ОНКОЛОГИЯ

Хайржан АБИСАТОВ

КЛИНИЧЕСКАЯ ОНКОЛОГИЯ

2

Хайржан АБИСАТОВ

КЛИНИЧЕСКАЯ ОНКОЛОГИЯ

2 том

АРЫС
Алматы
2007

35279

УДК 616-006
ББК 55.6

Издание одобрено и рекомендовано к печати
Ученым Советом Казахстанского медицинского университета

Рецензенты:

- Заслуженный деятель РК, профессор Мусулманбеков К. Ж. – заведующий кафедрой хирургии и онкологии факультета последипломного образования Карагандинской государственной медицинской академии;
- Профессор Кайдаров Б. К. – заведующий кафедрой онкологии, лучевой диагностики и лучевой терапии Казахского национального медицинского университета им. С. Д. Асфендиярова;
- Профессор Сулейменова Р. Н. – заведующая курсом лучевой диагностики и лучевой терапии, декан объединенных факультетов Казахстанского медицинского университета.

АБИСАТОВ Х. А.
А15 Клиническая онкология. – Алматы: Изд. «Арыс», 2007.
Том II. – 640 с.
ISBN 9965-17-357-5

Во втором томе продолжается изложение 23-х глав раздела частной онкологии, написанных по сквозной программе, где в каждой главе рассматриваются: клиническая анатомия и функция органа, в котором возникают предраковые заболевания и злокачественные опухоли, краевые особенности распространения их в 5-ти континентах мира,и, в частности, в Республике Казахстан, этиопатогенез, патоморфология, современная классификация по стадиям распространения, клиническая семиотика, современные методы профилактики, диагностики, дифференциальная диагностика, лечения прогноз и реабилитации онкологических больных. В конце каждой главы приведен иллюстрационный материал, список использованной литературы, включая 2005 год.

"Клиническая онкология" написана в соответствии с Государственным общеобразовательным стандартом высшего медицинского образования, утвержденного Министерством Образования и Науки РК в 2003 году. Книга адресуется студентам, врачам-интернам, клиническим ординаторам, курсантам факультета повышения квалификации по клинической онкологии в высших медицинских учебных заведениях, а также онкологам, практическим врачам клинических специальностей.

161566

А $\frac{4108080000}{00(05)-06}$

ББК 55.6

ISBN 9965-17-357-5

© Абисатов Х., 2007
© «Арыс», 2007

Оригинал-макет данного издания является собственностью автора и его воспроизведение любым способом без согласия автора запрещается.

УДК 616-006
БКК 55.6

Approved and recommended for the publication by the Scientific Council of Kasakhstani Medical University

Reviwers:

- Honoured Science Worker, Prof. Musulmanbekow K.Zh. – Head of the Surgery and Oncology Department of Karaganda State Medical Academy.
- Prof. Khaidarov B.K. – Head of Oncology, Radiation Therapy and Roengen diagnosis Department of Kazakh National Medical University named after Asphendiarov C.D.
- Prof. Suleimenova R.N. – supervisor of Radiation Therapy and Roengen diagnosis course, dean of Kazakhstani Medical University.

ABISATOV Kh. A.
A 15 Clinical oncology. – Almaty: Publishing house «Arys», 2007.
Vol. II. – 640 p.
ISBN 9965-17-357-5

Volume II, written according to through programme, consists of 23 chapters. It deals with clinical anatomy and functions of the organ, where pre-cancer diseases and malignant tumors occur, peculiarities of cancer spread on the 5 continents, including RK, etiopathogenesis, pathomorphology, modern classification of the cancer spread stages, clinical semiotics, modern methods of prophylaxis and diagnostics, differential diagnostics, treatment, prognosis and rehabilitation of oncological patients.

Clinical Oncology is written in accordance with the State Educational Standards of Higher Medical Education approved by the Ministry of Education and Science of RK in 2003.

The manual is recommended for students, interns, practitioners of afterdiploma education department of Higher Medical educational institutions, as well as for oncologists and physicans of clinical specialities.

$A\frac{4108080000}{00(05)-06}$ БКК 55.6

ISBN 9965-17-357-5

© Abisatov Kh., 2007
© «Arys», 2007

All rights reserved. Reproduction of this handbook is prohibited without permission of the author.

Посвящается
светлой памяти заслуженного
врача Казахской ССР, профессора
Нугманова Сакена Нугмановича

КЛИНИЧЕСКАЯ ОНКОЛОГИЯ, ТОМ II

ОГЛАВЛЕНИЕ

Раздел 2. ЧАСТНАЯ ОНКОЛОГИЯ (Продолжение 1 части)

Глава 17. Опухоли кожи 8
Глава 18. Меланома 35
Глава 19. Рак губы 72
Глава 20. Рак слизистой полости рта 90
Глава 21. Опухоли верхней и нижней челюсти 109
Глава 22. Рак гортани (Адильбаев Г.Б., Абисатов Х.А.) 134
Глава 23. Рак глотки, ротоглотки, носоглотки (Адильбаев Г.Б., Абисатов Х.А.) 159
Глава 24. Злокачественные опухоли костей и суставных хрящей 198
Глава 25. Саркома мягких тканей 236
Глава 26. Рак молочной железы (Абисатов Х.А., Джанабекова А.К.) 257
Глава 27. Рак щитовидной железы 311
Глава 28. Злокачественные лимфомы 349

Раздел 2. Часть 2. Онкоурология. Абисатов Х.А., Турекеев Б.А.

Глава 29. Рак почки 396
Глава 30. Рак мочевого пузыря 419
Глава 31. Рак предстательной железы 454
Глава 32. Злокачественные опухоли яичка 480

Раздел 2. Часть 3. Онкогинекология. Байназарова А.А., Абисатов Х.А., Кайдарова Д.Р.

Глава 33. Анатомия и функция женских половых органов 496
Глава 34. Рак шейки матки 510
Глава 35. Рак тела матки 544
Глава 36. Саркома матки 565
Глава 37. Рак яичников 576
Глава 38. Рак наружных половых органов 597
Глава 39. Трофобластическая болезнь 618

Раздел 2

ЧАСТНАЯ ОНКОЛОГИЯ

Продолжение 1 части

Глава 17

ОПУХОЛИ КОЖИ

17.1 Клиническая анатомия и функция кожи

17.2 Рак кожи. Заболеваемость раком кожи

17.3 Вопросы этиологии и патогенеза рака кожи

17.4 Группа повышенного риска, ее формирование, тактика ведения

17.5 Патологическая анатомия

17.6 Стадии распространения рака кожи

17.7 Клиническая картина рака кожи

17.8 Диагностика рака кожи

17.9 Дифференциальная диагностика рака кожи

17.10 Лечение рака кожи

17.11 Прогноз и результаты лечения

17.12 Использованная литература – 21 источник

17.13 Иллюстрационный материал – 9 рисунков

17.1 Клиническая анатомия и функция кожи

Кожа представляет собой сложный по своему строению орган. Общая поверхность кожного покрова составляет около 1,5-2,0 м^2.

На поверхности кожи видны возвышения и бороздки, то резкие и грубые, то нежные и едва заметные. К числу первых относятся морщины на лице, более выраженные в старческом возрасте, складки и борозды разгибательной поверхности сочленений кожи ладоней. Ко вторым относят индивидуально различные и имеющие судебно-медицинское значение кожные рисунки из маленьких гребешков и бороздок на ладонной поверхности пальцев.

На возвышениях кожи открываются выводные протоки потовых желез, а в углублениях – бороздки – выводные протоки сальных желез.

Кожа состоит из двух частей – эпителиальной и соединительно-тканной. Эпителий кожи получил название – эпидермис. Соединительно-тканная часть называется дермой или собственно кожей. С подлежащими частями организма кожа соединяется слоем жировой ткани – подкожной клетчаткой. Толщина кожи в различных отделах тела варьирует от 0,5-3-4 мм.

В построении кожи принимают участие два зародышевых листка – эктодерма, из которой происходит покровный эпидермис и мезодерма, из которой развивается соединительно-тканная основа кожи – дерма. В связи с этим опухоли, развивающиеся в коже бывают как эпителиальной, так и соединительно-тканной природы. Между эпителием и соединительной тканью имеется отчетливая граница – базальная мембрана. Линия соприкосновения этих слоев, как правило, извилиста. Более активная соединительная ткань вырастает в эпителий в виде микроскопических сосочков – papillae, между которыми располагаются клетки покровного эпителия.

Эпидермис по гистологическому строению представляется многослойным, плоским, ороговевающим на поверхности. Он состоит из пяти слоев эпителиальных клеток: рогового, блестящего, зернистого, шиповатого и базального.

Основной клеточный тип эпидермиса – кератоноциты, которые относятся к обновляющейся клеточной популяции, продолжительность их жизни составляет 2-4 недели.

Поверхностный роговой слой – (Stratum corneum) наиболее мощный слой эпидермиса, толщина которого на разных участках кожи варьирует. Клетки этого слоя имеют вид тонких роговых пластинок, тесно прилежащих друг к другу. В нормальных условиях клетки этого ряда ядер не содержат. Кератогиалин в них превращается в кератин. Периферические слои этих клеток полностью ороговевают и постепенно отпадают. Замещение их происходит за счет поступления и ороговения клеток подлежащих слоев. Роговой слой кожи полностью обновляется в течение 7-11 дней.

Блестящий слой (Stratum lucidum) состоит из 3-4 рядов клеток, в которых прослеживаются первые признаки ороговения. Тело клеток заполнено особым блестящим веществом – элеидином, представляющим собой расплывающиеся зерна кератогеалина. Ядра клеток вытягиваются по длиннику клеток, а в верхних слоях вовсе исчезают.

Зернистый слой (Stratum granulosum) состоит из 3-5 рядов уплощенных клеток, содержащих в области ядра гранулы кератогиалина, которые способствуют ороговению вышележащих слоев.

Над базальным слоем располагается шиповатый слой, состоящий из нескольких рядов кубических и веретенообразных клеток, которые между собой соединены при помощи межклеточных мостиков – шипиков.

Наиболее глубоким слоем эпидермиса является базальный (Stratum basale), в котором имеются два типа клеток: **базальные клетки и меланоциты** или меланобласты. Базальные клетки имеют цилиндрическую форму, располагаются полисадообразно. Они имеют резко базофильную окраску и овальное ядро, богатое хроматином. Клетки делятся кариокинетически и этим восполняют убыль клеток эпидермиса, происходящую на его поверхности. Однако эту роль восполнения убыли клеток в большей степени восполняют клетки шиповатого слоя. В связи с этой особенностью эпителий базального и шиповатого слоев называют «ростковым». Из клеток росткового слоя берут начало **базально-клеточный и плоскоклеточный рак кожи** (А.П.Шанин, 1969).

Вторым типом клеток базального слоя эпидермиса, содержащихся в нем в значительно меньшем числе, являются **меланоциты** – отростчатые клетки, синтезирующие специфически темного цвета полипептидный пигмент – **меланин**. Зрелые пигментные клетки называют меланоцитами, незрелые – меланобластами. Меланома развивается из меланобластов. В норме меланоцитом является одна из десятых клеток базального слоя, но количество их с возрастом увеличивается. На отдельных участках кожи нередко возникают изолированные скопления меланоцитов, которые имеют вид пятна темного цвета. Их называют пигментными невусами. Они могут быть врожденными или приобретенными.

Меланин образуется из аминокислоты тирозина под влиянием фермента тирозиназы. При недостатке тирозиназы окисление тирозина не происходит и пигмент отсутствует. Установлено, что скорость превращения тирозина в меланин возрастает под влиянием ультрафиолетового и рентгеновского излучения, а также в результате воздействия соединений мышьяка, висмута, серебра и других химических веществ. Процесс образования меланина связан с гормональными влияниями со стороны гипофиза, выделяющего меланоцитостимулирующий гормон.

Меланин защищает подлежащие структуры от вредного воздействия ультрафиолетового излучения. Приобретение загара свидетельствует об усилении выработки меланина под влиянием солнечного воздействия. Следует отметить, что клетки разных слоев эпидермиса не являются разными типами клеток, а представляют собой лишь разные стадии постепенной эволюции базальных клеток в роговые. По направлению к поверхности эпителий постепенно утолщается.

Между эпидермисом и дермой имеется отчетливая граница – **базальная мембрана**. Прорастание ее опухолевыми тяжами отличает инвазивный рак от рака «in situ».

Дерма или собственно кожа состоит из плотной соединительной ткани, в которой заложены придатки кожи – потовые, апокринные сальные железы, волосы. В дерме различают два слоя, трудноотделимых один от другого: поверхностный сосочковый и глубокий сетчатый, граничащий с подкожной жировой клетчаткой. В каждом слое имеются три типа волокон: коллагеновые, эластические и ретикулярные. Основную массу составляет пучки коллагеновых волокон, между которыми разбросано небольшое количество клеток – фибробластов. Эластические волокна в меньшем числе располагаются в пространствах между пучками коллагеновых волокон. Ретикулярные волокна содержатся в небольшом количестве. Наконец, в дерме содержатся сплетения кровеносных и лимфатических сосудов, нервы, тельца Пачини и Мейснера, волосяные луковицы.

Функция кожи. Кожа выполняет различные функции. Она образует покров организма, который защищает его подлежащие части от повреждений. Кожа участвует в

общем обмене веществ организма, диффундируя кислород из окружающей среды. Особенно велика ее роль в регуляции водо- и теплообмена. В среднем в течение суток через кожу могут выделяться около 500 мл и больше воды, что составляет от 1 до 10% всего его количества в организме. Кроме воды, через кожу вместе с потом выделяются различные соли, главным образом хлориды, а также молочная кислота и продукты азотистого обмена.

Не менее важна роль кожи в процессах теплообмена. При высокой температуре тела через кожную поверхность происходит около 82-85% всех тепловых потерь организма, а при низкой температуре внешней среды кожа уплотняется, удерживая тепло в организме.

В коже содержатся вещества, из которых под действием ультрафиолетовых лучей синтезируется витамин «Д», который регулирует обмен фосфора и кальция в костях. Кожный покров в определенной степени связан с половыми железами организма. Вследствие этого большая часть вторичных половых признаков проявляется именно в коже.

Наличие в коже обильной сосудистой сети и многочисленных артериовенозных анастомозов определяет значение ее в процессах кровообращения. Наряду с такими органами, как селезенка, печень и легкие, кожа выполняет функцию депо крови. У взрослого человека в сосудах кожи может задерживаться до 1 л крови. Благодаря обильной иннервации кожный покров представляет собой огромное рецепторное поле, в котором сосредоточены осязательные, температурные и болевые нервные окончания. Нервные окончания определенных участков кожи тесно взаимосвязаны с функциями внутренних органов.

17.2 Рак кожи. Заболеваемость раком кожи

Рак кожи является одной из наиболее распространенных злокачественных опухолей и встречается во всех странах мира и, особенно, распространен среди населения стран, где наиболее высока инсоляция. Чаще рак кожи встречается у людей белой расы. Так, в Австралии, где рак кожи занимает первое место среди всех злокачественных опухолей, подавляющее большинство заболевших являются эмигрантами или их прямыми потомками. Коренное население Австралии болеет раком кожи относительно редко.

По данным некоторых исследователей рак кожи у жителей Центральной Африки составляет около 90% заболеваний раком другой локализации. Так, например, у большинства белого населения рак кожи возникал на участках кожи, незащищенных от солнца. В то же время у негров рак кожи появлялся на фоне рубцовых хронических воспалительных очагов. Болгария также относится к странам с высоким уровнем заболеваемости раком кожи и составляет 36,6 на 100 тыс. населения, в то время как в Англии – стране с минимальной инсоляцией, рак кожи равен 1,9 на 100 тыс. населения.

В последние годы наблюдается постепенное нарастание показателей заболеваемости и смертности в СНГ. В Молдавии и в Республике Беларусь злокачественные новообразования кожи стоят на 1-ом месте в структуре онкологической заболеваемости. Наиболее высокие уровни заболеваемости в 2000 году в СНГ зарегистрированы в республике Беларусь (45,8$^0/_{0000}$), в России (33,2$^0/_{0000}$), на Украине (36,3$^0/_{0000}$), в Латвии (35,3$^0/_{0000}$), самый низкий уровень в пределах 8-12 случаев рака кожи на 100000 насе-

ления имеет место в Армении, Грузии, Таджикистане, Туркмении, Азербайджане и Узбекистане.

На протяжении последних 35 лет (1970-2005) в Республике Казахстан в структуре онкологической заболеваемости рак кожи почти постоянно занимает 2-3-е место, (при доле 10,5%), уступая 1-ое и 2-е место раку легкого и желудка, и имеет тенденцию к увеличению. Если заболеваемость в 1970 году равнялась 15,3$^0/_{0000}$, то она в 2005 году составила 18,4$^0/_{0000}$. В 2005 году высокие показатели частоты рака кожи имели место в Восточно-Казахстанской (42,3$^0/_{0000}$), Карагандинской (30,1$^0/_{0000}$), Павлодарской (24,4$^0/_{0000}$), Северо-Казахстанской (21,6$^0/_{0000}$) областях и в г. Алматы (26,6), а низкие показатели зарегистрированы в Мангистауской (6,0$^0/_{0000}$), Атырауской (6,4$^0/_{0000}$), Кызылординской (5,7$^0/_{0000}$) областях. Удельный вес больных, диагностированных в I-II стадии, составил 94,1%, IV стадии – 0,7% (Ж.А.Арзыкулов с соавторами, 2006 г.).

Заболеваемость несколько выше у мужчин, чем у женщин. Наиболее чаще встречается рак кожи у людей старше 70 лет.

В структуре смертности население РК от злокачественных опухолей в 2000 году рак кожи занимал одиннадцатое место.

17.3 Вопросы этиологии и патогенеза рака кожи

В настоящее время имеется достаточное количество данных, позволяющих объяснить этиологию рака кожи. Однако, одной единственной причины, приводящей к возникновению рака, нет. Нередко только воздействие различных факторов может привести к развитию рака кожи. В большинстве случаев появлению рака кожи предшествуют глубокие изменения кожи, которые протекают в виде самостоятельных заболеваний, существующих годами, создавая тот патологический фон, на котором и возникает злокачественная опухоль. Эти изменения кожи называют предраковыми или предопухолевыми и обусловлены факторами экзогенной и эндогенной природы. Эти факторы объединены в три группы:

I группа – факторы внешней среды;

II группа – хронические воспалительные процессы специфической и неспецифической природы с явлениями патологической регенерации;

III группа – облигатные предраковые заболевания и ряд патологических состояний конституционального или возрастного характера.

I группа. К этой группе относятся факторы внешней среды – физическая травма, интенсивная длительная инсоляция, воздействие ионизирующего излучения (рентгеновского, радия, радиоактивных изотопов), канцерогенные вещества, термические воздействия.

Как правило, многократная и часто повторяющаяся травматизация кожи обуславливает возникновение дегенеративных изменений, в результате чего вначале возникает предраковое состояние, а затем – рак. Чаще всего рак кожи развивается из незаживающей после травмы раны. Известны многочисленные наблюдения возникновения рака на месте хронического раздражения (рак кожи на местах натирания протезами, очками и т.д.). Чаще рак возникает при наличии сочетания нескольких экзогенных и эндогенных факторов. Так, сочетание хронической травмы с рубцами после различных ожогов, гнойными свищами, длительно незаживающими язвами приводит к возникновению рака чаще, чем только воздействие хронической травмы на неизмененную кожу.

Более существенна провоцирующая роль длительного воздействия солнечного света на не защищенные одеждой участки кожи. Представляет интерес исследования аргентинского патолога-онколога Роффо в отношении механизма канцерогенного действия на кожу ультрафиолетовых лучей. При длительном облучении кожи кроликов в ней заметно повышается содержание холестерина. А, так как через 6-8 месяцев на облучавшемся участке кожи развивается рак, то возникновение его Роффо связывал с фотоактивностью холестерина и с превращением его в канцерогенное вещество. Роффо также обнаружил большое содержание холестерина в коже у людей, длительно подвергавшихся инсоляции. Поэтому он сделал вывод, что ведущее значение при возникновении рака кожи у людей, как и в эксперименте у кроликов, принадлежит активации холестерина.

Многие авторы считают также, что в результате усиленной инсоляции рак кожи чаще возникает у сельскохозяйственных рабочих, чем у людей других профессий. Кроме того по данным многих исследователей явствует, что рак кожи является краевой особенностью людей проживающих в жарких странах (Африка, Австралия, Турция и т.д.). У нас в стране рак кожи чаще встречается у жителей южных регионов.

В результате воздействия солнечного света в коже наступают различные дегенеративные изменения. Она пигментируется, становится сухой и твердой. В отдельных местах образуются очаги гиперкератоза, папилломатозные и бородавчатые разрастания. Эти изменения, возникающие чаще на открытых участках тела, являются тем предопухолевым фоном, на котором затем возникает рак кожи.

В 1902 году, т.е. спустя семь лет после открытия рентгеновских лучей, Фрибен впервые описал рак кожи. Заболевший был рентгенотехником, который в течении длительного времени использовал кисть собственной руки для демонстрации излучения. Профессиональный рак рентгенологов чаще возникает на тыльной поверхности кисти, пальцах, реже на лице. Лучевые повреждения характеризуются довольно пестрой клинической картиной. Интервал между облучением и возникновением рака может колебаться от 1 года до 10-20 лет. На коже, подвергшейся облучению возникает рубцовая атрофия, кожа истончается, через истонченную кожу видны ветвящиеся ярко-красные сосуды. Волосы полностью выпадают. Позже на атрофически измененных участках кожи возникают трещины и язвы, длительно не заживающие, бородавчатые разрастания, затем возникает рак.

В настоящее время известно большое количество химических веществ названных канцерогенными, под влиянием которых возникает рак кожи. В 1755 году английский врач Персивал Потт описал рак кожи, возникший у трубочистов. В те времена в Англии для очистки труб каминов, топившихся каменным углем, использовался труд мальчиков, которые для этой цели спускались голыми в трубы печей. У многих этих мальчиков уже в возрасте 20-25 лет развивался рак на коже мошонки, ягодиц, бедер. При изучении сажи выяснилось, что канцерогенным началом является деготь. В дальнейшем были обнаружены канцерогенные вещества в продуктах сгорания каменного угля и продуктах перегонки нефти. В 1916 году японские исследователи Ямагива и Ишакава в эксперименте получили рак кожи путем длительного смазывания кожи ушей кролика каменноугольной смолой. Канцерогенными веществами, содержащимися в каменноугольной смоле, оказались 3,4-бенз(а)пирен и 9-10 диметилбензантрацен.

К экзогенным факторам также относятся термические воздействия. Возникающие в результате этих воздействий ожоги с образованием в дальнейшем рубцов

являются почвой для развития рака кожи. Обычно возникновению рака из рубцов предшествует длительный латентный период, который может составлять от нескольких лет до 20 и более. Частая травма рубца, как правило, предшествует возникновению рака. В литературе имеется описание рака кожи возникшего на рубце после ожога под названием "Рак Кангри". Происхождение этого рака обусловлено обычаем населения местности Кашмира (Индия) согревать себя в холодное время года с помощью глиняных горшков с горячим древесным углем, привязанных к животу.

II группа. Ко второй группе факторов относятся различные неспецифические и специфические воспалительные процессы, доброкачественные новообразования, являющиеся факультативными предраковыми заболеваниями. К **факультативным** предраковым заболеваниям относятся: актинический и себоройный кератозы, радиационный дерматоз, туберкулезная волчанка, сифилис, трофическая язва, длительно существующие остеомиелитические свищи. На фоне перечисленных длительно существующих воспалительных процессов на коже возникают хронические дерматиты, кератозы, рубцовая атрофия кожи, старческая кератома, кератоакантома, кожный рог и др. На определенной стадии развития процесс может быть обратимым, а своевременное лечение приводит к выздоровлению и лишь в 8-15% случаев могут малигнизироваться. Например, **актинический** (солнечный) кератоз возникает на открытых участках кожи, чаще на лице в виде множественных чешуйчатых атрофических образований желтоватого цвета размером до 1 см. В центре этих образований могут быть плотные выросты в виде рога. Возникновению его способствуют постоянная инсоляция и ветер. Лечение – хирургическое иссечение. Некоторые авторы рекомендуют короткофокусную лучевую терапию.

Себоройный кератоз клинически проявляется в виде отграниченных безболезненных, темных до черного цвета образований, высотой до 2-5 мм, иногда с бородавчатой поверхностью. Они могут быть одиночными или множественными, нередко диаметром 2-3 см и выглядят как бы приклеенными к коже. Увеличение образования происходит медленно, в течение многих лет, не причиняя беспокойства, однако при локализации его на лице возникают эстетические нарушения. Механическая травма может привести к развитию воспаления, что проявляется болями, инфильтрацией и гиперемией окружающих тканей. Лечение хирургическое с применением электрокоагуляции, показанием которого является частое травмирование кератоза очками, расческой, при бритье, косметические нарушения.

Обызвествленная эпителиома Малерба является доброкачественной опухолью волосяного фолликула. Она локализуется на лице, в околоушной области и чаще развивается у лиц молодого возраста. Рост опухоли медленный. В начале появляется небольшое уплотнение в виде узелка, расположенного внутрикожно. Диаметр узелка постепенно увеличивается и достигает 2-3 см. Пальпаторно определяется плотное обызвествленное образование, подвижное с четкими границами, неправильной формы. Кожа над ним истончается, иногда прорывается с образованием свища, при зондировании которого определяется наличие костеподобного вещества. Лечение заключается в иссечении опухоли.

Кожный рог или кератическая папиллома чаще развивается у пожилых людей, преимущественно у мужчин. На коже лица появляется в виде одиночного образования, возвышающегося над кожей на 1-4 см в виде рога, с резко выраженным кератозным компонентом (кожный рог). Цвет его сероватый, основание четко огра-

ничено, пальпаторно плотноэластической консистенции, безболезненное. Кожный рог может развиться на фоне старческого кератоза. Диагноз устанавливается морфологическим исследованием удаленного материала. Лечение хирургическое или криодеструкция, электрокоагуляция.

Радиационный дерматоз возникает в результате действия ионизирующего излучения. Проявляется на коже в виде участков гипо- и гиперпигментации, шелушения, трещин, язв, иногда в виде плоских пятен с чешуйчатой поверхностью или бородавчатыми разрастаниями. В поздних стадиях в связи с повреждением волосяных фолликулов выпадают волосы; потовые железы сохраняются. Лечение консервативное и заключается в применении аппликаций масляных растворов витаминов А, Д или рыбьего жира, мазей, содержащих кортикостероиды, антибиотики. Внутрь назначают комплекс витаминов А, Р, Е и группы В. Противопоказано прижигающие средства, инсоляция. Бородавчатые разрастания и язвы иссекают.

Красная волчанка встречается двух видов – в виде дискоидного эритроматоза и диссеминированного эритроматоза, и развивается рак иногда на фоне дискоидного эритроматоза. Рак, возникший на фоне волчанки, является раком из рубца после его заживления.

III группа. К этой группе относятся облигатные предраковые состояния – конституционные или возрастные, когда рак развивается очень часто почти в 100% случаев. Следует отметить, что термин "предрак" принадлежит Дюбрейлю, который в 1986 г. на Международном конгрессе дерматологов впервые предложил его.

К облигатным предракам кожи отнесены в основном четыре заболевания – пигментная ксеродерма, болезни Боуэна и Педжета, эритроплакия Кейра.

Пигментная ксеродерма – очень редкое заболевание врожденного характера и может наблюдаться у нескольких членов одной семьи. Заболевание начинается в детском возрасте и через 20-30 лет превращается в злокачественное новообразование кожи. Особенностью этого заболевания является патологическая чувствительность кожи к ультрафиолетовым лучам. Вскоре после рождения и после длительной инсоляции у ребенка на открытых частях тела появляется гиперемия кожи, отек, шелушение. Затем постепенно образуются множественные веснушкоподобные пигментные пятна разной величины, которые с течением времени сливаются в более крупные пятна, пигментация усиливается, кожа становится сухой, атрофичной. Между пигментными пятнами показываются расширенные сосуды и кожа принимает характерный пестрый вид. С годами на измененной атрофической коже появляются очаги гиперкератоза, бородавчатые разрастания, мокнущие эрозии и на фоне их возникает плоскоклеточный или базально-клеточный рак. Лечение – иссечение пораженных участков кожи или криодеструкция. При множественных разрастаниях применяют короткофокусную рентгенотерапию.

Болезнь Боуэна.

Боуэн в 1912 году описал заболевание "предраковый дерматоз". В дальнейшем это заболевание получило имя автора, т.е. болезнь Боуэна. В настоящее время это заболевание рассматривается как своеобразная форма рака, вернее внутриэпидермального рака (Carcinoma in situ). Многие годы процесс локализуется в эпидермисе (иногда десятки лет). В последующем процесс распространяется за пределами эпидермиса, прорастая дерму, и тогда заболевание клинически протекает как обычный плоскоклеточный рак, иногда как базилиома.

Болезнь Боуэна встречается относительно редко и с одинаковой частотой как у мужчин, так и у женщин чаще в возрасте 40-50 лет. Характерной локализацией является кожа туловища, ягодиц, половых органов, хотя, правда крайне редко, процесс может локализовываться на слизистой полости рта. Болезнь Боуэна клинически проявляется в виде высыпаний на коже пятнисто-узелкового характера, покрытых чешуйками или корочками. Внешне напоминают чечевицеобразную форму папулы или плоские бляшки от бледно-розового до желтовато-коричневого цвета. Бляшки эти четко очерчены. Иногда эти высыпания сливаются между собой, достигая значительной величины, приподнимаются над окружающей здоровой кожей и приобретают бородавчатый вид. При появлении ограниченной пролиферации или изъявления надо думать о малигнизации. Болезнь Боуэна развивается медленно и может существовать без озлокачествления годами.

Болезнь Педжета – это дискератоз соска. В начале болезнь сходна с очаговой экземой области соска и околососочного кружка. Основание очага поражения резко уплотнено, имеет отчетливые границы. Когда болезнь затягивается, то поверхность поражения становится буро-красной, эрозируется, иногда в очаге появляются узелковые образования. Противоэкзематочное лечение безрезультатно.

Лечение. В самом начале заболевания проводят рентгено- или радиотерапию, в развитой стадии болезни – радикальное хирургическое вмешательство.

Эритроплакия Кейра или болезнь Кейра встречается также очень редко. Заболевание чаще наблюдается у людей пожилого возраста на головке полового члена, реже на наружных половых органах женщин, иногда локализуется и на слизистой полости рта. Болезнь Кейра проявляется в виде ограниченного узла ярко-красного цвета, со слегка влажной бархатистой поверхностью и болезненностью. С течением времени появляются папилломатозные разрастания или изъявления, что говорит об озлокачествлении процесса. Заболевание течет очень медленно и во всех случаях происходит малигнизация. Лечение хирургическое с электрохирургическим иссечением пораженного участка в пределах здоровых тканей.

17.4 Группа повышенного риска, ее формирование, тактика ведения

К группе повышенного риска относятся люди подверженные:

1. Частой физической травме;
2. Длительной интенсивной солнечной инсоляции, особенно ультрафиолетовой части спектра с длиной волны, равной 2970 ангстрем;
3. Частому воздействию ионизирующей радиации;
4. Длительному воздействию продуктов нефти, каменноугольного дегтя, сланца;
5. Канцерогенных веществ (мышьяк, ртуть, 3-4 бенз(а)пирен и др.);
6. Термическим воздействиям.

К этой группе относятся также лица, страдающие предопухолевыми заболеваниями:

1. Туберкулез кожи;
2. Красная волчанка;
3. Сифилис;
4. Хронические неспецифические воспалительные процессы;
5. Трофические язвы;

6. Пигментная ксеродерма;
7. Эритроплакия Кейра;
8. Болезнь Боуэна;
9. Болезнь Педжета.

Формирование групп повышенного риска должно проводиться путем диспансеризации людей, подверженных неблагоприятным факторам внешней среды, выявлению больных с предопухолевыми заболеваниями во время индивидуальных и массовых профилактических осмотров.

Тактика ведения заключается в том, что необходимо широко проводить санитарно-просветительную работу о неблагоприятных факторах внешней среды: предупреждение частых физических травм, ожогов, о последствиях воздействия ионизирующей радиации, продуктов нефти, канцерогенных веществ, о своевременном обращении за медицинской помощью при обнаружении на коже любого патологического процесса.

Выявленных больных с предопухолевыми заболеваниями необходимо брать на диспансерный учет по 1 "б" клинической группе и оздоровливать их, в первую очередь это относится к дерматологам. В случае отсутствия эффекта от проводимого консервативного лечения в течение 1 месяца, а также при появлении подозрения в отношении малигнизации в обязательном порядке необходимо производить цитологическое или гистологическое исследование (производить пункцию, биопсию). При длительно существующих облигатных предраковых заболеваниях, а также в случае начальной малигнизации их следует широко применять криодеструкцию или электрохирургическое лечение.

Профилактика

Мерами профилактики рака кожи являются:

1) защита открытых участков кожи от интенсивной солнечной инсоляции, особенно у пожилых людей со светлой, плохо поддающейся загару кожей;
2) регулярное употребление питательных кремов с целью предупреждения сухости кожи, особенно у пожилых людей с сухой кожей и наличием кератозов;
3) защита рубцов от частых механических травм;
4) строгое соблюдение мер личной гигиены при работе со смазочными материалами и веществами, содержащими канцерогены, а также источниками ионизирующей радиации;
5) своевременное излечение больных с предраковыми заболеваниями кожи.

17.5 Патологическая анатомия

Локализация. Рак кожи возникает преимущественно на открытых частях тела и из них более 80% развивается на лице и волосистой части головы и шеи. Излюбленными местами расположения рака являются: лоб, крылья носа, углы глаз, височные области и ушные раковины, носогубные складки.

Характер роста. Рак кожи характеризуется экзофитным или эндофитным ростом. Экзофитные опухоли могут расти над поверхностью кожи в виде узла, но чаще представляют собой плоскую слегка возвышающуюся бляшку с валикообразными краями и вдавлением в центре. При эндофитном росте опухоль распространяется по поверхности и вглубь, проникая в подлежащие ткани и, как правило, изъязвляясь.

Гистологическое строение. По гистологическому строению различают: базально-клеточный рак (базалиома) и плоскоклеточный рак с ороговением и без ороговения.

Термин "**базалиома**" впервые предложен в 1903 году венгерским дерматологом Эденом Кромпехером, который считал ее доброкачественной опухолью, развивающейся из клеток базального слоя эпидермиса, а также из таких же клеток придатков кожи – волосяных фолликулов, сальных и потовых желез. В последующем ее гистологическое строение и клиническая картина были подробно изучены Гамперла, М.Ф. Глазуновым, А.П. Шанином, Р.И. Вагнером и др. известными патоморфологами и клиницистами, которые пришли к заключению, что характерной для базалиомы морфологической структурой является своеобразный клеточный комплекс – базалиомный тяж, состоящий из недифференцированных мелких интенсивно окрашенных клеток, которые часто группируются беспорядочно и рыхло. Снаружи имеется зона радиально расположенных крупных клеток призматической формы с овальными или слегка вытянутыми ядрами. Клетки в тяжах разнообразны по форме и величине, они лишены межклеточных мостиков, что отличает их от клеток нормального базального слоя. В клетках встречается большое число митозов. Таким образом, базалиома морфологически и клинически характеризуется всеми биологическими свойствами рака: клеточным атипизмом, прогрессирующим – инфильтрирующим и деструктирующим ростом и свойством давать рецидивы после излечения первичного очага, но **в отличие от плоскоклеточного рака не обладает способностью метастазировать как лимфогенно, так и гематогенно!**

На основе этих данных специальная комиссия по номенклатуре опухолей Международного противоракового союза в Женеве в 1980 году базалиому отнесли к истинным ракам кожи и с тех пор ее называют базально-клеточным раком, который составляет 70-75% злокачественных опухолей кожи.

Плоскоклеточный рак кожи по гистологическому строению делится на плоскоклеточный рак ороговевающий и плоскоклеточный неороговевающий. Он в отличие от базально-клеточного рака является истинно злокачественной опухолью, которая метастазирует лимфогенным и гематогенным путем. При гистологическом исследовании обнаруживаются клеточные тяжи, инфильтрирующие эпидермис и дерму. В опухоли преобладают клетки, напоминающие по форме и структуре шиповидные. В них выявляются полиморфизм, многоядерность с многочисленными фигурами митоза. Плоскоклеточный ороговевающий рак состоит из неравномерных скоплений дифференцированных шиповидных клеток различной формы и величины с наличием в центре опухолевых гнезд роговых масс в виде пластинчатых слоев-луковиц (раковые жемчужины).

Плоскоклеточный неороговевающий рак состоит из недифференцированных атипичных шиповидных клеток. При нем почти полностью отсутствует ороговение. Атипизм клеток проявляется в различии размеров и форм, в увеличении ядер и гиперхроматозе их, в значительном увеличении числа митозов, что указывает на энергичную пролиферацию клеток. Рост опухоли идет преимущественно вглубь подлежащих тканей. В силу этого эта гистологическая форма наиболее злокачественна.

Метастазирование. Метастазирование рака кожи, как правило, происходит лимфогенным путем и, в первую очередь, в регионарные лимфатические узлы. Метастазирование также возможно и гематогенным путем. Отдаленные метастазы во внутренние органы чаще возникают гематогенным путем. В первую очередь метастазирование происходит в кости и легкие. Эти метастазы чаще дает плоскоклеточный неороговевающий рак.

Базально-клеточный рак, несмотря на свой местно-злокачественный рост, никогда не дает отдаленных метастазов, хотя по данным ряда авторов не исключается лимфогенное метастазирование.

17.6 Стадии распространения рака кожи

Для оценки распространенности рака кожи в практических лечебных учреждениях используются отечественная классификация по стадиям и по системе TNM.

I стадия – опухоль или язва диаметром до 2 см, ограниченная эпидермисом или незначительной инфильтрацией дермы, смещающая вместе с кожей (без инфильтрации соседних тканей) и без метастазов ($T_1 N_0 M_0$);

II "а" стадия – опухоль или язва более 2 см в диаметре, но менее 5 см, прорастающая всю толщу кожи без распространения на подлежащие ткани. Регионарные метастазы не определяются ($T_2 N_0 M_0$);

II "б" стадия – опухоль или язва той же или меньшей степени местного распространения, что при II «а» стадии. Определяется одиночный смещаемый метастаз в регионарных лимфатических узлах ($T_{1-2} N_1 M_0$);

III "а" стадия – ограниченно подвижная опухоль значительных размеров (более 5 см в диаметре), проросшая всю толщу кожи и подлежащие ткани, но не перешедшая еще на хрящ или кость, без определяемых метастазов ($T_3 N_0 M_0$);

III "б" стадия – опухоль такого же или меньшего размера, что при III «а» стадии, но с наличием множественных подвижных и одного малоподвижного метастаза в регионарных лимфатических узлах ($T_3 N_2 M_0$, $T_{1-2} N_3 M_0$);

IV "а" стадия – опухоль или язва, широко распространяющаяся по коже, проросшая подлежащие мягкие ткани, хрящевой или костный скелет, но без метастазов в регионарных лимфатических узлах ($T_4 N_0 M_0$);

IV "б" стадия – опухоль такого же или меньшего размера, что при IV «а» стадии, при наличии либо неподвижных регионарных метастазов ($T_4 N_3 M_0$), либо в отдаленных органах ($T_{2-4} N_{1-3} M_1$).

17.7 Клиническая картина рака кожи

Клинические проявления и течение базально-клеточного рака несколько отличается от плоскоклеточного рака.

При базально-клеточном раке по характеру роста и клиническому течению различают две основные формы:

1. Поверхностную или эпидермальную;
2. Дермальную.

Поверхностная форма его отличается от дермальной формы своеобразной клинической картиной и нередким одновременным возникновением в ряде соседних участков кожи (мультицентрическая форма роста). Процесс протекает крайне медленно – 10-15 лет. Она чаще возникает на коже туловища, значительно реже на лице. Первоначально появляются плоские плотноватые величиной с булавочную головку бледно-красного цвета узелки. Они увеличиваются по периферии, и сливаясь друг с другом, образуют большей или меньшей величины бляшки, округлой или неправильной формы. Они не изъязвляются и не мокнут, а покрыты мелкими пластичными, легко сни-

мающимися чешуйками. Нередко узелки поверхностной формы базально-клеточного рака кожи подвергаются обратному развитию, оставляя на своем месте атрофические или рубцовые изменения кожи.

Клиническая картина **дермальной** формы базально-клеточного рака более разнообразна, чем поверхностной формы.

Среди клинических разновидностей этой формы различают:

1. Узелковую (мелко- и крупноузелковую форму);
2. Первично язвенную форму;
3. Кистозную базалиому;
4. Пигментную базалиому.

Узелковые формы базалиомы чаще всего локализуются в верхней части лица: у внутреннего угла глазной щели, на спинке носа, на щеке, висках, ушной раковины, подбородке. Рост опухоли начинается с появления внутрикожного, выступающего над поверхностью узелка полушаровидной формы характерного перламутрового цвета, иногда розового, покрытого эпидермальной корочкой. Появлению узелка или узелков нередко предшествуют явления неопределенной парестезии, заставляющей больного почесывать пораженный участок кожи, а при наличии узелка – срывать покрывающую его корочку. По мере дальнейшего развития узла в центре его образуется западение, оно начинает мокнуть, образуется поверхностное изъязвление. Постепенно увеличиваясь, оно превращается в язву. Края ее валообразно приподнимаются венчиком новых бугорков такого не перламутрового вида, как и начальный. Язва плоская. Дно и края ее плотны и на этом этапе развития язва относительно подвижна на своем основании.

При первично язвенной форме базалиомы поражение начинается сразу с появления поверхностной язвы, поверхность которой ровная, края резко очерченные, острые. Основание ее (дно язвы) почти совпадает с уровнем кожи и имеет бархатистый вид ярко-красной окраски. Опухоль разрушает подлежащие ткани как вширь, так и вглубь, но все же не дает метастазов.

На лице дермальная базалиома разрушает не только мягкие ткани, но и костный скелет и приводит к тяжелому обезображиванию лица. Это называется пенетрирующей базалиомой.

Пигментная базалиома характеризуется тем, что по краям или в центре ее отмечается коричневая или серо-коричневая пигментация, вначале в виде отдельных точек, позднее принимающая сетевидный оттенок. В участках изъязвления пигмент обычно не обнаруживается. Эту форму очень трудно отличить от злокачественной меланомы, но при гистологическом исследовании с окраской серебром обнаруживаются содержащие меланин, дендрические клетки – **меланоциты**.

Следует отметить интересную разновидность базалиомы, названную "тюрбанной" опухолью (опухоль Шпиглера), которая локализуется на волосистой части головы и состоит из множества плотных узелков на широком основании в виде полушара. Опухоль очень медленно увеличивается в размерах, имеет розоватый цвет.

В отличие от базалиомы **плоскоклеточный рак** характеризуется быстрым и инфильтрирующим ростом в глубину и большой склонностью к метастазированию в регионарные лимфатические узлы и внутренние органы.

В начальной фазе развития плоскоклеточный рак протекает также как и базально-клеточный. Плоскоклеточный рак быстро увеличивается в размерах, плотной консис-

тенции, безболезненный. Различают **язвенно-инфильтративную форму** (эндофитный тип роста) и **папиллярную форму** (экзофитный тип роста).

При язвенно-инфильтративной форме, возникающей вследствие быстрого роста опухоли и больше в глубину, очень редко опухоль изъязвляется, также растет вширь. Края язвы в виде плотного резко возвышающегося валика. Язва принимает кратерообразный вид. Дно ее красновато-коричневого цвета в связи с выделением секрета и явлениями некроза. Происходит быстрое метастазирование в регионарные лимфоузлы, последние увеличены в размерах, плотные, безболезненные, вначале одиночные, затем множественные.

При папиллярной форме опухоль напоминает цветную капусту, имеет широкое основание. Опухоль довольно быстро увеличивается в размерах, поверхность ее бугристая, цвет опухоли чаще розовый. По мере дальнейшего увеличения, опухоль начиная с центра также изъязвляется и дальнейшее течение мало отличается от язвенно-инфильтративной формы.

17.8 Диагностика рака кожи

Рак кожи распознается на основании анамнеза болезни, осмотра, пальпации опухоли. Для подтверждения диагноза применяются цитологические, гистологические и другие специальные методы исследования.

Анамнез. Для постановки диагноза очень важен хорошо собранный анамнез заболевания. При этом необходимо учитывать: возраст, профессиональные вредности, предшествующие предопухолевые заболевания, длительность их. Обычно больные предъявляют жалобы на наличие язвы или шероховатого уплотнения, или опухолевидного образования, возвышающегося над кожей, не исчезающих в течение нескольких недель или месяцев. Следует обратить внимание на отсутствие болей, но может наблюдаться зуд кожи вокруг язвы или опухоли. Больные иногда сами отмечают неэффективность консервативного лечения, увеличение язвы, инфильграцию краев.

Объективное исследование. При осмотре необходимо обратить внимание на локализацию – чаще рак кожи распложен на лице, открытых участках тела. Внешний вид рака достаточно характерен и представляет собой розоватый полушаровидной формы узелок с характерным перламутровым или восковидным оттенком. Особенно важно выявление инфильтрата и язвы с западением или изъявлением в центре и с характерными неровными валикообразными краями, наличие вокруг телеангиоэктазий. Дно язвы покрыто красновато-коричневым налетом. Восковидный оттенок легко улавливается, если слегка сжать опухоль пальцами. При этом хорошо ощущается плотная консистенция. Эти характерные особенности рака кожи легче обнаружить, осматривая его через лупу. Наряду с пальпацией первичного очага необходимо пальпаторное исследование регионарных лимфатических узлов. Пораженные метастазами лимфатические узлы увеличены в размерах, имеют плотную консистенцию, безболезненны, но они могут быть подвижными или ограниченно подвижными или вколоченными. При распространенных инфильтрирующих формах рака кожи необходимо производить рентгенологическое исследование подлежащего костного скелета.

Специальные методы исследования. В обязательный минимум обследования включаются общий анализ крови и мочи, рентгеноскопия (или флюорография) грудной клетки. При распространенных инфильтрирующих формах рака необходимо про-

изводить рентгенологическое исследование подлежащего костного скелета. Исследование крови на реакцию Вассермана необходимо для исключения сифилитической гуммы. Наиболее важным методом в постановке диагноза являются цитологическое и гистологическое исследования новообразования.

Цитологическое исследование. Материал для исследования получают путем приготовления мазков-опечатков с изъязвленной поверхности или пунктата из не изъязвленной опухоли. Пинцетом осторожно снимают корочку с поверхности язвы или скарифицируют ее скальпелем до появления кровяной "росы". Выступившую капельку крови вытирают. К обнажившейся поверхности прикладывают предметное стекло. Мазки приготавливают, легко растирая полученный материал между двумя предметными стеклами. Мазки должны быть тонкими и не разбавленными кровью.

Гистологическое исследование является наиболее достоверным методом диагностики, которое производится иссечением (конхотомом, электропетлей, скальпелем) кусочка опухоли. Удаление кусочка опухоли надо производить на границе со здоровой кожей, чтобы в исследуемый кусочек попала наряду с опухолью и внешне неизмененная ткань. Это дает возможность повысить точность гистологического заключения. Иссечение осуществляется под местной анестезией 0,5% раствором новокаина и после иссечения место биопсии следует подвергнуть электрокоагуляции. При не изъязвленных небольших опухолях биопсию следует осуществлять путем полного иссечения опухоли.

17.9 Дифференциальная диагностика рака кожи

Диагностика рака кожи в принципе не сложна в связи с поверхностной его локализацией. Тем не менее возникает необходимость проводить дифференциальную диагностику чаще всего с упоминавшимися выше факультативными и облигатными предраковыми заболеваниями (смотри предыдущий раздел), а также с хроническими специфическими воспалительными процессами (туберкулез, сифилис) и другими злокачественными опухолями кожи (фибросаркома, ангиосаркома и их разновидности).

1. **Туберкулез.** При туберкулезном поражении кожи необходимо прежде всего дифференцировать между волчанкой и плоскоклеточным раком. Узелки волчанки на коже бывают мелкие и изолированы друг от друга, тогда как при раке это одиночный узел. Цвет их оранжево-красный в отличие от жемчужного оттенка при раке кожи. При пункции в случае волчаночного узла (люпома) возникает ощущение "проваливания в полость", чего не бывает при раке. Определенные трудности возникают в дифференциальной диагностике туберкулезной язвы от изъязвленного рака кожи. Туберкулезная язва – плоская, края ее мягкие, синеватого цвета, дно тоже мягкое, тогда как при раке язва имеет подрытый неровный край, плотной консистенции, белесоватого цвета.

Также трудности возникают при дифференциальном отличии туберкулеза кожи от рака бородавчатой формы. В этих случаях очаг поражения представляют собой бородавчатый гиперкератотический покрытый коркой участок, окруженный воспалительным венчиком. Из трещин бородавчатых образований часто при надавливании выделяется гной, что может служить важным фактором для отличия от рака. При гистологическом же исследовании обнаруживаются типичные бугорки с умеренно выраженным казеозным некрозом, что уже прочно утверждает распознавание туберкулезной гранулемы.

2. **Сифилис.** При проведении дифференциальной диагностики люэтической язвы от раковой необходимо учитывать анамнез, данные лабораторных исследований, а также локальные изменения. Гуммозная язва имеет четкий резко отграниченный край, последний выворочен наподобие сургучной печати. Дно язвы зернистое, покрыто сальным налетом. При сдавливании краев язвы выдавливаются с боков сероватые пробки. Быстрое развитие язвы, склонность ее к самостоятельному рубцеванию, положительная реакция Вассермана обычно служат достаточным основанием для правильной постановки диагноза.

3. **Грибовидный микоз** (Mykosis bungoides) – редкое хроническое заболевание, первично поражающее кожу. Клинически различают три стадии грибовидного микоза: 1) эритематозную; 2) бляшечную (премикотическую); 3) опухолевую (микотическую).

В первой стадии классической формы микоза после продормальных явлений (общая слабость, потеря аппетита, повышение температуры) на коже появляются участки эритемы разной формы, что сопровождается иногда сильным зудом.

Во второй стадии эритематозные пятна оформляются в плотные округлые, выступающие над поверхностью, хорошо очерченные бляшки, которые приобретают коричнево-красную окраску и слегка шелушатся. Эти премикотичексие изменения могут самопроизвольно исчезать и снова появляться на другом месте. Часто вторая стадия без четких границ переходит в третью опухолевую стадию. За короткий срок опухоль может достигнуть значительной величины, что и является характерным для грибовидного микоза. Узлы опухоли по внешнему виду сходны с формой помидор. Иногда они имеют форму шляпки гриба. Цвет их синюшно-красный, иногда ярко-красный. Поверхность гладкая, лоснящаяся. Консистенция мягкая. Узлы могут изъявляться и распадаясь исчезать, оставляя после себя рубцовую атрофию кожи и с периферической бурой пигментацией. Однако, исчезая в одном месте, они появляются в другом. Перед наступлением распада наблюдается флюктуация. При глубоком микозе могут возникнуть свищевые ходы, из которых выделяется серозно-гнойный секрет. Вышеперечисленные клинические проявления грибовидного микоза не наблюдаются при раке кожи.

4. **Фибросаркома** (синоним веретеноклеточная саркома). Дифференциальная диагностика между раком кожи и фиборосаркомой кожи не сложная. Фибросаркома возникает в виде плотного узла. Кожа, покрывающая опухоль вначале не изменена и имеет нормальную окраску. По мере увеличения опухоли кожа приобретает красноватый оттенок, опухоль прорастает кожу, последняя интимно спаяна с опухолью и неподвижна. Опухоль быстро увеличивается в размерах, изъязвляется, иногда дает гематогенные метастазы, чаще в легкие. Метастазы в регионарные лимфоузлы наблюдаются редко, чем при раке кожи.

5. **Ангиосаркома** развивается из тканевых элементов кровеносных капилляров. Известно, что кровеносные капилляры состоят из двух типов клеток: эндотелиальных и перителиальных (перициты). Если опухоль развивается из эндотелия капилляров, то ее называют гемагиоэндотелиомой, если из перителиальных клеток или перицитов-гемагиоперицитомой.

Гемангиоэндотелиома клинически проявляет себя в виде выступающих над уровнем кожи узлов темно-красного цвета неправильной формы и негладкой поверхностью, величиной с горох, фасоль или больше, мягкой консистенции.

Гемангиоперицитома более редкая сосудистая опухоль кожи. Она имеет вид плотного узла полушаровидной формы, выступающего над поверхностью кожи корич-

невой или темно-коричневой окраски, окруженного по периферии расплывчатой пигментной каймой.

Разновидностью ангиосаркомы является **«геморрагическая саркома Капози»**, являющейся нейрососудистой дисгенезией. Клинические изменения при ней появляются на дистальных частях конечностей, часто симметрично в виде высыпания множественных узелков и бляшек синюшно-красного цвета или вследствие кровоизлияния темно-коричневой окраски нередко с бородавчатой поверхностью. В результате применения кортикостероидов в ряде случаев наступает самопроизвольное обратное развитие некоторых высыпаний и заживление язв, после чего остается рубцовая атрофия кожи, окруженная пигментированной каймой. Нарушения кровообращения иногда приводят к отеку. Тогда кисти и стопы представляются подушкообразно припухшими, пальцы веретенообразно утолщенными и растопыренными. Заболевают саркомой Капози чаще люди старшего возраста. Мужчины поражаются чаще женщин. Заболевание может существовать многие годы, а в ряде случаев наступает все же генерализация процесса, появляются метастазы в лимфатических узлах и во внутренних органах.

17.10 Лечение рака кожи

Для выбора метода лечения рака кожи в отличие от рака других локализаций в настоящее время имеются более благоприятные условия. Возможность ранней диагностики заболевания, относительно медленное течение отдельных форм (базалиомы), высокая эффективность применяемых методов лечения могут обеспечивать достаточно хорошие отдаленные результаты лечения. Следует отметить, что для достижения наибольшего успеха требуется строгая – индивидуализация плана лечения с учетом локализации опухоли, стадии распространения, анатомической формы и гистологической структуры опухоли, а также возможных сопутствующих воспалительных процессов. Кроме того, необходимо учитывать и возможность наилучшего косметического и функционального результата, но без ущерба для радикального лечения.

В настоящее время для лечения рака кожи применяются:

- хирургический метод, который дополнен диатермокоагуляцией и диатермоэксцизией, криодеструкцией;
- лучевые методы: рентгено- и радиотерапия (аппликационная и внутритканевая, сочетанная лучевая терапия с использованием радиомодификаторов: метранидазол, низкоинтенсивное лазерное излучение с использованием гелий-неонового лазера с мощностью излучения до 12 мВт с длиной волны 0,63 мкм;
- комбинированное лечение (хирургическое и лучевое);
- химиотерапевтическое лечение с использованием колхамина, проспедина, блеомицина, цисплатины и метотрексата.

Хирургическое лечение рака кожи является наиболее радикальным методом, которое применяется в следующих вариантах:

1. Хирургическое (ножевое) иссечение опухоли как самостоятельный метод лечения. Этот вариант может быть использован при ограниченных поражениях (I стадия) и при локализации опухоли в местах, где достаточно широкое иссечение не поведет к обезображивающим рубцам. Его применяют в большинстве случаев при раке кожи туловища и конечностей. При плоскоклеточном раке опухоль иссекают на расстоянии до 2 см, при базально-клеточном – не менее 1 см от видимого края.

2. **Электрокоагуляция и электроэксцизия опухоли**. Электрокоагуляция как самостоятельный метод в настоящее время почти не применяется и к ней прибегают лишь при очень небольших опухолях (d=0,5 см). Более широко используется электроэксцизия, которая может быть рекомендована при раке туловища и конечностей, ушной раковины и околоушной области, при рецидивах рака кожи, возникших после лучевого лечения, а также при особых формах рака, когда невозможна лучевая терапия (рак на фоне рубцов после ожогов, трофических язв, волчанки и др.).

3. **Хирургическое и электрохирургическое иссечение как компонент комбинированного метода лечения.** Этот вариант применяется для лечения обширных, особенно глубоко проникающих (III стадия), при опухолях, резистентных к лучевому воздействию. Так, при раке кожи век или углов глаз с распространением на глазное яблоко после предоперационной дистанционной гамма-терапии целесообразна электрохирургическая экзентерапия орбиты.

4. **Криогенное лечение.** Новые возможности в лечении рака кожи были открыты с разработкой и внедрением в клиническую практику научно обоснованных методик криогенного воздействия. В РОНЦ РАМН (А.И.Пачес с соавт., 2000) изучена эффективность криогенного лечения у 1000 больных злокачественными и доброкачественными опухолями кожи. Оно оказалось наиболее эффективным при раке кожи I-II стадии, излеченность составила 97% при сроках наблюдения до 10 лет. Криогенное лечение создало новые возможности для лечения множественных опухолевых поражений, а также опухолей век, ушной раковины, кожи носа. При опухолях, распространяющихся на коньюктиву глазного яблока, возможно сохранить целостность органа зрения. Данный метод эффективен при радиорезистентных опухолях кожи; лучевые реакции и поражение кожи после облучения не являются противопоказанием к применению криотерапии.

Криодеструкцию с успехом применяют не только при ограниченных, но и при распространенных формах рака кожи III и IV стадии. При радикальном криогенном лечении местнораспространенного рака кожи (T_3) головы и шеи рецидивы возникали у 22% больных в сроках наблюдения 3-10 лет (М.Н.Пустынский, 1995).

При наличии у больного крайне распространенной неоперабельной опухоли, обширных рецидивах после лучевой терапии можно применить криогенное лечение в паллиативном плане, что существенно повысит качество жизни пациентов, избавляет их от таких тяжелых симптомов, как боль, кровотечение.

Практически метод не имеет противопоказаний при раке кожи, за исключением прорастания опухоли в кости лицевого скелета и черепа. Криодеструкция не требует анестезии и может выполняться амбулаторно. После криодеструкции новообразований регенерации тканей и эпителизация происходит без образования грубых рубцов и трофических нарушений. Тем не менее следует учесть, что в зоне криогенного воздействия могут развиваться воспалительные реакции, иногда значительно выраженные, но они купируются соответствующей антибактериальной терапией, не влияют на отдаленные результаты лечения. Следует отметить, что, изменяя параметры криовоздействия, можно регулировать степень замораживания, соответственно, и некроза. Управляемость процессом криовоздействия – одно из наиболее существенных достоинств метода.

Характеризуя методику различных вариантов хирургического лечения следует уделять особое внимание пластическому закрытию дефектов после иссечения пер-

вичных и рецидивных злокачественных опухолей кожи. В зависимости от места локализации и разреза дефекта для первичной кожной пластики применяются свободные и перемещенные кожные лоскуты. Первичную кожную пластику не применяют при распространении опухоли на подлежащие хрящ или кость. В таких случаях следует подвергать опухоль элекрокоагуляции или криогенному воздействию без первичной пластики и где возможно использовать протезы из пластмасс, временно прикрывающие дефект, а спустя 1-1,5 года при уверенности в отсутствии рецидива и метастазов осуществить пластическое закрытие дефекта.

При наличии метастазов в регионарных лимфатических узлах применять широкую лимфаденэктомию.

Лучевое лечение. Его при раке кожи применяют как самостоятельный метод и как компонент комбинированного лечения. Наиболее широко в практике применяют близкофокусную рентгенотерапию преимущество которой заключается в возможности подвести к очагу поражения оптимальную очаговую дозу, не повредив окружающие ткани. Недостаток ее – резкое снижение дозы уже на глубине первых миллиметров толщи кожи. В зависимости от локализации, формы и размера опухоли для облучения подбирают тубус с круглым или овальным сечением. В поле облучения включают не только опухоль, но и прилежащие к ней зоны внешне неизмененных тканей на ширину 1,5-2 см от края опухоли.

Как самостоятельный метод близкофокусную рентгенотерапию применяют при небольших опухолях (I-II стадия) кожи лица (носа, носощечной складки, щек, внутреннего угла глаз), туловища, особенно при первично-множественных очагах. Очаговая доза 3 Гр., суммарная очаговая до 50-60 Гр., что обеспечивает 95% полных излучений. При больших опухолях или проникающих в глубину более чем на 2 см (III стадия) близкофокусная рентгенотерапия может быть использована как компонент сочетанной лучевой терапии (например, в сочетании с дистанционным гамма-облучением).

При раке кожи I-II "а" стадии помимо близкофокусной рентгенотерапии применяется аппликационный метод, либо внутритканевая гамматерапия. Аппликационная гамматерапия осуществляется только при I стадии либо контактным способом (непосредственным приложением радиоактивного препарата к опухоли), либо с дистанции 0,5-1,0 см. При этом радиоактивный препарат ^{60}Co с мощностью излучения 0,3-0,6 Гр./ч применяют в суммарной дозе 40-55 Гр. Препарат располагается на специально изготовленном муляже из пластмасс. Расположение препаратов должно точно соответствовать границам опухоли с превышением радиуса опухоли на 1 см.

При небольших опухолях в тех случаях, когда подлежащей тканью не является хрящ или кость, предпочтительна внутритканевая гамматерапия. Введение радиоактивных препаратов осуществляется под местной анестезией по периметру опухоли в форме определенных геометрических фигур (квадрата, треугольника, прямоугольника). При опухолях, превышающих в диаметре 1,5 см, вводят дополнительно препараты в основание опухоли. Препараты фиксируют нитями, продернутыми через ушко.

При раке кожи III и IV стадии и упорно рецидивирующих случаях обычно проводят сочетанное лучевое или комбинированное лечение.

Сочетанную лучевую терапию начинают с дистанционной гамматерапии либо на гамма – аппаратах, либо на ускорителях с электронным облучением. Суммарная очаговая доза порядка 35-40 Гр. при классическом фракционировании, либо 20-25 Гр. при интенсивно-концентрированном режиме. Внутритканевую лучевую терапию осуществ-

ляют либо сразу по окончании дистанционного облучения либо чаще через 2-2,5 недели после стихания лучевой реакции. Введение радиоактивных источников проводят соответственно объему тканей первоначально распространенной опухоли в дозе 30-40 Гр.

По сведению Ю.Д.Скоропада (1980), обобщившего данные литературы, касающиеся лучевого лечения 11616 больных раком кожи, число рецидивов для размера опухоли T_2 составляет от 8 до 24%, а для T_3 – от 27 до 58%.

При проведении дистанционной гамматерапии, близкофокусной рентгенотерапии и сочетанной лучевой терапии по радикальной программе в целях повышения их эффективности в последние годы применяют расщепленный курс с использованием динамического метода фракционирования, а также различные радиомодификаторы такие как метронидазол, низкоинтенсивное лазерное излучение и гипербарическая оксигенация.

Методика облучения динамическим фракционированием дозы облучения в плане радикального или предоперационного лучевого лечения заключается в том, что в первые 3 дня к опухоли ежедневно подводится доза 4 Гр. Эти 3 фракции (12 Гр.) приводят к девитализации всех хорошо оксигенированных клеток опухоли. Последующее облучение в течение 9 дней осуществляют фракциями по 1 Гр. 2 раза в день с интервалом 6 часов до суммарной очаговой дозы 30 Гр. Этот этап направлен на подавление оставшихся жизнеспособными гипоксических опухолевых клеток, в то же время он обеспечивает максимальное щажение окружающих опухоль нормальных тканей. По достижении СОД 30 Гр. в лечении следует 10-14 дневный перерыв, расчитанный на реоксигенацию оставшихся жизнеспособными опухолевых клеток и полное восстановление тканей опухолевого ложа. Вторую половину расщепленного курса проводят по аналогичной схеме, до СОД 60 Гр. (120 ед. ВДФ, что адекватно 72 Гр. обычного фракционирования). П.Ю.Поляков с соавт. (2003) при проведении дистанционной гамматерапии динамическим методом фракционирования (100 больных), близкофокусной рентгенотерапии (97 больных) и сочетанной лучевой терапии с использованием нетрадиционных режимов фракционирования дозы в СОД, изоэффективных 72-73 Гр. в качестве радиосенсибилизатора использовал метранидазол (МЗ) – 76 больных, а у 52 больных при дистанционной гамматерапии – низко-интенсивное лазерное излучение. С целью повышения концентрации метранидазола в опухоли и преодоления его токсического действия, он применялся при помощи текстильного аппликатора, содержащего МЗ в высокой концентрации (20 мкг/см^2). Данная методика обеспечивала среднюю концентрацию МЗ в течение трех суток на уровне 274 мкг/г. Аппликатор накладывался на поверхность опухоли за 1 сут. до начала лучевого лечения. Для беспрепятственного выхода МЗ в подлежащие ткани аппликатор увлажнялся 0,9% раствором хлорида натрия каждые 3-4 ч. Облучение проводилось при снятии аппликатора. Низкоинтенсивный гелий – неоновый лазер с мощностью излучения до 12 мВТ с длиной волны 0,63 мкм применялся перед проведением дистанционной гамматерапии. После сеансов лазерного воздействия, длительность которых оставляла от 3 до 15 мин, уровень микроциркуляции в опухоли повышается от 15 до 50% по сравнению с исходными параметрами. Этот эффект сохраняется в течение 25-30 мин с последующим уменьшением. Сеансы облучения проводятся в момент максимального подъема уровня оксигенации в опухоли после лазерного воздействия. Исследование проводилось методом рандомизации и соответственно в контрольной группе (только лучевая терапия соответствующими методами) было 324 больных, а в исследуемой – 325 больных. Установлено, что по критерию непосредственной излеченности местно-рас-

пространенных форм рака кожи (T_2 и T_3) метранидазол и низкоинтенсивное лазерное облучение проявляет равнозначный радиосенсибилизирующий эффект. При применении метранидазола в сочетании с близкофокусной рентгенотерапией в объеме T_2 (2-4 см) базально-клеточного рака – полная регрессия опухоли наступила у 94,8±2,2%, сочетанной лучевой терапии – 88,2±3,7%, дистанционной гамматерапией (T_3) – у 88,4±4,8%, в контрольной группе – соответственно 89,8±3,9%, 73,2±6,9%, 70,4±6,8%, в целом при базально-клеточном раке кожи применение метранидазола в процессе всех методов лучевой терапии достоверно увеличивает излеченность, чем одна лучевая терапия (91,2±1,9% против 70,4±3,6%).

При плоскоклеточном раке кожи (T_3) применение ДГТ с МЗ вызывает полную регрессию опухоли у 85,9±4,6%, низкоинтенсивным лазерным излучением – у 84,6±5,0%, тогда как при одной ДГТ она равнялась 66,3±7,8% ($P<0,05$).

Частота возникновения рецидивов при базально-клеточном раке (T_2) в случаях применения лучевой терапии с радиомодификаторами составляла 8,7±2,9%, а в контрольной группе – 15,1±4,95, при T_3 – соответственно 13,2±5,5% и 16,1±6,6%, тогда как при плоскоклеточном раке (T_3) при ДГТ+МЗ рецидив наступил у 14,3±5,0%, при ДГТ+НИЛИ (у 13,6±5,1%, а в контрольной группе – у 25,0±9,0%).

На основании совокупности вышеуказанных результатов авторы пришли к заключению, что использование любого метода лучевой терапии в сочетании с радиосенсибилизаторами (МЗ и НИЛИ) при лечении местно-распространенного рака кожи имеет достоверное преимущество по сравнению с одной лучевой терапией. Такого же мнения придерживаются С.Л. Дарьялова с соавт., 1986; М.И. Ежова,1998; А.И.Пачес с соавт., 2000.

Лечение лучами лазера не менее результативно. При раке кожи применяют как импульсивные, так и углекислые лазеры, различающиеся длиной волн излучения в инфракрасной области спектра. Лазерное излучение – неионизирующее, оно обладает свойствами, отличающими его от лучевого. Оно обладает абластичностью, локальным воздействием, возникновением биологического барьера, препятствующего проникновению опухолевых клеток в окружающие здоровые ткани, а минимальная воспалительная реакция от него позволяет проводить лечение рака кожи, особенно базалиом лица; щадящим методом с хорошими результатами (С.Д.Плетнев с соавт., 1982). Лечение проводят в амбулаторных условиях. Для некроза опухоли кожи достаточно одного сеанса, во время которого можно коагулировать несколько очагов опухоли. Заживление участка некроза происходит с образованием тонкого эластичного рубца мало отличающегося от окружающей кожи, пластического замещения дефекта кожи не требуется. Лечение не вызывает побочных реакций, оно осуществимо при очагах опухоли, расположенных вблизи или над хрящевой и костной ткани. Излечение при T_1 достигается у 97-98% больных.

Комбинированное лечение. При раке кожи III стадии при упорно рецидивирующих формах рака кожи проводят комбинированное лечение. Предоперационную лучевую терапию выполняют в виде дистанционного облучения на гамма-аппаратах и ускорителях с электронным излучением. Суммарная доза порядка 35-40 Гр. при классическом фракционировании, либо ускоренном фракционировании в изоэффективных дозах (40 Гр.). После окончания ДГТ классическим методом фракционирования через две недели, интенсивно-концентрированным методом через 1-3 дня проводится широкое хирургическое (ножевое) или электрохирургическое иссечение, часто производят либо

первичную, либо отсроченную кожную пластику. При III "б" стадии необходимо осуществить регионарную лимфаденэктомию.

Нередко после проведения лучевой терапии по радикальной программе (до 60-65 Гр.) сохраняется остаточная опухоль, которая может быть удалена хирургически.

В тех случаях, когда после широкого хирургического иссечения рака кожи нет полной уверенности в радикальности операции, необходимо после первичной кожной пластики (обычно свободной) проводить послеоперационную дистанционную гамматерапию через трансплантат в СОД до 50 Гр. Свободный кожный аутотрансплантат проявляет резистентность к облучению в диапазоне доз 20-67,5 Гр. (Г.И.Володина).

Лекарственное лечение. Химиотерапия назначается при обширных неоперабельных формах рака кожи, либо в ситуации, когда возможности других видов лечения исчерпаны. При раке кожи можно ожидать определенный лечебный эффект от следующих химиопрепаратов: блеомицин, препараты платины, проспедин, метотрексат, колхамин.

При базально-клеточном раке кожи I-II стадии можно использовать 0,5% колхаминовую или 30% проспединовую мазь. Мазь кладут на опухоль ежедневно. При I стадии требуется 15-18, а при II стадии 20-25 аппликаций.

Системную полихимиотерапию используют в случаях генерализации опухолевого процесса, когда лучевая терапия и оперативное вмешательство невозможны. Наиболее распространенные схемы:

1. Монохимиотерапия:

- Блеомицин по 15-30 мг внутривенно или внутримышечно в 1, 4, 8, 11, 15 и 18-й день. Курс лечения 3 недели. Интервал между курсами 3-4 недели.
- Цисплатин 20 мг/м^2 внутривенно с 1-го по 5-й день. Интервал между курсами 3 недели.

2. Полихимиотерапия:

- Цисплатин 25 мг/м^2 внутривенно капельно с 1-го по 4-й дни.
- Метотрексат 15 мг/м^2 внутривенно в 1, 8 и 15-й дни.
- Блеомицин 15 мг внутривенно в 1, 3, 5, 8, 10 и 12-й дни. Интервал между курсами лечения 3-4 недели.
- Цисплатин 100 мг/м^2 внутривенно 4-й день.
- Адриамицин 60 мг/м^2 внутривенно 1-й день.
- Блеомицин – 15 мг внутривенно 1-4 день.
- Преднизолон 1 мг/кг внутрь 1-5 дни.

Лечение местных рецидивов. По данным литературы одно- и двукратные рецидивы после лучевого лечения колеблются в пределах у 27-58% больных, хирургического – у 24-35%, комбинированного – у 8,2-15%, криогенного – у 5,7-22%, лазерного облучения ($T_{1\ 2}$) – у 2% (Ю.Д.Скоропад, 1982, С.Д.Плетнев, 1982, С.Д.Исмаилов, 1987; М.Н.Ежова, 1998, А.И.Пачес с соавт., 2000; П.Ю.Поляков с соавт., 2003).

Методом выбора лечения местных рецидивов рака кожи является хирургическое (ножевое) и электрохирургическое иссечения рецидивной опухоли с последующей пластикой образовавшихся дефектов. При небольших размерах рецидива хорошие результаты дают иссечения с помощью лазерного излучения и криодеструкции. При широком иссечении опухоли применяют следующие методы кожной пластики: свободную, местными тканями, комбинированную и филатовским стебелем. Выбор метода кожной пластики зависит от локализации, размеров, формы дефекта и других факторов.

При локализации дефекта на лице чаще используют свободную кожную пластику и пластику местными тканями, отсепарированной окружающей кожей, лоскутом на ножке с соседнего участка, перемещением встречных треугольных лоскутов. При больших дефектах показаны комбинированные методы кожной пластики (чаще местной и свободной). Пластика филатовским стебелем получила наименьшее распространение, так как требует длительной подготовки и миграции стебля.

Заслуживает внимание протезирование дефектов, которые возникают в результате лечения (криодеструкции, лазерного иссечения) базалиомы или рака, например кожи носа. В таких случаях, в случаях отказа больных от пластических операций, применяют пластмассовые протезы.

Лечение при метастазах. Обязательным условием при лечении метастазов рака кожи является излеченность первичной опухоли. Хирургическое удаление регионарных метастазов – основной метод. При раке кожи лица и головы поражаются лимфатические узлы шеи, поэтому производят фасциально-футлярное иссечение клетчатки и лимфоузлов, а при прорастании мышцы и внутренней яремной вены – операцию Крайля. При раке кожи туловища и верхних конечностей метастазы могут возникнуть в подмышечных лимфатических узлах. Для их удаления производят подмышечную лимфоденэктомию. При раке кожи нижних конечностей применяют операцию Дюкена. При ограниченно подвижных метастазах проводят комбинированное лечение – предоперационную дистанционную гамма-терапию в дозе 35-40 Гр. с их последующим хирургическим удалением.

17.11 Прогноз и результаты лечения

Прогноз и результаты лечения зависят от стадии распространенности, локализации, клинической и гистологической формы опухоли, а также от темпов роста новообразования.

Распространенность опухолевого поражения является ведущим фактором прогноза рака кожи. Чаще рецидивируют опухоли размером T_2 и T_3 с поражением подкожной клетчатки и глублежащих тканей, наличии инфильтративного характера роста с нечеткими клиническими границами. Чаще рецидивируют опухоли, расположенные на коже в области носа и носогубной складки, в области глаза и при инфильтрации опухолью основания ушной раковины плоскоклеточной гистологической формы.

По сводным статистическим данным результаты лечения рака кожи I – II стадии вполне удовлетворительны и процент излеченности достигает до 95%, при III стадии этот показатель не превышает 42-57% (Ю.Д.Скоропад, 1980; М.Н.Ежова, 1998; А.И.Пачес с соавт., 2000; П.Ю.Поляков с соавт., 2003).

17.12 Использованная литература

1. Айрапетян А.М. Оценка эффективности криогенного, хирургического, лучевого методов при лечении злокачественных новообразований кожи головы и шеи. Автореф. дисс. канд., Ереван, 1989.

2. Арзыкулов Ж.А., Ермекбаева Б.Е., Сейказина Г.Д., Махатаева Ж.А. Показатели онкологической службы Республики Казахстан за 2005 г. (статистические материалы). Алматы, 2006, 54 с.

3. Давыдов М.И., Аксель Е.М. Злокачественные новообразования в России и странах СНГ в 2000 г. (статистические материалы). М., 2002, 237 с.

4. Дарьялова С.А., Поляков П.Ю., Киселева Е.С. и др. Метранидазол при лучевом лечении злокачественных новообразований. // Медицинская радиология, 1986, № 7, с. 6-13.

5. Ежова М.Н. Современные методы терапии различных форм базально-клеточного рака кожи. //Российск. журнал кожных и венерологических болезней, 1998, № 2, с.8-12.

6. Исмаилов З.Д. Рецидивы и метастазы рака кожи. Автореф. дисс. канд., Ташкент, 1987.

7. Каракулова А.Р., Савхатов Д.Х. Эстетические соображения в иссечении рака кожи лица. // Онкология и Радиология Казахстана, 2004, № 3 (6), с. 113-115.

8. Михайловский А.В. Криогенное лечение злокачественных и доброкачественных опухолей кожи лица и головы. Автореф. дисс. к.м.н., М., 1979.

9. Пачес А.И., Пустынский И.Н. Рак кожи. В кн.: Опухоли головы и шеи под ред. А.И.Пачес. М.: «Медицина», 2000, с. 41-59.

10. Петерсон Б.Е. Опухоли кожи. В учебн.: Онкология. М.: «Медицина», 1980, с. 129-131.

11. Пинхасов Д.М. Первичные кожно-пластические операции при раке кожи. Автореф. дисс., канд., Баку, 1970.

12. Плетнев С.Д., Островцев Л.Д., Карпенко О.М., Королева Л.А. Злокачественные опухоли кожи. В кн.: Комбинированное и комплексное лечение больных со злокачественными опухолями. Руководство под ред. В.И. Чиссова. М.: «Медицина», 1989, с. 526-547.

13. Поляков П.Ю., Бычеков О.А., Олтаржевская Н.Д. и др. Лучевая терапия злокачественных опухолей кожи. $T_{2-3}N_0M_0$ с использованием радиосенсибилизаторов. // Радиология – практика. 2003, № 4, с. 45-51.

14. Предопухолевые заболевания и опухоли кожи. В кн.: Справочник по онкологии, М., «Каппа», 1996, с. 141-146.

15. Пустынский И.Н. Лечение распространенных и рецидивных форм рака кожи головы и шеи. Автореф. дисс., канд., М., 1995.

16. Савицкий А.И. Рак кожи. В кн.: Избранные лекции по клинической онкологии. М., 1972, с. 41-58.

17. Скоропад Ю.Д. Частота рецидивов рака кожи после лучевой терапии. // Медицинская радиология, 1980, с. 75-78.

18. Трапезников Н.Н., Шайн А.А. Рак кожи. В учебн.: Онкология. М.: «Медицина», 1992, с. 100-110.

19. Химиотерапия рака кожи. В кн.: Противоопухолевая химиотерапия. Справочник под ред. Н.И. Переводчиковой. М., 1996, с. 47-48.

20. Фалилеева Г.В. Опухоли кожи. В кн.: Клиническая онкология. Том 1, под ред. Н.Н. Блохина и Б.Е. Петерсона. М.: «Медицина»,1979, с. 350-382.

21. Шанин А.П. Опухоли кожи, их происхождение, клиника и лечение. М., Медицина, 1969.

17.13 Иллюстрационный материал к опухоли кожи

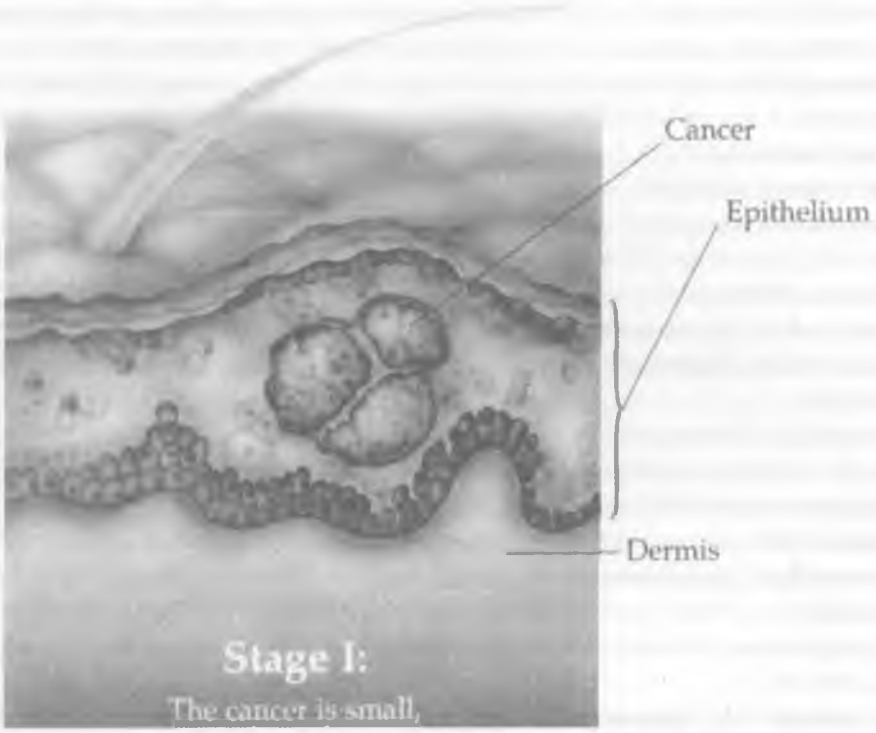

Рис. 1. Интраэпителиальный рак кожи

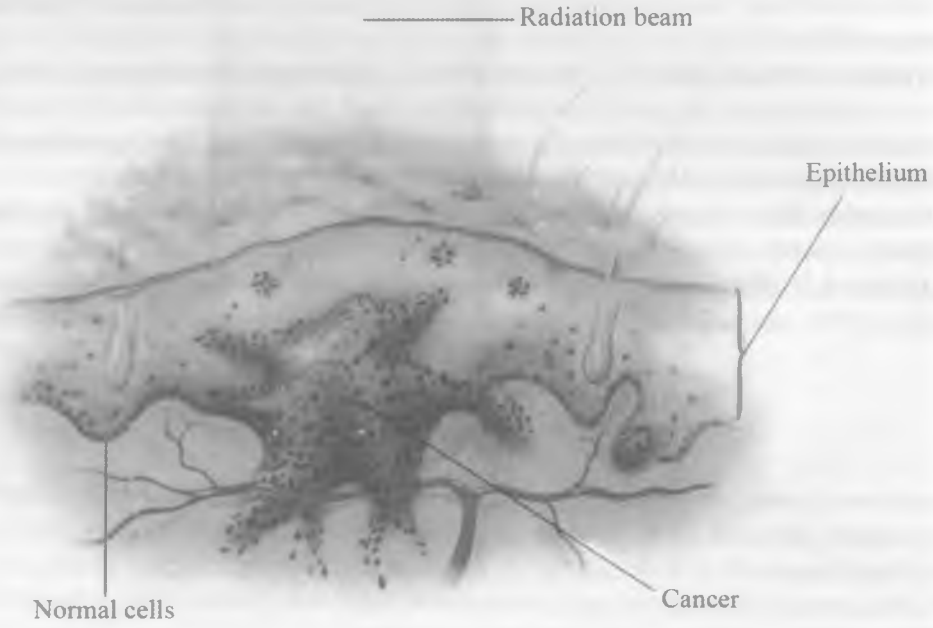

Рис. 2. Рак кожи, прорастающий в дерму

Рис. 3. Плоскоклеточный рак кожи лица и спинки носа на фоне пигментной ксеродермы

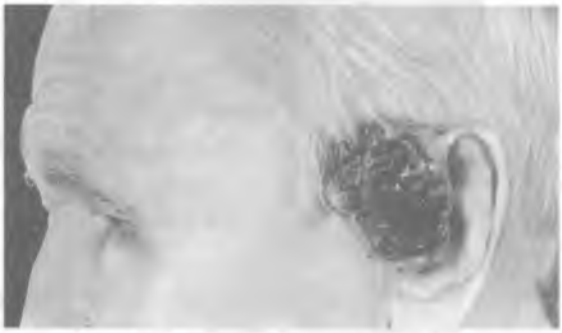

Рис. 4. Плоскоклеточный рак кожи височной области с ороговением на фоне псориаза

Рис.5. а) Инфильтративная форма базально-клеточного рака кожи правой заушной области; (б) рак в области крыла носа

Рис. 6. Папиллярная форма рака кожи височной области

Рис. 7. (а) Базально-клеточный рак кожи крыла носа после лучевой терапии; (б) Рецидив базальноклеточного рака крыла носа с вовлечением в процесс глазницы у того же больного

Рис. 8. а) Плоскоклеточный рак кожи височной области до криовоздействия; (б) Плоскоклеточный рак кожи височной области после криовоздействия у того же больного

Рис. 9. (а) Рак кожи носа развившийся на фоне пигментной ксеродермы; (б) Спустя 2 года после удаления опухоли и свободной кожной пластики

Глава 18

МЕЛАНОМА КОЖИ

18.1 Заболеваемость в дальнем, ближнем зарубежье и в РК

18.2 Этиология меланомы кожи

18.3 Клинические признаки активации невуса

18.4 Патогенез меланомы кожи

18.5 Формирование группы риска возникновения меланомы кожи и тактика их ведения

18.6 Профилактика меланомы кожи

18.7 Патологоанатомическая характеристика меланомы

18.8 Метастазирование меланомы кожи

18.9 Стадии распространения меланомы кожи

18.10 Клиника меланомы кожи

18.11 Диагностика меланомы

18.12 Дифференциальная диагностика первичной меланомы кожи

18.13 Лечение меланомы кожи

18.14 Прогноз и отдаленные результаты лечения меланомы кожи

18.15 Использованная литература – 41 источника

18.16 Иллюстрационный материал – 8 рисунков

18.1 Заболеваемость в дальнем, ближнем зарубежье и в РК

Меланома является одной из самых злокачественных опухолей человеческого организма, частота которой в различных странах мира существенно отличается. Среди стран дальнего зарубежья в 2000 году наиболее высокие стандартизованные (мировой стандарт) показатели заболеваемости меланомы были зарегистрированы в Австралии (34,8$^0/_{0000}$), Норвегии (29,4$^0/_{0000}$), Австрии (28,0$^0/_{0000}$), среди белого населения США (23,3$^0/_{0000}$), Швеции (22,5$^0/_{0000}$). Достаточно высокий уровень заболеваемости отмечены в Финляндии (14,5$^0/_{0000}$), Нидерландах (16,7$^0/_{0000}$), Канаде (17,4$^0/_{0000}$), Израиле среди еврейского населения (19,4$^0/_{0000}$). Самые низкие показатели выявлены в Японии (0,4$^0/_{0000}$), Китае (0,6$^0/_{0000}$), Индии (0,7$^0/_{0000}$), Филиппинах (1,3$^0/_{0000}$), Бразилии (2,3$^0/_{0000}$), Мальте (2,4$^0/_{0000}$).

В странах СНГ максимальный уровень заболеваемости наблюдался в Латвии (20,5$^0/_{0000}$), Эстонии (19,6$^0/_{0000}$), умеренная – в Республике Беларусь (4,7$^0/_{0000}$), России (4,4$^0/_{0000}$), самая минимальная – в Азербайджане (0,26$^0/_{0000}$), Кыргызстане (0,89$^0/_{0000}$), Армении (0,97$^0/_{0000}$) (Е.М.Аксель, М.И.Давыдов, 2002).

В Республике Казахстан за период 1990-2005 гг. заболеваемость населения меланомой имела тенденцию к росту как у мужчин, так и у женщин. Если в 1990 году стандартизованные (мировой стандарт) показатели заболеваемости составили 1,6$^0/_{0000}$, в 2005 году – 1,7$^0/_{0000}$, причем в структуре онкологической заболеваемости республики меланома по темпу прироста у мужчин занимает 4-ое место, у женщин – 6-ое место.

В 2005 году абсолютное число заболевших меланомой в РК составило 260 человек. Среди 260 больных меланома диагностирована в I-II стадии у 66,4%, IV стадии – у 8,9%. В республике в 2005 году максимальные показатели заболеваемости были в городе Алматы (3,8$^0/_{0000}$), в Западно-Казахстанской (2,6$^0/_{0000}$), Восточно-Казахстанской (3,0$^0/_{0000}$) областях, минимальные в Атырауской (0,4$^0/_{0000}$), Кызылординской (0,2$^0/_{0000}$), Мангистауской (0,3$^0/_{0000}$) областях (Ж.А.Арзыкулов с соавт., 2006).

18.2 Этиология меланомы кожи

Для возникновения любого опухолевого заболевания, в частности меланомы кожи, необходимо сочетание воздействий основного причинного фактора с условиями, как окружающей внешней среды, так и внутренней среды организма человека.

За последнее время удалось выявить значительное число факторов, влияние которых статистически достоверно повышает вероятность заболевания меланомой кожи. Однако сегодня ни один из них не может быть признан главным, абсолютным или обязательным для возникновения заболевания.

В целом все известные этиологические факторы меланомы кожи можно разделить на экзогенные (факторы окружающей внешней среды) и эндогенные (факторы внутренней среды организма).

I. Экзогенные факторы

1. **Физико-химические:**

1. Географическая широта места жительства человека и связанная с ней интенсивность солнечной УФ-радиации.
2. Травма предшествующих невусов.

3. Флуоресцентное освещение.
4. Химические канцерогены, включая красители волос.
5. Ионизирующая радиация.
6. Электромагнитное излучение.

В настоящее время воздействие УФ спектра солнечной радиации является одним из наиболее важных экзогенных факторов, способствующих возникновению меланом кожи. Также имеет значение прогрессирующее уменьшение концентрации озона в стратосфере, приводящее к тому, что солнечное излучение становится все более канцерогенным. К настоящему моменту получены данные о том, что для возникновения меланомы кожи гораздо большее значение имеет не хроническое повреждение кожи УФ-лучами, как это характерно для базально-клеточного и плоскоклеточного рака кожи, а резкое и интенсивное, возможно, даже однократное воздействие солнечной радиации. Это подтверждается тем, что меланомы кожи чаще возникают на обычно защищенных от солнца одеждой участках тела. Отмечено, что большое значение в возникновении опухоли имеют солнечные ожоги, полученные в детском и юношеском возрасте. Наконец, выявлено, что меланомой кожи чаще заболевают те люди, которые в течение основного времени своей жизни находятся в помещении, а не отдыхают на солнце.

В научной литературе неоднократно описаны случаи возникновения меланом кожи после травмы. Однако травма видимо неизмененной кожи вряд ли имеет какое-либо серьезное значение для последующего развития меланомы. Наблюдения показывают, что наиболее важным и наиболее частым экзогенным фактором меланомы кожи является частая травма предшествующих пигментных невусов. Среди однократных травм наиболее часто имеют место ушибы, ссадины и порезы пигментных невусов. Среди больных с хроническим травмированием пигментных невусов наиболее часто отмечена постоянная травматизация последних одеждой или обувью.

За последнее время появились сообщения о влиянии флюоресцентного освещения на частоту возникновения меланом кожи. Частота возникновения меланом кожи повышается у людей, подвергавшихся интенсивному воздействию источников флюоресцентного освещения. Эта зависимость наиболее выражена при воздействии последнего в помещении.

Наконец, многими авторами отмечено стимулирующее действие химических канцерогенов, в частности, красителей волос, а также ионизирующей радиации и электромагнитного излучения на возникновение меланом кожи. Влияние последних трех факторов в значительной степени связано с профессией человека.

2. **Социально-экономические:**

1. Социальный статус и профессия.
2. Факт проживания человека в городе или в сельской местности.
3. Работа или нахождение человека большую часть времени в помещении.
4. Семейное положение.

Определенную роль в возникновении меланом кожи играют социально-экономические факторы, прогрессирующее влияние которых связано с изменением образа жизни, развитием цивилизации и промышленности. Больные меланомой кожи, как правило, имеют более высокий социальный статус, нежели пациенты с другими злокачественными опухолями. Отмечено, что чаще заболеваемость меланомой кожи наблюдается среди работников промышленных предприятий.

3. **Биологические:**

1. Особенности питания.
2. Лекарственные препараты.
3. Вирусная инфекция в анамнезе (краснуха).

Исследование особенностей питания человека как фактора, влияющего на возникновение опухоли, показало, что меланома кожи чаще развивается у людей при употреблении пищи, богатой животными жирами и белками. Доказано также более частое возникновение опухоли у людей, злоупотребляющих алкоголем. Механизм этого влияния заключается в том, что алкоголь индуцирует секрецию меланостимулирующего гормона в гипофизе.

Также есть данные о влиянии некоторых медикаментозных препаратов на частоту возникновения меланом кожи. Длительный прием женщинами гормональных контрацептивов повышает у них риск развития опухоли. Частота заболеваемости меланомой кожи повышается также в случае приема женщинами эстрогенных препаратов, например, при дисменорее или с целью прекращения лактации.

Отмечена возможность возникновения меланом кожи у пациентов в связи с длительным лечением препаратом леводопа, о котором известно, что он в меланоцитах преобразуется в меланин.

Исследованиями доказано, что меланома кожи чаще возникает у тех женщин, в анамнезе которых упоминается, что они болели краснухой. Данный факт свидетельствует о том, что в этиологии опухоли может играть роль и вирусная инфекция.

II. Эндогенные факторы

- Расовая и этническая принадлежность.
- Уровень пигментации организма.
- Наследственные (семейные) факторы.
- Эндокринные факторы.
- Иммунологические нарушения.
- Репродуктивные факторы у женщин.
- Сопутствующие заболевания и оперативные вмешательства.

По мнению большинства исследователей на частоту возникновения меланом кожи влияют **расовые и этнические факторы.** Так, отмечено, что меланома в 4 раза чаще поражает людей белой расы, чем желтой и черной расы.

Вероятно, темная кожа содержащая большое количество меланина в эпидермисе, лучше задерживает УФ-излучение и, тем самым, является более надежной, естественной защитой от его повреждающего действия на меланоциты. Так например, среди жителей Казахстана было отмечено 8-кратное повышение заболеваемости меланомой у приезжих с белой кожей, по сравнению с представителями коренного населения. Не исключено, что связь заболеваемости меланомой кожи с расовой и этнической принадлежностью обусловлена генетическими и биологическими особенностями меланоцитов.

Установлено, что одним из важных факторов риска развития меланомы является **уровень пигментации** организма человека. Чем ниже этот уровень, тем чаще возникает меланома. Свидетельством низкого уровня пигментации являются: белый цвет кожи, голубые или светлые глаза. Люди, которые относятся к светлому фенотипу, невосприимчивы или мало восприимчивы к солнечному загару и очень предрасположены к развитию солнечных ожогов из-за высокой чувствительности к УФ-излучению.

Другим признаком нарушения уровня пигментации является наличие большого количества веснушек на коже. Веснушки (или эфилес) обусловлены скоплением пролиферирующих меланоцитов в базальном слое эпидермиса и эпителии наружных отделов волосяных фолликулов. Крайне тяжелая степень нарушения пигментации, характеризующаяся полным отсутствием меланина в организме, наблюдается у альбиносов. Канцерогенное действие УФ-излучения настолько велико, что у большинства к 20 годам возникают предопухолевые поражения или опухоли кожи, что менее 10% этих людей доживают до 30 лет (В.Г.Лемехов, 2004).

За последние годы путем изучения развития меланомы кожи в отдельных семьях установлено, что **семейная меланома** наследуется по аутосомно-доминантному типу. Чаще всего заболевание передается родственникам первой линии, от родителей к детям. Женщины более часто, чем мужчины, обеспечивают наследственную передачу опухоли.

Относительный риск заболеваемости значительно выше среди лиц, в семьях которых было отмечено более 2 больных меланомой кожи. Поэтому в настоящее время при выявлении любого пациента с меланомой кожи крайне желательно иметь анамнестические и последующие сведения о всех остальных членах семьи.

К настоящему моменту установлено, что роль **эндокринного** фактора в этиологии меланом кожи бесспорна. Подтверждением этому могут служить следующие факты:

1. Редкость возникновения меланомы кожи в препубертатном периоде жизни человека, т.е. до начала полового созревания.
2. Более частое заболевание меланомой кожи женщин, чем мужчин.
3. Наибольшая частота заболеваемости женщин в 3-й и 5-й десятках жизни, когда активность эстрогенов наивысшая.
4. Активная роль гормонов в процессе меланогенеза (эстрогены, андогены и МСГ). В экспериментах на животных установлено, что эстрогенные гормоны увеличивают как число меланоцитов, так и содержание внутриклеточного и внеклеточного меланина. В клетках человеческой меланомы были выявлены эстрогенорецепторы.
5. Уменьшение частоты заболеваемости меланомой кожи после 50 лет, что согласуется с гипотезой о наличии возрастного снижения секреции МСГ- (меланостимулирующий гормон) и эстрогенов.
6. Использование женщинами оральных контрацептивов повышает риск заболевания меланомой. Так, при использовании эстрогена с целью уменьшения менопаузальных симптомов или для контрацепции иногда возникает гиперпигментация кожи, степень выраженности которой и связана с длительностью применения гормона.
7. После двусторонней овариоэктомии риск развития меланомы снижается.

В последние годы все большее значение в возникновении меланомы кожи придается **иммунным факторам** организма. Как известно, что иммунные нарушения повышают риск злокачественных опухолей. Установлен факт более частого возникновения саркомы Капози и некоторых лимфопролиферативных заболеваний у больных ВИЧ-синдромом, а также у людей с трансплантированными органами, вынужденными жить в условиях лекарственной (искусственной) иммунодепрессии. Доказано, что иммунодепрессия и иммунодефицитные состояния организма повышают риск заболевания. Не исключено, что иммунодефицитные состояния генетически могут быть связаны с риском заболевания меланомой кожи.

По данным литературы, на частоту возникновения меланом кожи у женщин могут оказывать влияние **репродуктивные факторы.** К числу последних относятся бе-

ременность, возраст при рождении первого ребенка, число родов в анамнезе и вес рожденного плода. В настоящее время общепризнанным является мнение о том, что беременность оказывает стимулирующее действие на малигнизацию существующих пигментных невусов и генерализации меланомы.

Что касается **сопутствующих заболеваний,** то риск возникновения меланомы повышен у тех людей, которые имеют актинические кератозы кожи. В ряде случаев меланоме кожи могут сопутствовать лимфогранулематоз и глубокий микоз. Риск заболевания уменьшается у женщин, которым в анамнезе была выполнена билатеральная овариоэктамия. С другой стороны, получены данные о более частой заболеваемости людей, перенесших тонзилэктомию.

Предмеланомные заболевания являются значимым эндогенным фактором в возникновении меланомы. К ним относят:

- пигментная ксеродерма кожи;
- меланоз Дюбрейля;
- невусы.

1. Пигментная ксеродерма или злокачественный эфилидоз, представляет собой наследственный, рецессивно передающийся фотодерматоз. Заболевание выражается в наличии множественных пигментных пятен кожи, возникающих вскоре после рождения преимущественно на открытых частях тела. Очень часто к периоду полового созревания у пациентов уже возникают множественные синхронные и метахронные злокачественные опухоли кожи, в том числе и меланомы. Заболевание развивается в результате дефекта репарации ДНК, отличается повышенной светочувствительностью и характеризуется рецессивным типом наследования. Пигментная ксеродерма представляет собой большой риск возникновения меланомы кожи. Таким образом, пигментную ксеродерму можно рассматривать как облигатный предрак для меланомы кожи, поскольку только незначительное число пациентов с этим заболеванием достигают зрелого возраста.

2. Меланоз Дюбрейля описывается в литературе под названием лентиго, старческое лентиго, а также меланотическая веснушка Хатчинсона. Клинически заболевание представляет собой своеобразные участки пигментации кожи у людей среднего и пожилого возраста. Гораздо чаще меланоз Дюбрейля локализуется на коже лица, но может встречаться и в других анатомических областях тела. Его кардинальными признаками являются неравномерность окраски (пигментации) пятна и неровность его краев по типу географической карты. Такое пигментное образование с возрастом может достигать весьма значительных размеров – до 5 и даже 10 см в диаметре. Гистологически данное поражение близко к пограничному невусу. Меланоз Дюбрейля аналогично с пигментной ксеродермой можно рассматривать как облигатный предрак. Однако в отличие от ксеродермы практически все опухоли, возникающие на фоне меланоза Дюбрейля, являются меланомами. Меланоз Дюбрейля перерождается в меланому в 80% случаев.

3. Невусы представляют собой образования, которые состоят из скопления меланоцитов различной степени дифференцировки, располагающихся в виде гнезд в разных слоях (уровнях) кожи. Обычно меланоцитарные невусы выглядят как плоские или слегка выпуклые пятна, с различным оттенком, от коричневого до серого, голубого и даже черного цвета. с четким, ровным контуром и гладкой поверхностью, величиной не более 0,4-0,5 см. Нередко у детей могут встречаться большие (до 1 см и

более) и даже гигантские невусы, занимающие кожу обширных анатомических областей и могут иметь поверхность с папиллярными бородавчатыми разрастаниями и волосяным покровом.

Риск развития меланомы из невусов неодинаков и связан с их клиническими проявлениями и морфологической характеристикой.

Установлено, что следующие виды невусов имеют склонность к малигнизации: пограничный, сложный, интрадермальный, голубой и гигантский пигментированный невус.

Пограничный невус располагается в базальном, пограничном слое эпидермиса. Он имеет вид плоского образования (узелка) с сухой, гладкой, блестящей поверхностью, без волосяного покрова. Цвет пятна от светло-коричневого до черного, края ровные, четкие, иногда волнистые.

Сложный (смешанный) невус характеризуется расположением своих структур как в эпидермисе, так и дерме.

Интрадермальный невус располагается в толще дермы. Эпидермис покрывающий невус, может быть нормальным, но чаще всего истончается и уплощается.

Голубой невус выглядит возвышающимся над кожей плотным полусферическим пигментным образованием с гладкой поверхностью голубого, синего, изредка коричневого цвета, с четкой границей, без волосяного покрова.

Гигантский пигментированный невус является чаще всего врожденным и увеличивается по мере роста ребенка. Он имеет плоскую папиллярную поверхность и может занимать значительную площадь кожи туловища, конечностей и лица. Преобладающий цвет – коричневый, сероватый, черный, могут быть грубые папиллярные и бородавчатые разрастания.

По данным литературы различные типы пигментных невусов малигнизируются с различной частотой. Так, наиболее часто малигнизируется сложный невус (от 45 до 80% случаев), затем пограничный (от 20 до 34% случаев), интрадермальный (от 10 до 16%), гигантский (до 13%), голубой невус (3,2%) (А.И.Пачес, В.К.Мусатов 2000 г., В.Г. Лемехов 2004 г.).

Следует отметить. что риск развития меланомы возрастает при появлении клинических признаков активизации невусов.

18.3 Клинические признаки активации невуса

В настоящее время твердо установлены достоверные и значимые клинические симптомы активации пигментных невусов, значение которых является важным для практического врача.

Особое внимание следует уделить следующим ранним признакам возможной угрозы развития меланомы из невуса:

- быстрый рост невуса, ранее неизмененного или медленно увеличивающегося;
- появление уплотнения или асимметрии любого участка невуса;
- появление чувства ощущения невуса (покалывание, зуд, жжение);
- любое изменение уровня пигментации (увеличение, уменьшение);
- появление венчика гиперемии вокруг невуса;
- выпадение волос с поверхности невуса;
- появление трещин, папилломатозных выростов, кровоточивости невуса.

Выявление любого из этих признаков, а тем более их сочетаний, должно насторожить врача и направить больного в специализированное онкологическое учреждение для проведения адекватных профилактических и лечебных мероприятий.

18.4 Патогенез меланомы кожи

Для возникновения и развития опухоли необходимо какое-либо «повреждение» нормальных клеток или тканей, которое вызывает их пролиферативные реакции. В результате такого повреждения может иметь место некроз клеток или тканей с последующей пролиферацией, регенерацией и восстановлением нормальных тканевых структур. Однако, при затянувшейся пролиферации под воздействием каких-либо канцерогенных факторов может возникнуть нарушение дифференцировки клеток и гипореактивность к воздействиям регулирующих факторов организма. Все это может явиться основанием для выхода таких недифференцированных пролиферирующих клеток из-под контроля организма. Наконец, не исключено, что при первом (первичном) повреждении могут сразу возникнуть изменения в ДНК клетки с последующим нарушением ее белковой структуры и дифференцировки. При изучении процессов возникновения и развития меланом кожи следует учитывать, что эта опухоль является уникальной для изучения вопросов ее канцерогенеза, так как более 50% первичных меланом кожи развивается на фоне предсуществующих пигментных невусов, что позволяет расценивать последний как факультативный предрак. И так, как наиболее важными экзогенными этиологическими факторами этой опухоли являются УФ-радиация и травма невусов.

Механизм канцерогенного действия УФ-радиации может заключаться в образовании в нормальных клетках высокоактивных свободных химических радикалов. В основе возникновения опухоли лежат процессы повреждения этими радикалами ДНК клетки, нарушение ее нормальной репарации. Последовательность процессов возникновения меланомы кожи под воздействием УФ-радиации можно схематически представить в следующем виде: УФ-радиация → меланобласты, меланоциты или невусные клетки → повреждение ДНК клетки → нарушение дифференцировки клетки → изменение белковой структуры клетки с возникновением новых мембранных антигенов → гипореактивность → бесконечно долгое размножение (опухолевый рост). Вероятно, такой механизм канцерогенеза меланом кожи является коротким во времени, так как в данном случае отсутствует длительная пролиферация нормальных клеток и тканей. Клиническим подтверждением возможности «включения» этого механизма канцерогенеза является факт более частого возникновения меланом после однократного и интенсивного воздействия УФ-радиации (солнечного ожога).

Напротив, механизм канцерогенного действия травмы предсуществующих пигментных невусов включает в себя пролиферацию тканей в ответ на их повреждение, но сама травма не приводит к развитию опухоли. Доказано, что клетки в состоянии пролиферации обладают повышенной чувствительностью к канцерогенному воздействию и особенно уязвимы, находясь в фазе митотического цикла. Поэтому интенсивное размножение (пролиферация) клеток может привести к их неопластической трансформации. Последовательность процессов возникновения меланом кожи в результате травмы предсуществующих пигментных невусов можно схематически представить в следующем виде: **повреждение → невусные клетки → воспаление и проли-**

ферация поврежденной ткани → длительная пролиферация + воздействие эндогенных канцерогенных факторов (иммунологических, эндокринных, нейрогенных и др.) → нарушение структуры ДНК клетки → нарушение дифференцировки клетки → изменение белковой структуры клетки с возникновением новых мембранных антигенов → гипореактивность → бесконечно долгое размножение (опухолевый рост).

Что касается действия эндогенных канцерогенных факторов меланомы кожи, то очевидно, что точкой их приложения являются длительно пролиферирующие нормальные клетки и ткани, которые под воздействием этих факторов могут трансформироваться в опухолевые.

18.5 Формирование группы риска возникновения меланомы кожи и тактика их ведения

Для организации более успешной борьбы с меланомой кожи необходимо формирование групп или контингентов повышенного риска развития этой опухоли путем выделения их из общей массы населения на основании известных нам факторов риска.

К контингентам риска возникновения меланомы кожи, созданная специалистами НИИ онкологии им. проф. Н.Н. Петрова (цит. В.В. Анисимов с соавт., 1999):

- люди, которые по ряду своей профессиональной деятельности большее время находятся под воздействием УФ-радиации, а также регулярно проводящие свой отпуск в низких географических широтах;
- люди, которые по роду своей профессиональной деятельности постоянно имеют контакт с различными химическими канцерогенами, ионизирующей радиацией и электромагнитным излучением;
- люди с нарушением пигментации организма (так называемый светлый фенотип);
- люди, с генетическим детерминированным или приобретенным иммунодефицитом;
- люди, длительное время принимающие гормональные препараты;

люди, с наличием меланозы Дюбрейля;

- люди, пигментные невусы которые постоянно подвергаются механической травматизации;
- люди, имеющие пигментные невусы кожи размером 1,5 см и более визуально черной или темно-коричневой окраски;
- люди, имеющие на коже большое количество пигментных невусов любого размера;
- женщины, с пигментными невусами в период беременности и лактации.

Для выявления обозначенных выше контингентов группы риска необходимо проводить скрининг анкетно-опросным методом при профилактическом обследовании населения. Физикальный метод (осмотр, пальпация) является основным в скрининге меланомы кожи, обращая внимание на клинические признаки малигнизации опухоли.

По мнению Р.И.Вагнера с соавт. (1996), рациональная программа скрининга включает в себя следующие этапы:

- организация отбора контингента риска;
- обучение лиц из популяции риска методам и технике самообследования;
- проведение обследования врачами-онкологами в популяции риска не реже 2 раз в год.

Всех людей, страдающих предменаномными заболеваниями кожи, берут на диспансерный учет по 1-й «б» клинической группе и проводят по необходимости оздоровительные мероприятия.

18.6 Профилактика меланомы кожи

Первичная профилактика меланомы кожи является комплексной и включает в себя следующие направления: онкогигиеническое, генетическое, иммунобиологическое.

Исходя из известных факторов риска развития меланомы кожи, онкогигиеническое направление должно быть нацелено на устранение или ограничение повреждающего действия на кожу УФ-лучей, ионизирующей радиации, электромагнитного излучения, а также химических канцерогенов. Кроме того, врачи и население должны знать о возможности потенциальной опасности применения некоторых гормональных лекарственных препаратов (эстрогенов).

Генетическое направление следует использовать для выявления и диспансеризации лиц с врожденной предрасположенностью к меланоме и наблюдение за ними в медико-генетических консультациях.

Иммунологическое направление может оказаться полезным для выявления и лечения лиц с различными формами иммунодефицита, иммунодепрессии, в том числе лекарственной, у больных с пересаженными органами.

Вторичная профилактика меланомы кожи заключается в своевременном выявлении и хирургическом удалении у здоровых людей облигатных форм предменаномных заболеваний. При меланозе Дюбрейля необходимость профилактического иссечения сомнений не вызывает. Вопрос об удалении доброкачественных пигментных невусов является более сложным. Требуется выделение той группы невусов, которые часто подвергаются травматизации с высоким риском малигнизации (сложный и гигантский невусы). Все удаленные невусы в пределах здоровой ткани кожи должны подвергаться гистологическому исследованию.

18.7 Патологоанатомическая характеристика

Локализация. В отличии от рака кожи преимущественное расположение меланомы на лице не наблюдается. Она локализуется почти на любом участке кожного покрова, иногда в слизистой оболочке губы, склер и кишечника. Почти у половины больных опухоль возникает на коже нижних конечностей туловища, а в верхних конечностях в области головы и шеи от 30 до 40% случаев.

Рост и распространение. Меланома растет в трех направлениях: над кожей, по ее поверхности (горизонтально) и вглубь (вертикально), последовательно прорастая в слои кожи и подлежащие ткани. Чем глубже распространяются тяжи опухолевых клеток, тем хуже прогноз.

Меланома в своей прогрессии проходит 2 стадии роста: длительно существующую (в пределах 3-5 лет) стадию бляшки или фазу радиального роста и стадию вертикального роста, в результате которого обычно образуется массивный узел и возникает риск развития отдаленных метастазов.

В стадии радиального (горизонтального) роста происходит медленный, но прогрессивный рост меланотических клеток, ограниченных эпидермисом (in situ) или способ-

ных к локальной инвазии в сосочковый слой дермы (микроинвазивная), но без образования узла. При этой стадии происходит горизонтальное увеличение образования за счет более или менее циркулярного распространения меланотических клеток. Меланотические клетки располагаются выше базальной мембраны, распространяясь вдоль придатков кожи. Эти клетки по форме однообразные, цитоплазма обильна с пылевидным пигментом, ядерная атипия от умеренной до сильной, отмечаются гиперхроматоз, анизокариоз, митозы в меланоцитарных клетках или кератоцитах.

Стадия радиального сменяется стадией вертикального роста, выражающейся в глубокой инвазии дермы и подлежащих тканей. Для меланомы в этой стадии роста характерны наличие крупных эпителиодных и веретеновидных клеток с крупными ядрышками и специфическими внутриядерными эозинофильными псевдовключениями. В опухоли отмечаются цитологическая атипия, наличие меланоцитов на всех уровнях эпидермиса, выраженные атипические митозы, отсутствие созревания меланоцитов в глубоких слоях дермы, воспалительная реакция в дерме (Jones R.E., 1984).

При гистологическом исследовании прогностически важно выявить уровень инвазии по W.H.Clark и толщину опухоли A.Breslow. В соответствии с выявленными данными выставляется стадия опухолевого процесса.

Широкое распространение получил предложенный в 1969 году американским патоморфологом Кларком (W.H.Clark) способ подразделений меланом в зависимости от глубины инвазии:

I – уровень – меланома ограниченная эпидермисом без инвазии через базальную мембрану (меланома in situ);

II – уровень – опухоль проникает в сосочковый слой дермы, но не заполняет его;

III – уровень – опухолевые клетки полностью заполняют и растягивают сосочковый слой дермы, проходя до сетчатого слоя образуя опухолевый узел;

IV – уровень – опухолевые клетки обнаруживаются в сетчатом слое дермы, расположенные между коллагеновыми пучками;

V – уровень – опухолевые клетки проникают в подкожно-жировую клетчатку.

Следует отметить, что первые два уровня соответствуют меланоме в стадии радиального (горизонтального) роста, а остальные – вертикального роста. При IV и V уровнях инвазии прогноз плохой, так как происходит лимфогенное и гематогенное метастазирования.

Большое прогностическое значение имеет толщина новообразования. Для этого в 1970 году А.Бреслау (Breslow) предложил в качестве критерия микростадирования меланомы по толщине опухоли, измеряемую в гистологическом препарате с помощью окулярного микрометра от зернистого слоя эпидермиса до наиболее глубокой точки инвазии. Он определил, что меланомы тоньше 0,76 мм редко дают метастазы, с увеличением толщины новообразования прогноз ухудшается.

Автор предложил следующие градации опухоли:

- опухоли толщиной менее 0,75 мм;
- опухоли толщиной от 1,6 мм до 2,25 мм;
- опухоли толщиной от 2,26 мм до 3,0 мм;
- опухоли толщиной более 3,0 мм.

А.Бреслау определил, что меланомы тоньше 0,76 мм редко дают метастазы и после хирургического удаления 5-летняя выживаемость составляет 98-100%, а с увели-

чением толщины опухоли прогноз ухудшается. Так, при толщине 0,76 до 1,5 мм – 5-летняя выживаемость – 85%, от 1,6 до 3,0 мм и более – 47%.

В настоящее время глубину инвазии по Кларку и толщину опухоли по Бреслау широко применяют в качестве основных прогностических критериев при меланоме кожи.

Клинические формы роста меланомы. Исходя из морфологических и клинических особенностей меланомы, американский патологоанатом Кларк предложил выделить три клинические формы роста меланомы. В 1971 году в Сиднее на съезде патологоанатомов эта классификация была принята.

1. Поверхностно-распространяющаяся меланома, частота которой составляет 60-70% всех меланом кожи. Она проходит две фазы развития. Первоначально рост опухоли происходит радиально, в пределах эпителиального пласта. Микроскопически эпидермис утолщен в 2-4 раза за счет скопления атипичных эпителиоподобных меланоцитов. В дерме выражена инфильтрация лимфоидными, плазматическими клетками и макрофагами. По классификации TNM, такая опухоль относится к pTis (melanoma in situ) с уровнем I степени инвазии по Кларку. Клинически – это медленно растущее пигментное пятно круглой или овальной формы с четкими контурами, плоское или слегка приподнятое над поверхностью кожи, несколько уплотненное.

В последующем, в стадии вертикального роста, опухолевидные клетки проникают через базальную мембрану в ретикулярный слой дермы и подкожную жировую клетчатку. Клинически на поверхности пятна начинают выступать серо-розовые или более темные узелки, быстро растущие. Могут появляться также более светлые участки в виде белых или голубоватых полей, которые постепенно расширяются, вплоть до полного исчезновения пигментного пятна. Это говорит о частично самопроизвольной резорбции меланомы за счет включения механизма иммунной защиты организма.

2. Злокачественная лентиго-меланома развивается на фоне меланоза Дюбрейля. Частота ее составляет 10-15% всех первичных меланом кожи. В стадии радиального роста в базальном слое эпидермиса отмечается пролиферация меланоцитов. Происходят расщепление утолщенной базальной мембраны и инвазия анаплазированных меланоцитов в сосочковый слой дермы – II уровень инвазии по Кларку (pT_1). При этом опухолевые клетки приобретают вытянутую веретенообразную форму. Клинически лентиго-меланома имеет вид пятна, но в отличие от горизонтально-распространенного поверхность ее не приподнята, а плоская. Опухоль не имеет четких границ, лишена плотности, цвет коричневый, а не розово-фиолетовая, края волнистые, фестончатые. В стадии вертикального роста на ее поверхности образуются быстрорастущие узлы, особенно на самом темном месте пигментного пятна и скоро возникает изъявление и обширное метастазирование.

3. Узловая форма меланомы составляет 12-20% всех меланом кожи и 2 раза чаще встречается у мужчин, чем у женщин, и локализуется преимущественно на недоступных регулярному самоосмотру – задняя поверхность туловища, конечности, голова. Она представляет собой конечный этап горизонтально-распространяющейся меланомы, и диагностируется в вертикальной фазе роста, когда экзофитная опухоль полностью поглощает пигментное пятно.

Среди узловых меланом нередко встречаются безпигментные формы, очень трудные для диагностики. Микроскопически определяются разнообразные атипичные клетки. Клеточная реакция в дерме отсутствует.

Клиническая картина имеет вид плоского, либо слегка приподнятого узла, или экзофита – полипа на ножке, который часто изъязвляется. Цвет опухоли черный или синевато-красный.

18.8 Метастазирование меланомы кожи

Меланома метастазирует лимфогенным и гематогенным путем. Метастаз первоначально возникает лимфогенно, поражая регионарные лимфатические узлы и кожу. Пораженные лимфатические узлы имеют плотноэластическую консистенцию, слегка темного цвета, размер их варьирует от 1-2 см до больших опухолевых конгломератов.

Весьма часто наблюдаются метастазы в коже и подкожной жировой клетчатке. Они имеют вид мелких множественных, слегка возвышающихся над уровнем кожи высыпаний коричневого или черного цвета, располагающиеся вблизи первичного очага, в связи с чем получили название сателлитов. Метастазирование в кожу может протекать в виде диффузной инфильтрации или наподобии тромбофлебита.

J. Rode (1968) различает три формы кожных метастазов:

1. Сателлитная форма, которая характеризуется появлением вблизи первичной опухоли или на некотором расстоянии от нее мелких высыпаний темного цвета.
2. Эризипелоидная форма, сопровождающейся отеком кожи, окружающую опухоль, которая приобретает синевато-красный цвет, становится болезненной.
3. Тромбофлебитичексая форма, которая сходна с тромбофлебитом. Рядом с первичной опухолью в толще кожи появляются радиально распространяющиеся болезненные уплотнения с гиперемией кожи вокруг них, которые увеличиваются и изъязвляются. Такие метастазы чаще локализуются на нижних конечностях.

Гематогенные метастазы могут возникнуть в любом органе, но чаще всего поражают легкие, печень, надпочечники, кости и головной мозг. Метастазы чаще бывают множественными и могут сопровождаться появлением в крови и выделением с мочой свободного меланина (меланоурия).

18.9 Стадии распространенности меланомы

Для обозначения стадии распространенности меланом до начала лечения пациента применяется следующая относительно простая классификация:

I стадия – меланома размером до 2 см в наибольшем диаметре, прорастающая только кожу, без метастазов в лимфатические узлы;

II «а» стадия – меланома величиной более 2 см с инфильтрацией подлежащей клетчатки без увеличения регионарных лимфатических узлов;

II «б» стадия – первичная опухоль, такая же как при II «а» стадии, но с увеличенными лимфатическими узлами, подозрительными на наличие метастазов, сателлитов нет;

III «а» стадия – различные величины и формы опухоли, прорастающие в подкожную клетчатку и апоневроз, ограниченно смещаемые. Метастазов в лимфатических узлах и сателлитов нет;

III «б» стадия – первичная опухоль, такая же как при III «а» стадии, но имеются метастазы в регионарных лимфатических узлах, или имеются сателлиты в пределах до 5 см от края опухоли;

IV стадия – меланомы любой величины с сателлитами множественными метастазами в регионарные лимфатические узлы, или в отдаленные органы.

Данная классификация не свободна от недостатков. Так, в ней не учитывается глубина инвазии первичной опухоли в подлежащие ткани по Кларку и толщина меланомы по Бреслау, а именно эти два критерия, по современным представлениям, оказывают наибольшее влияние на прогноз заболевания у больных с первичной меланомой кожи (без клинически определяемых метастазов). Поэтому в настоящее время окончательное установление стадии распространения меланомы осуществляют после широкого хирургического иссечения опухоли в пределах здоровой ткани (по существующей методике) и тщательного гистологического исследования ее с учетом уровня инвазии и толщины опухоли, после чего применяют международную классификацию злокачественных опухолей по системе TNM в ред. проф. Н.Н.Блинова (1998). Выявленные данные по этой классификации позволяют внести корректировку дальнейшего плана лечения.

Согласно этой классификации символ «**T**» – степень распространения первичной опухоли, классифицированная после тщательного гистологического исследования удаленного макропрепарата:

pT_x – нет достаточных данных для оценки опухоли;

pT_0 – первичная опухоль не определяется;

pTis – меланома **in situ** – атипичная меланоцитарная гиперплазия, выраженная меланотическая дисплазия, неинвазивная злокачественная опухоль – I уровень инвазии по Кларку;

pT_1 – опухоль толщиной до 0,75 мм, распространяющаяся до папиллярного (сосочкового) слоя дермы – II уровень инвазии по Кларку;

pT_2 – опухоль толщиной от 0,75 до 1,5 мм инфильтрирующая кожу до ретикулярного слоя дермы – III уровень инвазии по Кларку;

pT_3 – опухоль толщиной 1,5-4,0 мм инфильтрирует ретикулярный (сетчатый) слой дермы – IV уровень инвазии по Кларку;

pT_4 – опухоль толщиной более 4,0 мм, инфильтрирующая в подкожную клетчатку или имеющая сателлиты в пределах 2 см от первичной опухоли – V уровень инвазии по Кларку.

Символ **N** – регионарные лимфатические узлы:

N_0 – нет признаков поражения регионарных лимфатических узлов;

N_1 – имеются метастазы до 3 см в любом из регионарных лимфатических узлов или транзитные метастазы (метастазы вовлекающие кожу или подкожную клетчатку на расстоянии более 2 см от опухоли и не относящиеся к регионарным лимфатическим узлом);

N_2 – имеются метастазы более 3 см в любом из регионарных лимфатических узлов или транзитные метастазы.

Символ **M** – отдаленные метастазы:

M_0 – нет отдаленных метастазов;

M_{1a} – метастазы в коже или подкожной клетчатке, или в лимфатических узлах за пределами регионарной зоны;

$M_{1в}$ – имеются метастазы в висцеральных органах.

Эта классификация включает в себя группировку по стадиям:

I – стадия – $pT_1, pT_2\ N_0\ M_0$;

II – стадия – $pT_3 N_0 M_0$.
III «а» стадия – $pT_4 N_0 M_0$;
III «б» стадия – любые $pT_1 N_{1,2} M_0$;
IV – стадия – любые pT, любые N M_{1a} или $_{1b}$.

18.10 Клиника меланомы кожи

Пигментным злокачественным опухолям свойственно большое разнообразие клинической картины. Это проявляется в различной форме, окраске, величине, консистенции и размерах первичного злокачественного новообразования.

В связи с тем, что меланома происходит из пигментообразующих клеток (меланоцитов), она может встречаться практически во всех органах и тканях. Развиваясь преимущественно из врожденных или приобретенных невусов, меланомы могут образовываться на фоне предракового меланоза Дюбрейля, невуса или на фоне видимо неизмененной кожи. Источником опухоли во всех случаях являются малигнизированные пигментообразующие клетки – меланоциты.

В связи с частотой возникновения меланом из доброкачественных пигментных образований необходимо знание клинических проявлений их малигнизации: рост невуса, его уплотнение или изъязвление, изменение окраски (усиление или ослабление), появление гиперемии или застойного ореола вокруг его основания: развитие лучистых разрастаний пигментного или непигментного характера вокруг первичного образования, возникновение экзофитного компонента на поверхности невуса, частые кровотечения, наличие увеличенных регионарных лимфатических узлов независимо от степени и характера изменений пигментного пятна, образование вблизи невуса пигментированных дочерних узелков – сателлитов.

Выявление нескольких из перечисленных симптомов позволяет клинически с большей долей вероятности установить правильный диагноз, при этом отдельные проявления активизации невуса имеют разное диагностическое значение. Так, два последних признака указывают не только на озлокачествление, но и на генерализацию опухолевого процесса и естественно, являются бесспорными доказательствами наступившего перерождения. При наличии же одного из перечисленных симптомов диагноз может остаться недостаточно достоверным, так как первые признаки озлокачествления нередко трудно отличимы от обычных воспалительных изменений.

Начальная картина заболевания в типичных случаях протекает следующим образом: родимое пятно в разные периоды жизни носителя после предшествующей травмы или без видимых причин начинает увеличиваться, изменять окраску и превращается в экзофитную опухоль, которая иногда возникает экцентрично на одном из участков пигментного образования.

Меланомы кожи имеют разные величину, форму, поверхность, консистенцию и окраску. Величина опухоли может быть ничтожной, обычно в ранних стадиях диаметр опухоли не превышает 1-2 см, в поздних стадиях возможно образование крупных опухолевых узлов.

Меланома может выглядеть как плоское пигментное пятно, образовывать легкое выпячивание, приобретать вид папилломатозных разрастаний, иметь грибовидную форму, располагаться на ножке, на широком основании и т.д.

Опухоль может быть округлой, овальной, полигональной или любой другой неправильной формы. Чаще отмечается одиночная опухоль. Иногда вблизи нее образуются дополнительные очаги, которые или сливаются с первичным образованием – мультицикличная форма или располагаются рядом с участками между ними здоровой на вид кожи.

Поверхность меланомы бывает гладкой, блестящей, как бы зеркальной. Позже возникают неровности, мелкие изъязвления кровоточивость при малейшей травме. По мере роста опухоли нередко наблюдается инфильтрация подлежащих тканей и распад опухолевого узла с образованием поверхности, напоминающей цветную капусту.

Иногда опухоль покрыта истонченной кожей без признаков изъязвления. В редких случаях заболевание начинается в виде ограниченной красноты, вскоре превращающейся в незаживающую язву, выполненную опухолевыми разрастаниями.

Консистенция пигментной злокачественной опухоли различная – мягкая, плотная или жесткая. Нередко одна и та же опухоль образует участки разной консистенции.

В зависимости от количества меланина злокачественные пигментные опухоли приобретают ту или иную окраску. Они могут быть коричневыми, багровыми, сине-черными или аспидно-черными, как черная тушь. Пигментация новообразования может быть равномерной или неравномерной, при этом опухоль кажется более пигментированной в центре, чем по краям, имеет типичный черный ободок вокруг основания или, наконец, характеризуется пестрой окраской в случаях, когда пигмент в виде мелких пятнышек неравномерно рассеян по ее поверхности.

Развиваясь на фоне пигментного пятна, меланома может локализоваться в центре его или исходить из одного из периферических участков, образуя экцентрично растущую, асимметрично расположенную опухоль.

В период малигнизации доброкачественных невусов и на протяжении развития уже возникшей злокачественной меланомы нередко отмечается изменение ее окраски. Это один из тревожных признаков, указывающих на неблагоприятное течение процесса. Изменение окраски может проявляться в виде потемнения кожи или, наоборот, посветления тона пигментного образования. Кроме того, из первично пигментированных меланом могут в дальнейшем возникнуть беспигментные рецидивы опухоли и метастазы, которые иногда в поздней стадии развития приобретают темный цвет. Одновременно некоторые беспигментные опухоли в свою очередь могут дать вторичные опухолевые образования (рецидив и метастазы) с содержанием пигмента. В обоих случаях наблюдается особая злокачественность процесса.

На основании этого можно сделать вывод, что наиболее частыми первыми (но не самыми ранними) симптомами малигнизации предшествующих невусов являются рост невуса по плоскости и над окружающей кожей, а также кровоточивость с поверхности невуса. Самыми ранними и прогностически неблагоприятными признаками малигнизации можно считать рост невуса по плоскости, появление асимметрии его краев, шелушение поверхности невуса, изменение его окраски и появление чувства зуда, жжения в области невуса.

Таким образом, в распознавании меланомы решающую роль играют три характерных клинических симптомов: темная окраска, блестящая поверхность и склонность к распаду. Эти клинические симптомы обусловлены процессами, происходящими в опухоли: накопление пигмента, поражением эпидермального слоя кожи, хрупкостью новообразования.

18.11 Диагностика меланомы

Хотя меланома относится к злокачественным новообразованиям визуально доступных локализаций, в связи с разнообразием клинических проявлений и применением неадекватных методов исследования, более чем у 1/3 больных диагноз устанавливается в III-IV стадии опухолевого процесса, где эффективность применяемых методов лечения остается неудовлетворительной. Так, в Республике Казахстан в 2003 году среди 265 больных с впервые установленным диагнозом меланома удельный вес больных в I-II стадии составил 66%, III стадии – 24,8%, IV стадии – 9,2%. Эти данные свидетельствуют, что своевременность диагностики меланомы у многих больных представляет определенные трудности.

Для постановки диагноза применяют клинические и специальные методы обследования.

Субъективные ощущения больных и данные анамнеза. Больные с меланомой предъявляют жалобы на появление и увеличение пигментного образования, его мокнутость или кровоточивость, на чувство зуда или жжения в области первичной опухоли. Очень важно выяснить следующие обстоятельства:

- на фоне какого пигментного образования возникла первичная опухоль;
- какой вид она имела вначале, какие изменения и за какой промежуток времени произошли;
- длительность существования приобретенного пигментного пятна, его начальные размеры;
- не связаны ли происшедшие изменения со случайной или постоянной травмой, термическим и химическим воздействием, длительным пребыванием на солнце и применением контрацептивных гормональных препаратов (эстрогенов), беременностью;
- проводилось ли раннее лечение пигментного образования и какой оно имело характер.

Предположение о меланоме возникает при недавно появившемся, увеличивающемся в размерах пигментного образования, либо при ускорении роста, либо при изменении окраски длительно существующего пигментного невуса, а также при наличии других симптомов малигнизации невусов.

Осмотр. Необходим тщательный осмотр пигментного образования и всех кожных покровов пациента, обратив внимание на цвет кожи и волос, окраску радужной оболочки глаз. Известно, что меланомой кожи чаще заболевают люди с нарушением пигментации организма – рыжие и блондины с ярко-светлой, мраморной кожей и голубыми глазами. При осмотре пигментного образования желательно использовать лупу.

Наличие следующих симптомов говорят в пользу меланомы:

- исчезновение кожного рисунка на поверхности невуса;
- наличие блестящей, глянцевой поверхности невуса;
- наличие асимметрии или неправильности очертаний (фестончатости) краев невуса;
- шелушение поверхности невуса с образованием сухих корочек;
- наличие мелких узелков на поверхности невуса;
- изъязвление эпидермиса над невусом;
- наличие воспалительного красного венчика вокруг невуса;
- наличие мокнутости и кровоточивости на поверхности невуса;
- наличие дочерних пигментированных или розовых сателлитов в коже вокруг невуса – меланомы.

Физикальные методы. При пальпации первичной меланомы кожи удается определить ее консистенцию, наличие или отсутствие опухолевой инфильтрации в подлежащих тканях, смещаемость опухоли относительно подкожной клетчатки и мышц. При пальпации мягких тканей вокруг опухоли в зоне предполагаемого лимфооттока от нее по направлению к регионарным лимфатическим узлам можно выявить так называемые транзитные метастазы, локализующиеся в коже или подкожной клетчатке. Обычно они имеют округлую форму с ровными краями, консистенция их плотноэластическая. Очень важным моментом в физикальном обследовании больного является пальпация всех доступных групп периферических лимфатических узлов.

Крайне желательно, чтобы каждый пациент с меланомой кожи был осмотрен окулистом, гинекологом, per rectum хирургом. Эти обследования позволят избежать наличия меланомы в других органах больного.

Методы специального обследования.

Из общеклинических исследований производят общий анализ крови, в котором иногда обнаруживают повышение СОЭ, и обзорную рентгенографию грудной клетки, УЗИ печени, почек, которые необходимы для выявления метастазов в этих органах.

Анализ мочи на реакцию Якиша. При меланомах повышается содержание бесцветных промежуточных продуктов синтеза меланина – меланогенов, которые выделяются с мочой (меланурия). Под влиянием кислорода они окисляются, превращаясь в меланин, и моча приобретает темную окраску.

«Спонтанная» меланоурия в ранних стадиях меланомы встречается редко. Положительная реакция обычно наблюдается при диссеминированных меланомах кожи.

При производстве реакции в качестве окислителя используют 5% раствор хлорида железа. Раствор в количестве 0,5 мл добавляют каплями в пробирку, заполненную на s пробирки теплой свежесобранной мочой. При положительной реакции в моче появляется серое или темно-серое облачко, медленно оседающее на дно пробирки.

Успех реакции зависит от тщательного выполнения следующих правил. В течении 3 дней до исследования запрещается прием салицилатов, танина и их производных, из диеты исключаются консервы и вино (содержат салициловую кислоту и танин). Пробирка должна быть тщательно очищена, рассматривать реакцию следует на белом фоне при естественном освещении в первые минуты после введения реактива.

Дерматоскопия или эпилюминесценция. Данный метод представляет собой поверхностную микроскопию и является вспомогательным для диагностики ранних форм первичных меланом кожи. Принцип метода состоит в просвечивании эпидермиса под 10-40-кратным увеличением. Дерматоскопия позволяет выявить в пигментных образованиях штрихи, точки, «молочную вуаль» и другие признаки, характерные для ранней меланомы кожи (Clark W.H. et. al., 1979). На основании полученных данных создаются дерматологические атласы, создаются «портреты» меланомы кожи.

Термометрическая и термографическая диагностика. Известно, что первичная меланома кожи является гипертермической опухолью и достаточно хорошо визуалируется на термограммах. Средний температурный градиент у больных меланомой кожи составляет 2,5^{0}С, а у пациентов с доброкачественными опухолями – 1,0^{0}С. Имеются сведения о том, что термический градиент повышается пропорционально нарастанию степени прогрессии опухоли. Отмечена корреляция между интенсивностью показателей термографии и глубиной инвазии меланомы в подлежащие ткани по Кларку. Гипертермическая меланома с неравномерным распределением нагретых

участков, а также меланомы с распространением гипертермии на окружающие участки являются прогностически неблагоприятными (А.С. Барчук, В.В.Анисимов, 1998). При планировании операции учитываются размеры зоны гипертермии.

Исследования проводятся с помощью электротермометра, измерения температуры осуществляются в 10 точках пораженного участка опухолью. В случае, если средняя разница температур в опухоли и в окружающей коже выше $+1^0$С, то полученные данные расцениваются как положительные.

Чувствительность термографической диагностики меланомы кожи составляет 90,5%, специфичность – 80,2%, точность – 83,5% (С.В.Фрадкин, И.В.Злуцкий, 2000).

Радиофосфорная диагностика. Интенсивное избирательное накопление радиоактивного фосфора в ткани растущей злокачественной опухоли связано с тем, что фосфор является составной частью нуклеиновых кислот, и обмен его в опухолевой ткани повышен. В силу этого этот тест применяется в клинической практике, причем использование его может иметь не только диагностическое значение – оно позволяет также оценивать результаты проведенного лечения и тем самым в какой-то степени предвидеть прогноз заболевания. Возможно выявление субклинического распространения опухолевых элементов, возможна оценка конечных результатов лечения, а также определение очагов малигнизации в центре участков ограниченного меланоза Дюбрейля. Однако наряду с положительной оценкой данного теста имеется ряд сообщений об относительности и недостоверности его показателей.

Совпадение радиоизотопного заключения и гистологического диагноза наблюдается у больных с меланомой кожи в 96%, а у пациентов с доброкачественными образованиями – только в 28,0% наблюдений. Чувствительность метода составляет 77,8%, специфичность – 76,0%, точность – 76,2% (С.В.Фрадкин и соавторы, 2000).

Методика применения: меченный радиоактивным фосфором двузамещенный фосфат натрия растворяют в 30 мл воды и дают больному через рот. С помощью специальных зондов исследуют уровень накопления изотопа в пигментном образовании и симметричной точке противоположной стороны через 2, 24, и 48 часов после приема препарата. Меланома накапливает радиоактивный фосфор в количестве в 3-4 раза больше, чем здоровая кожа.

Эхография. Ультразвуковое исследование имеет определенное значение для определения степени местного распространения первичных меланом кожи, особенно для их узловых форм. Отмечена высокая корреляция между определением толщины опухоли по данным УЗИ и гистологическим исследованием (t – 0,97). Однако наличие в некоторых случаях под меланомной клеток остаточного невуса или клеток лимфоидного инфильтрата может привести к завышению толщины опухоли по данным УЗИ (А.С.Барчук. В.А.Анисимов, 1998).

Рентгенологическая диагностика. Данный метод позволяет определить глубину прорастания опухоли в подлежащие ткани, ее толщину, наличие или отсутствие сателлитов в окружающих меланому коже и подкожной клетчатке. В настоящее время используется рентгенография с большой степенью (до 15-кратного) увеличения опухоли. Выявлены специфические для первичной меланомы кожи следующие рентгенологические признаки:

- неровный, часто бугристый наружный контур опухоли;
- неоднородная структура, характеризующая сменой участка затемнения и просвет-

ления, наличие дополнительных округлых теней;

• неровный, нечеткий внутренний контур опухоли;

• расширение соединительно-тканных тяжей под опухолью, перестройка, дезорганизация подкожной клетчатки.

Доброкачественным опухолям кожи свойственны ровные, гладкие контуры, однородная структура и отсутствие изменений со стороны подкожной клетчатки.

Процент совпадений рентгенологических данных с гистологическими по определению уровня инвазии меланомы по Кларку и ее толщины по Бреслау равен соответственно 88,2% и 89,5% (С.В.Фрадкин, И.В.Залуцкий, 2000).

Морфологическая диагностика. При подозрении на меланому **биопсия противопоказана** из-за опасности стимуляции роста опухоли и ее диссеминации. Ее выполняют тогда, когда другим способом невозможно установить диагноз. Биопсию производят только путем тотального удаления новообразования в пределах здоровой кожи и подлежащих тканей. **Частичное иссечение** подозрительной на меланому опухоли **недопустимо!**

Тотальную ножевую эксцизионную биопсию всегда производят под наркозом. Новообразование иссекают, отступив 1,0-1,5 см от видимых границ. Выполняют срочное гистологическое и цитологическое исследования. При обнаружении меланомы сразу же производят радикальную операцию, объем которой зависит от локализации, стадии местной распространенности опухоли.

Одним из ведущих методов в адекватной диагностике первичной меланомы кожи является **цитологическое исследование**, позволяющее морфологически верифицировать диагноз.

Объектами цитологического исследования при меланоме служат мазки – отпечатки и соскобы с мокнущей, изъязвленной или мацерированной поверхности опухоли кожи, пунктаты опухоли и лимфатических узлов, подозрительных на метастатическое поражение. Простое прикладывание предметного стекла к изъязвленной поверхности не всегда позволяет получить достаточно информативный материал. Лучшие результаты дает соскоб пораженной поверхности деревянным шпателем или острым краем хирургического инструмента после предварительного снятия гнойного налета с помощью марлевого тампона, смоченного физиологическим раствором. При сухих корочках, не отделяющихся при легком прикосновении, можно на 3-4 часа приложить к опухоли салфетку с индифферентной антисептической или метилурациловой мазью, после этого корочки легко удаляются и с поверхности опухоли делают отпечатки или легкий соскоб. Пункцию опухоли при подозрении на меланому производят тонкой иглой непосредственно перед операцией или лазеротерапией.

Реже объектом цитологического исследования при меланоме могут стать пунктаты метастатических лимфатических узлов, когда первичный очаг меланомы не выявлен, и клинический диагноз не ясен или ошибочен.

Пункция первичной меланомы противопоказана при быстром росте новообразования и выраженной воспалительной инфильтрацией. Ее не делают при отсутствии экзотивного компонента и маленьких размерах опухоли. Техника пункции при подозрении на меланому имеет свои особенности. Тонкую иглу направляют параллельно поверхности так, чтобы конец ее вошел в эпидермальный слой, не повредив дерму. Никаких дополнительных движений иглой делать нельзя.

При подтверждении диагноза радикальная операция должна быть выполнена как можно скорее, лучше через несколько часов, но не более 1 суток после пункции. В исключительных случаях, если в этот срок выполнить радикальную операцию невозможно, то следует сразу начать лучевое лечение.

Гистологическим методом окраски мазков при цитологической диагностике меланом кожи считается окраска авурэозином, что позволяет более четко выявить пылевидные гранулы меланина в цитоплазме опухолевых клеток, что особенно важно для диагностики в тех случаях, когда меланина в опухоли мало.

Предпочтительным методом окраски мазков при цитологической диагностике меланомы кожи считается окраска азурэозином, что позволяет более четко выявить пылевидные гранулы меланина в цитоплазме опухолевых клеток. Это особенно важно для диагностики в тех случаях, когда меланина в опухоли мало.

Наличие в цитоплазме опухолевых клеток пигмента меланина является весьма существенным признаком меланомы. При окраске аэурэозином меланин представляется в виде различной величины гранул или капель, реже – в виде пылевидной зернистости от серого до черного цвета (при окраске гематоксилином и эозином – от коричневого до черного цвета).

Количество пигмента в клетках опухоли различно. Иногда он полностью заполняет цитоплазму клетки, в связи с чем рассмотреть ядро и другие детали строения невозможно. Пигмент может располагаться и внеклеточно в виде гранул различной формы и величины. В других случаях меланин имеется в небольших количествах лишь в отдельных клетках или отсутствует. В случаях т.н. беспигментных меланом при возникновении диагностических трудностей может быть полезна ДОПА-реакция, которая способствует выявлению бесцветного предшественника меланина – пропигмента тирозина в виде гранул коричневого или черного цвета или пылевидной зернистости.

Однако наиболее информативными для постановки цитологического диагноза меланомы являются цитоморфологические особенности самих опухолевых клеток.

В зависимости от преобладания в мазках опухолевых клеток с теми или иными цитоморфологическими особенностями выделяют 4 основных типа меланом: эпителиоподобный, веретеноклеточный, невусоподобный и смешанно – клеточный. Такие же 4 основные клеточные типы определяются и при гистологическом исследовании.

Определение клеточного типа меланом кожи при цитологическом исследовании имеет определенное клиническое значение, т.к. различные типы меланом имеют различные тенденции к местному распространению и регионарному метастазированию, и сведения о типе опухоли ориентируют хирурга при планировании оперативного вмешательства на первичном очаге. Однако ведущее значение в определении прогноза меланом имеет глубина инвазивного роста, которая может быть определена лишь при гистологическом исследовании удаленной опухоли.

В последнее время появилась тенденция к более подробной цитологической характеристике меланом с выделением помимо основных клеточных типов различных их вариантов. Такая подробная цитологическая классификация меланом имеет определенное значение при проведении дифференциальной цитологической диагностики, однако клиническое и прогностическое значение различных выделенных вариантов не известно.

Эпителиоподобный тип меланомы характеризуется преобладанием в мазках опухолевых клеток округлой, неправильно округленной или овальной формы, расположенных разрозненно или в виде рыхлых скоплений и имеющих сходство с

эпителиальными клетками. В ряде случаев опухолевые клетки довольно однородные, но чаще отмечается значительный их полиморфизм, они отличаются друг от друга по величине и форме, интенсивности окраски, количеству ядер и ядрышек, структуре хроматина. Встречаются отдельные опухолевые клетки с очень крупными интенсивно окрашенными ядрами, двуядерные и многоядерные клетки. Ядра многих клеток – лопастные, бобовидные, имеют неровные контуры, иногда отмечается почкование ядер и их фрагментация, встречаются фигуры митотического деления. Структура хроматина ядер относительно равномерная, мелкозернистая или петлистая, во многих клетках в ядрах имеются по 1-2, а иногда и более гипертрофированных, неправильной формы ядрышек. Цитоплазма клеток – то более, то менее обильная, с ровными или фестончатыми контурами. В одних случаях она окрашивается резко базофильно, в других – слабее, а иногда – прозрачная и почти сливается с фоном препарата.

Количество меланина в опухолевых клетках может быть различным, в некоторых случаях его очень много, в других он определяется с трудом. Клетки беспигментной эпителиоподобной меланомы нередко очень похожи на клетки железистого рака. В отличие от клеток меланомы клетки железистого рака, как правило, расположены в виде групп и комплексов тесно связанных друг с другом клеток и окрашиваются более интенсивно.

При **веретеноклеточной** меланоме опухолевые клетки имеют вытянутую веретенообразную форму и располагаются разрозненно, скоплениями, переплетаясь отростками цитоплазмы, а также в виде пучков и тяжей. Ядра – округлые и овальные, в некоторых клетках имеют удлиненную вытянутую форму. Цитоплазма окрашивается базофильно, имеет отростки разной длины, иногда простирающиеся на значительное расстояние. Пылевидные гранулы меланина наиболее сконцентрированы в отростках цитоплазмы, что придает им зернистый вид. Наличие пигмента в клетках позволяет дифференцировать веретеноклеточный тип меланомы от других соединительнотканных опухолей (саркома, невринома).

Цитограмма **невусоподобной** меланомы характеризуется наличием изолированно расположенных опухолевых клеток средних и даже мелких, имеющих разнообразную форму (овальную, отростчатую, полигональную) и напоминающих элементы пигментного невуса. Встречаются единичные крупные клетки, а также двуядерные и многоядерные клетки средней величины. Ядра клеток полиморфны, часто содержат увеличенные ядрышки. Цитоплазма клеток базофильная, иногда вакуолизированная. Содержание меланина различно.

Цитологическая диагностика этого типа меланомы может представить значительные трудности из-за сходства опухолевых клеток с клетками невусов, и заключение о наличии меланомы часто дается лишь в предположительной форме. Отличительными цитологическими особенностями невусов являются следующие: монотонная микроскопическая картина, отсутствие полиморфизма ядер, отсутствие клеток с другими признаками злокачественности.

При **смешанно-клеточной** меланоме в мазках имеются опухолевые клетки разнообразной величины и формы, и трудно выделить какой-либо преобладающий тип клеток. Одинаково часто встречаются опухолевые клетки округлой, овальной, веретеневидной и полигональной отростчатой формы.

Определение клеточного типа меланом при цитологическом исследовании возможно лишь при наличии в мазках достаточного количества информативного материала.

Нередко отмечается несовпадение клеточных типов меланом, определенных при цитологическом и гистологическом исследовании. Это может быть связано с субъективностью суждения о преобладании цитологическом и гистологическом препарате опухолевых клеток той или иной формы, а также с тем, что опухоль в разных участках может иметь неоднородное строение, и мазок, полученный с небольшой ее поверхности, может не отражать клеточный состав опухоли в целом.

При цитологическом исследовании мазков, взятых из увеличенных лимфатических узлов, могут быть выявлены метастазы меланомы при неизвестной первичной локализации опухоли. Опухолевые клетки меланомы располагаются среди лимфоидных элементов изолированно, в виде групп и скоплении. При наличии в цитоплазме клеток пигмента диагноз обычно не вызывает трудностей, однако при беспигментной эпителиоподобной меланоме опухолевые клетки могут ошибочно расцениваться как элементы железистого рака. Наличие в мазках гигантских многоядерных клеток может навести на мысль о лимфогранулематозе, т.к. эти клетки могут быть ошибочно приняты за клетки Березовского-Штернберга. В пользу меланомы говорит раздельное расположение опухолевых клеток, отсутствие переходных форм между ними и лимфоидными клетками, мелкозернистая структура ядерного хроматина, слабо базофильная окраска цитоплазмы с нечеткими расплывающимися контурами.

18.12 Дифференциальная диагностика первичной меланомы кожи

Несмотря на визуальную локализацию опухолей дифференциальная диагностика первичных меланом кожи представляется достаточно сложной. Так, при постановке диагноза следует проводить дифференциальную диагностику от следующих поражений кожи:

1. Наиболее трудным является дифференциальное отличие злокачественной меланомы от пигментного невусного образования. Опыт показывает, что за диагноз злокачественной меланомы может говорить:

- одновременное появление двух и более признаков активации невуса (указанных ранее);
- исчезновение кожного рисунка и появление зеркальности поверхности пигментного образования или, наоборот, появление бугристости или отграниченного узла;
- краевое распространение пигментации.

2. Дифференциальное отличие злокачественной меланомы от предракового меланоза Дюбрейля сводится к тому, что последний в отличие от меланомы, имеет пятнистый характер и к тому же при нем сохраняется кожный рисунок поверхности.

3. Отличие злокачественной меланомы от пигментной базалиомы сводится к тому, что при пигментной базалиоме отсутствует разноцветность пигментации, неравномерное распространение пигмента по краям. Базалиома растет медленно.

4. Значительное затруднение представляет иногда отличие меланомы от геморрагической ангиофибромы с сидерозом, когда в глубоких слоях опухоли возникают петехии, которые выявляются в виде синевато-черных пятнышек.

5. Резко пигментированная старческая бородавка также может вызвать подозрение на злокачественную меланому. Однако при ней нет явлений воспалительной реакции вокруг и пигментированной каемки, к тому же рост его крайне медленный.

6. Тромбированная ангиома или ангиоэндотелиома, проявляющаяся в виде плоского или выступающего блестящего с поверхности образования, также нередко может

симулировать меланому. Но при ней, несмотря на быстрое увеличение образования, отсутствует по периферии воспалительная реакция (А.И.Савицкий 1972).

18.13 Лечение меланомы кожи

Выбор метода лечения меланомы кожи в значительной мере зависит от особенностей ее роста и стадии распространения опухоли.

Для лечения меланомы кожи используют хирургический, комбинированный и комплексный методы, включая в состав последнего химиотерапевтические и химиоиммунологические способы воздействия. При диссеминированной стадии применяется химиоиммунотерапия.

Перед тем, как приступить к выбору метода лечения, врач должен иметь морфологическое подтверждение диагноза, особенно в ранней стадии. Кроме того, он еще не знает уровня инвазии опухоли в подлежащие ткани и ее толщину.

В связи с этим при отрицательных данных цитологического исследования, последним заключительным этапом диагностики меланомы кожи, о котором было сказано выше, является **хирургическое иссечение** опухоли с кожей и подкожной клетчаткой, которая наряду с диагностикой решает вопрос лечебного характера. Преимуществом первоначального хирургического иссечения первичной опухоли является возможность осуществить срочное гистологическое и цитологическое исследования, определяя степень инвазивности опухоли. Объем иссекаемых тканей выбирают с учетом толщины опухоли. Предварительное суждение о толщине опухоли можно составить при визуальном обследовании и пальпации. Так, невозвышающаяся над уровнем кожи опухоль, как правило, имеет толщину менее 0,75 мм, слегка возвышающаяся – 1,0-1,5 мм и т.д. Так, ориентируясь на данные рандомизированного исследования по оценке удаляемых тканей и границы захвата, при иссечении меланомы проведенного Международной меланомной группы ВОЗ (1996) ведущие специалисты А.И. Пачес с соавт., 2000; О.А.Романова с соавт., 2000; А.С. Барчук, 2000, Karakousis C. et. al., 1996, Belch C. et. al., 1998 рекомендуют, что при поверхностно-распространяющейся меланоме толщиной до 1,0 мм с уровнем инвазии I-II степени достаточно отступить от видимого края опухоли 1-2 см, при опухолях от 1 до 1,5 мм с III уровнем инвазии – 2,0-3,0 см, при опухолях толщиной более 1,5-2 мм при IV степени инвазии – 3,0 см, 2,0 и более мм – 5 см. При узловой меланоме глубина инвазии превышает III уровень и толщину более 3 мм, поэтому разрез кожи должен проходить на расстоянии 5 см от края опухоли.

Одним из спорных моментов в хирургическом лечении меланомы кожи является вопрос о необходимости включения в удаляемый операционный препарат подлежащей мышечной фасции. По мнению Olsen G. (1966), мышечная фасция является барьером между над- и подфасциальной лимфатической системой. Ariel M. (1981) при гистологическом исследовании удаленных препаратов у ряда больных на мышечной фасции выявил жизнеспособные опухолевые клетки.

В настоящее время большинство специалистов считают, что при иссечении меланомы кожи мышечную фасцию необходимо включать в блок удаляемых тканей вместе с опухолью.

При иссечении первичного очага желательно применять электронож или иссечение лазерным излучением. Достоинствами этих методов, особенно последнего, столь важного для онкологии, являются стерильность, абластичность, антибластичность,

наличие так называемого биологического барьера, возникающего на раневой поверхности в результате коагуляции тканей, незначительная кровоточивость при оперативном вмешательстве, хорошее заживление раны. Российские лазерные аппараты, работающие в непрерывном режиме на CO_2 (выходная мощность до 100 Вт, размер сфокусированного луча 0,3 мм, длина волны 10,6 мкм), с успехом применяется при лечении меланомы кожи, in situ T_{1-2} M_0 N_0, меланоза Дюбрейля, пигментных невусов. Рану оставляют открытой, швы, как правило, не накладывают. Заживление операционной раны происходит в сроки от 20 до 30 суток в зависимости от площади и глубины иссечения. Туалет раны производят не чаще 1-2 раза в неделю. Как правило, в ране образуется струп, после отторжения которого обнаруживается красноватый рубец плотной консистенции. Рубец постепенно бледнеет и становится эластичным.

В случае локализации узловой меланомы на пальцах кистей или стоп производят экзартикуляцию пальцев, иногда с частью плюсневых или пястных костей.

Ампутация конечности при меланоме кожи нецелесообразна. При начальных стадиях эта калечащая операция неоправданна, а при больших местно-распространенных опухолях не является гарантией от возникновения отдаленных метастазов.

После удаления меланомы с участком окружающей кожи возникает более или менее выраженный дефект тканей, для закрытия которого применяют пластику местными тканями или свободным, расщепленным или полнослойным кожным лоскутом.

При локализации опухоли на коже туловища как после экономного, так и после широкого иссечения меланомы, рану ушивают за счет смещения предварительно отсепарированных кожных лоскутов. При локализации опухоли на конечностях после экономного иссечения дефект закрывают либо путем перемещения краев раны, а после широкого иссечения меланомы, следует выполнить пластику свободным перфорированным кожным лоскутом.

Доказано, что первичная кожная пластика дефектов, образующихся после обширного иссечения меланомы, улучшает непосредственные результаты лечения, не ухудшает отдаленных результатов.

Таким образом, хирургическое иссечение первичной опухоли, как самостоятельный метод, показано при росте опухоли в виде плоского пятна или при небольшом возвышении ее над уровнем кожи без инфильтрации подлежащих тканей в стадии заболевания, соответствующем I и II стадии (T_1 и T_2 N_0 N_1).

При этом основным вопросом тактики хирургического лечения меланомы кожи является выбор адекватного объема оперативного вмешательства на регионарном лимфатическом коллекторе. Лимфаденоэктомия бывает лечебной, когда производят удаление пальпируемых, и морфологически доказанных метастазов в увеличенных лимфатических узлах, и профилактической, когда удаляют клетчатку и непальпируемые лимфатические узлы.

Выполнение лечебной лимфаденэктомии после удаления первичного очага не вызывает сомнения, в то время как до сих пор спорным остается вопрос об использовании профилактической регионарной лимфаденэктомии у больных меланомой кожи.

На значительном клиническом материале (553 наблюдения) Veronesi U. et. al., 1991; Balch et. al., 1998 (742 наблюдения) и А.С. Барчук, 1998 (524 наблюдения) убедительно доказали необходимость выполнения профилактической лимфаденэктомии при наличии следующих факторов прогноза, к которым относятся: толщина опухоли по Бреслау 3 мм и более, уровень инвазии IV-V степени по Кларку, изъязвление опухоли.

Существуют типичные операции на лимфатических путях при различных локализациях первичного очага меланомы. Так, при локализации меланомы на нижних конечностях выполняют пахово-бедренную (операция Дюкена) и пахово-подвздошную лимфаденэктомии. При меланомах головы и шеи выполняют следующие виды лимфаденэктомии: 1) фасциально-футлярное иссечение шейной клетчатки; 2) футлярное удаление подчелюстных и подбородочных лимфатических узлов – верхняя шейная эксцизия по I варианту; 3) футлярное удаление подчелюстных, подбородочных и верхних глубоких шейных лимфатических узлов – верхняя шейная эксцизия по II варианту; 4) радикальное удаление шейных лимфатических узлов – операция Крайля.

При меланомах кожи верхней конечности и лопаточно-плечевой области спины удаляют клетчатку и лимфатические узлы в подмышечной впадине.

По срокам выполнения лимфаденэктомию можно осуществить одномоментно с иссечением первичной опухоли или отсроченно (спустя 2-3 недели после удаления первичного очага).

Криогенное лечение. При локализации меланомы в областях, где широкое иссечение опухоли ограничено, что имеет особое значение при меланомах в области головы и шеи, а также в случае категорического отказа больного от обезображивающей операции на лице, в РОНЦ РАМН применяют криовоздействие, либо лучевую терапию как самостоятельный паллиативный метод. Путем криовоздействия можно остановить кровотечение из распадающейся опухоли, разрушить и избавить больного от небольшой по объему меланомы кожи лица, когда из-за тяжелых сопутствующих заболеваний или других причин использование общепринятых методов лечение бывает невозможно или затруднено (А.И. Пачес, В.К. Мусатов, 2000).

Лучевая терапия как самостоятельный метод для лечения меланомы кожи туловища и конечности применялась до 70 годов прошлого столетия. Многие авторы отдавали предпочтение близкофокусной рентгенотерапии в высоких суммарных дозах – от 120 до 200 Гр. (М.М.Невинская, 1966). С целью воздействия на субклинические элементы меланомы в поле облучения включали внешне неизмененную кожу на расстоянии 3-4 см от краев опухоли. После воздействия 2/3 намеченной суммарной дозы поле облучения суживали. Хотя 5-летняя выживаемость составила 54% при начальных формах меланомы, большая частота лучевых повреждений подлежащих тканей от высоких доз радиации, отсутствия полной уверенности в правильности диагноза (отсутствие морфологической верификации) в настоящее время одна лучевая терапия не применяется и предпочтение отдается использованию комбинированного лечения.

Комбинированное лечение. При наличии быстрого роста, выраженной экзофитной опухоли с изъязвлением (T_3, T_4), иногда сопровождающейся кровотечением, воспалительной инфильтрацией окружающих тканей, а также при наличии сателлитов и метастазов в регионарных лимфатических узлах применяют комбинированное лечение.

Обоснования для комбинированного лечения по мнению ведущих специалистов в области лечения меланомы (С.Д.Плетнев с соавт., 1989, В.В.Анисимов 2000, С.В.Фрадкин с соавт., 2000, А.И.Пачес с соавт., 2000, О.А.Романова с соавт., 2000, Balch C.M. et. al., 1998) сформулированы следующим образом:

1. Нет основания считать меланому как радиорезистентную опухоль. При их облучении достигается выраженный клинический эффект и происходят морфологические изменения, указывающие на глубокую деструкцию опухоли.

2. Операция, выполненная в период лучевого повреждения меланомы, более безопасна в плане абластики, так как при этом снижается опасность диссеминации опухолевых элементов.

3. При иссечении опухоли после лучевого повреждения новообразования и близлежащих здоровых тканей операция может быть более экономной, что крайне важно, в частности, при меланоме кожи лица.

4. Предоперационное облучение не усложняет техники операции и не препятствует выполнению кожной пластики. Свободный кожный лоскут хорошо приживается на облученном ложе.

В качестве источника излучения при выполнении первого этапа комбинированного лечения чаще применяют короткофокусную рентгенотерапию с использованием мягкого излучения, генерируемого при напряжении 50-100 кВ. Если есть возможность, то для облучения предпочтительнее использовать электронные пучки энергией 6-8 Мэв. К преимуществам применения быстрых электронов следует отнести возможность регулирования энергии, а, следовательно, регулирования глубины распределения энергии, что невозможно осуществить при рентгенотерапии.

В начальном этапе проводят облучение методом укрупненного фракционирования в разовой очаговой дозе 6 Гр. ежедневно в течение 5 дней до суммарной дозы 30 Гр., что по изоэффективности соответствует 45-50 Гр. классического фракционирования по Кутару. Облучается первичный очаг с включением в поле облучения окружающих тканей, отступя 3-5 см от края опухоли. Лучевое воздействие на ближайшие зоны лимфогенного метастазирования следует проводить одновременно с облучением первичной опухоли. Его проводят в разовой дозе 4,0 Гр. ежедневно до суммарной дозы 20 Гр.

Вторым этапом проводят широкое иссечение первичного очага (при соответствующих показаниях) удаление регионарных лимфатических узлов в едином блоке.

Оперативное вмешательство целесообразно проводить без длительного перерыва в сроки до 7 дней, но лучше совсем без интервала, чтобы избежать развития лучевой реакции на коже в зоне облучения.

Реже применяют другой вариант комбинированного лечения – удаление в первичной опухоли с последующим облучением операционного рубца. Его проводят после снятия швов. Методику облучения и суммарную дозу выбирают в зависимости от объема выполненной операции, особенностей первичной локализации опухоли и своеобразия каждого случая. Обычно операционное поле облучается в суммарной дозе 40-50 Гр.

Таким образом, показанием к комбинированному лечению является наличие обширного опухолевого процесса – II стадии (T_1 и T_2 N_1 M_0) и все опухоли III стадии (T_{1-3} N_2 M_0). Противопоказанием к комбинированному лечению служит наличие отдаленных метастазов (M_1), тяжелые сопутствующие заболевания, ослабленное состояние и преклонный возраст больных.

Комплексное лечение. Особенности биологии меланомы, склонность ее к быстрой диссеминации процесса вскоре после удаления первичной опухоли, вызывает необходимость в разработке эффективных способов общего воздействия. Для снижения риска рецидива и метастазов применяют профилактическую или адъювантную химио- или химиоиммунотерапию, которые проводятся с целью эрадикации или длительного подавления микрометастазов меланомы после удаления первичной опухоли.

При планировании **адъювантного** лечения в первую очередь необходимо правильно определить группу больных, нуждающихся в таком лечении. К группе высокого риска

развития отдаленных метастазов относят больных меланомой кожи, имеющих не только поражение метастазами регионарных лимфатических узлов (III стадия), но и выраженную инвазию первичной опухоли (III-V уровень инвазии по Кларку) и толщиной более 2 мм по Бреслау.

Хотя на сегодняшний день известные противоопухолевые химиопрепараты и биологические модификаторы иммунитета не обладают высокой эффективностью по отношению к генерализованной форме меланомы кожи, но при этой форме применяется адъювантная терапия.

Так, с профилактической целью при меланоме кожи применяются такие противоопухолевые химиопрепараты, как дакарбазин (ДТИК), производные платины, аронoза, блеомицин, эффективность которых в монорежиме составляет более 20% при генерализованной форме меланомы, а также биологические активные вещества, обладающие иммуногенными свойствами (левамизол, вакцина БЦЖ, интерферон-б, интерлейкин-2).

Следует отметить, что ни один из используемых в настоящее время в онкологической практике химиопрепаратов пока не доказал своего превосходства над дакарбазином, который по-прежнему считается «золотым стандартом» лекарственного лечения диссеминированной меланомы (Д.А.Носов, 2004, Lattanzi S.C., 1995).

Учитывая это обстоятельство, и основываясь на предположении, что дакарбазин может иметь большую эффективность в профилактическом режиме, были проведены многочисленные исследования, включающие как монохимиотерапию, так и использование его в сочетании с другими химиопрепаратами.

Ряд исследователей (Wood W.C. et. al., 1978, Lejeune F.J. et. al., 1988) 6 курсов профилактического монохимиотерапии дакарбазином (в дозе 200 мг/м^2 в течение 5 дней в каждые 4 недели), при меланоме кожи со II и III стадиями заболевания.

Группа исследователей ВОЗ, проводив в 4-х группах больных 6 курсов адъювантной химиовакцинотерапии (761 наблюдений) с меланомой кожи со II и III стадией, отметили, что более лучшие результаты были получены в группе больных, которым применялся дакарбазин совместно с вакциной БЦЖ. Дакарбазин применялся с использованием пятидневного цикла в каждые 4 недели в дозе 200 мг/м^2. Его в I – группе использовали самостоятельно, во II – группе совместно с БЦЖ, в III – группе только БЦЖ, а IV группа – контрольная (Veronesi U. et. al., 1982).

В последние годы доказано, что меланома кожи является иммуногенной опухолью, т.е. способной при определенных условиях стимулировать противоопухолевый иммунный ответ. Этот факт подтвержден рядом лабораторных и клинических наблюдений – клетки меланомы продуцируют ассоциированные с опухолью антигены, а также при меланоме возможны спонтанные регрессии первичного образования, сопровождающиеся выраженной лимфоцитарной инфильтрацией опухоли и развитием витилиго. Поэтому попытки внедрения неспецифических иммунотерапевтических подходов при диссеминированной меланоме выглядят обоснованными.

В настоящее время в лечебной практике применяются два цитокина – интерферон-б, интерлейкин-2 и их рекомбинаты. В экспериментах in vitro и in vivo было показано, что эти препараты обладают прямым антипролиферативным действием на опухолевые клетки, подавляет экспрессию онкогенов и выработку опухолевых факторов роста, стимулирует клеточную дифференцировку, повышает активность естественных клеток-киллеров, макрофагов, Т-лимфоцитов, регулирует процесс восстановления структурных де-

фектов ДНК, а также участвует в подавлении ангиогенеза (Kirkwood J.M. et. al., 1990, Kalvakolanu D.V. et. al., 1996, Pfeffer L.M. et. al., 1998). Следует отметить, что основанием для профилактического лечения больных с неблагоприятным прогнозом послужили данные о том, что применение интерферон-б, интерлейкин-2 является эффективным у 15-20% больных с метастазами меланомы кожи, вызывая в одной трети случаев стойкие длительные ремиссии (Kirkwood J.M., 1995).

С начала 80-годов ушедшего столетия было проведено большое количество проспективных кооперативных исследований, выполненных ведущими исследовательскими группами США и Европы с целью изучить эффективность различных дозных режимов двух основных иммуностимуляторов рИФ-б-2а и б-2в в профилактике рецидивов и метастазов после хирургического лечения меланомы кожи II и III стадии.

Так, результаты исследований, проведенных Австрийской кооперативной группой из 489 больных с меланомой II «а» и II «б» стадии показало, что длительное применение малых доз интерферона рИФ-б-2а (по 3 млн. МЕ/м^2 ежедневно – 3 недели, далее – 3 раза в неделю в течение 12 месяцев) статистически достоверно улучшили показатели безрецидивной выживаемости по сравнению с контрольной группой (Pehamberger H. et. al., 1998).

Восточная кооперативная онкологическая группа США с 1991 по 1995 гг. из 642 больных меланомой кожи II «б» и III стадии, подвергнутых радикальному хирургическому лечению, проводила сравнительную оценку общей и безрецидивной выживаемости больных, получивших низкую дозу рИФ-б-2а (по 3 млн. МЕ/м^2 3 раза в неделю в течение 2-х лет) и высокую дозу его (по 20 млн. МЕ/м^2 5 раз в неделю и по 10 млн. МЕ/м^2 3 раза в неделю, в обеих случаях в виде 12 недельного курса). Результаты исследования показали, что наилучшие результаты общей и безрецидивной выживаемости были получены в группе больных, у которых использована максимальная переносимая доза (20 млн. МЕ/м^2) по сравнению с контрольной группой больных, подвергавшихся только хирургическому лечению (Claegan E.T. et. al., 1995, Kirkwood J.M. et. al., 2000). В качестве негативных моментов отмечались выраженная токсичность используемых схем и высокая стоимость лечения, последняя делает почти невозможным широкое применение интерферона б-2а в нашей республике.

В конце 90-х годов 20 века была разработана полусинтетическая пролонгированная форма рИФ-б-2 в, дополнительно включающая молекулу полиэтиленгликоля (PEG-Интрон). Данный препарат длительно циркулирует в кровяном русле, обладает низкой токсичностью и хорошей переносимостью, безопасностью при использовании высоких доз. Важными особенностями фармакокинетики нового препарата являются его высокая биодоступность, отсроченная элиминация. (Л.В.Демидов; Г.Ю.Харкевич, 2004).

Для оценки эффективности длительного профилактического лечения PEG-Интроном больных меланомой кожи III стадии с хирургически излеченными метастазами в регионарные и лимфатические узлы с 2000 года начато исследование Европейской организацией по изучению меланомы (EORTC 18991), но пока окончательные результаты его еще не опубликованы.

Таким образом, данные литературы свидетельствуют о том, что проблема лекарственной профилактики рецидивов и метастазов меланомы кожи в группах высокого риска остается нерешенной, пока официально утвержденное адъювантное химиоиммунологическое лечение отсутствует.

Лекарственное лечение диссеминированной меланомы. На протяжении последних десятилетий в клинической практике накоплен значительный опыт использования различных препаратов, которые в зависимости от принадлежности к той или иной группе определяют системное воздействие при диссеминированной меланоме – химиотерапевтический, иммунотерапевтический, химиоиммунотерапевтический, а гормонотерапия применяется только в качестве одного из компонентов вышеперечисленных лекарственных подходов (Д.А.Носов 2004).

Химиотерапия. Как отмечено выше, что эффективность известных химиопрепаратов в монорежиме не превышает 20%, и средняя продолжительность ремиссии составляет 5-7 месяцев (Lattanzi S.K. et. al., 1995). Среди химиопрепаратов наиболее эффективным при меланоме кожи является дакарбазин (DTIC).

Скромные успехи монохимиотерапии послужили поводом к созданию и изучению полихимиотерапии на основе дакарбазина. Наиболее эффективной комбинацией химиопрепаратов при диссеминированной меланоме кожи является ДВДТ (дакарбазин, кармустин, цисплатин, тамоксифен), при которой полная регрессия метастазов наступает в пределах 10-15%, частичная регрессия – 25-40% больных (Lattanzi S.C. et. al., 1995, Margolin K. et. al., 1998).

Схема лечения:

Дакарбазин 220 мг/м^2 в 1-3 дня.

Цисплатин 25 мг/м^2 в 1-3 дня.

Кармустин 150 мг/м^2 в 1 день.

Тамоксифен 20-40 мг/сут.

Интервал между курсами 3 недели.

Иммунотерапия и иммунохимиотерапия. Применения неспецифических и специфических иммуностимуляторов и адаптивной иммунотерапии при диссеминированных меланомах кожи находится в стадии изучения. Установлено, что эффективность применения неспецифических иммуномодификаторов таких как интерферон-б и интерлейкин-2 составляет в среднем 16%, медиана продолжительности ремиссии – 4-6 месяцев. Оптимальным дозным режимом, с точки зрения эффективности и токсичности, для интерферона-б считается 5x10^6 МЕ/м^2 x3 раза в неделю, интерлейкина-2 6x10^6 МЕ/м^2 каждые 8 часов в 1-5 дни, при условии использования их подкожно.

Иммунотерапия этими двумя препаратами является методом выбора при лечении не ответивших на химиотерапию больных, или в случае рецидива заболевания у больных, леченных с эффектом. Попытки сочетанного применения интерферона-б и интерлейкина-2 себя не оправдали, т.к. не привели к ожидаемому эффективному лечению (Sparano J.A. et. al., 1993).

Высокая эффективность лекарственной терапии диссеминированной меланомы кожи наблюдается при сочетанном применении цитостатиков и цитокинов.

Так, при использовании (CVD – цисплатин, винбластин, дакарбазин) в сочетании с интерлейкином-2 + интерферон-б при диссеминированной стадии меланомы кожи объективный эффект наблюдается у 62% больных, а средняя продолжительность жизни приближалась к 13 месяцам (Lehga S. 1997).

Схема лечения:

Цисплатин 20 мг/м^2 в 1-4 дня.

Винбластин 1,5 мг/м^2 в 1-5 дней.

Дакарбазин 800 мг/м^2 в 1-й день.

Интерлейкин-2 по 9х10^6 МЕ/м^2 в виде непрерывной инфузии в 1-4 дня.

Интерферон-б по 5х10^{6}МЕ/м^2 подкожно в 1-5 дни и 8, 10, 12, 14-й день.

Интервал между курсами 21 день.

В клинической практике при злокачественных опухолях применяют и изучают различные виды специфических иммунологических воздействий:

- введение различных бактериальных вакцин (БЦЖ) и рекомбинатных вирусных вакцин;
- введение сенсибилизированных лимфоцитов, собственных или донорских (адаптивная иммунотерапия);
- введение сыворотки от иммунных доноров или больных со спонтанной регрессией опухоли (пассивная иммунотерапия);
- введение ауто- или аллогенных опухолевых клеток или клеточной фракции (активная специфическая иммуностимуляция).

В литературе крайне недостаточно освещены результаты клинических исследований с применением вышеуказанных способов специфической иммунопрофилактики и иммунотерапии при меланоме кожи, что свидетельствует о недостаточной разработанности методики последних, поэтому пока нельзя сделать обобщающие выводы о их ценности.

18.14 Прогноз и отдаленные результаты лечения меланомы кожи

Прогноз меланомы кожи зависит от множества факторов, к числу которых относятся размер первичной опухоли, направление роста, уровень инвазии в подлежащие по Кларку и толщина опухоли по Бреслау, локализация опухоли, наличие или отсутствие метастазов в регионарных лимфатических узлах или в отдаленных органах к началу лечения, а также адекватность применяемого метода лечения с учетом вышеуказанных факторов.

Так, прогноз ухудшается по мере увеличения диаметра, уровня инвазии в подлежащие ткани и толщины первичной опухоли, а также при переходе из горизонтальной на вертикальную форму роста, наличии метастазов в регионарных лимфатических узлах и в отдаленных органах, локализации опухоли на коже туловища и брюшной стенки, стоп.

При поверхностно радиально-распространенной первичной опухоли при условии инвазии по Кларку I – II степени и толщине не более 1 мм, отсутствии метастазов в регионарных лимфатических узлах (I – II стадия) адекватным методом лечения является, широкое хирургическое, лазерное иссечение, а при быстрорастущей опухоли с вертикальным ростом, имеющий вид экзофита с изъязвлениями, уровнем инвазии III и более степени, толщине более 2 мм, наличии метастазов в регионарных лимфатических узлах или сателлитов на расстоянии до 2 см от края опухоли (II «б» и III) применяют комбинированное или комплексное лечение, а при диссеминированных формах – химиоиммунологическое лечение.

Так, при меланоме I стадии с размером опухоли в диаметре 0,1-05 см с I уровнем инвазии по Кларку и толщине до 0,75 мм 5-летняя выживаемость после хирургического лечения 95-100%, при диаметре 0,6-1,0 см со II вторым уровнем инвазии по Кларку и толщине опухоли от 0,76 до 1,5 мм – 82-85%, а при II «а» стадии – при диаметре 1,1-2,0 см с уровнем инвазии III степени и толщиной от 1,6 до 3 мм – 60-69%. В случаях

применения комбинированного лечения при II «б» стадии – с таким объемом поражения, но с метастазом в региональном лимфатическом узле – 60-65%, при III «а» стадии – с диаметром более 2 см, с IV- V уровнем инвазии с толщиной более 3 мм – 50-56%, а при III «б» стадии с одним регионарным метастазом – 40-45%, при наличии наряду с регионарным метастазом и сателлитом около первичной опухоли – 20-25%.

При диссеминированной форме (IV стадия) меланомы продолжительность жизни без лечения составляет 4-7 месяцев, а при применении химиоиммунологического она продлевается до 13 и более месяцев (С.Д.Плетнев соавт., 1989, В.В.Анисимов, 2000, С.В.Фрадкин с соавт., 2000, Н.И.Переводчикова, 2000, А.С. Барчук, 2004, Balch C. et. al., 1998, Creagen E.T. et. al., 1995, Kirkwood J.M. et. al., 2000).

Диспансеризация излеченных осуществляется по общим правилам. При контрольных осмотрах обследуют кожу, как в области первичной опухоли, так и по всему телу, все периферические лимфатические узлы, особенно, если не производилось региональная лимфаденэктомия, УЗИ печени, рентгенологическое исследование легких.

18.15 Использованная литература

1. Анисимов В.В., Вагнер Р.И., Барчук А.С. Меланома кожи. Часть I. – СПб., «Наука», 1995, 151 с.
2. Анисимов В.В., Горделадзе А.С., Барчук А.С. Меланома кожи. Атлас клинико-морфологической диагностики. СПб., «Наука», 1999, 107 с.
3. Анисимов В.В. Меланома кожи (перспективы улучшения диагностики и лечения). Автореферат дисс... докт. мед. наук, СПб., 2000, 97 с.
4. Арзыкулов Ж.А., Сейтказина Г.Д., Махатаева Ж.А. Показатели онкологической службы Республики Казахстан за 2005 год (статистические материалы). Алматы, 2006, 55 с.
5. Балдуева И.А. Иммунологические особенности взаимоотношения опухолей и организма при меланоме. //В кн.: Практическая онкология. Избранные лекции под ред. С.А.Тюляндина, В.М.Моисеенко. СПб., 2004, с. 565-572.
6. Барчук А.С. Хирургическое лечение меланом. //В кн.: Практическая онкология. Избранные лекции под ред. С.А.Тюляндина, В.М.Моисеенко. СПб., 2004, с. 555-564.
7. Барчук А.С., Анисимов В.В. Методики дооперационной диагностики степени распространения меланомы кожи. Пособие для врачей. СПб., 1998, 14 с.
8. Вагнер Р.И., Анисимов В.В., Барчук А.С. Меланома кожи. Часть II. – СПб., «Наука», 1996, 280 с.
9. Давыдов М.И, Аксель Е.М. Злокачественные новообразования в России и странах СНГ в 2000 г. М., 2002, 285 с.
10. Давыдов М.И, Аксель Е.М. Заболеваемость злокачественными новообразованиями населения различных стран мира (Мировой стандарт). GLOBOCAN 2000: Cancer Incidence, Mortaliti and Prevalence Worldwide, Version 1,0 IARC Cancer Base N 5 Lyon.
11. Демидов Л.В. Меланома кожи. Микростадирование и клинико-гистологическая классификация. Российский журнал кож-вен. болезней, 1998, № 4, с. 12-17.
12. Демидов Л.В., Харкевич Г.Ю. Адъювантное лечение больных меланомой кожи. //В кн.: Практическая онкология. Избранные лекции под ред. С.А.Тюляндина, В.М.Моисеенко. СПб., 2004, с. 573-583.
13. Лемехов В.Г. Эпидемиология меланомы кожи.// В кн.: Практическая онкология. Избранные лекции под ред. С.А.Тюляндина, В.М.Моисеенко. СПб., 2004, с. 513-527.

14. Носов Д.А. Лекарственное лечение диссеминированной меланомы.// В кн.: Практическая онкология. Избранные лекции под ред. С.А.Тюляндина, В.М.Моисеенко. СПб., 2004, с. 584-594.

15. Пачес А.И., Мусатов В.К. Пигментные опухоли. //В кн.: Опухоли головы и шеи. М., Медицина, 2000, с. 59-78.

16. Плетнев С.Д., Островцев Л.Д., Карпенко О.М., Королева Л.А. Меланома кожи. В руководстве: Комбинированное и комплексное лечение злокачественных опухолей. //Под ред. В.И.Чиссова. М., Медицина, 1989, с. 533-547.

17. Романова О.А., Демидов В.П. Опухоли кожи. //В книге: Избранные лекции по клинической онкологии. Под ред. Академика РАМН В.И.Чиссова, проф. С.Л.Дарьяловой. М., 2000, с. 689-708.

18. Савицкий А.И. Злокачественная меланома. //В книге: Избранные лекции по клинической онкологии. (Савицкий А.И.), с. 59-67.

19. Справочник по онкологии. Под ред. Н.Н.Трапезникова, И.В.Поддубной. М., Каппа, 1996, 620с.

20. Трапезников Н.Н., Шайн А.А. Меланома. В учебнике: Онкология, М., Медицина, 1992, с. 111-123.

21. Фалилеев Г.В. Меланома и пигментные невусы. //В руководстве: Клиническая онкология, Том 1. Под ред. Н.Н.Блохина, Б.Е.Петерсона, М., Медицина, 1979, с. 369-381.

22. Фрадкин С.В., Залуцкий И.В. Меланома кожи. Беларусь, 2000, с. 221.

23. Химиотерапия опухолевых заболеваний (Краткое руководство под ред. Н.И. Переводчиковой). М., 2000, 392 с.

24. Шанин А.П. О патогенезе меланомы. //В кн.: Современные проблемы медицины. Ленинград, 1965, с.190-196.

25. Balch C. Et. al. Cutaneous melanoma. – St. Louis Missouri, 1998 – p. 596.

26. Breslow A. Thichness, cross – sectional areas and depth of mvasion in the prognosis of cutaneous melanoma. Ann. Surg., 1970. Vol.172, p. 902-908.

27. Clark W.H., From L., Bernadino E.A. et. al. The Histogenesis and biologic behavior of primary human malignant melanomas of the skin. Cancer Res. 1969. Vol. 29, p. 705-726.

28. Creagen E.T., Dalton R.J., Ahmann D.L. et. al. Randomised, surgical adjuvant clinical trial of recombinant alfa 2a Interferon in selected patients with malignant melanoms. J.Clin. Oncol. 1995. Vol. 13, p. 2776-2783.

29. Jones R.E. Questions to the editorial bard and other autorites. What are your five most important histologic criteria for the diagnosis of malignat melanoma? Amer. J. Dermatopatol. 1984. Vol. 6, suppl.1. p. 337-340.

30. Kalvakolanu D.V., Borden E.C. An overview of the mterferon system: signal transduction and mechanisms of action. Cancer Investig. 1996. Vol. 14, p. 25-53.

31. Karakousis C. et. al. Local recurrence in malignant melanoma: Long-term results of the multi institutional randomized trial. Ann. Sugr. Oncol., 1996. Vol. 3, p. 440.

32. Kirkwood J.M., Ernstoff M.S. Role of interferons in the therapy of melanoma. J.Invest. Dermatol. 1990. Vol. 95, p. 180-184.

33. Kirkwood J.M., Ibrahim J.G., Sondak V.K. et. al. High – and Low-dose interferon alfa-2b in high- risk melanoma: first analysis of inergroup trial E 1690/S9111/C9190. J.Clin. Oncol. 2000. Vol. 18, p. 2444-2459.

34. Keilholz V. Goey S. Punt C. et. al. Interferon alfa-2a and interleukin-2 with cisplatin in metastatic melanoma. A randomized trial of the EORTC – MCG. J.Clin. Oncol. 1997. Vol. 15, p. 2579-2588.

35. Lattanzi S.C., Tosteson T., Chertoff J. et. al. Dacarbazine, cisplatin and carmustine, with of without tamoxifen, for metastatic melanoma: 5-year follow-up. Melanoma Res., 1995, Vol. 5, P. 365-369.

36. Lejeune F.J., Macher T., Kleeberg V. et. al. An assessment of DTIC versus levamisole or placebo in the treatment of high risk stage I patients after surgical removal of a primary melanoma of the skin. A phase III adjuvant study (EORTC protocol 18781). Europ. J. Cancer Oncol. 1988. Vol. 24, p. 881-890.

37. Olsen G. The malignant melanoma of the skin: New theories based on a study of 500 cases. Acta Chir. Scand., 1966, Vol. 365, p. 1-122.

38. Pfeffer L.M., Dinarello C.F., Herberman R.B. et. al. Biologic properties of recombinant alfa interferons: 40th anniversary of the discovery of interferons. Cancer Res. 1998. Vol. 58, p. 2489-2499.

39. Sparano J.A., Micetich K.C., Sunderlend M. et. al. A randomized phase III trial of treatment with high-dose interleukin-2 alone or in combination with interferon alfa-2a in patients with advanced melanoma. Proc. ASCO, 1993. Abstr, 1332.

40. Veronesi U., Cascinelli N. Norrow excision (1 sm): A safe procedure for thin cutaneous melanoma. Arch. Surg. 1991, Vol. 126, p. 438.

41. Wood W.C., Cosimi A.B., Carey R.W. et. al. Randomized trial of adjuvant therapy for high risk primary malignant melanoma. Surgery, 1978. Vol. 83, p. 677-681.

18.16 Иллюстрационный материал к меланоме кожи

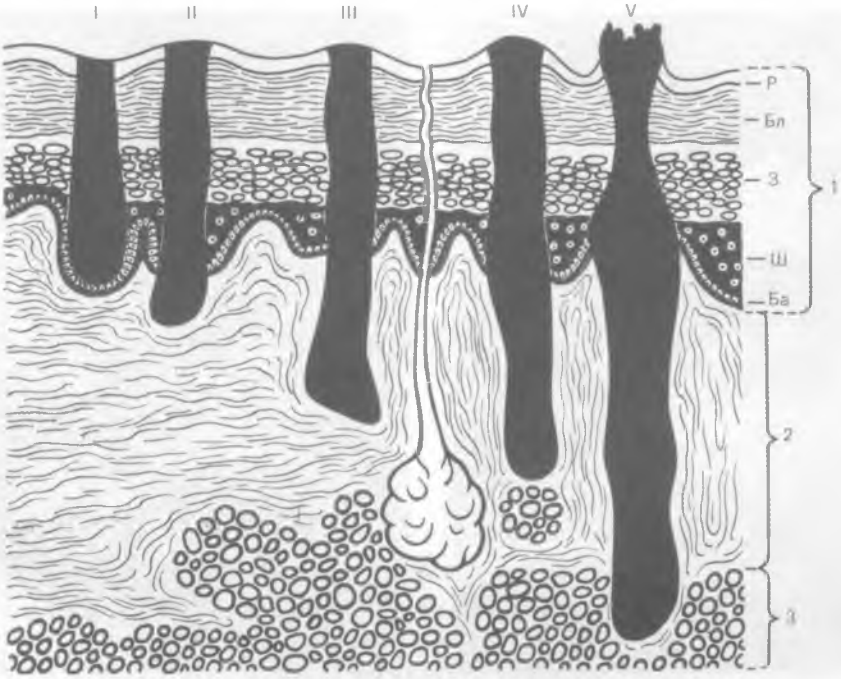

Рис. 1. Слои кожи и деление меланом по глубине инвазии по Кларку.
I – V – градации глубины инвазии меланом. 1 – эпидермис, 2 – дерма, 3 – подкожная клетчатка. Буквами обозначены слои эпидермиса: Р – роговой, Бл – блестящий, З – зернистый, Ш – шипованый, Ба – базальный

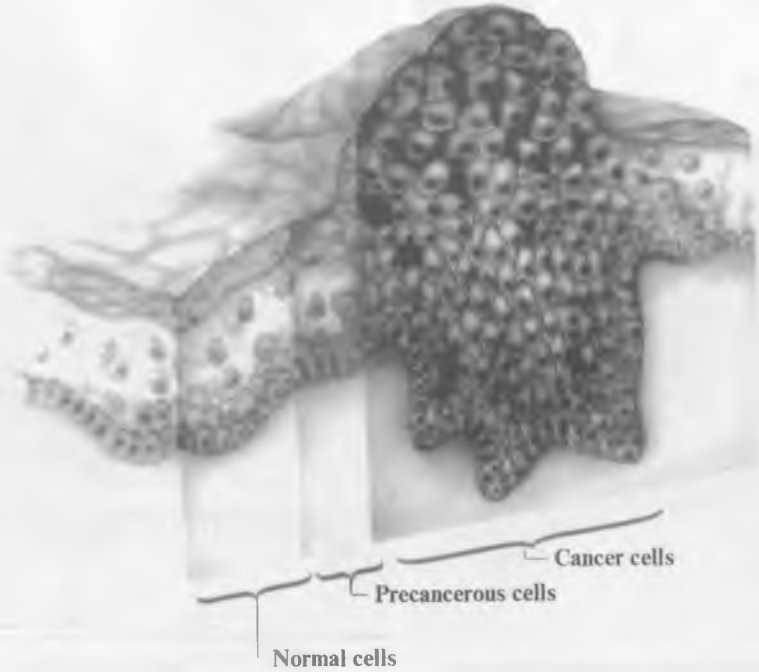

Рис. 2. Степень инвазивного роста меланомы кожи

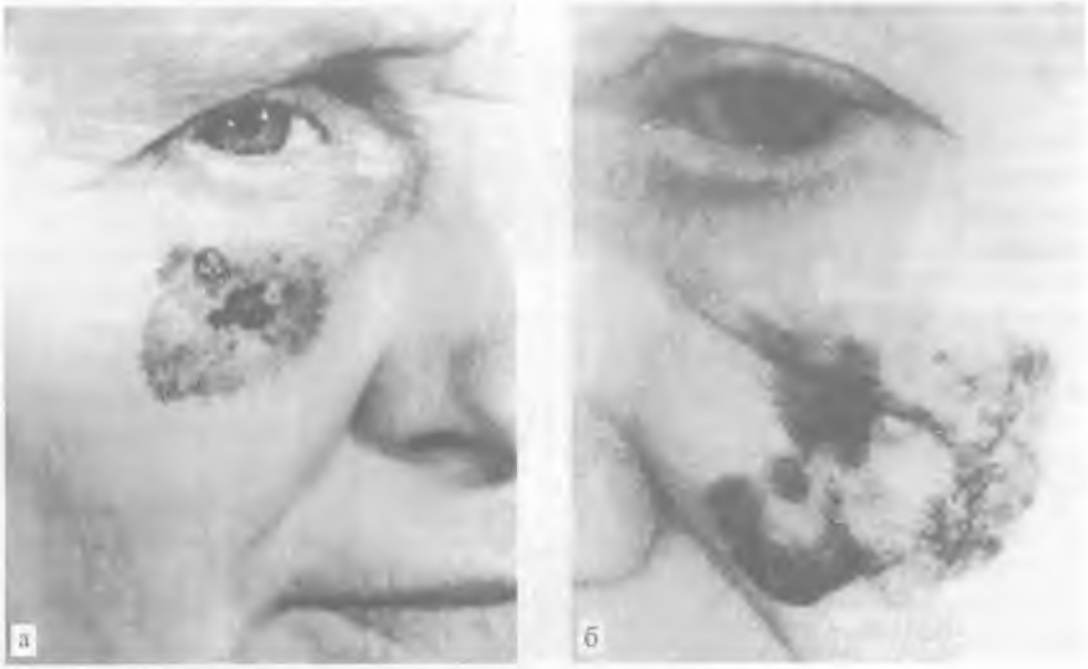

Рис. 3. Ограниченный предраковый меланоз Дюбрея щеки

Рис. 4. Узловая форма меланомы кожи околоушной области

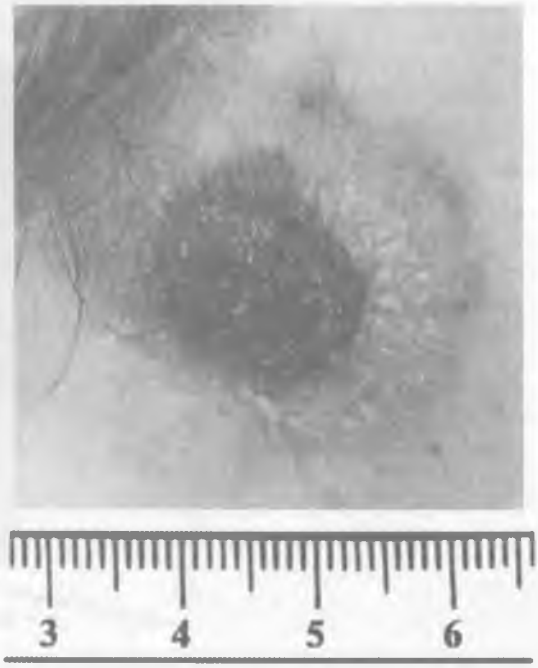

Рис. 5. Папилломатозная форма меланомы шеи

Рис. 6. Меланома кожи височной области.
А – до операции;
Б – после широкого иссечения опухоли
и свободной кожной пластики

Рис. 7. Врожденный пигментный невус кожи

Рис. 8. Меланома кожи нижней губы

Глава 19

РАК ГУБЫ

19.1 Клиническая анатомия губы

19.2 Заболеваемость рака губы

19.3 Способствующие факторы

19.4 Предраковые заболевания губы

19.5 Группа повышенного риска по раку губы и врачебная тактика

19.6 Патологическая анатомия

19.7 Классификация рака губы по стадиям

19.8 Клиника рака губы

19.9 Диагностика рака губы

19.10 Дифференциальная диагностика

19.11 Лечение рака губы

19.12 Прогноз

19.13 Трудоспособность и диспансеризация

19.14 Использованная литература –11 источников

19.15 Иллюстрационный материал – 8 рисунков

19.1 Клиническая анатомия губы

Рак губы является разновидностью рака кожи и выделение его в отдельную нозологическую форму оправдывается, с одной стороны, анатомо-физиологическими особенностями органа, с другой – биологическими особенностями опухоли, отличающейся значительно большей злокачественностью, чем рак кожи.

Губа представляет собой мышечную складку, покрытую снаружи кожей, изнутри – слизистой оболочкой. На губах кожный покров лица переходит в слизистую оболочку полости рта. Переход этот совершается без резкой границы по протяжению красной каймы. Красная кайма покрыта многослойным плоским эпителием с тонким роговым слоем, через который просвечивает множество кровеносных капилляров, придающих этой зоне красный цвет. Подкожная клетчатка и потовые железы в красной кайме отсутствуют, а сальные железы в основном сосредоточены в углах рта и на верхней губе, а на нижней их очень мало. Поэтому естественная смазка слизистой потом и жиром, играющие большую защитную роль, в истонченном эпителиальном покрове красной каймы недостаточна. Это в большей степени выражено на нижней губе, чем в области верхней. В то же время нижняя губа в функциональном отношении более активна и подвижна.

Именно этими анатомо-физиологическими особенностями можно объяснить значительно большую частоту поражения воспалительными, предраковыми заболеваниями и раком нижней губы по сравнению с верхней.

Кровоснабжение нижней губы осуществляется главным образом губными артериями, отходящих от лицевых. Вены образуют широкую сеть, через которую кровь оттекает в лицевую вену.

Лимфатическая система губы и органов полости рта отличается богатством сетей той и другой половины органа, широко анастомозирующих между собой, в связи с этим отток лимфы происходит не только в лимфатические узлы одноименной, но и противоположной стороны. Лимфоотток осуществляется в подбородочные, подчелюстные, зачелюстные и глубокие шейные лимфатические узлы шеи по ходу магистральных сосудов на высоте деления сонной артерии и далее – лимфатические узлы надключичных зон.

Иннервенция губ осуществляется скуловыми ветвями тройничного нерва.

19.2 Заболеваемость раком губы

Среди опухолей головы и шеи удельный вес рака губы составляет 20-26%. В большинстве стран дальнего зарубежья рак губы встречается в среднем 3,0-4,0 на 100000 населения. В СНГ в структуре заболеваемости в 1990 году занимал восьмое место. На его долю приходилось 2,4% от общего числа заболевших злокачественными новообразованиями. Заболеваемость раком губы в 1995 году в России составила $8,7^0/_{0000}$, в среднеазиатских республиках $4,2\text{-}4,8^0/_{0000}$.

На протяжении последних 35 лет в Республике Казахстан ежегодно число больных с впервые в жизни установленным диагнозом рак губы на 100000 населения непрерывно снижается. Так с $5,1^0/_{0000}$ в 1970 году снизилась до $1,5^0/_{0000}$ в 2005 году.

Высокий уровень заболеваемости отмечается в Восточно-Казахстанской ($2,8^0/_{0000}$), Акмолинской ($2,7^0/_{0000}$), Павлодарской ($2,6^0/_{0000}$), Карагандинской ($2,3^0/_{0000}$), а низ-

кий – в Кызылординской (0,3$^0/_{0000}$), Мангистауской (0,5$^0/_{0000}$), Атырауской (0,6$^0/_{0000}$) областях.

Благодаря своему расположению и доступности для осмотра, рак губы распознается в ранних стадиях. По статическим данным 2005 года в РК, среди первично выявленных 232 больных раком губы, удельный вес в I–II стадиях составил 88,6%, в IV стадии – 1,3%.

Раком губы чаще всего страдают сельские жители, чем городские. Среди заболевших значительно преобладают мужчины, соотношение с женщинами 5:1. У людей моложе 40-летнего возраста рак губы встречается крайне редко (0,2$^0/_{0000}$). Заболеваемость повышается пропорционально возрасту. Так, у людей в возрасте 50-60 лет она равняется 22,4$^0/_{0000}$, а старше 70 лет – 48,8$^0/_{0000}$ (Арзыкулов Ж.А. соавт., 2006).

19.3 Способствующие факторы

Возникновению рака губы предшествуют глубокие, нередко хорошо выраженные изменения, которые протекают в виде самостоятельных заболеваний или патологических состояний, получивших название предраковых или предопухолевых, и обуславливаемых рядом факторов экзогенной и эндогенной природы. Последние могут быть объединены в следующие две группы:

I – группа фактор внешней среды;

II – группа хронические воспалительные процессы специфической и неспецифической природы с явлениями патологической регенерации.

Рассмотрим каждую из групп подробнее.

I группа – факторы внешней среды, к которым относятся механические, химические, термические и актинитического характера, длительное время воздействующие на покровные ткани губ.

Говоря о роли механического фактора, необходимо отметить, что в анамнезе больных раком губы довольно часто фигурирует указание на наличие многократной механической травмы губы кариозными или острыми краями корни зубов, зубными камнями, неправильно сделанными протезами или коронками, а также вредных привычек "прикусывание" губы.

В этиологии патологических изменений красной каймы губ важную роль играют неблагоприятные метеорологические условия, так как среди больных раком губы чаще всего лица, подвергавшиеся в течение длительного периода своей жизни резким атмосферным влияниям внешней среды – воздействию солнечного света, резких колебаний температуры воздуха, холодных и горячих знойных ветров. Это в основном земледельцы, пастухи, рыбаки, лесники, дорожные строители и т.д. у которых чаще возникают метериологический хейлит, трещины губ.

Важнейшую роль в возникновении рака губы играет курение табака, которое совмещает в себе влияние трех факторов: механического – давление трубкой или трение мундштука, химического – воздействие канцерогенных продуктов сгорания табака (3-4 бенз(а)пирен, фенол, антрацен, креозот, трехвалентный мышьяк, ртуть, висмут, радиоактивный полоний-210, жидкие смолы и т.д.), термического – микрожоги догорающей самокрутки, сигарет и при этом обжигают губы, если их докуривают полностью. Известно, что температура в зоне сгорания сигареты или табака достигает 650-850^0.

Раздражают слизистую оболочку губ постоянный прием острой, горячей, пряной пищи, алкоголь, закладывание между губой и слизистой десны "наса". Определенная роль придается алиментарным факторам в виде нарушения ритма и полноценности питания, особенно недостаток витамина А, вызывающего нарушение процессов кератинизации.

К II группе факторов относятся хронические, специфические и неспецифические воспалительные процессы, среди которых следует отметить заболевание сифилисом, который в поздних стадиях своего развития ведет к появлению разного рода дистрофических процессов на слизистой оболочке полости рта и губ в виде резко очерченных, безболезненных белых пятен – лейкоплакий.

Все перечисленные выше факторы патогенетически обуславливают появление разного рода дистрофических состояний и в первую очередь развитие различных дискератозов (нарушений ороговения), лейкоплакии и хейлит Манганотти.

19.4 Предраковые заболевания губы

К облигатным предраковым заболеваниям красной каймы губ относятся бородавчатый (узелковый) предрак, ограниченный предраковый гиперкератоз и абразивный (преканцероматозный) хейлит Мангонотти, кератоакантома, папиллома.

К факультативному предраку относятся эрозивные и веррукозные формы лейкоплакии, эрозивно-язвенные и гиперкератотические формы красной волчанки и красного плоского лишая, постлучевой, метеорологический (актинитический) хейлит.

Кратко излагаются клинические проявления предраковых заболеваний, при длительном существовании которые могут перейти в рак.

1. Бородавчатый (узелковый) предрак красной каймы, который чаще развивается на нижней губе у лиц среднего и пожилого возраста, преимущественно у мужчин. Как правило, локализуется сбоку от центра губы и захватывает только красную кайму, не переходя на кожу и слизистую оболочку. Злокачественное перерождение наблюдается более чем в половине случаев, иногда в течение 2-4 месяцев после появления.

Клинически проявляется в виде ограниченного узла, выступающего над уровнем красной каймы; полушаровидной формы, поверхность покрыта плотно сидящими роговыми чешуйками. Отличается от окружающей ткани более темной окраской. До появления узелкового образования наблюдается сухость красной каймы, эпителиальный покров ее грубеет, утолщается, легко трескается, шелушится, цвет становится матовым и тусклым. В последующем на фоне этих изменений появляется безболезненный узел с бугристой поверхностью, напоминающий вид бородавки. Иногда узелковый предрак сочетается с воспалением красной каймы. В таких случаях наблюдаются инфильтрация тканей, гиперемия и болезненность. Диагностика основывается на данных клинической картины и цитологического исследования соскоба с образования, при котором отсутствуют атипические эпителиальные клетки. Лечение хирургическое, которое заключается в иссечении очага поражения в пределах здоровых тканей с последующим гистологическим исследованием материала.

2. Ограниченный гиперкератоз проявляется в виде продуктивной и деструктивной форм. Первая форма характеризуется избыточным ороговением, когда в одних случаях формируются участки лейкоплакии с плоскими выступами на красной кайме, в других – участки гиперкератоза с шиповидными роговыми выступами. Из

них иногда развивается шероховатый выступ, напоминающий кожный рог. Деструктивную форму называет лейкоплакией, которая характеризуется появлением на красной кайме ограниченных поверхностных эрозии, трещин и язв. Микроскопически отмечается истончение эпителиального покрова вплоть до полного отсутствия его, а параллельно по краям же очага происходит пролиферация эпителия с погружением в подлежащую ткань вновь образованные эпителиальные выросты (акантоз). Очаг поражения не возвышается над уровнем эпителия. В отличие от узелкового предрака, рост его значительно медленнее, очаг поражения чаще не превышает 1 см, озлокачествление наступает почти у 1/3 больных. В отличие от узелкового предрака лечение хирургическое, как при бородавчатом предраке.

3. Абразивный хейлит Манганотти поражает преимущественно красную кайму нижней губы. Течение заболевания медленное, годами. Отмечается периодически спонтанное заживление и рецидивы заболевания. В половине случаев перерождается в рак.

Клиническая картина довольно характерна: на красной кайме губы появляются одиночные или множественные очаги – некровоточащие эрозии неправильной формы с гладкой поверхностью красного цвета. Со временем на поверхности эрозии появляются корки, снятие которых приводит к кровотечению.

Эрозии могут самопроизвольно эпителизироваться и тогда поверхность приобретает серовато-розовый цвет. Через 1-3 недели вновь образуется эрозия иногда на другом участке красной каймы. Она обычно безболезненна, основание ее не уплотнено. Постепенно увеличиваясь в размере эрозия может распространиться на большую часть красной каймы.

Диагностика основана на характерной клинической картине и данных цитологического исследования отпечатка, мазка или соскоба – отсутствия атипических эпителиальных клеток. Лечение начинают с консервативных методов. Местно применяют аппликации масляного раствора витаминов А, Д, облепихового масла. Внутрь назначают комплекс витаминов: рибофлавина, тиамина, никотиновой кислоты, пиридоксина. Проведенное лечение нередко приводит к заживлению эрозии. При частых рецидивах показано хирургическое иссечение в пределах здоровых тканей или криодеструкция очага поражения.

4. Папилломы – опухоль, состоящая из разросшихся сосочков соединительной ткани, который как перчатка покрывают гиперпластический эпителий с явлениями гипер- и паракератоза. Обычно это одиночная опухоль, имеет тонкую ножку, реже – широкое основание, белесоватую ворсинчатую поверхность, напоминая цветную капусту. Папилломы бывают мягкие и твердые, имеют цвет слизистой оболочки, но при ороговении приобретают белесоватый оттенок. Уплотнение папилломы, быстрый рост изъязвления, появление болезненности, усиление процессов ороговения являются признаками озлокачествления. Лечение заключается в иссечениинь в пределах здоровых тканей.

5. Кератоакантома – опухоль округлой формы, плотноэластической консистенции, выступающая над поверхностью губы в виде полушара с кратерообразным западением в центре, которое заполнено роговыми массами. По снятии роговых масс образуется язва с сухим ворсинчатым дном. Язва никогда не кровоточит и не имеет отделяемого, имеет блюдцеобразную форму, безболезненная. Однако, уплотнение, исчезновение ороговения, изъязвление поверхности, выворот валикообразного края язвы, инфильтрация подлежащих тканей являются признаками озлокачествления кератоакантом. Лечение хирургическое или криодеструкция пораженного участка губы.

19.5 Группа повышенного риска по раку губы и врачебная тактика

К группе повышенного риска относятся все больные, страдающие факультативными и облигатными формами предраковых заболеваний, особенно последними.

Знание принципов онкологической настороженности и достаточная квалификация стоматолога или хирурга позволяет рано распознать патологический процесс, дифференцированно подойти к каждому больному и правильно организовать его лечение.

Больные с предраковыми заболеваниями выявляются хирургами, стоматологами поликлиники, к которым впервые обращаются сами больные, а также во время проведения профилактических осмотров и анкетно-опросным методом (скрининг). По установлении диагноза их берут на диспансерный учет по 1 – «б» клинической группе и в общей лечебной сети проводятся им лечебно-оздоровительные мероприятия. Больные с факультативным предраком или фоновым заболеванием наблюдаются у терапевта-стоматолога, который проводит консервативное лечение с обязательным установлением и устранением причины, вызвавшей их. При сохранении процесса в течение 7-10 дней, а также в случае облигатной формы предрака показано лечение у челюстно-лицевого хирурга, который оздоровливает этих больных путем применения либо хирургического, либо криогенного лечения.

Профилактика рака губы заключается в устранении неблагоприятных внешних факторов. Важную роль играют отказ от курения, тщательная санация полости рта, отказ от вредных привычек, связанных с губой.

Работникам профессий, связанных с длительным пребыванием на открытом воздухе, необходимо избегать длительной инсоляции, защищать лицо шляпами с широкими полями, зонтами, смазывать губы индифферентными мазями или губной помадой. При повышенной чувствительности кожи и слизистых губ к солнечным лучам и обветриванию следует рекомендовать работу в закрытом помещении. Особенное значение имеет своевременное излечение предраковых заболеваний губы.

19.6 Патологическая анатомия

Локализация рака в верхней и нижней губе неодинакова. По большинству статистик на долю рака нижней губы приходится почти 90% всех случаев, в то время как на верхнюю – только 10%. Это объясняется различными анатомо-физиологическими, тканевыми и функциональными особенностями верхней и нижней губ, благодаря которым воздействия внешней среды, играющую важную роль в этиологии рака этой локализации, падают почти исключительно на нижнюю губу. Опухоль чаще возникает в наружной зоне красной каймы по обе стороны от средней линий, но очень редко – в углу рта. Кожа и слизистая оболочка губы поражаются опухолевым процессом вторично. Обычно из многослойного плоского эпителия красной каймы губы возникает рак, который имеет строение плоскоклеточного рака, из них у подавляющего большинства больных (80%) последний бывает ороговевающим, у остальных неороговевающий. Плоскоклеточный ороговевающий рак растет сравнительно медленно, распространяясь по поверхности и медленно инфильтрируя подлежащие ткани. Метастазы чаще всего развиваются поздно. Плоскоклеточный неороговевающий рак характеризуется быстрым изъявлением, инфильтративным ростом и ранним развитием метастазов в регионарных лимфатических узлах.

Рак губы местно распространяется на окружающую кожу и слизистую оболочку полости рта, в далеко зашедших случаях переходит на слизистую щеки и челюсти, разрушая их и вызывая образования обширных язв.

Особенностью метастазирования рака губы является то, что отдаленные гематогенные метастазы развиваются исключительно редко. Метастазирует рак губы преимущественно по лимфатической системе. В первую очередь метастазами поражаются лимфатические узлы подбородочный и подчелюстной областей, реже глубокие шейные, расположенные по ходу яремной вены. Примерно в 15-20% случаев метастазы в подчелюстные лимфатические узлы бывают двусторонними.

19.7 Классификация рака губы по стадиям

I – стадия – ограниченная опухоль или язва диаметром до 1 см в наибольшем измерении в толще слизистой оболочки и подслизистого слоя красной каймы губы. Метастазов нет ($T_1 N_0 M_0$).

II – «а» стадия – Опухоль или язва, также отграниченная слизистой оболочкой и подслизистым слоем размером до 2 см в наибольшем измерении, инфильтрирующая подлежащие ткани на глубину до 1 см. Метастазов нет ($T_2 N_0 M_0$)

II – «б» стадия – Опухоль или язва той же величины или меньших размеров, но при наличии 1-2 подвижных метастазов в регионарных лимфатических узлах ($T_1 N_1 M_0$, $T_2 N_1 M_0$).

III – «а» стадия – Опухоль или язва до 3 см в наибольшем измерении, занимающая большую часть губы с прорастанием ее толщи или с распространением на угол рта, щеку или мягкие ткани подбородка, метастазов нет ($T_3 N_0 M_0$).

III – «б» стадия – Опухоль или язва той же величины или меньше, но с наличием в подбородочной или подчелюстной областях ограниченно подвижных метастазов ($T_{2-3} N_2 M_0$).

IV – «а» стадия – Распадающая опухоль, занимающая большую часть губы с прорастанием всей толщи ее, с распространением не только на угол рта и подбородок, но и на костный скелет челюсти, язык, кожу шеи. Метастазов нет ($T_4 N_0 M_0$).

IV – «б» стадия – Опухоль той же величины и местной распространенности, имеющие неподвижные метастазы в лимфоузлах или меньшей степени распространенности с наличием метастазов как в регионарных лимфоузлах, так и в отдаленных органах ($T_4 N_3 M_0$ или $T_{2-4} N_{1-3} M_1$).

19.8 Клиника рака губы

Клиническая картина рака губы разнообразна. Рак возникает из целого ряда предшествующих ему длительно существующих предраковых заболеваний и поэтому начало ракового поражения часто остается незамеченным. Лишь изредка рак развивается на здоровой коже. Ранние формы рака губы протекают почти бессимптомно. Чаще всего заболевание начинается с появления на измененный предраковым процессом красной кайме губы шероховатое уплотнение, имеющего нередко вид растрескавшейся бородавки, которое постепенно увеличивается. Если поверхностные роговые массы удалить, что часто делают сами больные, то обнажается розовая, кровоточащая ткань опухоли. Вскоре этот дефект опять покрывается маленькой кор-

кой, края опухоли уплотняются и распадаясь, превращаются в язву с плотным дном и валикообразными краями. Эти изменения можно определить ощупыванием сначала здоровой части губы, затем – измененный.

Рак губы подразделяется на несколько клинических форм. Папиллярная форма чаще развивается из папилломы: папиллома округляется, на ее поверхности появляется изъявление и основание становится инфильтрированным, плотным и безболезненным. Постепенно папиллома размягчается, инфильтрация под ней увеличивается, затем изъявляется, образуя язвенную поверхность. Бородавчатая (фунгозная) форма развивается на почве диффузного продуктивного дискератоза, при этом опухолевой рост начинается в виде множественных мелких папиллярных выросов, постепенно сливающихся друг с другом, по виду напоминая цветную капусту. Эти две формы (папиллярные, бородавчатые) рака губы относятся к группе экзофитных опухолей.

К эндофитному раку следует отнести язвенную и язвенно-инфильтративную формы. Язвенная форма часто развивается на фоне эритроплакии. Язва углубляется, принимает неправильную форму, дно неровное. Края язвы приподняты над уровнем губы, вывернут и инфильтрированы. При ощупывании язва безболезненная, ее края и основание плотные, границы инфильтрации теряются в окружающих тканях. При присоединении воспалительных явлений возникает болезненность. Если опухолевая инфильтрация выражена сильнее процессов деструкции, устанавливают язвенно-инфильтративную форму рака губы. При ней область опухолевой инфильтрации значительно больше размеров язвы, имеющей неправильную форму и подрытые края. Зона инфильтрации приобретает деревянистую консистенцию.

Рак губы в поздних стадиях при экзофитных и эндофитных формах имеет много общих черт. При раке, оставленном без лечения, дно язвы достигает мышечного слоя, язва распространяется на кожу и слизистую оболочку полости рта, кожа мацерируется, присоединяется воспалительный процесс, усиливается распад тканей. Затем процесс распространяется на челюсти, кожу. Нарушается питание и развивается истощение, больные не могут находиться в обществе.

Как было указано выше, метастазирование при раке губы происходит в подчелюстные и подбородочные лимфатические узлы. При раке средней губы метастатические лимфоузлы могут пальпироваться в подчелюстных областях с обеих сторон. Сопутствующий воспалительный процесс при раке губы, часто вследствие бактериальной инфекции, вызывает увеличение лимфатических узлов. Это необходимо учитывать при дифференциальной диагностике и выбора метода лечения.

19.9 Диагностика рака губы

Клинический минимум обследования на рак губы состоит из опроса, объективного обследования, клинического анализа крови, рентгенологического исследования легких, взятия соскоба или отпечатков, биопсии из патологически измененного участка губы.

Опрос. Больной раком губы предъявляет жалобы на наличие опухоли или язвы на губе. В процессе опроса выясняют, при каких обстоятельствах возникли изменения на губе, просят больного описать первоначальную картину и уточняют, как и в какие сроки изменился внешний вид образования. На основании ответов оценивают динамику заболевания.

Описанные выше основные признаки рака губы позволяют в большинстве случаев правильно поставить диагноз. В основном распознавание рака представляет определенные трудности лишь в начальных стадиях развития, при возникновении его на фоне длительно существующего предракового процесса, локализованного дискератоза, его продуктивной и деструктивной формы. Однако эти образования позволительно расценивать как локализованный дискератоз лишь до тех пор, пока они остаются строго ограниченными, мягкими в своем основании. С того момента, когда они начинают заметно увеличиваться, меняют свой внешний вид, уплотняются, теряют четкость границ или когда на нем появляется глубокая трещина или язвочка с плотно приподнимающимися в виде венчика краями, всегда следует думать о совершившейся малигнизации, о развивающемся раке.

Основанием для предположения о наличии рака служит указание на то, что плотное образование или изъязвленный участок, возникшие на здоровой или воспаленной губе, постепенно увеличиваются в размерах, основание уплотняется, используемые лекарственные средства мазевого характера не дают желаемого эффекта.

Следующим этапом является выяснение факторов, способствующих заболеванию. Необходимо выяснить, не связана ли работа больного с длительным пребыванием на солнце и обветриванием, имеется ли контакт с профессиональными вредностями, курит ли больной, способ курения.

Объективное обследование. При осмотре обращают внимание на конфигурацию губы, ее внешний вид, характер поверхности и краев пораженного участка. Пальпируя опухоль, оценивают консистенцию, размеры, протяженность язвы и инфильтрата, болезненность и связь с окружающими тканями. Если пораженный участок покрыт корками, их следует осторожно снять, обращая внимание на дно изъязвления, его глубину и характер краев.

Осматривают полость рта для выявления кариозных зубов с острыми краями, металлических коронок и протезов, воспалительных процессов десен. Пальпируют подчелюстные, подбородочные и шейные лимфоузлы, обращая внимание на их консистенцию, подвижность и размеры.

Методы исследования. Клинические и биохимические лабораторные исследования крови для диагностики рака губы значения не имеют, тем не менее общий анализ крови входит в обязательный клинический минимум обследования. Рентгенологическое исследование проводится для выявления отдаленных метастазов в легком.

Весьма полезным методом исследования является **стоматохейлоскопия** с помощью приборов, дающих 10-15 кратное увеличение. Она позволяет обнаружить тонкие плохо различимые невооруженным глазом особенности строения опухоли, нарушения архитектоники сосудов.

При наличии изъязвления после снятия корочки и остановки кровотечения делают мазок-отпечаток на предметное стекло. При скудном отделяемом исследуют соскоб с поверхности язвы. При экзофитном росте иногда пунктируют новообразования. Забор материала для гистологического исследования производят при сомнительном или отрицательном цитологическом заключении. Техника забора материала зависит от размеров очага поражения. Биопсию производят под местной анестезией 0,5% раствором новокаина, который вводят под основанием и по краям опухоли или язвы. Новообразования небольших размеров иссекают полностью в пределах здоровой ткани, на края раны накладывают 1-2 шва, которые снимают через 5-6 дней. При значитель-

ных размерах опухоли производят биопсию из края опухоли. Из-за опасения диссеминации опухолевых клеток биопсию желательно производить после 2-3 сеансов близкофокусной рентгенотерапии разовой дозой 4-5 Грей.

19.10 Дифференциальная диагностика

Дифференциальную диагностику рака губы проводят с предраковыми заболеваниями, клинические проявления которых описаны выше, а также с *сифилисом и туберкулезом*.

Существенную помощь в дифференциальной диагностике воспалительных, предопухолевых процессов и рака губы могут оказать стоматохейлоскопия. В настоящее время для диагностики метастазов в регионарных лимфоузлах применяют ультразвуковую компьютерную томографию, которая оказывает существенную помощь в выявлении непальпируемых лимфоузлов.

Значительные затруднения в дифдиагностике рака губы вызывают сифилис и туберкулез.

Сифилитический твердый шанкр развивается быстрее раковой язвы и рано сопровождается увеличением регионарных лимфоузлов. Это очень важный фактор. Клинический твердый шанкр имеет ясно выраженную реакцию. Язва имеет характерный сальный вид, поверхность ее более гладкая, ровная. При раке, наоборот, она неровная, изрытая, иногда ворсистая. Гуммозная язва локализуется чаще всего на слизистой щеки у угла рта, а не на красной кайме между углом и серединой губы, как при раке. Дно язвы, имеет тот же сальный вид и мокнущую поверхность. Реакция Вассермана бывает положительной.

Туберкулез губы бывает вторичным. Наибольшие диагностические трудности представляет бородавчатый туберкулезный дискератоз. Туберкулезная язва бывает плоской, имеет подрытые края и мягкое кровоточащее дно; вокруг нее – ободок хронического отека. Ощупывание язвы болезненно. Окончательный диагноз рака устанавливается при отрицательной реакции Манту и цито-гистологическим исследованиям мазков-отпечатков, соскоба, биоптата.

19.11 Лечение рака губы

Выбор метода лечения рака губы строится с учетом стадии распространения опухолевого процесса и клинической формы. Наиболее эффективным при лечении рака губы является комбинированный метод, который слагается из двух этапов: первый этап направлен на ликвидацию первичного опухолевого очага, второй – на борьбу с регионарными метастазами. Перед лечением больные должны бросить курить, пройти санацию полости рта.

Ликвидация первичного опухолевого очага может быть достигнута, притом нередко с одинаковым лечебным эффектом, тремя путями – хирургическим, криогенным и методом лучевой терапии. Наиболее старым и, пожалуй, единственным до 1950 года методом был *хирургический*, заключающийся в клиновидном иссечении пораженного участка губы. Однако при сколько-нибудь распространенном поражении губы клиновидное иссечение без пластики являлось и косметически, и функционально совершенно неудовлетворительным. При этом создавался уродливый «рыбий рот», не обеспечивая необходимого радикализма.

Принято считать, что при раке губы зона бесспорно здоровых тканей находится на расстоянии не менее 1,5-2,0 см от ощутимого края опухоли, при инфильтративно-язвенных формах – еще дальше. При клиновидной же резекции разрезы, начатые у основания клина, даже на достаточном отдалении от опухоли, нередко проходят в пораженной опухолью зоне. Отсюда неизбежны ранние рецидивы, наблюдаемые у 30-40%. Таким образом, клиновидная резекция при раке губы оказалась принципиально несовершенной и применение ее не целесообразно (А.И.Савицкий, 1972).

В последующем широкое распространение получил более щадящий пластический метод – метод квадратного иссечения пораженного отдела губы, разработанный А.И.Раковым по идее Мальгеня. Сущность данного метода состоит в следующем. Отступя 1,5-2,0 см от края инфильтрации, производят два вертикальных разреза и рассекают губу на нужном расстоянии от наружных краев опухоли, нижний же горизонтальный разрез проводится на подбородке вдоль естественной складки sulcus mento-labialis. На внутренней поверхности со стороны деснового кармана сохраняется прилежащая к нему полоска слизистой оболочки шириной в 0,5 см. Замещение большого дефекта нижней губы, иногда всей губы, проводится за счет тканей щек. Однако после операции на лице остаются обширные уродующие рубцы, поэтому в настоящее время хирургическое лечение первичного очага рака как самостоятельный метод редко применяется. Кроме того изучение исходов хирургического метода лечения рака губы на большом сводном статистическом материале показало, что он является достаточно эффективным лишь в относительно ранних стадиях рака (I – стадии), а в косметическом же отношении он уступает современным методам криодеструкции и лучевой терапии.

В систему лечебных мероприятий первого этапа лечения рака нижней губы I-II стадии (T_1 и T_2) в СНГ со второй половины 70 годов применяется **криогенный метод**, который имеет многие существенные преимущества в сравнении с традиционными – хирургическим и лучевым, а именно:

- Метод обеспечивает сохранность органа (губы).
- Вызывает минимальную общую реакцию организма.
- Осложнений после него значительно меньше, чем после радикального хирургического и лучевого лечения.
- Криогенному воздействию могут быть подвергнуты наряду с первичной опухолью и рецидивные или не излеченные опухоли после использования лучевого метода.
- При оценке косметических и функциональных результатов хирургического и криогенного лечения, преимущество также за криогенным методом.
- Криолечение в основном проводится за одно или 2-3 посещения и его можно осуществить в амбулаторных условиях.
- Безусловное преимущество криодеструкции у больных пожилого и старческого возраста с тяжелыми сопутствующими заболеваниями.
- Метод технически прост, лечение проводится без анестезии, но только с обычной премедикацией.

Следовательно, лечебное и социально-экономическое преимущество криогенного лечения не вызывает сомнения.

При применении криогенного лечения с помощью низкой температуры удается селективно разрушать опухолевую ткань при минимальных повреждениях окружающих здоровых тканей. Гибель опухолевых клеток зависит от температурно-времен-

ных режимов. Для разрушения опухоли глубоким охлаждением применяется контактный способ с помощью наконечника криоинструмента, который прикладывается к опухоли с охватом всей ее окружности. Наиболее целесообразно использовать криодеструктор азотный медицинский КА-02 и криогенную установку с программным управлением. За 30 минут до криовоздействия больным делают инъекцию 2 мл 1% раствора промедола и 1 мл 0,1% раствора атропина, внутрь назначают 0,005 г седуксена. Процедура производится без анестезии. Время замораживания в одной процедуре обычно составляет 2-8 мин. В зависимости от объема замораживаемой ткани для усиления криоповреждения часто применяют не менее 2-3 процедур. Для потенцирования криодействия, особенно при местно-распространенных опухолях, при замораживании целесообразно проводить после предварительного ультразвукового озвучивания опухоли. Озвучивание опухоли производят путем непосредственного контакта головки терапевтического ультразвукового аппарата УТП-1 с поверхности ткани, покрытой слоем вазелинового масла. Эту процедуру следует проводить за 3 мин. до криовоздействия при интенсивности 0,4-0,5 Вт/см. После криовоздействия у больных обычно бывает повышение температуры тела в пределах 37-38^0. В зоне криовоздействия возникает коллатеральный отек спустя 2-3 часа после замораживания, который нарастает на протяжении 2-3 суток, ткань опухоли глубоко некротизируется, на ней появляются грануляции, частично покрытые струпом. Отек исчезает к 6-8 дню, а через 3-5 недель наступает эпителизация и красная кайма приобретает бледно-розовый цвет, становится гладкой и эластичной.

А.И.Пачес, Т.Д.Таболиновская (2000) считают, что метод криодеструкции является методом выбора при I-II «а» стадиях и при небольших размерах рецидива рака нижней губы. При местно-распространенных формах рака губы криодеструкция чаще осуществляется в комбинации с лучевым и химиолучевым лечением. Обычно она выполняется через 3-4 недели после завершения лучевой и химиолучевой терапии. Кроме того, криодеструкцию первичной опухоли можно осуществить с одномоментным иссечением шейной клетчатки при II-III «б» стадиях рака губы.

Больным с IV стадией рака нижней губы, когда другие методы лечения не могут быть использованы, показано криолечение с паллиативной целью. При этом уменьшаются или исчезают гнойно-некротические явления в опухоли и окружающих тканях, интоксикация, улучшается общее состояние.

В настоящее время основным методом лечения рака губы является **лучевая терапия.** Выбор вида лучевой терапии зависит от размеров опухоли. При опухолях небольших размеров применяют близкофокусную рентгенотерапию или введение радиоактивных игл. По утверждению большинства радиологов, при лучевой терапии губы I стадии можно добиться 100% излечения. Учитывая простоту, хорошие отдаленные результаты и благоприятный косметический эффект, методом выбора лечения рака губы является близкофокусная рентгенотерапия. Ее проводят на различных аппаратах (РУМ-7, ТУР-60, РТ-100), работающих при генерировании напряжения рентгеновской трубки 60-100 кв. Поля облучения располагаются со стороны красной каймы и кожи губы. Облучение проводится 3 раза в неделю, разовая доза 4-5 Гр. до суммарной очаговой дозы 60 Гр. Под воздействием такой суммарной дозы облучения удается полностью разрушить опухоль, но на губе развивается лучевой эпителиит. Ткани становятся отечными, опухоль рассасывается. На красной кайме появляется эрозированная поверхность, покрытая корками, из-под которых выделяется гной.

Картина выраженного рентгеноэпителиита развивается к концу курса лучевой терапии и сохраняется на протяжении 2-4 недель, после чего корки отпадают и губа постепенно приобретает обычный вид. Рентгеноэпителиит исчезает самостоятельно, в специальном лечении больные не нуждаются, больным следует избегать длительного пребывания на ветру, ограничить употребление горячей и раздражающей пищи, постоянно смазывая раневую поверхность «Кзыл-Май».

Внутритканевое облучение проводят путем введения радиоактивных игл в толщу опухоли. Необходимое количество радиоактивных игл подбирают в зависимости от размера опухоли.

При раке значительных размеров (III стадия) проводят лучевую терапию сочетанным методом. При этом обычно используют облучение на аппарате «Бетатрон – 15 МЭВ» или на гамма-терапевтических установках, заряженное радионуклидом кобальта (60 Co) в разовой дозе 2-3 Гр. до суммарной очаговой дозы 40 Гр. В результате подведения такой дозы облучения основная масса опухоли распадается, а остатки ее ликвидируют либо с помощью близкофокусной рентгенотерапии, либо внедрением в ложе опухоли радиоактивных игл.

Если после проведенной сочетанной лучевой терапии полностью не удается ликвидировать опухоль, то остатки не излеченной опухоли обычно удаляют путем квадратной резекции губы через 3-6 недель после окончания облучения. Вопрос о сроках операции должен решаться в процессе динамического наблюдения, когда полностью реализован лучевой эффект в тканях: стихли реактивные явления и закончилась регрессия опухоли.

Второй этап лечения – удаление шейной клетчатки осуществляется оперативным путем после полной регрессии первичной опухоли. В прежние годы удаление подчелюстных и подбородочных лимфоузлов входило в обязательный комплекс лечения рака нижней губы. В настоящее время онкологи при *I стадии рака губы* лимфоузлы не удаляют, а прибегают к хирургическому вмешательству на лимфатических путях только при наличии цитологически доказанных метастазов. Хирургическое вмешательство *при II стадии* осуществляется через 2-3 недели после окончания лучевого лечения первичного очага, осуществляя фасциально-футлярное иссечение клетчатки подчелюстных и подбородочных областей вместе с поверхностной фасцией (операция Ванаха), а при раке II «б» стадии – наряду с иссечением клетчаток подбородочных и подчелюстных областей и одновременно удаляют глубокие шейные узлы в области развилки общей сонной артерии и лимфоузлов нижнего полюса околоушной слюнной желез. Если до лучевого лечения имелся *рак III стадии*, то следует произвести фасциально-футлярное иссечение шейной клетчатки с обеих сторон. При наличии в регионарных лимфоузлах ограниченно смещаемых метастазов, операции предшествует дистанционная гамма-терапия, которая должна осуществляться параллельно с лучевой терапией первичной опухоли. Подведение на область метастазов 30-40 Гр. способствует уменьшению метастатических узлов, что позволяет осуществить фасциально-футлярное иссечение шейных лимфатических узлов одномоментно с обеих сторон. При множественном метастатическом поражении или спаянии метастазов с внутренней яремной веной выполняют операцию Крайля (удаление всей шейной клетчатки вместе с внутренней яремной веной и грудинно ключично-сосцевидной мышцей).

При раке губы IV стадии проводится паллиативная химиолучевая терапия, с помощью которой либо удается уменьшить объем опухоли, либо приостановить даль-

нейшее прогрессирование опухоли. При этом следует проводить близкофокусную рентгенотерапию (генерирование напряжения трубки 70-120 кв.) или бетатроном 15 МЭВ по 2 Гр. 5 раз в неделю до суммарной очаговой дозы 40-50 Гр. в сочетании с противоопухолевыми химиопрепаратами цисплатином, метотрексатом, блеомицином. По данным литературы, сочетание лучевой терапии с вышеуказанными препаратами позволяет добиться значительной регрессии первичной опухоли в 60% случаев и продлить жизнь больных. Использование регионарной и системной химиотерапии двумя препаратами (метотрексат и блеомицин) по данным РОНЦ им. Н.Н.Блохина РАМН оказались полезными при лечении первичного очага рака губы, а метастазы в регионарных лимфоузлах редко подвергались частичной регрессии (А.И.Пачес, Т.Д.Таболиновская, 2000).

19.12 Прогноз

Прогноз зависит от стадии распространенности рака губы и своевременности и адекватности применяемых методов лечения. В общем прогноз можно считать более благоприятным, чем при злокачественных опухолях органов полости рта.

При I и II «а» стадиях рака губы с помощью лучевого лечения или криогенного воздействия удается излечить практически всех больных, а при II «б» стадии стойкое излечение достигается в 60-70% случаев. При III «а» стадии 5-летняя выживаемость 45-50%, а при III «б» стадии она составляет 30-40%, однако при множественных и двусторонних метастазах стойкое излечение наблюдается редко (А.И.Пачес с соавт., 2000, Martos Alceelde et. al., 1990). Многолетние исследования клиники РОНЦ им. Н.Н.Блохина РАМН показали, что криогенное лечение рака губы высокоэффективно. Клиника полностью отказалась от традиционных (лучевого и хирургического) методов лечения рака губы I и II стадии, так как среди 66 больных, подвергавшихся только криодеструкции при объеме поражения T_1, продолженный рост и рецидивы не наблюдались в течение 5 лет, а среди 52 больных с распространенностью опухоли, соответствующей T_2 они имелись соответственно у 1,9% и 3,8% случаях (В.В.Шенталь, Т.Д.Таболиновская, 1995).

В заключении следует отметить, что особенности развития рака губы, сравнительно длительное течение опухолевого процесса без резко выраженного регионарного и незначительного выраженного отдаленного метастазирования, возможность ранней диагностики и профилактики опухолевого перерождения предраковых заболеваний, наличие эффективных методов лечения позволяют надеяться на излечение большинства больных раком губы.

19.13 Трудоспособность и диспансеризация

В процессе лечения криодеструкцией или до исчезновения рентгеноэпителиита при лучевой терапии больные нуждаются в освобождении от работы. В дальнейшем трудоспособность восстанавливается, но работа в неблагоприятных метеорологических условиях, с раздражающими химическими веществами или лучистой энергией противопоказана. Больным с метастазами в лимфоузлы после излечения может быть представлена инвалидность 3-ей группы сроком на 1 год. В специальных реабилитационных мерах они не нуждаются.

Диспансерное наблюдение за излеченными осуществляется по общим правилам. В комплекс обследования входит осмотр и пальпация губы и лимфоузлов подчелюст-

ной, подбородочной и шейной областей, общий анализ крови и рентгенологическое исследование легких.

19.14 Использованная литература

1. Абдрахимов Б.Е. Злокачественные новообразования и медико-социальные аспекты противораковой борьбы в Республике Казахстан. Алматы, 1995, с. 224.

2. Арзыкулов Ж.А., Сейтказина Г.Ж., Макатаева А. Показатели онкологической службы Республики Казахстан за 2005 год (статистические материалы). Алматы, 2006, с. 55.

3. Двойрин В.В., Аксель Е.М., Трапезников Н.Н. Заболеваемость и смертность от злокачественных новообразований населения России и некоторых других стран СНГ в 1995 г. М., 1995.

4. Клиническая онкология, том 1. Руководство под ред. Н.Н.Блохина и Б.Е.Петерсона. М.: «Медицина», 1979, с. 475-483.

5. Пачес А.И., Таболиновская Т.Д. – Рак губы. //В книге: «Опухоли головы и шеи» под ред. А.И.Пачеса, М., Медицина (издание четвертое), 2000, с. 126-141.

6. Савицкий А.И. Избранные лекции по клинической онкологии, М., 1972, с.173.

7. Таболиновская Т.Д. Изучение криогенного метода лечения больных раком нижней губы. Автореф. дисс. к.м.н., М., 1980.

8. Трапезников Н.Н., Шайн А.А. «Онкология», М., «Медицина», 1992, с. 124-137.

9. Хирургическая стоматология, часть III. Под ред. проф. Рубустовой. М.: Медицина, 2001, с. 512-622.

10. Шенталь В.В., Таболиновская Т.Д., Пустынский И.Н. «Практическая криохирургия», М., 1995.

11. Martos Alcalde M. Espinura Vanes M. et. al. Factores prognosticos para la aparicion de metastatic ganglionares and carcinoma epidermoide de labio. Oncologia, 1990. vol. 13. № 3 p. 66-67.

19.15 Иллюстрационный материал к раку губы

Рис. 1. Рак нижней губы – ранняя форма, эндофитный рост

Рис. 2. Рак нижней губы – вторая стадия, папиллярная форма

Рис. 3. Язвенная форма рака нижней губы первой стадии

Рис. 4. Язвенно-инфильтративная форма рака нижней губы третьей стадии

Рис. 5. Бородавчатая форма рака нижней губы второй стадии

Рис. 6. Главное направление оттока лимфы от нижней и верхней губы к регионарным лимфатическим узлам

Рис. 7. Гемангиома кожи нижней губы

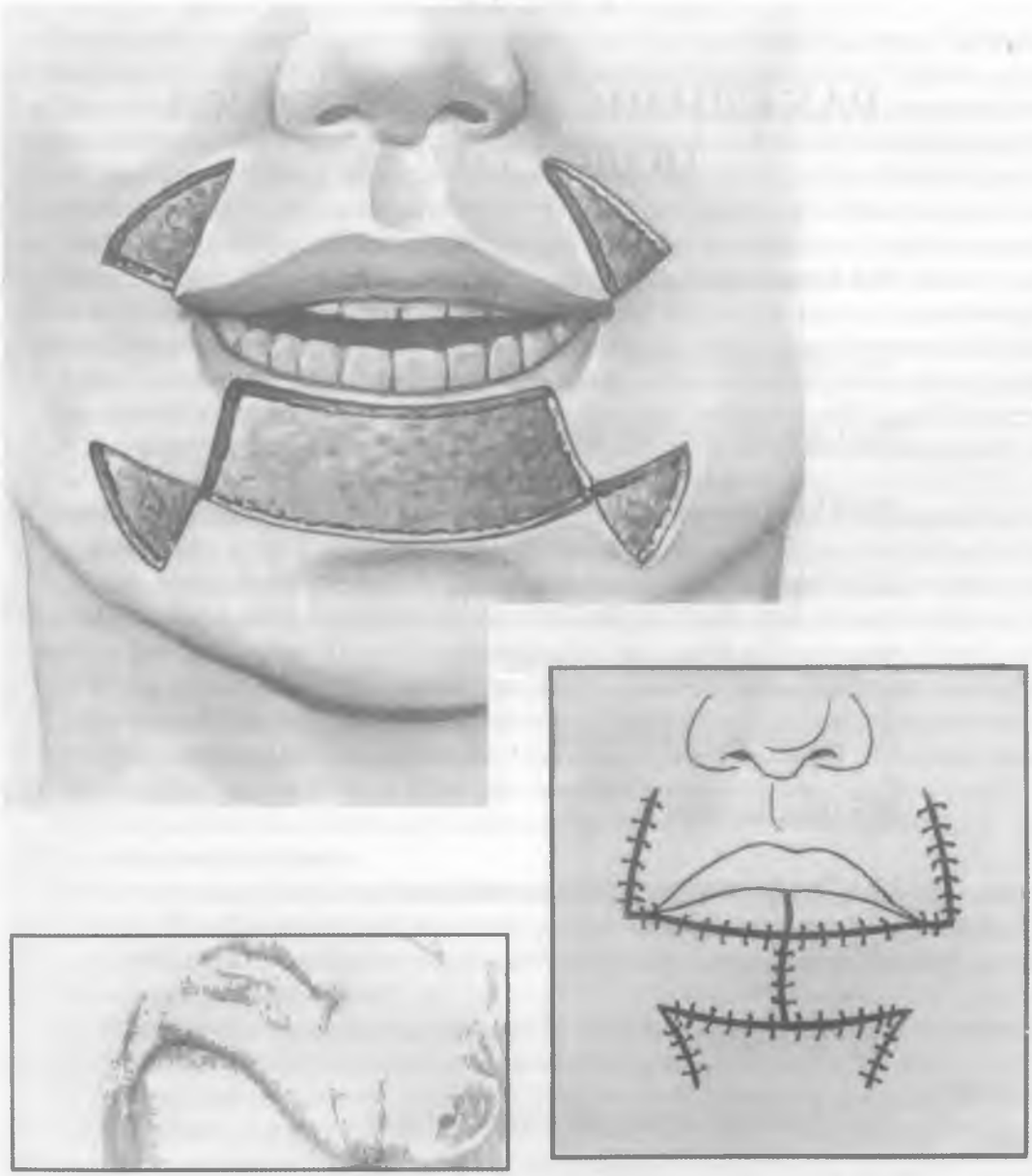

Рис. 8. Хейлопластика при тотальном трапециевидном дефекте нижней губы по Н.Н. Блохину

Глава 20

РАК СЛИЗИСТОЙ ОБОЛОЧКИ ПОЛОСТИ РТА

20.1 Клиническая анатомия

20.2 Эпидемиология

20.3 Способствующие факторы

20.4 Предраковые заболевания и тактика их ведения, лечение

20.5 Патологическая анатомия

20.6 Группировка по стадиям

20.7 Клиническая картина

20.8 Диагностика

20.9 Дифференциальная диагностика

20.10 Лечение

20.11 Прогноз

20.12 Реабилитация и трудоспособность

20.13 Диспансеризация

20.14 Использованная литература – 13 источников

20.15 Иллюстрационный материал – 9 рисунков

20.1 Клиническая анатомия

Полость рта и подлежащие ткани представляют сложную область, в которую входят язык, щеки, десны, твердое и мягкое небо, альвеолярные отростки верхней и нижней челюсти, дно полости рта, переходящее в ротоглотку.

Собственно полость рта ограничена спереди и с боков верхней и нижней зубными дугами, сверху – небом, снизу мышцами, образующими диафрагму рта. Сзади полость рта широко сообщается с глоткой отверстием, называемым зевом. При сомкнутых челюстях полость рта почти полностью выполняется языком. Слизистая оболочка губ переходя на альвеолярные отростки челюстей и окружая шейку зубов образует десну. Щеки составляют боковую стенку преддверия рта. На слизистой оболочке щеки несколько выше линии смыкания зубов открывается устье протока околоушной железы.

Твердое небо состоит из небных отростков верхней челюсти и горизонтальных пластинок небных костей. Своим задним краем лишь на 0,5 см не доходит до задней стенки глотки. С боков твердое небо ограничено альвеолярными отростками. Слизистая оболочка твердого неба в передних отделах прочно сращена с надкостницей, имеет вид складок.

Дно полости рта формируется челюстно-подъязычной мышцей (m.myohyoidei), которая следует под подъязычной костью к челюсно-подъязычной линии нижней челюсти. Напряжение этой мышцы заставляет язык подниматься.

Язык – мощный мышечный орган. Его разделяют на два отдела: 1) передний, включающий вершину и тело, лежащий в ротовой полости; 2) задний, представленный корнем и находящийся в области зева. Со стороны полости рта язык покрыт слизистой оболочкой, снабженный большим числом сосочков, разбросанных по всей поверхности языка. Язык под слизистой окружен апоневрозом, к которому прикрепляются мышцы языка. К собственным мышцам языка принадлежат продольные, поперечные и вертикальные мышцы. Сокращение продольных и вертикальных мышц укорачивает язык, а сокращение поперечных – язык утолщает. Подъязычные железы лежат непосредственно под слизистой оболочкой в клетчатке между нижней челюстью с m.melohyoideus.

Язык и дно полости рта представляют собой поперечно-полосатые мышцы, идущие в разных направлениях.

Полость рта выстлана слизистой оболочкой, состоящей из многослойного плоского эпителия. В толще слизистой оболочки расположены малые слюнные железы. На слизистой оболочке полости рта открываются выводные протоки околоушной, подчелюстной, подъязычной железы.

Органы полости рта иннервируются подъязычными ветвями тройничного нерва, а кровоснабжение осуществляется за счет ветвей наружной сонной артерии.

Полость рта имеет хорошо развитую систему лимфатических сосудов, по которым лимфоотток осуществляется в поднижнечелюстные, подбородочные поверхностные латеральные шейные и глубокие заднеглоточные лимфатические узлы.

20.2 Эпидемиология

1. *Заболеваемость* населения земного шара раком слизистой оболочки полости рта неравномерна. По данным экспертов ВОЗ в 2000 году заболеваемость раком слизистой оболочки полости рта (мировой стандарт) составила $9{,}7^0/_{0000}$, в том числе у мужчин $6{,}4^0/_{0000}$, соотношение мужчин и женщин почти 2:1, а смертность – $4{,}7^0/_{0000}$. Наиболее

высокие показатели заболеваемости на 100 000 населения дальнего зарубежья отмечались в Афганистане (24,1), Венгрии (21,9), Индии (20,3), Танзании (17,7), Франции (17,5), низкие – в Египте (0,86), Китае (2,0), Индонезии (2,4), Конго (4,2), Сингапуре (5,6).

В странах СНГ рак слизистой оболочки полости рта имеет тенденцию к росту. Так, в 1970 году заболеваемость в среднем составила $1,9^0/_{0000}$, а к 2000 году она выросла до $8,3^0/_{0000}$ (мировой стандарт). В настоящее время относительно высокий уровень заболеваемости отмечается на Украине (16,0), Молдове (12,0), Беларуси (11,4), Эстонии (11,3), низкий – в Армении (3,0), Азербайджане (3,2), Таджикистане (4,3), Узбекистане (5,0), а в России и Казахстане заболеваемость в 2000 году составила соответственно $8,7^0/_{0000}$ и $8,2^0/_{0000}$ (Е.Аксель, М.И.Давыдов, 2001).

В Республике Казахстан в 2005 году рак полости рта (вместе со злокачественными новообразованиями глотки) составлял 2,2% от общего числа заболевших злокачественными опухолями, составляя $3,8^0/_{0000}$ и занимает 18 ранговое место в структуре онкологической заболеваемости населения республики. Более высокие показатели заболеваемости на 100 000 населения (обычные показатели) отмечены в Мангистауской (6,0), Карагандинской (4,8), Павлодарской (4,6) областях и в гг. Астана и Алматы (4,6 и 4,2 соответственно), низкие – в Актюбинской (2,5), Жамбылской (2,6), Кызылординской (2,9) областях.

В 2005 году среди 570 больных с впервые в жизни установленным диагнозом рака языка, полости рта и глотки доля лиц с I-II стадией составила 50,7%, III стадией – 38,7%, IV стадией – 10,6%. Смертность составила $2,7^0/_{0000}$ (Ж.А.Арзыкулов с соавторами, 2006).

2. *Возрастно-половые особенности.* Наиболее часто болеют люди в возрасте 60-70 лет. Обычно в возрасте старше 40 лет число заболевших возрастает и значительно сокращается в возрасте старше 80 лет. Однако рак органов полости рта нередко встречается и у молодых людей. Он чаще развивается у мужчин, чем у женщин. Так, соотношение мужчин и женщин составляет в США – 4:1, во Франции – 7:1, в России – 6:1, в Казахстане – 2:1. В Казахстане в структуре заболеваемости злокачественными опухолями данная патология в 2000 году занимала: у мужчин –14-е, у женщин – 20-е ранговое место. Им чаще страдают сельские жители, чем городские (6:1).

20.3 Способствующие факторы

Возникновению рака полости рта способствуют вредные привычки, укоренившиеся среди населения, такие как употребление «наса», бетеля, жевание табака, спиртных напитков, чрезмерно горячей пищи, а также наличие кариозных зубов с острыми краями, ношение не подогнанных зубных протезов, постоянно травмирующие слизистую оболочку, пломбы из неоднородных металлов, чрезмерное отложение зубного камня, содержание полости рта в антисанитарном состоянии, которое способствует постоянному присутствию бактериальной инфекции в полость рта.

При длительном воздействии вышеуказанных факторов как в отдельности, так и в совокупности развиваются атрофические изменения слизистой оболочки со склерозом в подслизистом слое, лейкоплакия, язва, папиллома. Они представляют собой своеобразные дистрофическо-пролиферативные процессы в эпителиальном покрове слизистой оболочки, объединяемые в группу дискератозов (А.И.Раков).

Рак полости рта в республиках Средней Азии и в Казахстане часто связан с привычкой к употреблению «наса», а в Индии – жевание бетеля, в Закарпатье –

жевание табака. «Бетель» – жевательная смесь из листьев одноименного растения, гашенной извести, табака, специй и пряностей. Возбуждает нервную систему. Обладает канцерогенным действием. В Южной Индии, где распространено жевание бетеля, рак полости рта составляет 70% всех раков (Каудри, 1972). «Нас» представляет собой смесь измельченного табака, золы, мела, извести и растительного масла. Шарик из наса закладывают между десной и нижней губой, под язык от 5 до 10 раз в сутки с продолжительностью пребывания от 4 до 20 и более минут. Локализация патологических процессов в основном соответствует месту закладывания «наса». С.Ш. Баймаканова (1970) отмечает, что гигиена полости рта страдает у употребляющих «нас» вдвое чаще по сравнению с не имеющими этой привычки (69% против 32,1%). С.Ш.Баймакановой и Н.М. Александровой (1970) в Казахстане, Т.Х.Хасановым (1971) в Узбекистане, Б.С.Сапаровым (1967) в Туркменистане установлено, что среди людей, употребляющих «нас» патологические процессы полости рта встречаются в 25 раз чаще, чем у тех, которые не употребляют его. С увеличением длительности срока его употребления нарастает и частота патологических процессов полости рта. Так, среди употребляющих «нас» от 10 до 19 лет поражение полости рта встречается в 58,5%, а употребление его более 40 лет – 86,6%. По данным Н.М.Александровой (1970) среди патологических процессов в слизистой оболочке встречались атрофия (39%), подслизистый фиброз (14,6%), лейкоплакия (7,2%), папиллома (3,2%), декубитальные язвы (1,7%). Эти процессы относятся к факультативным и облигатным предраковым заболеваниям.

20.4 Предраковые заболевания, тактика их ведения, лечение

В 1976 году группа ученых во главе с И.И.Ермолаевым разработала классификацию предопухолевых процессов слизистой оболочки полости рта в следующем:

А. Процессы с высокой частотой озлокачествления (облигатные) – болезнь Боуэна (дискератоз).

Б. Процессы с малой частотой озлокачествления (факультативные):

1. Лейкоплакия веррукозная;
2. Папилломатоз;
3. Декубитальные язвы;
4. Постлучевой стоматит.

Болезнь Боуэна – на слизистой определяется небольшое уплотнение, имеющее вид желтовато-коричневых бляшек с неровной поверхностью. При гистологическом исследовании часто обнаруживают атипические клетки. На этом основании многочисленные исследователи относят болезнь Боуэна к интраэпителиальному раку (in situ), так как с течением времени последний часто переходит в инвазивный рак.

Лейкоплакия – в начальной стадии развития – это плоские беловатые участки слизистой оболочки, при ощупывании эти участки гладкие и мягкие. В последующем при развитой стадии (лейкокератоз) происходит разрастание плоского эпителия, поверхностные слои которого имеют склонность к ороговеванию, а глубокие – к разрастанию полиморфных клеток с митозами. При осмотре эти разрастания обычно выглядят как разной формы и величины белесоватые пятна, несколько возвышающиеся над слизистой оболочкой языка, щеки и мягкого неба. При ощу-

пывании участка лейкокератоза определяется плотноватая консистенция, шероховатая поверхность. Часто на таких участках можно видеть бородавчатые разрастания или трещины и изъязвления, весьма подозрительные на рак. Особую опасность представляют те случаи, когда лейкоплакия становится шершавой, цвет ее темнеет, лейкоплакия утолщается, грубеет, появляются трещины. Это уже верные предшественники рака.

Папилломатоз – одиночные или множественные сосочковые или бородавчатые разрастания соединительной ткани с большим количеством сосудов, снаружи покрытые многослойным плоским эпителием белесоватого цвета. Увеличиваясь, они могут вызывать ощущение инородного тела при жевании, иногда кровоточат. Появление уплотнения или изъязвления папилломы также должно вызывать подозрение на развитие рака.

Декубитальные язвы – имеют неправильную овальную форму, дно их покрыто сероватым налетом, края мягкие. Они возникают в местах травмы слизистой оболочки острыми краями кариозных зубов или протезами, а также от многократных прикусываний слизистой оболочки. Появление инфильтрации в основании язвы или валикообразного утолщения края ее должно вызывать подозрение на малигнизацию.

Постлучевой стоматит развивается у людей ранее подвергавшихся близкофокусной лучевой терапии по поводу рака губы, языка. При этом эпителиальный покров слизистой оболочки рта имеет красноватый оттенок, покрывается белесоватым налетом, легко кровоточит, отмечается болезненность при приеме грубой и горячей пищи.

К группе повышенного риска по раку органов полости рта следует отнести людей, страдающих предраковыми заболеваниями, а также имеющих вредные предрасполагающие факторы (закладывание под язык, щеку наса, жевания бетеля, табака, регулярный прием горячей пищи и спиртных напитков, наличие кариозных зубов и не подогнанных протезов; не соблюдение гигиены полости рта). Людей, страдающих предопухолевыми заболеваниями, выявляют стоматологи при профилактических осмотрах и ставят их на диспансерный учет по 1 «б» клинической группе и проводят им лечебно-оздоровительные мероприятия.

Лечение предраковых заболеваний – хирургическое – иссечение, криодеструкция, электрокоагуляция. Операцию выполняют отступя на 5 мм от края поражения. Если предраковый процесс охватил значительную часть органа, А.И.Пачес и В.Л.Любаев (2000) рекомендуют произвести поэтапную криодеструкцию или электрокоагуляцию отдельных участков поражения. В тех случаях, когда возможные причины образования язвы или трещины устранены, а консервативное лечение в течение 10-15 дней оказалось безрезультатным, следует заподозрить рак и производить цитологический анализ отпечатков и пунктата или биопсию, которая нередко может осуществляться путем иссечения очага поражения в пределах здоровых тканей.

Профилактика рака полости рта заключается в отказе от закладывания под язык и за щеку «наса», жевания бетеля, табака, курения и злоупотребления алкоголем. Важное значение имеет санация полости рта, своевременное излечение кариозных зубов, парадонтоза, исправление зубных протезов и, самое главное, своевременное распознавание и излечение больных, страдающих предраковыми заболеваниями органов полости рта.

20.5 Патологическая анатомия

Рак полости рта наиболее часто локализуется на языке (50-60%), затем на дне полости рта (20-35%) и у 8-10% больных – на щеке, на слизистой оболочке альвеолярного отростка верхней и альвеолярной части нижней челюсти.

По данным РОНЦ им. Н.Н.Блохина РАМН (2000) частота и локализация рака слизистой оболочки полости рта выглядит следующим образом: язык – 52%, дно полости рта – 20%, щека – 7%, твердое небо – 4%, альвеолярная часть нижней челюсти – 6%, альвеолярный отросток верхней челюсти – 4%, мягкое небо – 5%, передние небные дужки – 2%.

Макроскопически рак слизистой оболочки полости рта в начальном периоде может иметь следующие формы: экзофитно-папиллярную, эндофитно-язвенную, подслизисто-инфильтративную. Все эти формы имеют тенденцию к раннему изъязвлению. Следует отметить, что свыше 50% всех наблюдений – проявление язвенной формы, а в развитой стадии наблюдаются чаще язвенно-инфильтративные формы (А.И.Пачес, 2000). Гистологически более 90% злокачественных эпителиальных опухолей имеют строение плоскоклеточного рака с различной степенью зрелости. В задних отделах языка возникает железистый рак (аденогенный), исходящий из щитоязычного протока или из малых слюнных желез. В корне языка нередко развиваются злокачественные эпителиальные опухоли из малых слюнных желез – цилиндромы и мукоэпидермоидный рак (Stewart, Foot, 1945). Макроскопически они имеют вид плотных, расположенных подслизисто овоидных или шаровидных образований, редко изъязвляющихся.

Рак языка развивается чаще в средней трети боковой поверхности и в корне языка, а рак слизистой оболочки альвеолярного отростка верхней челюсти и альвеолярной части нижней челюсти проявляют себя рано, так как в процесс вовлекаются зубы и появляется зубная боль. Нередко даже по поводу этих болей производится лечение и удаление зуба. Немотивированное удаление зуба способствует распространению опухоли в зубную лунку, а затем в кость. Степень распространения опухоли в кость определяется рентгенологически. Рак десен в зависимости от локализации распространяется также на слизистую оболочку щеки, неба или дна полости рта. В целом в процессе развития рак полости рта относительно быстро прорастает в смежные отделы, распространяется на мышцы и кожу, нижнюю и верхнюю челюсть.

Метастазирование идет преимущественно лимфогенным путем сверху вниз по направлению оттока лимфы. Частота регионарного метастазирования, а также локализация метастазов во многом зависят от локализации рака в полости рта и особенностей лимфообращения органа. При раке среднебоковых поверхностей и кончика языка метастазирование чаще происходит в подчелюстные, средние и глубокие шейные лимфоузлы. Рак задней половины языка метастазирует в верхние глубокие шейные лимфоузлы. При раке слизистой оболочки щеки, дна полости рта и альвеолярной части нижней челюсти метастазирование происходит чаще в поднижнечелюстные лимфоузлы. Из рака, располагающегося на внутренней поверхности десен, метастазирование происходит чаще в заглоточные лимфоузлы. В общем при раке органов полости рака могут быть поражены любые лимфоузлы шеи. Тем не менее следует отметить, что рак дна полости рта метастазирует рано, щеки – несколько позднее, а позже – рак неба. При раке щеки метастазирование одностороннее, при других локализациях в силу перекреста лимфатических путей – двустороннее. В отдаленные органы рак слизистой оболочки полости рта метастазирует редко.

20.6 Группировка по стадиям

Определение степени распространенности рака слизистой оболочки полости рта по системе TNM производится согласно классификации Международного комитета 1987 года.

0 – стадия 0 – преинвазивная карцинома, т.е. carcinoma in situ ($T_{is} N_0 M_0$).

I – стадия – опухоль до 2 см в наибольшем измерении без регионарных метастазов ($T_1 N_0 M_0$).

II «а» – стадия – опухоль до 4 см в наибольшем измерении без регионарных метастазов ($T_2 N_0 M_0$).

II «б» – стадия – опухоль такая же, как при II «а» стадии, но имеются одиночные метастазы в регионарных лимфоузлах на стороне поражения ($T_2 N_1 M_0$).

III – «а» стадия – опухоль более 4 см в наибольшем измерении без распространения на другие органы и регионарных метастазов ($T_3 N_0 M_0$).

III – «б» стадия – опухоль такая же как при III – «а» стадии, но имеются метастазы на стороне поражения Д<3 см ($T_3 N_1 M_0$), метастазы на стороне поражения или с обеих сторон Д<6 см ($T_3 N_2 M_0$), а также метастазы Д<6 см ($T_3 N_3 M_0$).

IV – «а» стадия – опухоль распространяется на соседние структуры: кость, глубокие мышцы языка, максилярный синус, кожу шеи без регионарных метастазов ($T_4 N_0 M_0$),

IV – «б» стадия – опухоль такая же как при IV – «а» стадии или любого диаметра с наличием метастазов как в регионарных лимфоузлах и отдаленных органах ($T_4 N_{1-3} M_0$ или $T_{1-4} N_{1-3} M_1$).

20.7 Клиническая картина

В клиническом течении рака полости рта следует выделить три периода – начальных проявлений, развитой фразы и запущенной (терминальной) стадии.

В начальном периоде, независимо от локализации процесса, клиническая картина очень скудна. Субъективные признаки сводятся лишь к неприятным ощущениям, чувству жжения при приеме острой и соленой пищи, либо небольшой болезненности в зоне патологического очага. При осмотре полости рта в этот ранний период врач может обнаружить либо поверхностную язвочку, либо трещину, либо бляшковидное уплотнение, а иногда папилломатозные разрастания на слизистой оболочке полости рта. Таким образом в этом периоде выделяется три анатомические формы: а) язвенная, б) узловая, в) папиллярная и опухоль может расти не только внутрь ткани, но и кнаружи. В результате появляются экзо- и эндофитные формы опухолей с деструктивными и продуктивными изменениями.

В развитой фазе заболевания почти всех больных беспокоят боли разной интенсивности. Боли становятся мучительными, имеют локальный характер или иррадируют в ту или иную область головы, чаще в ухо, височную область. Обычно усиливается слюнотечение в результате раздражения слизистой оболочки продуктами распада. Очень частым симптомом является зловонный запах изо рта – спутник распада и инфицированности, при этом опухоль бывает распространенной в подлежащие и окружающие ткани с наличием регионарных и отдаленных метастазов. При раке слизистой оболочки щеки отличительной чертой является быстрое распространение опухоли в толщу щеки, в ее мышцы. В случае локализации в передних отделах щеки возникают боли при раскрывании рта, надрывы дна и краев языка с небольшим кровотече-

нием. При локализации в задних отделах щеки в опухолевый инфильтрат вовлекаются небные дужки, альвеолярные отростки. Это приводит к тризму, приобретающему мучительный и стойкий характер. Рак твердого, мягкого неба прорастает в кость и разрушает язычок, при этом сильно нарушается глотание. Рак языка инфильтрирует дно полости рта, распространяется на глотку и небные дужки; рак слизистой оболочки альвеолярной части нижней челюсти – костную ткань, щеку, дно полости рта. В целом при запущенной стадии опухоли больных беспокоят мучительные боли, нарушается речь и глотание. Часто затруднено и резко болезненно открывание рта. Из обширной изъязвленной опухоли часто возникает кровотечение. Присоединение инфекции не только вызывает неприятный ихорозный запах, но и ведет к аспирации инфицированной слюны, что может быть причиной пневмонии, абсцесса легкого. В связи с расстройством глотания и болями нарушается питание, развивается истощение.

Следует особо отметить, что рак слизистых оболочек полости рта характеризуется рядом особенностей:

1) склонностью к местному и местно-регионарному распространению при относительной редкости отдаленных метастазов;

2) агрессивностью и относительной быстротой клинического течения, в связи с чем распознавание в начальных стадиях наблюдается редко;

3) трудностью лечения из-за анатомических особенностей локализации опухоли;

4) физическими и моральными страданиями, испытываемых больными в распространенных стадиях заболевания (мучительные боли, невозможность питания, трудность общения с окружающими и др.).

20.8 Диагностика

Клинический минимум обследования при подозрении на рак полости рта состоит из опроса, физикального, смотроскопического, гисто-цитологического обследования.

Опрос – при этом выясняются жалобы и динамика развития заболевания. Тщательно следует опросить больного о предшествующих заболеваниях и изменениях, наблюдавшихся на слизистой оболочке, травмах, вредных привычках. После опроса следует тщательный осмотр.

Осмотр следует проводить планомерно, последовательно осматривая вначале преддверие рта, слизистые оболочки губ, щек, а затем язык, включая боковые и нижнюю поверхность, дно полости рта, альвеолярные отростки.

Для осмотра задних отделов языка и ротоглотки следует пользоваться гортанным зеркалом, обязательным в обследовании должны быть пальцевое исследование полости рта и подчелюстных, подбородочных, околоушных и шейных лимфоузлов.

При осмотре полости рта в раннем периоде развития рака врач может обнаружить либо поверхностную язвочку, либо бляшковидное уплотнение с белесоватыми пятнами вокруг, либо папилломатозные выросты на слизистой оболочке, а в развитой фазе обнаруживается чаще всего язва с плотными валикообразными краями, покрытыми серым налетом дна. При ощупывании язва болезненна, часто кровоточит. Иногда основанием язвы является плотный инфильтрат, уходящий в глубину тканей, из-за чего не удается определить границы его распространения.

В других случаях рак полости рта имеет вид выступающего над слизистой оболочкой экзофитного грибовидного образования плотной консистенции, легко кровото-

чащего с инфильтратом в основании. При инфильтративной форме определяется обширное, диффузное уплотнение, иногда с щелевидной язвой в центре.

При запущенной форме опухоль распространяется на смежные анатомические образования. Так, при раке языка в процесс вовлекаются дно полости рта, небные дужки, при раке щеки – мягкие ткани щеки, альвеолярные отростки, при раке слизистой оболочки альвеолярных отростков поражается костная ткань челюсти.

Рак слизистой оболочки полости рта в развитом периоде заболевания обычно не вызывает диагностических трудностей. Однако отличия, зависящие от локализации процесса, требуют отдельной характеристики.

Так, *рак языка* развивается обычно на боковой поверхности языка, соответственно коренным зубам, где чаще всего возникают мелкие повреждения слизистой оболочки зубами, а также на нижней поверхности языка, куда чаще закладывается «нас». Рак языка реже локализуется на кончике и спинке языка. Клинически в ранних стадиях в указанных местах опухоль появляется чаще всего в язвенной и реже в инфильтративной форме. Рак языка чаще распространяется на диафрагму рта, альвеолярный край нижней челюсти, поэтому нередко наблюдаются двусторонние метастазы в подбородочные и подчелюстные, глубокие шейные лимфоузлы.

Рак слизистой оболочки щеки быстро инфильтрирует толщу ткани щеки, что вызывает тризм, распространяется на ветвь нижней челюсти, щечно-десновый карман, небные дужки, альвеолярные отростки.

Рак мягкого неба ведет к деструкции язычка, вызывая в распространенном периоде нарушение глотания.

При раке твердого неба возможно разрушение костей и прорастание опухоли в полость носа или гайморовую пазуху.

Рак слизистых оболочек альвеолярных отростков челюстей в начальных стадиях проявляется разрыхлением десен, появлением папиллярных разрастаний или язв. В дальнейшем наступает расшатывание и выпадение зубов с заполнением лунки опухолевой тканью.

Поскольку метастазирование преимущественно происходит лимфогенно и наступает довольно рано, следует тщательно осуществить пальпаторное обследование подчелюстных, подбородочных, околоушных, шейных, надключичных лимфоузлов. При этом метастазы определяются в виде плотных, безболезненных регионарных лимфоузлов. Однако на основании пальпаторных данных не всегда легко определить истинный характер увеличенных узлов. Значительная плотность, сферическая форма и отсутствие периадентита свойственны в большей степени метастатическим узлам.

Из специальных методов применяются стоматоскопия, цито- и гистологические исследования.

Стоматоскопия применяется для дифференциальной диагностики рака и предопухолевых изменений, при которой участок поражения рассматривают с помощью оптического прибора стоматоскопа при увеличении в 20-30 раз. Перед исследованием подозрительный на рак участок слизистой оболочки обрабатывается сначала 3% раствором уксусной кислоты, затем раствором Люголя. При стоматоскопии малигнизация характеризуется изменением архитектоники сосудов, атипическим изменением эпителиальной ткани. Из измененной области прицельно берется биопсия.

Окончательный диагноз устанавливают с помощью цитологического и гистологического исследования тканевых субстратов. Материал для цитологического иссле-

дования получают путем взятия соскоба с поверхности язвы. Для гистологического исследования иссекают участок с края опухоли или язвы вместе со здоровой тканью. Биопсию лучше производить электроножом или электропетлей.

20.9 Дифференциальная диагностика

Рак слизистых оболочек в развитом периоде заболевания обычно не вызывает диагностических трудностей. Распознавание рака на ранних стадиях опухоли основываются прежде всего на тщательном анализе условий, способствовавших развитию заболеваний (учет предраковых состояний) и на оценке клинико-анатомических проявлений заболевания, учитывая в первую очередь локализацию опухоли. Как уже было упомянуто, наиболее частой локализацией рака является боковой край языка, на уровне коренных зубов, затем дно полости рта, между губой и альвеолярной части нижней челюсти. Для правильной оценки опухолевого процесса следует тщательно опросить больного о предшествующих заболеваниях и изменениях, наблюдавшихся на слизистой оболочке, травмах, вредных привычках. Очень трудно отличить язву в ранней стадии развития от постоянной травматизации языка коренным зубом или неудобным зубным протезом и при устранении этих причин язва заживает в короткое время. Поэтому, если через 1-2 недели после устранения вышеуказанных причин язва не заживает, тогда следует думать о раке (Н.Н.Петров).

Дифференциальную диагностику рака языка и слизистой полости рта чаще проводят с опухолями, развившимся из малых слюнных желез и лейкоплакией, папилломой, реже – сифилисом, туберкулезом, язвой корня языка.

Новообразования малых слюнных желез (полиморфная аденома, мукоэпидермоидная опухоль) локализуются обычно в задних отделах языка. Растут они медленно и чаще сбоку от средней линии языка, имеют округлую форму и покрыты неизмененной подвижной слизистой оболочкой. На ощупь они плотные. Их диагностика не всегда легка, поставить диагноз помогают результаты цитологического исследования пунктата.

Лейкоплакические пятна могут дать повод думать о раке тогда когда они грубеют, утолщаются, окружаются венчиком гиперемии или когда делаются шероховатыми, меняют свой цвет и на них появляются трещины. Такие лейкоплакии указывают на приближающее или уже наступившее озлокачествление и требуют принятия нужных мер лечения.

Некоторое сходство с раком могут представлять доброкачественные разрастания сосочков языка – папилломы и папиллиты, располагающиеся на боковом крае языка в заднем его отделе. Внимание больного и беспокойство обычно привлекают боли воспалительного характера. Пальпация выявляет полное отсутствие инфильтрации в подлежащей ткани и изъявления, но могут определяться лишь гиперемия и гипертрофия сосочков.

Несколько более сходную на рак картину может дать иногда плоский инфильтрат, обусловленным инородным телом, внедрившимся в толщу языка (рыбья кость, волокна злаков или другие). При этом воспалительные процессы протекают поверхностно с образованием (чаще) воспалительного инфильтрата, иногда сопровождаются образованием тонкого свища с гнойным отделяемым, под влиянием противовоспалительного лечения такие неспецифические плоские инфильтраты быстро уменьшаются.

Хотя встречаются крайне редко, но повод к диагностическим ошибкам могут давать сифилитические и туберкулезные язвы.

Сифилитические язвы могут встречаться в любом месте полости рта в виде изъязвившейся гуммы. Эти язвы хрящевой плотности по краям не меньше, чем раковые, но они гладкие, как бы выбитые пробкой, и в отличии от раковых бывают покрыты сальным налетом. Дно гуммозной язвы гладкое, но не изрытое как при раке. По свидетельству А.И.Савицкого (1972), известно немало случаев оперативного удаления языка при ошибочном распознавании рака вместо гуммы.

Туберкулезные язвы в отличие от рака наиболее часто локализуются близ кончика языка или на спинке, а не по зубному краю языка, у больных туберкулезом легких. Туберкулезные язвы не менее болезненны, чем раковые, но края их не утолщены валообразно не выворочены, как язвы раковые, а наоборот, истончены и подрыты, на ощупь мягки, дно не глубокое, покрыто белыми грануляциями. Диагноз устанавливается на основании наличия выраженного туберкулеза легких, объективных данных осмотра положительностью реакции Манту и цито- гистологического исследования язвы.

Зоб корня языка имеет шаровидную форму, темно-вишневый цвет, выступает в просвет глотки, локализуется чаще в середине корня зыка. Может вызывать затруднение глотания, речи, иногда кровоточит. Диагноз ставится на основании осмотра цитологического исследования пунктата из зобного узелка.

20.10 Лечение рака слизистой оболочки полости рта

Выбор метода лечения слизистых оболочек рта до сих пор является исключительно трудным и оно должно быть строго индивидуализировано в зависимости от локализации опухолевого процесса, степени распространенности (стадии), формы роста опухоли, ее гистологической структуры с учетом степени зрелости, воспалительных изменений в ротовой полости. Во всех случаях лечение следует начать с санации полости – удаление и лечение кариозных зубов, снятие зубного камня, металлических коронок и протезов и др.

Хирургическое лечение как самостоятельный метод себя не оправдал. Объяснением этому служит то обстоятельство, что выполнение радикального оперативного вмешательства неизбежно идет с нарушением основного принципа онкологической хирургии – принципы абластического оперирования, так как, во-первых, удалять опухоль гарантийно в пределах здоровых тканей, отступя от видимых границ поражения на 1,5-2,0 см. Нетрудно себе представить, что в условиях тесноты пространственных отношений в полости рта это требование далеко не всегда выполнимо. Во-вторых, удалять опухоль единым блоком со всеми регионарными, особенно глубокими, лимфатическими узлами практически невозможно. Поэтому хирургическому методу можно прибегать только при интраэпителиальном раке (carcinoma in situ), или при малигнизации хронической язвы слизистой полости рта и при экзофитной форме рака подвижной части языка первой стадии без регионарных метастазов. Предпочтение при этом отдается электрохирургическому методу.

Лучевой метод является одним из самых распространенных. Он применяется у 90% больных с опухолями органов полости рта, причем у 72% в качестве самостоятельного метода. При этом лучевая терапия применяется при I и II «А» стадиях. Большинство авторов указывают на преимущество сочетанной лучевой терапии (дистанционной и внутриполостной гамматерапии с помощью шланговых аппаратов АГАТ-В) при ранних стадиях рака (М.И.Гарбузов,1984; Б.М.Алиев, 1985; Decroix J.,

1981), при применении которой 5-летняя выживаемость при I стадии достигает 53-66%, а при II «А» стадии – 43-46%. При раке полости рта в качестве самостоятельного метода также применяется внутритканевое облучение с Со-60 при лечении небольших (до 2 см) опухолей, при этом 3-летняя выживаемость составляет 80% (Ю.И.Воробьев, 1984). Радиологами ведется интенсивный поиск путей повышения возможностей и диапазона применения лучевого метода путем применения гипербарической оксигенации, элетронакцепторных соединений (метранидазол), локальной СВЧ-гипертермии, изучаются новые режимы фракционирования дозы лучевой терапии (динамическое, крупнофракционное).

Следует отметить, что локальные методы лечения (хирургическое и лучевое) применимы только при ранних стадиях опухолевого процесса, при отсутствии, метастазов в регионарных лимфатических узлах, а при наличии последних эффективность последних резко снижается.

В настоящее время лекарственная терапия все еще не получила широкого применения при лечении рака органов полости рта. Применяемые химиопрепараты блеомицин, метотрексат, препараты платины дают паллиативный эффект, несколько уменьшая размеры опухоли при непродолжительной ремиссии. Только применение их в дополнение к хирургическим и лучевым методам могут дать обнадеживающие результаты.

В связи с этим в настоящее время наибольшее признание завоевали комбинированные и комплексные методы.

Комбинированный метод включает в себя:

1) предоперационное облучение первичного очага опухоли в суммарной очаговой дозе 35-40 Гр. При клинически определяемых метастазах (II «Б» и III «Б») в период облучение первичной опухоли целесообразно одновременно провести облучение и зон метастазирования в суммарной дозе в пределах 32 Гр.

Задачей облучения является подавление потенций размножения и роста опухолевых клеток первичного очага, чтобы свести до минимума опасность имплантации в ране при последующем хирургическом вмешательстве жизнеспособных опухолевых клеток;

2) радикальную электрохирургическую резекцию всего пораженного отдела или широкую электрокоагуляцию, при которой техника операции зависит от локализации опухоли. При раке бокового отдела языка необходима половинная резекция языка с корнем. При раке слизистой оболочки альвеолярной части нижней челюсти производится резекция половины языка, дна полости рта, часть нижней челюсти с удалением шейных лимфоузлов, либо обычной методикой фасцильно-футлярного иссечения, либо по Крайлю. Образовавшиеся дефекты языка и тканей дна рта целесообразнее замещать кожно-мышечными лоскутами. При распространении опухоли языка за срединную линию производят субтотальную резекцию языка с оставлением части его и корня в боковых отделах противоположной стороны в одном блоке с содержимым поднижнечелюстного треугольника. При раке альвеолярного отростка верхней челюсти, слизистой оболочки твердого неба в объем операции включают 2-3 см здоровых тканей с резекцией фрагмента верхней челюсти, твердого неба. При этом вскрывают верхнечелюстную пазуху, полость носа. Послеоперационный дефект в полости рта замещаются оптурационными протезами. Следует отметить, что до сих пор существуют различные точки зрения о времени удаления регионарных лимфогенных метастазов. Одни хирурги считают целесообразным делать это через 2-3 недели после

удаления первичного очага (А.И.Савицкий, 1972), другие (А.И.Пачес, 2000) – одновременно с операцией на первичном очаге, т.е. мотивируя тем, что раны в полости рта заживают долго, что ведет к отсрочке операции на лимфоузлах и способствует дальнейшему росту реализованных метастазов. В связи с совершенствованием техники операции, анестезиологии и послеоперационной интенсивной терапии, по мнению большинства специалистов, целесообразно производить лимфаденэктомию одновременно с первичным очагом. Удаления клетчатки и лимфоузлов шеи проводится от ключицы до края нижней челюсти с захватом подчелюстной слюнной железы и нижнего полюса околоушной. При наличии метастазов, спаянных с яремной веной, на стороне поражения показана типичная операция Крайля. В случае же обнаружения единичных подвижных метастазов операция может ограничиться широким иссечением клетчаток вдоль сосудистого пучка без резекции вены и мышцы. Изъятие всех уносимых образований производится одним блоком. Изолированное удаление прощупываемых метастатических узлов недопустимо. При раке боковой поверхности языка, слизистой щеки операция на регионарном лимфоаппарате производится на стороне поражения, а при локализации первичной опухоли на дне полости рта, корне языка и небе – двусторонняя лимфодиссекция.

По мнению В.Ткачева (1994), при наличии множественных смещаемых метастазов хирургический этап лечения как первичного очага, так и в регионарном лимфоаппарате является бесперспективным и в этих случаях следует проводить лучевую терапию по радикальной программе расщепленным курсом в сочетании с локальной гипертермией. При этом гипертермия проводится 2 раза в неделю с интервалом 72-96 часов, длительность процедуры нагрева составляет 60 минут, температура в опухоли на уровне 42-43^{0}С. Активная зона излучателя перекрывает на 1-3 см определяемые размеры опухолевого образования.

Криогенное лечение рака слизистой оболочки полости рта вошло в клинику с 1971 года в ВОНЦ АМН СССР. Наиболее целесообразно использовать криодеструктор азотный медицинский КА-02 и криогенную установку с программным управлением. Показаниями к криогенному лечению являются рак органов полости рта 1 стадии и ограниченные рецидивы после хирургического и лучевого лечения первичного очага, первично-множественный рак, больные в пожилом возрасте или с тяжелыми сопутствующим заболеваниями. Противопоказаниями являются обширные злокачественные опухоли, прорастающие большие массивы подлежащих тканей или в губчатый слой кости, а также опухоли, расположенные вблизи сосудисто-нервного пучка шеи. После криолечения папиллярного рака слизистой в 1 стадии рецидивы развились в срок до 2 лет у 18%. При лечении криодеструкцией ограниченных рецидивов после хирургического лечения рака языка регрессия опухоли отмечена у 96,7% пациентов, рецидивы возникли у 13,8% в срок наблюдения до 3 лет (И.З.Хабибуллаев, 1987; А.И.Пачес, В.В.Шенталь, Т.Д.Табалинская, 2000). Метод криодеструкции является одним из эффективных методов лечения предраковых заболеваний и больных интраэпителиальным раком и малигнизированных язв слизистой оболочки органов полости рта.

Одним из перспективных направлений в лечении местно-распространенного рака слизистой полости рта является *комплексное лечение*, где на первом этапе проводится полихимиотерапия длительным внутривенным инфузионным методом, а показания к лучевому хирургическому лечению после предшествующей полихимиотерапии определяется по результатам одного или двух курсов лекарственного лечения. Больным с

выраженным лечебным эффектом в дальнейшем проводится либо хирургическое лечение, либо лучевое лечение по радикальной программе до суммарной очаговой дозы 60-65 Грей расщепленным курсом. При уменьшении опухоли более чем на 50% после предшествующей полихимиотерапии и суммарной очаговой дозы 32-36 Грей следует продолжать II-й этап лучевой терапии. При полном отсутствии эффекта, при прогрессировании болезни после первого курса химиотерапии проведение второго курса полихимиотерапии и лучевой терапии бесперспективно. Если после проведения химиолучевого лечения наступает признак операбельности опухоли, то выполняется радикальная операция. Такой дифференцированный подход к выбору тактики лечения позволил добиться двухлетнего безрецидивного течения у 60% больных с местно-распространенным раком слизистой оболочки полости рта (А.И.Пачес, В.А.Любаев, 2000).

В настоящее время полихимиотерапия при раке слизистой полости рта III-IV стадии проводится внутривенно инфузионным методом. При этом наиболее эффективной схемой является: платидиам 100 мг/м^2 в 1-й день в течение 5 часов на фоне гипергидратации и 5-фторурацил по 1000 мг/м^2 с 1-го по 5-й день в виде непрерывной 96-часовой инфузии. Интервал между курсами составляет 3 недели (В.А.Горбунова и др., 1989; Г.С.Рыспаева, 1993; А.И.Пачес, В.Л.Любаев, 2000, Coninx P. et. al., 1989, Pergola M. et. al., 1991).

В настоящее время убедительных данных о эффективности адъювантных курсов химиотерапии рака слизистой полости рта отсутствуют.

20.11 Прогноз

Отдаленные результаты лечения зависят от стадии распространения опухоли и от адекватности примененного метода лечения. По сводным данным литературы, при I стадии рака органов полости рта 5-летняя выживаемость составляет 70-90%, при II стадии –50-65%. При III стадии пятилетнее излечение при применении только лучевого метода составляет 16-25%, хирургическом методе – 27-35%, при комбинированном – 30-37%, комплексном до 37%. При IV стадии стойкого излечения удается добиться в единичных случаях (М.И.Гарбузов, 1982; Г.Г.Матякин, 1989; А.И.Пачес, 2000).

Прогноз более благоприятен при экзофитных опухолях и значительно худший – при язвенно-инфильтративных формах.

Для улучшения результатов лечения рака органов полости рта должна совершенствоваться диагностика его в ранних стадиях. В этом вопросе большую роль играет тесная совместная работа участкового врача со стоматологами.

Средняя продолжительность жизни не леченных больных раком полости рта составляет 14-16 месяцев.

20.12 Реабилитация и трудоспособность

При оперативном вмешательстве приходится широко удалять мягкие ткани. Это может привести к образованию обширных дефектов, деформации лица, нарушению жевания, глотания и речи. Поэтому при планировании операции предусматривает пластическое замещение дефекта мягких тканей. Для предотвращения нарушений глотания и речи в случае необходимости во время операций формируют корень и подвижную часть языка, протезируют нижнюю и верхнюю челюсти. В дальнейшем оказываются полезными занятия с логопедом.

20.13 Диспансеризация

Диспансеризация излеченных от рака полости рта производится по общим правилам. Срок явки больного на контрольный осмотр зависит от времени, прошедшего с момента излечения. Во время контрольных осмотров обследуют полость рта, лимфоузлы шеи, производят исследование крови и рентгеноскопию грудной клетки.

Вопрос о трудоспособности после хирургического лечения решается индивидуально. Больные, излеченные с помощью криогенного метода и лучевой терапии, обычно возвращаются к трудовой деятельности.

20.14 Использованная литература

1. Блохин Н.Н., Петерсон Б.Е. Клиническая онкология, I том. М., «Медицина», 1979, с. 484-500.
2. Любаев В.А. Хирургический метод в лечении местно-распространенного рака слизистой оболочки полости рта и ротоглотки. М., 1986.
3. Матякин Г.Г. Радиохирургическое лечение рака языка и дна полости рта. Докт. дисс. М., 1989.
4. Джулиев С.Ш. Изучение связей развития предрака и рака органов полости рта с употреблением «наса» в Таджикистане. Канд. дисс. 1968.
5. Климанова Н.А. Эффективность комбинированных методов лечения больных раком слизистой оболочки полости рта и языка на основании изучения отдаленных результатов. Канд. дисс., М., 1982.
6. Гарбузов М.И. Лучевая терапия первичных злокачественных опухолей слизистой оболочки полости рта. Авт. докт. дисс., М, 1982.
7. Горбунова В.А.. Любаев В.А., Шатихин В.А. Длительная внутривенная инфузия 5-Fu в сочетании с платидиамом при местно-распространенном плоскоклеточном раке полости рта. «Советская Медицина». 1989, № 5, с. 92-94
8. Хабибуллаев Ш.З. Криогенный метод лечения рака органов полости рта. Канд. дисс. М., 1987.
9. Ткачев С.В. Сочетанное применение лучевой терапии и локальной гипертермии в лечении местно-распространенных новообразований Авт. докт. дисс., М. 1994.
10. Пачес А.И. Опухоли головы и шеи (издание четвертое). М., «Медицина», 2000, с.142-176.
11. Трапезников Н.Н., Шайн А.А. Онкология, М., «Медицина», 1992, с. 137-144.
12. Чиссов В.И., Киселева Е.С. Комбинированные и комплексные методы лечения злокачественных опухолей. М. «Медицина», 1989.
13. Эпидемиология злокачественных опухолей. Алма-Ата. «Наука», 1970, с. 231-246.

20.15 Иллюстрационный материал к раку слизистой полости рта

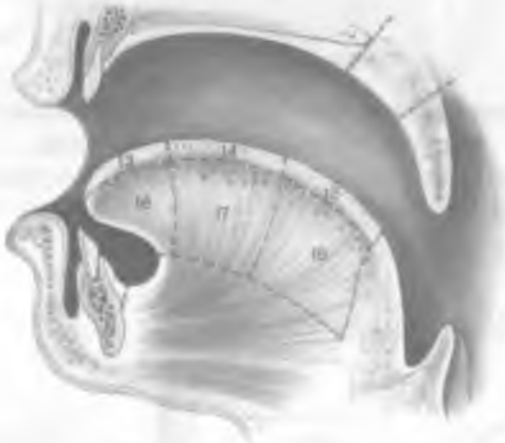

Рис. 1. Анатомические части и органы полости рта

а, б: 1, 2 – передняя и боковые части преддверия рта; 3, 4, 5 – передняя, средняя и задняя (ретромолярная) части щек; 6, 7 – передняя и боковые части десен; 8, 9 – правая и левая половины твердого неба; 10, 11 – правая и левая половины мягкого неба; 12 – язычек; 13, 14, 15 – передняя, средняя и задняя трети спинки языка; 16, 17, 18 – передняя, средняя, задняя части боковых краев языка; 19, 20 – средняя и боковые части дна полости рта; 21 – передняя небная дужка; в: границы некоторых анатомических частей

Рис. 2. Основные пути оттока лимфы из различных отделов полости рта в лимфатические узлы.

Узлы: 1 – подбородочные; 2 – подчелюстные; 3 – верхние яремные; 4 – средние яремные; 5 – нижние яремные

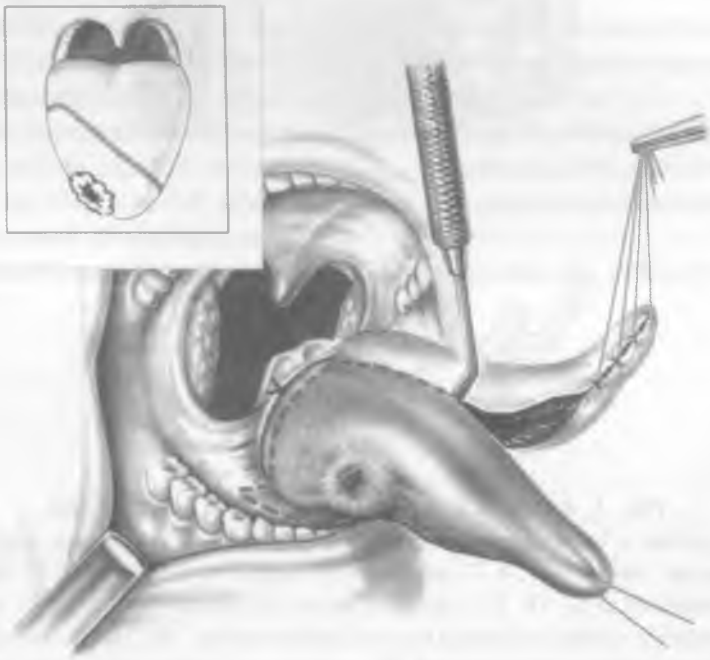

Рис. 4. Половинная электрорезекция языка по поводу рака языка I-II стадии

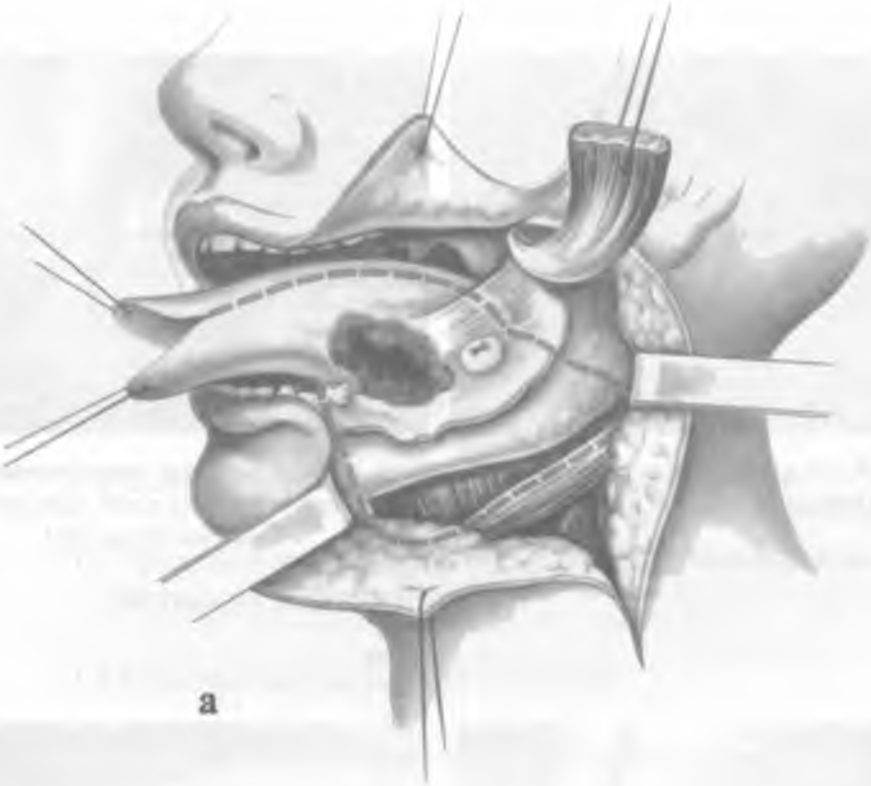

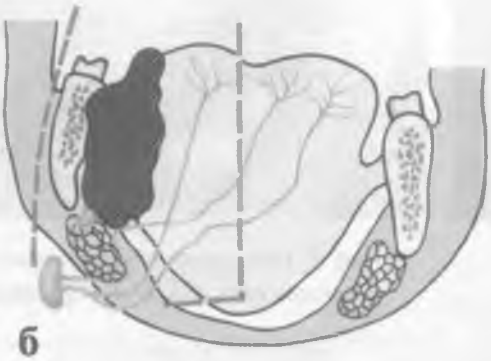

Рис. 5. а) – Объем удаляемых тканей при местно-распространенном раке бокового отдела языка и дна полости рта;
(б) – то же во фронтальной проекции

Рис. 6. Рак боковой поверхности языка. Инфильтративная форма

Рис.7. Опухоль альвеолярных отростков нижней челюсти (обведено кружком)

Рис. 8. Рецидив рака языка после гемиглосэктомии

Рис. 9. Рак слизистой оболочки дна полости рта (обведено кружком)

ГЛАВА 21

ОПУХОЛИ ВЕРХНЕЙ И НИЖНЕЙ ЧЕЛЮСТЕЙ

21.1 Клиническая анатомия челюстей

21.2 Клиническая классификация опухолей челюстей

21.3 Предраковые и предсаркоматозные заболевания челюстей, тактика их ведения и лечения

21.4 Злокачественные опухоли челюстей

21.5 Отечественная клиническая классификация злокачественных опухолей челюстей по стадиям

21.6 Клиническая картина злокачественных опухолей челюстей

21.7 Диагностика

21.8 Дифференциальная диагностика

21.9 Лечение

21.10 Прогноз

21.11 Реабилитация

21.12 Использованная литература – 11 источников

21.13 Иллюстрационный материал – 5 рисунков

21.1 Клиническая анатомия верхней и нижней челюстей

Верхняя челюсть – это парная кость, занимающая верхнепередний отдел лица. Состоит из тела и четырех отрезков: лобного, скулового, небного и альвеолярного. Передняя стенка верхней челюсти представлена клыковой ямкой, верхняя – нижней стенкой глазницы, наружная – основанием скулового отростка, нижняя – альволярным отростком челюсти, внутренняя – частью боковой стенки полости носа. В верхней челюсти имеется полость, стенки которой покрыты эпителиальной пластинкой.

Нижняя челюсть – это непарная, подвижная кость, формирующая передненижний отдел лица. Она состоит из тела, альвеолярного отростка и двух ветвей. Ветви челюсти представлены широкими костными и пластинками, отходящими от тела кости почти под прямым углом вверх. Ветви челюсти заканчиваются двумя отростками, разделенными полулунной вырезкой. Подвижность нижней челюсти обусловлена наличием височно-челюстного сустава с обеих сторон. Основные движения нижней челюсти совершаются по вертикали – вниз и вверх. В меньшей степени возможно перемещение ее по горизонтали.

Верхняя и нижняя челюсти кровоснабжаются лицевой артерией, иннервируются тройничным нервом. Поверхностные лимфатические сосуды лица отводят лимфу в подбородочные, подчелюстные и околоушинные узлы, глубокие – в глубокие шейные лимфатические узлы.

21.2 Клиническая классификация опухолей челюстей

Среди опухолей челюстно-лицевой области новообразования челюстей встречаются в 22% случаях, а по отношению к верхней челюсти нижняя челюсть поражается несколько чаще с локализацией опухоли в области угла и тела (А.И.Пачес, 2000).

Опухоли челюстей делятся на две основные группы:

а) одонтогенные, происхождение которых связано с зубообразующими тканями;

б) неодонтогенные, т.е. опухоли, развивающиеся из кости.

Одонтогенные опухоли во многих случаях являются эпителиальными, но рассматриваются вместе с неэпителиальными опухолями челюстей, так как они развиваются внутрикостно, по своему гистогенезу являются первичными опухолями челюстей.

Неодонтогенные опухоли возникают первично в кости, развиваются из соединительно-тканных элементов, входящих в ее состав. Они по клинико-рентгенологической картине и морфологической структуре сходны с опухолями других костей скелета, однако имеют свои особенности, связанные с эмбриогенезом лица и наличием зубов.

В каждой группе развиваются доброкачественные и злокачественные опухоли. Согласно Международной гистологической классификации опухолей № 5 одонтогенные опухоли подразделяются на следующие группы:

А. Доброкачественные – амелобластома, амелобластическая фиброма, одонтома, цементома, дентинома, одонтогенная киста.

Б. Злокачественные – одонтогенный рак, одонтогенная саркома.

По Международной гистологической классификации опухолей № 6 неодонтогенные опухоли подразделяются на следующие группы:

1) *Костеобразующие опухоли:*

а) доброкачественные (остеома, остеоидная остеома);
б) злокачественные (остеогенная саркома).

2) *Хрящеобразующие опухоли*:
а) доброкачественные (хондрома, хондробластома);
б) злокачественные (хондросаркома, мезинхимальная хондросаркома).

3) *Костномозговые опухоли* (саркома Юинга, миеломная болезнь, лимфо- и ретикулосаркома).

4) *Гигантоклеточная опухоль* (остеобластокластома).

5) *Сосудистые опухоли*:
а) доброкачественные (гемангиома, лимфангиома, гломусная опухоль);
б) промежуточная (гемангиоэндотелиома, гемангиоперицитома);
в) злокачественные (ангиосаркома).

6) *Прочие соединительнотканные опухоли* (липома, хордома, солитарная костная киста и др.).

21.3 Предраковые и предсаркоматозные заболевания челюстей, тактика их ведения и лечения

Различают предраковые и предсаркоматозные заболевания в широком смысле слова, под которым подразумевают все доброкачественные новообразования, хронические воспалительные процессы, являющиеся предпосылкой для развития злокачественной опухоли, а в узком смысле слова характеризующиеся специфическими изменениями в эпителиальной и соединительной ткани, которые выявляются при изучении клинико-рентгенологических, морфологических данных патологического очага.

Из доброкачественных опухолей и воспалительных заболеваний одонтогенной и неодонтогенной групп наибольший интерес представляют следующие заболевания, от которых вероятность перехода в злокачественный процесс весьма велика.

Амелобластома. Это доброкачественная одонтогенная эпителиальная опухоль, способная к инвазивному росту. Развивается внутри кости и по микроструктуре напоминает стадию развития эмалевого органа. Она в 80% случаев поражает нижнюю челюсть в области больших коренных зубов, угла и ветви. Заболевание протекает медленно, в течение нескольких лет, длительное время бессимптомно, иногда выявляется случайно при присоединении воспаления. При этом постепенно нарастает болезненная деформация челюсти в виде вздутия. Кожные покровы не изменяются. Со стороны преддверия полости рта определяется сглаженность или выбухание переходной складки, передний край ветви челюсти значительно расширен. Слизистая оболочка в области поражения не отличается по цвету от окружающей. При пальпации выбухающего участка кортикальная пластинка челюсти прогибается, иногда отмечается симптом «пергаментного» хруста, а также небольшая флюктуация вследствие отсутствия кости. В некоторых случаях опухоль выходит за пределы челюсти и прорастает в мягкие ткани. Возможно злокачественное перерождение ее. Рентгенологическая картина характеризуется деструкцией кости в виде множественных очагов разрежения с четкими границами, т.е. имеет тип поликистозного разрежения. Полости различных размеров разделены между собой костными перегородками. При значительном поражении кортикальная пластинка истончена и в некоторых участках отсутствует. Периостальная реакция не выражена. Иногда

в полости находится не прорезавшийся зуб или коронка. Корни зубов в границах опухоли нередко резорбированы.

Клинико-рентгенологическая картина амелобластомы в некоторой степени сходна с гигантоклеточной опухолью, поэтому для постановки диагноза требуется морфологическая верификация опухоли. При амелобластоме пунктат представляет собой прозрачную желтоватого цвета опалестирующую жидкость с кристаллами холестерина, свободно поступающую в шприц, но отличающуюся от пунктата гигантоклеточной опухоли, в котором обнаруживается кровянистое содержимое (в игле), жидкость имеет бурый оттенок. В затруднительных случаях для диффдиагностики требуется производить открытую биопсию, при которой получаемый материал должен включать не только оболочку опухоли, но и прилегающую костную ткань. Микроскопически опухолевая ткань представлена островками, состоящими из массы звездчатых клеток, окруженных слоем кубических и цилиндрических клеток. В островках довольно часто формируются кисты. Опухолевые клетки инфильтрирует в подлежащую ткань.

Лечение. Производят резекцию челюсти, и, если возможно, осуществляют одномоментную костную пластику. При выскабливании опухоли часто наблюдаются рецидивы.

Одонтомы являются пороком развития зубных тканей. Их делят на сложную и составную чисто условно. В сложной одонтоме обезыствленные зубные ткани расположены хаотично и образуют плотный конгломерат. Составная одонтома содержит отдельные зубоподобные структуры, в которых правильно представлены, как в нормальном зубе, все ткани. Одонтома проявляется обычно при достижении больших размеров. Происходит деформация челюсти вследствие истончения кости. При дальнейшем росте опухоли перфорируются надкостница и слизистая оболочка над ней. Нередко такая картина развивается у лиц, пользующихся съемным протезом. При зондировании через дефект слизистой оболочки инструмент упирается в плотную зубоподобную ткань. В месте локализации одонтомы, как правило, отмечается задержка прорезывания зуба. В случае присоединения инфекции заболевание иногда неправильно диагностируют как хронический остеомиелит.

На рентгенограммах при одонтоме определяется ограниченная гомогенная тень, по плотности напоминающая тень коронки зуба с неровными краями и полоской просветления вокруг нее (капсула). При составной одонтоме тень неоднородна вследствие наличия участков разрежения, соответствующего фиброзным прослойкам между отдельными зубоподобными включениями.

Лечение заключается в удалении одонтомы с капсулой. Операция показана при клинических проявлениях (деформация челюсти, свищ и др.).

Цементомы развиваются из одонтогенной соединительной ткани, дифференцирующейся в цементную, и интимно связаны с корнем одного или нескольких зубов. Среди цементом различают истинную цементому и периапикальную цементную дисплазию.

Истинная цементома – доброкачественная опухоль, которая характеризуется образованием цементоподобной ткани, в которой определяются различные стадии минерализации. Опухоль чаще локализуется на нижней челюсти в области больших или малых коренных зубов и интимно спаяна с их корнями. Удаление таких зубов ведет к перелому корня, и только при рентгенологическом обследовании выявляются цементомы. Клиническое течение, как правило, бессимптомное. В случае разрушения кортикальной пластинки отмечаются нерезкая болезненность при пальпации и деформация челюсти. Рентгенологически выявляется деструкция костной ткани округлой фор-

мы с четкими границами за счет чередования участков разрежения и уплотнения вследствие неравномерной минерализации, окруженной капсулой в виде зоны просветления. Образование как бы исходит из корня зуба, которое полностью не сформировано, периондотальная щель его в области опухоли не определяется.

Макроскопически опухоль представляет собой ткань желто-белого цвета, которая в зависимости от степени минерализации может быть плотной или мягкой, наподобие сыра. Микроскопически опухоль состоит из разной степени минерализованной цементоподобной ткани. Мягкотканный компонент представлен сосудистой плотной фиброзной тканью с наличием остеокластов.

Лечение хирургическое, которое заключается в удалении опухоли с капсулой.

Периапикальная цементная дисплазия – опухолеподобное поражение, при котором нарушается образование цементной ткани, по сущности своей сходное с фиброзной дисплазией кости. Она диффузно поражает челюсти, вовлекая в процесс не только костную ткань, но и корни групп зубов. Протекает бессимптомно. На рентгенограмме обнаруживают диффузные деструктивные изменения в виде чередования крупных плотных тканей, связанных непосредственно с корнями зубов и по интенсивности соответствующих им, с участками разрежения различной формы и размеров. Корни зубов, расположенных в зоне поражения, не имеют периодонтальной щели. Часть плотных участков, сливаясь между собой, образует конгломераты. Границы плотных очагов не всегда четкие, наблюдается постепенный переход патологической тени в нормальную костную.

Хирургическое лечение не проводится, рекомендуется динамическое наблюдение с рентгенологическим исследованием.

Гигантоклеточная опухоль (остеобластокластома) – доброкачественная опухоль, поражающая различные кости скелета, но она может озлокачествляться и метастазировать. Опухоль развивается внутрикостно (в глубине челюсти), в ней отмечается своеобразный кровоток: в центре ее образуются кровяные «озера», где замедляется движение крови, эритроциты оседают и распадаются, гемоглобин превращается в гемосидерин, придавая опухоли бурую окраску. Это обусловило ее прежнее название «бурая опухоль». В челюстных костях встречается довольно часто, составляет 30% случаев всех костных опухолей челюсти.

Начальные симптомы протекают незаметно. Затем происходит выбухание участка челюсти, появляется подвижность зубов в пределах опухоли. Рост медленный, безболезненный. Увеличиваясь в размерах, опухоль вызывает сглаженность переходной складки, ее выбухание, нередко обнаруживается утолщение челюсти в язычную или небную сторону. Постепенно возникает деформация лица. Слизистая оболочка и кожа над опухолью не изменяются, регионарные лимфоузлы не реагируют. Пальпаторно определяется плотное образование, гладкое или бугристое, безболезненное. Зубы в границах опухоли становятся подвижными, смещаются.

Рентгенологически различают три разновидности: 1) ячеистая форма представлена мелкими полостями, ячейками, разделенными между собой костными перегородками, напоминают амелобластому; 2) при кистозной форме наблюдается очаговое разрежение в виде кисты с четкими границами. Иногда бывает промежуточная форма, где обнаруживается рентгенологическая картина между ячеистой и кистозной разновидностями; 3) литическая форма, для которой характерен бесструктурный очаг разрежения с разрушением кортикального слоя челюсти. На рентгенограмме она сходна с саркомой. Иногда отмечается рассасывание верхушек корней зубов в зоне опухоли.

Для морфологической верификации проводят пункцию новообразования через истонченную или отсутствующую кортикальную пластинку челюсти. Пунктат представляет собой каплю кровянисто-бурой жидкости, не содержащей холестерин. Цитологическое изучение обнаруживает типичный для опухоли клеточный состав. В сомнительных случаях проводят биопсию. Микроскопически характеризуется богато васкулярной тканью, состоящей из веретенообразных или овоидных клеток и многочисленных гигантских клеток типа остеокластов, которые равномерно распределены по опухолевой ткани. Отмечается небольшое количество коллагена.

Лечение заключается в удалении опухоли в пределах непораженных тканей. При ячеистых и кистозных формах следует удалять опухоль и выскабливать граничащие с ней поверхности кости, образовавшаяся полость заполняется либо мышцей, либо озаленной костью. При больших поражениях показана резекция, сочетающаяся с одномоментной костной пластикой. Наиболее эффективной операцией при литической форме является резекция пораженных участков кости. При противопоказаниях к хирургическому лечению проводят лучевую терапию, с помощью которой иногда достигается излечение (А.А.Кьяндский).

Гигантский эпулис (наддестник) относится к группе костных опухолеподобных поражений, исходной зоной роста которого является кость, поэтому в практике его именуют центральной гигантоклеточной гранулемой. Она делится на фиброматозные и на ангиоматозные формы.

Фиброматозный эпулис представляет собой плотное безболезненное разрастание розового цвета, часто с гиперемированным краем, неправильной формы, с четкими границами на довольно широком основании. Локализуется, как правило, на десне с вестибулярной стороны, может распространяться через межзубной промежуток в виде седла на внутриротовую поверхность. Ангиоматозный эпулис в виде ограниченного образования на десне отличается от фиброматозного более ярким цветом сравнительно мягкой консистенции и главным образом кровоточивостью, которая возникает не только при травмировании, но и самостоятельно.

Нередко расположенный в области эпулиса зуб имеет плохо припасованную металлическую коронку или пломбу, либо кариозную полость, либо кламмер протеза и др. Они являются травмирующим и этиологическим фактором в возникновении хронического продуктивного воспалительного процесса с образованием грануляции, которые по мере созревания превращаются в зрелую соединительную фиброзную или ангиоматозную ткань.

Рентгенологическое исследование при эпулисах, исходящих из тканей десны, не выявляет костных изменений.

Лечение эпулиса не всегда следует начинать с хирургического метода. Первым и основным является ликвидация травмирующих факторов в виде снятия мостовидного протеза, коррекции пломбы, лечения кариозных зубов, удаления камней, нормализации прикуса. После проведения этих мероприятий обычно через 2-3 недели отмечается резкое уменьшение размеров образования на десне, а в некоторых случаях исчезновение. Если не наблюдается полной регрессии эпулиса, то он уплотняется, сокращается, по цвету становится неотличимым от окружающей слизистой оболочки, и торопиться удалять его не следует, так как процесс обратного развития может продолжаться несколько месяцев. В случае необходимости протезирования возможно удаление эпилуса.

При гигантоклеточном эпилусе, не поддающемся консервативным мероприятиям применяется хирургическое лечение, заключающееся в иссечении образования в пределах непораженных тканей. Скальпелем или электроножом рассекают ткани до кости, отступя на 2-3 см от гранулемы, и распатером выделяют патологическую ткань с надкостницей. Кровоточащие участки мягких тканей коагулируют. Ушить рану, как правило, не удается, ее закрывают йодофомным тампоном. Тампон по мере гранулирования раны выпадает и рана эпителизируется.

Хронический гайморит представляет собой одонтогенное воспаление слизистой оболочки верхнечелюстной пазухи. Источником инфекции чаще является хронический периодонтит верхнего первого, второго большого коренного, второго малого коренного зубов, а также нагноившаяся киста. Он часто развивается в результате предшествующего острого воспалительного процесса, связанного с травматичным удалением вышеуказанных зубов. Вследствие накопления в пазухе воспалительного экссудата появляются боль, чувство распирания, выделения с гнилостным запахом из одной половины носа. Болевые ощущения могут меняться в зависимости от количества накопившегося экссудата в пазухе и его оттока. При удовлетворительном оттоке из полости серозно-гнойных выделений интенсивность боли и чувства распирания уменьшаются. Хроническое воспаление иногда сопровождается субфебрильной температурой по вечерам. При осмотре конфигурация лица не изменена. Пальпация поверхности тела верхней челюсти безболезненна. Слизистая оболочка верхнего свода преддверия рта отечна, цианотична. Риноскопия показывает, что слизистая оболочка полости носа в цвете не изменена, но гипертрофирована в пределах нижней и средней раковин.

На рентгенограммах обнаруживается снижение прозрачности верхнечелюстной пазухи. Рентгеновские снимки зубов позволяют уточнить источник одонтогенной инфекции. При хроническом гайморите границы затемнений в полости на рентгенограмме проецируются нечетко, представляются смазанными. Гнездного истончения или разрушения костных стенок, свойственных раку, здесь не наблюдается.

В целом сходными симптомами рака и хронического гайморита являются боли, заложенность носа, патологические выделения из него. В отличие от воспаления при раке боли постоянные, выделения из носа кровянистые, зловонные. При исследовании устанавливаются деформация стенок полости, наличие разрастаний из альвеол в полости носа. На рентгенограмме, помимо нарушения прозрачности пазухи, отмечается резорбция ее стенок. Правильный диагноз позволяет поставить цитологическое исследование отделяемого. После диагностической пункции и исследования пунктата большое диагностическое значение имеет введение рентгеноконтрастной массы в пазуху, которая позволяет установить характер заболевания, локализацию опухоли и протяженность ее. При неясности диагноза уверенное распознавание оказывается возможным лишь с помощью пробного вскрытия гайморовой пазухи со взятием биопсии из подозрительного на опухоль участка ткани.

21.4 Злокачественные опухоли челюстей

Среди злокачественных опухолей верхней и нижней челюсти основную группу составляет рак и саркома. Рак встречается чаще саркомы приблизительно в соотношении 3:1. Значительно реже встречаются смешанные опухоли (твердое небо, орбита). Совместная доля их среди всех злокачественных новообразований составляет 1-2%.

Среди раковых поражений верхних и нижних челюстей необходимо различать: 1) первичный рак, берущий свое начало из слизистой оболочки гайморовой полости (верхняя челюсть), эпителиальных остатков чертвинговой мембраны или, возможно, из элементов стенки кисты (нижняя челюсть); 2) вторичный рак, переходящий на челюсти с мягких тканей полости рта (рак слизистой оболочки альвеолярного отростка, твердого и мягкого неба).

Первичный рак челюстей возникает из остатков одонтогенного эпителия и эпителия слизистой оболочки верхнечелюстной пазухи, одонтогенных кист. По микроскопическому строению бывают плоскоклеточным ороговевающим и неороговевающим. Саркома развивается из надкостницы, кортикального слоя, из элементов губчатого вещества костного мозга, а также из одонтогенных структур – амелобластическая фибросаркома, амелобластическая одонтосаркома. При центральном расположении саркомы губчатое вещество заполняется опухолью, кость постепенно утолщается и образуются участки разрушения. Саркомы, развивающиеся из надкостницы, передней части верхней челюсти обычно растут кнаружи, отодвигая мягкие ткани, причем клинически проявляют себя значительно раньше, чем в тех случаях, когда берет начало из задней стенки челюсти, врастая в гайморовую полость. Саркоме верхней челюсти в большей степени, чем рак, свойственен быстрый рост кнаружи с более ранним нарушением симметрии лица. Для саркомы характерен и большой объем самой опухоли. Гистологические разновидности саркомы: веретеноклеточная, круглоклеточная, остеогенная, хондробластическая, ангиогенная, лимфо- и ретикулосаркома.

Метастазирование рака верхней и нижней челюстей преимущественно происходит лимфогенно (Leban V., 1990).

Метастазы рака нижней челюсти чаще возникают в подчелюстной области, реже в шейной. В запущенных случаях происходит метастазирование в печень, позвоночник.

Рак верхней челюсти, в частности из гайморовой пазухи, метастазирует в лимфатические узлы задней и боковой стенки глотки.

При саркомах метастазы в регионарных лимфоузлах обычно не возникают, а в отдаленных органах встречаются редко (А.И.Пачес, 2000).

21.5 Отечественная клиническая классификация злокачественных опухолей челюстей по стадиям

I стадия – опухоль ограничена слизисто-подслизистым слоем одной из стенок полости верхней челюсти и альвеолярного отростка нижней челюсти без нарушения целостности кортикального слоя кости. Регионарные метастазы не определяются ($T_1 N_0 M_0$).

II «а» стадия – опухоль с очаговой деструкцией кортикального слоя кости челюсти, но не выходит за пределы челюсти. Регионарные метастазы отсутствуют ($T_2 N_0 M_0$).

II «б» стадия – опухоль той же или меньшей степени местного распространения с одиночным смещаемым регионарным метастазом на стороне поражения ($T_2 N_0 M_0$).

III «а» стадия – опухоль той же или меньшей степени местного распространения с одиночным, ограниченно-смещаемым или множественными смещаемыми однодвусторонними или контралатеральными метастазами ($T_3 N_0 M_0$).

III «б» стадия – опухоль той же или меньшей степени местного распространения с одиночным, ограниченно-смещаемым или множественными смещаемыми одно-двустронними или контралатеральными метастазами ($T_3 N_{1-2} M_0$).

IV «а» стадия – опухоль, прорастающая в одну или несколько соседних анатомических областей (кожу лица, вторую половину челюсти, скуловую кость, носоглотку, основание черепа), без регионарных метастазов ($T_4 N_0 M_0$).

IV «б» стадия – опухоль той же степени местного распространения с несмещаемыми регионарными метастазами или опухоль любой степени местного распространения с клинически определяемыми отдаленными метастазами ($T_4 N_1 M_0$ или $T_{1-4} N_{0-2} M_1$).

21.6 Клиническая картина

Клиническая картина злокачественных опухолей верхней и нижней челюсти существенно отличается друг от друга, что требует раздельного описания. Нюансы ее обуславливаются скорее топографо-анатомическим положением опухоли и преимущественным направлением опухолевого роста.

Клиника различных форм злокачественных новообразований верхней челюсти однородна. В случаях, когда опухоль располагается внутри самой кости, т.е. когда она исходит из гайморовой полости кости, после более или менее длительного латентного периода, когда заболевание либо вовсе ничем себя не проявляет, либо субъективные ощущения столь ничтожны, что не фиксируют на себе внимания больного, первым симптомом является сильная боль неврологического характера. Она обусловлена вовлечением в опухолевый процесс разветвлений второй ветви тройничного нерва. Эти боли самим больным, а нередко и лечащим врачом трактуются как боли зубного происхождения и часто приводят к удалению одного или нескольких зубов; иногда же под диагнозом невралгии тройничного нерва больной длительно лечится физиотерапевтическими процедурами. И только после удаления зуба обнаруживается, что луночка удаленного зуба не закрывается, что поврежденные мягкие ткани не проявляют наклонности к заживлению, а боли не стихают и тогда впервые возникает подозрение в отношении истинной природы заболевания.

Иногда в зависимости от локализации и преимущественного направления роста опухоли в сторону крыло-небной ямы боли стреляющего характера отмечаются, главным образом, в области виска или же отдают в ухо, что указывает на вовлечение в процесс евстахиевой трубы или nervi auriculo-temporalis. Объективно со стороны лица и челюсти в этой стадии заболевания обычно еще не удается обнаружить ничего существенного. Опухоль развивается, не изменяя заметно черты лица. Если опухоль распространяется в сторону глазницы, она проявляет себя отеком нижнего века и слезотечением, указывающим на закладывание слезно-носового канала. Разрушение орбитальной стенки и прорыв опухоли в глазницу обуславливают сужение глазницы и смещение глазного яблока, нарушение его подвижности, понижение остроты зрения, диплопатию. Сдавление зрительного нерва в конечном счете ведет к атрофии его и слепоте.

Рост опухоли в сторону носовых ходов проявляет себя либо повторными носовыми кровотечениями, что более свойственно саркомам, либо гнойными выделениями из носа, чаще сопровождающими развитие рака. Риноскопия в это время выявляет в полости носа разрастания в виде полипов, суживающих полость и затрудняющих носовое дыхание.

Если далее опухоль растет по преимуществу кзади, то, разрушая заднюю стенку, она вдается в носоглотку и тогда определяется в виде носоглоточного полипа.

Рост опухоли кпереди и кнаружи сопровождается изменением очертаний лица и самой верхней челюсти. Быстрый рост ее приводит иногда к такому истончению передней стенки челюсти, что последняя, по меткому выражению А.И.Савицкого, при пальпации издает характерный «пергаментный хруст» этот симптом характерен для саркомы.

Если опухоль берет свое начало в глубоких тканях альвеолярного отростка, она приводит прежде всего к расшатыванию зубов и медленному вздуванию одной или обеих его боковых поверхностей. В отличие от рака саркома долго не прорастает слизистую оболочку. В более поздних стадиях, когда наступает изъязвление, отличить саркому от рака можно только с помощью биопсии.

Рак, начинающийся со слизистой оболочки десен, обычно относится к раку полости рта, когда раковая язва с характерными ворсинчатыми опухолевыми разрастаниями доходит до стенки гайморовой полости и прободает ее.

Клиника злокачественных опухолей нижней челюсти также разнообразна. При центральном раке часто развитие новообразования протекает скрыто и довольно долго. Опухолевый процесс дает о себе знать появлением якобы беспричинных болей, нередко иррадирующих по ходу нижнечелюстной ветви тройничного нерва или напоминающих боли при пульпите. Иногда первым признаком внутрикостных злокачественных опухолей является расшатанность зубов, т.е. патологическая подвижность зубов. Описываются случаи, когда больные впервые обращаются к врачу при наличии патологического перелома нижней челюсти.

Со стороны слизистой оболочки альвеолярной части нижней челюсти часто можно обнаружить узкую язву, которая долгое время не увеличивается, хотя распространение опухоли в кости происходит очень быстро. В дальнейшем опухолевый процесс вызывает деформацию лица вследствие распространения инфильтрации на подбородочную область и дно полости рта. В поздних стадиях в процесс вовлекаются подчелюстная слюнная железа, затем околоушная; увеличивается изъязвление опухоли со стороны ротовой полости и присоединяются воспалительные процессы. Усиливаются боли, ограничивается открывание рта. Затем опухолевая инфильтрация распространяется на жевательную и внутреннюю крыловидную мышцы, на небную миндалину с дужками и мягкое небо, на боковую стенку глотки.

Саркома нижней челюсти развивается значительно быстрее, чем рак. Смещение тканей и деформация органов более выражены, поэтому больные чаще обращаются к врачу с жалобами на припухлость в области челюстей. В дальнейшем увеличивающаяся опухоль становится болезненной на ощупь, возникают стреляющие боли, особенно при саркоме нижней челюсти. Расшатанность зубов – ранний признак опухолевого процесса. В верхней и нижней челюсти чаще развиваются остеогенные, хондро- и миксосаркомы. Остеогенные саркомы характеризуются быстрым клиническим течением, чем хондросаркомы.

Клиническое течение *вторичного рака* челюстей во многом зависит от сопутствующего воспалительного процесса. Больных обычно рано начинают беспокоить небольшие язвы на слизистой оболочке альвеолярного края челюстей. Они хорошо обозримы, поэтому при сборе анамнеза легко устанавливается причина, вызывающая образование язвы. В дальнейшем язва увеличивается, появляется расшатанность зубов. В боль-

шинстве случаев таких больных наблюдают врачи – стоматологи, от которых во многом зависит ранняя диагностика злокачественного опухолевого процесса.

21.7 Диагностика

Для правильного распознавания опухолей верхней и нижней челюсти большую роль играет тщательно собранный анамнез, осмотр и ощупывания, что было уже достаточно отмечено при описании их клинической картины. Однако необходимо членораздельно остановиться на специфике применения специальных методов для диагностики опухолей как верхней, так и нижней челюстей.

Для **диагностики злокачественных опухолей верхней челюсти**, особенно берущих свое начало в гайморовой полости, применяются диафоноскопия, риноскопия, ороскопия и рентгенография, включая компьютерную, пункционную биопсию.

С помощью диафаноскопии, т.е. просвечивания гайморовой полости электрической лампой, помещенной во рту, можно обнаружить патологическое затемнение гайморовой полости, однако определить истинную причину его нельзя только этим методом. В таких случаях производится прицельная пункционная биопсия в очаге патологического затемнения.

Очень важным диагностическим методом при распознавании злокачественных опухолей верхней челюсти является рентгенологическое исследование лицевого скелета. При этом используют стандартную и прицельную рентгенографию. Обоснованием для диагноза злокачественных опухолей здесь служат: а) наличие затемнения пораженной гайморовой полости, которое в отличие от воспалительного синусита бывает особенно резко выраженным; б) гнездное истончение костных стенок в начальной стадии развития опухоли и разрушение их в поздних стадиях. Последний признак является патогномичным для новообразований. При этом следует помнить, что стандартные обзорные рентгенограммы в ранних стадиях заболевания могут и не показать разрушения костных стенок, поэтому И.Л.Тагер рекомендует производить прицельные снимки в нескольких проекциях, что позволяет получить убедительные данные о наличии и распространенности процесса в области верхней челюсти и полости носа. Этого добиваются, выполняя рентгенограммы в следующих проекциях:

1. *В задне-передней сагиттальной*:

А) назоментальной – больной лежит на кассете подбородком и кончиком носа, центральный луч идет несколько выше protuberantia occipitalis externa через альвеолярные отростки верхней челюсти;

Б) назофронтальный – больной лежит к кассете лбом и кончиком носа, центральный луч идет со стороны затылка и отклонен от вертикали на 15^0 в каудальном направлении.

Эти проекции дают возможность почти полностью избежать наслоения плотных теней пирамид и позвоночника. Гайморовые полости представляются в виде светлых треугольников с хорошо очерченными границами. Также хорошо видны решетчатый лабиринт, расположенный по обеим сторонам от носовой перегородки между глазницами и частично сопровождающий с полостью носа, а также носовая полость. Обе эти проекции являются необходимыми для ориентировочного исследования.

2. *В осевой проекции*:

А) субментальной или полуаксиальной. Кассета помещается под нижней челюстью, центральный луч идет от темени к подбородку и проходит несколько впере-

ди границ между лобной и теменными костями через подбородочную область. Эта проекция проводится главным образом для осмотра передней и наружной стенок гайморовой полости и скуловой кости;

Б) теменной или аксиальной производится для осмотра основания черепа, задней и наружной стенок гайморовой полости, крыло-небного отростка и тела основной кости. Больной прижат к кассете теменной областью при полном разгибании головы, центральный луч направлен от подбородочной области к теменной.

В случаях наличия в анамнезе носовых кровотечений или беспричинно появившихся односторонних гнойных выделений применяется *передняя риноскопия*, которая дает возможность определить прорастание опухоли в носовую полость через наружную ее стенку из гайморовой полости или сверху со стороны решетчатого лабиринта. *Задняя риноскопия* может дать ценные данные о распространении опухоли в носоглотку и сверх того помочь выявлению метастазов на задней и боковых стенках глотки. При этом необходимо различать провисание опухоли через хоаны в просвет носоглотки и инфильтрацию ее стенок, так как это является одним из критериев операбельности больного.

Ороскопия позволяет определить деформацию альвеолярного отростка и твердого неба, расшатывание либо выпадение зубов, опухоль в виде бугристости или изъязвления.

При локализации опухоли в верхнем заднемедиальном сегменте необходимо обследование у окулиста с применением ультразвукового исследования, которое определяет состояние глазницы и целостность ее стенок.

При подозрении на наличие злокачественной опухоли особое место занимает пробное *вскрытие гайморовой полости* с последующим тщательным осмотром ее и иссечением кусочка подозрительной на опухоль ткани для срочного гистологического исследования. Этим методом в кратчайший срок и наиболее достоверно решаются все диагностические затруднения.

Диагностика злокачественных опухолей нижней челюсти осуществляется на основании тщательного изучения клинического течения болезни, рентгенологической картины и морфологических исследований. При диагностике центрального рака большую ценность представляет рентгенологический метод, который выявляет рано наступающие деструктивные изменения в кости. На рентгенограммах в начальных стадиях рака и саркомы обычно обнаруживается разрежение кости. Пораженный участок не имеет четких границ, последние как бы размыты. При локализации патологического очага в области альвеол кортикальные пластинки ее стенок разрушены, а по окружности определяется широкая зона разрушения губчатого вещества. При распространенных процессах на рентгенограммах отмечается полное разрушение той или иной области кости. Деструкция остеогенной саркомы имеет остеолитический, остеопластический или смешанный характер. Уплотнение пораженной кости и плотные известковые включения во внекостном компоненте опухоли характерны для хондросаркомы. В редких случаях при саркомах челюстей образуются периостальные изменения в виде козырьков «Кодмана» и спикул.

Большую роль в рентгенологическом исследовании играет томография – послойное исследование, которое производится во фронтальной и сагиттальной плоскостях. Томограммы по сравнению с обычными рентгенограммами позволяют получить более точную информацию о состоянии решетчатого лабиринта, глазницы, носовой перегородки, нижних носовых раковин, твердого неба и стенок верхнечелюстной пазухи.

Рентгенологический метод помогает определить зону и характер разрушения альвеолярной части нижней челюсти. В то же время сложности анатомического строения челюстно-лицевой области, формирование внекостного компонента саркомы, не визуализирующегося на рентгенограммах, ограничивают возможность рутинного рентгенологического метода в оценке точного распространения опухоли. В таких случаях следует прибегать к применению компьютерной томографии, которая позволяет оценить состояние внутренней и наружной кортикальных пластинок, их деструкцию (Забродина А.В., 1990). На томограммах можно видеть мягкотканный компонент опухоли, точные границы его распространения как на верхней, так и на нижней челюсти. Компьютерная томография является более информативным методом, чем рутинная рентгенография. Существенную роль в диагностике опухолей челюстей играет магнитно-резонансная томография (МРТ), которая позволяет установить распространение опухоли по костномозговому каналу нижней челюсти, в стенках гайморовой полости, выявить взаимоотношения мягкотканного компонента опухоли и окружающих структур (Кропотов М.А., 1993).

В неясных и затруднительных случаях делают цитологическое исследование пунктата опухоли и биопсию. Отдельно надо сказать об обязательном морфологическом исследовании тканей с поверхности удаленных зубов при их подвижности. Следует всегда стремиться выяснить причину расшатанных зубов. При прорастании рака слизистой оболочки или других тканей в нижнюю челюсть, когда участок поражения хорошо обозрим, нужно произвести цитологическое исследование пунктата или отпечатка и биопсию.

21.8 Дифференциальная диагностика

Распознавание рака или саркомы челюстей в развитой стадии заболевания обычно затруднений не представляет. Наоборот, на ранних этапах развития опухоли невозможно не только отличить саркому от рака, но и отдифференцировать их от следующих нераковых заболеваний:

1. **Хронический гайморит или эмпиема гайморовой полости**. Их трудно отличить от злокачественной опухоли, берущей начало в гайморовой полости, так как рак часто сопровождается одновременным развитием гнойного синусита. Основанием для правильного диагноза в подобных случаях, помимо характерных для гайморита односторонних обильных выделений из носа, тупых болей, одностороннего затруднения носового дыхания, служит главным образом рентгеновский снимок. При хроническом воспалении границы затемнений гайморовой полости на рентгенограмме проецируется нечетко, представляются смазанными, расплывчатыми и часто расширенными, в то же время при раке они подчеркнуто четки. Гнездного истончения или разрушения костных стенок, свойственных раку, здесь не наблюдается. При неясной рентгеновской картине уверенное распознавание оказывается возможным лишь с помощью пробного вскрытия гайморовой полости и цито- или гистологического исследования жидкости или иссеченного кусочка подозрительной ткани.

2. **Остеомиелит** обычно развивается после недавно перенесенного больным острого инфекционного заболевания. При этом гнойно-некротический процесс поражает все компоненты кости – костный мозг, корковый и губчатый слой и прилегающие к ней надкостницу, околочелюстные мягкие ткани. Распространению гнойного процесса из

периодонта в толщу кости альвеолярного отростка и челюсти благоприятствуют анатомические особенности: наличие в стенках альвеол значительного количества мелких отверстий, через которые проходят кровеносные и лимфатические сосуды. При остром периоде и обострении хронического периодонтита возникает значительная резорбция и перестройка костной ткани в окружности верхушки корня зуба, расширение естественных отверстий в стенках его альвеол и образование широкого сообщения между периодонтитом и прилежащими костномозговыми пространствами, через которые распространяется гнойный экссудат. Гнойная инфекция, распространившаяся из периодонтита в кость и надкостницу, вызывает расплавление костного мозга, разволокнение надкостницы и отслоение ее по обе стороны кости. Нарушение кровоснабжения кости в центре гнойно-некротического процесса и в других участках вызывает образование центральных или поверхностных секвестров. После некроза кости, выхода гнойного экссудата из нее острые воспаления стихают, процесс переходит в подострую и хроническую стадию. Она характеризуется разрастанием грануляционной ткани в окружности омертвевших участков кости, происходит постепенное отделение омертвевших участков кости от неповрежденных ее отделов, т.е. наступает секвестрация кости. Одновременно со стороны надкостницы и частично от кости образуется новая костная ткань. Она по мере кальцификации утолщается, уплотняется. Отделившиеся секвестры становятся подвижными.

Одонтогенный остеомиелит челюсти имеет три стадии: острую, подострую, хроническую. В острой стадии больных беспокоят острые, часто интенсивные боли в области одного, затем ряда зубов и участка челюсти, в половине лица и головы, а также озноб, высокая температура, профузный пот, отек околочелюстных мягких тканей, язык обложен, слюна густая, изо рта – неприятный, иногда гнилостный запах. Участок слизистой оболочки альвеолярного отростка гиперемирован, пальпация пораженного участка десны болезненна, перкуссия зубов болезненна. Со стороны периферической крови отмечается лейкоцитоз от 10^9 до 15^9 со сдвигом формулы влево. Регионарные лимфоузлы увеличены, они болезненны при пальпации.

В остром периоде на рентгенограммах в пораженных участках костей изменений не обнаруживается. Только на 10-14 день от начала заболевания удается установить первые признаки деструктивных изменений костной ткани, а также утолщение надкостницы.

При подострых и хронических стадиях общее состояние больных постепенно улучшается, температура снижается до нормы. Однако появляется изменение конфигурации лица в результате инфильтрации окружающих челюсть мягких тканей и периостального утолщения кости. На месте пораженного участка могут остаться свищевые ходы, идущие до кости, из которых иногда выделяется гной. Лимфатические узлы уменьшаются, становятся менее болезненными.

Рентгенологическая картина хронического остеомиелита разнообразна. На рентгенограмме видны один или несколько очагов резорбции кости, чаще неправильной формы, в центре которых – тени секвестров, чаще небольших, а также новообразование костной ткани, из-за чего изменяются контуры челюсти – утолщается и становится неровным ее край. При длительном течении хронического остеомиелита образуются очаги остеосклероза, дающие на рентгенограмме более интенсивную тень, чем нормальная кость.

3. **Туберкулез** челюстей возникает вторично в результате распространения туберкулезных микобактерий гематогенно или лимфогенно из других органов, главным

образом из легких и гортани, а также вследствие контактного перехода со слизистой полости рта. Он характеризуется образованием одиночного очага резорбции кости, нередко с выраженной периостальной реакцией. На верхней челюсти он располагается в области подглазничного края или скулового отростка, на нижней челюсти – в области ее тела или ветви. Вначале туберкулезный очаг в кости не сопровождается болевыми ощущениями, а по мере распространения на надкостницу и мягкие ткани появляются боли, воспалительная контрактура жевательных мышц. При переходе процесса из глубины кости на прилежащие ткани наблюдается инфильтрация околочелюстных мягких тканей, спаивание с ними кости, изменения ее цвета от красного до синеватого. Образуются один или несколько холодных абсцессов. Они склонны к самопроизвольному вскрытию с отделением водянистого экссудата и комочков творожистого распада, после чего остаются множественные свищи со скудным отделяемым и выбухающими вялыми грануляциями. Чаще свищи сохраняются несколько лет, а рядом образуются новые.

На рентгенограммах определяется резорбция кости и одиночные внутрикостные очаги. Они имеют четкие границы и иногда содержат мелкие секвестры. Туберкулезным процессом первоначально поражается альвеолярный отросток, а затем – тело челюсти. Для туберкулеза характерным является торпидное течение свищевых язв и болезненное увеличение подчелюстных лимфоузлов. Для диагностики помогает положительная туберкулиновая проба по Манту, наличие в мазках гноя или казеозной массы клетки Пирогова-Ланхганса, высевание в культуре микобактерий туберкулеза. Когда клиническая картина осложняется прогрессирующим разрушением альвеолярного отростка, для дифдиагностики следует прибегать к биопсии с гистологическим исследованием ткани из очага поражения, а также прививать морским свинкам патогистологический материал от больных.

4. **Гуммозный сифилис** часто поражает небный свод, реже альвеолярный отросток. Он развивается через 3-6 лет и более после начала болезни и характеризуется образованием так называемых гумм. Они могут локализоваться в слизистой оболочке, надкостнице и костной ткани челюсти. При образовании сифилитических гумм вначале появляется плотный безболезненный узел, который постепенно вскрывается с отторжением гуммозного стержня. Возникшая гуммозная язва имеет кратерообразную форму, края ее ровные, плотные, дно покрыто грануляциями. Поражение надкостницы характеризуется диффузной, плотной инфильтрацией периоста тела нижней, реже верхней челюсти. Далее утолщенный периост постепенно спаивается со слизистой оболочкой, а в области тела челюсти – с кожей. Гумма размягчается и вскрывается кнаружи с образованием свища или язвы в центре. Язва на надкостнице челюсти постепенно рубцуется, оставляя на поверхности уплотнения, часто валикообразной формы. При поражении надкостницы альвеолярного отростка в процесс могут вовлекаться зубы, они становятся болезненными и подвижными. Процесс с надкостницы может переходить на кость.

На рентгенограмме обнаруживаются очаги остеопороза в участках кости, соответствующих расположению гуммы в надкостнице, а также убыль кости по поверхности кортикального слоя в виде узура. При вовлечении в процесс зубов происходит разрушение компактной пластинки их ячеек. Разрастание надкостницы дает на рентгенограмме волнообразную тень по краю челюсти, а также иногда явления оссифицирующего периостита. Рентгенологическая картина гуммозных поражений кости характе-

ризуется очагами деструкции различных размеров, окруженными склерозированной костной тканью.

Клинический диагноз сифилиса подкрепляется положительной реакцией Вассермана. Важное значение имеет микробиологическое исследование содержимого гуммы и нахождение в ней бледной трепонемы. В сомнительных случаях – биопсия с гистологическим исследованием пораженной ткани.

В целом сифилитические поражения надкостницы и костной ткани челюстей от неспецифических и специфических воспалительных процессов отличаются тем, что последние всегда имеют одонтогенную причину и ярко выраженную острую стадию болезни.

21.9 Лечение

Прежде чем приступить к лечению злокачественных опухолей верхней и нижней челюстей, сначала нужно провести санацию полости рта. Из-за опасности диссеминации клеток злокачественных опухолей не следует удалять из области расположения опухоли расшатанные и кариозные зубы. В тех случаях, когда планируется проведение лучевой терапии, во избежание ожогов нужно снять металлические протезы.

Лечение злокачественных опухолей как верхней, так и нижней челюсти долгое время было чисто хирургическим. Однако малоудовлетворительные отдаленные результаты чисто хирургического лечения, с одной стороны, и успехи лучевой терапии в лечении злокачественных опухолей, с другой, привели к необходимости применения комбинированного лечения.

При проведении комбинированного лечения лучевая терапия проводится как в предоперационном, так и в послеоперационном периодах, которая обеспечивает радикализм лечения. Предпочтение должно быть отдано предоперационному облучению, с помощью которого добиваются абластичности операций, уменьшения объема опухоли, отграничения ее, снижения потенциала злокачественности. Послеоперационное облучение показано только в том случае, когда нет уверенности в радикализме выполненного хирургического вмешательства.

Злокачественные опухоли верхней и нижней челюсти, особенно рак, длительно сохраняют локальный рост, поэтому при небольших опухолях нижней челюсти, когда процесс ограничен одной анатомической частью органа и опухоль не прорастает в надкостницу, все еще производится только хирургическое лечение путем резекции пораженного участка нижней челюсти с первичной костной пластикой. Однако при всех местно-распространенных злокачественных опухолях челюстей предпочтение отдается комбинированному лечению.

Применение предоперационной лучевой терапии при злокачественных опухолях верхней челюсти имеет свои отличия, чем при нижней челюсти. В связи с близостью «критических» органов (глаз, передней черепной ямки, носоглотки, крылонебной и подвисочной ямок) и их невысокой толерантностью к ионизирующему излучению, облучение проводится через свинцовые клиновидные фильтры, оба глаза защищаются свинцовыми блоками. Эти мероприятия осуществляются с целью концентрации дозы ионизирующего излучения в опухоли и разгрузки нормальных тканей от лучевого воздействия. Следует отметить, что поглощенные суммарные дозы в «критических органах» не должны превышать: для глаз на стороне поражения, если его не включают в объем облучения, 4-5 Грей, спинного мозга – 20-30 Грей, область хиазмы – 50 Грей.

Предоперационное облучение злокачественных опухолей *нижней* челюсти не требует особых подходов и проводится по общепринятой методике.

Предоперационная лучевая терапия проводится различными методами фракционирования и суммарными очаговыми дозами, но в практике многих лечебных учреждений применяется классический метод фракционирования, предложенный в 1929 году Кутаром (по 2 гр. 5 дней в неделю, т.е. недельная доза 10 Грей) до суммарной очаговой дозы 40-50 Грей. Чаще используют два поля облучения: прямое боковое и переднее. В целом число полей облучения определяют в зависимости от размеров первичного очага и наличия регионарных метастазов (Э.А.Глезеров, 1975).

Хирургическое вмешательство производится спустя 3 недели после окончания облучения, когда лучевые реакции кожи и слизистой оболочки рта обычно уменьшаются. Накопленный мировой опыт свидетельствует об определенных преимуществах электрохирургического лечения по сравнению с «кровавым». Поэтапная коагуляция опухоли обеспечивает гемостаз вследствие тромбоза кровеносных сосудов и предотвращает рассеивание клеток опухоли в результате коагуляции лимфатических сосудов.

При выполнении резекции верхней челюсти электрохирургическим способом верхнечелюстную кость удаляют целиком вместе с нижнеглазничным краем, частью альвеолярного отростка верхней челюсти с частью скуловой кости. При этом необходимо перевязать наружную сонную артерию на стороне поражения с целью уменьшения интраоперационного кровотечения.

Резекция верхней челюсти выполняется под наркозом, при котором осуществляется интубация через нос или рот с отведением трубки через угол рта, противоположный опухоли. Производят разрез по Муру, дополняя его рассечением губы. Широко обнажают область собачьей ямки. Если она поражена опухолью, то часть мягких тканей щеки оставляют на опухоли, проводя разрез с помощью электроножа в пределах нормальных тканей. Для коагуляции опухоли и костных тканей используют различные электроды (прямые и дисковидные, расположенные под углом электропетли). Для удаления альвеолярного отростка применяют биполярные электроды. Вначале удаляют переднюю стенку верхнечелюстной пазухи и широко вскрывают ее просвет.

Поэтапно коагулируют опухоль в просвете пазухи, удаляя вместе с опухолью сохранившуюся слизистую оболочку, а после коагуляции медиальную стенку верхнечелюстной пазухи решетчатого лабиринта. В случае прорастания опухоли в глазницу производят ее экзентерацию. При глубокой инфильтрации мягких тканей щеки необходимо удалить их вместе с прилежащим участком кожи. Удаление скуловой кости при ее поражении опухолью не вызывает затруднений.

После окончания операции образовавшуюся полость тщательно осматривают, останавливают кровотечение из мелких сосудов медицинским клеем МК-8, который наносят с помощью безыгольного инъектора «Пчелка», затем стенки послеоперационной полости покрывают клеевой композицией, состоящей из медицинского клея МК-8, оротовой кислоты и диоксидина. Включение в композицию регенератора и антисептика способствует ускорению заживления. Клей предохраняет от инфицирования стенки послеоперационной полости. Через 2-3 недели, когда появляются грануляции, клеевая пленка разрушается и отторгается. Безтампонный способ позволяет избежать отека мягких тканей лица и глаза, мучительной головной боли, уменьшить продолжительность и степень выраженности температурной реакции и интоксикации, вызываемой

марлевым тампоном, пропитанным эмульсией пенициллина или ксероформа в стерильном вазелиновом масле (В.О.Ольшанский, А.М.Сдвижков, 1989).

Больные, которым произведены радикальные операции на верхней челюсти, нуждаются в протезировании. Протез альвеолярного отростка и твердого неба изготавливают до операции и вставляют в ротовую полость на операционном столе. Широко применяется эндопротезирование глаза после экзентерации глазницы. Возможно замещение протезом обширных дефектов мягких тканей.

При злокачественных опухолях *нижней челюсти* производят широкую резекцию нижней челюсти с удалением подчелюстной слюнной железы. Предварительно перевязывают наружную сонную артерию. Объем операции при раке органов полости рта с прорастанием опухоли в нижнюю челюсть определяется размером поражения слизистой оболочки альвеолярной части нижней челюсти и дна ротовой полости, а возможно и языка. Во всяком случае при этой форме рака резекция нижней челюсти должна сопровождаться широким иссечением окружающих мягких тканей. В конце операции нередко показана трахеостомия, а для питания – введение носопищеводного резинового зонда или парентеральное питание. После радикальной резекции удержание в правильном положении фрагментов нижней челюсти является самым ответственным этапом. Фиксация осуществляется назубными шинами. При хирургическом и комбинированном лечении злокачественных опухолей нижней челюсти необходимо провести первичные пластические замещения дефекта нижней челюсти. Для этих целей можно использовать аутотрансплантант, взятый из ребра или другой кости или лиофилизированный аллотрансплантант нижней челюсти или металлоконструкции. Однако следует отметить, что при резекциях нижней челюсти, когда одновременно широко иссекают окружающие ткани, перевязывают наружную сонную артерию и к тому же проводят предоперационную лучевую терапию, выполнять первичную костную пластику не следует. А.И.Пачес (2000) считает, что пластическую операцию нужно отложить на 2 года, а возможно, и больше, и тогда нередко приходится прибегать к комбинированной костно-пластической операции. Наличие регионарных метастазов при злокачественных опухолях верхней и нижней челюсти является показанием к выполнению одномоментной операции на первичном очаге и зонах регионарного метастазирования. При этом применяют фасциально-футлярного иссечения лимфоузлов и клетчатки шеи, или операцию Крайля, которая показана при наличии ограниченно смещаемых метастазов, спаянных с окружающими анатомическими образованиями шеи. Выявление смещаемых, изолированных, не спаянных с окружающими тканями шеи метастазов является показанием к выполнению фасциально-футлярного иссечения лимфатических узлов и клетчатки шеи.

Часто к моменту выбора метода лечения одни больные со злокачественными опухолями верхней и нижней челюсти имеют распространенную стадию опухолевого процесса, другие – противопоказания по совокупности отягощающих моментов, которые не позволяют проводить комбинированное лечение. У таких больных применяются либо паллиативная лучевая терапия, либо химиолучевое лечение. При низкодифференцированных формах злокачественных опухолей одним из предпочтительных методов лечения является химиолучевое лечение в виде регионарной внутриартериальной лекарственной терапии и дистанционной гамма-терапии. Наиболее доступной для катетеризации является поверхностная височная артерия или нижняя скуловая артерия, являющаяся конечной ветвью наружной сонной артерии, ответственной за крово-

снабжение верхней и нижней челюсти. Противоопухолевые химиопрепараты вводят через эти артерии, питающие зону поражения опухолью. С этой целью часто применяются метотрексат, 5-фторурацил, цисплатин, адриамицин. На первом этапе проводится регионарная полихимиотерапия, на втором – дистанционная гамма-терапия до суммарной очаговой дозы 60 Грей, используя различные способы фракционирования дозы (классическое по 2 Грей 5 раз в неделю, гиперфракционирование – дробление ежедневной укрупненной дозы 3-5 Грей на 2-3 фракции с интервалом 4-5 часов, а также динамическое фракционирование). При низкой толерантности кожи лучевую терапию выгодно проводить расщепленным курсом.

Применяя химиолучевое лечение распространенных низкодифференцированных злокачественных опухолей челюстей, Н.Г.Коротких (1978) получил непосредственные благоприятные результаты у 74% больных. А.И.Пачес (2000) констатирует, что использование комбинации адриамицина и цисплатина с последующей лучевой терапией и локальной гипертермией позволяет перевести местно-распространенные опухоли в операбельное состояние.

Некоторые специалисты для уменьшения болей и повышения чувствительности к облучению рекомендуют перевязку наружной сонной артерии. Однако о положительных результатах данного метода нет доверительных цифровых данных.

21.10 Прогноз

Оценивая результаты комбинированного лечения злокачественных опухолей верхней и нижней челюсти с использованием дистанционной гамма-терапии и электрохирургических резекций, следует отметить, что 5-летняя выживаемость в совокупности составляет 52%, а при I – II стадии – 73,6%, при III – 54,9%, даже при IV – 24,2%. При наличии регионарных метастазов показатели 5-летней выживаемости резко снижаются до 37,5%.

При использовании лучевого или хирургического лечения как самостоятельного метода результаты вдвое хуже. Так, 5-летняя выживаемость при лучевом лечении по радикальной программе составляет 23,2%. При хирургическом лечении этот показатель – 15-30%, химиолучевом – 29,7%, (В.Г.Ходжаев, 1974, Н.Г.Коротких, 1978, В.О.Ольшанский, А.М.Сдвижков,1989, А.И.Пачес, 2000).

21.11 Реабилитация

Хирургическое лечение больных с опухолями челюстей оставляет после себя различные косметические дефекты или деформации, которые вызывают не только обезображивание лица, но и функциональные, психические нарушения. Своевременное проведение реабилитационных мероприятий способствует выздоровлению и возвращению больных к трудовой деятельности.

Во время обследования и осуществления диагностических манипуляций реабилитационные мероприятия должны быть направлены на снятие страха перед операцией и вселение веры в выздоровление. Для нормализации психоэмоционального состояния больному перед операцией корректно сообщают об объеме оперативного вмешательства и его последствиях, при необходимости проводят седативную терапию. При планировании операции стационарным больным с опухолями челюстей осуществляют предопера-

ционные мероприятия, включающие изготовление шины, защитной пластинки и других ортопедических приспособлений для фиксации челюсти и трансплантата, применение их способствует быстрейшему заживлению и профилактике осложнений. Послеоперационный дефект лица и челюстей, возникающий в результате удаления опухоли, следует стремиться полноценно заместить во время операции (восстановить функции и устранить косметические нарушения). Для этого используются различные методы пластики мягких и костных тканей, а также ортопедические аппараты, зубные протезы.

Дефекты челюстно-лицевой области, образующиеся после хирургического вмешательства, чрезвычайно разнообразны и зависят они от локализации опухолевого процесса, объема оперативного вмешательства, величины возникшего дефекта. Так, например, после удаления части твердого неба, когда появляется сообщение между полостью рта и полостью носа, на первый план выступают нарушения глотания и речи. Косметических нарушений при этом обычно не бывает. Для ликвидации послеоперационного дефекта в таких случаях чаще всего изготавливают пластиковый протез.

Более выраженные функциональные и косметические нарушения наблюдаются после электрохирургической резекции верхней челюсти с удалением альвеолярного отростка твердого неба. У таких больных возникает асимметрия лица за счет западения щеки на стороне операции. Наиболее резко выражена деформация лица, нарушены жевание, глотание и речь у больных, перенесших резекцию верхнечелюстной кости с обеих сторон. При резекции верхней челюсти с экзентерацией глазницы наряду с функциональными нарушениями наблюдаются значительные обезображивающие дефекты лица. Наиболее сильно обезображивание выражено у больных, которые перенесли резекцию верхней челюсти с иссечением мягких тканей лица.

В проведении ортопедического метода лечения больных, перенесших резекцию верхней челюсти, различают два вида протезирования: непосредственное и последовательное (В.Ю.Курляндский, 1969). Непосредственное протезирование заключается в том, что протез изготавливают до операции и вводят в полость рта сразу же после хирургического вмешательства. К последующему протезированию относят такое протезирование, когда протезы изготавливаются через 2-3 недели после операции (раннее протезирование) или через 3-4 месяца (позднее протезирование). Большинство специалистов считают, что протезирование дефектов, возникающих после оперативного вмешательства по поводу опухолей челюстно-лицевой области, требует сугубо индивидуального и этапного подхода (В.Н.Герасименко, Н.В.Артющенко, 1988; Л.И.Трушкевич, 1983, А.И.Пачес, 2000 и др.).

В настоящее время применяют трехэтапную методику протезирования: первый этап – перед операцией изготавливают непосредственный протез – защитную пластинку; второй этап – на 10-15-е сутки после операции изготавливают формирующий протез; третий этап – на 30-е сутки после операции изготавливают окончательный протез. Каждый этап протезирования имеет свои задачи.

Задачи первого этапа протезирования:

• обеспечить после операции возможность приема пищи через рот, сохранить речь, создать надежное разобщение между раневой поверхностью и полостью рта, обеспечить фиксацию тампонов в послеоперационной полости.

Задачи второго этапа:

• улучшить жевание, глотание, дикцию, предупредить развитие рубцовой деформации лица, создать ложе для обтурирующей части постоянного протеза.

Задачи окончательного третьего этапа:

• протезирования больных с дефектами верхней челюсти, восстановить утраченные функции полости рта (жевание, глотание, речь), сохранить по возможности нормальный внешний вид больного.

Следует отметить, что при длительном ношении протеза фиксация его ухудшается, поэтому протезы следует менять не реже одного раза в год.

Таким образом, протезирование больных с дефектами челюстно-лицевой области после расширенной операции по поводу злокачественных новообразований занимает основное место в комплексе реабилитационных мероприятий, так как оно не только устраняет функциональные и косметические нарушения, но и благотворно влияет на психику больного, ускоряет возвращение больного в семью и к общественно полезному труду.

Оперативные вмешательства по поводу злокачественных опухолей нижней челюсти наряду с резекцией последней нередко сопровождаются и резекцией части языка, дна полости рта, щеки, повреждением лицевого нерва. При радикальных оперативных вмешательствах у этих больных наряду с дефектами нижней челюсти образуются дефекты языка, мягких тканей щеки, дна полости рта, нижней и верхней губы и прилегающих к ней областей, а травматизация лицевого нерва приводит к возникновению парезов и параличей мимической мускулатуры, что проявляется в несмыкании губ, ограничении их подвижности.

У этих больных наблюдаются нарушения речеобразования и звукопроизношения. Размер косметического дефекта, характер и степень вышеуказанных нарушений весьма разнообразны и находятся в прямой зависимости от объема оперативного вмешательства. Для устранения послеоперационного дефекта и функциональных нарушений после резекции нижней челюсти применяются пластические операции первичным замещением дефекта челюсти костным аутотрансплантатом или эндопротезом, а дефект мягкотканного компонента устраняется за счет применения кожно-мышечного лоскута и начиная с 5-7 суток после операции проводится логовосстановительная терапия, направленная сначала на активацию мимической мускулатуры и движение губ, а затем осваивает упражнения для нижней челюсти, резецированного языка (Кирьянова М.Г., 1976).

Следует отметить, что пластические операции и протезирование не всегда полностью исправляют нарушенную речевую функцию, но создают условия для формирования правильных речевых стереотипов в новых условиях. Положительный результат логовосстановительной терапии достигается при содружестве ряда специалистов: челюстно-лицевого ортопеда, хирурга, психолога.

21.12 Использованная литература

1. Блохин Н.Н., Петерсон Б.Е. Клиническая онкология, I том, М., «Медицина», 1979, с. 512-521.

2. Бойков В.П. Особенности хирургической тактики при распространенных и рецидивных злокачественных опухолях верхней челюсти. Автореферат канд. дисс. М., 1977.

3. Герасименко В.Н. Реабилитация онкологических больных. М., Медицина, 1988, с. 204-231.

4. Глезеров Э.А. Комбинированное лечение распространенных и рецидивных злокачественных опухолей верхней челюсти. Автор. канд. дисс. М., 1975.

5. Кирьянова М.Г. Первичное замещение послеоперационных дефектов нижней челюсти выверенными аутотрансплантатом. Автор. канд. дисс., М., 1976.

6. Ольшанский В.О., Сдвижов А.М. Злокачественные опухоли верхней челюсти. //В книге: «Комбинированные и комплексные методы лечения злокачественных опухолей». М.,. «Медицина», 1989, с. 150-161.

7. Пачес А.И., Шенталь В.В. Опухоли нижней челюсти. //В книге: «Опухоли головы и шеи (издание четвертое). М., «Медицина». 2000, с. 196-219.

8. Савицкий А.И. Избранные лекции по клинической онкологии. М.,.1972, с. 86-94.

9. Ходжаев В.Г. Регионарная внутриартериальная химиотерапия некоторых злокачественных опухолей головы и шеи в свете изучения непосредственных и отдаленных результатов. Автореф. дисс. докт., М., 1974.

10. Jacobs J.R, Polak T.E. et. al. Cemotherapy following surgery for head and neck cancer. Amer. J. Clin. oncol.,1989, vol 12, N3, P.185-189.

11. Longman A.W., Kaplan M.J. et. al. Sarcoma of the mandibull. Otolaryn. Head, neck Surg, 1989, Vol. 100, N1 p.74-77.

21.13 Иллюстрационный материал к опухолям верхней и нижней челюстей

Рис. 1. (а) – рак альвеолярного отростка верхней челюсти; (б) – рак альвелярной части нижней челюсти

Рис. 2. Уровни возможных резекций нижней челюсти в зависимости от размеров ракой опухоли

Рис. 3. Схематическое изображение максимального объема удаляемых тканей при распространенном раке слизистой оболочки альвеолярной части нижней челюсти с инфильтрацией тканей дна полости рта и языка

Рис. 4. Удаление правой верхней челюсти:

А – линия разреза мягких тканей (пунктир показывает дополнительное рассечение тканей). 1 – лоскут мягких тканей отделен от скелета. Пунктиром показаны места рассечения мягких тканей; 2 – рассекает альвеолярный отросток и твердое небо. Пунктир показывает линии разрушения кости; Б – проведенная пила перепиливает скуловую кость; 1 – линия разреза тканей у нижнего края глазницы; 2 – линия разреза внешних покровов; 3 – линия разреза слизистой оболочки неба; 4 – поле лоскута со слизистой: 5 – поле лоскута без слизистой;6 – линия пересечения жевательной мышцы; 7 – нижняя стенка глазницы; 8 – линия пересечения лобного отростка челюсти;9 – грушевидное отверстие; 10 – линия рассечения альвеолярного отростка челюсти и неба;11 – альвеолярный отросток; 12 – линия пересечения скуловой кости

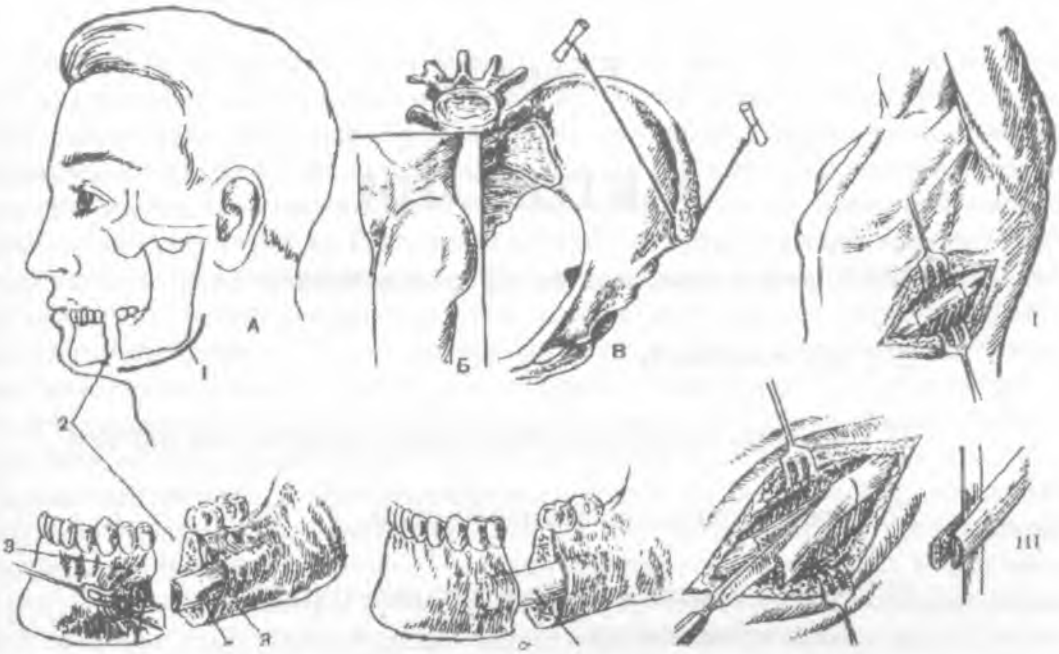

Рис. 5. Схема операции по устранению дефекта нижней челюсти с использованием костного трансплантата из крыла подвздошной кости или ребра:

А: 1 – кожный разрез на лице огибает край челюсти:
2 – дефект челюсти;
Б – кожный разрез по краю крыла подвздошной кости;
В – спиливается костная пластинка с верхнего края крыла подвздошной кости.
Г – концы дефекта челюсти освобождены от рубцов, надкостницы, в сделанные на кости ложа вводится костная пластинка;
3 – надкостница;
4 – выдолбленное на кости ложе;
5 – костная пластинка из ребра или крыла подвздошной кости.
Д – костный трансплантат соединил концы челюсти. Резекция ребра с целью трансплантации:
1 – принцип рассечения надкостницы: два поперечных разреза и два продольных – по краям ребра;
2 – сдалбливание внешней пластинки ребра с надкостницей или
3 – с иссеченного участка ребра с надкостницей спиливание его внешней пластинки

Глава 22

РАК ГОРТАНИ

22.1 Клиническая анатомия и функция гортани

22.2 Заболеваемость

22.3 Факторы способствующие возникновению рака гортани

22.4 Предраковые заболевания гортани

22.5 Группа повышенного риска по раку гортани
и врачебная тактика

22.6 Профилактика рака гортани

22.7 Патологическая анатомия

22.8 Международная гистологическая классификация рака гортани

22.9 Клиническая классификация рака гортани по стадиям

22.10 Клинические симптомы

22.11 Методы диагностики рака гортани

22.12 Лечение рака гортани

22.13 Прогноз

22.14 Реабилитация больных раком гортани

22.15 Использованная литература – 22 источника

22.16 Иллюстрационный материал – 3 рисунка

22.1 Клиническая анатомия и функция гортани

Гортань представляет собой непарный орган сложного строения; здесь происходит перекрест дыхательного и пищеварительного трактов; выполняет защитную, дыхательную и голосообразовательную функции. Гортань расположена в переднем отделе шеи. Соответственно уровню IV-VII шейных позвонков. Вверху гортань посредством щитоподъязычной мембраны связан с подъязычной костью, книзу переходит в трахею. Позади нее находится гортанная часть глотки. Сбоку сосудисто-нервные пучки шеи, доли щитовидной железы и паращитовидные железы. Скелет гортани составляют три непарные (щитовидный, перстневидный и надгортанный) и парные (черпаловидные, рожковидные и клиновидные) хрящи, которые связаны между собой рядом суставов и связок приводимых в движение определенными группами мышц. Мышцы гортани подразделены на наружные и внутренние. Наружные мышцы поднимают и опускают гортань. К ним относятся грудино-щитовидная, грудино-подъязычная, щитоподъязычная, лопаточно-подъязычная, шило-подъязычная, двубрюшная мышца. Внутренние мышцы гортани приводят в движение хрящей гортани, изменяют ширину голосовой щели. К ним относятся: основной суживатель голосовой щели – перстнещитовидная мышца; основной расширитель голосовой щели – задняя перстнечерпаловидная мышца; мышцы помощники – поперечная черпаловидная, косая черпаловидная и латеральная перстнечерпаловидная; мышцы, управляющие голосовыми складками – голосовая, щиточерпаловидная и перстнещитовидная; мышцы, обеспечивающие подвижность надгортанника –черпалонадгортанная, косая черпаловидная и щитонадгортанная. Просвет гортани напоминает песочные часы: в среднем отделе она сужена, кверху и книзу расширена. Верхний отдел гортани, в который входят гортанная поверхность надгортанника, черпалонадгортаные складки, вестибулярные складки, гортанные желудочки, гортанная поверхность черпаловидных хрящей и межчерпаловидной складки, называется надскладочным. Средний (складочный) занимает область голосовых складок, переднюю и заднюю комиссуру. Нижний (подскладочный) располагается от нижней поверхности голосовых складок до уровня первого кольца трахеи. Слизистая оболочка надскладочного отдела гортани почти на всем протяжении покрыт многоядерным цилиндрическим эпителием. Слизистая оболочка голосовых складок тонка, покрыта многослойным плоским эпителием. Слизистая оболочка подскладочного отдела покрыта мерцательным цилиндрическим эпителием, которому присуща метаплазия в многослойный плоский, возникающая в основном в возрасте старше 40 лет.

Кровоснабжение гортани осуществляется верхними и нижними гортанными артериями, являющиеся соответственно ветвями верхней и нижней щитовидной артерии. Артериям соответствуют одноименные вены, впадающие во внутреннюю яремную вену. Гортань иннервируется симпатическим и блуждающим (верхними и нижними гортанными) нервами. Лимфатическая система гортани состоит из двух отделов, которые отделены друг от друга голосовыми складками. Верхний более развит, отток из него происходит в шейные лимфатические узлы по ходу внутренней яремной вены, из нижнего в претрахеальные, нижнюю группу узлов глубокой яремной цепи, а также лимфатические узлы верхнего средостения.

22.2 Заболеваемость

Ежегодно в мире регистрируется 161403 новых случаев рака гортани и 89090 смертей. В 2002 году среди стран дальнего зарубежья максимально стандартизованные показатели заболеваемости населения на 100 000 населения отмечались в Венгрии (15,9), Испании (14,3), Танзании (12,3), минимальные – в Конго (1,5), Мали (1,7), Китае (2,0), Индонезии (2,1) (Ferley J. et. al., 2003).

По данным М.И. Давыдова с соавт. (2002) среди стран СНГ высокий уровень заболеваемости отмечен только на Украине (12,7$^0/_{0000}$), в России, Беларуси, Армении, Грузии заболеваемость на 100 000 населения колеблется в пределах 4,5-6,0; низкий уровень – в Кыргызстане (1,2), Узбекистане и Казахстане (2,8), Молдове (2,9).

Изменение заболеваемости в динамике в РК с 1970 по 2002 гг. были не столь значительными, колеблясь в пределах 2,2-28$^0/_{0000}$.

В 2002 году в РК на диспансерный учет было взято 419 больных с впервые в жизни установленным диагнозом рак гортани, что составляет 2,8$^0/_{0000}$ и в структуре онкологической заболеваемости занимает 20 место. Соотношение мужчин и женщин – 11:1. Среди всех больных удельный вес I-II стадии составил 25,6 %, IV стадии – 11,0%. Относительно высокий уровень заболеваемости зарегистрирован в г. Алматы (4,8$^0/_{0000}$), ВКО (4,3$^0/_{0000}$), Акмолинской области (4,0$^0/_{0000}$), низкий в ЮКО (0,6$^0/_{0000}$), Кызылординской (1,0$^0/_{0000}$), Актюбинской и Жамбылской областях (2,2$^0/_{0000}$); (Ж.А. Арзыкулов с соавт., 2003).

Частота рака гортани составляет в среднем 2% всех злокачественных опухолей (Пачес А.И., 2000). По отношению к раку ЛОР-органов других локализаций рак гортани составляет 40-60%. Раком гортани заболевают преимущественно мужчины в возрасте от 40 лет и старше. В структуре онкологической заболеваемости у мужчин он занимает 5-ое место.

22.3 Факторы, способствующие возникновению рака гортани

Возникновению рака гортани способствуют многие вредные воздействия. У подавляющего числа больных можно отметить в анамнезе: длительный период курения, употребление алкоголя. Почти все больные (98%) раком гортани были злостными курильщиками в течение 15-20 лет. Исследование ученых показывают увеличение заболеваемости раком гортани в связи с увеличением потребление населения табачных изделий, особенно в сочетании с пристрастием к алкоголю. Подтверждение этому нашлось в исследованиях посвященных изучению поведения опухолевого гена-супрессора p53 так, среди больных раком гортани была выявлена его мутация у 42%. При этом у пьющих и курящих мутация этого гена отмечена у 58%, в группе не пьющих этот процент составил уже 33%, у тех, кто не курил и не употреблял алкоголя всего 17%. Более того, анализ показал, что мутация p53 у некурящих и не употребляющих алкоголь происходила в участке ДНК более характерном для эндогенной мутации. Определенную роль в возникновении опухолевого процесса играет также вирус папилломы человека. По-видимому, в развитии рака гортани большое значение имеет увеличение во внешней среде концентрации канцерогенных веществ (бензол, нефть и ее продукты, табачный дым и др.). По статистическим данным разных стран, рак гортани очень часто наблюдаются у лиц, имеющих длительный контакт с нефтью и

продуктами ее переработки, а также фенольными смолами и сажей. Кроме того, раком гортани часто болеют шоферы, механики, путевые рабочие, а также лица с длительной и большой речевой нагрузкой (педагоги, юристы, диспетчеры и др.).

22.4 Предраковые заболевания гортани

К предраковым заболеваниям высокой частотой озлокачествления (облигатные) относятся: 1) папиллома у взрослых; 2) дискератозы (лейкоплакия, лейкокератоз); 3) пахидермия. С малой степени озлокачествления (факультативные) относятся: 1) контактная фиброма; 2) рубцовый процесс после хронических инфекции (туберкулез, сифилис, склерома) и ожогов.

Папиллома и папилломатоз – это доброкачественная опухоль имеет вид сосочкового разрастания. Наблюдаются в любом возрасте, чаще у взрослых и составляют около 40% всех доброкачественных опухолей гортани. По данным различных авторов папилломы озлокачествляются от 3 до 20% случаев. Папилломы характеризуются быстрым ростом и склонностью к рецидивированию. Различают мягкие и твердые папилломы в зависимости от их плотности.

Неороговевающие (мягкие) папилломы почти всегда располагаются на слегка утолщенной слизистой оболочке розоватого цвета и представляет собой сосочкового вида образования округлой формы, розового цвета или красного цвета с гладкой или крупнозернистой поверхностью, напоминающей ягоду ежевики. Они имеют узкую или более широкую ножку.

Ороговевающие (твердые) папилломы светло-розового цвета или беловато-желтого оттенка часто сопровождаются воспалительными изменениями слизистой оболочки гортани, на которой он возникают. Их форма округлая, ножка овально-широкая, а сама папиллома напоминают шляпку гриба или сходна с цветной капустой. Поверхность ее шероховатая, иногда мелковорсинчатая. Папилломы чаще всего возникают в среднем отделе гортани, по краю голосовой складки. Изредка они располагаются в гортанном желудочке и распространяются на поверхность голосовых складок, фиксированного отдела гортани, черпало-надгортанных складок. Клинические симптомы папилломы зависят прежде всего от их локализации. При локализации поражения в области голосовой щели появляются охриплость, продолжительные изменения тембра голоса, изредка афония. Наличие многочисленных рецидивирующих папиллом на голосовых складках, которые чаще наблюдаются в детском возрасте, может привести к стенозу с последующей трахеостомией. При развитии папиллом в вестибулярном отделе больные отмечают ощущения неудобства и присутствие инородного тела. Поражение, локализующиеся под голосовыми складками, вызывает легкое першение, щекотание и покашливание, в дальнейшем может наблюдаться явление стеноза. Когда охриплость усиливаются и присоединяются боли или появляются прожилки крови в мокроте, следует подумать о превращении папилломы в рак. Основание такой папилломы инфильтрировано. Необходимо сделать биопсию и провести морфологическое исследование. Предложено много способов лечения папиллом. В настоящее время эффективными являются эндоларингеальное удаление опухоли. Удаленные папилломы должны обязательно подвергаться морфологическому исследованию с целью исключения малигнизации. Субъективная симптоматика озлокачествления папиллом на ранних этапах не является специфичной, поэтому необходимо диспансерное наблюдение за такими больными.

Дискеретозы гортани – это дисплазия многослойного плоского эпителия, гистологическим проявлением которого является гипертрофия, гиперплазия, гиперкератоз, паракератоз и акантоз. В зависимости от степени ороговения и пролиферации эпителия, различают такие виды дискератозов: лейкоплакия, лейкокретоз.

Лейкоплакия. При осмотре лейкоплакия имеет вид ограниченного пятна белесовато-дымчатой окраски, размером от 2 до 10 мм, почти не возвышающегося над поверхностью слизистой оболочки. Образования чаще единичные, но изредка бывают и множественные. Чаще располагаются сзади черпаловидных хрящей, проявляясь нарушением фонации и кашлем.

Лейкокератоз – веррукозная лейкоплакия – ороговение слизистой оболочки, имеет серовато-белую окраску, нервную ворсинчатую поверхность. Чаще располагается на голосовой складке, передней комиссуре и в межчерпаловидном пространстве. Клиника этого заболевания гортани скудная. Больные отмечают першение, сухость и легкое жжение в горле, покашливание, периодическую охриплость. Все больные как правило курильщики. Четко выраженных клинических симптомов начала малигинизации лейкоплакии и лейкокератоза выявить не удается. Следует отметить лишь большее постоянство всех проявлений, характерных для этого заболевания. В дальнейшем поражение начинает возвышаться над поверхностью слизистой оболочки, нарастают признаки ороговевания и появляется поверхностное изъязвление. Лечение лейкоплакии и лейкокератоза направлено на удаление патологического образования.

Пахидермия – эпидеромойдные наросты, располагающие вблизи голосовых отростков черпаловидных хрящей или межчерпаловидной области (так называемые мозоли гортани). По своему внешнему виду образование бляшковидной или складчато-фестончатой формы. Ее окраска разнообразна: от бледно-сероватой до интенсивно-желтой и розовой. Цвет во многом зависит от степени ороговения поверхности слоев эпителия. Пахидермии бывают одиночными или множественными, различными по величине и протяженности. Жалобы больных при пахидермии определенны, все они в той или иной степени страдают охриплостью. Пахидермии, по данным литературы, составляют от 4 до 28% среди предраковых заболеваний гортани, в отличие от лейкокератоза и лейкоплакии редко превращается в рак.

Фиброма гортани по частоте встречаемости занимает второе место и составляют 30,8-61,2%. Встречаются в большинстве случаев в возрасте от 30 до 50 лет, наиболее часто у мужчин. Фибромы имеют округлую форму, размеры фибром колеблются от просяного зерна до крупной горошины, но они могут достигать и крупных размеров. Локализуются фибромы, в основном, в голосовых складках. Основным клиническим их проявлением является охриплость, реже – кашель. Фибромы гортани подразделяют на мягкие и твердые. Вопрос об озлокачествлении фибром гортани являются спорными. Но несмотря на редкие случаи развития злокачественной опухоли не нужно забывать о необходимости тщательной дифференциации их от начальной стадий рака гортани. Лечение фибром только хирургическое.

Среди патологии гортани могут встречаться опухолеподобные образования (кисты, полипы, интубационные гранулемы), туберкулез, редкие заболевания – ангиома, гемангиома, амилоидоз. Такие больные поступают в клинику с диагнозом «опухоли», для уточнения его необходимо тщательно применять диагностические методы исследования.

Кроме предопухолевых заболеваний, раку гортани часто предшествуют хронические ларингиты и так называемые фоновые процессы. Клиническими наблюдениями в сопос-

тавлении с данными экспериментальных исследований показано, что на почве хронического воспалительного процесса чаще возникает рак гортани. Большинство авторов отмечают, что рак, возникший на фоне хронического ларингита, развивается в течение 5-15 лет.

22.5 Группа повышенного риска по раку гортани и врачебная тактика

К группе повышенного риска относятся все больные, страдающие облигатными, факультативными предраковыми и фоновыми (хронические ларингиты) заболеваниями гортани, курильщики старше 40 лет, особенно в сочетании с пристрастием к алкоголю, работники длительно контактирующие с продуктами переработки нефти, фенольными смолами и лица с длительной и большой речевой нагрузкой (педагоги, юристы, диспетчеры и др.).

Больные с предраковыми и фоновыми заболеваниями наблюдаются у врачей оториноларинголов, которые проводят консервативные и хирургические методы лечения. При неэффективности проводимой терапии и у пациентов с неясным диагнозом, при наличии таких симптомов, как чувство инородного тела в глотке, неловкость при глотании, поперхивание, осиплость голоса, затрудненное дыхание должны направляться для консультации в онкологические учреждения.

22.6 Профилактика рака гортани

Профилактика рака гортани должна заключаться не только в лечении предопухолевых состояний, хронических воспалительных процессов гортани, но и должна обосновываться на личной и общественной гигиене. Отказ от курения, подчинения своей повседневной жизни нормам трезвости позволит устранить сразу две главные причины возникновения рака гортани. Профилактические осмотры, широкая санитарная пропаганда, проведение мероприятий по улучшению условий труда и быта должны охватывать прежде всего людей, которые подвергаются воздействию определенных профессиональных вредностей (продукты переработки нефти, фенольные смолы и т.д.) и длительно курящих.

22.7 Патологическая анатомия

По гистологической структуре злокачественные опухоли гортани принадлежат к плоскоклеточным ракам (98%). Злокачественные не эпителиальные опухоли в гортани развиваются очень редко и составляют около 0,5-2%. В литературе описаны единичные наблюдения сарком (Огольцова Е. С. и др., 1985; Gornstein A. et. al., 1980) и меланом (Битюцкий П. Г. и др., 1981; Romero L. et. al., 1982).

Мы ниже приводим международную гистологическую классификацию опухолей гортани ВОЗ № 19 (Sobin L. H. et. al., 1978).

22.8 Международная гистологическая классификация рака гортани

1. Эпителиальные опухоли:

А. Доброкачественные:

1. плоскоклеточная папиллома (папилломатоз);

2. оксифильная аденома (онкоцитома);
3. другие.

Б. Злокачественные:

1. carcinoma in situ (внутриэпителиальный рак);
2. плоскоклеточный рак;
3. веррукозный (плоскоклеточный) рак;
4. веретеноклеточный (плоскоклеточный) рак;
5. аденокарцинома;
6, аденокистозная карцинома;
7. карциноид;
8. недифференцированный рак;
9. другие.

II. Опухоли мягких тканей:

А. Доброкачественные:

1. Липома;
2. Гемангиома;
3. Лейомиома;
4. Рабдомиома;
5. Гранулезоклеточные опухоли;
6. Нейрофиброма (шваннома);
7. Параганглиома (хемодэктома);
8. Другие.

Б. Злокачественные:

1. фибросаркома;
2. рабдомиосаркома;
3. ангиосаркома;
4. саркома Капоши;
5. другие.

III. Опухоли костной и хрящевой ткани:

Доброкачественные:

1. хондрома;
2. другие.

Злокачественные:

1. хондросаркома;
2. другие.

IV. Опухоли лимфоидной и кроветворной ткани.

V. Опухоли смешного генеза.

VI. Не классифицируемые опухоли.

VII. Опухолеподобные состояния:

1. Псевдоэпителиальная гиперплазия.
2. Эпителиальные аномалии:
   а) кератоз-гиперплазия (кератоз без атипии);
   б) дисплазия (кератоз без атипии).
3. Онкоцитарная метаплазия и гиперплазия.
4. Кисты.
5. Интубационная гранулема, или «контактная» язва.

6. Полипы голосовых складок:
   а) фиброзные;
   б) сосудистые;
   в) гиалинизированные;
   г) миксоидные.
7. Амилоидные отложения.
8. Инфекционная гранулема.
9. Плазмоклеточная гранулема.
10. Гранулема Стюарта.
11. Гранулема Вегенера.
12. Трахеопатия остеохондропластическая.

Из злокачественных эпителиальных опухолей особого внимания заслуживает внутриэпителиальный рак. Результаты исследований, проведенных в последние годы, показали, что carcinoma in situ целесообразно отнести к раку в интраэпителиальной фазе развития. Внутриэпителиальный рак чаще развивается на фоне длительно существующих дискератозов (пахидермия) и папиллом гортани.

Большинство онкологов считают, что при обнаружении carcinoma in situ необходимо проводить радикальное лечение, как при установлении диагноза рака гортани.

Пути метастазирования. Метастазирование рака гортани чаще происходит лимфогенным путем. Частота регионарного метастазирования рака гортани в значительной степени зависит от топографо-анатомических особенностей лимфатической системы и локализации опухоли в том или ином отделе. Так, при поражении опухоли вестибулярного отдела, с наиболее развитой лимфатической системой, частота метастазов бывает высокой и варьирует от 35 до 60%. Особенно часто локализуются в лимфатических узлах верхней и средней группы глубокой яремной цепи на стороне опухолевого поражения, могут наблюдаться (10-15%) двухсторонние или контралатеральные метастазы. Рак голосовых складок метастазирует редко: 0,5-5% случаев. Регионарными лимфатическими узлами для рака среднего отдела гортани являются чаще средние глубокие яремные лимфатические узлы. Частота метастазирования при раке подскладочного отдела колеблются от 5 до 11%. Метастазы поражают предгортанные и предтрахеальные лимфатические узлы, а также глубокой яремной цепи и передне-верхнего средостения.

Гематогенное метастазирование при раке гортани реализуется редко у 1,3-8,4%, чаще встречается у больных с длительным течением заболевания. У большинства больных гематогенное метастазирование проявляется поражением легких (1-3%), реже отдаленные метастазы наблюдаются в средостении, плевре, печени, костном скелете и других органах.

22.9 Клиническая классификация рака гортани по стадиям

I стадия – опухоль или язва, ограниченная слизистой оболочкой и подслизистым слоем, не занимающая целиком какой-либо отдел гортани.

II стадия – опухоль или язва, ограниченная слизистой оболочкой или под слизистым слоем, занимающая целиком какой-либо отдел гортани, но не распространяющаяся за его пределы. Подвижность гортани сохранена. В регионарных узлах метастазы не определяются.

III стадия:

а) опухоль переходит на другие отделы гортани за пределы начального распространения, вызывая неподвижность соответствующей половины гортани;

б) опухоль распространяется на соседние органы и регионарные лимфатические узлы, образуются конгломераты лимфатических узлов, не спаянные с сосудами и нервами.

IV стадия:

а) обширная опухоль занимает большую часть гортани, инфильтрируя подлежащие ткани;

б) неподвижные метастазы в лимфатических узлах шеи;

в) опухоль любого размера при наличии отдаленных метастазов.

Международная классификация по системе TNM

T – первичная опухоль.

Надскладочный отдел:

T_1 – опухоль ограничена одной анатомической области надскладочного отдела, подвижность ИГС сохранена.

T_2 – опухоль поражает несколько частей надскладочного или складочного отдела, подвижность ИГС сохраняется.

T_3 – опухоль ограничена гортанью с фиксацией ИГС и/или распространением на соседние области.

T_4 – опухоль распространяется на соседние структуры.

Складочный отдел:

T_1 – опухоль ограничена складками без нарушения подвижности.

T_2 – опухоль распространяется на надскладочное и/или подскладочное пространство с нарушением подвижности ИГС.

T_3 – опухоль ограничена гортанью с фиксацией одной и/или обеих ИГС.

T_4 – опухоль распространяется на соседние структуры.

Подскладочный отдел:

T_1 – опухоль ограничена подскладочным отделом.

T_2 – опухоль распространяется на одну или обе ИГС со свободной или ограниченной подвижностью.

T_3 – опухоль ограничена гортанью с фиксацией одной или обеих ИГС.

T_4 – опухоль распространяется на соседние структуры.

N – регионарные лимфатические узлы:

N_x – недостаточно данных для оценки регионарных л/узлов.

N_0 – нет признаков метастатического поражения регионарных л/узлов.

N_1 – метастазы в одном л/узле на стороне поражения до 3 см.

N_2 – метастазы в одном л/узле на стороне поражения до 6 см, или с обеих сторон, или с противоположной стороны до 6 см.

N_3 – метастазы в л/узлы более 6 см.

M – отдаленные метастазы:

M_0 – отдаленные метастазы не определяются.

M_1 – имеются отдаленные метастазы.

M_x – определить отдаленные метастазы невозможно.

22.10 Клинические симптомы

Рак гортани встречается преимущественно у мужчин, составляющих 80-95% больных. Большинство больных находятся в возрастном периоде от 40 до 60 лет. Клиника рака гортани разнообразна и зависит от локализации, степени распространения, характера роста, гистологической структуры опухоли и наличия метастазов. Развитие раковых опухолей вестибулярного отдела протекает особенно агрессивно, они быстро распространяются на окружающие органы, обладают высокой потенцией к регионарному метастазированию (в лимфоузлы шеи). Это связано с хорошо развитой лимфатической системой вестибулярного отдела и ее многочисленными анастомозами с лимфатическими сосудами глотки. Рак среднего отдела протекает наиболее благоприятно. Бедность лимфатическими сосудами данной области объясняет редкое метастазирование опухолей данной локализации. Рак подскладочного отдела встречается сравнительно редко. Опухоли этой области также имеют ряд особенностей: как правило, у них эндофитная форма роста, они радиорезистентны, метастазируют преимущественно в предларингеальные и претрахеальные лимфоузлы. Клинические проявления раковых опухолей гортани нами изложено раздельно для каждого отдела.

Вестибулярный отдел (верхний) – наиболее частая локализация рака (50-60%). Для рака надскладочного отдела гортани характерно распространение опухоли вверх и кпереди на язычные валлекулы, корень языка, преднадгортанниковое пространство, реже опухоль переходит в средний и нижний отделы. В начале обычно больные ощущают дискомфорт при глотании, который по мере появления ригидности надгортанника вследствие его инфильтрации опухолью сменяется ощущением инородного тела. С прогрессированием заболевания возникает боль при глотании, ее интенсивность постепенно нарастает. На поздних стадиях боль иррадиирует в уши, причиняет большие страдания больному, становится причиной ограниченного приема пищи, что приводит к резкому снижению массы тела. Симптом резкого похудания (до 20 кг) в этих случаях не является проявлением раковой кахексии, наблюдаемой у инкурабельных больных, а следствием воздержания от приема пищи; после устранения болезненности в результате лечения (лучевая терапия или радикальная операция) масса тела больного быстро увеличивается. Ригидность надгортанника, обусловленная опухолевой инфильтрацией и присоединением перифокального воспаления, препятствует плотному прикрытию просвета гортани во время акта глотания и вызывает поперхивание и дисфагию. При дальнейшем развитии процесса возникает мучительный кашель вследствие попадания в трахею вначале жидкой, а затем полужидкой и твердой пищи, а так же кусочков распадающейся опухоли. При распространении опухоли в сторону среднего отдела гортани присоединяется симптом охриплости.

Явления стеноза (сужения) гортани и как следствие его дыхательная недостаточность при раке вестибулярного отдела наблюдается крайне редко вследствие анатомических особенностей. Таким образом, при раковой опухоли вестибулярного отдела гортани, как и других ее отделов, не существует патогномоничных симптомов. *Характерными симптомами* рака данной локализации служат – чувство инородного тела в глотке, ощущения неловкости при глотании, першения до болей в глотке с иррадиацией в ухо, а также затруднения при прохождении пищи и охриплость голоса.

Складочный отдел (средний) – частота поражения данного отдела составляет 30-40%. Поражение этого отдела начинается от легкой охриплости до полной дисфо-

нии. Охриплость голоса, возникающая даже при небольшой опухоли, заставляет больного обратиться к врачу вскоре после появления этого симптома. Это обусловлено нарушением плотного смыкания голосовых складок вследствие механического препятствия, которым является экзофитная опухоль небольших размеров. В дальнейшем охриплость бывает проявлением ограничением подвижности складки или ее полной неподвижности вследствие инфильтративного роста опухоли в голосовую мышцу и подлежащие ткани. Характерно неуклонное нарастание этого симптома – от небольшой охриплости до развития полной афонии. В более поздний период характерно присоединение еще и затрудненного дыхания. Оно связано с ростом опухоли в просвет гортани, стенозом ее просвета, а также с неподвижностью одной или обеих половин гортани. При дальнейшем росте опухоль может распространяться на соседние отделы гортани с соответствующими клиническими проявлениями, а также может прорастать вперед в мягкие ткани шеи.

Подскладочный отдел (нижний) – встречаются редко (5%). Для рака подскладочной локализации характерен подслизистый инфильтративный рост, чаще направленный вниз к трахее. Поражение подскладочного отдела большей частью протекают бессимптомно, затем в поздних стадиях присоединяется затруднение дыхания и охриплость голоса. Патогномоничным симптомом для рака этой локализации является постепенное развитие стеноза на фоне прогрессирующей охриплости голоса.

Значительная часть больных поступает с поражением двух или трех отделов гортани. В таких случаях наблюдается сочетание клинической симптоматики поражения различных отделов. О значительном распространении процесса свидетельствуют симптомы, возникающие в поздних стадиях рака гортани: увеличение массива хрящевого скелета и его деформация, увеличение лимфатических узлов шеи, кровохарканье при распаде опухоли, неприятный запах изо рта и др. Для клинического течения рака гортани характерно неуклонное увеличение числа и выраженности симптомов.

22.11 Методы диагностики рака гортани

В настоящее время существуют надежные методы, с помощью которых рак гортани может быть диагностирован своевременно. Обследование больного при подозрении на рак гортани следует проводить последовательно и начинать с изучение жалоб, анамнеза, внешнего осмотра и пальпация. Для ранней диагностики рака гортани используют непрямую ларингоскопию, фиброларингоскопию, рентгенологические и морфологические исследование.

Изучение жалобы и анамнезе заболевания. Жалобы больных зависят от локализации опухоли. При поражении вестибулярного отдела больные испытывают ощущение дискомфорта или инородного тела при глотании. По мере нарастания ригидности гортани появляется и усиливается боль, в начале при проглатывании твердой, а затем жидкой пищи. При опухоли складочного отдела гортани в ранних стадиях появляется охриплость, которая постепенно усиливаясь, достигает афонии. Рак подскладочного отдела гортани проявляется охриплостью и нарастающим затруднением дыхания.

Наружный осмотр и пальпация. После изучения анамнеза заболевания приступают к наружному осмотру и пальпации. При осмотре изучают состояние кожи, форму и контуры шеи, степень активных движений гортани, ее конфигурацию, последовательно пальпируют все зоны метастазирования. В процессе пальпации определяют

состояние различных групп лимфатических узлов шеи, глубокой яремной цепи, преларингеальных и претрахеальных, подчелюстной и подбородочной зон. При пальпации гортани оценивают симптом крепитации, изменения хрящевого скелета, выполненность преднадгортанникового пространства.

Непрямая ларингоскопия. На следующем этапе обследования используют непрямую ларингоскопию, которую следует проводить последовательно и заканчивать лишь по завершении полного осмотра гортани. При выраженном глоточном рефлексе и индивидуальных анатомических особенностях больного непрямую ларингоскопию необходимо проводить после анестезии, а при нависании надгортанника – после его отведения. В зависимости от полученных данных строится дальнейший план обследования. Различают три варианта ларингоскопических картин: характерна для рака, подозрительная по наличию рака, исключающая наличия рака. Ларингоскопическая картина рака разнообразна в зависимости от локализации, распространенности и типа роста опухоли. Как правило, при ларингоскопии обнаруживают экзо- или эндофитное образование, нередко с изъязвлением. Слизистая оболочка над опухолью инфильтративного характера может быть не изменена. При ларингоскопии плохо просматриваются гортанные желудочки, подскладочный отдел, а у ряда больных – фиксированный отдел надгортанника.

Фиброларингоскопия. К эффективным способам визуальной диагностики относится фиброларингоскопия, которая в 26,8% случаев позволяет получить дополнительную информацию по сравнению с зеркальным осмотром. Преимуществом этого метода является то, что с его помощью удается осмотреть зоны, плохо видимые при непрямой ларингоскопии, а также при анатомических особенностях, препятствующих ее проведению (нависании надгортанника над просветом органа, тризме, сколиозе шейных позвонков). При фиброскопии удается произвести прицельную биопсию в различных отделах гортани, в том числе на участках, недоступных для подведения обычных гортанных щипцов; правильный гистологический диагноз при этом может быть установлен у 81% больных. Ретроградная фиброларингоскопия позволяет диагностировать рак подскладочного отдела гортани у больных, которым из-за стеноза просвета ранее произведена трахеотомия, введя дистальный конец фиброскопа через трахеостому в направлении этого отдела и голосовых складок.

Микроларингоскопия. Большое значение в ранней диагностике рака гортани имеет микроларингоскопия, заключающаяся в прямом и непрямом осмотре гортани с помощью оптики операционного. Оценка изменений слизистой оболочки при увеличении в 4,0-12,5 раза, использование теста с ее окрашиванием 2% раствором толуидинового синего позволяют выявить микроэрозии, кровоизлияния, хаотичное расположение сосудов, обрыв их и распознать ранние формы рака гортани, а в ряде случаев – предупредить возможность перехода предопухолевых состоянии в рак. По данным, микроларингоскопия дает возможность выявить carcinoma in situ у 20% и рак гортани I–II стадии у 40,9% больных из всей группы обратившихся за помощью больных.

При электронной стробоскопии выявляют нарушения вибрации голосовых складок в ранних стадиях заболевания, когда эти нарушения нельзя обнаружить при ларингоскопии.

Рентгенологическое исследование. Одним из основных методов диагностики рака гортани является рентгенологическое исследование. Ее обязательным элементами являются прямые и боковые томограммы гортани. Боковая рентгенография позволяет

выявить поражения преднадгортанникового пространства, а томография гортани – получить дополнительную информацию о поражении подскладочного отдела (сглаженность и выбухание) и гортанного (морганиева) желудочка (укорочение и затемнение его просветления).

Значительной разрешающей способностью при оценке распространенности опухоли обладает компьютерная томография. Ее высокая чувствительность обусловлена способностью различать разницу в плотности тканей не ниже чем 1% по сравнению с 10% при обычной рентгенографии. Компьютерная томография позволяет не только определить локализацию, размеры и распространенность опухоли, но и выявить глубину инфильтрации тканей органа.

Морфологическое исследование. На заключительном этапе распознавание опухоли рекомендуется подтвердить клинический диагноз цитоморфологическими исследованиями. С этой целью производят биопсию, соскоб или пункцию опухоли. Биопсия является наиболее достоверным методом морфологической диагностики. Она позволяет выявить морфологические особенности опухоли и подтвердить диагноз злокачественной опухоли. Цитологическую диагностику проводят для оценки морфологических признаков отдельных клеток и их групп. Совпадение гистологического и цитологического диагнозов отмечается у 80-93% больных. Исследуют различный материал –отпечатки с опухоли, перепечатки, соскоб из опухоли, пунктат из опухоли и регионарных метастазов. Перепечатки и соскобы чаще применяют при экзофитных изъязвившихся опухолях. Пункция более оправдана при инфильтративном характере опухолей гортани, так как позволяет установить клеточный состав в глубине поражения.

При расхождении результатов клинического обследования и гистологического исследования решающими должны быть клинические признаки. Если выявлена клиническая картина злокачественной опухоли, а с помощью повторных эндоларингеальных биопсий подтвердить этот диагноз не удается, то используют интраоперационную диагностику, в частности тиреофиссуру с расширенной биопсией и срочным гистологическим исследованием. При выявлении доброкачественной опухоли хирургическое вмешательство является не только диагностическим, но и лечебным мероприятием.

22.12 Лечение рака гортани

Лечение рака гортани чрезвычайно сложная задача, и его необходимо проводить в специализированном отделении. При лечении рака гортани в настоящее время ставится задача не только излечить больного, но и по возможности сохранить орган со всеми его функциями или полноценно реабилитировать больных после проведенной противоопухолевой терапии т.е. восстановить дыхательную, голосовую и защитную функции этого органа. Планировать лечение должны несколько специалистов – хирург-онколог (ЛОР-онколог), радиолог и химиотерапевт. Лечение может быть длительным и состоять из различных сочетаний нижеприведенных методов (лучевой, хирургический, химиотерапевтический).

Рассматривая современные принципы лечения рака гортани, следует отметить, что разработка оптимального плана лечения во многом зависит от полноты и достоверности полученной диагностической информации.

Лечение должно быть дифференцированным, так как на ранних стадиях рака гортани можно добиться полного выздоровления не только с помощью лучевого метода,

но и путем хирургического вмешательства или их сочетаний. Не следует догматически подходить к выполнению первоначального плана, а в зависимости от эффективности этапов лечения необходимо произвести коррекцию первоначального плана. При выборе метода лечения больных раком гортани необходимо исходить из следующих основных данных:

1) локализации и распространенности опухолевого поражения;
2) формы роста опухоли;
3) наличия регионарных и отдаленных метастазов;
4) стадии процесса;
5) гистологической структуры опухоли;
6) радиочувствительности опухоли;
7) общего состояния больного и наличия сопутствующих заболеваний.

Лучевая терапия широко применяется при лечении больных раком гортани, поскольку в случае его успеха удается полностью сохранить гортань со всеми ее функциями, а при наличии остаточной опухоли или при ее рецидиве в резерве остается возможность выполнения хирургического вмешательства в показанном объеме. Лучевая терапия проводится как в лечебном плане по радикальной программе (70 Гр.), так и в предоперационном периоде (40-45 Гр.). По данным отечественных и зарубежных авторов 75-88% больных раком гортани I-II стадий и 40-60% в III стадии может быть излечено путем проведения радикального курса радиотерапии. Подход к планированию лучевой терапии должен быть индивидуальным в зависимости от локализации, распространенности, типа роста, морфологической структуры, ее предполагаемой радиочувствительности и общего состояния больного. Противопоказаниями к проведению лучевой терапии на первом этапе являются:

1) выраженный стеноз гортани;
2) хондроперихондрит гортани;
3) наличие отдаленных метастазов;
4) прорастание опухоли в окружающие органы (пищевод, трахею) и ее распад;
5) неподвижные конгломераты метастазов;
6) тяжелое общее состояние, вызванное прогрессированием туберкулеза, диабета, заболевания сердечно-сосудистой системы;
7) подскладочный отдел гортани.

На основании многолетнего опыта ведущих клиник можно рекомендовать следующие показания к лучевой терапии.

Лучевая терапия как самостоятельный метод лечения показана при раке надскладочного и складочного отделов гортани I–II стадии. Использование лучевой терапии при ограниченных поражениях позволяет практически у всех больных полностью сохранить все функции гортани (дыхательную, голосообразования, разделительную), т.е. обеспечивает полноценную реабилитацию.

Неэффективность лучевого лечения обычно связана с ошибкой, допущенной при оценке распространенности процесса, и проявлением радиорезистентности опухоли. При радиорезистентных формах рака гортани в начальных стадиях больному после предоперационной лучевой терапии в суммарной очаговой дозе 40 Гр. можно произвести хирургическое вмешательство – различные варианты экономных операций.

При местно-распространенном раке гортани ($T_{3-4} N_0 M_0$) эффективность лучевой терапии составляет 25-30%. Предоперационная лучевая терапия как первый этап комби-

нированного лечения показана при раке III и IV стадий этих же отделов. Преимущество такого подхода заключается в возможности добиться излечения, не прибегая к операции, большой группы больных – от 30 до 60% с радиочувствительными опухолями. Вопрос о продолжении лучевой терапии после подведения предоперационной дозы, при необходимости операции, следует решать совместно лучевому терапевту и хирургу.

Предоперационную лучевую терапию проводят для подавления биологической активности всей опухоли, уменьшения границ опухолевого процесса за счет повреждения наиболее радиочувствительных периферических участков опухоли, уменьшения сопутствующего воспалительного процесса, выявления радиочувствительности опухоли.

Перед предоперационным облучением не стоит задача добиться полной регрессии опухоли, поэтому суммарная доза не должна превышать 40-45 Гр. Однако если в процессе лучевой терапии выявляется высокая радиочувствительность опухоли, то после использования суммарной дозы 40 Гр. и перерыва в лечении 10-15 дней повторно оценивают степень резорбции опухоли. Если подтверждается ее высокая радиочувствительность – регрессия опухоли более 50% и выраженный лучевой патоморфоз, соответствующей III-IV степени, то лучевую терапию можно продолжить с целью полного излечения до суммарной дозы 60-70 Гр. В тех случаях, когда резорбция опухоли недостаточная, после предоперационной лучевой терапии в суммарной дозе 40 Гр. через 2-3 недели по стихании местных лучевых реакций больному производят хирургическое вмешательство.

При раке подскладочного отдела I стадии можно произвести резекцию гортани без предварительного облучения. При опухолях II и III стадии показано комбинированное лечение с предоперационной лучевой терапией в дозе 40-45 Гр. и последующим хирургическим вмешательством в необходимом объеме. Нередко осуществлению подобного плана препятствует угрожающий или клинически выраженный стеноз гортани. В этих случаях лечение начинают с операции, а затем проводят послеоперационную дистанционную гамма-терапию. В последние годы прослеживается тенденция начинать комбинированное лечение рака подскладочного отдела гортани III стадии с операции. Обоснованием такого подхода является выраженный инфильтративный рост опухолей этого отдела и их радиорезистентность.

Послеоперационную лучевую терапию проводят у больных с местно-распространенными опухолевыми процессами при наличии противопоказания к предоперационному облучению и в случаях нарушения абластики во время операции с целью воздействия на участки в области расположения удаленного очага поражения в гортани, где может возобновиться рост опухоли, и профилактического облучения зон регионарного метастазирования. Лучевую терапию начинают через 2-3 недели после стихания реактивных воспалительных изменений в ране (суммарная очаговая доза 40-45 Гр.).

С паллиативной целью лучевую терапию проводят при местно-распространенных опухолевых процессах и в тех случаях, если невозможно выполнить оперативное вмешательство, при противопоказании к проведению операции или больной отказывается от хирургического этапа лечения. Лучевую терапию проводят с применением щадящих методов облучения и подводят суммарную очаговую дозу не менее 75% от радикальной программы.

В современных условиях для лучевой терапии рака гортани используют дистанционную гамма-терапию. При выборе полей облучения учитывают локализацию и размеры опухолевого очага. При лучевой терапии рака гортани используют, как пра-

вило, методику классического фракционирования дозы (по 2 Гр. ежедневно 5 раз в неделю). Для повышения эффективности лучевой терапии рака гортани в последние годы используют различные режимы фракционирования дозы, радиомодификаторы различной природы (метрагил, саназол, гипертермия, гипергликемия, полирадиомодификация), нетрадиционная синхронизация клеточного цикла опухоли химиопрепаратами (Андреев В.Г., и соавт., 1987, 2000; Адильбаев Г.Б., и соавт., 2000; 2004; Ваккер А.В., 2004).

Химиотерапия. Более 10 лет изучаются возможности использования химиотерапии в сочетании с облучением как органосохраняющего лечения рака гортани и как альтернатива хирургическому методу лечения, который пока еще остается стандартным подходом в лечении местно-распространенного рака этой локализации. Целью применения лекарственных препаратов является уменьшение частоты местных рецидивов и метастазов, снижение частоты отдаленного метастазирования и сохранение функции пораженного органа, а следовательно повышение качества жизни больных после проведенного лечения. Лекарственные препараты используют в качестве: а) неоадъювантной химиотерапии с последующим стандартным оперативным лечением или лучевой терапией; б) адъювантной химиотерапии после хирургического или лучевого лечения.

В задачу неоадъювантной химиотерапии входит: 1) уменьшение массы опухоли, 2) уничтожение микрометастазов, 3) проведение операции в абластичных условиях. При достаточном уменьшении размеров опухоли на втором этапе производится операция или лучевая терапия. Целью адъювантной химиотерапии является подавление активности и разрушение микрометастазов после эффективного хирургического или лучевого лечения. Комбинация химиотерапии и лучевого лечения в одновременном или последовательном сочетании направлена на снижение частоты локальных рецидивов и метастазов. Основными базовыми препаратами, применяющимся для лечения эпителиальных опухолей гортани, являются: препараты платины, 5-фторурацил, блеомицетин, метотрексат. Они клинически изучены как в режиме моно-, полихимиотерапии, так и в сочетании с лучевой терапией. Появились данные об эффективности комбинации платинола и 5-фторурацила при этом виде рака. Разработано несколько схем введения химиопрепаратов в различных режимах и дозах. Одним из наиболее эффективных и менее токсичных методик является, когда в 1-й день вводится платинол из расчета 100 мг/м^2 поверхности тела с предварительной водной нагрузкой не менее 2,0-2,5 л изотонического раствора хлорида натрия. Во 2-5 дни в/в вводится 5-фторурацил по 750 мг/м^2. Dimery V.W., Hong W.K. (1993) после 2-3 цикла химиотерапии с использованием цисплатина и 5-фторурацила с последующей лучевой терапией в радикальных дозах у 53% больных с III-IV стадией удалось сохранить гортань. С целью повышения эффективности полихимиотерапии 5-фторурацилом и цисплатином проводится фармакологическая модуляция 5-фторурацила с использованием лейковорина. 5-летняя выживаемость при проведении двух курсов полихимиотерапии цисплатином, 5-фторурацилом и лейковорином в сочетании лучевой терапией в режиме мультифракционирования в суммарной очаговой дозе 66-70 Гр. оказалась выше по сравнению с другими применяемыми схемами (Альферов В.С., 2000; Матакова И.С., 2004). Следует отметить, что использование противоопухолевых лекарственных препаратов в лечении злокачественных новообразований гортани позволяет улучшить результаты лечения, снизить частоту отдаленного метастазирования, сохранить пораженный орган.

Хирургическое лечение. При раке гортани производят оперативные вмешательства разного объема – от резекции гортани до комбинированных и расширенных ларингэкто-

мий. При этом операция на первичном очаге может сочетаться с футлярно-фасциальным иссечением лимфатических узлов и клетчатки шеи с одной или двух сторон.

Радикальные оперативные вмешательства на первичном очаге делятся на 3 группы:

1) Различные виды резекции гортани;

2) Полное удаление гортани;

3) Расширенные и комбинированные операции.

Основными типами резекций гортани, показания к которым устанавливают в зависимости от локализации и степени распространения опухоли, являются: боковая, переднебоковая, надскладочная горизонтальная, комбинированные и атипичные, субтотальная резекции, хордэктомия. Тип резекций выбирают в зависимости от локализации и распространенности опухолевого поражения. При опухолевом процессе, соответствующем T_1-T_2, производят типичные резекции (боковая, переднебоковая или горизонтальная, хордэктомия).

Хордэктомия (удаление одной голосовой складки) – показана при опухолях 1 стадии, расположенной в средней трети голосовой складки, не достигающей передней комиссуры и голосового отростка при сохранении подвижности.

Боковая резекция гортани – показана при опухолях голосовой складки, распространяющаяся на гортанный желудочек и вестибулярную складку, а также на подскладочный отдел с одной стороны и вызывающее ограничение подвижности голосовой складки. Противопоказания – распространение на надгортанник, комиссуру и черпаловидные хрящи.

Переднебоковая резекция – показана при опухолях голосовой складки с переходом на переднюю комиссуру и передние отделы стенки гортани противоположной стороны, распространяющаяся на гортанный желудочек и вестибулярную складку, а также на подскладочный отдел и вызывающее ограничение подвижности голосовой складки. Противопоказаниями к выполнению переднебоковой резекции являются распространение опухоли за среднюю линию и поражение второго черпаловидного хряща или значительное распространение на трахею.

Горизонтальная резекция гортани показана при опухолях вестибулярного отдела гортани. Обязательным условием, определяющим возможность операции, являются интактность голосовых складок и сохранение их подвижности, а также черпаловидных хрящей, что обеспечивает в свою очередь сохранение голосовой и защитной функции после хирургического вмешательства.

Комбинированные резекции гортани показаны при распространении опухоли на соседние органы (валекулы или корень языка, медиальную стенку грушевидного синуса).

Следует подчеркнуть, что при планировании функционально-щадящих операций при раке гортани III стадии на первый план выступают атипичные, расширенные варианты вертикальных и горизонтальных резекций и субтотальная резекция с реконструкцией. Различают следующие виды расширенных резекций. При опухолевом поражении складочно-надскладочного и складочно-подскладочного отделов с инфильтрацией черпаловидного хряща выполняют расширенную переднебоковую резекцию гортани с резекцией или полным удалением черпаловидного хряща. При распространении опухоли в подскладочный отдел объем резекции увеличивается за счет включения в удаляемый блок перстневидного хряща и верхних 1-2 колец трахеи.

При расширенной переднебоковой резекции ложе, образовавшееся после удаления черпаловидного хряща, с целью компенсации функции защиты прикрывают мобили-

зованной слизистой оболочкой черпалонадгортанной складки и медиальной стенки грушевидного синуса, сшивая ее на месте хряща в виде дубликатуры.

При вовлечении в процесс черпалонадгортанных и глоточно-надгортанных складок, черпалоперстневидного сочленения с одной стороны объем горизонтальной резекции расширяется за счет включения в удаленный блок, кроме надгортанника, фрагмента щитовидного хряща и части вестибулярных складок, черпало- и глоточно-надгортанных складок, части или всего черпаловидного хряща с одной стороны.

При распространении процесса на преднадгортанниковое пространство и валлекулы выполняют расширенную горизонтальную резекцию, включая в блок удаляемых тканей подъязычную кость и часть корня языка. Распространение опухоли фиксированного отдела надгортанника на переднюю комиссуру и переднюю часть голосовых складок является показанием к комбинированной горизонтальной резекции, сочетающей в себе элементы как горизонтальной, так и передней резекции. При этом виде резекции щитовидный хрящ рассекают рюмкообразно. Просвет гортани вскрывают по нижнему краю щитовидного хряща путем рассечения щитоперстневидной мембраны. В удаляемый блок, кроме обычных для горизонтальной резекции структур, включают передний отдел щитовидного хряща с подлежащими тканями (передняя треть или половина голосовых складок).

При двустороннем поражении, захватывающем переднюю часть голосовых складок, подскладочный отдел, нижнюю часть фиксированного отдела надгортанника, переднюю часть вестибулярных складок, при сохранении без изменений свободного отдела надгортанника, черпалонадгортанных складок и черпаловидных хрящей осуществляют субтотальную ларингэктомию с реконструкцией.

При субтотальной резекции производят мобилизацию трахеи и подтягивают ее (трахеопексия) кверху, создают анастомоз между трахеей или перстневидным хрящом и разделительным кольцом гортани, состоящим из оставшихся элементов гортаноглотки и гортани: части лепестка надгортанника и черпалонадгортанных складок с фрагментами черпаловидных хрящей и мышц, которые к ним прикрепляются. Анастомоз фиксируют к телу подъязычной кости. Противопоказанием к выполнению этой операции служат поражение заднего отдела гортани, черпаловидных хрящей и значительное распространение опухоли на подскладочный отдел и трахею.

Следует подчеркнуть, что показания к резекциям должны быть сужены у больных, у которых отмечается продолженный рост опухоли после неэффективной лучевой терапии по радикальной программе в суммарной очаговой дозе 60-75 Гр. Такой подход обоснован тем, что через 1,5-2,0 мес. возобновляется рост опухоли из радиорезистентных клеток, и она глубоко инфильтрирует элементы гортани, прорастает в ее хрящевой скелет. Как правило, инфильтративный рост опухоли маскируется выраженными воспалительными изменениями в гортани, локализованным или разлитым хондроперихондритом, затрудняющим определение границ опухолевого поражения. В этих случаях показана ларингэктомия.

Показания к различным типам резекций гортани после предшествующей лучевой терапии зависят также от суммарной очаговой дозы облучения. Наш опыт показал, что предоперационная лучевая терапия в очаговой дозе 40-45 Гр. не вызывает выраженных лучевых изменений тканей гортани и шеи и существенно не влияет на процессы заживления раны.

Интервал между окончанием лучевой терапии и операцией должен составлять до 2-3 нед. При возникновении рецидива рака после резекции гортани, выполненной как

этап комбинированного лечения, производят ларингэктомию. Эта операция позволяет увеличить выживаемость больных данной группы.

Типичную ларингэктомию начинают с трахеотомии и оформления нижнего края трахеостомы под местной инфильтрационной анестезией. Из большой группы предложенных разрезов наиболее часто применяют Т-образный разрез как обеспечивающий широкий доступ к гортани. Вертикальный разрез кожи проводят от уровня тела подъязычной кости до яремной вырезки, где иссекают "ракетку" диаметром 3-4 см для удобного формирования широкой трахеостомы. Передние мышцы в нижней трети шеи разводят, перешеек щитовидной железы пересекают или резецируют между зажимами. На медиальные отделы культей щитовидной железы накладывают обвивной кетгутовый шов. Выделяют переднюю стенку трахеи, последнюю пересекают поперечным разрезом между 2-м и 3-м кольцом. Нижний край трахеи подшивают узловатыми швами к коже в области яремной вырезки. После этого начинают вводный внутривенный наркоз и проводят интубацию через трахеостому, далее операцию продолжают под наркозом.

Горизонтальный разрез кожи проводят на уровне верхнего края подъязычной кости до края кивательных мышц. Кожные лоскуты отсепаровывают и обнажают передние мышцы шеи. На уровне нижнего края перешейка щитовидной железы пересекают грудноподъязычные и грудино-щитовидные мышцы, доли щитовидной железы отделяют от боковых отделов и гортани. Сверху над подъязычной костью пересекают мышцы дна полости рта. Выделяют большие рожки подъязычной кости, что позволяет избежать ранения язычной артерии и подъязычного нерва, которые тупфером смещают кверху. Далее выделяют, пересекают между зажимами и перевязывают верхние гортанные сосудисто-нервные пучки. По заднему краю щитовидного хряща рассекают нижние констрикторы глотки и обнажают ее боковую стенку. После выделения гортани с боков и сверху, снизу овальным разрезом рассекают трахею и гортань вместе с верхними 2-3 кольцами трахеи отделяют от пищевода. Гортань подтягивают кверху, через носовой ход вводят силиконовый зонд и проводят его до уровня нижней трети пищевода. Затем накладывают глоточный шов. Из существующих методик наложения глоточного шва наиболее оправданы те, которые не нарушают герметичности глотки и исключают инфицирование раны ее содержимым.

Эффективным способом закрытия глоточного дефекта, обеспечивающим максимальную асептичность и герметичность, является механический шов, для наложения которого применяют сшивающий аппарат УГ-70. С этой целью могут быть также использованы сшивающие аппараты НЖКА и УКЛ-60. Следует подчеркнуть, что для облегчения подведения рабочей части сшивающего аппарата выделяют и отсекают большие рожки подъязычной кости и верхние рожки щитовидного хряща. Для того чтобы предупредить попадание надгортанника в механический шов, его втягивают в просвет гортани специальным инструментом – петлей-элеватором или острым однозубым крючком. Под гортань, подтянутую кверху, подводят аппарат УГ-70, глотку прошивают металлическими скобками (аппарат накладывает двухрядный шов), затем скальпелем отсекают гортань от глотки. Линию механического шва обрабатывают спиртом, погружают отдельными узловыми швами с захватом в шов только мышечного слоя пищевода и укрывают нижним констриктором глотки отдельными узловыми швами по типу кулис. Рану промывают раствором антисептиков, проводят тщательный гемостаз, затем накладывают швы на подкожную жировую клетчатку и кожу, из них 3-4 матрацных шва для уменьшения пространства, образовавшегося пос-

ле удаления гортани. Трахеотомическую трубку для формирования широкой трахеостомы вводят с насадкой из резиновой трубки.

При распространении опухоли гортани на соседние органы и ткани выполняют комбинированную ларингэктомию. В зависимости от распространенности опухоли различают верхний, передний, нижний, боковой и задний варианты этой операции. Верхний вариант применяется, когда опухоль прорастает в язычные валлекулы и корень языка, подлежащие иссечению в едином блоке с удаляемой гортанью. Передний вариант применяется в случае прорастания злокачественной опухоли в щитовидный хрящ, преднадгортанниковое пространство, перешеек щитовидной железы и кожу шеи. Нижний вариант выполняют при подскладочной локализации рака и его прорастании в трахею. Боковой вариант использует, когда опухоль прорастает глоточно-надгортанную и черпало-надгортанную складку, грушевидный синус гортаноглотки. В едином блоке с гортанью удаляется боковая стенка глотки и одну из долей щитовидной железы. Задний вариант выполняют при прорастании опухоли кзади в черпаловидные хрящи, позадиперстневидную область, гортаноглотку и верхнюю треть пищевода. Вместе с гортанью удаляют нижние отделы гортаноглотки и шейный отдел пищевода. В этих случаях операция заканчивается формированием фарингостомы или фарингоэзофагостомы.

Хирургическое лечение метастатического поражения регионарных лимфоузлов. При наличии клинически определяемых регионарных метастазов их удаление производят одновременно с операцией на первичном очаге. По клиническим показаниям, учитывая высокий процент выявления метастазов в непальпируемых узлах и значительную частоту регионарного метастазирования (40-78,6%), профилактическая операция на лимфатических путях шеи показана при локализации опухоли в надскладочном отделе, при распространенном раке гортани, прорастающем ее хрящевой скелет и распространяющемся на гортаноглотку.

В настоящее время при регионарных метастазах рака гортани производят по показаниям фасциально-футлярное иссечение клетчатки шеи или операция Крайля. При одиночном или нескольких подвижных метастазах и с профилактической целью целесообразно выполнять фасциально-футлярное иссечение клетчатки шеи, при множественном или ограниченно смещаемых метастазах спаянных с внутренней яремной веной, грудино-ключично-сосцевидной мышцей – операция Крайля.

При футлярно-фасциальном иссечении в едином блоке удаляют лимфатические узлы и клетчатку шеи в следующих границах: снизу – край ключицы, спереди – передние мышцы гортани, сзади – край трапециевидной мышцы, сверху – край нижней челюсти. В удаляемый блок входят клетчатка и лимфатические узлы бокового треугольника шеи, располагающиеся вдоль сосудисто-нервного пучка шеи с включением клетчатки заакцессорной зоны, а также расположенные между второй и пятой фасциями, нижний полюс околоушной слюнной железы, подчелюстная слюнная железа и подкожная мышца. При операции Крайля дополнительно удаляется внутренняя яремная вена, грудино-ключично-сосцевидная мышца и добавочный нерв.

Осложнения. После резекции гортани, типичных, комбинированных и расширенных ларингэктомии раны часто заживают вторичным натяжением. Довольно высока после ларингэктомии частота нагноения и расхождения швов, образования фарингостом (от 30 до 60%), нередко отмечаются гнойно-некротическое поражение тканей шеи, аррозивные кровотечения из магистральных сосудов шеи (по данным литературы – в 3-10% случаев).

Из большого числа факторов, влияющих на заживление раны после ларингэктомии, наиболее важными в практическом отношении являются:

1) распространенность опухоли и объем оперативного вмешательства;

2) доза лучевой терапии выше 50 Гр.;

3) методика наложения глоточного шва.

Улучшить заживление раны можно путем комбинации местных и общих воздействий. К местным воздействиям относят бережное отношение к тканям во время операции, строжайшее соблюдение асептики, ушивание дефектов глотки с помощью сшивающих аппаратов и активное дренирование раны и внутривенное введение ингибитиров фибронилазы.

К общим воздействиям относят антибиотикотерапию, назначенных с учетом чувствительности микрофлоры. В связи с существованием микроорганизмов, резистентных к обычным концентрациям антибиотиков, в последнее время применяют большие дозы этих препаратов. Широко используют антибиотики широкого спектра действия: производные цефалоспорина, карбенициллин, гентамицин, линкомицин, и др. Одновременно назначают противогрибковые препараты. В связи с тем, что у онкологических больных доминирует стафилококковая флора, для повышения уровня антиинфекционного иммунитета проводят вакцинацию стафилококковым анатоксином по укороченной схеме: 0,5–1,0 мл с интервалом 3 дня, завершая вакцинацию за 3 сут. до операции. Вакцинация увеличивает уровень противостафилококковой иммунологической защиты, что создает благоприятные условия для заживления раны. Для того чтобы уменьшить риск развития послеоперационных раневых осложнений у ослабленных больных, необходимо усиленное питание, особенно за счет парентерального, повторные переливания крови, кровезаменителей, насыщение организма витаминами. использование анаболических гормонов. Поскольку, наибольшее число осложнений возникают после проведения радикального курса лучевой терапии, при выраженном перихондрите, воспалительных изменениях мягких тканей шеи и кожи, обязательно формируют плановую фарингостому. Пластическое закрытие фарингостомы производят через 3-4 месяца с использованием кожно-мышечных лоскутов, имеющих осевой сосудистый рисунок.

22.13 Прогноз

Выживаемость больных раком гортани I-II стадии при проведении лучевой терапии или хирургического лечения составляет 80-90%. Наилучшие результаты при раке III стадии обеспечивает комбинация предоперационной лучевой терапии и операции: 5-летняя выживаемость достигает 60-77%. При комбинированном лечении с послеоперационной лучевой терапией 5-летняя выживаемость колеблется от 52 до 68%. В последние годы как в нашей стране, так и за рубежом ведутся разработки органосохраняющих методов лечения (химиолучевая терапия, лучевая терапия с нетрадиционными режимами фракционирования дозы радиации и применением радиомодификаторов) местно-распространенного рака гортани, которые позволили повысить 5-летнюю выживаемость больных III стадией рака гортани от 60 до 80%, в среднем с сохранением гортани у 67,7% больных. Сохранение функции органа значительно повышает качество жизни пациентов.

Следует подчеркнуть, что представленные показатели выживаемости являются средними, так как прогноз при раке гортани зависит от многих факторов. Результаты

комбинированного лечения рака гортани определяются локализацией и распространенностью поражения в пределах органа. Наиболее злокачественное течение заболевания отмечается при опухолевом поражении вестибулярного отдела, наиболее благоприятный прогноз при опухолевом поражении среднего отдела гортани.

Результаты комбинированного лечения рака гортани в значительной степени зависят от регионарного метастазирования. Так, при наличии регионарных метастазов выживаемость после хирургического и комбинированного лечения снижается в 2 раза. Существенное значение в прогнозе заболевания и результатов лечения принадлежит морфологическим критериям злокачественности рака гортани.

22.14 Реабилитация

За последние годы принципы и методы хирургического лечения рака гортани претерпели большие изменения. Широкое признание получили органосохраняющие и реконструктивные операции при распространенных опухолях гортани, имеющие большие преимущества в плане реабилитации. Больных, перенесших органосохраняющие операции по поводу рака гортани, принято считать реабилитированными, если после хирургического вмешательства происходит восстановление всех функций оперированного органа. Ряд авторов, анализирующих результаты органо-сохранных хирургических вмешательств на гортани, отмечают, что голосовая функция восстанавливается в 60-89%, дыхательная в 65-85%, защитная 70-75% случаях.

При I и II стадиях восстановление всех функций гортани происходит без особых усилий со стороны больного и хирурга. Значительные трудности возникают при расширенных резекциях, производимых в III стадии рака. На частое развитие рубцового стеноза после расширенных резекций гортани указывают многие авторы и вследствие чего от 22 до 57% больных остаются канюленосителями.

Реабилитационные мероприятия после органосохраняющих операций делится на два этапа: хирургическая и консервативная. Хирургический этап может быть выполнен одномоментно с основной операции или многоэтапно. При последней с целью профилактики послеоперационного рубцового стеноза просвета гортани, подавляющее большинство исследователей операцию заканчивают оформлением плановой ларингостомы с последующей пластикой через 3-6 месяцев. При одноэтапном, ряд авторов для формирования достаточно широкого стойкого просвета гортани после резекции рекомендуют использовать трубчатые эндопротезы из полимерных материалов и эндопротез из пористого нитинола (В.О.Ольшанский, 1987 г.; В.В. Ширяев, 2004 г.). В.С.Ушаков, С.В.Иванов (2003) с целью создания адекватного дыхательного просвета гортани, разделительного сфинктера и воссоздание аналога утраченной истинной голосовой связки пациентам, перенесших органосохраняющие операции. При III стадии рака, применяют методику контурной пластики гортани имплантацией синтетического полимера «Формакрил».

Консервативные мероприятия проводятся до и в послеоперационном периоде. Эта психотерапия, медикаментозная коррекция сопутствующих патологий, логопедическая и фонопедическая коррекция голоса.

Полное удаление гортани, оправданная с онкологической позиции, приводит больного к инвалидности, наносит ему тяжелую психическую травму, лишает его возможности полноценного общения с окружающими. Восстановление голосовой функции является главной задачей реабилитации после полного удаления гортани. В данное

время восстановление голосовой функции проводится несколькими способами: традиционными – с использованием логопедических методов и голосообразующих аппаратов, и новыми хирургическими методами с применением голосовых протезов. По данным различных авторов при логопедическом методе восстановление голоса пищеводным голосом овладевали не более 60% больных. Существенным недостатком пищеводного голоса является его значительное отличие от естественного, он менее выразителен, фонация у части больных сопровождается шумом, исходящим из трахеостомы, что ухудшает восприятие речи. При использовании наружных голосовых аппаратов (электронные гортани, транзисторные звукогенераторы) голос получается монотонным, шумным, с металлическим «роботоподобным» оттенком и больные часто отказываются от использования этих устройств. Трахеопищеводное шунтирование с протезированием позволяет восстановить хороший голос 93,3% больным после ларингоэктомии (В.О.Ольшанский с соавт., 2004) и является методом выбора.

В заключение следует отметить, что современные методы лечения рака гортани позволяют добиться высокой 5-летней выживаемости и удовлетворительных функциональных результатов при условии своевременного распознавания заболевания.

22.15 Использованная литература

1. Абызов Р. Лоронкология // СПб., 2004, с. 151-173.

2. Андреев В.Г., Иванов В.К., Мардынский Ю.С. и др. Мультифракционирование дозы лучевой терапии рака гортани. //Мед. радиология. – 1987. т.32, № 4, с. 7-11.

3. Андреев В.Г., Гулидов И.А. // Лучевая диагностика и лучевая терапия на пороге III тысячелетия. Тез. докладов, М., 2000, с. 38-39.

4. Адильбаев Г.Б., Савхатов Д.Х., Ажигалиев Е.Н., Кайбаров М.Е., Ким Г.Г., Таласпаева П.С. Роль радиомодификаторов в проведении органосохраняющего лечения больных раком гортани. // Тезисы докладов II съезда онкологов стран СНГ, Киев, 2000, с. 397.

5. Адильбаев Г.Б., Арзыкулов Ж.А., Баишева С.А., Шипилова В.В. Комплексное лечение злокачественных опухолей головы и шеи (реконструктивно-пластическая хирургия, химиолучевая терапия, иммунотерапия). Монография, Алматы, 2003, 230 с.

6. Алферов. В. С. Органосохраняющее лечение рака гортани. // Материалы VI ежегодной российской онкологической конференции. – М., 2000. – с. 80-81.

7. Битюцкий, П. Г. Функционально-щадящие операции при комбинированном лечении рака гортани: Автореф. докт. диссер. – М., 1990. – 30 с.

8. Ваккер А.В. Опыт органосохраняющего лечения рака гортани. //Здравоохранение, Минск, 2004, с. 34-36.

9. Кирасирова, Е. А. Протезирование в реконструктивной хирургии гортани и трахеи: Автореф. докт. диссер. – М., 1998. – 27 с.

10. Матакова Е.С. Результаты химиолучевого лечения рака гортани $T_3N_0M_0$.//VIII Российский онкологический конгресс, М., 2004.

11. Матякин Е.Г., Ольховская И.Г. Зависимость выживаемости больных раком гортани от некоторых клинических и морфологических признаков, характеризующих регионарные метастазы. // Вестник оториноларингологии, 1989, № 5, с. 57-59.

12. Ольшанский В.О., Чиссов В.И., Решетов И.В., Дворниченко В.В., Новожилова В.Н. Ларингэктомия трахеопищеводным шунтированием и протезированием при раке гортани. // М., 2004, 184 с.

13. Пачес А.И.. Опухоли головы и шеи. М.,. 2000, 479 с.

14. Пачес А.И., Ольшанский В.О., Любаев В.Л., Туок Т.Х. Злокачественные опухоли полости рта, глотки и гортани. // М., Медицина, 1988, 304 с.

15. Савхатов Д.Х. Вопросы своевременной диагностики злокачественных новообразований верхних дыхательных путей. // Алматы, 1999, с. 96-129.

16. Ушаков В.С., Иванов С.В. Рак гортани: современные возможности и перспективы // Практическая онкология,т.4, № 1, с. 56-60.

17. Adelstein D. J., Li Y., Adamsn G. L. et. al. An Intergroup Phase III Comparison of Standard Radiation Therapy and Two Schedules of Concurrent Chemoradiotherapy in Patients With Unresectable Squamous Cell Head and Neck Cancer. J. Clin. Oncol. 2003, 21: 92 – 98.

18. Brigham B.A. et. al. Role of folinic acid in Methotrexate treatment of head and neck squamous cancers. Proc. ASCO 1998. Abstr. 1518.

19. Dang T.P. et al. Carboplatin and Taxol as induction therapy for locally advanced carcinoma of the Head and Neck. Proc. ASCO 1998. Abstr. 1516.

20. Dimery V.W., Hong W.K. Overview of Combined Modality Therapies for Head and Neck cancer. National Cancer Institute. Vol. 85, № 2, 1993. pp. 95-111.

21. Jacobs C., Coffinet D.R. et. al. Chemotherapy as a substitute for surgery in the treatment of advanced resectable head and neck cancer. A report from the Northern California Oncology Group. Cancer Vol. 60, 1987, pp. 1178-1183.

22. Vokes E.E. et. al. Intensive concominant chemoradiotherapy (CT/XRT) for head and neck cancer (HNC): high locoregional control and organpreservation (OP) rates. Proc. ASCO 1998. Abstr. 1485.

22.16 Иллюстрационный материал к раку гортани

Рис. 1. Анатомия гортани

Рис. 2. Томографическая картина рака гортани

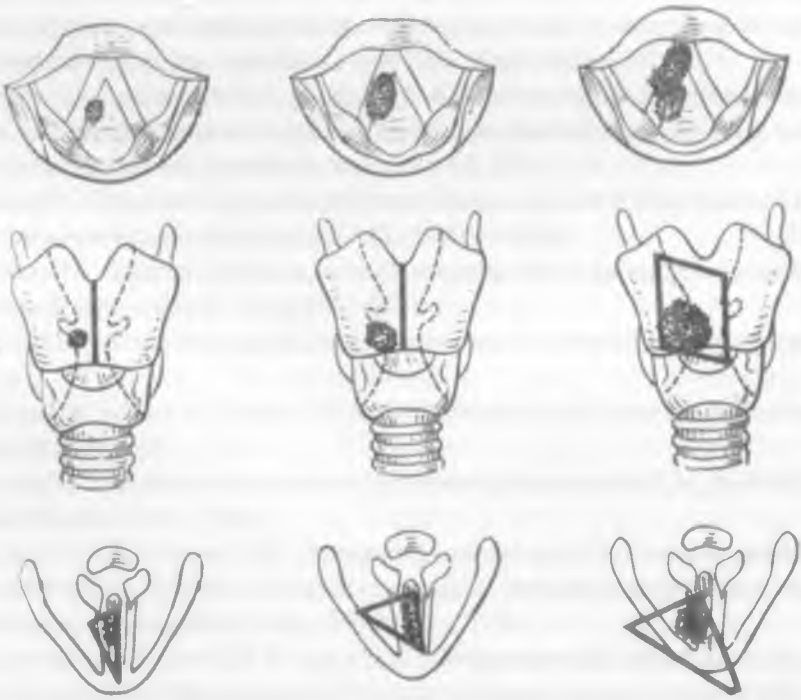

Рис. 3. Варианты резекции гортани при опухолях I стадии

Глава 23

РАК НОСО-, РОТО- И ГОРТАНОГЛОТКИ

23.1 Клиническая анатомия и функция глотки

23.2 Заболеваемость в дальнем и ближнем зарубежье и в РК

23.3 Рак носоглотки

23.4 Рак ротоглотки

23.5 Рак гортаноглотки

23.6 Использованная литература – 28 источников

23.7 Иллюстрационный материал – 7 рисунков

23.1 Клиническая анатомия и функция глотки

Глотка – представляет собой полый, неправильной формы мышечно-фасциальный орган. Имеет протяжение от основания черепа до IV шейного позвонка, на уровне которого переходит в пищевод. Является проводником пищевого комка в пищевод и частью воздухоносного пути.

Полость глотки состоит из 3-х частей:

1. *Носоглотка* – простирается от свода глотки до мягкого неба, спереди сообщается с полость носа посредством хоан, в боковых стенках располагаются глоточные отверстия евстахиевой трубы. Клинико-анатомические границы:

a) Верхняя – образована нижней поверхностью тела основной кости, основной частью затылочной кости и верхушками пирамид височных костей.

b) Передняя – занята открывающимися в полость носа хоанами.

c) Задняя – соответствует первым двум шейным позвонкам.

d) Нижняя – горизонтальная плоскость, проходящая на уровне твердого неба.

e) Боковые стенки – в основе медиальная пластинка крыловидного отростка основной кости, а также мышцы, поднимающие и натягивающие мягкое небо, и волокна верхнего сжимателя глотки.

2. *Ротоглотка* – расположена от уровня мягкого неба до уровня входа в гортань, спереди через зев сообщается с полостью рта. Клинико-анатомические границы:

a) Верхняя – горизонтальная плоскость, проходящая на уровне твердого неба.

b) Передняя – фронтальная плоскость, проходящая по задней поверхности передних небных дужек.

c) Задняя – задняя стенка ротоглотки.

d) Нижняя – горизонтальная плоскость, расположенная на уровне высшей точки свободного края надгортанника.

3. *Гортаноглотка* – находится позади гортани от уровня входа в гортань до нижнего края перстневидного хряща, где далее переходит в пищевод. Клинико-анатомические границы:

a) Верхняя – горизонтальная плоскость, расположенная на уровне высшей точки свободного края надгортанника.

b) Нижняя – плоскость, проходящая по нижнему краю перстневидного хряща.

В кровоснабжении глотки участвуют восходящая глоточная и небная артерии, артерия крыловидного канала, а также ветви крылонебной, затылочной, лицевой, верхней и нижней щитовидных артерий. Из них основными являются восходящая глоточная и небная артерии, а для нижнего отдела глотки – верхняя и нижняя щитовидные артерии.

Вены образуют сплетения. От сплетения двух верхних отделов глотки кровь оттекает во внутреннюю яремную вену по одной крупной или по трем четырем отдельным венам. От передней части гортаноглотки кровь оттекает по верхним гортанным венам, от задней – в вены щитовидной железы.

Лимфатическая система глотки имеет сложное строение. Образует большое количество связей с венозными сосудами на уровне мышц, сжимающих глотку. От носоглотки лимфа оттекает в позадиглоточные и верхние глубокие яремные лимфатические узлы, от ротоглотки в верхние глубокие яремные узлы и от гортаноглотки в глубокие средние и нижние яремные лимфатические узлы.

23.2 Заболеваемость полости рта и глотки

По статистическим данным 2002 года в мире первично зарегистрировано 266672 больных раком полости рта и глотки. Высокая заболеваемость в дальнем зарубежье – в Афганистане – 27,1$^0/_{0000}$, Индии – 20,3$^0/_{0000}$, Австрии – 19,0$^0/_{0000}$, Танзании – 17,7$^0/_{0000}$, Франции – 17,5$^0/_{0000}$, низкая в Египте – 0,86$^0/_{0000}$, Китае – 2,06$^0/_{0000}$, Мали – 2,1$^0/_{0000}$, Индонезии – 2,45$^0/_{0000}$.

В 2002 г. заболеваемость в странах СНГ следующая, в России – 7,3$^0/_{0000}$, Беларуси – 7,2$^0/_{0000}$, Молдове – 12,0$^0/_{0000}$, Украине – 16,0$^0/_{0000}$, Казахстане – 4,3$^0/_{0000}$, Туркмении – 6,5$^0/_{0000}$, Узбекистане – 4,3$^0/_{0000}$, Таджикистане – 4,2$^0/_{0000}$, Азербайджане – 3,2$^0/_{0000}$, Армении – 3,2$^0/_{0000}$, Киргизии – 1,7$^0/_{0000}$.

В Республике Казахстан – 2002 г. – 4,3$^0/_{0000}$.

Высокая – г. Алматы – 6,1$^0/_{0000}$, Актюбинск – 5,7$^0/_{0000}$, ВКО – 5,4$^0/_{0000}$, низкая – Мангистауская – 1,2$^0/_{0000}$, Кызылординская область – 1,7$^0/_{0000}$, Алматинская область – 3,1$^0/_{0000}$, г. Астана – 3,6$^0/_{0000}$.

I-II ст. – 33,6%, IV ст. – 17%. Одногодичная летальность – 36,5%.

Ввиду разной клинической картины рака различных отделов глотки, в дальнейшем они будут рассматриваться отдельно.

23.3 Рак носоглотки

1. Факторы риска

В отличие от большинства злокачественных опухолей головы и шеи, для рака этой локализации не отмечена взаимосвязь с табакокурением и с употреблением алкоголя.

Диета – у людей, проживающих в определенных районах Азии, Африки, и Арктики, где рак носоглотки наиболее часто встречается, в рационе питания преобладают такие продукты как соленная рыба и мясо, в которых отмечается повышенное содержание нитрозаминов и нитритов.

Работа на производстве, где имеется контакт с формальдегидом и опилками древесины.

Инфицирование вирусом Эпштейна-Барр – отмечена взаимосвязь рака носоглотки с вирусом Эпштейна-Барр. В крови у 90% больных содержится высокий титр антител к ВЭБ ассоциированным антигенам, тогда как в популяции он не превышает 13%.

Генетическая предрасположенность – наиболее высокий риск у детей больных раком носоглотки родителей. Предполагается, что от родителей передается полиморфизм генов, кодирующих ферменты метаболизма – CYP2E1 и GSTM1, а также некоторых генов репарации ДНК (XRCC1 и hOGG1).

Использование гербицидов и пестицидов.

2. Предраковые заболевания

1. *Юношеская ангиофиброма* – доброкачественная опухоль, характеризующаяся прогрессивным, местно-деструктивным ростом, и склонностью к рецидивированию. Составляет более 50% всех доброкачественных опухолей носоглотки. Представляет собой опухоль плотной консистенции с гладкой или слегка бугристой поверхностью, красного или бледно розового цвета. Микроскопически опухоль представлена плотной соединительной тканью с содержанием большого количества кро-

веносных сосудов и эластических волокон. Опухоль наиболее часто исходит из тела основной кости (сфеноэтмоидальный тип), и одинаково часто из крыловидного отростка основной кости и вертикальной пластинки небной кости (птеригомаксилярный тип) и из глоточно-основной фасции свода носоглотки (базальный тип). Ангиофиброма растет в направлении полости носа и придаточных пазух, далее в орбиту и реже в полость черепа. Клинически, в начальном периоде, проявляется нарушением носового дыхания, кровотечениями, приводящими к анемизации больного. В дальнейшем, зависимо от направления роста опухоли, появляются головные боли, тугоухость, экзофтальм, ухудшение и потеря зрения, деформация лица и др. Диагностика не представляет трудности, при риноскопии определяется опухоль красного цвета, легко кровоточащая при дотрагивании. Диагноз ставят с учетом анамнеза и рентгенологического исследования. Лечение ангиофибромы трудное и исключительно хирургическое. Различными доступами в зависимости от распространенности процесса.

2. *Папиллома* – по частоте возникновения занимает второе место после ангиофибромы и встречается в 8-14% случаев. Представляет собой опухоль мягкой консистенции, с мелкобугристой поверхностью на широкой ножке. Чаще всего сочетается с поражением полости носа. Встречается в любом возрасте, однако более характерна для пожилых людей. Лечение хирургическое – удаление аденотомом, носоглоточными щипцами через ротоглотку. При небольших размерах папилломы, возможно удаление через нос.

3. *Аденома* – встречается очень редко. Происходит из малых слюнных желез в области отверстия слуховой трубы и розенмюллеровой ямки. Увеличиваясь, ухудшает слух на стороне поражения. Имеет гладкую сферическую поверхность, плотноэластическую консистенцию, слизистая на поверхности не изменена. Лечение хирургическое.

Сигналы тревоги:

- Одностороннее снижение слуха.
- Длительное нарушение носового дыхания.
- Увеличение лимфатических узлов шеи.

3. Профилактика первичная и вторичная

Первичная профилактика – ограничение или отказ от употребления засоленной рыбы и мяса особенно в детском и подростковом периоде (X. Yang-2005 г.). Эти продукты не проходят положенной обработки при засолке и подвергаются гниению, накапливая канцерогенные вещества, такие как нитрозамины и нитриты. Увеличение потребления растительной пищи. Работа с пестицидами и гербицидами в защитных масках.

Вторичная профилактика – онкологическая настороженность врачей общей сети, а именно оториноларингологов, офтальмологов и невропатологов. Выявление групп повышенного риска путем анкетирования – это люди с генетической предрасположенностью, имеющие контакт с канцерогенами в течение 10 лет и более или имеющие сигналы тревоги. Проведение профилактических осмотров.

Раннее выявление рака носоглотки остается сложной и нерешенной проблемой. 90-95% больных обращаются к врачам в III-IV стадиях. Продолжительность этапа поликлинического наблюдения за больными колеблется от 6 до 24 месяцев. Только 15% больных начинают противоопухолевое лечение в сроки до 3 месяцев с момента обращения к врачу, а 7% – спустя 2-3 года. Своевременное оздоровление больных с предраковыми заболеваниями является надежной вторичной профилактикой рака носоглотки.

4. Международная гистологическая классификация опухолей носоглотки

I. Эпителиальные опухоли:

А. Доброкачественные:

1. Плоскоклеточная папиллома;
2. Оксифильная аденома (онкоцитома);
3. Полиморфная аденома (смешанная опухоль);
4. Другие.

Б. Злокачественные:

1. Рак носоглотки:
   а) плоскоклеточный ороговевающий рак;
   б) плоскоклеточный неороговевающий рак;
   в) недифференцированный рак.
2. Аденокарцинома.
3. Цистаденоидная карцинома.
4. Другие.

II. Опухоли мягких тканей:

А. Доброкачественные:

1. Юношеская ангиофиброма.
2. Нейрофиброма.
3. Неврилемома (шваннома).
4. Параганглиома (хемодектома).
5. Другие.

Б. Злокачественные:

1. Фибросаркома.
2. Рабдомиосаркома.
3. Нейрогенная саркома (нейрофибросаркома, злокачественная шваннома).
4. Другие.

III. Опухоли костей и хрящей.

IV. Опухоли лимфоидной и кроветворной ткани:

1. Злокачественные лимфомы:

а) лимфосаркома;
б) ретикулосаркома;
в) плазмоцитома;
г) болезнь Ходжкина.

V. Опухоли смешанного генеза

1. Тератома:
   а) солидная;
   б) киста (дермоидная киста).
2. Гипофизарная аденома.
3. Менингиома.
4. Другие.
   а) Злокачественная меланома.
   б) Хордома.
   в) Краниофарингиома.

VI. Вторичные опухоли.

VII. Неклассифицированные опухоли.

VIII. Опухолеподобные состояния:

1. Псевдоэпителиальная гиперплазия.
2. Онкоцитарная метаплазия и гиперплазия.
3. Кисты.
4. Ангиогранулема (гемангиома).
5. Фиброматоз.
6. Амилоидные отложения.
7. Инфекционная гранулема.
8. Доброкачественная лимфоидная гиперплазия (аденоиды).
9. Гранулема Стеварта.
10. Гранулематоз Вегенера.

В настоящее время наиболее удобной в практическом отношении является классификация Micheau:

1. Недифференцированный рак носоглоточного типа (варианты Schminke, Regaud, веретеноклеточный).
2. Плоскоклеточный рак (высоко-, умеренно-, низкодифференцированный).
3. Аденокарцинома.
4. Цистаденоидная карцинома.
5. Злокачественная мукоэпидермоидная опухоль.
6. Другие.

Пути метастазирования. Рак носоглотки метастазирует лимфогенно рано и часто (50-90%). Чаще всего первичные метастазы локализуются в верхнеяремном лимфатическом узле (под m.digastricus). Отмечаются поражения средних и нижних узлов яремных лимфатических узлов. Шейные метастазы нередко бывают единственным проявлением рака носоглотки, и могут достигать большой величины, образуя спаянные с окружающими тканями конгломераты. Довольно часто возникают двусторонние метастазы, до 51% случаев.

Гематогенно метастазирует в кости (50%), в легкие (30%) и в печень. Отдаленные метастазы, преимущественно в кости, печень и легкие, наблюдаются у 30-36% больных в ранние сроки заболевания, причем отмечена четкая взаимосвязь с поражением лимфатических узлов. При размерах узлов более 6 см (N_3) отдаленные метастазы выявляются в 70% случаев. Объем первичной опухоли носоглотки, в свою очередь, определяет частоту регионарных метастазов. При поражении более 3-х стенок носоглотки регионарные метастазы определяются у 59% больных, и у 8% из них размеры узлов превышают 6 см.

Международная классификация рака носоглотки

Международная классификация рака носоглотки по системе TNM в окончательном виде опубликована в 1991 г.

T – Первичная опухоль:

T_x – Недостаточно данных для оценки первичной опухоли.

T_0 – Первичная опухоль не определяется.

T_{is} – Преинвазивная карцинома (carcinoma in siti).

T_1 – Опухоль ограничена одной анатомической областью (включая положительный результат биопсии опухоли).

T_2 – Опухоль поражает несколько анатомических частей.
T_3 – Опухоль распространяется на носовую полость и/или ротоглотку.
T_4 – Опухоль распространяется на основание черепа и/или поражает черепные нервы.

N – регионарные лимфатические узлы:

N_1 – Одиночный метастатический лимфатический узел на стороне поражения < 3 см.
N_2 – Одиночный метастатический лимфатический узел на стороне поражения < 6 см; множественные метастатические лимфатические узлы на стороне поражения < 6 см; двустороннее поражение лимфатических узлов шеи на противоположной стороне < 6 см.
N_3 – > 6 см.

M – метастазы в отдаленных органах.

Отечественная клиническая классификация по стадиям.

I стадия – небольшая опухоль или язва на одной из стенок носоглотки. Метастазы в регионарных лимфоузлах не определяются ($T_1 N_0 M_0$).

II стадия – опухоль занимает не более двух стенок носоглотки, либо не более половины ее просвета при преимущественно экзофитной форме роста. Определяются единичные односторонние метастазы в верхней группе шейных лимфоузлов ($T_2 N_0 M_0$, $T_2 N_1 M_0$).

III стадия – опухоль заполняет всю носоглотку, не выходя за ее пределы; опухоль любого размера, распространяющаяся в ротоглотку и задние отделы полости носа. Имеются односторонние или двусторонние подвижные метастазы ($T_3 N_{1-2} M_0$).

IV стадия – опухоль распространяется в полость черепа (или без) с деструкцией костей, поражением черепных нервов, в полость уха, околоносовые пазухи, крылонебную ямку, глазницу, определяются односторонние или двусторонние фиксированные метастазы на шее, отдаленные метастазы ($T_4 N_0 M_0$, $T_{любая} N_{любая} M_1$).

5. Клиника

Злокачественные опухоли носоглотки чаще имеют строение плоскоклеточного рака и составляют вместе с лимфоэпителиомой (разновидностью плоскоклеточного рака) в среднем 70%. Недифференцированный рак носоглотки наблюдается в 30% случаев. Примерно такой же процент составляют лимфоэпителиомы.

Злокачественные опухоли носоглотки в ранних стадиях протекают практически бессимптомно. По мере роста, появляются те или иные симптомы в зависимости от локализации, направления роста процесса и наличия регионарных и отдаленных метастазов. Ввиду многочисленности и неоднородности симптомов, которыми проявляется рак носоглотки, они выделены в три основные группы:

I группа симптомов, обусловленная наличием новообразования в носоглотке. Эта группа симптомов зависит от характера роста опухоли.

По характеру роста злокачественные опухоли носоглотки подразделяются на:

1. Экзофитную;
2. Эндофитно-язвенную;
3. Дольчатую.

Такое подразделение позволяет при первоначальном осмотре больного предположить характер новообразования.

Экзофитная форма опухоли имеет округлые четкие контуры и наблюдается чаще при саркомах, когда поверхность новообразования покрыта неизмененной слизистой оболочкой. Такие опухоли возникают в основном в своде носоглотки, характеризуют-

ся быстрым ростом. Заполнив просвет носоглотки, опухоль распространяется в полость носа и орбиту. Ранним симптомом экзофитных опухолей является нарушение носового дыхания, при изъязвлении новообразования присоединяются кровянистые выделения из носа.

Эндофитно-язвенная форма наблюдается чаще при раке носоглотки задней стенки или глоточного кармана (ямка Розенмюллера), опухоль имеет вид плоских бугристых разрастаний без четких границ или представлена плоским инфильтратом, на поверхности которого выявляются изъязвления с некротическими участками. Вокруг опухоли слизистая оболочка отечна и гиперемирована. Эта форма опухоли характеризуется медленным течением и довольно поздним появлением таких симптомов, как прогрессирующее снижение слуха с одной стороны, головные боли и выделения из носа, может возникать характерная триада Троттера (понижение слуха, невралгия и анестезия в области III ветви тройничного нерва).

Дольчатая форма опухоли располагается чаще в области устья слуховой трубы. Опухоли растут медленно, вызывают одностороннее снижение слуха и затруднение носового дыхания. Эти симптомы характерны для злокачественных опухолей носоглотки. Кроме того, при распространении новообразования к рванному отверстию постепенно развиваются симптомы поражения черепно-мозговых нервов.

II группа симптомов, развивающаяся в результате инфильтрации опухолью соседних тканей и органов. При поражении глазодвигательного, блокового и отводящего нервов появляются диплопия, конвергирующий страбизм и расширение зрачка. Прорастание опухоли в тройничный нерв вызывает снижение чувствительности кожи лба, век и постепенно нарастающие невралгические боли в области верхней челюсти. Инфильтрация опухолью языкоглоточного, блуждающего и добавочного нервов приводит к развитию одностороннего паралича мягкого неба, гортани и глотки. В результате затрудняется акт глотания, возникают хрипота, кашель, а при поражении добавочного нерва – сначала атрофия, затем опущение плеча. Нередко повышается чувствительность кожи козелка, появляется тахикардия и одышка. При распространении злокачественной опухоли к рваному отверстию и прорастании ее в полость черепа и глазницу появляется головная боль. Частота перечисленных симптомов колеблется в широких пределах от 25 до 90%. Наиболее часто (90% случаев) наблюдается поражение отводящего нерва.

Больные злокачественными опухолями носоглотки в большинстве случаев обращаются к врачу с уже распространенными поражениями. Поэтому очень часто трудно определить исходное место возникновения опухоли. При изучении анамнеза таких больных устанавливается, что чаще всего развитие опухоли начинается с одностороннего прогрессирующего снижения слуха и сильной головной боли.

III группа симптомов, связана с развитием регионарных и отдаленных метастазов. Симптоматика обусловлена локализацией метастаза (см. Пути метастазирования). Например, метастазы в поясничном отделе позвоночника вызывают нарушение функций тазовых органов и паралич нижних конечностей.

6. Методы диагностики

Тщательный сбор жалоб и анамнеза больного позволяет ориентировочно определить место локализации и распространенность процесса. Ранним симптомом опухолей является нарушение носового дыхания, выделения из носа, прогрессирующее снижение слуха с одной стороны, головные боли и может возникать характерная триа-

да Троттера (понижение слуха, невралгия и анестезия в области III ветви тройничного нерва). Иногда первичным симптомом может служить появление увеличенных лимфатических узлов шеи.

Наружный осмотр и пальпация. При осмотре следует обращать внимание на различного рода асимметрии, деформации в области лица, черепа и шеи, которые могут свидетельствовать о наличии опухолевого поражения носоглотки и зон регионарного метастазирования.

На следующем этапе всем больным необходимо проведение *тщательного инструментального отоларингологического осмотра* (передняя и задняя риноскопия, отоскопия), пальцевое обследование рото- и носоглотки. Непрямая риноскопия, требует большого практического навыка, вследствие анатомической особенности носоглотки. Даже опытному оториноларингологу не всегда удается исследовать в деталях элементы носоглотки.

Фиброэпифарингоскопия, наиболее информативный метод, позволяет визуализировать первичную опухоль, оценить распространенность по стенкам глотки, определить форму роста и на основании эндоскопической семиотики высказаться о генезе и характере новообразования, произвести прицельную биопсию. При эндоскопическом исследовании уже по внешнему виду можно предположительно довольно точно высказаться о том или ином опухолевом процессе в носоглотке. Так, при недифференцированном раке носоглотки в большинстве наблюдений отмечается экзофитная форма роста опухоли, в части случаев с изъязвлением поверхности, реже встречается эндофитный или смешанный рост рака. В большинстве наблюдений поверхность опухоли бугристая, тусклая, розово-красного цвета, с выраженным сосудистым рисунком, консистенция от мягко- до плотноэластической, при изъязвлениях покрыта фибринозно-некротическим налетом, при биопсии легко кровоточит. Опухоль чаще всего локализуется на боковых стенках носоглотки, инфильтрируя и распространяясь по ним в ротоглотку и даже в гортаноглотку, реже поражается изолированно купол носоглотки. При росте новообразования кпереди опухолевые массы определяются при эндоскопическом осмотре в полости носа. Эндоскопия позволяет детально обследовать все стенки носоглотки, выявить направление роста опухоли и, что самое ценное, провести прицельную биопсию с цитологическим и гистологическим исследованием материала. Важна именно прицельная биопсия, так как наблюдается большой процент ложно отрицательных результатов.

Рентгенологические исследования. Важнейшее значение имеют рентгенологические методы диагностики. Стандартные рентгенологические укладки (боковой снимок носоглотки, прямой снимок придаточных пазух носа), а также обзорная краниография в аксиальной и полуаксиальной проекциях, позволяют в большинстве случаев получить достаточный объем информации. Рентгенография в боковой и полуаксиальной проекции, особенно важно для выявления костной деструкции основания черепа, рваного и овального отверстий, пирамиды височной кости и др. Однако имеются сложности с оценкой распространенности опухоли, проникающей по межмышечной клетчатке, вдоль нервных стволов через естественные отверстия на основании черепа. Парафарингеальное пространство является умеренно резистентным барьером и до 56% случаев поражается опухолью. В последние годы все большее признание приобретает компьютерная томография, которая имеет большие преимущества перед обычной рентгенографией, т.к. обладает значительно более высокой информа-

тивностью при выявлении небольших новообразований, особенно при проникновении в крылонебную и подвисочную ямки, с точностью определения их распространенности, характера и направления роста, выявления деструкции костных структур, внутричерепного роста опухоли. Только с помощью КТ исследования удается выявить поражение окологлоточной клетчатки, выявить не определяемые метастазы в лимфоузлах шеи и двустороннее поражение при пальпаторно выявляемых одиночных лимфоузлах на стороне поражения. Метод магнитно-резонансной томографии позволяет уточнить степень вовлечения вещества мозга, костных структур, распространение в заглоточные лимфатические узлы.

Определение титра антител к вирусу Эпштейна-Барра. Наиболее высокий титр антител при лимфоэпителиоме и плоскоклеточном раке. У больных с лимфосаркомой носоглотки, с недифференцированным раком других отделов верхних дыхательных путей, а также с доброкачественными опухолями носоглотки не отмечается повышения титра указанных антител. Поэтому при дифференциальной диагностике рака носоглотки этот метод иммунодиагностики имеет большое значение, так же как определение уровня антител в процессе лечения и наблюдения за больным.

Ультразвуковое исследование шеи используется для выявления вторичных изменений в регионарных шейных лимфатических узлах и в некоторых случаях может иметь решающее значение в определении стадии заболевания и тактики лечения. К сожалению, большинство больных поступает для диагностики и лечения, когда на шее уже визуально и пальпаторно определяются увеличенные лимфоузлы и эхография является документирующим исследованием.

Радиоизотопное исследование с цитратным комплексом Ga-67 помогает не только в установлении диагноза и определении степени местной распространенности новообразования, но, являясь препаратом тропным к лимфоидной ткани, позволяет выявить метастатическое поражение лимфатических узлов. Кроме того, степень накопления радиофармпрепарата может служить дифференциально-диагностическим критерием при таких новообразованиях, как рабдомиосаркома, лимфосаркома и юношеская ангиофиброма.

Морфологическое исследование. Цитологическое и морфологическое исследования первичного очага завершают комплексную диагностику. С учетом того, что довольно часто появление метаститически измененных лимфоузлов на шее является первым симптомом рака носоглотки, то и материал для исследования получают также при пункции или биопсии шейного лимфоузла и только после морфологического заключения устанавливается правильный диагноз.

7. Дифференциальная диагностика

Дифференцировать рак приходится с аденоидными разрастаниями, доброкачественными опухолями (особенно с ангиофибромой), туберкулезной гранулемой, гуммой, лимфоидной лейкемией, менингоцеле, краниофарингиомой, менингиомой, опухолями гипофиза.

Дифференциальную диагностику РНГ в первую очередь проводят со злокачественными новообразованиями гемопоэтической природы, в которых превалируют лимфосаркомы – вторые по частоте опухоли носоглотки (40,1%), которые при поражении глоточного кольца чаще всего локализуются в глоточной миндалине. На первых этапах развития опухоли дифференциальную диагностику проводят между лимфосаркомой и

гиперплазией лимфоидной ткани миндалин. В этих наблюдениях основную роль играют цвет и блеск слизистой оболочки. Для лимфосаркомы характерен белесоватый оттенок и тусклость слизистой оболочки. В дальнейшем появляется бугристость поверхности, появляется экзофитный компонент, и может наступить изъязвление поверхности. В этих случаях возникают проблемы дифференциальной диагностики с РНГ. Необходимо отметить, что при лимфосаркоме с поражением миндалин носоглотки, как и при раке, жалобы, указывающие на патологию в этой области, отсутствуют в 90% наблюдений. Ведущим симптомом заболевания является наличие увеличенных лимфатических узлов и не только шейных, но и других периферических групп. Особенностью распространения лимфосаркомы глоточного кольца Пирогова-Вальдейера является одновременное поражение нескольких миндалин. В связи с этим эндоскопический осмотр не должен ограничиваться только носоглоткой. Во всех наблюдениях необходимо тщательно осматривать все отделы верхних дыхательных путей.

Из доброкачественных новообразований наиболее часто встречается юношеская (ювенильная) ангиофиброма. Опухоль исходит из свода носоглотки и имеет вид экзофитного образования с гладкой поверхностью и блестящей слизистой. Интенсивность окраски ее неодинакова на различных участках. Характерным признаком ангиофибромы является выраженный сосудистый рисунок. При больших размерах опухоль выполняет весь просвет носоглотки, появляется изъязвление поверхности. Осмотр в этих наблюдениях затруднен, так как визуализируются только передний и задний полюс опухоли. В этих наблюдениях появляются трудности дифференциальной диагностики с экзофитной формой рака. Клиническая картина ангиофибромы характеризуется затруднением носового дыхания, периодически возникающей кровоточивостью, иногда довольно значительной, деструирующим ростом.

Другие опухоли носоглотки в основном не эпителиальной природы имеют сходную эндоскопическую картину, дифференцируются между собой по плотности, локализации в носоглотке и встречаются в единичных наблюдениях.

8. Лечение

При планировании лечения следует учитывать стадию заболевания и степень местной распространенности опухолевого поражения. Хирургический метод лечения мало эффективен, так как практически невозможно полное радикальное удаление опухоли. Для лечения применяются различные варианты лучевого и химиотерапевтического лечения.

Лучевая терапия – является основным методом лечения. Не зависимо от гистологического строения опухоли носоглотки проявляют высокую чувствительность к лучевой терапии. В соответствии с характером роста опухоли используется дистанционная лучевая терапия с включением в объем мишени первичной опухоли, основания черепа, парафарингеального пространства, а также заглоточных, шейно-надключичных лимфатических узлов и лимфоузлов верхне-переднего средостения. Сложность топографо-анатомического строения облучаемых тканей, их значительный объем, необходимость защиты жизненно важных органов и тканей ставят перед радиологами сложную задачу выбора адекватных программ лучевого воздействия. Как правило, лечение начинается с применения латеральных щечно-височных фигурных полей с одновременным воздействием на зоны регионарного лимфооттока. При низкодифференцированном раке носоглотки I-II стадии суммарная поглощенная доза должна составить в среднем 60 Гр. Однако при плоскоклеточном раке III-IV стадии дозу

увеличивают до 75 Гр. В зависимости от размеров опухоли и анатомических особенностей головы больного могут быть использованы 2, 3 или 4 поля, чаще используют два боковых поля. Показана обоснованность поэтапного уменьшения объема облучения после достижения суммарной очаговой дозы 40-50 Гр. с последующим локальным облучением остаточной опухоли и метастатических узлов до суммарных доз 65-70 Гр. В случае распространения опухоли в полость носа, клетки решетчатого лабиринта для улучшения конфигурации дозного распределения используются дополнительные фигурные поля с заушных, скуловых направлений или дополнительный «буст» на парафарингеальное пространство. Лучшие отдаленные результаты лечения злокачественных опухолей носоглотки получают при использовании сочетанной лучевой терапии. В программу такого лечения включается наружное облучение, которое проводят ежедневно. Внутриполостное облучение опухоли носоглотки (в плане сочетанной лучевой терапии) осуществляется после окончания наружного облучения или в процессе лучевой терапии после дозы 50-60 Гр. Радиоактивные препараты кобальта-60 в резиновой губке вводят в носоглотку на 24-30 ч из расчета, чтобы в опухоли на глубине 1 см очаговая доза составляла в среднем 20 Гр. Некоторые радиологи при остаточной опухоли в носоглотке повторяют внутриполостное облучение спустя 10 дней.

С целью повышения эффективности лучевой терапии обосновано применение режимов гиперфракционированного облучения. Многочисленные данные отечественных и зарубежных исследователей показали, что увеличение разовой очаговой дозы до 2,4-3 Гр. при условии подведения последней за 2-3 фракции в сутки с интервалом между фракциями не менее 4 часов сопровождается повышением эффективности лечения рака носоглотки на 20-30% (Алиев Б.М., 1995, Cox J.D., et. al., 1990, Wang C.C., et. al., 1988).

Сравнительный анализ режимов ускоренного фракционирования (72 Гр./45 фракций/5 недель) и обычного (70 Гр./35 фракций/7 недель), проведенный в 26 институтах 11 стран в рамках рандомизированного исследования EORTC 22851 (512 больных местно-распространенным раком головы и шеи), показал статистически значимое увеличение частоты полной резорбции опухоли (56% против 46%), особенно при опухолях T_4N_{2-3}. Эти же данные подтверждаются исследованием, выполненным Wolden S.L. et. al., которые провели сравнительный анализ результатов облучения в обычном режиме фракционирования дозы (1,8 Гр./5 раз в неделю/ 70 Гр.) и динамического фракционирования, когда в течение 5-й и 6-й недель проводится ускоренное фракционирование разовой дозой 1,6 Гр. 2 раза в день в сочетании с химиотерапией цисплатином. Отмечено статистически достоверное увеличение частоты полной резорбции опухоли, безрецидивной и общей выживаемости (Wolden S.L., et. al., 2001).

Химиотерапия. Вследствие низкой дифференцировки опухолей носоглотки, высокой частотой регионарного и отдаленного метастазирования, высоким процентом больных с распространенными формами в плане комбинированного лечения используется химиотерапевтическое лечение. В настоящее время для больных с III, IV стадией рака, наиболее часто используется режим пролонгированного инфузионного введения цисплатина и 5-фторурацила в течение 4-х дней, с последующей лучевой терапией. Полная резорбция опухоли после нескольких курсов химиотерапии отмечена у 52%, после химио- и лучевой терапии – у 82% больных. Использование аналогичных схем

химиотерапии в течение 1-й, 6-й недель облучения и в последующие два месяца после его окончания показали высокую эффективность как при местно-распространенном, так и при локализованном раке носоглотки.

По данным Алиева Б.М., с соавт., (1995) применение неоадъювантной химиотерапии и облучения сопровождалось полной резорбцией опухоли у 81% больных, при этом наиболее эффективными оказались схемы химиотерапии с применением препаратов платины, адриабластина, блеомицина: 5-ти и 10-ти летняя выживаемость соответственно составили 63% и 59%. Рандомизированные исследования (Chua D.T., Sham J.S., Choy D. 1998.) по оценке эффективности сочетания 2-3 курсов химиотерапии препаратами цисплатин 60 мг/м^2 + эпирубицин 110 мг/м^2 и облучения в сравнении с применением только лучевой терапии у пациентов с размерами метастатических узлов более 6 см, что соответствует символу N3, показали достоверные различия в группах химиолучевой и лучевой терапии по критериям безрецидивной выживаемости, которые составили 63% и 28% (p=0,057) и, соответственно, общая выживаемость – 73% и 37%.

Новые режимы включают в себя сочетание паклитаксела 175 мг/м^2 и карбоплатина при метастатическом раке носоглотки, при этом эффект отмечен у 75% больных (Tan E.H., Khoo K.S., Wee J., et. al., 1999). Однако при этом авторы сообщают о гематологической токсичности 3-4 степени у 31% больных.

Следует признать необходимым дифференцированный подход к выбору лечебной тактики при раке носоглотки. При локализованных формах ($T_{1-3}N_{0-1}$) лучевая терапия может быть использована в самостоятельном варианте, при этом целесообразно применение дополнительного внутриполостного облучения. При местно-распространенных формах рака носоглотки с массивными конгломератами метастатических узлов на шее ($T_{3-4}N_{2-3}$) обосновано назначение химиолучевой терапии. При этом, отмечено достоверное увеличение безрецидивной выживаемости. У больных с полной резорбцией опухоли назначение адъювантной химиотерапии приводит к уменьшению числа отдаленных метастазов. Отсутствие достоверных различий в общей выживаемости в группах лучевой и химиолучевой терапии свидетельствует о необходимости совершенствования методик лучевого воздействия (применение оптимизированных программ облучения, режима фракционирования, радиомодификаторов) и использование адекватных схем химиотерапии. В настоящее время наиболее эффективными схемами химиотерапии являются сочетание препаратов платины с 5-фторурацилом или их комбинаций с антрациклинами и блеомицином. Продолжается изучение новых схем лекарственной терапии с применением таксанов.

9. Прогноз

Лучевая терапия обеспечивает местное излечение у 90% больных раком носоглотки, при этом выживаемость в сроки 5, 10 и 20 лет составляет соответственно 53%, 45% и 39%. Однако следует отметить, что у трети больных возникают метастазы в отдаленные органы в среднем через 8 месяцев после окончания лечения. В целом при I и II стадиях пятилетняя выживаемость достигает 60%.

При распространенных формах полная резорбция опухоли после нескольких курсов химиотерапии отмечена у 52%, после химио- и лучевой терапии – у 82% больных. Использование химиолучевой терапии позволило добиться 50% пятилетней выживаемости больных раком носоглотки, даже при распространенных формах.

23.4 Рак ротоглотки

1. Факторы, способствующие возникновению рака ротоглотки

1. *Возраст.* Вероятность развития рака ротоглотки повышается с возрастом, особенно после достижения 35-летнего возраста.

2. *Пол.* Рак ротоглотки более чем в 2 раза чаще возникает у мужчин по сравнению с женщинами.

3. *Табак.* Канцерогенные вещества (3,4 бензпирен, радиоактивный полоний, бензантрацен), содержащиеся в табачном дыме, являются ведущей причиной возникновения рака ротоглотки. 90% больных злокачественными опухолями ротоглотки указывают на употребление ими табака в виде курения или жевания. Риск возникновения рака повышается с количеством выкуренных сигарет или табака, употребленного при жевании. Среди курильщиков рак ротоглотки возникает в 6 раз чаще по сравнению с некурящими людьми. У 35% больных, продолжающих курить после излечения рака, впоследствии развиваются другие злокачественные опухоли полости рта, ротоглотки или гортани по сравнению с 6% у лиц, прекративших курение.

4. *Алкоголь.* Употребление спиртных напитков существенно повышает риск рака ротоглотки среди курильщиков. Полагают, спирт действует синергично с канцерогенными компонентами табачного дыма. 75-80% больных раком полости рта указывают на употребление алкоголя в значительных количествах. У пьющих людей рак этой локализации встречается в 6 раз чаще, по сравнению с непьющими людьми.

5. *Питание.* Неполноценное питание с низким содержанием овощей и фруктов повышает риск рака ротоглотки.

2. Предраковые заболевания

К облигатному предраку относится болезнь Боуэна. Эта болезнь рассматривается как carcinoma in situ, проявляется одиночным пятном, с гладкой или бархатистой поверхностью, с неровными, четкими контурами, размером до 5 см. Нередко опухолевый очаг западает. На нем возникают эрозии.

Лейкоплакия – хроническое воспаление слизистой оболочки, сопровождается значительным ороговением эпителия. Различают три варианта: 1. Простая лейкоплакия – выглядит как пятно белого цвета с четкими краями. Не выступает над уровнем окружающих тканей, не поддается соскабливанию. 2. Лейкокератоз возникает на фоне простой лейкоплакии. Представляет собой бородавчатые разрастания высотой до 5 мм. 3. Эрозивная форма.

Среди доброкачественных опухолей ротоглотки чаще всего встречаются папилломы и фибромы, которые растут преимущественно из области небных миндалин и небных дужек. Папиллома – доброкачественная опухоль представляет собой сосочковые разрастания мягкой консистенции на тонкой ножке или широком основании, фибромы имеют округлую форму, гладкую поверхность, сероватый или интенсивно-розовый цвет. Опухоли малых слюнных желез, миомы, липомы, невриномы, гемангиомы встречаются редко.

3. Профилактика первичная и вторичная

В развитии рака слизистой оболочки ротоглотки из названных предопухолевых заболеваний значительную роль играют неблагоприятные факторы. К ним относятся курение, инфекционно-токсические процессы, раздражающие факторы (алкоголь, кислоты,

пряности, горячая пища и др.). Поэтому устранение влияния неблагоприятных факторов и одновременное лечение предраковых заболеваний нужно рассматривать как профилактику рака ротоглотки. Следует придавать большое значение санации полости рта.

Лечение предраковых заболеваний хирургическое – иссечение, криодеструкция, электрокоагуляция. Операцию выполняют, отступив на 5 мм от края поражения. Если предраковый процесс охватил значительную часть органа, можно произвести поэтапную криодеструкцию или электрокоагуляцию отдельных участков поражения. В тех случаях, когда возможные причины образования язвы или трещины устранены, а консервативное лечение в течении 10-15 дней оказалось безрезультатным, следует заподозрить рак. И, поскольку иногда трудно диагностировать начало развития рака, то в этих случаях следует провести цитологический анализ пунктата и отпечатков или биопсию, которая нередко может быть осуществлена путем иссечения очага поражения в пределах здоровых тканей.

4. Патологическая анатомия

Несмотря на то, что большинство злокачественных опухолей ротоглотки являются по строению плоскоклеточным раком, в клинической практике приходится встречаться с многочисленными видами новообразований, представленных в Международной гистологической классификации опухолей полости рта и ротоглотки (№ 4), опубликованной в 1974 г.

I. Опухоли исходящие из многослойного плоского эпителия:

Доброкачественные:

1. Плоскоклеточная папиллома.

Злокачественные:

1. интраэпителиальная карцинома (carcinoma in situ);
2. плоскоклеточный рак;
3. разновидности плоскоклеточного рака (верукозная карцинома, веретиноклеточная, лимфоэпителиома).

II. Опухоли, исходящие из железистого эпителия.

III. Опухоли, исходящие из мягких тканей:

Доброкачественные опухоли:

1. фиброма;
2. липома;
3. лейомиома;
4. рабдомиома;
5. хондрома;
6. остеохондрома;
7. гемангиома (капиллярная, кавернозная);
8. доброкачественная гемангиоэндотелиома;
9. доброкачественная гемангиоперицитома;
10. лимфангиома (капиллярная, кавернозная, кистозная);
11. нейрофиброма;
12. неврилиммома (шваннома).

Злокачественные опухоли:

1. фибросаркома;
2. липосаркома;

3. лейомиосаркома;
4. рабдомиосаркома;
5. хондросаркома;
6. злокачественная гемангиоэндотелиома (ангиосаркома);
7. злокачественная гемангиоперицитома;
8. злокачественная лимфангиоэндотелиома (лимфангиосаркома);
9. злокачественная шванома.

IV. Опухоли, исходящие из меланогенной системы:

Доброкачественные:

1. пигментный невус;
2. непигментный невус.

Злокачественные:

1. злокачественная меланома.

V. Опухоли спорного или неясного гистогенеза:

Доброкачественные опухоли:

1. миксома;
2. зернисто-клеточная опухоль;
3. врожденная миобластома.

Злокачественные опухоли:

1. злокачественная зернисто-клеточная опухоль;
2. альвеолярная мягкотканная саркома;
3. саркома Капоши.

VI. Неклассифицированные опухоли.

VII. Опухолеподобные состояния:

1. обычная бородавка;
2. сосочковая гиперплазия;
3. доброкачественное лимфаэпителиальное поражение;
4. слизистая киста;
5. фиброзное разрастание;
6. врожденный фиброматоз;
7. ксантогранулема;
8. пиогенная гранулема;
9. периферическая гигантоклеточная гранулема (гигантоклеточный эпулид);
10. травматическая неврома;
11. нейрофиброматоз.

Пути метастазирования. Потенциал к лимфогенному метастазированию рака ротоглотки зависит от локализации основного очага. Для рака небных миндалин характерно раннее метастазирование. R. Lindberg (1972) анализировал истории болезни 2044 пациентов с злокачественными опухолями различных органов области головы и шеи и установил, что наиболее часто метастазирует рак корня языка и небной миндалины (соответственно 78 и 76%). Рак задней стенки глотки дает метастазы в 59%, рак мягкого неба – в 44% случаев. Более чем в 50% случаев метастазы на шее обнаруживают в момент установления диагноза (Fayos J. У., Lampe J., 1972). При дальнейшем течении рака регионарные метастазы диагностируются в 80% случаев. Нередко плотные узлы на шее являются предметом первой жалобы больного, по этому поводу он и обращается к врачу. Метастазы обычно располагаются в подчелюстной и зачелюстной облас-

тях. Нередко они значительно больше первичной опухоли и гораздо быстрее растут, часто вызывая сильные головные боли, синдром Горнера. Отдаленные метастазы, по данным различных авторов, наблюдаются в 13-30% случаев (в легких, костях и др.).

Классификация стадии рака ротоглотки по системе TNM

T – первичная опухоль:

T_x - Определить в полной мере распространенность первичной опухоли невозможно.

T_0 – Первичная опухоль не определяется.

T_{is} – Преинвазивная карцинома (carcinoma in situ).

T_1 – Опухоль 2 см или менее в наибольшем измерении.

T_2 – Опухоль до 4 см в наибольшем измерении.

T_3 – Опухоль более 4 см в наибольшем измерении.

T_4 – Опухоль распространяется на кость, мышцы языка, кожу, мягкие ткани шеи.

N – регионарные лимфатические узлы:

N_1 – Лимфатические узлы на стороне поражения.

N_2 – Лимфатические узлы смещаемые на противоположной или с обеих сторон.

N_3 – Лимфатические узлы несмещаемые > 6 см.

M – отдаленные метастазы:

M_0 – нет отдаленных метастазов.

M_1 – имеются метастазы в отдаленных органах.

5. Клинические симптомы

Среди злокачественных опухолей ротоглотки преобладает плоскоклеточный рак различной степени дифференцировки до 95% случаев. Также необходимо остановиться на таких опухолях, как лимфоэпителиома и лимфосаркома, первично поражающие глоточное лимфоидное кольцо.

Рак ротоглотки в основном возникает в области небных миндалин, по разным авторам от 63% до 90% всех случаев, на корне языка около 21% и на задней стенке ротоглотки с областью мягкого неба около 15%.

Рак небных миндалин – длительно течет бессимптомно. Несмотря на высокую чувствительность этой области, в начальном периоде жалоб не вызывает. Первые симптомы обусловлены увеличением объема опухоли и появлением неловкости при глотании и боли. Часто это расценивается как ангина, и больные получают безрезультатное лечение. Рак этой локализации в основном имеет инфильтративно-язвенную форму роста, однако в начале растет экзофитно. Она инфильтрирует окружающие ткани и органы (мягкое небо, корень языка и др.). Чувство неловкости при глотании усиливается и проявляется при разговоре и кашле. По мере роста опухоли усиливаются боли в области небной миндалины, изменяется тембр голоса, который обусловлен поражением мягкого неба. Постепенно опухоль распространяется на окружающие органы – в носовую часть глотки, появляются иррадиирующие боли в ухе или боковой части головы, одностороннее снижение слуха. Прорастание опухоли в жевательные мышцы способствует развитию тризма. Распад новообразования сопровождается гнилостным запахом изо рта.

Рак корня языка проявляется чувством неудобства и болью при глотании и характеризуется инфильтративно-язвенной формой роста. Однако цилиндромы и аденокарциномы корня языка, возникающие из малых слюнных желез, отличаются экзофитной формой роста и часто напоминают инкапсулированную опухоль. Опухоли языка могут распрост-

ранятся кпереди в мышечную толщу языка, сбоку в языкоглоточную борозду, переднюю дужку и на миндалину, кзади на валекулы и язычную поверхность надгортанника. При этой локализации часто нарушается подвижность языка, вследствие инфильтрации язычных ямок, а распространение опухоли в надгортанник ведет к поперхиванию.

Диагностические ошибки при новообразованиях корня языка допускаются очень часто – до 50% случаев. Обусловлено это прежде всего неправильной трактовкой проявления опухоли, отсюда следуют и другие ошибки лечебного плана. Нужно иметь ввиду, что в корне языка иногда развиваются доброкачественные опухоли и опухолеподобные образования; с ними приходится проводить дифференциальную диагностику.

Рак задней стенки ротоглотки и мягкого неба наблюдается сравнительно редко. Клинические проявления примерно одинаковы и похожи на таковые других новообразований ротоглотки. С задней стенки ротоглотки опухоль довольно быстро распространяется вдоль глотки. Рак мягкого неба чаще локализуется по свободному краю и ближе к миндалинам. Опухоль язычка встречается очень редко. Внешне эти опухоли такие же, как и другие опухоли полости рта и ротоглотки, быстро изъязвляются и вызывают боль при глотании. По мере увеличения инфильтрации мышц мягкого неба, начинают развиваться дисфагия и дисфония. По современным статистическим данным, регионарные метастазы рака мягкого неба наблюдаются в 50%, твердого неба – в 25% случаев.

Лимфоэпителиома (синонимы: опухоль Шминке, синцитиальная карцинома, переходно-клеточный рак) – разновидность плоскоклеточного рака глотки. Впервые лимфоэпителиома описана в 1921 г. A. Schminke. Этот термин на данный момент имеет чисто историческое значение и не отражает структуру опухоли. Некоторые авторы относят лимфоэпителиому к опухолям кроветворной ткани, другие считают ее анаплазированным раком, а третьи – переходно-клеточным. Лимфоэпителиома встречается чаще в возрасте 30-40 лет, но бывает и у детей. Как правило, она возникает в ротовом и носовом отделах глотки, богатых лимфоидной тканью. Клиника лимфоэпителиомы обусловлена инфильтративным ростом опухоли, склонностью к раннему метастазированию в глубокие лимфатические узлы шеи и быстрой генерализацией процесса. Особенности клинической симптоматики зависят от локализации и распространенности лимфоэпителиомы. При опухоли в области ротоглотки (главным образом небных миндалин) первыми симптомами являются ощущение инородного тела и небольшая боль при глотании. Небная миндалина увеличена, уплотнена, слизистая оболочка ее растянута и гиперемирована, устья лакун почти не видны. Прорастание лимфоэпителиомы в ткани глотки и корень языка сопровождается изъязвлением. При этом усиливается боль, появляются слюнотечение и гнилостный запах изо рта, затрудняется жевание, дыхание и нарастает истощение.

Метастазы лимфоэпителиомы в регионарные лимфатические узлы (чаще верхних отделов шеи) наблюдаются в 80-95% случаев, в 20-25% случаев увеличение лимфатических узлов шеи является первым симптомом лимфоэпителиомы, образование метастазов в последующем может значительно опережать развитие первичной опухоли. Метастатические узлы располагаются позади и ниже угла нижней челюсти характерно для лимфоэпителиомы ротоглотки. Отдаленные метастазы развиваются рано, обнаруживаются в лимфатических узлах различных областей, в легких, печени, желудочно-кишечном тракте.

Лимфосаркома, первично поражающая глоточное кольцо, рассматривается как са-

мостоятельная клинико-морфологическая форма гематосарком. Лимфо- и ретикулосаркомы французские ученые назвали гематосаркомами, американские и английские – неходжкинскими лимфомами. В литературе встречаются оба термина. В Международной гистологической классификации опухолей кроветворной и лимфоидной ткани ВОЗ № 4 они отнесены к истинным опухолям, распространяющимся метастатическим путем. Согласно этой классификации, лимфосаркомы подразделяются на:

- узловую;
- диффузную (лимфоцитарную, лимфоплазмоцитарную, пролимфоцитарную, лимфобластную, иммунобластную и опухоль Беркитта).

Лимфосаркомы глоточного кольца в 50-70% случаев развиваются в небных миндалинах, значительно реже в носоглоточных миндалинах (около 25%), редко – в других миндалинах лимфаденоидного глоточного кольца Пирогова-Вальдейера. По сравнению с раком небной миндалины и носоглотки, составляющему 59,7-98,8%, лимфосаркомы этих областей наблюдаются в различном возрасте в 0,8-13,3% случаев. Опухоль чаще растет экзофитно и быстро инфильтрирует окружающие ткани. Для лимфосаркомы небной миндалины характерно распространение в пределах глоточного кольца.

Лимфосаркомы с первичным поражением небной миндалины и носоглотки характеризуются частым и своеобразным метастазированием. Оно наблюдается почти в 70% случаев и всегда начинается с регионарных шейных лимфатических узлов. Затем метастазы развиваются в костном мозге (50%), что способствует лейкемизации (в среднем 40% случаев). Метастазы в желудке диагностируются в 30% случаев, в других органах наблюдаются редко. Очень часто при распространенных лимфосаркомах отмечаются симптомы интоксикации (температура тела выше 38^{0}С, лихорадка, ночной пот и др.). Они наблюдаются чаще при локализации опухоли в небной миндалине и лимфобластном варианте лимфосаркомы (до 40% случаев). По мере прогрессирования опухолевого процесса, особенно метастазирования в костный мозг, увеличивается частота лейкемизации и поражения печени и селезенки.

6. Диагностика

Диагностика опухолей ротоглотки не вызывает затруднений, поскольку относится к визуально доступным. Трудность возникает только при распознавании опухолей в "скрытых" анатомических областях (корень языка, дорсальная поверхность мягкого неба, надминдалиновая ямка). Однако при I стадии заболевания пациенты обращаются к врачу очень редко. Пойти к врачу обычно заставляют боли при глотании с иррадиацией в ухо. Нередко противовоспалительное лечение, проведенное перед этим, не дает эффекта.

Методы диагностики:

- Тщательный сбор жалоб и анамнеза больного, что позволяет ориентировочно определить место локализации и распространенность процесса.
- Фарингоскопия для осмотра ротоглотки и задняя риноскопия, для оценки состояния дорсальной поверхности мягкого неба, носоглотки.
- Ларингоскопия или гипофарингоскопия для осмотра корня языка, валекулы.
- Пальпаторное исследование подозрительных на опухоль участков ротоглотки.
- Цитология соскоба с поверхности опухоли и пунктатов из опухоли и увеличенных лимфоузлов.
- Прицельная биопсия с гистологическим исследованием материала.
- УЗИ лимфоузлов шеи.

• КТ, позволяет выявить распространенность первичной опухоли и не определяемые метастазы в лимфоузлах шеи, двустороннее поражение при пальпаторно выявляемых одиночных лимфоузлах на стороне поражения.

7. Дифференциальный диагноз

Приходится проводить с доброкачественными опухолями, развившимися из малых слюнных желез, с воспалительными процессами, с туберкулезом, сифилисом, эозинофильной гранулемой.

Доброкачественные опухоли не имеют местной инфильтрации, они безболезненны, поверхность их гладкая, не спаяны с окружающими тканями. Во всех таких случаях необходимо проведение цитологического исследования.

Воспалительные процессы чаще всего развиваются вследствие травмы или инфекции. Имеют все пять признаков типичного воспаления. Под влиянием противовоспалительной терапии инфильтраты быстро уменьшаются. Специфические воспалительные процессы (сифилис туберкулез) в ротоглотке наблюдаются редко, и имеют свои специфические тесты, для их исключения.

8. Лечение

Применяется лучевой, хирургический, химиотерапевтический и комбинированный методы.

В качестве самостоятельного метода лечения может быть использована только лучевая терапия. Многие авторы ранние стадии рака ротоглотки рекомендуют лечить преимущественно лучевым методом с применением дистанционной гамма-терапии. Проводят с двух противоположных боковых полей, размер которых весьма варьирует: 6x7; 8x10 см и более. С этих полей можно облучать как первичный очаг, так и зоны регионарного метастазирования. В плане самостоятельного лучевого лечения разовая доза на поле составляет 1-2 Гр., общая 60-70 Гр. При комбинированном лечении размеры полей и дозы облучения уменьшают. Если опухоль не подверглась полной резорбции, показано введение радиоактивных игл через 4-6 нед. после стихания реактивных явлений (иглы с активностью 1-1,5 мг-экв радия длиной не более 1,5 см, мощность дозы 0,4-0,5 Гр./ч, суммарная очаговая доза 35-40 Гр.).

При проведении лучевой терапии наряду с обычным способом фракционирования дозы радиации, используется:

• гиперфракционирование (ГФ);
• ускоренное фракционирование (УФ);
• динамическое фракционирование (ДФ).

Наиболее перспективным из модифицированных схем фракционирования дозы является ГФ облучение, при котором ежедневно подводится 2-3 фракций с интервалами между ними 4–6 ч с разовыми дозами меньше обычных. Суточная и суммарная доза при ГФ облучении обычно на 10-25% больше, чем при стандартной лучевой терапии (СЛТ), а продолжительность курса лечения практически не меняется. Радиобиологическим обоснованием применения ГФ явились различия в повреждающем воздействии ионизирующих излучений на опухоль и поздно реагирующие нормальные ткани и в их отличиях восстанавливаться от сублетальных и потенциально летальных повреждений в опухолевой и поздно реагирующей нормальной ткани.

В качестве комплексной терапии распространенных форм рака ротоглотки все большее значение приобретает химиолучевое лечение. Наиболее перспективным считается проведение химиотерапии параллельно с лучевой, используя радиомодифицирующее действие некоторых препаратов (цисплатин, таксаны). Известен опыт неоадъювантного применения цисплатина (100 мг/м^2) и 5-фторурацила (1000 мг/м^2/ 24–120-часовая инфузия) в сочетании с ЛТ при раке ротоглотки. Результаты исследований показали увеличение 5-летней безрецидивной выживаемости у больных местно-распространенным раком ротоглотки до 30,8% по сравнению с 21,2% при проведении ЛТ. Перспективными считаются препараты группы таксанов, и таргентные препараты (цетуксимаб, гефинитиб, бевацизумаб).

Хорошие результаты были получены при комбинации гиперфракционированной лучевой терапии и пролонгированной внутривенной инфузионной химиотерапии (Шувалов С.М., 1996). Проводят три курса химиотерапии (платидиам и 5-фторурацил), после чего начинают лучевую терапию по радикальной программе.

Хирургическое вмешательство целесообразно при небольших остаточных опухолях и операбельных односторонних метастазах на шее. Электроиссечение новообразования небной миндалины производят обычно с помощью разреза кожи и щеки, резецируют ветвь нижней челюсти и получают широкий доступ к области небной миндалины.

Электрорезекция мягкого неба по поводу рака часто приводит к нарушению акта глотания, при этом жидкая пища нередко выходит через нос. Попытки протезирования мягкого неба очень часто не удаются, а хирургические методы его восстановления почти не разработаны. Лучшие результаты наблюдаются после криовоздействия.

После лучевого лечения рака задней стенки ротоглотки иногда опухоль не подвергается полной регрессии или вновь продолжает расти вскоре после облучения и резорбции. В этих случаях повторное облучение или химиотерапия оказываюся безрезультатными. Методы хирургического вмешательства для таких случаев не разработаны, может быть использован такой же доступ к задней стенке ротоглотки, как и при раке небной миндалины. T.P.Barbosa (1974) предлагает другую методику хирургического вмешательства, один из этапов которого изображен на иллюстрационном материале.

При раке корня языка в плане комбинированного лечения облучение проводят ежедневно с двух противоположных зачелюстно-подчелюстных полей размером 6x8 см. Разовая доза 2 Гр., очаговая доза с двух полей составляет обычно 45-50 Гр. (в плане самостоятельного лучевого лечения 70-75 Гр.). Если регионарные метастазы не входят в зону облучения первичного очага, их необходимо облучать с дополнительных полей. Под влиянием дистанционной гамма-терапии раковые опухоли корня языка нередко подвергаются полной регрессии. Однако у большинства больных такой эффект не стоек и повторный курс лучевой терапии безрезультатен. Поэтому необходимо после предоперационного облучения через 3-4 нед. осуществлять электрохирургическое иссечение половины языка до надгортанника, дна полости рта и части боковой стенки глотки, а также удалять шейную клетчатку (нередко с резекцией нижней челюсти).

Хирургические вмешательства по поводу рака корня языка трудоемки и травматичны. Сначала перевязывают наружную сонную артерию. Проводят разрез кожи и щеки. Щечные лоскуты отводят в стороны и обнажают наружную поверхность нижней челюсти. Вставляют роторасширитель, максимально открывают рот, прошивают и вытягивают язык. В случае распространения рака корня языка на дно полости рта и нижнюю челюсть, последнюю рассекают. Концы нижней челюсти широко разводят в

стороны. Только после этого удается произвести радикально в едином блоке электроножом иссечение половины языка, его корня, глотки, дна полости рта, небной дужки и нижней челюсти. Затем накладывают швы на культю языка.

Дефект глотки устраняют путем наложения швов на мобилизованные окружающие ткани или закрывают кожным лоскутом на ножке, выкроенным на шее или в области лба. Чаще сшивают края глотки и язык с тканями дна полости рта. Конец распиленной нижней челюсти закругляют и ушивают мягкими тканями. Восстанавливают целостность щеки. Операцию завершают трахеостомией для профилактики послеоперационных осложнений (аспирационная пневмония, стеноз гортани и др.). Для хорошего заживления раны очень важно полноценное питание (парентеральное). С этой целью в случаях резекции нижней челюсти нужно наложить назубные шины.

Шейную клетчатку иссекают одномоментно с иссечением первичного очага, если определяются регионарные метастазы. При неопределяемых метастазах фасциально-футлярное иссечение шейной клетчатки производят в среднем через 4 недели.

Лечение лимфосарком глоточного кольца преимущественно лучевое и химиотерапевтическое. Оно должно, как и диагностика, непременно решится при консультациях онкологов-гематологов. Лимфосаркомы очень чувствительны к облучению и полихимиотерапии (при различных морфологических вариантах строения опухоли). Лучевой терапии могут быть подвергнуты лишь опухоли I стадии, так как первичный очаг более чувствителен к облучению. Дополнительно после облучения проводят лекарственную терапию. При II стадии лимфосаркомы применяют полихимиотерапию 2-3 циклами до лучевой терапии и 2-3 циклами после завершения облучения. Эти схемы химиолучевого лечения высокоэффективны при лимфосаркомах глоточного кольца. Лимфосаркомы III-IV стадии чаще подвергаются химиотерапии; лучевая терапия используется как дополнительный метод – облучают первичный очаг и зоны регионарного метастазирования, когда они уменьшаются неполно или недостаточно. При поражении желудка, лейкемических стадиях и генерализации процесса показано лекарственное лечение, лучевая терапия бесперспективна. Иногда изолированные метастазы лимфосаркомы в желудок удается удалить хирургически.

9. Прогноз

Отдаленные результаты лечения местно-распространенных форм рака различных локализаций ротоглотки неудовлетворительны: 5-летнее излечение в среднем не превышает 40%. При низкодифференцированном раке прогноз еще хуже. Лучшие результаты отмечены после лучевого и комбинированного лечения. Например, H.T. Barkley и G.H. Fletcher, облучая 366 больных раком ротоглотки, добились 5-летнего излечения у 39,3% пациентов. На прогноз заболевания влияет локализация опухоли в ротоглотке. Лучшие показатели общей 5-летней выживаемости получены у больных раком мягкого неба (54%), тонзиллярной области (42%). При локализации опухоли в корне языка и задней стенки ротоглотки показатель общей выживаемости снижались до 33% (S.Mak-Kregar et. al., 1995; Giralt J. et. al., 2000).

По данным РОНЦ им. Н.Н.Блохина РАМН после комбинированного лечения опухолей низкой степени злокачественности (мукоэпидермоидный рак, цилиндрома, папиллярная аденокарцинома, плазмоцитома) 5-летняя выживаемость составила 70%; после комплексного лечения рака корня языка – 50%.

Прогноз после лечения лимфосарком глоточного кольца весьма серьезный. По данным РОНЦ (М.В. Робу, 1998), после облучения в сочетании с химиотерапией в ближайшие 2 года у 76,4% больных наблюдались ремиссии с полной резорбцией опухоли. Однако в последующие годы у многих пациентов появились рецидивы, в связи с чем были проведены повторные курсы лечения, в том числе профилактические.

23.5 Рак гортаноглотки

Гортаноглотка (нижний отдел глотки) анатомически сложная область, играющая важную роль в функции пищеварительной и дыхательной систем. Поэтому рак гортанноглотки вызывает серьезные затруднения дыхания и глотания.

Для определения и суждения о локализации опухоли, разграничения с новообразованиями гортани, пищевода, ротоглотки, оценки распространенности (стадии) процесса следует еще раз напомнить о принятых в нашей стране клинико-анатомических границах и отделах гортаноглотки.

Клинико-анатомические границы гортаноглотки: 1) верхняя граница – плоскость, проходящая по верхнему краю свободного отдела надгортанника, перпендикулярно к задней стенке глотки; 2) нижняя граница – плоскость, проходящая по нижнему краю перстневидного хряща, перпендикулярно к задней стенке глотки; 3) граница с гортанью – линия, проходящая по свободному краю надгортанника, краю черпаловидных складок к вершинам черпаловидных хрящей; 4) граница с ротоглоткой – горизонтальная плоскость, проходящая на уровне валлекул к задней стенке глотки.

Различают 3 анатомических отдела и в них соответствующие части. 1. *Грушевидные карманы* ограничены сверху глоточно-надгортанными складками, латерально-внутренней поверхностью щитовидного хряща, медиально-глоточной поверхностью черпало-надгортанных складок черпаловидного и перстневидного хрящей; книзу грушевидные карманы достигают уровня нижнего края перстневидного хряща; грушевидные карманы подразделяются на: а) медиальную стенку; б) латеральную стенку; в) переднюю стенку (угол между медиальной и латеральной стенками). 2. *Позадиперстневидная* область представляет собой заднюю поверхность гортани от черпаловидных хрящей до нижнего края перстневидного хряща (вход в пищевод), латерально доходит до задних краев грушевидных карманов. 3. *Задняя стенка гортаноглотки* простирается от уровня верхнего края свободного отдела надгортанника до уровня нижнего края перстневидного хряща (вход в пищевод), латерально – до задних краев грушевидных карманов; задняя стенка гортаноглотки, как и позадиперстневидная область, делится сагиттальной плоскостью на две анатомические части: а) правая половина; б) левая половина.

Злокачественная опухоль может возникнуть в любом отделе и части гортаноглотки. Однако чаще всего опухоли развиваются в грушевидном кармане, несколько реже в позадиперстневидной области и на задней стенке гортаноглотки. По данным Ю.Л.Гамбурга, первичный рак гортаноглотки локализовался в следующих анатомических областях: медиальная стенка грушевидного кармана (44,7%), передняя стенка грушевидного кармана (16,9%), позадиперстневидная область (16,1%), наружная стенка грушевидного кармана (10%), задняя стенка гортаноглотки (9,2%), шейный отдел пищевода (1,5%), первичная локализация неясна (1,5%). Таким образом, рак гортаноглотки в 62,6% возникает в грушевидном кармане. Кроме того, в 1,5% случаев первичную локализацию опухоли установить не удается из-за распространенности рака

(другие авторы сообщают о значительно большем проценте таких опухолей (6-10). Особенности роста и распространения рака перечисленных локализаций имеют большое значение для оценки клинического течения опухолей.

1. Факторы, способствующие возникновению рака гортаноглотки

Среди факторов, способствующих возникновению рака гортаноглотки, по мнению большинство авторов, первое место занимает курение табака. Почти все больные (98%) раком гортаноглотки были злостными курильщиками в течение 15-20 лет. Чрезмерное употребление алкоголя, также может способствовать возникновению опухолей гортаноглотки. В случае сочетания курения и употребления алкоголя этот риск повышается еще более значительно.

Нехватка витаминов группы В, А и ретиноидов, ослабление иммунной системы, вирус папилломы человека могут в отдельных случаях играть важную роль в развитии рака гортаноглотки. По-видимому, в развитии рака гортаноглотки большое значение имеет увеличение во внешней среде концентрации канцерогенных веществ (бензол, нефть и ее продукты, табачный дым и др.). Также важным патогенетическим фактором являются местные пролиферативные процессы, сопутствующие предраковым заболеваниям.

2. Предраковые заболевания гортаноглотки

В гортаноглотке встречаются такие же предраковые заболевания, как и в гортани. При этом в процесс могут быть вовлечены оба органы одновременно. Среди облигатных предраковых заболевании часто встречается папилломы и дискератозы. С малой степени озлокачествления (факультативные) наиболее часто наблюдаются фибромы, аденома, ангиома, липома, невриномы. Преимущественная локализация этих опухолей является грушевидный синус и наружная поверхность вестибулярного отдела гортани. Следует отметить, что эти опухоли, в отличие от аналогичных опухолей гортани, достигают больших размеров, поскольку в течение длительного времени они не беспокоят больных. Окончательный диагноз, как правило, устанавливается после биопсии. Лечение доброкачественных опухолей хирургическое.

3. Группа повышенного риска по раку гортаноглотки и врачебная тактика

К группе повышенного риска относятся все больные, страдающие облигатными, факультативными предраковыми заболеваниями гортаноглотки, курильщики старше 40 лет, особенно в сочетании с пристрастием к алкоголю, работники длительно контактирующие с канцерогенными веществами. Больные с предраковыми и фоновыми заболеваниями наблюдаются у врачей оториноларинголов, которые проводят консервативные и хирургические методы лечения. При неэффективности проводимой терапии пациенты с неясным диагнозом, при наличии таких симптомов, как чувство инородного тела в глотке, неловкость при глотании, поперхивание, осиплость голоса, затрудненное дыхание должны направляться для консультации в онкологические учреждения.

Профилактика рака гортаноглотки должна заключаться не только в лечении предопухолевых состояний, но и должна обосновываться на личной и общественной гигиене. Отказ от курения, подчинения своей повседневной жизни нормам трезвости позволит устранить сразу две главные причины возникновения рака гортаноглотки.

Важную роль играет соблюдение техники безопасности при работе с канцерогенными веществами, потребление большого количества фруктов и овощей богатыми витаминами В, А и ретиноидов.

Профилактические осмотры, широкая санитарная пропаганда, проведение мероприятий по улучшению условий труда и быта должны охватывать прежде всего людей, которые подвергаются воздействию определенных профессиональных вредностей (продукты переработки нефти, фенольные смолы и т.д.) и длительно курящих.

«Сигналы тревоги»:

- Непроходящая боль в горле.
- Затруднение глотания или боль при глотании.
- Непроходящая боль в ухе.
- Затрудненное дыхание.
- Похудение.
- Осиплость голоса на протяжении 2 и более недель.
- Появление припухлости или опухоли на шее.

При подозрении на рак гортаноглотки больной направляется к специалисту по опухолям области головы и шеи.

4. Патологическая анатомия

Среди злокачественных опухолей гортаноглотки более чем в 90% случаев наблюдаются различные виды плоскоклеточного рака. Микроскопическая структура и разновидности новообразований гортаноглотки изложены в Международной гистологической классификации опухолей гортани, гортаноглотки и трахеи ВОЗ №19 (см. главу рак гортани). Этой классификацией руководствуются в настоящее время патологоанатомы. Следует отметить, что существует мнение о менее дифференцированном характере первичного плоскоклеточного рака гортаноглотки по сравнению с таковым рака гортани.

Частота рака гортаноглотки среди злокачественных опухолей верхних дыхательных путей составляет около 8-10%, а по отношению к раку всех локализаций – около 1%. Чаще (примерно в 6 раз) рак гортаноглотки наблюдается у мужчин в возрасте 45-65 лет.

Пути метастазирования. Метастазирование рака гортаноглотки чаще происходит лимфогенным путем. Частота регионарного метастазирования в значительной степени зависит от топографо-анатомических особенностей лимфатической системы, формы роста, распространенности процесса и локализации опухоли в том или ином отделе. Например, Ю.Л. Гамбург отмечает, что чаще всего метастазы наблюдаются при возникновении рака на медиальной стенке грушевидного кармана (56,9%), реже на передней стенке (31,8%). Инфильтративная форма роста опухоли наиболее часто сопровождается регионарными метастазами (56,9%), а редко (26,8%) – при экзофитной форме. Рак гортаноглотки обычно метастазирует в глубокие яремные и паратрахеальные лимфатические узлы. При первичном обращении регионарные метастазы на шее с одной или с двух сторон наблюдаются в 40-75% случаев.

У большинства больных отдаленное метастазирование проявляется поражением легких (7,7%), реже отдаленные метастазы наблюдаются в средостении, плевре, печени, костном скелете и других органах.

5. Клиническая классификация рака гортаноглотки по стадиям

I стадия – опухоль или язва, ограниченная слизистой оболочкой или подслизистым слоем, не выходящие за пределы одной анатомической области и не вызываю-

щая ограничения подвижности соответствующей половины гортани. Регионарные метастазы не определяются.

II стадия – опухоль или язва, ограниченная слизистой оболочкой и под слизистым слоем, занимающая целиком какой-либо отдел гортаноглотки, но не распространяющаяся за его пределы. Подвижность гортани сохранена. В регионарных узлах метастазы не определяются.

III стадия:

а) опухоль переходит на другие отделы гортаноглотки, вызывая неподвижность соответствующей половины гортани;

б) опухоль распространяется на соседние органы и регионарные лимфатические узлы, образуются конгломераты лимфатических узлов, не спаянные с сосудами и нервами.

IV стадия:

а) опухоль, распространяется на соседние органы (гортань, ротоглотку, щитовидные железы, пищевод, мягкие ткани шеи);

б) неподвижные метастазы в лимфатических узлах шеи;

в) опухоль любого размера при наличии отдаленных метастазов.

Международная классификация стадии по системе TNM

T – первичная опухоль:

T_x – Определить наличие первичной опухоли не представляется возможным.

T_0 – Первичная опухоль не определяется.

T_{is} – Преинвазивная карцинома *(carcinoma in situ)*.

T_1 – Опухоль ограничена одной анатомической областью.

T_2 – Опухоль распространяется на соседние области без фиксации половины гортани.

T_3 – Опухоль распространяется на соседние области с фиксацией половины гортани.

T_4 – Опухоль распространяется на кость, хрящ или мягкие ткани.

N – регионарные лимфатические узлы:

N_x – недостаточно данных для оценки регионарных л/узлов.

N_0 – нет признаков метастатического поражения регионарных л/узлов.

N_1 – метастазы в одном л/узле на стороне поражения до 3 см.

N_2 – метастазы в одном л/узле на стороне поражения до 6 см, или с обоих сторон, или с противоположной стороны до 6 см.

N_3 – метастазы в л/узлы не смещаемые и более 6 см.

M – отдаленные метастазы:

M_0 – отдаленные метастазы не определяются.

M_1 – имеются отдаленные метастазы.

M_x – определить отдаленные метастазы невозможно.

6. Клинические симптомы

Клиническое течение рака гортаноглотки разнообразно. В основном она зависит от первичной локализации процесса и формы роста новообразования. На ранних стадиях развития опухоли какие-либо симптомы обычно отсутствуют. А.В.Козлова с соавт., (1979) все симптомы условно разделяют на две большие группы – глоточные и гортанные. К глоточным симптомам относят першение, боли при глотании, ощущение инородного тела в глотке, поперхивание пищей, задержка пищи, обильная саливация, потеря аппетита. К гортанным симптомам относят охриплость, кашель

сухой или с кровянистой мокротой, стеноз гортани. Основным симптомом злокачественных опухолей гортаноглотки считается дисфагия с признаками затруднения глотания и ощущением боли. При локализации опухоли в медиальной стенке грушевидного синуса в процесс вовлекается одна из стенок гортани, в дальнейшем происходит ее инфильтрация с нарушением подвижности. К вышеуказанным симптомам присоединяется поперхивание, стойкая прогрессирующая охриплость и иррадиация боли в ухо. Подобная симптоматика, но с менее выраженными признаками, имеет место при поражении передней стенки грушевидного синуса. Опухоли задней стенки в начальном периоде клинически проявляется локализованной болью в глотке при глотании, по мере развития опухолевого процесса – поперхивание, задержки твердой пищи и потеря веса. Для злокачественных опухолей заперстневидной области характерно раннее прорастание в один или оба черпаловидных хряща с развитием односторонней или двухсторонней неподвижности стенок гортани, что клинически проявляется дисфагией, дисфонией с последующим нарушением дыхания и полной обтурацией просвета глотки.

Симптомы рака гортаноглотки становятся выраженными по мере прогрессирования опухоли. В последующем может развиться стеноз гортани, в связи с чем нередко требуется срочная трахеостомия. Нарушается питание, усиливаются процессы распада опухоли и воспаления, появляется зловонный запах изо рта, может возникнуть кровотечение. Чем больше становится первичная опухоль, тем чаще и обширнее развиваются регионарные и отдаленные метастазы.

Часто рак гортаноглотки протекает «скрыто», что дало основание некоторым авторам назвать такие формы немыми. В этих случаях первичная опухоль не проявляется никакими симптомами и при осмотре глотки не определяется ввиду очень маленьких размеров. Лишь увеличение регионарных лимфатических узлов с одной или с двух сторон на шее является первым признаком заболевания, заставляющим обратиться к врачу. Такие формы рака гортаноглотки наблюдаются часто – от 10 до 20%.

7. Методы диагностики рака гортаноглотки

Несмотря на визуальную доступность, около 90% больных раком гортаноглотки начинают специализированное лечение в III-IV стадии заболевания (Ольшанский В.О. и соавт., 1993; Савхатов Д.Х., 1999; Пачес А.И., 2000; Трофимов Е.И., 2003 и др.).

В настоящее время существуют надежные методы, с помощью которых рак гортаноглотки может быть диагностирован своевременно. Диагностика основывается на знании клинического течения заболевания и результатах инструментальных, эндоскопических, рентгенологических и морфологических методов исследования. Иногда даже опытному врачу трудно обнаружить небольшую опухоль, особенно при сопутствующем отеке слизистой оболочки. Обследование больного при подозрении на рак гортаноглотки следует проводить последовательно и начинать с изучение жалоб, анамнеза, внешнего осмотра и пальпация.

Изучение жалобы и анамнезе заболевания. Локальная болезненность при глотании, иногда с иррадиацией в ухо, ощущение дискомфорта в горле, наличие увеличенных шейных лимфатических узлов, охриплость голоса с последующим развитием стеноза можно считать патогномичным признаком заболевания гортаноглотки.

Наружный осмотр и пальпация. После изучения анамнеза заболевания приступают к наружному осмотру и пальпации. При осмотре изучают состояние кожи, фор-

му и контуры шеи, степень активных движений гортани, ее конфигурацию. Выраженные болевые ощущения иногда заставляет наклонять голову и шею в больную сторону. Нормальная конфигурация шеи может быть нарушена за счет оттеснения гортани опухолью в здоровую сторону. Если опухоль локализуется на передней или наружной стенках грушевидного синуса, она может проявиться отечностью тканей по заднему краю пластинки щитовидного хряща. Асимметрия шеи может быть обусловлена и наличием метастазов, которые лучше выявляются при поворотах и наклонах головы. Пальпаторно определяют дополнительные сведения о первичном очаге и метастазах, устанавливают инфильтрацию тканей. Обычно хорошо определяемое тело подъязычной кости из-за инфильтрации окружающих тканей пальпируется с трудом, иногда не пальпируется совсем. Симптом крепитации гортани отсутствует с обеих сторон при массивных опухолях медиальной стенки грушевидного синуса, а также крупных экзофитных опухолях позадиперстневидной области и задней стенки гортаноглотки. Последовательно пальпируют все зоны метастазирования. В процессе пальпации определяют состояние различных групп лимфатических узлов шеи, глубокой яремной цепи, прелаpингеальных и претрахеальных, подчелюстной и подбородочной зон, выполненность преднадгортанникового пространства.

Непрямая гипофаринголарингоскопия. На следующем этапе обследования используют непрямую ларингофарингоскопию, которую следует проводить последовательно и заканчивать лишь по завершении полного осмотра гортаноглотки. Как правило, при осмотре обнаруживают экзо- или эндофитное образование, нередко с изъязвлением. Практически всегда выявляются косвенные признаки злокачественной опухоли гортаноглотки, как скопление слюны в грушевидных синуксах (симптом «озера слюны»), отек черпало-надгортанных складок, ограничение подвижности гортани на стороне поражения. При непрямой гипофаринголарингоскопии плохо просматриваются дистальный отдел гортаноглотки (заперстне-хрящевая область).

Фиброэндоскопия гортаноглотки. К эффективным способам визуальной диагностики относится фиброэндоскопия, которая позволяет получить дополнительную информацию по сравнению с зеркальным осмотром. Преимуществом этого метода является то, что с его помощью удается осмотреть зоны, плохо видимые при непрямой гипофаринголарингоскопии, а также при анатомических особенностях, препятствующих ее проведению. Фиброэндоскопическое исследование гортаноглотки позволяет выявить или исключить опухолевый рост этой локализации недоступных для визуальной оценки отделах, определить границы распространения, форму роста, отдифференцировать поражение дистального отдела гортаноглотки от шейного отдела пищевода, а также произвести прицельную биопсию опухоли.

Рентгенологическое исследование. Одним из основных методов диагностики рака гортаноглотки является рентгенологическое исследование с контрастированием, которые дают дополнительную информацию о наличии опухоли, ее размерах и соотношениях с окружающими органами тканями. Однако данный метод исследования не может явиться решающим в ранней диагностике опухолевых поражений гортаноглотки.

Значительной разрешающей способностью при оценке распространенности опухоли обладает компьютерная рентгеновская томография. По данным Нуммаева Г.М. (1986), компьютерная томография эффективна при определении деструкции хрящей гортани, инфильтрации преднадгортанникового пространства, а также окружающих мягких тканей. Однако в основе этого метода лежит получение только аксиального

среза, которое не дает представление о распространенности опухолевого очага в вертикальном направлений. Мультиспиральная рентгеновская компьютерная томография (МСКТ) в сочетании с последующей трехмерной реконструкцией, магнитно-резонансная томография с контрастированием (Троян В.И., 1999) является новым и высокоинформативным методом лучевой диагностики рака гортани и гортаноглотки, позволяющим точно диагностировать заболевание и оценить распространенность опухолевого поражения.

Морфологическое исследование. На заключительном этапе распознавание опухоли рекомендуется подтвердить клинический диагноз цитоморфологическими исследованиями. С этой целью производят биопсию, соскоб или пункцию опухоли. Биопсия является наиболее достоверным методом морфологической диагностики. Она позволяет выявить морфологические особенности опухоли и подтвердить диагноз злокачественной опухоли.

8. Лечение

При раке гортаноглотки лечение преимущественно комбинированное, лучевое или химиотерапевтическое. Анализ литературы показывает, что наиболее эффективен комбинированный метод (хирургическое вмешательство с последующей лучевой терапией).

Лучевая терапия. Подход к планированию лучевой терапии должен быть индивидуальным в зависимости от локализации, распространенности, типа роста, морфологической структуры, ее предполагаемой радиочувствительности и общего состояния больного. Лучевая терапия проводится как в лечебном плане по радикальной программе (70 Гр.), так и в пред- или послеоперационном периодах (40-45 Гр.). Лучевое лечение рака гортаноглотки показано только при опухолях I- II стадии, однако таких больных очень мало. При III и IV стадии облучение должно рассматриваться как паллиативное лечение и применяться при противопоказаниях к операции. Облучение проводят ежедневно с двух боковых противолежащих полей, разовая доза 2 Гр., суммарная очаговая доза 45-70 Гр.

Рандомизированные исследования, проведенные V.Cachin (1974, 1980), C.Vanden brouck et. al., (1977), W.Driscoll et. al., (1983), склонили большинство исследователей при местно-распространенном раке гортаноглотки ($T_{3-4}N_0M_0$) к выбору комбинированного метода лечения с выполнением операции на первом этапе, что позволило добиться выживаемости в 56% наблюдений. Тем не менее, во многих отечественных и зарубежных клиниках применяется комбинированный метод с предоперационной лучевой терапией. С онкологических позиций такая методика лечения более приемлема, так как операция после лучевой терапии выполняется в более абластичных условиях.

Перед предоперационным облучением не стоит задача добиться полной регрессии опухоли, поэтому суммарная очаговая доза не должна превышать 40-45 Гр. Однако, если в процессе лучевой терапии выявляется высокая радиочувствительность опухоли, то после использования суммарной дозы 40 Гр. и перерыва в лечении 10-15 дней повторно оценивают степень резорбции опухоли. Если подтверждается ее высокая радиочувствительность – регрессия опухоли более 50% и выраженный лучевой патоморфоз, соответствующей III-IV степени, то лучевую терапию можно продолжить с целью полного излечения до суммарной очаговой дозы 60-70 Гр. В тех случаях, когда резорбция опухоли недостаточная, после предоперационной лучевой терапии в сум-

марной дозе 40 Гр. через 2-3 недели по ослаблении местных лучевых реакций больному производят хирургическое вмешательство.

При лучевой терапии рака гортаноглотки используют, как правило, методику классического фракционирования дозы по 2 Гр. ежедневно 5 раз в неделю. Для повышения эффективности лучевой терапии рака гортаноглотки в последние годы используют различные режимы фракционирования дозы на фоне локальной гипертермии, гипергликемии и полирадиомодификации (С.П.Ярмоненко, 1995; J.Charlothe, 1999).

Химиолучевая терапия. В последнее десятилетие изучается применение химиолучевого метода лечения рака гортаноглотки. Однако, сообщения многих авторов крайне разные. Одни из них применяют химиолучевое лечение в самостоятельном варианте, другие – в сочетании с последующей радикальной операцией. Противоопухолевые препараты используются также разные. Применяют 2-3 курсов полихимиотерапию с включением цисплатина, карбоплатина, блеомицетина, 5-фторурацила по определенной схеме, затем проводят лучевую терапию. Пока еще рано оценивать результаты химиолучевой терапии, однако твердо можно сказать, что в большинстве случаев раковая опухоль под влиянием такого лечения подвергается значительной регрессии. Остаются неясными главные вопросы: как долго длится ремиссия, как ведут себя регионарные метастазы, нужна ли операция и удается ли ее осуществить.

Хирургическое лечение. Объем хирургического вмешательства в плане комбинированного лечения определяется распространенностью первичного опухолевого процесса и метастазированием. Резекция гортаноглотки может быть осуществлена при раке I-II стадии. Для их проведения используются различные виды фарингготомии. В последние годы разрабатываются функционально-щадящие оперативные вмешательства при раке гортаноглотки III стадии, заключающимся в резекции фрагментов гортани и гортаноглотки с одновременной пластикой. При локализации опухоли в области переднемедиальной, передней и всех стенок грушевидного синуса выполняются резекция обеих органов с объемным замещением резецированных фрагментов гортани. (В.И. Троян, 1999; Трофимов Е.И., 2003 и др.). В остальных случаях показана радикальная операция – полное удаление гортани и гортаноглотки с резекцией шейного отдела пищевода. В последующем проводят послеоперационную лучевую терапию.

Расширенная экстирпация гортаноглотки с резекцией шейного отдела пищевода (или, как некоторые авторы называют эту операцию, циркулярной резекцией гортаноглотки) начинается с трахеостомии, под местной инфильтрационной анестезией. Через трахеостому проводят интубационный наркоз. Широкий доступ к гортани и глотке, а также к шейной клетчатке удается осуществить с помощью Т-образного разреза кожи.

После отсепаровки кожных лоскутов пересекают грудино-подъязычные и грудино-щитовидные мышцы. Мобилизуют гортань и верхнюю треть трахеи, для чего пересекают перешеек щитовидной железы, а ее доли отодвигают кнаружи от трахеи. Перевязывают и пересекают сосудисто-нервные пучки гортани с обеих сторон. Затем пересекают трахею в косом направлении на уровне 3 4-го кольца и гортань мобилизуют к верху. Обнажают гортаноглотку и шейный отдел пищевода. Определяют размеры опухолевого поражения гортаноглотки и в зависимости от их величины пересекают пищевод на уровне или ниже его входа. Гортань вместе с гортаноглоткой выделяют снизу вверх в блоке с подъязычной костью и отсекают на уровне язычных ямок.

Операцию завершают сшиванием кожных лоскутов над предпозвоночной фасцией и формированием фарингостомы в верхнем отделе шеи. Над рукояткой грудины оформляют трахеостому, а несколько левее и выше – эзофагостому, культю пищевода подшивают к коже.

Вопрос об одномоментном хирургическом вмешательстве на шее решают в зависимости от состояния метастазирования и величины метастазов: производят фасциально-футлярное иссечение шейной клетчатки или операцию Крайла.

В послеоперационном периоде показаны антибиотики широкого спектра действия и парентеральное питание через эзофагостому (жидкая диета или энпиты).

Через 1,5 месяца после радикальной операции необходимо выполнить пластическую операцию – создание искусственной глотки и верхней части шейного отдела пищевода. Предложено много методик, использующих для пластики ткани и органы самого больного, или искусственный материал. В большинстве случаев первичную пластику осуществляют местными тканями или используют один или несколько стебельчатых или спиральных лоскутов. Алло- или ксенопластические материалы не получили одобрения клиницистов из-за частых осложнений при их применении. При создании трубки, соединяющей глотку с пищеводом, необходимо учитывать многие факторы. Размеры дефекта глотки, пищевода и состояние кожных покровов шеи определяют показания к выбору метода пластической операции. При рубцово измененной коже шеи после экстирпации гортаноглотки наиболее целесообразно использовать кожно-мышечный лоскут с включением большой грудной или трапециевидной мышцы. Бурное развитие микрохирургии в онкологии в последние годы (Решетов И.В., Чиссов В.И., 2000; Трофимов Е.И., 2003; Nakayama et. al., 2002 и др.) показали возможности реконструкции гортаноглотки и шейного отдела пищевода при помощи трансплантанта из большой кривизны желудка на сосудистой ножке.

9. Прогноз

Отдаленные результаты лечения рака гортаноглотки зависят, главным образом, от распространенности процесса и методики лечения. Наихудшие результаты получают после только лучевой терапии: 5-летняя выживаемость при I-II стадии составляет 30-43%, при III стадии – 10-19%.

Рандомизированные исследования, проведенные Y.Cachin (1974, 1980), C.Vanden brouck et. al., (1977), W.Driscoll et. al., (1983), при местно-распространенном раке гортаноглотки ($T_{3-4}N_0M_0$) показали, что комбинированные методы лечения с выполнением операции на первом этапе позволяет добиться длительной выживаемости в 56% наблюдений. При предоперационном облучении злокачественной опухоли гортаноглотки и радикальной операции 5-летняя выживаемость составила 14%. Обращено внимание на большое число осложнений после комбинированного лечения с предоперационным облучением. Бойков В.П. и соавт., (2003) не обнаружили статистически значимой разницы. По их данным, 5-летняя выживаемость при предоперационной лучевой терапии составляет 59,4±11,3% и 68,8±5,9% при послеоперационной.

По данным различных авторов и крупных научных центров, излечение рака гортаноглотки (операция + облучение) достигается в среднем в 30-40% случаев. При отсутствии регионарных метастазов (что наблюдается очень редко) этот показатель составляет 50%. Однако многие исследователи, изучив различные методы лечения рака гортаноглотки, сообщают о худших результатах лечения: выздоровление отме-

чено в 10-28% случаев. Таким образом, по-прежнему в проблеме лечения рака гортаноглотки первостепенное значение имеет ранняя обращаемость больных к врачу, ранняя диагностика и метод лечения.

23.6 Использованная литература

1. Алиев Б.М., Гарин А.М., Кошалиев Э.Ш. Сравнительная оценка эффективности лучевого и химиолучевого лечения местно-распространенного рака носоглотки III-IV стадиями заболевания. Мед. Радиология – 1987, № 7, с. 25-30.
2. Алиев Б.М., Гарин А.М., Чуприк-Малиновская Т.П. Рак носоглотки: опыт лучевого и химиолучевого лечения. Вестник ОНЦ АМН России. 1995. № 1, с. 26-32.
3. Бойков В.П., Гладилина И.А., Павлюк Д.Ю., Струков И.Г. Лечебная тактика при раке гортаноглотки. Практ. онкол. 2003; 4 (1): с. 51–5.
4. Гладилина И.А., Шабанов М.А., Нечушкин М.И. Современные подходы к терапии рака ротоглотки. Практическая онкология, Т. 4, 2003, № 1, с. 45-50.
5. Двойрин ВВ, Аксель ЕМ., Трапезников НН. Заболеваемость и смертность от злокачественных новообразований населения России и некоторых стран СНГ в 1993 г. М. РОНЦ РАМН. 1995. 231 с.
6. Киселева Е.С., Дарьялова С.Л., Бойко А.В. и др. Нетрадиционные режимы фракционирования дозы ионизирующего излучения в клинической практике. // Мед. радиология. 1989, № 4, с. 3-10.
7. Матякин Е.Г., Алферов В.С. Химиотерапия опухолей головы и шеи. Мат. Второй Российской онкологической конференции «Современные тенденции развития лекарственной терапии опухолей» 8-10 декабря 1998 г., М., 1998.
8. Павлов А.С., Стиоп Л.Д. Злокачественные опухоли носоглотки и их лучевое лечение. М.: Медицина. – 1985, 240 с.
9. Пачес А.И. Опухоли головы и шеи. М.: Медицина, 2000; с. 315–30.
10. Трофимов Е.И. Хирургические аспекты лечения больных первичным раком гортаноглотки. Дисс. докт. М., 2003.
11. Ярмоненко С.П. Радиомодификаторы и прогресс радиационной онкологии. //Вопр. онкол. 1995; 2 (41): 93–4.
12. Bratengeier K., Pfreundner L., Flentje M. Radiation techniques for head and neck tumors // Radiather. Oncol. – 2000. –Vol.56, N.7. – P. 20–220.
13. Chan A.T., Teo P.M., Leung T.W., Johnson P.J. The role of chemotherapy in the management of nasopharyngeal carcinoma. Cancer, Mar 15, 82 (6), 1003-12, 1998.
14. Cheng S.H., Jian J.J., Tsai S.Y., et. al. Long-term survival of nasopharyngeal carcinoma following concomitant radiotherapy and chemotherapy. Int. J Radiat. Oncol. Biol. Phys. 2000, 1, 48(5), 1277-9.
15. Chua D.T., Sham J.S., Choy D., et. al. Preliminary report of the Asian-Oceanic Clinical Oncology Association randomized trial comparing cisplatin and epirubicin followed by radiotherapy versus radiotherapy alone in the treatment of patients with locoregionally advanced nasopharyngeal carcinoma. Asian-Oceanic Clinical Oncology Association Nasopharynx Cancer Study Group (see comments). Cancer; 1998, 83(11):2270-83.
16. Cooper J.S., Lee H., Torrey M., Hochster H. Improved outcome secondary to concurrent chemoradiotherapy for advanced carcinoma of the nasopharynx: preliminary corroboration of the intergroup experience. Int. J. Radiat. Oncol. Biol. Phys., 2000, 47(4), 861-6.

17. Cox J.D. Pajak T.F. Marcial V.A. Dose-response for local control with hyperfractionated radiation therapy in advanced carcinomas of the upper aerodigestive tracts: preliminary report of radiation therapy oncology group protocol 83-13. Inter. J. Radiat. Oncol. Biol. Phys. 1990, v.18, № 3, 515-521.

18. En Pee L. Pei-Gun L. Radiation therapy of nasopharyngeal carcinoma: prognostic factors based on a 10-year follow-up of 1302 patients. -Int. J. Radiat. Oncol. Biol. Phys. 1989. v.16. № 2, 301-305.

19. Geara F.B., Sanguineti G., Tucker S.L., et. al. Carcinoma of the nasopharynx treated by radiotherapy alone: determinants of distant metastasis and survival. Radiother Oncol; 1997, 43 (1): 53-61.

20. Giglio R., Mickiewicz E., Pradier R., et. al. Alternating chemotherapy (CT) + hyperfractionated radiotherapy (rt) vs rt (RT) vs RT alone in inoperable Stage III and IV squamous cell carcinoma of the head and neck (IOHN) a randomized trial (Meeting abstract). Proc Ann Meet Am Soc Clin Oncol; 1996, 15: A896.

21. Giralt J., Maldonado J., Sanz X. et. al. Prognostic factors simultaneous chemoradiotherapy and surgeru in adwansed cancer of the oral cavity and oropharynx // Radiother. Oncol.-2000.-Vol/ 56(suppl.1).-Abstr.586.

22. Gregoire V., Coche E., Cosnard G. et. al. Selection and delineation of lymh node target volumes in head and neckconformal radiotherapy. Proposal for standardizing terminology and procedure based on the surgical experience // Radiather. Oncol. – 2000. – Vol. 56, N.7. – P. 135–150.

23. Harrisson L.B. Ptister D.G. Bose G.J. Chemotherapy as part of the initial treatment for nasopharyngeal cancer. Oncology Huntingt. 1991, v.5, № 2, 67-70.

24. Hildesheim A., Levine P.H. Etiology of nasopharyngeal carcinoma: a review. epidemiologic reviews 1993; 15: 466–85.

25. Methot F., Gelinas M. Cancer de l' hypopharynx, resultats chez les patients traites a l'hopital Notre – Dame de 1970 a 1977. // Union med. car. – 1981. – Vol.110, №1. – P. 55–60.

26. Wang C.C., Cai W.M., Hu Y.H., Gu X.Z. Long-term survival of 1035 cases of nasopharyngeal carcinoma. Cancer 1988 v.61, №11, 2337-2341.

27. Wolden S.L., Zelefsky M.J., Kraus D.H. et. al. Accelerated concomitant boost radiotherapy and chemotherapy for advanced nasopharyngeal carcinoma. J.Clin. Oncol. 2001, 19(4), 1105-10.

23.7 Иллюстрационный материал к раку глотки, ротоглотки, носоглотки

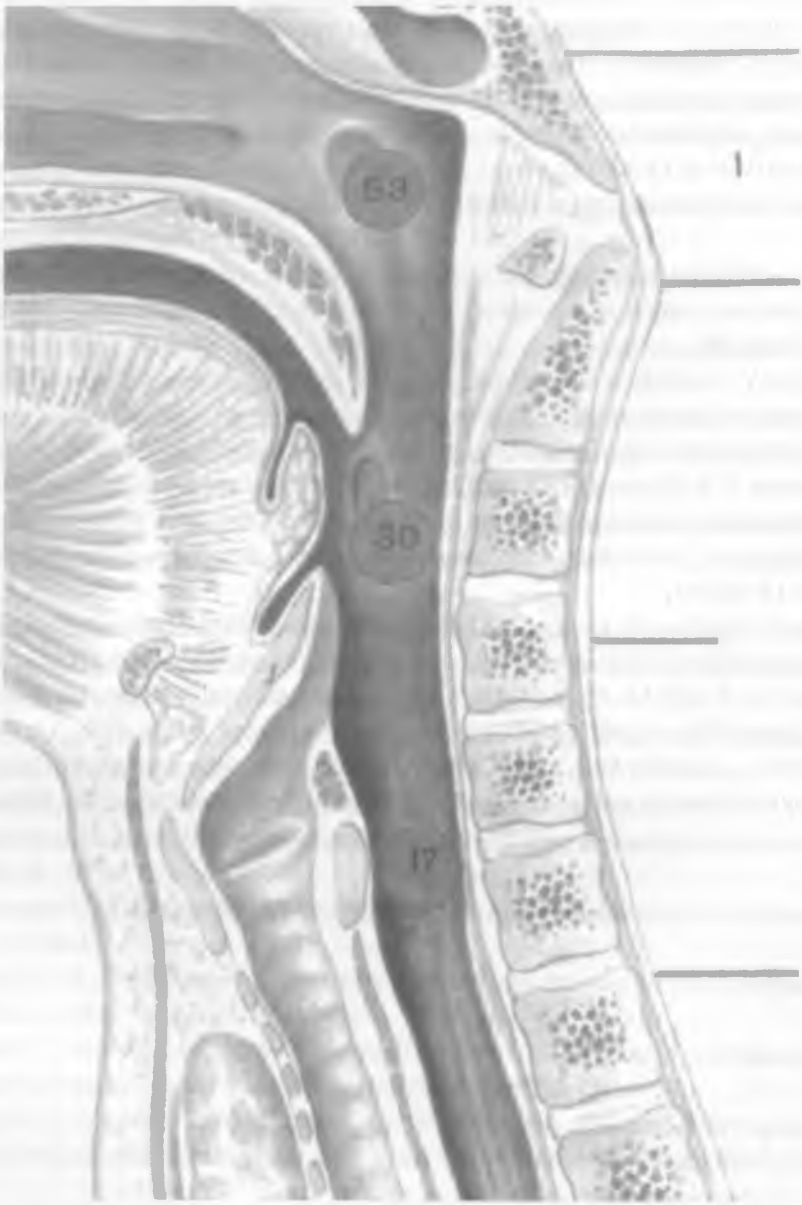

Рис. 1. Анатомия глотки (1), ротоглотки (2), носоглотки (3)

Рис. 2. Доступ и объем иссекаемых тканей при раке небной миндалины. После иссечения шейной клетчатки и резекции нижней челюсти (а) широко удаляют опухоль небной миндалины

Рис. 3. Доступ и объем иссекаемых тканей при раке небной миндалины. В лобной области формируют кожный лоскут на ножке, его протягивают в полость рта для замещения дефекта глотки и щеки

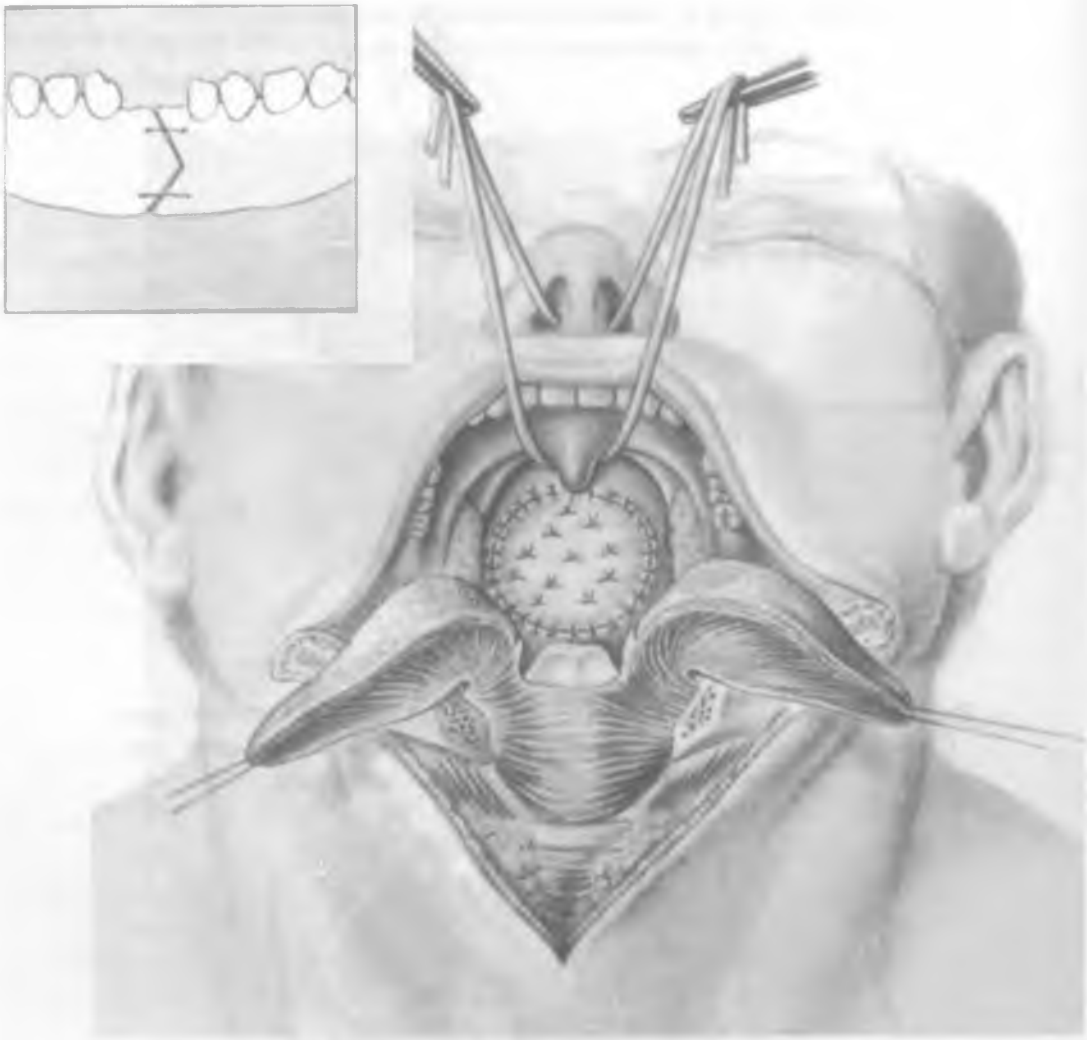

Рис. 4. После рассечения нижней челюсти по средней линии языка до уровня надгортанника широко обнажается задняя стенка ротоглотки. После иссечения новообразования дефект глотки закрывают свободным кожным лоскутом. В рамке – направление рассечения нижней челюсти

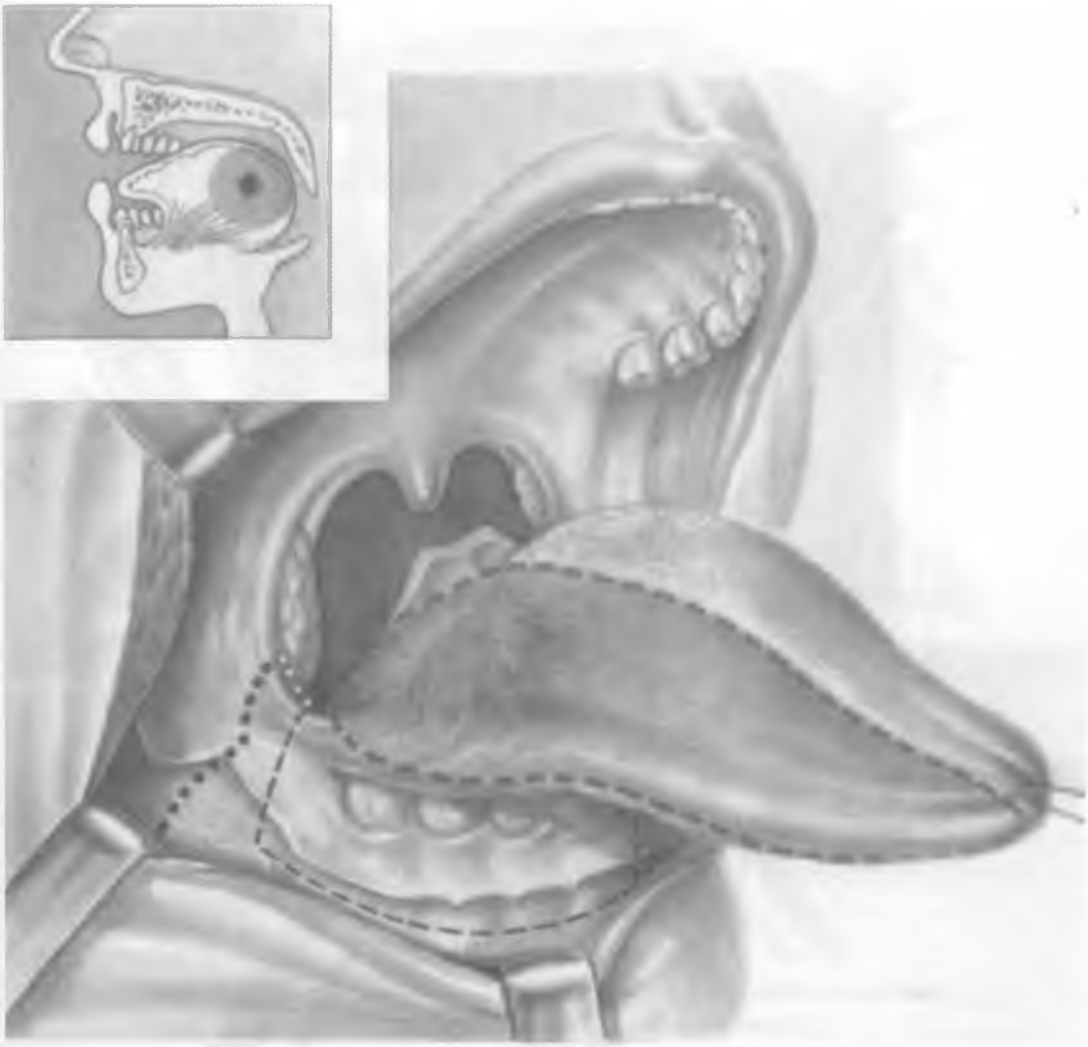

Рис. 5. Объем иссекаемых тканей при раке корня языка

ГЛАВА 24

ЗЛОКАЧЕСТВЕННЫЕ ОПУХОЛИ КОСТЕЙ И СУСТАВНЫХ ХРЯЩЕЙ

24.1 Клиническая анатомия и функция кости

24.2 Заболеваемость злокачественными опухолями костей

24.3 Этиология

24.4 Предсаркоматозные заболевания костей, тактика их ведения, лечения

24.5 Патологическая анатомия

24.6 Рост и метастазирование

24.7 Классификация стадии распространения саркомы костей и суставных хрящей по системе TNM

24.8 Клинические симптомы саркомы костей и суставных хрящей

24.9 Диагностика саркомы костей и суставных хрящей

24.10 Дифференциальная диагностика

24.11 Лечение саркомы костей и суставных хрящей

24.12 Отдаленные результаты лечения

24.13 Реабилитация больных злокачественными опухолями опорно-двигательного аппарата

24.14 Использованная литература – 47 источников

25.15 Иллюстрационный материал – 15 рисунков

24.1 Клиническая анатомия и функция кости

По форме и особенностям строения кости делятся на трубчатые, губчатые, плоские, смешанные и воздухоносные. Первичные злокачественные новообразования чаще возникают в длинных трубчатых костях, метастатические в смешанных и плоских.

В длинных трубчатых костях различают эпифиз, диафиз и метафиз. Метафизом называют место перехода диафиза в эпифиз. Его расположение соответствует эпифизарному хрящу, выполняющему костеобразующую функцию и окостеневающему после достижения костью своих окончательных размеров. Позже, чем в других местах, прекращается рост и происходит окостенение метафизов костей, участвующих в образовании коленного сустава. Злокачественные новообразования могут возникнуть в любом отделе кости, но чаще они поражают метафиз.

Кость состоит из наружного (компактного) и внутреннего (губчатого) вещества. Компактное вещество пронизано многочисленными, питательными канальцами, в которых проходят кровеносные сосуды и нервы. Губчатое вещество пористое, построено из костных балок с ячейками между ними. Внутри диафиза трубчатых костей губчатого вещества нет, там располагается костномозговая полость. В ячейках губчатого вещества и в костномозговой полости находится костный мозг, в котором также разветвляются кровеносные сосуды. Широко разветвленная сеть сосудов облегчает гематогенное метастазирование опухолей костей.

Снаружи кость окружена надкостницей на всем протяжении, за исключением суставных поверхностей, покрытых хрящем. Со стороны костномозговой полости трубчатые кости покрыты тонкой соединительно-тканной оболочкой (эндост). За счет надкостницы эндоста, мезенхимы вокруг кровеносных сосудов и хрящевой ткани происходит репарация кости. Как правило, одновременно с образованием новой кости, осуществляемым остеобластами, происходит разрушение костных клеток, обусловленное действием остеокластов. Эти же процессы имеют место при злокачественных опухолях, рост которых наряду с разрушением костной ткани сопровождается реактивным образованием зрелой, а чаще незрелой атипической кости.

Кости скелета выполняют следующие функции:

- опорно-двигательную;
- защитную (защищают внутренние органы от внешних воздействий);
- кроветворную (в костях вырабатываются кровяные элементы; эритроциты, тромбоциты, лейкоциты).

24.2 Заболеваемость злокачественными опухолями костей

Хотя опухоли костей были известны с глубокой древности, до настоящего времени как в отечественный, так и в зарубежной литературе не имеются точных статистических данных о заболеваемости и смертности от злокачественных новообразований костей. Международное агентство по изучению рака в Лионе опубликовало в 1976 году данные о заболеваемости опухолями костей в 5 странах (США, Канада, Япония, Великобритания, ФРГ), в 2001 году – заболеваемость детей в 28 странах Европы. Среди 5 стран заболеваемость мужчин в среднем составляла $1{,}0^0/_{0000}$, у женщин – $0{,}7^0/_{0000}$, а среди детей в Европе в 2000 году стандартизованные показатели заболеваемости (мировой стандарт, на 1 млн.) колебались от 3,9 (Турция) до 7,6 (Испания).

По статистическим материалам, опубликованным в 2004 году Е.М.Аксель, М.И.Давыдовым, в 5 республиках СНГ в 2002 г., заболеваемость злокачественными опухолями костей и суставных хрящей была следующей (мировой стандарт): в России – 1,3$^0/_{0000}$ Беларуси – 1,5$^0/_{0000}$, Молдове – 0,84$^0/_{0000}$, Кыргызстане – 1,8$^0/_{0000}$, Казахстане – 2,1$^0/_{0000}$.

В 2005 году в РК число больных с установленным впервые в жизни диагнозом опухоли костей и суставных хрящей составило 241 случай (заболеваемость 1,6$^0/_{0000}$), что было равно 0,8% среди общего числа онкологических больных и занимало 22 ранговое место. Соотношение мужчин и женщин – 126/115, почти 1:1.

Выше среднереспубликанского (обычный показатель на 100000 населения) зарегистрированы показатели заболеваемости в Мангистауской (3,8), Кызылординской (2,9), Акмолинской (2,7), Алматинской (2,6), ниже – в Карагандинской (0,8), Жамбылской и Атырауской (по 0,9), Актюбинской и Южно-Казахстанской (по 1,0). Среди 241 больного удельный вес больных, выявленных на профилактических осмотрах составил 7,9%, в I-II стадии – 39,2%, IV стадии – 19,6%. Эти данные свидетельствуют о том, что несмотря на визуально-доступную локализацию, злокачественные опухоли костей в более 90% случаев выявляются пассивно, а у 60% больных опухолевый процесс диагностируется в распространенных стадиях заболевания (Ж.А.Арзыкулов с соавт., 2006).

Жители села поражаются опухолями костей чаще, чем горожане (1,8 раза чаще). Опухоли костей встречаются в любом возрасте, но наиболее чаще у детей моложе 15 лет, а у людей старше 30 лет заболеваемость равна приблизительно 0,2 на 100000 населения. Т.П.Виноградова (1973) считает, что в подростковом и юношеском возрасте (до 20 лет) в основном встречается хондробластома, хондромиксоидная фиброма, остеогенная саркома и опухоль Юинга, в возрасте 21-30 лет остеокластобластома, у лиц старше 30 лет – хондросаркома, ветикулосаркома. В структуре злокачественных опухолей детского возраста саркомы костей занимают третье место, уступая злокачественным лимфомам и опухолям нервной системы.

24.3 Этиология

Причины возникновения саркомы костей, как и новообразования других локализаций, пока остаются неясными. Предрасполагающими факторами к возникновению их принято считать: 1) дисэмбриональные нарушения; 2) действие физических и химических канцерогенных факторов: 3) травмы.

• **Дисэмбриональные нарушения** – к которым относятся болезни Педжета (деформирующая остеодистрофия), Риклингаузена (гиперпаратиреоидная остеодистрофия), фиброзная дисплазия. Эти заболевания в настоящее время принято считать предсаркоматозными заболеваниями, ибо многими рентгенологами и клиницистами (С.А.Рейнберг, 1964 г., Т.П.Виноградова, 1973 г., Н.Н.Трапезников, 1986 г. и др.) отмечено, что саркомы костей чаще развиваются у тех людей, у которых ранее имелись вышеуказанные патологии скелета. Однако, следует отметить, что чрезвычайно трудно установить время озлокачествления их.

• **Физические канцерогены** – к которым относятся ионизирующие излучения. В настоящее время как в эксперименте, так и клиническими наблюдениями доказано влияние лучевых факторов на возникновение саркомы костей. Еще в 1931 г. швейцарский врач Мертленд заметил, что среди рисовальщиков циферблата швейцарского

часового завода чаще наблюдаются саркомы костей. При лабораторном исследовании выявлено, что в краске дающий светящий эффект циферблату, содержались радиоактивные элементы радий и мезотерий, которые попадают в организм рисовальщиков. Остеогенные саркомы возникали у них через 8-25 лет непрерывной работы в этой области. О подобных наблюдениях сообщает Хигинборм (1962 г.), Дэвис (1963 г.) и другие. В настоящее время доказано, что большой бластомогенной активностью "скелетного типа" обладают радий, мезотерий, искусственные радиоактивные изотопы: стронций 89-90, ванадий 140, йод – 90 и 91, технеций 99, др., которые при введении в организм до 70-80% накапливаются в костной ткани, особенно в тех местах, где имеются хронические воспалительные процессы.

Патриарху онкологической школы России академику Н.Н.Петрову, со своими учениками, в питомнике обезьян в Сухуми в 1952 году впервые в мире удалось вызвать остеогенную саркому у обезьян через 8-10 лет внутрикостного введения радиоактивный руды в длинные трубчатые кости, содержащей от 4 до 5,5 мг радия. Все заболевшие животные погибли от метастазов остеогенной саркомы в легкие.

• **Химические канцерогены**, к числу которых относятся ароматические углеводороды бензойного ряда. Академик Н.Н.Петров со своими сотрудниками в Сухуми в 1958 году также вызвал остеогенную саркому у обезьян путем регулярного введения в костномозговой канал 9-10 диметил 1-2 бензантрацена. Саркома в кости возникла через 3,5 года с момента начала опыта. Ученик Н.Н.Петрова С.Ю.Никадживаев в 1965 году экспериментально доказал, что одновременное сочетание воздействия облучения и химических канцерогеновых веществ ведет к возникновению злокачественных опухолей костей в более короткие сроки по сравнению с необлученными животными.

Таким образом, в настоящее время твердо установлена роль ионизирующего излучения и химических канцерогенных веществ в этиологии злокачественных опухолей костей.

• **Роль травмы** в возникновении саркомы костей трудно исключить, ибо у 30-50% больных со злокачественными опухолями костей в анамнезе отмечается травма, полученная ранее 5-6 месяцев и в более длительном сроке.

24.4 Предсаркоматозные заболевания костей, тактика их ведения и лечение

Предсаркоматозными заболеваниями считают болезни Педжета, Риклингаузена, фиброзную дисплазию, ряд доброкачественных опухолей. (остеокластобластома, хондрома, костно-хрящевой экзостоз). К факторам, способствующим озлакочествлению доброкачественных опухолей и пограничных процессов, следует отнести:

1) однократную или повторную травму;
2) нерациональную терапию, а именно:
   а) нерадикальное хирургическое вмешательство;
   б) применение необоснованных физиопроцедур;
   в) необоснованное проведение лучевой терапии.

1. Болезнь Педжета или деформирующая остеодистрофия характеризуется в непрерывной перестройке костной ткани – в рассасывании старой и образовании новой кости с обызвествлением, при этом преобладает костеобразование за счет активного участия надкостницы. Возникают деформация костей, их искривление, утол-

щение. Поражаются длинные трубчатые, тазовые, черепные и лицевые кости челюсти. Этиология неизвестна. Эндокринной патологии, в частности, изменение функции паращитовидных желез, не отмечается, нет нарушении фосфорно-кальциевого обмена. При поражении черепных костей увеличивается объем головы, мозговой череп как бы нависает над лицом, отмечаются расширение скуловых и утолщение носовых костей. Постепенно развивается глухота. В челюстях процесс иногда появляется ранее других скелетных нарушений, они деформированы, бугристы, зубы вместе с альвеолярным отростком выдвигаются. Слизистая оболочка растянутая, бледная. Пальпаторно: деформированные участки костной плотности безболезненны. Возможно саркоматозное перерождение.

Рентгенологическая картина характеризуется наличием в трубчатых костях разволокнения коркового слоя, склероз губчатого вещества. Костномозговые каналы не деформируются. Компактная и губчатая кость приобретает пятнисто-очаговый "ватный" рисунок. В костях черепа швы почти не определяются. На фоне хлопьевидного рисунка отмечается утолщение внутренней и наружной пластинок с неровными, "лохматыми" краями поверхности. В челюстных костях, кроме типичного "ватного" рисунка, наблюдается гиперпластический характер рентгенологических изменений с преобладанием явлений костеобразования над процессом резорбции. При этом отмечается деструкция костной ткани за счет наличия теней интенсивной плотности различной формы и величины, иногда с неровными разволокненными контурами.

Лечение. Радикальных способов лечения в настоящее время нет. При резком обезображивании лица и нарушении жевания иссекают выступающие участки кости. За больными устанавливают динамическое наблюдение ввиду возможности озлокачествления.

2. Болезнь Риклингаузена или "коричневая опухоль" гиперпаратироидизма – системное поражение, развивающееся в результате аденомы паращитовидной железы, выделяющей избыточное содержание гормона. Процесс характеризуется резкой перестройкой костной ткани в виде значительного рассасывания ее и новообразования примитивных костных балочек. Разрастается фиброретикулярная ткань, которая замещает жировой и кроветворный костный мозг. Рассасывание кости преобладает над образованием плотных структур, пролиферация остеогенный ткани ведет к возникновению гигантоклеточных разрастаний, в которых образуются серозные и кровянистые кисты. Костные изменения приводят к деформации, искривлению, иногда к патологическому перелому. Вследствие усиленного выделения солей кальция возникают изменения во внутренних органах (почки, легких, пищеварительный тракт).

Течение заболевания хроническое. Постепенно развивается мышечная слабость, утомляемость, тахикардия, полиурия, явление почечно-каменной болезни, боль в костях. Затем обнаруживается искривление трубчатых костей.

Важным в диагностике является повышение содержания кальция и фосфора в сыворотке крови и в моче. Следует иметь в виду, что однократное исследование не всегда информативно.

Рентгенологическая картина костных изменений проявляется в виде истончения кортикального слоя и выбухания его кнаружи, определяется множество кистовидных просветлений. По микроструктуре "коричневая опухоль" имеет выраженное фиброзное строение, большое количество гигантских клеток типа остеокластов. Окружающая кость характеризуется признаками повышенный остеокластической резорбции и остеобластического костеобразования.

Лечение осуществляет специалист хирург – эндокринолог. Оно заключается в оперативном удалении аденомы паращитовидных желез, после чего постепенно происходит обратное развитие процесса.

3. Фиброзная дисплазия – опухолеподобное поражение кости, заключающееся в очаговом нарушении костеобразования. В норме остеобластическая мезинхима продуцирует костную и хрящевую ткань, при фиброзной дисплазии она почти утрачивает эту функцию и дифференцируется преимущественно в волокнистую фиброзную ткань. Эндокринные нарушения, изменения фосфорно-кальцевого обмена не наблюдаются. Различают моноосcольную (одно-костную) и полиоссальную (многокостную) формы, последняя встречается редко. Клинические проявления зависят от распространенности и локализации процесса. Обычно выявляется деформация кости за счет безболезненного, медленно увеличивающегося, иногда бугристого выбухания. Процесс прогрессирует медленно (годами, десятилетиями), поэтому она долго остается незамеченным самим больным.

Рентгенологическая картина довольно типична. Определяется диффузное увеличение пораженного отдела кости с деструкцией костной ткани в виде чередования мелких участков уплотнения и разрежения, наблюдается картина "матового стекла". В ранних стадиях заболевания участки разряжения более крупные. Границы поражения нечеткие, патологическая ткань постепенно переходит в нормальную костную. Кортикальная пластика истончена, но, как правило, не прерывается.

Диагноз фиброзной дисплазии основывается на типичной клинико-рентгенологической картине. В сомнительном случае рекомендуют проводить открытую биопсию.

Лечение хирургическое. Полностью удаляют пораженную ткань путем выскабливания очага, при показаниях – с одномоментной костной пластикой. Частичное удаление по типу коррегирующей операции проводить не целесообразно, так как наступает рецидив. Для предупреждения возможного озлокачествления рекомендуют больным избегать избыточной инсоляции, травмы, облучения.

4. Остеокластобластома (гигантоклеточная или бурая опухоль) – эта опухоль с самого начала протекает как доброкачественная опухоль, но может трансформироваться в саркому в 10-25% случаев (Т.П.Виноградова, 1973 г., Н.Н.Трапезников с соавт., 1986 г.).

Остеобластокластома локализируется в области метафиза трубчатых костей и нижней челюсти.

Доминирующими симптомами являются непостоянные, умеренные ноющие боли, легкая припухлость и ограничение движений в близлежащем суставе. На месте поражения имеется напряженная, иногда крепитирующая слегка болезненная опухоль с неизмененной кожей. Клиническими признаками малигнизации являются усиление болей, ускорение темпов роста опухоли.

Рентгенологически отмечаются вздутие кости, неправильная форма опухоли, ячеистость структуры, отсутствие периостальных наслоений, распространение процесса по костномозговому каналу и реактивных остеопоротических изменений в соседних участках кости, что позволяет отличить остеобластокластому от костной кисты и остеогенной саркомы.

Остеобластокластомы рентгенологически подразделяются на две фазы: ячеисто-трабекулярную и остеолитическую. При ячеисто-трабекулярной форме в пораженном метафизе трубчатых костей обычно имеется овальной или округлой формы очаг

разрежения с четками контурами. Кость веретенообразно вздута, кортикальный слой ее истончен. Структура очага крупноячеистая, напоминает "мыльные пузыри". Костномозговой канал наглухо отделен от опухоли пластинкой – стенкой опухоли. Реакции надкостницы не наблюдается.

Остеолитическая фаза является проявлением большой биологической активности опухоли. Очаг деструкции обычно располагается в метафизе в виде однородного дефекта округлой формы. Кортикальный слой кости подвергается рассасыванию до тоненькой пластинки толщиной с бумагу. В связи с выраженным остеолизом вначале вздутие кости не наблюдается. Лишь после разрушения кортикального слоя набухает надкостница, а позднее и она разрушается. Остеопороз в окружающих зонах отсутствует.

Рентгенологическими признаками малигнизации являются прорыв костный скорлупы, врастание ее в мягкие ткани и иногда отслоение кортикального слоя в виде козырька на границе со здоровой костью.

Доброкачественная форма остеокластобластомы макроскопически представляется как "вздувшаяся кость", часто имеет мягкую консистенцию с небольшими участками уплотнения. На разрезе ткань опухоли имеет пестрый вид – темно-красные участки, похожие на кровоизлияния, чередуется с очагами белесовато-серого цвета и желтыми полями некрозов. В опухоли обнаруживаются различных размеров кистозные полости, содержащие серозную жидкость. Микроскопически опухоль состоит из многоядерных гигантских овальных клеток. При озлокачествлении наряду с участками обычного строения и клеточного состава появляются очаги более вытянутых одноядерных клеток, формирующих тяжи. Количество гигантских многоядерных клеток снижается, а сами клетки становятся мельче. Наиболее достоверным признаком малигнизации следует считать появление атипичных фигур деления.

Окончательный диагноз устанавливается морфологическим исследованием пунктата из опухоли, в случае неясности производится трепанобиопсия.

Учитывая трудности проведения дифференциальной диагностики между доброкачественной и малигнизированной остеокластобластомы, следует считать более показанной широкую резекцию пораженной кости при малейшем подозрении на злокачественную форму остеокластобластомы. Такое оперативное вмешательство в случае доброкачественной формы опухоли приведет к стойкому излечению, а при злокачественной форме методика лечения будет такой, как при хондросаркоме и остеогенной саркоме.

Лечение. Впрочем единого общепризнанного метода лечения остеокластобластомы не имеется. Применяются хирургические, лучевые и комбинированные методы лечения.

Характер оперативного вмешательства зависит от локализации опухоли, ее величины и биологической активности. При сравнительно небольшом поражении длинной трубчатой кости остеобластокластомой в ячеисто-трабекульярной фазе может быть произведен кюретаж с заполнением полости костной стружкой, озаленной костью, мышцей на ножке, суперцементом. При литической фазе остеобластокластомы и, в случаях больших поражений длинных трубчатых костей опухолью в ячеисто-трабекулярной фазе, целесообразнее резекция кости с замещением ее трансплантатом.

При опухолях мелких костей производят полное удаление пораженной кости, если при этом не нарушается функция конечности.

Широко применяется также лучевая терапия по дробно-протяженной методике до СОД 30-40 Гр. Облучение в литической фазе следует проводить при иммобилизации пораженной конечности. Под влиянием лучевого лечения происходит окостенение опухоли: появляются костные перегородки, количество их увеличивается, ячеистость структуры исчезает.

Комбинированное лечение с применением кюретажа и пред-, послеоперационным облучением в настоящее время имеет мало сторонников, так как не улучшает результатов лечения, кроме того, имеются сообщения о том, что в результате такого лечения чаще наступает озлокачествление обстеокластобластомы.

После кюретажа и лучевого лечения (особенно в литической фазе) рецидивы наблюдаются в 20-30% случаев. В связи с этим методом выбора является радикальная резекция кости (Н.Н.Трапезников, 1979 г.).

5. Хондрома. Прогноз при этой форме хрящевых опухолей скелета зависит от ее локализации. Так, хондромы костей стопы и кистей исключительно редко озлокачествляются. Озлокачествление хондром чаще наблюдается при локализации ее в костях таза, грудине, лопатке, в длинных трубчатых костях, особенно в межвертельной области бедра (С.А.Рейнберг, 1964 г., М.В.Волков, 1968).

Причины малигнизации:

1) травма;
2) нерадикальное оперативное вмешательство;
3) применение физиотерапии и лучевого лечения.

Лечение хирургическое.

6. Костно-хрящевой экзостоз или остеохондромы – развиваются в костях хрящевого происхождения. Различают две формы: солитарные и множественные. Они локализуются в трубчатых костях, костях таза и лопатки и др. Они клинически не проявляются, только по достижении больших размеров при сдавливании нервных стволов могут дать болезненность. На рентгенограмме имеют вид шиповидного или шаровидного выроста кости в область метафиза. Носит наследственный характер.

Частота малигнизации колеблется от 1 до 25% (Дьяченко В.А., 1958). Фактором, способствующим малигнизации экзостозов, является травма, нерадикальное удаление.

Лечение хирургическое. Таким образом, мерой профилактики озлокачествления доброкачественных опухолей и пограничных процессов в костях и хрящей является своевременная их диагностика, организация адекватного лечения.

24.5 Патологическая анатомия

Опухолью может быть поражена любая кость скелета, но саркома костей наиболее часто возникает в длинных трубчатых костях, при этом чаще в костях нижних конечностей, особенно в области коленного сустава, т.е. в проксимальном метафизе большеберцовой и малоберцовой костей, а также в дистальном метафизе бедренной кости. Третьим по частоте местом возникновения первичных злокачественных опухолей скелета является проксимальный метафиз плечевой кости. Таким образом, на долю сарком длинных трубчатых костей падает приблизительно 75-78% всех опухолей костей. Поражение плоских костей (таза, ребер и лопатки) саркомой наблюдается в 21-24% случаев (Н.Н.Трапезников с соавт., 1986 г.).

Макроскопическая картина саркомы костей представляет собой образование без капсулы, мягкой или эластической консистенции с участками размягчения из-за распада опухолевых масс и уплотнения за счет обызвествления и реактивного окостенения по периферии. На разрезе они напоминают рыбье мясо, имеют беловато-серый (остеогенная саркома), беловато-голубой (хондросаркома), или розовый до темно-красного (саркома Юинга) цвета, встречаются обширные очаги кровоизлияния.

Злокачественные опухоли костей подразделяются на две большие группы:

1) опухоли, развивающиеся из опорной ткани (остеогенная саркома, хондросаркома, ангиосаркома, фибросаркома, миосаркома),
2) опухоли, развивающиеся из элементов костного мозга (саркома Юинга, ретикулосаркома, лимфосаркома, миэломная болезнь).

Классификация первичных опухолей костей

Как известно, кость обладает многотканевой структурой, и в ней могут развиваться различные по своему гистогенезу опухоли. В настоящее время международная гистологическая классификация опухолей костей насчитывает 32 нозологические единицы, из них 14 видов сарком и большая группа не классифицируемых опухолей, ибо опухоли костей и опухоли пограничные с костями тканей встречаются, как правило, вместе.

С учетом интересов клиницистов, рентгенологов и патоморфологов ВОЗ в 1972 году издала международную гистологическую классификацию костных опухолей, на которую в настоящее время ориентируются все клиницисты.

Международная гистологическая классификация первичных костных опухолей (ВОЗ, 1972)

I. Костеобразующие опухоли:

А) Доброкачественные: 1) остеома;
2) остеоид-остеома.

Б) Злокачественные: 1) остеогенная саркома;
2) юкстакортикальная остеосаркома (параоссальная).

II. Хрящеобразующие опухоли:

А) Доброкачественные: 1) хондрома;
2) остеохондрома (костно-хрящевой экзостоз);
3) доброкачественная хондробластома;
4) хондромиксоидная фиброма.

Б) Злокачественные: 1) хондросаркома;
2) юкстокортикальная хондросаркома;
3) мезенхимальная хондросаркома.

III. Гигантоклеточная опухоль (остеокластобластома).

IV. Костномозговые опухоли:

1) Саркома Юинга;
2) Миэлома или миэломная болезнь;
3) Ретикулосаркома кости;
4) Лимфосаркома кости.

V. Сосудистые опухоли:

А) Доброкачественные: 1) гемангиома;
2) лимфангиома;
3) гломусная опухоль.

Б) Промежуточные: 1) гемангиэндотелиома;
2) гемангиперицитома.
В) Злокачественные: Ангиосаркома.

VI. Другие соединительно-тканные опухоли:

А) Доброкачественные: 1) десмопластическая фиброма;
2) липома.
Б) Злокачественные: 1) Фибросаркома;
2) липосаркома;
3) злокачественная мезенхимома;
4) недифференцированная саркома.

VII. Прочие опухоли:

1) Хордома;
2) Адаминтома длинных костей;
3) Неврилемома (шваннома, невринома);
4) Нейрофиброма.

VIII. Не классифицируемые опухоли.

IX. Опухолеподобные поражения:

1) солитарная костная киста;
2) околосуставная (юкстокортикулярная) костная киста;
3) аневризмальная костная киста;
4) эозинофильная гранулома;
5) фиброзная дисплазия;
6) оссифицирующий миозит;
7) метафизарный костный дефект.

На основании этой классификации можно себе представить, что источником развития опухоли могут быть все элементы, как собственной костной ткани, так и сосуды, нервы, ретикулярная, жировая и другие ткани.

Наиболее распространенными гистологическими формами первичных злокачественных опухолей костей являются: остеогенная саркома, саркома Юинга и хондросаркома. На их долю приходится около 80% от общего числа злокачественных новообразований костей.

Остеогенная саркома возникает из костеобразующих элементов и представляет собой новообразование, характеризующееся образованием кости и остеоида опухолевыми клетками. В зависимости от выраженности деструктивного и остеопластического процессов различают остеолитическую, смешанную и остеопластическую формы остеогенных сарком. Основным гистологическим признаком остеогенный саркомы является образование опухолевыми клетками неопластического костного вещества (остеоида), выраженность которого может быть различной. Опухоль отличается необычным полиморфизмом клеток с глубокой степенью анаплазии, что клетки полностью утрачивают способность продуцировать костное вещество – остеолитический тип, а при остеопластическом типе отмечается образование огромного количества атипичной костной ткани. Остеолитическая форма встречается наиболее часто.

Остеогенная саркома возникает преимущественно во втором десятилетии. Обычно локализуется в нижнем метафизе бедренной или в верхнем метафизе большеберцовой и плечевой кости. Отличается быстрым ростом по окружности поднадкостнично вдоль кости и бурным метастазированием.

Саркома Юинга происходит из эндотелия кровеносных сосудов костного мозга. Она может поражать любую кость, однако основной локализацией являются диафизы длинных трубчатых костей конечностей, может локализоваться в плоских (кости таза, лопатки, ребра) и коротких трубчатых костях.

Микроскопически опухолевая ткань состоит из мономорфных клеток с округлым или несколько овальным ядром и узким ободком светлой цитоплазмы без четких границ. Клетки составляют почти сплошные поля, включающие полости различных размеров и форм, содержащие большее или меньшее количество крови. Иногда опухолевые клетки формируют структуры типа мелких псевдорозеток. Стромальные волокнистые элементы в опухоли почти не встречаются. Фигуры деления опухолевых клеток встречаются редко (Ю.Н.Соловьев, 1982). Часто наблюдается расширение мозгового канала кости и разволокнение коркового слоя. Реакция надкостницы выражается в виде линейного периостоза. Симптом разрушения кости чаще проявляется в виде мелкоочаговой деструкции. Ценным и постоянным диагностическим признаком саркомы Юинга – наличие внекостного мягкотканного компонента без известковых включений.

Хондросаркома является хрящеобразующей злокачественной опухолью. Часто возникает на почве доброкачественных опухолей: хондром и хондробластом и может встречаться в любой кости, развивающейся из хряща путем энхондрального окостенения. Опухоль имеет дольчатое строение. На разрезе выглядит довольно типично: голубовато-белые полупрозрачные массы с желтыми очагами некрозов и участками обызвествления.

Микроскопически в опухолевой ткани выявляется различная степень анаплазии. Когда имеется выраженный полиморфизм клеток с фигурами атипичных митозов при хондроидном характере межуточного вещества, с участками некрозов и миксоматозного превращения, поставить диагноз хондросаркомы не представляет трудности.

Фибросаркома развивается из соединительный ткани. В зависимости от места возникновения различают центральные (медуллярные) и периферические формы. Центральные формы развиваются из элементов опорной ткани костного мозга, периферические – из наружного (волокнистого) слоя надкостницы. Для фибросаркомы характерно отсутствие костеобразования. На разрезе опухоль представляет собой серовато-белую ткань с очагами некроза и кровоизлияния. При микроскопическом исследовании обнаруживается, что степень анаплазии фибробластических опухолевых клеток и уровень продукции коллагена варьируют в широких пределах. В более анаплазированных опухолях вместе с нарастанием клеточного полиморфизма увеличивается и количество атипичных фигур митозов.

Ретикулосаркома – редко встречаемая форма, развивающаяся из ретикулярной ткани костного мозга. Преимущественно развивается в метафизе длинных трубчатых костей (бедренная, большеберцовая кость). Кость подвергается значительной деструкции, нередки патологические переломы. Микроскопически основным компонентом является опухолевая клетка ретикулярного типа с большими или меньшими признаками полиморфизма. В опухолевой ткани отмечается наличие обильных ретикулярных волокон, оплетающих группы клеток, формирующих альвеолярные структуры. Атипичные митозы встречаются часто. В периферических отделах опухоли иногда можно наблюдать реактивное костеобразование.

24.6 Рост и метастазирование

Злокачественная опухоль возникает в центральной или периферической части кости. Кость постепенно разрушается, что создает условия для патологических переломов. В процессе роста опухоль разрушает эндост, переходит на костный мозг, вдоль которого клетки распространяются за пределы видимой границы опухоли. Распространяясь кнаружи, опухоль отслаивает и разрушает надкостницу, затем переходит на мягкие ткани. Часть опухоли, распространяющейся за пределы кости на мягкие ткани, называют мягкотканными компонентами костных сарком.

В зависимости от особенностей гистологического строения опухоли частота и сроки возникновения метастазов различны. Бурное и раннее метастазирование отмечается при остеогенной саркоме и саркоме Юинга, среднее время генерализации которых составляет приблизительно 7-8 месяцев. Генерализация при фибро- и хондросаркоме наступает в среднем через 21-23 месяца.

В целом первичные саркомы костей обычно метастазируют гематогенным путем, чаще всего в легкое. По данным Н.Н.Трапезникова с соавт., 1986 г. такое метастазирование в легком наблюдалось в 82% случаев.

Лимфогенный путь метастазирования при саркомах костей наблюдается крайне редко. Наблюдаемые увеличенные лимфатические узлы в регионарных зонах зачастую носят реактивный характер. Лимфогенное метастазирование может наблюдаться при саркоме Юинга и ретикулосаркоме.

24.7 Классификация стадии распространения саркомы костей и суставных хрящей по системе TNM

Для планирования лечения и оценки его результатов в странах СНГ с 1997 года используется классификация стадии распространения саркомы костей и суставных хрящей по системе TNM, которая приведена ниже.

T – первичная опухоль:

T_x – недостаточно данных для оценки первичной опухоли;
T_0 – первичная опухоль не определяется;
T_1 – опухоль ограничена кортикальным слоем кости;
T_2 – опухоль распространяется за кортикальный слой, имея мягкотканный компонент.

N – регионарные лимфатические узлы:

N_x – недостаточно данных для определения регионарных лимфатических узлов;
N_0 – нет признаков метастатического поражения регионарных лимфатических узлов;
N_1 – регионарные лимфатические узлы поражены метастазами.

M – отдаленные метастазы:

M_x – недостаточно данных для определения отдаленных метастазов;
M_0 – нет признаков отдаленных метастазов;
M_1 – имеются отдаленные метастазы.

G – гистопатологическая дифференцировка:

G_x – степень дифференцировки не может быть установлено;
G_1 – высокая степень дифференцировки;
G_2 – средняя степень дифференцировки;
G_3 – низкая степень дифференцировки;
G_4 – недифференцированные опухоли.

Примечание. Саркома Юинга и первичные злокачественное лимфомы кости оцениваются как G_4.

Группировка по стадиям

Стадия	G	T	N	M
стадия IA	$G_{1,2}$	T_1	N_0	M_0
стадия IБ	$G_{1,2}$	T_2	N_0	M_0
стадия IIA	G_{3-4}	T_1	N_0	M_0
стадия IIБ	G_{3-4}	T_2	N_0	M_0
стадия III не определяется				
стадия IVA	любая G	любая T	N_1	M_0
стадия IVБ	любая G	любая T	любая N	M_1

24.8 Клинические симптомы саркомы костей и суставных хрящей

Несмотря на разнообразие патоморфологических форм, у всех злокачественных новообразованиях костей и суставных хрящей клиническая картина характеризуется тремя основными симптомами:

1) болью в области пораженного опухолью кости;
2) наличием пальпируемой опухоли;
3) нарушением функции конечности в области пораженной кости и соседних с ней суставов.

1. Боль – является первым клиническим проявлением заболевания, которую у 35-50% больных связывает с травмой, полученной от 1 до 4-6 месяцев назад. Боль в начале имеет неопределенный характер, а затем локализуется в пораженном участке кости. Она в первое время возникает при физической нагрузке. По мере увеличения в размерах патологического очага, боли приобретают постоянный, ноющий характер, постепенно нарастает ее интенсивность и она не зависит от движения. В отличие от воспалительных заболеваний, боль усиливается по ночам, иммобилизация конечности не избавляет от боли.

Динамика развития и интенсивность болевого синдрома зависит от разновидности саркомы. Резкая и быстро нарастающая боль характерна остеогенной саркоме и саркоме Юинга. Интенсивность боли обычно уменьшается, когда наступает прорыв надкостницы, и опухоль выходит за ее пределы. При хондросаркоме, фибросаркоме боль тупая, неинтенсивная.

Локализация боли обычно соответствует месту расположения опухоли, но при поражении костей таза иногда наблюдается в нижних конечностях, что может явиться причиной ошибочного заключения.

2. Симптом "пальпируемой опухоли" в начальной стадии опухолевого процесса бывает еле заметный, но по мере выхода опухоли за пределы надкостницы, припухлость в области пораженной кости становится все более отчетливее. При остеогенной саркоме припухлость без четких контуров удается обнаружить уже через некоторое время после появления боли, а при хондросаркоме пальпируемое образование медленно растет. При быстром темпе роста опухоли и инфильтрации мягких тканей возникает отечность мышцы и кожи, кожный покров над опухолью постепенно становится цианатичной из-за венозного застоя, кожа растягивается, истончается, приобретая "глянцевидный" характер.

Опухоли кости имеют гладкую или бугристую поверхность, неподвижны и несмещаемы, иногда бывают горячи на ощупь.

Нарушение функции пораженной кости и соседних суставов является характерным симптомом при локализации опухоли в верхних и нижних конечностях ближе к суставам. Сначала проявляется болевой контрактурой. По мере прогрессирования процесса опухоль выходит в мягкие ткани, сдавливая и инфильтрируя их, что приводит к тугоподвижности сустава, отсутствию активных движений и ограничению пассивных, вплоть до полного исключения из функций пораженной конечности.

Описывая вышеуказанные симптомы, следует подчеркнуть, что эти симптомы и характерны для доброкачественных опухолей. Но доброкачественные опухоли в отличие от злокачественной опухоли обычно растут медленно, не дают выраженных болевых ощущений и мало нарушают функцию конечностей. Даже большие по объему доброкачественные опухоли в виду медленного роста нередко мало беспокоят больного, а злокачественные опухоли быстро растут, симптомы быстро прогрессируют.

Излагая вопрос клинической картины опухолей костей, следует отметить, что клинические симптомы, особенно в раннем периоде, позволяют лишь заподозрить опухоль, проявить онкологическую настороженность, поэтому при малейшем подозрении на опухолевой процесс больного необходимо направить на рентгенологическое исследование.

24.9 Диагностика саркомы костей и суставных хрящей

Диагностика костных опухолей складывается из клинических, рентгенологических и морфологических методов исследования и ряда дополнительных: радиоизотопной диагностики, лабораторных исследований и ангиографии.

Опрос. При постановке диагноза из клинических данных следует особо обратить внимание на анамнез болезни, характер течения и на наличие триады симптомов: боль (характер, интенсивность, связь с травмой), пальпируемая опухоль (температура, цвет кожи, выраженность сосудистой сети, консистенция), нарушение функции конечности (объем движения, наличие контрактуры). Необходимо выяснить связь заболевания с перенесенными травмами, этапы обращения больного за медицинской помощью, характер и результаты проведенных ранее обследования и лечения.

Осмотр и пальпацию проводят тщательно. При осмотре можно обнаружить припухлость тканей, гиперемию, растянутость кожи и расширение подкожных вен над выбухшим образованием, деформацию или увеличение объема конечности. Пальпируемая опухоль может иметь плотную или плотноэластическую консистенцию, мало- или безболезненна, фиксирована к кости или представляет собой утолщенную кость.

Данные, полученные в результате опроса и физикального метода обследования, позволят врачу заподозрить злокачественное новообразование кости.

Сигналами тревоги являются:

1) стойкая постоянная, постепенно усиливающаяся боль в конечности или кости туловища, не связанная с травмой, или возникшая после нее по прошествии светлого промежутка времени;
2) наличие твердого неподвижного образования, исходящего из кости;
3) равномерное или асимметричное увеличение объема конечности за счет вздутия кости;
4) стойкое нарушение функции конечности, не связанные с травмой.

Рентгенологические методы исследования

Рентгенологическое исследование является важнейшей составной частью комплексного метода обследования больного, которое начинается с рентгенографии в двух стандартных проекциях. Рентгенологический синдром злокачественной опухоли кости и рентгенологический синдром доброкачественной опухоли кости существенно различаются. Тем не менее, рентгенодиагностика опухолей костей основывается на интерпретации рентгеновской картины, слагаемых из трех важнейших компонентов, а именно:

1) деструктивных изменений;
2) нарушения соотношения костеобразовательных элементов;
3) реактивных явлений.

Все эти компоненты на рентгенограммах представляются в различных соотношениях в зависимости от типа опухоли и фазы развития процесса.

• Деструктивный процесс – основной рентгенологический признак злокачественной опухоли, который проявляется наличием дефекта в кости с разрушением костной балки. Он может быть мелкоочаговым или крупноочаговым.

а) мелкоочаговые деструкции более характерны для остеогенной саркомы и саркомы Юинга;

б) крупноочаговые деструкции – для хондросаркомы, фибросаркомы, ангиосаркомы;

• Частым признаком злокачественных опухолей костей является изменение коркового слоя кости:

а) прорыв коркового слоя означает озлокачествление или злокачественное течение опухолевого процесса;

б) истончение коркового слоя, которое чаще наблюдается при хондросаркоме;

в) расслоение коркового слоя с образованием слоистого периостита, которое более характерно для саркомы Юинга.

• Патологическое костеобразование наблюдается исключительно при опухолях остеогенного происхождения. При этом в опухолевых массах возникает патологическое костеобразование в виде иглоподобных спикул, которое отходит от поверхности кости радиарно в толщу опухоли (так называемый «игольчатый периостит»). Это результат костеобразующей деятельности остеобластов, расположенных вокруг кровеносных сосудов надкостницы, оттесняемой опухолью от кости.

• Периостальная реакция почти всегда наблюдается при злокачественном росте. При этом надкостница на небольшом участке отслаивается и приподнимается под острым углом к длиннику кости, разрушая ее радиарным разрастанием типа «козырька», только при саркоме Юинга периостальная реакция носит слоистый характер.

В связи с этим следует подчеркнуть, что большое значение в диагностике и дифференциальной диагностике имеет реакция периоста. Для остеогенных сарком характерны два вида периостальных изменений:

1) поперечный или игольчатый периостит (спикуль);
2) симптом козырька или симптом шпоры («треугольник Кодмана»).

Остеогенные саркомы рентгенологически подразделяются на три формы:

1) Остеолитическая форма;
2) Остеопластическая (склеротическая) форма;
3) Смешанная.

Каждая из этих форм имеет характерную рентгенологическую картину, суть которой заключается в следующем:

• Остеолитическая форма остеогенной саркомы характеризуется образованием крупного очага деструкции с неровными изъеденными краями в метаэпифизарном отделе кости, не имеющего четких контуров. Отличительным признаком является отслоение периоста с образованием на границе дефекта коркового слоя периостального козырька, или «треугольника Кодмана», в тоже время внекостный компонент не содержит известковых включений.

• Остеопластическая или склеротическая форма остеогенной саркомы характеризуется тем, что первоначально отмечается диффузное уплотнение структуры кости. При дальнейшем прогрессировании процесса опухоль полностью заполняет костномозговой канал, прорастает корковый слой. Опухоль постепенно оттесняя надкостницу, приводит к образованию радиально расходящихся спикул, расположенных перпендикулярно к поверхности кости. Появление костных спикул является одним из ранних рентгенологических симптомов остеопластической формы саркомы.

Следует отметить, что обязательным спутником остеопластической формы остеогенной саркомы является остеопороз, который развивается в результате бездеятельности кости из-за сильных болей.

• Рентгенологические проявления саркомы, развивающейся из элементов костного мозга (саркомы Юинга, ретикулосаркомы, миэломной болезни) во многом сходны и они характеризуются:

1) расширением костномозгового канала;

2) деструкцией костной ткани мелкоячеистого характера, имеющей либо овальную или округлую форму, напоминая картину «выеденной молью» или «пчелинной сотью» (характерна для миэломной болезни);

3) реакция надкостницы выражена в виде линейного или слоистого (луковичного) периостаза, по мере прогрессирования опухоли кость разрушается, и опухоль переходит в мягкие ткани;

4) если опухоль исходит из плоских костей, например, в тазовых костях, где отсутствует плотная надкостница, то опухоль быстро выходит за пределы кости и часто отсутствуют признаки периостального костеобразования. Симптом разрушения кости проявляется в виде мелкоочаговой деструкции.

5) при этих опухолях часто отсутствуют признаки преиостального костеобразования.

Таким образом, очень ценным и постоянным диагностическим признаком саркомы Юинга плоских костей является наличие внекостного мягкотканого компонента без известковых включений.

Остеогенные саркомы развиваются в основном в длинных трубчатых костях и локализуются обычно в метафизах, они никогда не переходят ни эпифизарного, ни суставного хряща!

Следует подчеркнуть, что большое значение в диагностике и дифференциальной диагностике имеет реакция периостита. Для остеогенных сарком характерны два вида периостальных изменении:

1) поперечный или игольчатый периостит (спикуль);

2) симптом козырька или симптом шпоры (треугольник Кодмана).

Хондросаркома рентгенологически характеризуется наличием центрально или эксцентрически расположенного очага деструкции остеолитического характера, чаще больших размеров, с нечеткими контурами и отсутствием зоны склероза. Харак-

терны участки обызвествления в проекции очага деструкции кости. При эксцентрическом расположении опухоли или при увеличении размеров, центрально расположенной хондросаркомы, наблюдаются истончение, вздутие и разрушение кортикального слоя с появлением экстраоссального компонента опухоли с участками обызвествления. Возможны слоистые и бахромчатые периостальные наслоения.

Компьютерная томография дает возможность установить протяженность внутри- и внекостного распространения опухоли, отношение к крупным сосудам и нервам, что возможно для решения вопроса об объеме оперативного вмешательства и для оценки эффективности консервативных методов лечения.

Ядерно-магнитная резонансная томография позволяет оценить степень распространения опухоли на окружающие структуры и иметь представление о физико-химических процессах, протекающих в кости.

Ангиография относится к числу уточняющих методов диагностики. При злокачественных новообразованиях костей и суставных хрящей на ангиограмме обычно обнаруживают атипизм расположения и изменения архитектоники сосудов, которые выражаются:

1) оттеснение магистрального артериального ствола опухолью;
2) появление добавочных артериальных стволов, отходящих от магистральных сосудов;
3) эти добавочные сосуды на поверхности опухоли образуют густую беспорядочную сеть, при заполнении которой контрастным веществом четко определяется граница опухоли;
4) при некрозе опухоли на ангиограммах в центре опухоли отмечается либо отсутствие, либо скудная васкуляризация этого участка;
5) сосудистая сеть располагается больше всего в мягкотканой части опухоли, тогда как в участках патологического костеобразования отмечается меньшее количество новообразованных сосудов;
6) часто при злокачественных быстрорачиущих опухолях могут быть такие ангиографические симптомы, как бесформенное скопление контрастного вещества, расширение приводящих сосудов, укорачивание артериальной фазы, раннее наступление капиллярной фазы, узурации и ампутации.

В качестве контрастного вещества применяются 50% кардиотраст, 70 % верографин, 70% диодон в количестве 40-60 мл. Контрастное вещество вводится после чрезкожной катетеризации бедренной артерии по Селдингеру.

Таким образом, при помощи ангиографии можно уточнить размер опухоли, ее контуры, характер развития сосудов и васкуляризацию новообразования.

Радионуклидную диагностику проводят для определения протяженности опухолевого процесса в пределах кости, установления характера распределения изотопа в различных участках опухоли, выявления метастазов в скелетах, не определяемых рентгенологически. Исследование проводят с применением радиоактивных изотопов строция (Sr^{89}), технеция (Tx^{99}). Радиоактивные препараты после внутривенного введения накапливаются в повышенных количествах в зонах усиленного остеогенеза. Наиболее высокий уровень накопления изотопа отмечается при остеопластической форме остеогенной саркомы. Злокачественные опухоли, не сопровождающиеся реактивным костеобразованием (саркома Юинга, ретикулосоркома, миэлома), характеризуются низким уровнем накопления изотопа.

Следует отметить, что применение радиофармпрепаратов у больных с первичными саркомами костей позволяет намного раньше рентгенологического метода выявить очаги метастатического поражения костей до появления болевого синдрома.

Цитоморфологическая диагностика является определяющей в плане постановки диагноза, выборе метода лечения у больных злокачественными новообразованиями костей и суставных хрящей. Производятся аспирационная биопсия, трепанобиопсия или открытая биопсия опухоли.

• *Аспирационная биопсия* проста, общедоступна, наносится минимальная травма, можно быстро получить материал. Положительный результат по данным А.И.Зубакиной (1981) – 65,5%, В.Колей, (1990) – 80%.

• *Трепанобиопсия* – получает столбик тканей для гистологического исследования при помощи троакара. При локализации процесса в костях таза и ребрах биопсию желательно проводить в рентгенкабинете под контролем изображения очага поражения на экране.

• *Открытая биопсия* – осуществляется в случае получения негативных морфологических ответов после выполнения закрытых методов. Ее производят непосредственно перед оперативным вмешательством. Проксимальнее опухоли накладывают жгут, рассекают мягкие ткани и обнажают опухоль. При наличии мягкотканого компонента иссекают участок на периферии опухоли. При внутрикостном росте опухоли сначала удаляют долотом кортикальный слой, а затем иссекают пораженную ткань. Производят срочное гистологическое исследование. При подтверждении диагноза выполняют резекцию кости или ампутацию конечности.

Следует учесть, что не всегда удается поставить морфологический верифицированный диагноз. Даже опытные патоморфологи допускают ошибки. Особенно трудна морфодиагностика ретикулосаркомы кости, злокачественных форм гигантоклеточной опухоли, хондросаркомы и др.

Определение точного диагноза костных опухолей возможно только при тесном сотрудничестве клиницистов, рентгенологов и патоморфологов.

Лабораторные методы диагностики для костной опухоли имеют вспомогательное значение:

1) при остеопластических опухолях отмечается тенденция к повышению уровня щелочной фосфатазы, кальция в крови;

2) при миеломной болезни отмечается гиперглобулинемия, особенно глобулиновой фракцией, присутствует белок Бенс-Джонса в моче.

Изменения показателей периферической крови (лейкоцитоз, нейтрофилез, ускорение СОЭ, анемия) наблюдаются, как правило, в терминальном периоде и, являясь следствием хронической интоксикации.

Таким образом, подводя итог диагностики опухолей костей, особо следует выделить следующие моменты:

1. Распознавание костных опухолей, особенно в ранних стадиях заболевания, представляет значительные трудности. Это приводит к тому, что процент диагностических ошибок остается высоким. Так, по данным Н.Н.Трапезникова (1986), из 933 больных с первичными опухолями костей у 284 (30,4%) первичный диагноз был ошибочный, а у 432 (46,3%) он не был установлен.

А.К.Косаев (1982), анализируя материал нашей республики по диагностике костных опухолей, пришел к выводу, что 68,8% ошибок попадает на амбулаторно-поликлинический прием, 20,4% – на стационар неонкологического учреждения.

По мнению Н.Н.Трапезникова (1986) основными причинами порождающими ошибки являются:

а) недоучет жалоб больного и анамнеза болезни;

б) недостаточное использование диагностических методов, особенно пункцию и биопсию;

в) неправильная трактовка данных рентгенологических исследований.

2. Большинству больных вследствие установления ошибочного диагноза назначают нерациональное лечение, чаще всего физиотерапию, что приводит к быстрому росту и метастазированию опухоли. В связи с этим до окончательного установления диагноза ни в коем случае нельзя назначать физиотерапию!

24.10 Дифференциальная диагностика

Дифференциальную диагностику саркомы костей и суставных хрящей проводят с гематогенным остеомиелитом, доброкачественными опухолями и туберкулезом, разновидностями остеодистрофии костей.

• **Гематогенный остеомиелит** в отличие от злокачественной опухоли костей характеризуется острым началом, с высокой температурой и интоксикацией, болями в области пораженной кости, ослабевающиеся при иммобилизации. Со стороны периферической крови отмечается выраженный лейкоцитоз со сдвигом лейкоформулы влево. Рентгенологически быстро наступает равномерное отслоение надкостницы от коркового слоя с образованием бахромчатого периостита, отмечается расширение Гаверсового канала и разрушение коркового слоя с образованием обширного дефекта в нем, затем наступает секвестрация кости с образованием свища. При стихании воспалительного процесса в результате проведения активной противовоспалительной терапии наступает склероз кости, слияние периостальных наслоений с кортикальным слоем, суживается костномозговой канал.

• **Туберкулез кости** – это хронический гнойный специфический воспалительный процесс, который является результатом генерализации первичного туберкулеза легких. В отличие от злокачественной опухоли при туберкулезе кости рентгенологически отмечается наличие слоистого периостита, туберкулезный очаг медленно увеличивается и никогда не достигает больших размеров, а также имеет секвестр. Туберкулезный процесс поражает оба суставных конца, тогда как при саркоме опухоль не переходит за линию одного сустава.

Диагноз подтверждается наличием специфического туберкулезного процесса в легком и положительной реакцией Манту.

• **Доброкачественные опухоли кости и суставных хрящей** растет очень медленно, почти отсутствуют боли и изменение сосудистого рисунка кожи в области пальпируемой опухоли. Рентгенологически форма опухоли правильная, контуры ее четкие, окружающая опухоль костная пластинка не разрушена, часто образуя склеротическую каемку. Совершенно отсутствуют остеолиз, остеосклероз и периостальные реакции, характерные для злокачественных опухолей кости.

• **Злокачественные опухоли** костей следует дифференцировать от предсаркоматозных заболеваний таких как болезни Педжета, Риклингаузена, фиброзной дисплазии и остеокластобластомы, клинико-рентгенологические особенности которых описаны выше.

24.11 Лечение саркомы костей и суставных хрящей

В связи с большим разнообразием гистологических форм первичных опухолей скелета требуется дифференцированный подход к выбору метода лечения с учетом гистогенеза, степени дифференцировки тканевых и клеточных структур опухоли, стадии распространения, локализации и общего состояния больного.

Следует подчеркнуть, что в последние годы принципы и методы лечения злокачественных новообразований костей претерпели серьезные изменения. На смену обширным оперативным вмешательствам пришло комбинированное и комплексное лечение, включающие сохранные операции, нео- и адъювантные курсы химио- и лучевой терапии.

При выборе метода лечения, того иного вида саркомы костей и суставных хрящей, в первую очередь, учитывают степень чувствительности к химиолучевым методам. Известно, что хондросаркомы, фибросаркомы не чувствительны к химиолучевой терапии, и для них единственно радикальным методом лечения является радикальное оперативное вмешательство. Напротив, остеогенные саркомы, особенно саркомы Юинга, ретикулосаркома кости обладают определенной чувствительностью как к химиотерапии, так и к действию ионизирующего излучения, что делает эти методы основными в лечении страдающих этими видами саркомы больных, а оперативное вмешательство – дополнительным компонентом при остеогенной саркоме, а при саркоме Юинга и ретикулосаркоме, по строгим показаниям, у части больных. Остальные виды саркомы занимают промежуточное положение, основным методом лечения которых является радикальное хирургическое вмешательство, а химиолучевые методы лечения используются как дополнительное (Н.Н.Трапезников с соавт. 1986, 1989, 1996, Б.Б.Тайлаков, 1996, Б.А.Колычин с соавт., 1997, А.Т.Амирсланов с соавт., 2001, Н.М.Иванова с соавт., 2004, Thomas Pridrick R.M. et. al., 1984, Burget E.O. et. al., 1990, Wilkins R.M., 1996).

Следует подчеркнуть, что применение хирургического метода лечения при саркомах костей и суставных хрящей является главным составным элементом любого комплекса лечебных мероприятии.

Радикальное удаление опухоли осуществляют либо путем ампутации, экзоартикуляции, межлопаточно-грудной ампутации конечности, либо с помощью сегментарной резекции кости с замещением дефекта металлическим или керамическим эндопротезом. Оба вида оперативных вмешательств должны быть выполнены абластично, по возможности, адекватно. При этом всегда следует учесть, что ампутация конечности должна быть произведена на функционально выгодном уровне, чтобы получить полноценную культю для протезирования. При осуществлении сохранных операций линия пересечения кости должна удовлетворить требованию, предъявляемым для эндопротезирования.

Для замещения дефекта кости применяют следующие методики: монолокальный чередующийся дистракционно-компрессионный остеосинтез, билокальный последовательный дистракционно-компрессионный остеосинтез, полилокальный дистракционно-компрессионный остеосинтез.

В настоящее время большинство авторов считают, что, при наличии достаточно эффективных схем полихимиотерапии, проведение сохранных операции на конечностях оправданым и целесообразным. При сохранных операциях используются эндопро-

тезы из металла, керамики и других искусственных материалов как российского, так и дальнего зарубежного производства, преимущественного фирм "Poldy" (Чехия), "Waldemar Link" (Германия). При этом авторы отмечают удовлетворительные результаты с объемом движений в коленном суставе.

Операция производится в среднем на 24-25 день от начала последнего курса химиотерапии с учетом клинико-лабораторных данных пациента. Оперативное лечение заключается в широкой сегментарной резекцией пораженного опухолью участка кости с последующим замещением образовавшегося дефекта эндопротезом. В случае невозможности проведения органосохраняющей операции производится ампутация.

Показаниями к выполнению сохранных операции являются:

- гистологические подтверждения диагноза;
- окружность конечности над опухолью не более 5-6 см аналогичной окружности здоровой;
- поражение не более половины диафиза конечности;
- у детей согласие родителей на возможную ампутацию конечности в случае невозможности осуществления сохранной операции, выясненной во время оперативного вмешательства.

За последние десятилетия появились эндопротезы, позволяющие выполнить тотальное удаление трубчатой кости (экзоартикуляцию в 2-х суставах с замещением дефектов эндопротезами обоих суставов) или модульные, т.е. "раздвижные эндопротезы" (Ю.В.Пашков, 2003).

При резекции массивных суставных концов костей (коленного сустава) дефекты замещаются иногда вываренной аллокостью, соединяя аллотрансплантантов по методике "Русского замка" с прочной фиксацией, а сосуды и связочные аппараты восстанавливаются синтетическими сосудистыми протезами и тесемками. (Г.М. Ведзижев, 1996).

При саркомах с большим мягкотканным компонентом показаны ампутации (экзоартикуляции) на уровне выше расположенного сегмента конечности.

Анализ результатов сохранных операций, выполненных при остеогенной саркоме и саркоме Юинга, показывает, что после только хирургического лечения рецидивы и метастазы выявляются у 70% больных в течение первых 6-8 месяцев. Такой короткий интервал между лечением и развитием диссеминации опухоли предполагает наличие микометастазов уже при первых признаках заболевания (Н.Н. Трапезников с соавт., 1986).

В связи с этим в течение последних двух десятилетий изменилась тактика лечения остеогенной саркомы, саркомы Юинга, ретикулосаркомы, т.е. стали интенсивно разрабатываться комплексные методы лечения (операция + нео- или адъювантные курсы лучевой и полихимиотерапии, лучевая терапия + нео- или адъювантные курсы полихимиотерапии). Развитию комплексного метода лечения послужило появление новых противоопухолевых препаратов широкого спектра действия и разработка эффективных режимов их применения.

Эффективные методы комплексного лечения остеогенной саркомы и саркомы Юинга

1. Остеогенная саркома составляет от 30% до 60% всех первичных сарком костей. Прогноз болезни зависит от локализации, размеров и распространенности опухоли, ответа на химиотерапию. Больные остеогенной саркомой нуждаются в длитель-

ном комплексном лечении, которого предпочтительно проводить в специализированных онкологических учреждениях, имеющих соответствующие возможности и опыт.

Остеогенная саркома относительно резистентна к лучевой терапии. При ней одно хирургическое лечение дает совершенно неудовлетворительные результаты, так как у 80-90% больных в течение 12-18 месяцев после ампутации конечности появляются метастазы в легких. Для подавления роста клинически не регистрируемых метастазов используется химиотерапия. Чувствительность остеосаркомы к монохимиотерапии известными препаратами невелика, колеблясь от 10 до 30%. Комбинированная химиотерапия с использованием сочетания наиболее активных при остеогенной саркоме противоопухолевых препаратов (доксорубицин, цисплатин, метотрексат, ифосфамид) позволяет получить объективный эффект у 40% больных (Н.И.Переводчикова, 2005). Существенно изменило прогноз больных локализованной остеогенной саркомы применение нео- и адъювантной химиотерапии. После неоадъювантный химиотерапии больных оперируют и в зависимости от степени повреждения опухоли (патоморфоза) выбирают послеоперационную химиотерапию. В том случае, если более 90% опухолевых клеток в результате предоперационной химиотерапии некротизированы, то в послеоперационном периоде продолжается химиотерапия теми же препаратами, что и перед операцией. Если повреждено менее 90% опухолевых клеток, то переходит на другой альтернативный химиотерапевтический режим. Использование нео- и адъювантной химиотерапии позволило повысить 5-летнюю выживаемость больных, оперированных по поводу локализованных форм остеогенной саркомы, с 13 до 50% (Н.Н. Трапезников с соавт., 1996, А.Т. Амирсланов с соавт., 2000).

В РОНЦ им. Н.Н.Блохина РАМН под руководством академика РАН и РАМН Н.Н.Трапезникова в течение более 40 лет испытывались различные методы лечения костных сарком, в том числе остеогенной саркомы и в настоящее время самой наилучшей схемой локализованной формы остеосаркомы является следующее 3-х этапное лечение:

I-этап. Лечение начинается с предоперационной химиотерапии с одним из следующих режимов:

- Доксорубицин – 30 мг/м^2 внутриартериально с 1-го по 3-й день (2-3 курса с интервалом 3-4 недели);
- Цисплатин – 150 мг/м^2 внутриартериально однократно в виде 3-х часовой инфузии (до 6 курсов с интервалом 3-4 недели);
- Метатрексат – 7-10 мг/м^2 с фолиантом кальция (лейковорин), 2 введения с интервалом в 7-14 дней;
- Доксорубицин – 90 мг/м^2 96-часовая постоянная инфузия + цисплатин – 120 мг/м^2 внутриартериально.

Повторение курса через 4 недели.

Число курсов химиотерапии определяется ответом опухоли к примененным химиопрепаратам.

II-этап. После 3-4 циклов химиотерапии через 20 дней проводят сохранную костно-пластическую операцию или ампутацию.

III-этап. Через 3-4 недели после операции проводятся 5-6 циклов полихимиотерапии с интервалом между циклами 3-4 недели.

Послеоперационная химиотерапия определяется степенью лекарственного патоморфоза. При III-IV степени повреждения опухоли используется тот же препарат, что и до операции. Больным с I-II степенью повреждения опухоли меняются химиопрепараты.

В качестве альтернатива режима для послеоперационной химиотерапии может быть использован следующий режим химиотерапии:

• Метотрексат – 7-12 г/м^2 (с фолиантом кальция)

4 курса с интервалом 2 недели.

Затем через 3 недели:

• Ифосфамид – 2 г/м^2 (с месной) 2-х часовая инфузия в 1-5-й день. 2 курса с интервалом 3 недели.

• АДІС. Доксорубицин – 75 мг/м^2 96 часовая в/в инфузия.

Дакарбазин – 750 мг/м^2 в/в в 1-й день 2 курса с интервалом 3 недели.

Через 3-4 недели повторение предыдущего цикла: метотрексат – 4 курса, ифосфамид – 4 курса, АДІС – 2 курса.

Столь длительные курсы лечения оправдывают своим хорошим отдаленным результатом (Н.И. Переводчикова, 2005).

Лечение больных с метастазами остеогенной саркомы,
принятое в РОНЦ им. Н.Н.Блохина РАМН

При метастазах остеогенной саркомы используется полихимиотерапия, где базисными препаратами являются доксорубицин, цисплатин и ифосфамид.

Предлагаемые режимы полихимиотерапии.

1. Циклофосфамид – 600 мг/м^2 в/в в 1-й день.

Доксорубицин – 40 мг/м^2 в/в в 1-й день.

Цисплатин – 100 мг/м^2 в/в капельно в 1-й день или 30 мг/м^2 в 1, 2 и 3-й день.

Лечения проводят 1 раз в 3 недели.

2. АДІС. Доксорубицин – 75 мг/м^{2}96-часовая постоянная инфузия.

Дакарбазин – 750мг/м^{2}96-часовая постоянная инфузия.

Повторение курса через3-4 недели.

2. Эффективные методы комплексного лечения саркомы Юинга

Саркома Юинга составляет 15-20% первичных злокачественных опухолей скелета. Основной контингент больных – дети, подростки в возрасте от 10 до 20 лет. Чаще всего поражаются длинные трубчатые кости и кости таза, ребра. Редко распространяется экстраоссально в мягких тканях. Она характеризуется быстрым ростом, к раннему метастазированию в легкие (45-65%), кости (30%) и различные органы. Показания к хирургическому лечению при саркоме Юинга, по единодушному мнению большинства исследователей, весьма скептична, поэтому в настоящее время оперативное вмешательство не получило широкого применения, как в чистом виде, так в комплексе с другими методами лечения.

Саркома Юинга стоит несколько обособленно в ряду костных сарком из-за высокой чувствительности к лучевым и лекарственным воздействиям. В связи с этим стандартным методом лечения локализованной формы саркомы Юинга является последовательно проведенная лучевая и химиотерапия, а при диссеминированной форме – многокомпонентные курсы полихимиотерапии.

Лечение локализованной формы саркомы Юинга проводят в двух вариантах:

I вариант

На первом этапе проводят стандартный курс лучевой терапии на область первичного очага – СОД 55-60 Гр. в течение 5-6 недель. Учитывая свойственное саркоме Юинга распространение по костномозговому каналу, облучению подлежит вся кость,

в которой выявлен очаг поражения. У детей из-за опасности полной остановки роста кости целесообразно выключить из зоны облучения противоположный эпифиз. Учитывая выраженную задержку роста кости, возникновение поздних трофических изменений ткани при тотальном облучении пораженной кости, ряд исследователей рекомендуют уменьшить дозу облучения до 45-50 Гр., исключая из объема облучения один, а в ряде случаев и оба эпифиза (Б.А.Колыгин с соавт., 1997. В.Н.Тимухина, 2002, Tefft M. et. al., 1981).

На втором этапе в течении двух лет проводят 6 курсов полихимиотерапии, причем в течении первого года с интервалом 3 месяца, в течении второго года – 6 месяцев.

Наиболее часто применяемый режим полихимиотерапии, применяемый в РОНЦ им. Н.Н.Блохина РАМН.

Адриамицин – 20 мг/м^2 в/в в 1, 8, 15 дни.

Винкристин – 0,75 мг/м^2 в/в 1, 8, 15 дни.

Циклофосфамид – 250-300 мг/м^2 в/в в 1, 3 дни.

Европейская исследовательская группа 1ESS рекомендует проводить нео- и адъювантные курсы полихимиотерапии в интенсивных режимах (интервал не более 3-4 недель), применяя адриамицин, ифосфамид, винкристин и циклофосфамид, рассматривая их как стандартная терапия (Berget E.O. et. al., 1990, Grier H. et. al., 1994).

II – вариант

На 1 этапе – полихимиотерапия (4-5 курсов с интервалами 3 недели), на II этапе – облучение очага поражения в СОД 50-60 Гр. на фоне проведения 4 курсов щадящей полихимиотерапии одним из следующих химиопрепаратов – адриамицин, ифосфамид, циклофосфамид.

В 1997 году в НИИ детской онкологии и гематологии Гу РОНЦ им. Н.Н.Блохина РАМН был создан протокол для пациентов группы высокого риска, состоящий из индуктивной химиотерапии, локальной терапии в виде хирургического удаления опухоли и/или облучение в СОД 50-60 Гр.; фазу консолидации в виде высокодозной химиотерапии с последующей трансплантацией гемопоэтических стволовых клеток или стандартную химиотерапию, после которой провели лучевую терапию или радикальное хирургическое лечение локализованной опухоли. Индуктивная фаза включает проведение 5 курсов полихимиотерапии в альтернирующем режиме: 1, 3, 5 курсы по схеме: винкристин – 1,5 мг/м^2 в 1, 8, 15 дни; доксорубицин – 37,5 мг/м^2 в 1, 2 дни в виде 24 часовой инфузии; циклофосфамид – 2,1 г/м^2 в 1, 2 дни, а 2 и 4 курсы полихимиотерапии по схеме: ифосфамид – 2,4 г/м^2 1-5 дни, этопозид – 100 мг/м^2 1-5 дни. Интервал между курсами составил 21 день. Лучевая терапия на область первичного очага проводится в СОД 50-60 Гр., на область метастатических очагов СОД 30-36 Гр. Использование вышеуказанного протокола лечения достоверно увеличивает безрецидивную выживаемость пациентов с прогностически неблагоприятными формами саркомы Юинга по сравнению с группой исторического контроля с 20,2 до 52,6% и первично генерализованным процессом с 0 до 44% (Н.М. Иванова, 2004).

В Казахском научно-исследовательском институте онкологии и радиологии разработана комплексная терапия саркомы Юинга Г.А.Тлеугабыловой (2005) с применением 5 компонентной химиотерапии (цисплатин 70мг/м^2 в/в в 1-ый день, адриабластин 40 мг/м^2 в 2, 9 дни, цилофасфан 100 мг/м^2 в/в в 2, 4, 6, 8 дни, винкристин 1 мг/м^2 в/в в 1, 8 день, метотрексат 30 мг/м^2 в/в 1, 8 день) в неадъювантном режиме перед лучевой терапией. После 3-4 курсов ПХТ проводилась лучевая терапия в общепринятом

режиме: по 2 Гр. ежедневно 5 раз в неделю в СОД 55-60 Гр. расщепленным курсом. В результате такого лечения полная и значительная регрессия опухоли наступила в 80% случаев, что позволило у 15,6% в последующем провести радикальное оперативное вмешательство, 5-летняя выживаемость составила 66,7%.

С начала 80-х годов была доказана эффективность высоких доз мелфалана в сочетании с аутотрансплантацией гемопоэтических клеток костного мозга у больных с крайне неблагоприятным прогнозом на стандартную полихимиотерапию. Так, с 1978 по 1999 гг. в 89 Европейских странах проведена высокодозная химиотерапия с трансплантацией гемопоэтических клеток 192 пациентам с саркомой Юинга. Многофакторный анализ такого лечения показал высокую эффективность такого метода, 5-летняя безрецидивная выживаемость составила 64% (Kalifa C. et. al., 2002).

При диссеминированных формах саркомы Юинга наиболее эффективным методом лечения является проведение высокодозной полихимиотерапии с трансплантацией костного мозга.

Лечебная тактика при ретикулосоркоме

Ретикулосоркома длительное время остается в виде солитарного очага в пределах одной кости. Интервал между развитием первичного очага и возникновением метастазов варьирует от нескольких месяцев до 3-5 лет. Метастазы чаще развиваются в лимфатических узлах, легких, подкожно жировой клетчатке у 22% больных. В отличие от саркомы Юинга ретикулосоркома имеет ряд особенностей:

Медленный рост и метастазирование. По образному выражению K.Uelinger с соавт., 1977, "Месяцы при саркоме Юинге соответствуют годам при ретикулосоркоме";

Несоответствие между обширностью поражения кости и хорошим общим состоянием.

Ретикулосоркома, как саркома Юинга, обладает высокой чувствительностью к химиолучевому лечению. При локализованной форме наиболее эффективным методом является комплексное лечение: неоадъювантная лучевая терапия или 3-4 курса полихимиотерапии + оперативное лечение (желательно органосохраняющая операция) + адъювантные курсы полихимиотерапии, а при диссеминированной форме – полихимиотерапии.

При **хондросаркоме, фибросаркоме** методом выбора является радикальное оперативное удаление опухоли в пределах здоровых тканей. При начальных стадиях опухоли показаны органосохраняющие операции: резекция суставного конца длинной трубчатой кости с эндопротезированием, межлопаточно – грудная или межподвздошно-брюшная резекция. При больших размерах опухоли с выраженным мягкотканным компонентом – ампутация и экзоартикуляция. Лучевое лечение временно дает лишь обезболивающий эффект, химиотерапия не применяется.

24.12 Отдаленные результаты лечения

Изучение выживаемости больных остеогенный саркомы и саркомы Юинга, ретикулосаркомы костей показывает, что результаты "чисто" хирургического и лучевого методов лечения остаются неудовлетворительными. По данным литературы 5-летняя выживаемость локализованных форм этих сарком после хирургического лечения, включая калечащие операции типа ампутации и экзоартикуляции, у взрослых колеблется от 7 до 16 %, у детей – от 3 до 6%, а после лучевой терапии – от 1 до 3% (Ю.В.Пашков, 1988, Б.Б. Тайлаков, 1996, Б.А. Колыгин с соавт. 1997 г., Н.Н Трапезников

с соавт., 2001, Н.М. Иванова, 2004, Sailer S.U. et. al., 1988, Delepine G. et. al., 1992, Wilkins R.M. et. al., 1996).

В настоящее время при остеогенной саркоме, саркоме Юинга и ретикулосаркоме широко применяется комплексное лечение, которое существенно улучшило выживаемость больных.

В 80-х годах XX в. в Европе путем кооперированного исследования в ведущих онкологических центрах разработан один из лучших протоколов лечения локализованной формы остеогенной саркомы COSS–77. В последующем каждые 3-4 года проводилась оценка эффективности лечения и вносились изменения, направленные на увеличение эффективности терапии. При этом основное внимание было обращено на активность различных комбинации нео- и адъювантной химиотерапии, их доз, длительности и способов введения. В результате метанализа установлено, что безрецедивная 5-летняя выживаемость больных, получавших в предоперационном периоде полихимиотерапию составила: 1) цисплатин + доксорбицин составила 66%; 2) цисплатин + ифосфамид + доксорубицин + метотрексат – 79% (Nakano F. et. al., 1998, Bassi G., et. al., 2001, Kalifa C. et. al, 2002).

Рассмотрев результаты лечения детей с учетом различных факторов, Л.А.Дурнову, Н.М.Ивановой, Ю.В.Пашкову (2004) удалось установить, что 5-летняя выживаемость у больных с локализованной формой остеогенной саркомы, получивших только хирургическое лечение, составила 12%. В группе больных, получивших хирургическое и лекарственное послеоперационное лечение – 18%, получивших комплексное лечение (химиотерапия и облучение до операции + радикальное оперативное вмешательство + послеоперационная химиотерапия) – 65%.

При саркоме Юинга до появления новых эффективных противоопухолевых лекарственных препаратов и рациональных схем полихимиотерапии более 90% больных погибали в течение 2-5 лет. Первым методом лечения, доказавшим свою эффективность при саркоме Юинга, был метод локальной лучевой терапии, однако после которой менее чем 10% больных пережили 2-х летний рубеж. За последние 15 лет применение химиотерапии в сочетании с локальным контролем (хирургическая операция или облучение) позволили более чем 2/3 больным пережить 5-летний рубеж (Smith M.A. 1991).

При локализованных формах саркомы Юинга хирургическая операция или лучевая терапия проводится после 3-4 курсов полихимиотерапии. При использовании полихимиотерапии препаратами винкристин, доксорубицин (в детской онкологии адриамицин), циклофосфамид и актиномицин С 5-летняя выживаемость составила 40-42%.

В настоящее время использование альтернирующих курсов полихимиотерапии в сочетании с лучевой терапией в СОД 50-60 Гр. и/или хирургическим удалением первичной опухоли позволяет увеличить безрецидивную выживаемость больных саркомой Юинга от 52,6 до 66,7% (Н.М.Иванова, 2004, Г.А.Тлеугабылова, 2005), а применение высоких доз мелфалана в сочетании с аутотрансплантацией гемопоэтических клеток костного мозга повышает 5-летнюю выживаемость до 64% (Kalifa G. et. al., 2002).

При применении радикального хирургического лечения хондро- и фибросаркомы, по данным литературы, 5-летняя выживаемость колеблется от 15 до 76,4%. Такое большое различие связано с тем, что многие исследователи не выделяют в своих сводках выживаемость при вторичной хондро- и фибросаркоме. По данным РОНЦ им. Н.Н.Блохина РАМН, 5-летняя выживаемость при первичной хондро- и фибросаркоме составляет 39,8%, при вторичной 81,4% (Н.Н.Трапезников с соавт., 1986).

24.13 Реабилитация больных злокачественными опухолями опорно-двигательного аппарата

Злокачественными опухолями опорно-двигательного аппарата, как правило, страдают люди молодого, трудоспособного возраста. Необходимость производства калечащих операций с последующими тяжелыми анатомо-функциональными нарушениями у всех больных вызывает тяжелую психическую травму, что требует коррекции психо-эмоционального состояния. Кроме того, бурное гематогенное метастазирование и не очень удовлетворительные отдаленные результаты лечения требуют осуществление в кратчайший срок после операции комплекса реабилитационных мероприятий.

Психо-эмоциональное нарушение наблюдаются практически у 100% больных, поэтому главной задачей психологической реабилитации является выработка у больного уверенности в том, что после операции он станет полноценным членом общества. Желательно представить возможность больным побеседовать с пациентами, уже благополучно перенесшими такие операции и успешно освоившими протезы. На детей позитивные психо-эмоциональные воздействия должны оказывать родители, с которыми лечащий врач должен проводить обстоятельные разъяснительные беседы.

Больные по выписке из стационара сталкиваются с множеством проблем, поэтому правильное поведение членов семьи на основе тех знаний, которые были получены у лечащего врача и психотерапевта имеют решающее значение и являются своего рода продолжением начатой в стационаре психотерапевтической коррекции. Если в предоперационном периоде основное внимание уделяется психо-эмоциональной реабилитации, то и после проведения операции на первый план выдвигается проблема протезирования. Обычно с момента ампутации или экзоартикуляции до ношения постоянного протеза проходят 10-12 месяцев.

Реабилитация больных после эндопротезирования коленного сустава при костных саркомах. Резекция суставных концов длинных трубчатых костей с замещением дефекта металлическими эндопротезами относится к числу травматичных вмешательств. При планировании сохранных операций у больных остеогенной саркомой Н.Н.Трапезников и другие исходят из двух основных принципов:

а) радикального удаления опухоли;

б) достижения хорошего функционального результата. После эндопротезирования коленного сустава для получения хороших функциональных результатов проводят комплекс реабилитационных мероприятий, включающих лечебную гимнастику, психотерапию, трудотерапию и массаж.

Реабилитация больных после ампутации нижних конечностей при костных саркомах. В результате ампутации больной теряет конечность, без протезирования которой невозможно восстановить ее функцию. Протезирование является основой реабилитации этого контингента больных. Сразу после ампутации культя не приспособлена к постоянному протезу. Это связано с непостоянным размером культи, ее болезненностью, неокрепшим рубцом. Для быстрейшей подготовки больных после ампутации к постоянному протезированию, а также для сокращения процесса формирования культи применяются массаж, лечебная гимнастика, применение лечебно-тренировочного протеза. Для нормального протезирования необходим правильный выбор уровня ампутации, при этом следует ориентироваться схеме, предложенной Colley.

Через 25-40 дней после ампутации конечности больного направляют на протезно-ортопедическое предприятие для изготовления первично-постоянного протеза с жестким культеприемником. В период изготовления постоянного протеза больного нужно продолжать обучать ходьбе на учебно-тренировочном протезе. Срок адаптации к новому протезу, при смене учебно-тренировочного протеза на постоянный, у больных длится 7-10 дней.

Реабилитация больных после экзоартикуляции бедра при злокачественных опухолях. Для физической подготовки больных к предстоящей экзоартикуляции бедра в предоперационном периоде проводят лечебную физическую культуру, переключая внимание больного на выработку определенных навыков, необходимых в послеоперационном периоде. При этом внимание обращается на составные элементы шага, ширину шагов, перенос центра тяжести, сохранение правильной осанки и равновесия, хождение по лестнице. После операции на первый план выдвигаются проблемы протезирования. От момента заживления раны до получения постоянного протеза больные используют лечебно-тренировочный протез, изготовленный в протезных предприятиях из модифицированных полуфабрикатов 10 ФПЛ с резиновой стопой и металлической щиколоткой. При изготовлении лечебно-тренировочного протеза снимают гипсовый слепок с послеоперационного дефекта. По слепку изготовляют приемную полость лечебно-тренировочного протеза. Далее пригипсовывают собранный по размерам больного узел ФПЛ, затем уточняют высоту протеза и угол разворота оси коленного сустава и ширину стопы. Обычно с момента экзоартикуляции бедра до получения постоянного протеза проходит 10-12 месяцев.

Реабилитация больных после операции межподвздошно-брюшного вычленения. Особенностью дефектов после такой операции является разомкнутость жесткого тазового кольца в результате оперативного удаления половины тазовых костей. Это не позволяет осуществлять опору на седалищный бугор и ягодичную область на оперированной стороне не только в протезе, но и при сидении без протеза.

Основными задачами подготовительного периода к постоянному протезированию являются:

1) правильное формирование тазовой культи, ее выносливость к давлению;
2) увеличение силы оставшихся групп мышц, участвующих в управлении протезом;
3) выработка способности к удержанию равновесия тела и правильного стереотипа ходьбы;
4) изготовление лечебно-тренировочного протеза.

Изготовление лечебно-тренировочного протеза осуществляется модифицированным полуфабрикатом 10 ФПЛ с резиновой стопой и металлической щиколоткой, применяющиеся в протезной промышленности для серийного изготовления постоянных протезов типа ПН-8-11 после вычленения бедра в тазобедренном суставе. Масса протеза составляет в среднем 5 кг. Благодаря наличию системы замков в тазобедренном и коленном шарнирах у больных появляется возможность использования протеза для сидения. После обучения ходьбы на лечебно-тренировочном протезе рекомендуется оформить на протезно-ортопедическом предприятии заказ на функционально-косметический бандаж и первично-постояный протез.

Реабилитация больных после межлопаточно-грудной ампутации

Обширные дефекты тканей, образующиеся после этой операции, затрудняют протезирование. Тем не менее, протезирование следует начинать на 12-14-е сутки после операции, когда будут сняты кожные швы. Основная цель протезирования восполне-

ние косметического дефекта, приобретенного после операции. Кроме того, протез восполняет функцию удержания одежды на теле больного. Технология изготовления протезов состоит из следующего:

1) изготовление гипсовой лонгеты, "негатива-позитива" по конусу грудной поверхности на стороне ампутации;

2) сушка лонгеты под феном и нанесение разделительного слоя лака на ее позитивную поверхность;

3) формовка полукорсета протеза по позитивной поверхности лонгеты из слоистого пластика;

4) обрезка полукорсета по результатам примерки.

Легкий пластиковый полукорсет из дифлона охватывает конус грудной клетки на стороне ампутации.

Трудотерапия

Одним из важных разделов реабилитации больных со злокачественными опухолями, перенесших сложные операции, является трудотерапия и рациональное трудоустройство. Проведение трудовой терапии способствует восстановлению функции двигательного аппарата, которая осуществляется путем применения специально дифференцированных видов труда.

Через 4-5 недель после операции по окончании иммобилизации конечности, больные направляются в кабинет трудотерапии, где проводятся комплексные занятия, направленные вначале на восстановление, а затем опорной функции конечности.

Основными видами трудотерапии являются следующие: швейные работы на ручной и ножной машинке, некоторые виды столярной работы и т.д. У больных в процессе трудовой терапии снижается эмоциональное напряжение, исчезает страх оказаться беспомощным после выписки. После протезирования больные нуждаются в рациональном трудоустройстве с учетом их индивидуальных особенностей, пола, возраста, профессии до заболевания, склонностей к тому или иному виду трудовой деятельности.

Достигаемые в результате комплекса реабилитационных мероприятий функциональные и косметические результаты имеют практическую и психологическую ценность, как для больного, так и для окружающих (В.Н.Герасименко с соавт., 1988).

24.14 Использованная литература

1. Аксель Е.М., Давыдов М.И. Злокачественные новообразования в России и странах СНГ в 2002 г. Под ред. М.И.Давыдова и Е.М.Аксель ГУ РОНЦ им. Н.Н.Блохина РАМН. М., Международное информационное агентство, 2004, – 279 с.
2. Амирсланов А.Т. Остеогенная саркома (лечение). //Вест. АН АЗ ССР Баку Элм, 1987, – 172 с.
3. Амирсланов А.Т. Наш опыт применения сохранных оперативных вмешательств при костных саркомах. //Вестник РОНЦ им. Н.Н.Блохина РАМН, 1998, № 1 с. 80-83.
4. Арзыкулов Ж.А., Сейтказина Г.Д., Махатаева А.Ж. и др. Показатели онкологической службы Республики Казахстан за 2005 г. (стат. материалы) Алматы, 2006, – 55 с.
5. Атлас онкологических операций. Под ред. Б.Е.Петерсона, В.И.Чиссова, А.И.Пачеса. М.: "Медицина", 1987.
6. Әбисатов Х.Ә., Есенкүлов Ә.Е. Сүйек қатерлі ісіктері. "Онкология" II том. Алматы, "Ғылым", 1999.

7. Булдыгин В.Н., Зацепин С.Т., Пальшин К. Тотальное эндопротезирование бедренной и плечевой кости при обширных поражениях их злокачественными опухолями. //Матер. 1-го съезда онкологов стран СНГ. Часть II. М, 1996. – 400 с.

8. Ведзижев Г.М. Пересадка суставных концов длинных трубчатых костей нижних конечностей.// Матер. 1-го съезда онкологов стран СНГ. Часть II. М., 1996, – 401 с.

9. Ганцев Ш.Х. Опухоли костей и мягких тканей. В учебнике: "Онкология", М., 2004, с. 433-463.

10. Горбунова В.А. Этапы развития химиотерапии остеогенной саркомы. //Вестник РОНЦ им. Н.Н.Блохина РАМН, 1998, № 1 с. 64-68.

11. Герасименко В.Н., Амирсланов А.Т. Реабилитация больных злокачественными опухолями опорно-двигательного аппарата. В кн.: Реабилитация онкологических больных. Под ред. В.Н.Герасименко. М., "Медицина", 1988, с. 232-251.

12. Дурнов Л.А., Пашков Ю.В., Иванова Н.М. Аспекты современного лечения остеогенной саркомы и саркомы Юинга у детей. //Вестник РОНЦ им. Н.Н.Блохина РАМН, 1998, № 1, с. 18-22.

13. Дурнов А.А., Иванова Н.М. Злокачественные опухоли костей у детей. В рук.: Химиотерапия опухолевых заболеваний. Под ред. Н.И.Переводчиковой. М., 2005, с. 531-539.

14. Зацепин С.Т. Сохранные операции при опухолях костей. М., "Медицина", 1984, – 284 с.

15. Иванова Н.М. Саркома Юинга. В кн.: Энциклопедия клинической онкологии. М., 000 "РЛС-2004". 2004, с. 744-749.

16. Колыгин Б.А. с соавт. Комплексное лечение локализованных костномозговых сарком у детей. //Вопросы онкологии, 1997, № 4, с. 426-429.

17. Махсон А.Н., Бурлаков А.С., Денисов К.А. Микрохирургическая аутотрансплантация сосудов у больных со злокачественными опухолями конечности. //Матер. 1-го съезда онкологов стран СНГ. Часть II. М., 1996, –409 с.

18. Махсон А.Н. Реконструктивная и пластическая хирургия в ортопедии онкологии. //Вестник травматологии и ортопедии, 1998, № 1, с.17-20.

19. Мачак Г.Н., Синюков П.А., Соловьев Ю.Н. и др. Отдаленные результаты хирургического лечения остеогенной саркомы. Матер. 1-го съезда онкологов стран СНГ. Часть II. М, 1996, – 410 с.

20. Пашков Ю.В. Лечение детей остеогенный саркомы. Автореф. дисс. докт., 1988, – 42 с.

21. Переводчикова Н.И. Злокачественные опухоли костей. В рук. химиотерапия опухолевых заболеваний. Под ред. Н.И.Переводчиковой. М., 2005, с. 348-356.

22. Тайлаков Б.Б. Разработка методов лечения локализованных форм саркомы Юинга. Автореф. дисс. докт. М., 1996, – 30 с.

23. Тимухина В.Н. Нетрадиционные подходы к лучевому лечению локализованной саркомы Юинга у детей и подростков. //Российск. онкол. журнал, 2002, № 3, с. 23-26.

24. Тлеугабылова Г.А. Сравнительная оценка различных вариантов комбинированного и комплекса лечения сарком Юинга. Дисс. канд. Алматы, 2005, с. 95.

25. Трапезников Н.Н., Еремина Л.А., Амирсланов А.Т., Синюков П.А., Опухоли костей. М., "Медицина", 1986, – 304 с.

26. Трапезников Н.Н., Еремина Л.А., Кузнецова И.П. Саркомы костей. В рук.: "Комбинированное и комплексное лечение больных со злокачественными опухолями". М., "Медицина", 1989, с. 451-473.

27. Трапезников Н.Н., Соловьев Ю.Н., Синюков П.А. Современные возможности лечения остеогенной саркомы и перспективы химиотерапии. //Матер. 1-го съезда онкологов стран СНГ. Часть II. М., 1996, – 415 с.

28. Трапезников Н.Н., Еремина Л.А., Амирсланов А.Т. и др. Опухоли костей. М., "Медицина", 1996, – 327 с.

29. Трапезников Н.Н., Соловьев Ю.Н., Горбунова В.А. и др. Сохранные операции при первичных костных опухолях конечности. //Матер. 1-го съезда онкологов стран СНГ. Часть II. М., 1996, – 416 с.

30. Трапезников Н.Н., Шайн А.А. Злокачественные новообразования костей. В учебнике: "Онкология", М., "Медицина", 1992, с.346-361.

31. Трапезников Н.Н., Алиев М.Д., Синюков П.А. и др. Прогресс и перспективы развития методов лечения злокачественных опухолей костей. //Вестник РОНЦ им. Н.Н.Блохина РАМН, 1998, №1, с. 7-13.

32. Щербаков С.Д., Амирсланов А.Т. Сохранные операции при первичных костных опухолях конечностей. //Новое в онкологии, 1995, № 1, с. 142-144.

33. Berry M.P., Jenkin D., Hawood A. et. al. Analysis adjuvant chemotherapy and sequential radiation of half the body at Ewing's sarcoma. //Int J.Radiat., Oncol., Biol., Phys., 1986. 12 N1 p. 19-24.

34. Bone tumor management. London, 1987–328 p. Под редакцией Р.Комбса и Г.Фридландера.

35. Bogatyrev V.N. et. al. DNA – Flow cytometry (DNA+FCM) parameters for predicting response of preoperative chemotherapy in osteosarcoma. 15- International conference on the computerized cytology and histology laboratory. 1998. Chicago, USA.

36. Burget E.O., Nesbit M.E., Gernesy L.A. et. al. Multimodal therapy for the management of nonpeblic, localized Ewing's sarcoma of bone: intergroup study IECC-II.// J.Clin. Oncol. 1990, 8(9), p.1514-1524.

37. Delepine G., Delepine N., Desbios J. Local treatment Ewing's sarcoma. // Eur.J.surg. Oncol., 1992, 18 N1 p. 9.

38. Desbois J.C., Delepine N., Delepine G et al. Resuets of complex treatment Ewing's sarcoma// Eur.J.Surg. Oncol, 1992, 18 Supple, N1 p. 10.

39. Cognano R., Avella M., Rosito P. et. al. Neoadjuvant chemotherapy localized Ewing's sarcoma. //J.Chemotherapy, 1989 N4 p.1248-1249.

40. Gasparini M., Rottoli L., Van Olsterom A. et. al. Phase II study of I ifosfamide in advanced sarcoma. ECCO-4. European Conference on Clinical Oncology and Cancer Nursing 4-th Nov.1-3, 1987 – Madrid, 1987.

41. Horowitz M.E., Kinsell T.J., Wexter L.H. et. al. Total body irradiation and autologous bone marrow transplant in the treatment of high-risk Ewing's sarcoma and rabdomyosarcoma. // J.Clin.Oncol, 1993 11(10) p.1911-1918.

42. Kalifa C. et. al. Comparison doxorubicin verus etoposide –ifosfamide in addition to high-dose metotrexate as preoperative chemotherapy in osteosarcomas. A randomized trial by the SEOP, 2002.

43. O'Keeffe France, Lorigan James, Wallace Sidney. Cardiologic evidence Ewing's sarcoma extraosseo.//Brit. J.Radiol, 1990,63N750 p.456-460.

44. Terek R.M., Brein E.W., Marcove R.C. Treatment of femoral Ewing's sarcoma. // Cancer, 1996, 78 N1 p. 70-78.

45. Thomas Patrick R.M., Perez Carlos A., Neff Tames R. et. al. The management of Ewing's sarcoma role of radiotherapy in local tumor control.// Cancer Treat.Repts, 1984, 68 N5 p.703-710.

46. Welan J. Tumor of bone.// Curr.Paediat., 1998, 8N1p 31-36.

47. Wilkins R.M., Pritchard D.J., Burgert O.E. et. al. Ewing's sarcoma of bone experience with 140 patient //Cancer, 1996, 58 p. 2551-2555.

24.15 Иллюстрационный материал к злокачественным опухолям костей и суставных хрящей

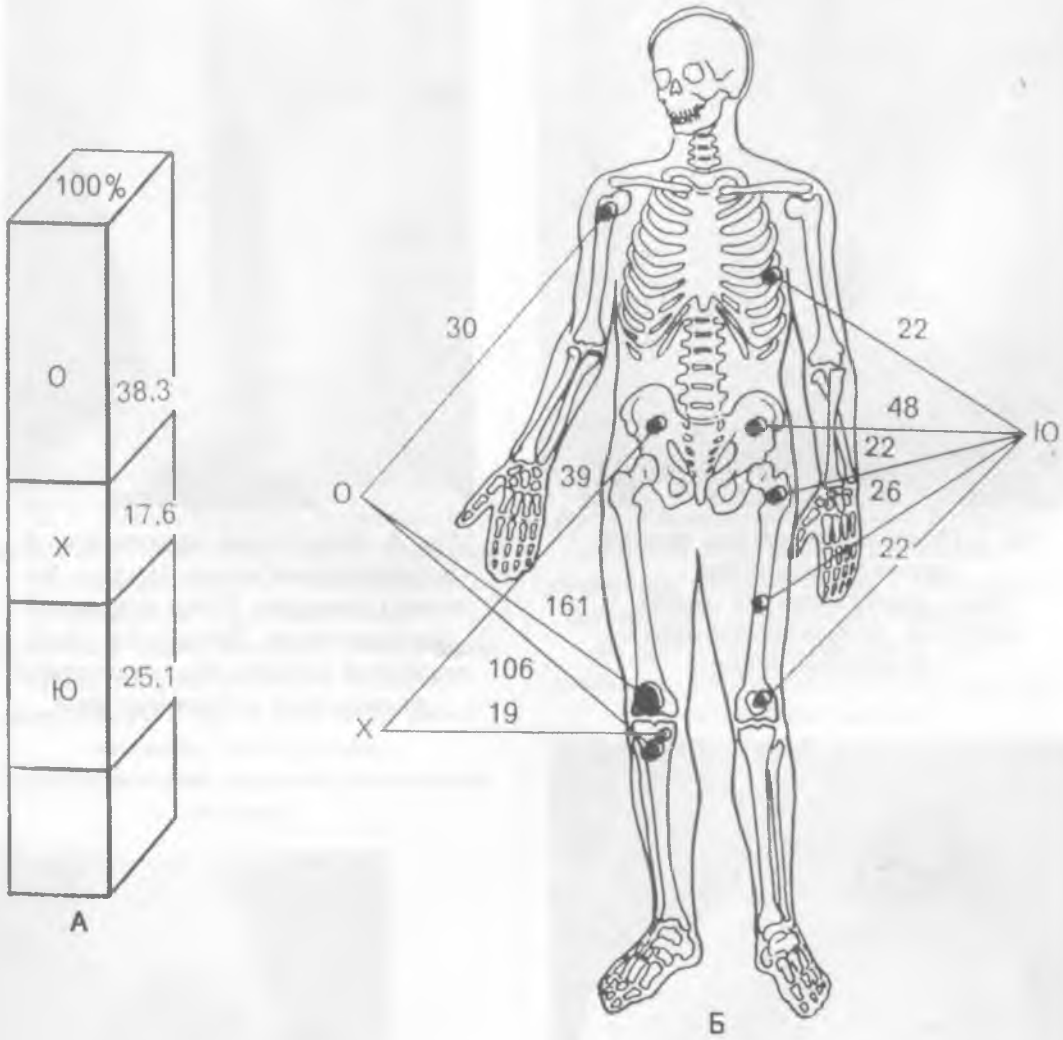

Рис. 1. Распределение больных основными формами злокачественных новообразований костей по частоте и локализации (по Н.Н. Трапезникову).

А – процентное соотношение остеогенной саркомы (О), хондросаркомы (Х), саркомы Юинга (Ю) ко всем злокачественным новообразованиям костей. Б – наиболее частые поражения костей теми же опухолями. Цифрами указано абсолютное число больных

Рис. 2. Остеогенная саркома нижней трети правого бедра. Видна припухлость без четких контуров, распространяющаяся до середины бедра

Рис. 3. Остеогенная саркома правой большеберцовой кости. Опухоль без четких контуров. Кожа напряжена, гиперемирована. Виден рубец после открытой биопсии, прослеживаются расширенные подкожные вены

Рис. 4. Хондросаркома левой лопатки. Видна большая четко очерченная бугристая опухоль, распространяющаяся на заднюю поверхность плеча

Рис.5. Рентгенограмма дистального отдела бедренной кости. Виден обширный участок деструкции с наибольшим разрушением структуры кости в медиальной части метафиза. Отчетливо видны спикулы. В верхней части на латеральной поверхности бедра видна отслойка надкостницы. Остеолитический вариант остеогенной саркомы

Рис. 6. Рентгенограмма бедра. В области нижнего метадиафиза интенсивное уплотнение костной ткани и внекостного компонента с неровными контурами. Во внекостном компоненте видны «спикулы». Остеопластический вариант остеогенной саркомы

Рис. 7. Рентгенограмма фрагмента плечевой кости. Кость вздута. Виден обширный очаг неравномерной деструкции. Корковый слой в центральной части истончен. Вверху и внизу – утолщен, местами раслоен. Периостальные «козырьки» и спикулы отсутствуют. Хондросаркома.

Рис. 8. Рентгенограмма бедренной кости. Участок деструкции в дистальном метафизе бедра с разрушением коркового слоя и наличием спикул. Остеогенная саркома.

Рис. 9. Рентгенограмма плечевой кости. В средней и верхней третях кость муфтообразно утолщена, костная структура в зоне поражения нарушена, преобладают участки уплотнения костной ткани. Мягкотканный компонент новообразования имеет слоистый рисунок в виде «луковичного» периостита. Отслойки надкостницы и спикул не видно. Саркома Юинга.

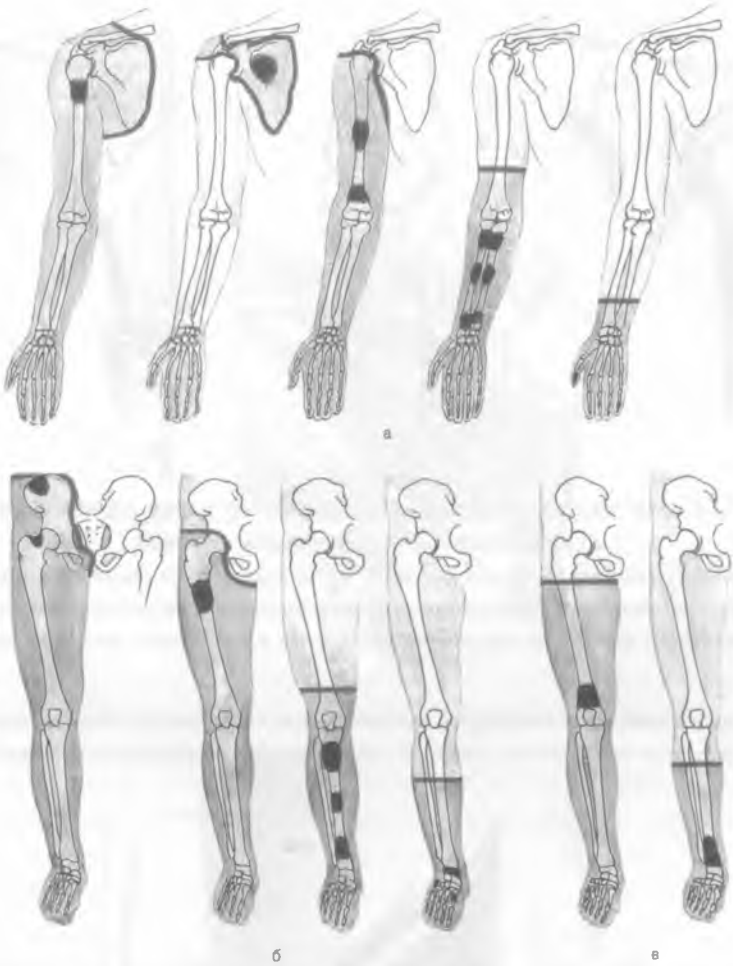

Рис. 10. Операции при опухолях опорно-двигательного аппарата. Предпочтительный уровень ампутации конечности при различных локализациях злокачественной опухоли.
а – уровень ампутации верхней конечности; б – уровень ампутации нижней конечности; в – уровень ампутации нижней конечности, допускаемый лишь у отдельных, тщательно отобранных больных

Рис. 11. В костномозговой канал плечевой кости плотно внедряют аутотрансплантант. В суставную впадину лопатки помещают головку малоберцовой кости

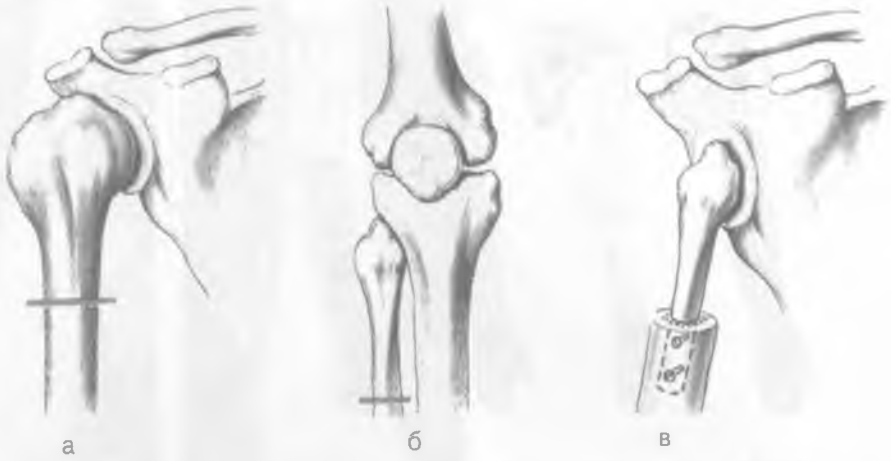

Рис. 12.Схема этапов резекции проксимального конца плечевой кости с аутопластикой малоберцовой костью.

а – первый этап (резекция плечевой кости); б – второй этап (резекция малоберцовой кости); в – третий этап (внедрение аутотрансплантанта малоберцовой кости в канал плечевой кости и фиксация малоберцевой кости в суставной впадине лопатки)

Рис. 13. Резекция и выделение головки бедренной кости

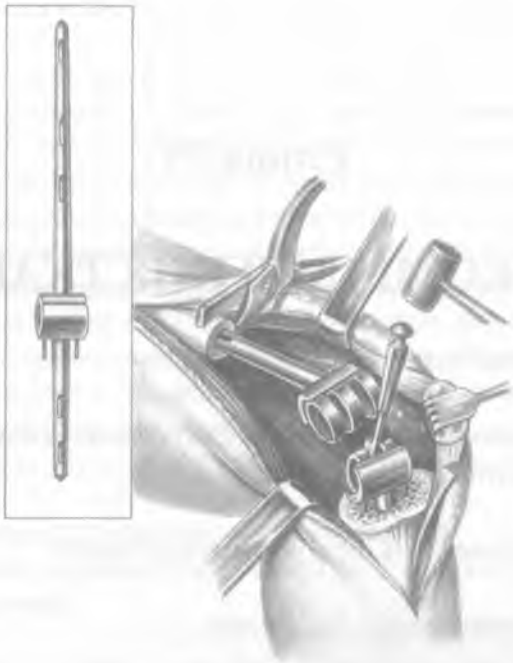

Рис. 14. Рассверливают костно-мозговые каналы бедренной и большеберцовой костей и плотно внедряют в них ножки эндопротеза. *В рамке: составные части эндопротеза*

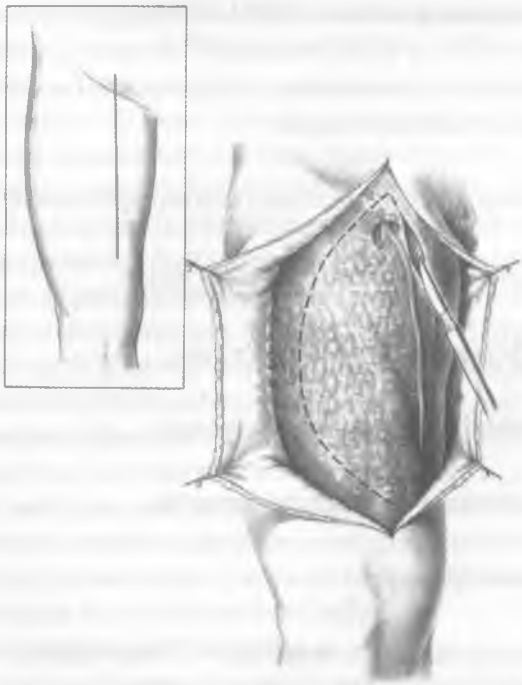

Рис. 15. Операция Дюкена. Кожные лоскуты отсепаровывают на уровне поверхностной подкожной фасции. Пунктиром обозначен участок, подлежащий удалению.
В рамке: линия кожного разреза

Глава 25

САРКОМЫ МЯГКИХ ТКАНЕЙ

25.1 Понятие “опухоли мягких тканей”

25.2 Клинико-морфологическая классификация опухолей мягких тканей, принятая ВОЗ в 1974 году

25.3 Заболеваемость саркомой мягких тканей

25.4 Предрасполагающие факторы

25.5 Паталогоанатомическая характеристика саркомы мягких тканей

25.6 Классификация распространения саркомы мягких тканей по стадиям и системе TNM (1994)

25.7 Паталогоанатомические и клинические особенности саркомы мягких тканей

25.8 Клиническая картина саркомы мягких тканей

25.9 Диагностика саркомы мягких тканей

25.10 Дифференциальная диагностика

25.11 Лечение саркомы мягких тканей

25.12 Отдаленные результаты лечения

25.13 Диспансеризация

25.14 Использованная литература – 23 источника

25.15 Иллюстрационный материал – 7 рисунков

25.1 Понятие "опухоли мягких тканей"

Под опухолями мягких тканей, согласно определению научного комитета ВОЗ, понимают все неэпителиальные опухоли, за исключением новообразований ретикулоэндотелиальной системы и опорной ткани органов. К ним не относятся новообразования мезенхимальной или нейроэктодермальной природы, возникающие в толще паренхиматозных органов, забрюшинном пространстве, средостении и в костях. Иными словами, одним из важных критериев, позволяющим считать, что опухоль исходит из мягких тканей, является ее локализация. Под мягкими тканями конечностей и туловища подразумеваются все анатомические образования, расположенные между кожей, костями скелета – подкожная жировая ткань, рыхлая жировая межмышечная прослойка, фасции, сухожилия, синовиальная ткань, поперечно-полосатые и гладкие мышцы, оболочки периферических нервов.

Источником развития опухолей мягких тканей могут быть производные всех зародышевых листков:

- эктодерма (кожа с ее придатками, шванновские клетки);
- мезодерма (фиброзная, жировая, мышечные ткани, сосуды, сочленения, суставные сумки, серозные оболочки);
- эндодерма.

Знание эмбриогенеза тканей позволяет определить гистопринадлежность опухоли, т.к. в ее структуре в уродливой форме могут проявляться черты исходных клеток и тканей, схожие с эмбриональными на разных этапах развития.

25.2 Клинико-морфологическая классификация опухолей мягких тканей, принятая ВОЗ в 1974 году

Мягкие ткани составляют 2/3 массы тела, однако частота опухолевых заболеваний этой локализации не превышает 1-2% всех злокачественных новообразований.

Новообразования мягких тканей бывают доброкачественными и злокачественными, среди которых доля злокачественных новообразований составляет 5-10%. В подавляющем большинстве случаев встречаются доброкачественные и опухолеподобные процессы.

К опухолеподобным образованиям мягких тканей относят: оссиофицирующий миозит, узловой фасцит, поверхностный ладонный фиброматоз (болезнь Ледерхоза со сгибательной контрактурой Дюпиютрена), экстраабдоминальный десмоид, ксантома, фиброзная гистоцитома, болезнь Риклилгаузена.

К доброкачественным опухолям относятся опухоли, исходящие:

- из жировой ткани: липома, липобластомотоз, гебернома;
- из мышечной ткани: рабдомиома, лейомиома;
- из кровеносных и лимфатических сосудов: капиллярная ангиома, гемангиома (капиллярная, кавернозная), гломангиома (опухоль Барре-Массона), лимфангиома.
- из соединительной ткани: плотная и мягкая фиброма;
- из синовиальной ткани (суставов): синовиома;
- из периферических нервов: невринома, шваннома, нейрофиброма.

К злокачественным опухолям мягких тканей относятся: липосаркома, рабдо- и лейомиосаркома, гемангиоперицитома, гемморагическая саркома Капоши, лимфангиэндотелиома, фибросаркома, злокачественная гистоцитома, злокачествен-

ная синовиальная саркома, злокачественная нейрогенная саркома и шваннома, симптобластома.

Из множества опухолеподобных и опухолевых заболеваний мягких тканей для клинической онкологии особое значение имеют злокачественные опухоли, от своевременности диагностики и правильного выбора метода лечения, которых зависит дальнейшая судьба больного. Поэтому в этой главе книги излагается материал, касающийся злокачественных опухолей мягких тканей.

25.3 Заболеваемость саркомой мягких тканей

Саркомы мягких тканей относятся к числу относительно редких опухолей. На их долю приходится около 1% от всех злокачественных новообразований.

Сведения о заболеваемости саркомами мягких тканей среди стран дальнего зарубежья отсутствуют. По данным отдельных сообщений заболеваемость колеблется в пределах от 1,1 до 3,5 на 100000 населения (Н.Н.Трапезников с соавт., 1996).

По статистическим материалам 2002 года в некоторых странах СНГ заболеваемость злокачественными опухолями мягких тканей (обычные показатели) в России составляла 2,1$^0/_{0000}$, Молдове – 2,3$^0/_{0000}$, Казахстане – 2,2$^0/_{0000}$, Беларуси – 1,9$^0/_{0000}$, Кыргызстане – 1,2$^0/_{0000}$ (Е.М.Аксель, М.И.Давыдов, 2004).

В Республике Казахстан в 2005 году первично взято на учет 298 больных саркомой мягких тканей, что составляет 1,0% среди всех злокачественных опухолей, занимая при этом 21-ое ранговое место. Заболеваемость составляла 2$^0/_{0000}$. Соотношение мужчин и женщин – 147/151, т.е. 1:1.

Относительно выше среднереспубликанского показателя заболеваемость на 100000 населения была в Павлодарской (4,2), Северо-Казахстанской (3,8), Акмолинской (2,8), Карагандинской (2,7) областях, низкие показатели – в Актюбинской (0,4), Атырауской и Кызылординской(по 1,3), Южно-Казахстанской (1,4) областях и в г. Астане (0,9).

Удельный вес больных, диагностированных в I-II стадии, составил 56,1%, в IV – 11,1%. Среди 298 первичных больных только у 7,1% опухоли мягких тканей выявлены при профилактических осмотрах (Ж.А.Арзыкулов с соавт., 2006).

25.4 Предрасполагающие факторы

Предрасполагающие факторы изучены недостаточно. Возникновению опухоли мягких тканей часто предшествуют травмы, однако этиопатогенетическая значимость ее не доказана. Не исключено, что травма является реализующим фактором при уже существующем опухолевом зачатке.

При длительно существующих доброкачественных опухолях и опухолеподобных заболеваниях мягких тканей часть из них озлокачествляется.

Доказано значение торотраста и винилхлорида в возникновении гемангиоэндотелиом.

25.5 Паталогоаиатомическая характеристика саркомы мягких тканей

Локализация. Саркома мягких тканей может возникнуть в любой области человеческого тела. Свыше 40% всех сарком мягких тканей локализуется на нижних ко-

нечностях, а вместе с саркомами в ягодичной области их частота достигает 60%, причем 75% из них локализуется на бедре и в области коленного сустава. Верхние конечности являются местом возникновения сарком у 15-20% больных. Таким образом, 60% сарком мягких тканей локализуется на конечностях, около 30% – на туловище и 10% – на голове и шее (К.В.Даниель-Бек, 1967, n=330; А.А.Клименков, 1971, n=697; М.К.Куланбаев, 1978, n=401; W.O.Rusell et. al., 1977, n=1215; W.Ruka, 1986, n=153).

Возрастно-половые особенности. Саркомы мягких тканей с одинаковой частотой встречаются у лиц обоего пола, немного чаще у женщин (5:4), чаще в возрасте 20-50 лет. Около 1/3 составляют лица моложе 30 лет. Среди злокачественных опухолей у детей они занимают 5-ое место.

Макро- и микроскопическая характеристика. Саркомы мягких тканей имеют вид округлого узла беловатого или желтовато-серого цвета с бугристой или гладкой поверхностью. Консистенция новообразования зависит от гистологического строения. Она может быть плотной (фибросаркома), мягкой (липосаркома и ангиосаркома) и даже желеобразной (миксосаркома). Истинной капсулы саркомы мягких тканей не имеют, однако в процессе роста опухоль сдавливает окружающие ткани, последние уплотняются, образуя, так называемую, "ложную капсулу", которая четко контурирует опухоль.

Каждая разновидность саркомы мягких тканей имеет свое характерное гистологическое строение. В зависимости от степени зрелости клеток и тканей выделяют опухоли низкой, средней и высокой степени злокачественности. Степень злокачественности является важным фактором для суждения о прогнозе заболевания и выборе метода лечения.

1. Липосаркома – развивается из жировой ткани в виде отграниченных узлов разной величины, может достигать больших размеров. Она не имеет истинной капсулы, распространяется в подкожной клетчатке, распространяясь в межмышечное пространство в виде опухолевой массы со множественными отростками, проникая в глубь, границы пальпаторно не выявляются. Морфологически различают дифференцированную и недифференцированную липосаркомы. Первая форма состоит из жировых клеток различной степени зрелости и участков миксоидной ткани с веретенообразными и звездообразными клетками, а вторая – из атипичных липобластов и миксоидных участков с гигантскими уродливыми клетками.

2. Рабдомиосаркома – возникает из элементов поперечно-полосатой мускулатуры, растет в толще мышцы, в виде узла различной консистенции (от мягкой до плотной). Морфологически выделяют несколько вариантов: эмбриональный, альволярный, гроздьевидный, полиморфоклеточный, смешанный.

3. Лейомиосаркома – представляет собой плотную опухоль, белесоватого цвета, с выраженной волокнистостью, иногда окружена псевдокапсулой, но чаще четко не отграничена. Микроскопически опухоль состоит из вытянутых клеток с палочковидными ядрами и разной степени атипии злокачественных элементов, образующих длинные и короткие пучки. Опухолевая клетка вблизи сосудов довольно специфической ориентации – представляет продольный и циркулярный слои сосудистой стенки.

4. Ангиосаркома и ее разновидности клинически определяются в виде узла мягкоэластической консистенции, болезненный при пальпации, малоподвижный из-за сращения с окружающими анатомическими структурами и не имеющий четких границ, локализующийся в глубине мягких тканей. По своему морфологическому строению

соответствует кругло-, веретено-, полиморфно- клеточным саркомам. Сосудистый генез опухоли определяется большим количеством сосудов и интимно связанных с ними опухолевых клеток. Нередко в опухоли определяются очаги некроза, кровоизлияния.

5. Фибросаркома макроскопически определяется в виде очерченного опухолевого узла, на разрезе – желтовато-серого цвета. Не имеет истинной капсулы. Опухоль состоит из незрелых фибробластов веретеноклеточной формы, которые формируют переплетающие пучки. Ядра клеток удлиненные, с разной степенью выраженности полиморфизма, гиперхромии и числа митозов.

6. Синовиальная саркома развивается из синовиальных оболочек суставов, сухожильных влагалищ, слизистых сумок и фасций. Макроскопически опухоль представляет собой опухолевый узел от мягкоэластической до плотной консистенции. На разрезе ткань опухоли имеет белый или бело-розовый цвет с участками некроза, кровоизлияний, иногда с кистозными полостями и слизистым содержимым, напоминающим синовиальную жидкость. Нередки случаи распространения на кость, разрушающие ее.

Морфологически различают два типа: волокнистую (напоминающую фибросаркому) и целлюлярную (железисто-подобную). Последняя имеет тенденцию к образованию папилломатозных выростов, проникающих в кистозные полости.

7. Злокачественная невринома – макроскопически бывает инкапсулирована, нередко в виде – крупнобугристого узла. При поражении крупного нервного ствола узел веретенообразно утолщен и неотделим от опухоли. При микроскопии выделяются формы с вытянутыми гиперхромными ядрами и митозами клеток. Опухоль иногда содержит известковые включения, что выявляется при рентгенографии.

8. Группа не классифицируемых сарком – относятся веретеноклеточная, круглоклеточная, и полиморфно-клеточная саркомы, описываемые морфологами по формальным признакам клеточного строения.

Метастазирование саркомы мягких тканей происходит преимущественно гематогенным путем. Излюбленной локализацией метастазов являются легкие. Реже поражаются печень и кость. Метастазы в лимфатические узлы встречаются в 8-10% случаев.

Среди опухолей мягких тканей имеются промежуточные между доброкачественными и злокачественными. К ним относятся десмоидные опухоли брюшной стенки, межмышечные и эмбриональные липомы и фибромы, дифференцированные фибросаркомы. Эти опухоли обладают местнодеструирующим инфильтративным ростом, после хирургического лечения часто рецидивируют, но не дают метастазов или метастазируют крайне редко.

25.6 Классификация распространения саркомы мягких тканей по стадиям и системе TNM (1994)

Саркома мягких тканей классифицируется по общим правилам системы TNM (1994), но с учетом критериев степени морфологической дифференцировки опухоли (G). Для группировки по стадиям опухоли необходимы следующие данные:

- размер опухоли, уточненный при помощи УЗКТ, КТ, МРТ;
- наличие или отсутствие метастазов в регионарных лимфатических узлах или отдаленных органах;
- степень злокачественности или дифференцированности опухоли (G).

Наиболее распространенным методом определения степени злокачественности является предложенная Французской федерацией онкологических центров бальная система, основанная на трех параметрах:

G – гистологическая градация:

G_1 – низкая степень злокачественности.

G_2 – средняя степень злокачественности.

G_3 – высокая и крайне высокая степень злокачественности.

Размер новообразования определяется клинически и по данным УЗКТ, КТ, МРТ.

T – первичная опухоль:

T_x – недостаточно данных из-за оценки первичной опухоли.

T_0 – первичная опухоль не определяется.

T_1 – первичная до 5 см в наибольшем измерении.

T_2 – опухоль более 5 см в наибольшем измерении.

T_3 – опухоль распространяется на кости, магистральные сосуды и нервы.

N – регионарные лимфатические узлы:

N_x – недостаточно данных для определения метастазов в регионарных лимфатических узлах.

N_0 – нет признаков метастатического поражения метастазами регионарных лимфатических узлов.

N_1 – регионарные лимфатические узлы поражены метастазами.

M – отдаленные метастазы:

M_x – недостаточно данных на наличие отдаленных метастазов.

M_0 – нет признаков отдаленных метастазов.

M_1 – имеются отдаленные метастазы.

Группировка по стадиям ВОЗ с учетом рекомендации *Американского и объединенного комитета по раку – UICC and AJCC* (1994):

Стадия I а – $G_1 T_1 N_0 M_0$.

Стадия I б – $G_1 T_2 N_0 M_0$.

Стадия II а – $G_2 T_1 N_0 M_0$.

Стадия II в – $G_2 T_2 N_0 M_0$.

Стадия III а – $G_3 T_1 N_0 M_0$.

Стадия III в – любая G $T_{1-2} N_1 M_0$.

Стадия IV а – любая G $T_3 N_{0-1} M_0$.

Стадия IV б – любая G $T_{1-3} N_{0-1} M_1$.

По классификации рецидивов после лечения по системе TNM перед указанными символами *ставят букву "R"*.

25.7 Паталогоанатомические и клинические особенности саркомы мягких тканей

У всех сарком мягких тканей независимо от гистологического типа можно отметить следующие общие паталогоанатомические особенности (Е.Ф.Странадко с соавт., 1989).

1. Они не имеют истинной капсулы, но в результате компрессии опухолевых и нормальных тканей образуют псевдокапсулу;

2. Клетки опухоли чаще распространяются по ходу мышечных волокон, фасциальных пластин, сосудов и оболочек нервов за пределы пальпируемой опухоли, что приводит к возникновению рецидивов после ее экономного иссечения;

3. Саркомы мягких тканей нередко (около 25%) имеют множественные зачатки, что может явиться причиной недооценки распространенности опухолевого процесса при выборе метода лечения;

4. Саркомы мягких тканей обладают склонностью к гематогенному (преимущественно в легкие – до 80%) и лимфогенному (3-20%) метастазированию. Повышенная склонность к лимфогенному метастазированию наблюдается при рабдомиосаркоме, синовиальной саркоме, гемангиоперицитоме.

Саркомы мягких тканей по клиническому течению условно подразделяются на три группы.

К первой относятся опухоли типа местнодеструирующих, отличающиеся склонностью к инфильтративному росту и рецидивам, которые могут возникать неоднократно на протяжении десятилетий. Метастазирование в этой группе больных наблюдается реже, чем саркомы двух других групп. К ним относятся эмбриональные липосаркомы, высокодифференцированные фибросаркомы и др.

Ко второй группе относятся ангиосаркомы, синовиальные саркомы, злокачественные гистоцитомы, которые склонны к раннему метастазированию.

В третью группу включают промежуточные опухоли, обладающие признаками клинического течения первых двух.

25.8 Клиническая картина саркомы мягких тканей

Саркомы мягких тканей не имеют патогномичных симптомов. Они чаще возникают на фоне доброкачественных опухолей, поэтому в начальном периоде развития могут наблюдаться клинические проявления доброкачественных опухолей и неопухолевых заболеваний мягких тканей, что вводит в заблуждение врачей практической лечебной сети и является причиной установления ошибочного диагноза, а следовательно, потери времени и проведению неадекватного лечения. Нередко больным с саркомами мягких тканей, особенно в ранних стадиях, назначают тепловые и физиотерапевтические процедуры, что ухудшает клиническое течение заболевания.

Наиболее часто больные обращаются за врачебной помощью, обнаружив у себя безболезненную опухоль в мягких тканях. У 2/3 больных с саркомами мягких тканей опухоль является первым и единственным симптомом заболевания. Иногда к ней присоединяется болевой синдром, обусловленный прорастанием или сдавлением магистральных нервов. Наличие боли зависит от локализации и размеров опухоли.

Темп роста опухоли варьирует в широких пределах. В одних случаях это может быть длительно существующее новообразование, медленно увеличивающееся в размерах и не причиняющее беспокойства больному; в других – наблюдается быстрый рост опухоли, когда в течение нескольких недель опухоль достигает больших размеров, что сопровождается болевым синдромом, часто нарушением функции конечности, интоксикацией. Иногда темп роста меняется чаще в сторону его увеличения. Опухоль может быть плотной или мягкой, болезненной или умеренно болезненной.

Определенные особенности клинического проявления заболевания связаны с глубиной расположения опухоли в тканях. Поверхностно расположенные опухоли обнару-

жить легко. При глубоком расположении опухоли, локализующейся в проксимальном отделе конечностей (особенно нижнем), опухоль удается пальпировать только тогда, когда она достигает больших размеров.

Из-за видимой безобидности опухоли, недостаточной осведомленности широкого круга врачей общей лечебной сети о данном заболевании, часто допускаются диагностические ошибки. Довольно обычными при саркомах являются следующие ошибочные диагнозы: киста, липома, ушиб, миозит, гематома, артрит, бурсит, гигрома и др. При наличии болевого синдрома нередко больных длительное время лечат по поводу неврита, плексита и т.д.

Неполное обследование, отсутствие у врачей поликлиник онкологической настороженности и установление ошибочного диагноза обуславливают неправильную лечебную тактику: применение физиотерапевтических процедур, выполнение нерадикальных хирургических вмешательств, рассечение опухоли под предлогом вскрытия предполагаемого абсцесса или гематомы. В среднем правильный диагноз устанавливают через 6-12 месяцев с момента появления симптомов заболевания.

Наиболее характерным клиническим признаком, отличающим саркомы от доброкачественных опухолей и неопухолевых заболеваний, является ограничение подвижности новообразования от едва уловимой фиксации до полного сращения с подлежащими тканями. Этот симптом обусловлен инфильтративным характером роста опухоли.

Поверхность и консистенция опухоли могут быть различными: одинаково часто встречаются опухоли с бугристой и гладкой поверхностью. Консистенция сарком мягких тканей варьирует от хрящевой плотности до мягкоэластической, но бывает и неравномерной. Изменения кожи над опухолью бывают багрово-цианотичные, иногда могут быть изъязвления и расширения подкожных вен. Эти изменения характерны для бурнорастущих опухолей.

По мере роста саркомы могут распространяться на сосуды, крупные нервные стволы, капсулу суставов и кости. В зависимости от этого развивается следующая клиническая картина. В случае прорастания крупных нервных стволов или их сдавления могут возникать боли различной интенсивности вплоть до мучительных, для устранения которых требуется принять наркотические средства.

Опухоль, распространяющаяся на магистральные сосуды, может стимулировать тромбофлебиты. При поражении надкостницы и кортикального слоя появляются боли, характерные для костной патологии. При вовлечении в опухолевый процесс капсулы сустава нарушается его функция.

Таким образом, манифестация клинических симптомов саркомы мягких тканей многолика и разнообразна. Она зависит от размеров опухоли, длительности ее существования и типов роста, локализации и степени распространения на соседние ткани и структуры. Общее состояние больных длительное время остается, как правило, вполне удовлетворительным.

Диагноз саркомы мягких тканей не может быть установлен или опровергнут на основании только клинических признаков. Для этого необходимо провести ряд диагностических исследований. Как только возникает подозрение на наличие саркомы мягких тканей, больной должен быть направлен в специализированное лечебное учреждение, имеющее опыт в диагностике и лечении данного заболевания. До установления такого диагноза больному не следует проводить какое-либо лечение.

"Сигналами тревоги", при наличии которых должно быть высказано подозрение на саркому мягких тканей, являются:

- наличие постепенно увеличивающегося опухолевого образования;
- ограничение подвижности имеющейся опухоли;
- появление опухоли, исходящей из глубоких слоев мягких тканей;
- возникновение припухлости по истечении от нескольких недель до 2-3 лет и более после травмы.

25.9 Диагностика саркомы мягких тканей

Клинический минимум обследования в поликлинике у больных с наличием припухлости и узла в мягких тканях состоит из опроса, объективного и рентгенологического обследования, а также пункции или биопсии прощупываемого образования.

Опрос проводят по общим правилам. Особое внимание нужно обращать на динамику развития опухоли. Для сарком характерно постепенное увеличение размеров или скачкообразное развитие, при котором рост опухоли сменяется периодом стабилизации. При указании больными на перенесенную в прошлом травму, то устанавливают продолжительность промежутка до появления прощупываемого образования.

Объективное обследование проводится путем осмотра области опухолевого образования, обращая внимание на состояние цвета и сосудистого рисунка на коже над опухолью. Затем проводится пальпация опухоли и области регионарных лимфатических узлов. Исследование опухоли преследует цель – определить консистенцию, характер поверхности, величину и форму опухоли, обнаружить ограничение, подвижность ее по отношению к окружающим тканям.

Рентгенологическое исследование проводится в двух стандартных проекциях. На обычной рентгенограмме можно обнаружить тень опухоли и наличие в ней кальцинатов, выявить взаимоотношение мягких тканей с костью, деформацию прилегающих к опухоли фасциальных перемычек. Прицельные "мягкие" рентгенограммы и томограммы дают возможность определить интенсивность тени опухоли, ее гомогенность, характер контуров.

Рентгеновская компьютерная томография и магнитно-резонансная томография применяются для уточнения степени распространенности опухоли, выявления сателлитов, связи мягкотканной опухоли подлежащими костями, выяснения взаимоотношений опухоли с крупными сосудами и нервными стволами. Особенно информативно данное исследование при локализации опухоли на туловище (врастание в грудную и брюшную стенку, связь с органами средостения, легких, брюшной полости).

Данная методика дает ценную информацию также при подозрении на проникновение опухоли в полость малого таза.

Ангиография (артериография и флебография) позволяют определить локализацию опухоли, характер ее кровоснабжения, связь с магистральными сосудами и с определенной долей вероятности определить злокачественную природу опухоли мягких тканей, ее протяженность.

Наиболее постоянными ангиографическими признаками саркомы мягких тканей является чрезмерно развитая сосудистая сеть, полиморфизм, деформация, патологическая извитость сосудов, обрывы и очаговые скопления контрастного вещества. На

ангиограммах четко контурируется и хорошо выявляется взаимоотношение опухоли с магистральными сосудами, давая возможность обнаружить прорастание опухоли к ним.

Нижняя лимфография применяется для исключения метастатического поражения регионарных и отдаленных лимфатических узлов до диафрагмы.

Из современных неинвазивных методов диагностики используют эхографию, термографию.

Ультразвуковое исследование дает возможность судить о строении опухоли, гомогенности ее внутренней структуры, локализации и степени распространения на мягкие ткани, но не позволяет дифференцировать доброкачественного от злокачественного новообразования. По разрешающим возможностям УЗИ уступает рентгенологическому исследованию, но в силу технической простоты и безопасности может использоваться в амбулаторных условиях как метод первичной диагностики мягкотканных опухолей и рецидивов после лечения.

Термография выявляет очаг на месте поражения в виде более горячей зоны по сравнению с симметричной здоровой частью тела.

Обязательной при саркомах мягких тканей является **рентгенография** грудной клетки, так как при ней нередко бывает наличие гематогенных метастазов в легких.

Какими бы исчерпывающими не были клинические данные и результаты вышеуказанных методов исследования при опухолях мягких тканей, необходима морфологическая верификация диагноза, которую осуществляют цитологическими и гистологическими методами.

Цитологический метод позволяет провести микроскопическое исследование клеточного материала, полученного из опухоли с помощью тонкоигольной аспирационной биопсии. Метод позволяет дать заключение о характере поражения (воспаление, опухоль), о степени клеточной анаплазии опухоли.

Для определения тканевой и клеточной структуры опухоли, гистологического типа опухолевого процесса, степени злокачественности применяется гистологическое исследование. Биопсию из изъязвившихся поверхностных опухолей делают конхотомом или электроножом. Инцизионную биопсию небольших поверхностных опухолей производят, иссекая новообразование в пределах здоровой ткани. Открытую биопсию глубоко расположенных опухолей выполняют в условиях стационара. На конечность накладывают жгут с целью предотвращения гематогенных метастазов. Иссекают клиновидный участок опухоли и направляют его на срочное гистологическое исследование. При обнаружении злокачественного новообразования производят радикальную операцию.

Следует отметить, что удаление даже небольшой опухоли мягких тканей в амбулаторных или стационарных условиях является грубой ошибкой.

25.10 Дифференциальная диагностика

Дифференциальный диагноз саркомы мягких тканей проводят с доброкачественными опухолями, посттравматическими хроническими заболеваниями (гематома, бурсит, оссифицирующий миозит), туберкулезной гранулемой, аневризмы (на шее, в подмышечной ямке, в паховой области).

От доброкачественных опухолей мягких тканей саркомы отличаются прогрессирующим ростом и ограничением подвижности. Имеет значение редкость доброкачествен-

ных межмышечных опухолей на бедре и ягодицах, в около лопаточных областях.

Плотная или мягкая консистенция опухоли, четкость границ прощупываемого узла не является достоверным свидетельством доброкачественного процесса, поэтому для уточнения диагноза необходимо проведение цито-гистологического исследования.

От посттравматических процессов саркомы мягких тканей отличаются наличием достаточно продолжительного светлого промежутка после травмы и упорным прогрессированием.

Хронические воспалительные инфильтраты туберкулезного происхождения отличаются от саркомы мягких тканей наличием первичного очага в легком, положительной реакцией Манту, наличием в пунктате сливкообразного гноя с клетками Пирогова-Ланхганса.

При аневризме сосудов подмышечной ямке, в паховой области визуально часто определяется пульсация над образованием и аускультативно аневризмальный шум, что не бывает при саркомах.

При помощи УЗИ, ангиографии легко можно отдифференцировать ангиосаркому от аневризмы.

25.11 Лечение саркомы мягких тканей

В настоящее время при лечении саркомы мягких тканей применяют хирургический, лучевой, химиотерапевтический методы и комбинацию этих методов. Для большинства злокачественных опухолей мягких тканей ведущим методом лечения является хирургический.

Различают четыре основных вида хирургических вмешательств при саркомах мягких тканей:

1. Простое иссечение или эксцизионная биопсия. Как правило, простое иссечение производят в случае отсутствия предоперационной морфологической верификации диагноза. Эксцизионную биопсию часто выполняют, иссекая псевдокапсулу опухоли. Однако такая операция является нерадикальной у абсолютного большинства больных, так как частота возникновения рецидивов наблюдается в 80-100% случаях. Поэтому ее нельзя рекомендовать к применению.

2. Широкая локальная резекция, при которой опухоль удаляют в пределах целостного мышечно-фасциального футляра в пределах анатомической зоны прикрепления пораженной мышцы, т.е. удаляют целую зону здоровых на вид мягких тканей, окружающих опухоль, при этом соблюдая принцип анатомической зональности и футлярности. Это необходимо делать в связи с тем, что на некотором удалении от основного опухолевого узла в "здоровых" тканях могут находиться микроскопические элементы опухоли, которые, как правило, и являются источником рецидива. Тем не менее при выполнении этих правил в той или иной мере при липо- и рабдомиосаркомах, по данным литературы, у 50% пациентов возникают рецидивы.

3. Радикальная сохранная операция, к которой прибегают при прилежании опухоли к крупным сосудам и нервным стволам, прорастании в кости и грудную стенку. Возможности выполнения сохранной операции в последние годы существенно расширились благодаря успехам классической хирургии. Для сохранения конечности без уменьшения радикальности вмешательства может производиться резекция магистральных сосудов в зоне их поражения опухолью с восстановлением проходимости

сосудистого русла трансплантацией сосудистых вставок или протезов. Хорошо разработаны методы замещения костных и мышечных дефектов, а также обширных дефектов кожи, чему способствует более широкое внедрение в клиническую практику микрохирургических методов.

Возможный дефицит кожи не может явиться препятствием для радикального вмешательства, т.к. могут быть использованы способы непосредственной или отсроченной кожной пластики, микрососудистой пластинки. При тесном прилежании опухоли в кости она удаляется с подкожницей, а при поверхностной узурации кортикального слоя на небольшом участке производится его плоскостная резекция. Более глубокое поражение кости может быть причиной ее сегментарной резекции. Если удаленный сегмент невелик, фрагменты кости сближаются и осуществляется иммобилизация в аппарате внешней фиксации или погружными металлическими конструкциями.

При распространении опухоли в зоне малоберцовой кости и необходимости ее резекции костная пластика не производится, кроме самых дистальных отделов, формирующих вилку голеностопного сустава (М.Д.Алиев с соавт., 2004).

Однако эти специальные методы сохранных операций осуществимы только в специализированных лечебных учреждениях, располагающих соответствующим оборудованием и подготовленными кадрами.

После сохранных операций рецидивы возникают в 15-20% случаев (Е.Ф.Странадко с соавт., 1989).

4. Ампутация, экзоартикуляция, которые выполняются при расположении опухоли в дистальных отделах конечностей, например, на голени, предплечье, стопе, кисти, где объем тканей мал и радикально удалить опухоль не представляется возможным, выполняют ампутацию, а при расположении опухоли больших размеров в проксимальных участках конечностей – экзоартикуляцию. При саркомах тазового или плечевого пояса прибегают к расширенным травматичным вмешательствам как межподвздошно-брюшная и межлопаточно-грудная ампутация.

Частота рецидивов после таких операций – 5-10%, это свидетельствует о том, что даже удаление всей конечности не исключает полностью возможности возникновения рецидива.

К ампутации приходится прибегать в качестве паллиативной меры при запущенных формах опухоли, осложненных распадом и кровотечением или сопровождающихся нестерпимой болью.

5. Операции при распространении опухоли на туловище. При локализации саркомы мягких тканей на грудной стенке с прорастанием в ребра производится торакотомия в проекции выше или ниже опухолевого образования. Выделяют и мобилизуют последнее от легкого или элементов средостения, удаляют опухолевый массив вместе с ребрами.

Дефект грудной стенки закрывается кожно-фасциальным лоскутом. Если из-за обширности дефекта ушивание раны грудной стенки оказывается невозможным, то прибегают к методам пластической хирургии, либо местными тканями из соседнего участка, либо использованию искусственной сетки.

При распространении процесса на передней брюшной стенке после удаления опухоли получается большой дефект апоневроза. Последний может быть заменен консервированным аллотрансплантатом (фасцией) или искусственными материалами.

Следует отметить высокую частоту рецидивирования после экономных иссечений сарком туловища – 50-87% (по данным М.Д.Алиева с соавт. 2004).

В связи с вышеизложенным только хирургическому лечению подлежат саркомы мягких тканей I "а" стадии, расположенной поверхностно в объеме широкого иссечения опухоли с окружающими мягкими тканями "en bloc". Лечение саркомы мягких тканей I "б", II-III "а, б" стадиях должно быть комбинированным и комплексным.

Комбинированное лечение. При саркоме мягких тканей применяется лучевая терапия в пред- и послеоперационном периодах, а также интраоперационно. Наиболее распространенным на практике является метод предоперационной лучевой терапии, который назначается для:

- снижения репродуктивной активности опухолевых клеток в случае оставления их в ложе опухоли и в окружающих тканях после хирургического удаления;
- уменьшения перифокального воспаления в объем опухоли, создания более благоприятных условий для хирургического вмешательства (уменьшение объема опухоли, формирование "ложной капсулы" вокруг опухоли, более четкое ее отграничение от окружающих здоровых тканей).
- девитализация опухолевых клеток за пределами биологических барьеров (сухожилия, фасции, надкостница, суставные капсулы и др.).

Облучению предшествует очень ответственный этап предлучевой подготовки. На данном этапе уточняют размеры и местное распространение опухоли, ее топику, взаимоотношение с магистральными сосудами и костными структурами. После сопоставления полученных данных и уточнения границы опухоли выбирают объем облучения. Последнее во всех случаях должно превышать объем определяемой опухоли на 4-5 см.

Предоперационную лучевую терапию с использованием классического режима фракционирования проводят в суммарной дозе 36-60 Гр. Большинство авторов склонны не превышать дозу лучевой терапии 50-60 Гр. При высокой СОД отмечаются выраженные послелучевые осложнения.

В.А.Тришкин (1984) предлагает применять интенсивно-концентрированный метод: РОД 5 Гр. ежедневно до СОД 20 Гр., что эквивалентно 35 Гр. пролонгированного облучения.

В МНИОИ им. П.А.Герцена апробированы различные варианты разовых доз, включая классическую (по 2 Гр. ежедневно) и среднего фракционирования дозы (3-6 Гр. при условии проведения облучения 2-3 раза в неделю до СОД 36-40 Гр.), что соответствует 48-52 Гр. с учетом ВДФ при условии классического фракционирования дозы, т.е. при облучении по 2 Гр. 5 раз в неделю. Облучение средним методом фракционирования хорошо переносится больными и позволяет провести лучевую операцию в достаточно высокой дозе. При этом не отмечено существенных различий в сроках заживления послеоперационной раны по сравнению с классическим фракционированием дозы (Ю.А.Рахманин с соавт., 1984).

В настоящее время для усиления воздействия лучевой терапии на опухоль используют радиомодификаторы (ГБО, электронакцепторные соединения, локальная гипертермия). Так, в НИИ онкологии и медицинской радиологии Минздрава Белоруссии широко применяется терморадиотерапия, позволившая у 50% больных добиться повреждения опухоли III-IV степени. При этом 5-летняя выживаемость составила 74% (Н.Е.Савченко с соавт., 1987).

Применение в ГУ РОНЦ им. Н.Н.Блохина РАМН при местно-распространенных опухолях предоперационного лучевого лечения снизило частоту местных рецидивов

до 12-18% и увеличило количество сохранных операций до 85% (Н.Н.Трапезников с соавт., 1996).

Противопоказаниями к предоперационной лучевой терапии являются:

- отсутствие морфологической верификации диагноза;
- распад опухоли с угрозой кровотечения из нее;
- сопутствующие заболевания, которые являются противопоказаниями к лучевой терапии вообще.

Отдельные исследователи используют интраоперационное облучение электронными пучками (Анисеня И.И., 1996; Suit H.D. et. al., 1981; Wood W.C. et. al., 1984), которые дают возможность фактически без потери времени облучать в самой ране опухолевые клетки и остатки опухоли. Этот метод сложный, для его применения требуется совместить операционную в специальном помещении, где находится источник облучения.

Послеоперационную лучевую терапию проводят после условно радикальных операций для уничтожения остаточных опухолевых комплексов. Обычно ее проводят в СОД 50-60 Гр. в обычном режиме фракционирования (В.А.Тришкин с соавт., 1984; Rosenberg S.A. et. al., 1982).

Schmitt G. et. al. (1984) считают оптимальным методом лучевой терапии в послеоперационном периоде облучение быстрыми электронами в дозе 16 Гр. или сочетание облучения электронами в дозе 40 Гр. за 4 недели с последующим облучением нейтронами в дозе 66-68 Гр. с уменьшением полей.

Необходимо иметь в виду, что при облучении с больших полей в плане пред- или послеоперационной лучевой терапии суммарные очаговые дозы не должны превышать 50-52 Гр., а в случаях их сочетания – 70 Гр.

В настоящее время большинство исследователей склоняются к сочетанию предоперационной и послеоперационной лучевой терапии в СОД 60-70 Гр. Такое сочетание целесообразно использовать в тех случаях, когда опухоль удалена радикально или имеются сомнения в радикальности операции. Частота рецидивов при данной методике снизилась до 10-15% (Н.Н.Трапезников с соавт., 1982; Ю.А.Рахманин с соавт., 1984; Р.Г.Саркисян с соавт., 1996; Abbatucci J.S. et. al., 1981).

Для повышения эффективности предоперационного лучевого лечения и предотвращения повреждения нормальных тканей используется брахитерапия. При брахитерапии опухолевые клетки подвергаются радиационному воздействию не от внешнего источника, а из введенных в ложе опухоли катетеров. С источником облучения этот метод в сочетании с предшествующей операцией позволяет сохранить больным функционирующую конечность (М.Д.Алиев с соавт., 2004).

Сочетание хирургического и лучевого лечения является локальным воздействием на опухоль. При низкодифференцированных гистологических формах к моменту применения локальных методов лечения уже имеются микрометастазы в отдаленных органах, поэтому около 30-40% больных умирают в течение первых двух лет в результате появления или возникновения отдаленных метастазов (Ю.А.Рахманин с соавт., 1984; Е.Ф.Странадко с соавт., 1989; Н.Н.Трапезников с соавт., 1996; М.Д.Алиев с соавт., 2004; Mills E.E. et. al., 1982; Bramwell V.X. et. al., 1985).

В связи с этим совершенно очевидно, что включение химиотерапии в схему комплексного лечения является логичным.

Комплексное лечение. В настоящее время противоопухолевые препараты широко применяются в нео- и адъювантном вариантах при локальных методах лечения.

Химиотерапию применяют:

1) с целью подавления субклинических рецидивов и метастазов;
2) как дополнительное воздействие на первичную опухоль;
3) при выявлении отдаленных метастазов.

Комплексное лечение сарком мягких тканей, включающие хирургическое или комбинированное лечение первичного очага и химиотерапию, является вполне оправданным.

Его проводят по одной из следующих схем:

1) химиотерапия + операция;
2) операция + химиотерапия;
3) лучевая терапия + операция + химиотерапия;
4) операция + химиолучевая терапия;
5) химиолучевая терапия.

При планировании нео- и адъювантной химиотерапии в первую очередь используют препараты высокоэффективные при лечении диссеминированных опухолей. Препараты, не влияющие на рост данной опухоли, для нео- и адъювантной терапии применяются лишь иногда, если, например, доказано их синергитическое влияние на эффект других противоопухолевых средств (А.М.Гарин, 2005).

Неоадъювантную химиотерапию назначают до операции или облучения. При этом преследуют цели: уменьшить массу опухоли, снизить стадию заболевания, облегчить выполнение хирургических вмешательств или облучение. При последующем паталого-анатомическом исследовании удаленной опухоли можно оценить степень повреждения химиопрепаратами. При полном или частичном повреждении опухоли эти же лекарства используют и во время адъювантной химиотерапии, при низкой чувствительности опухоли к примененным препаратам план лечения изменяют – назначают другие противоопухолевые лекарства.

Лечение саркомы мягких тканей I б, II и III а, б стадиях должно быть комбинированным или комплексным.

В.А.Горбунова (2005), анализируя отдаленные результаты различных методов лечения саркомы мягких тканей в зависимости от стадии распространенности и степени дифференцировки опухоли, предлагает следующие принципы терапевтической тактики.

Стадия	TNM	Степень дифференцировки	Методы лечения
I	$T_{1a,1b}\,N_0\,M_0$	G_{1-2}	Радикальная операция
II	$T_{1a,1b,2a}\,N_0\,M_0$	G_{3-4}	Радикальная операция+ адъювантная лучевая терапия
III	$T_{2b}\,N_0\,M_0$	$G_{любая}$	Радикальная операция+ адъювантная химиотерапия
IV	$T_{любая}\,N_1\,M_0$ $T_{любая}\,N_0\,M_1$	$G_{любая}$	Химиотерапия+радикальная операция и лучевая терапия

В настоящее время при саркоме мягких тканей более менее эффективными противоопухолевыми препаратами в монорежиме являются следующие (по В.А.Горбуновой, 2005):

• Доксорубицин – 30 мг/м² в/в 2 раза в неделю в течение 3 недель;
• Доксорубицин – 30 мг/м² в/в/ с 1-го по 3-й день;
• Доксорубицин – 60-70 мг/м² в/в 1 раз в 3 недели;
• Эпирубицин (фармрубицин) – 100 мг/м² в/в 1 раз в 3 недели.
Повторные курсы через 4 недели;
• Ифосфамид – 5 мг/м² в/в либо в/в инфузией в 1-й лень или 1,6-2,5 г/м² в сутки в течение 5 дней с уропротектором месной (урометиксан) из расчета 20% +100% от дозы ифосфамида с ним.
• Винорельбин – 25-30 мг/м² в/в 1 раз в неделю в течение 8-10 недель.

Полихимиотерапию рекомендуют применять в следующих режимах (по А.В.Горбуновой, 2005):

1. CAPO. Цисплатин – 100 мг/м² в/в капельно в 1-й день;
Доксорубицин – 30 мг/м² в/в в 2, 3, 4-й день;
Винкристин – 1,5 мг/м² в/в в 5-й день;
Циклофосфамид – 600 мг/м² в/в в 6-ой день.
Повторение курса через 3-4 недели.

2. VAC. Винктристин – 1,5 мг/м² в/в в 1-й и 8-ой день;
Дактиномицин – 0,5 мг/м² в/м в 1, 3, 5, 8, 10 и 12-й день;
Повторение курса через 3 недели.

3. ACM. Доксорубицин – 60 мг/м² в/в 1-й день;
Циклофасфамид – 600 мг/м² в/в в 1-й день;
Метотрексат – 25 мг/м² в/в в 1-ый день.
Повторение курса каждые 3 недели.

4. MAID. Ифосфамид – 2,5 г/м² в/в инфузионно с 1-го по 3 день с уропротектором месной 2,5 г/м² в/в с 1-го по 4-й день инфузионно;
Доксорубицин – 20 мг/м² в/в с 1-го по 3-й день;
Дакарбазин (ДТИК) – 250 мг/м² в/в с 1-го по 3-й день.
Повторение курса 3-4 недели.

В некоторых случаях лучевая терапия или химиотерапия могут быть использованы перед операцией для уменьшения размеров опухоли и увеличения возможности радикальной органосохраняющей резекции.

По свидетельству А.В.Горбуновой (2005), результаты неоадъювантной химиотерапии в сочетании с регионарной гипертермией у больных с ретроперитонеальными и висцеральными саркомами показали улучшение показателей безрецидивной и общей выживаемости для больных, ответивших на лечение.

Довольно обнадеживающие результаты дает регионарная полихимиотерапия в виде длительной внутриартериальной инфузии цитостатиков. Доставляя прямо в опухолевую ткань большие дозы цитостатиков, регионарная химиотерапия наиболее удачно решает главную задачу химиотерапевтического воздействия – максимальное повреждение опухолевой ткани с минимальными осложнениями со стороны макроорганизма. Так, в ГУ РОНЦ им. Н.Н.Блохина с применением внутриартериальной химиотерапии в течение недели с использованием доксорубицина, ифосфамида, цисплатина у 200 больных саркомой мягких тканей достигнут некроз опухоли более чем у 70% пациентов, улучшена выживаемость на 10% (Д.М.Алиев с соавт., 2004).

Следует отметить, что только лучевое лечение при определенных обстоятельствах (малый размер опухоли и возможность применения высоких доз химиопрепара-

тов) может давать сравнительно благоприятный прогноз. Как самостоятельный метод лучевое лечение имеет крайне ограниченные показания и применяется при наличии противопоказаний к операциям, отказе больного от хирургического этапа.

Химиотерапия является основным методом лечения диссеминированного процесса. Доксорубицин, ифосфамид и дакарбазин считаются наилучшими препаратами, оказавшими эффект у 20-30% больных. Менее активны дактиномицин, циклофосфамид, цисплатин, метотрексат, блеомицин, винкристин.

Среди используемых режимов полихимиотерапии наиболее активной является комбинация MAID.

Резюмируя методы лечения саркомы мягких тканей, можно заключить, что:

- лечение саркомы мягких тканей в основном должно быть многокомпонентным, включающим комбинированный и комплексный методы;
- тактика лечения вырабатывается на основании степени злокачественности и размера опухоли;
- выполнение радикального объема хирургического лечения является адекватным для больных с I стадией процесса, при степени дифференцировки соответствующей $G_{1,2}$;
- при II стадии со степенью дифференцировки $G_{1,2}$ целесообразно применять неоадъювантную лучевую терапию или химиотерапию;
- при III стадии при любой степени дифференцировки опухоли лечение должно быть комплексным (лучевая терапия + операция + химиотерапия) или (нео- или адъювантная химиолучевая терапия + операция);
- при IV стадии – паллиативная химиолучевая терапия или только химиотерапия;
- применение брахитерапии и интраоперационного облучения ложа опухоли позволяет снизить частоту местных рецидивов в тех случаях, когда лимитировано удаление большого объема окружающих тканей (саркомы мягких тканей туловища, рецидив опухоли);
- различные варианты неоадъювантной химиотерапии – термохимиотерапия, длительные инфузии и перфузии, по данным различных исследователей, уменьшают частоту рецидивирования до 10%, метастазирование – до 27% и позволяют достичь общей выживаемости на уровне – 60-70% (М.Д.Алиев с соавт., 2004; А.Т.Амирсланов с соавт., 1996; Н.Н.Трапезников с соавт., 1996).

Таким образом, улучшить результаты лечения и качество жизни пациентов возможно только при разумном сочетании всевозможных методов воздействия (лучевая терапия, химиотерапия, радикальная хирургия, пластическое восстановление дефектов мягких тканей).

25.12 Отдаленные результаты лечения

Пятилетняя выживаемость больных после хирургического лечения колеблется в пределах от 34,6% до 45,6% (В.А.Тришкин с соавт., 1996) при высокодифференцированных формах – 90%, анаплазированных формах – 63% (Owens J.C., et. al., 1985), после комбинированного лечения – 65% (Е.Ф.Странадко с соавт., 1989; А.Т.Амирсланов с соавт., 1996; Р.Г.Саркисян с соавт., 1996).

Применение лучевого метода до оперативного вмешательства снизило частоту рецидивов до 12-18% и увеличило число сохранных операций до 85%, а проведение неоадъювантной термохимиотерапии позволяет увеличить число больных с выражен-

ным лекарственным патоморфозом до 70%, а дальнейшее проведение профилактических курсов полихимиотерапии позволяет улучшить 5-летнюю выживаемость до 80% (М.Д.Алиев с соавт., 2004).

Прослеживается четкая связь результативности лечения от стадии распространенности опухолевого процесса. По данным ГУ РОНЦ им. Н.Н.Блохина РАМН (2004) при I стадии общая выживаемость – 99%, выживаемость без признаков болезни – 78%; II стадии общая выживаемость – 81%, выживаемость без признаков болезни – 64%; III стадии общая выживаемость – 52%, выживаемость без признаков болезни – 36%.

Пациенты с IV стадией заболевания имеют крайне низкие показатели выживаемости, средняя продолжительность жизни при наличии отдаленных метастазов при проведении химиотерапии не превышает 12 месяцев.

25.13 Диспансеризация

Диспансеризация излеченных больных от сарком мягких тканей проводится по общим правилам с периодичностью, совпадающей со сроками контрольных осмотров лиц, излеченных от других злокачественных новообразований. Во время осмотра обращают внимание на состояние послеоперационного рубца и окружающих его мягких тканей. Уплотнение любых размеров, обнаруженное на рубце или вблизи его, требует консультации онколога и применения диагностических мероприятий.

Рентгенографию грудной клетки для выявления метастазов в легкие проводят каждые 6 месяцев.

25.14 Использованная литература

1. Алиев М.Д., Блохин Б.Ю. Опухоли мягких тканей. // В кн.: Энциклопедия клинической онкологии. М., РЛС. – 2004. – с. 365-373.
2. Алиев М.Д. Современные подходы к лечению саркомы мягких тканей. Практическая онкология, 2004, том 5, № 4, с.250-255.
3. Аксель Е.М., Давыдов М.И. Структура заболевших злокачественными новообразованиями в странах бывшего СССР с 2002 году. М., Мед. информ. агентство. – 2004. – с. 115-166.
4. Амирсланов А.Т., Ибрагимов Э.Э., Косумов Н.В. и др. Комбинированное и комплексное лечение сарком мягких тканей. // Матер. 1-го съезда онкологов стран СНГ. (3-6 декабря, 1996, Москва) М., 1996. – Ч. 2 – с. 196.
5. Анисеня И.И., Тюкалов Ю.И., Жеравин А.А. Операции с интраоперационной лучевой терапией при саркомах мягких тканей. // Матер. 1-го съезда онкологов стран СНГ. (3-6 декабря, 1996, Москва). М., 1996. – Ч. 2 – с. 397.
6. Арзыкулов Ж.А., Сейтказина Г.Д., Махатаева А.Ж. и др. Показатели онкологической службы Республики Казахстан за 2005 год. (стат. материалы) Алматы, 2006. – 55 с.
7. Ганцев Ш.Х. Опухоли мягких тканей. // В уч.: Онкология. – М., 2004. – с. 449-463.
8. Горбунова В.А. Злокачественные опухоли мягких тканей. // В рук. Химиотерапия опухолевых заболеваний./ Под ред. Н.И. Переводчиковой. М., Практическая медицина. 2005. – с. 336-344.
9. Рахманин Ю.А., Странадко Е.Ф. Лучевая терапия в комбинированном и комплексном лечении сарком мягких тканей. // Матер. II Всесоюзного съезда рентгенологов и радиологов. М., Обнинск. – 1984. – с. 609-610.

10. Странадко Е.Ф., Рахманин Ю.А., Борисов В.И. и др. Саркома мягких тканей. Комбинированное и комплексное лечение. // В рук.: Комбинированное и комплексное лечение больных со злокачественными опухолями. М., Медицина. – 1989. – с. 474-496.

11. Саркисян Р.Г., Саакян А.М., Галстян А.М. Пути улучшения результатов лечения сарком мягких тканей. // Матер. 1-го съезда онкологов стран СНГ. (3-6 декабря, 1996, Москва). М., 1996. – Ч. 2, – с. 413.

12. Трапезников Н.Н., Алиев Б.М, Юрьева Т.В. Отдаленные результаты комбинированного лечения местно-распространенных сарком мягких тканей. // Вопр. онкол. М., 1982. – № 11, – с. 20-24.

13. Трапезников Н.Н., Шайн А.А. Онкология. М.: Медицина. 1992. – с. 398.

14. Трапезников Н.Н., Карапетян Р.М., Геворкян А.А., Бохин Б.Ю. Неоадъювантная химиотерапия в лечении марком мягких тканей. // Матер. 1-го съезда онкологов стран СНГ. (3-6 декабря, 1996, Москва). М., 1996. – Ч. 2 – с. 416.

15. Тришкин В.А., Столяров В.И., Березкин Д.П. и др. Лечебная помощь больным злокачественными опухолями мягких тканей. // Вопр. онкол., 1984. – № 4. – с. 9-14.

16. Тришкин В.А. Современная оценка состояния проблемы саркомы мягких тканей. // Матер. 1-го съезда онкологов стран СНГ. (3-6 декабря, 1996, Москва) 1996. – М., 1996. – Ч. 2 – с. 417.

17. Abbatuci J.S., Boulier N., Mandart A. et. al. Treatment of soft tissues sarcomas. // Europ. J., Cancer, 1981. – N 4. – P. 455-466.

18. Antman K.H., BlumR.H., Wilson R. et. al. Survival of patients with localized high-grade soft tissue sarcoma with multimodality therapy. A matched control study. // Cancer, 1983. – v. 51. – N 3. – P. 396-401.

19. Bratwell V.X., Growther D., Deakin D.P. et. al. Combined modality management of local and disseminated adult soft tissue sarcomos. // Brit. J. Oncol. 1985. –v.51.– N 3. – P. 301-308.

20. Mills E.E. Agjuvant chemotherapy of adult high-grade soft tissue sarcoma. // J. Surg. Oncol. – 1982. – v. 21.– N 3. P. 170-175.

21. Rosenberg S.A., Tepper J., Glatstein E. et. al. The treatment of soft-tissue carcinomas of the extremities. // Ann. Surg. – 1982. – v. 196. – N 3. – P. 305.

22. Suit H.D., Proppe K.H., Mauhin H.J. et. al. Preoperative radiation therapy for sarcoma of soft tissue. // Cancer, 1981. – v. 47. – N 9. – P. 2269.

23. Wood W.C., Suit H.D., Alankin H.J. et. al. Radiation and concervative surgery in the treatment of soft tissue sarcoma. // Amer. J., Surg. 1984. – v. 147. – N 4. – P. 537-540.

25.15 Иллюстрационный материал к саркомам мягких тканей

Рис.1. Липосаркома правой ягодичной области

Рис. 2. Лейомиосаркома затылочной теменной области

Рис. 3. Дерматофибросаркома шеи справа

Рис. 4. Злокачественная шваннома кожи шеи слева

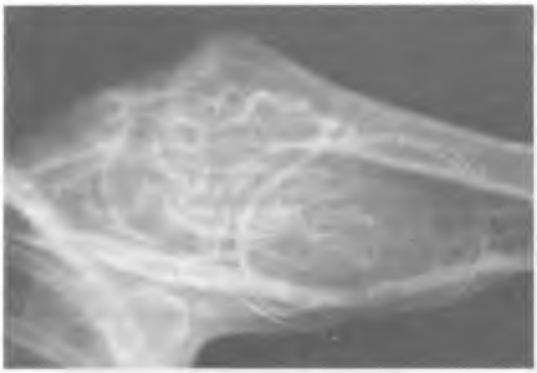

Рис. 5. Ангиосаркома плеча. Плечевая артерия оттеснена новообразованием, в окружности опухоли сосуды расширены

Рис. 6. Синовиальная саркома мягких тканей левой голени. Ангиограмма, артериальная фаза. Множественные патологические сосуды в виде клубочков

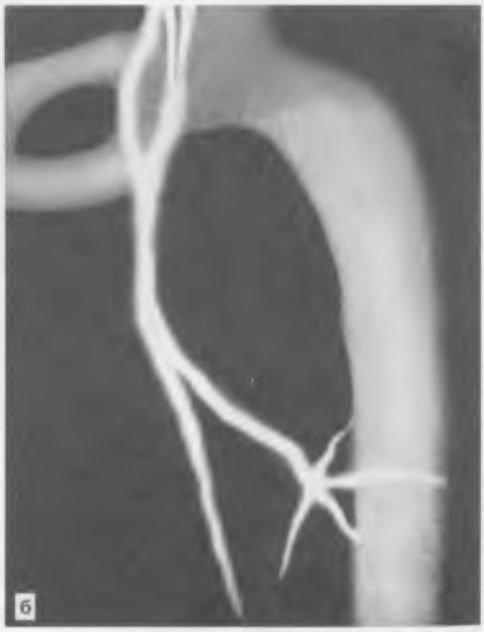

Рис. 7. Рабдомиосаркома верхнего отдела бедра. Ангиограмма.
а) артериальная фаза; оттеснение основного ствола бедренной артерии;
б) капилярная фаза; имбибиция контрастным веществом массива опухоли с отдельными лакунарными скоплениями его в виде пятен

Глава 26

РАК МОЛОЧНОЙ И ГРУДНОЙ ЖЕЛЕЗЫ

26.1 Клиническая анатомия и функция молочной железы

26.2 Заболеваемость

26.3 Этиология и патогенез

26.4 Предраковые заболевания молочной железы, тактика их ведения, лечение

26.5 Формирование группы риска и тактика их ведения

26.6 Первичная и вторичная профилактика рака молочной железы

26.7 Патологическая анатомия

26.8 Пути метастазирования

26.9 Клиническая классификация стадий распространения рака (отечественная и по системе TNM)

26.10 Клиническая картина

26.11 Современные методы предварительной и уточняющей диагностики

26.12 Дифференциальная диагностика

26.13 Методы лечения

26.14 Отдаленные результаты лечения

26.15 Рак грудной железы

26.16 Рак молочной железы у беременных и лактирующих женщин

26.17 Реабилитация

26.18 Диспансеризация

26.19 Использованная литература – 55 источников

26.20 Иллюстрационный материал – 11 рисунков

26.1 Клиническая анатомия и функция молочной железы

Молочная железа расположена на передней грудной стенке между грудиной и передней подмышечной линией на уровне III-VI (VII) ребер. Она состоит из паренхимы, стромы и жировой ткани. Паренхима молочной железы имеет трубчато-альвеолярное строение. Альвеола выстлана одним слоем железистых клеток лактоцитов, верхушки которых обращены в ее полость, а в основании альвеолы расположены миоэпителиальные клетки, способные сокращаться и выбрасывать через альвеолярный проток секрет. 150-200 альвеол объединяются в дольку, альвеолярные протоки сливаются в во внутридольковые протоки. 30-80 долек образуют долю железы, а внутридольковые протоки – долевые протоки. Таким образом, молочные железы состоят из 15-20 долей с долевыми протоками, идущими в радиальном направлении к соску, у основания которого они ампулообразно расширяясь, образуют млечные синусы и открываются на соске в виде 8-15 точечных отверстий.

Строма представлена поверхностной фасцией, образующей капсулу молочной железы, а также идущими вглубь междолевыми и междольковыми пучками соединительной ткани, составляющими каркас железы. Между задним листком капсулы железы и собственной фасцией груди, покрывающей большую грудную мышцу, находится ретромаммарное пространство. Жировая клетчатка окружает железу снаружи, проникая вглубь между дольками железы.

Кровоснабжение молочной железы осуществляется ветвями внутренней грудной артерии (центральная и медиальная части), боковой артерии груди (наружные квадранты), а также межреберными артериями. Вены сопровождают одноименные артерии.

Лимфатические сосуды молочной железы разделены на 2 группы: кожи и паренхимы, которые образуют соответственно поверхностное и глубокое подареолярные сплетения. Из сплетений образуются отводящие сосуды, оттекающие в несколько групп лимфатических узлов:

1. Парамаммарные лимфатические узлы локализуются по наружному краю большой грудной мышцы, являются узлами первого этапа для наружных квадрантов молочной железы, выносящие сосуды впадают в подмышечные лимфатические узлы.

2. Подмышечные лимфатические узлы, которые делятся на 3 группы:

А/ I уровень (нижняя часть подмышечной ямки): лимфоузлы, расположенные латерально по отношению к латеральной границе малой грудной мышцы.

Б/ II уровень (средняя часть подмышечной ямки): лимфоузлы, расположенные между медиальной и латеральной границами малой грудной мышцы, и межгрудные лимфоузлы (Роттера).

В/ III уровень (верхушечная часть подмышечной ямки): апикальные лимфоузлы и узлы, расположенные медиально по отношению к медиальному краю малой грудной мышцы, за исключением тех, которые определяются как подключичные.

3. Подключичные лимфатические узлы расположены в подключичной области, являются узлами первого этапа для верхних квадрантов молочной железы. Выносящие сосуды от этих лимфатических узлов впадают в надключичные лимфатические узлы.

4. Парастернальные лимфатические узлы, располагаясь загрудинно по ходу внутренней грудной артерии, лежат в первом-седьмом межреберных промежутках.

Закладка молочной железы происходит на 10-й неделе внутриутробной жизни. В детском возрасте молочная железа пребывает в состоянии функционального покоя.

Нейроэндокринная регуляция осуществляется по принципу положительной и отрицательной обратной связи между центральными и периферическими эндокринными органами: кора головного мозга → нейространсмиттеры (дофамин, серотонин, норадреналин) → гипоталамус → рилизинг факторы → гипофиз → тропные гормоны (ФСГ, ЛГ, пролактин, СТГ, ТТГ, АКТГ, МТГ) → яичники, надпочечники, щитовидная железа → органы-мишени, в т.ч. молочная железа, матка.

Рост и развитие молочных желез начинается с началом менархе. Маточный цикл, состоит из 4-х фаз: регенерация, пролиферация, секреция, десквамация. В фазе регенерации небольшое количество эстрогенов вызывает усиление выброса в кровь по типу обратной отрицательной связи фолликулостимулирующего гормона гипофиза, который способствует росту и созреванию доминантного фолликула в яичнике. В растущем фолликуле начинают синтезироваться эстрогены, которые стимулируют пролиферативные процессы в органах-мишенях – в молочной железе они ответственны за рост и развитие протоков и соединительной ткани. Увеличение количества эстрадиола по механизму положительной обратной связи приводит к пиковому выбросу лютеинизирующего гормона гипофиза, что в конечном итоге приводит к овуляции – разрыву стенки доминантного фолликула и выходу яйцеклетки в брюшную полость. На месте разорвавшегося фолликула, если не происходит оплодотворение, начинает развиваться желтое тело (если произошло оплодотворение – желтое тело беременности), которое синтезирует гормон прогестерон. Прогестерон принимает участие в функции лактации, обеспечивает секреторные преобразования в органах-мишенях, в частности, в молочной железе обеспечивает рост и развитие железистой ткани, увеличение числа альвеол, рост долек. Без синергичного взаимодействия эстрогенов и прогестерона невозможно нормального развития молочной железы. Обычно через 8-10 дней желтое тело регрессирует, снижается уровень половых гормонов в крови, что приводит к ишемическим и некротическим изменениям функционального слоя эндометрия матки и отторжению его.

В результате действия гормонов (эстрогенов, прогестерона, пролактина) в период полового созревания начинается быстрое развитие молочных желез: рост и разветвление молочных протоков, увеличение паренхимы железы, развитие лактоцитов, увеличение числа долек. Более всего увеличивается интерстициальная ткань, которая составляет к концу пубертатного периода 90% объема всей железы. К концу периода полового созревания масса железы составляет 150-200 г.

Во время беременности молочная железа достигает полной морфологической зрелости. Интенсивный рост и развитие желез происходят под влиянием возрастающего количества плацентарных эстрогенов, прогестерона и лактогена, а также пролактина гипофиза. Пролактин – гормон гипофиза, стимулирует пролиферативные процессы железистой и соединительной тканей в молочной железе, во время беременности и лактации способствует образованию секреторных клеток, в результате начинает увеличиваться число альвеол, долек, протоков, в альвеолярном эпителии начинает синтезироваться молоко, он также влияет на продукцию прогестерона желтым телом, под действием пролактина увеличивается число рецепторов эстрогенов в молочной железе. Во время беременности размеры молочной железы увеличиваются за счет роста железистой ткани, масса достигает 800-900 г.

После родов происходит интенсивная секреция молока и железы еще более увеличиваются (иногда до 3-5 кг). В лактирующей железе секреторной активностью обладают не только лактоциты альвеол, но и миелоциты, окружающие альвеолу и эпителий, выстилающий внутридольковые протоки. По окончании лактации в железе происходят инволютивные изменения, сущность которых заключается в прекращении пролиферативных и секреторных процессов, а также замещение соединительной ткани жировой.

Возрастные инволютивные изменения в структуре молочных желез усиливаются после 40 лет и характеризуются замещением паренхимы жировой и соединительной тканью.

Таким образом, рост и развитие молочной железы осуществляется с помощью отрицательной и положительной обратной связи между центральными и периферическими звеньями нейроэндокринной системы.

Нарушения в циклическом синтезе половых гормонов: ановуляторные циклы (персистенция и атрезия фолликула), недостаточность лютеиновой фазы (прогестерона), гиперпролактинемия, гиперандрогенемия могут приводить к возникновению пролифератов железистой и соединительной тканей, т.е. развитию дисгормональной гиперплазии молочной железы.

26.2 Заболеваемость

Заболеваемость раком молочной железы (РМЖ) населения различных стран мира (мировой стандарт) в 2000 году составила 35,7$^0/_{0000}$, смертность – 12,5$^0/_{0000}$. Высокие показатели заболеваемости отмечены в странах Северной Америки, Европы, Австралии: США (91,4$^0/_{0000}$), Дания (86,2$^0/_{0000}$), Франция (83,2$^0/_{0000}$), Австралия (82,7$^0/_{0000}$), Новая Зеландия (82,6$^0/_{0000}$), Швеция (81,0$^0/_{0000}$), Канада (81,8$^0/_{0000}$); низкая заболеваемость – в странах Африки и Азии: Конго (10,3$^0/_{0000}$), Мали (12,9$^0/_{0000}$), Китай (16,4$^0/_{0000}$), Вьетнам (17,4$^0/_{0000}$), Индия (19,1$^0/_{0000}$).

В странах СНГ по данным 2002 года (мировой стандарт) высокие показатели заболеваемости РМЖ были отмечены в Армении (54,5), Молдавии (55,5), Киргизии (54,2), на Украине (53,0); низкая заболеваемость – в Таджикистане (19,8), Узбекистане (23,8), Грузии (28,6), Азербайджане (29,5).

В Республике Казахстан в 2005 году заболеваемость РМЖ составила 19,5$^0/_{0000}$ (обычный показатель на 100000 населения), смертность – 9,1$^0/_{0000}$, в структуре онкологической заболеваемости РМЖ в РК занимает 3-е ранговое место. Высокие показатели заболеваемости по РМЖ отмечены в г. Алматы (32,3$^0/_{0000}$), Павлодарской (29,5%), Карагандинской (26,0$^0/_{0000}$), Северо-Казахстанской (25,9$^0/_{0000}$), Акмолинской (24,8$^0/_{0000}$) областях; низкие – в Кызылординской (9,4$^0/_{0000}$), Южно-Казахстанской (10,8%ооо), Жамбылской (10,9$^0/_{0000}$), Атырауской (12,0$^0/_{0000}$) областях.

Среди больных с впервые установленным диагнозом РМЖ на долю I-II стадии приходится 61%, IV стадии – 9,9%;

Наиболее часто рак молочной железы встречается в возрасте 40-60 лет, редко болезнь возникает у женщин до 30 лет, затем кривая заболеваемости повышается, снижаясь в глубокой менопаузе после наступления 70 лет. Число случаев раком молочной железы увеличивается в каждой стране, прибавляя ежегодно 1-2%.

26.3 Этиология и патогенез

Этиопатогенез РМЖ до конца не изучен. Существует более 70 факторов риска возникновения опухолей молочной железы. Их принято делить на несколько групп.

Классификация факторов риска рака молочной железы

I. Факторы, характеризующие функционирование репродуктивной системы организма:

А/

1. Менструальная функция (раннее начало месячных, поздняя менопауза, отсутствие овуляции, нерегулярные, обильные месячные);
2. Половая функция (отсутствие, позднее начало, нерегулярная);
3. Детородная функция (отсутствие родов, длительное предохранение от беременности, поздние первые роды, наличие в анамнезе бесплодия, абортов, выкидышей);
4. Лактационная функция (алактация, отказ от лактации, недостаточная лактация, маститы в анамнезе).

Б/ гиперпластические и воспалительные заболевания яичников и матки (аднекситы, миома матки, эндометриоз, кисты яичников).

Менструальная функция – относительный риск заболеть РМЖ для женщин, у которых возраст наступление менархе до 12 лет в два раза выше, чем для женщин с началом месячных после 16 лет. Имеет также значение поздняя менопауза: риск возникновения РМЖ в 2-2,5 раза выше при наступлении менопаузы после 55 лет, чем при менопаузе до 45 лет.

Детородная функция – в 1844 г. Ригони-Стерн определил риск развития РМЖ у монахинь в 5 раз выше, чем у остальных женщин. Имеет наибольшее значение возраст женщины в период первой беременности, закончившейся родами. Mac Mahon (1978) приводит доказательства, что у рожавших ранее 18 лет риск заболеть РМЖ втрое меньше, чем у впервые рожавших после 35 лет. Повышение риска РМЖ связывается также с наличием как самопроизвольных, так и искусственных абортов, особенно до первых родов, длительным предохранением от беременности, отсутствие родов, нарушение лактационной функции: короткая лактация или алактация.

II. Эндокринно-метаболические факторы, обусловленные сопутствующими и предшествующими заболеваниями:

А/ ожирение;

Б/ гипертоническая болезнь;

В/ сахарный диабет пожилых;

Г/ атеросклероз;

Д/ заболевание печени;

Е/ заболевания щитовидной железы (гипотиреоз);

Ж/ дисгормональные гиперплазии молочных железы.

F.De Waard (1978) высказал гипотезу о существовании двух патогенетических типов рака молочной железы: пременопаузального, связанного с избыточной продукцией эстрогенов яичниками и постменопаузального – эстрогенов надпочечниками. Он доказал, что для больных РМЖ в постменопаузе характерно наличие ожирения, гипертонической болезни и сахарного диабета, что является признаком гиперфункции коры надпочечников.

В возникновении патологии молочных желез определенную роль играет заболевание печени. Как известно, в печени происходят ферментативная инактивация и конъюгация стероидных гормонов. Заболевания гепатобилиарного комплекса чаще всего инициируют развитие хронической гиперэстрогении вследствие замедленной утилизации эстрогенов в печени.

По мнению большинства исследователей, щитовидная железа оказывает влияние на развитие опухолевых процессов в молочной железе опосредованно: через нарушение функции яичников, по всей видимости трийодтиронин влияет на биохимические процессы в клетке и определяет ароматазную активность цитохрома Р-450 и, следовательно, стероидогенез. Другая точка зрения – трийодтиронин через рецепторы к трийодтиронину эпителиальных клеток молочных желез активируют факторы роста, запускающие пролиферативные процессы.

Известно, что жировая ткань, адипоциты молочной железы являются депо эстрогенов, прогестерона и андрогенов. Адипоциты не синтезируют половые гормоны, но активно их захватывают из плазмы. Под влиянием фермента ароматазы андрогены превращаются в эстрадиол и эстрон. Этот процесс с возрастом усиливается, что возможно является одним из факторов увеличения риска развития РМЖ.

III. Генетические факторы (носители BRCA-1 или BRCA-2 генов):

А/ РМЖ у кровных родственников (наследственные и "семейные" РМЖ).

Б/ молочно-яичниковый "синдром" (РМЖ и рак яичников в семье).

В/ синдромы:

1. "РМЖ+опухоль мозга";
2. "РМЖ+саркома";
3. "РМЖ+рак легкого+рак гортани+лейкоз";
4. "SBLA-синдром+саркома+РМЖ+лейкоз+карцинома коры надпочечников".

Г/ раково-ассоциированные генодерматозы:

1. болезнь COWDEN – множественная трихилема кожи+рак щитовидной железы, аденоматозный полип, рак толстой кишки+РМЖ;
2. болезнь BLOOM – аутосомальный наследственный генодерматоз+РМЖ.

Наследственные факторы: эпидемиологами подсчитано, что среди женщин, родственники которых болели РМЖ, риск заболевания увеличивается в 2-3 раза по сравнению с общей популяцией женщин, и в 8 раз – при наличии этой патологии у сестры. Различают "семейный" и "наследственный" РМЖ. "Семейный" – скопление больных опухолями молочной железы в пределах одной семьи, которое чаще всего бывает случайным вследствие влияния общих внешних, канцерогенных факторов и проживанию в одинаковых условиях среды. Лишь 5% случаев РМЖ имеют наследственную природу. К особенностям наследственного РМЖ относятся следующие признаки:

1. Значительно более ранний возраст возникновения и выявления РМЖ (средний возраст 44 года).
2. Высокая частота билатеральных РМЖ (до 46%).
3. Наследственный РМЖ является гетерогенным заболеванием и может проявиться в кровном родстве различными сочетаниями опухолей.

Генетическая модель развития опухолей молочной железы заключается в том, что под действием канцерогенов протоонкогены, находящиеся в организме в не ак-

тивном состоянии, переходят в онкогены. Онкогены это дискретные генетические элементы в структуре ДНК, которые при их активации вызывают опухолевый рост. Схема онкогенеза выглядит следующим образом: канцероген → протоонкоген → онкоген → онкобелок → опухолевая трансформация → опухоль.

IV. Экзогенные факторы:

А/ ионизирующая радиация.

Б/ химические канцерогены, в том числе и курение.

В/ избыточное потребление животных жиров; высококалорийная диета.

Г/ вирусы (Битнера).

Д/ прием гормонов.

Радиационный эффект. После атомных взрывов в Хиросиме и Нагасаки увеличивалась заболеваемость РМЖ. Есть сообщения, что у женщин, получавших рентгеновское облучение в высоких дозах, при многократных флюорографических обследованиях участились случаи возникновения РМЖ. Возникли опасения по поводу эффективности маммографического скрининга в связи с канцерогенным действием облучения. Однако проведение во многих странах маммографического скрининга не только привело к увеличению риска заболевания, но и способствовало сокращению смертности от него: так, например, проведение МГ-го скрининга в Швеции среди женщин от 50 до 70 лет в течение 8 лет привело к снижению смертности от РМЖ на 30%.

Режим питания и риск. В серии исследований, проведенных в США, Канаде и Израиле было отмечено значительное увеличение риска РМЖ с нарастанием массы тела, а в Нидерландах – с увеличением роста. Среди предполагаемых механизмов действия жира на развитие опухолей молочной железы, выделяют следующие:

- нарушение эндокринного баланса;
- модификация липидов клеточных мембран;
- изменение метаболизма и биоактивности простагландинов;
- прямое влияние на метаболизм клетки;
- образование перекисных продуктов, промоцирующих рост опухоли;
- изменение активности ферментов, метаболизирующих канцерогены;
- изменения в иммунной системе.

Значение *гормональных* оральных контрацептивов, заместительной гормонотерапии и других лекарственных средств в возникновении опухолей молочной железы. Риск возникновения опухолей молочной железы повышается у женщин в возрасте до 35 лет, длительно принимающих ОК (более 5 лет) повышается на 25%. Продолжительное применение неконтрацептивных эстрогенов во время менопаузы может повысить риск РМЖ примерно на 50% после 10-15-летнего их приема. Среди лекарств, повышающих риск возникновения РМЖ: транквилизаторы типа резерпина, сердечные гликозиды.

Роль вируса. Нет прямых доказательств существования у человека РМЖ, вызываемого вирусом. Однако в эксперименте показана возможность развития РМЖ у мышей с помощью вируса Битнера. Вирусные частицы, схожие на вирусы РМЖ мышей, обнаруживаются в молоке женщин. Сходные частицы обнаруживаются у женщин этнической группы Парси (Индия), в данном регионе наблюдается высокая частота заболеваемости РМЖ.

26.4 Предраковые заболевания молочной железы, тактика их ведения, лечение

К предраковым заболеваниям молочной железы относят некоторые формы доброкачественных опухолей и мастопатии, объединенных в понятие "дисгормональные гиперплазии молочных желез".

Мастопатия, по определению ВОЗ это фиброзно-кистозная болезнь, характеризующаяся нарушением соотношений эпителиального и соединительно-тканного компонентов, широким спектром пролиферативных и регрессивных изменений тканей молочной железы. Пролиферативные изменения включают гиперплазию, пролиферацию долек, протоков, соединительной ткани, а регрессивные – атрофию, фиброз, образование кист.

Этиопатогенез дисгормональных гиперплазии молочной железы до конца не ясен. Одни авторы утверждают, что для этих заболеваний характерен разнообразный спектр регуляторных нарушений в звеньях: ЦНС-гипоталамус-гипофиз, гипофиз-яичники, гипофиз-надпочечники, гипофиз-щитовидная железа, нарушение функции печени, способствующие повышению концентрации тех или иных гормонов; другие авторы считают причинным фактором изменения состояния рецепторов эпителия протоков и альвеол: их чувствительность, количественный и качественный состав.

Спорным также является вопрос о стадийности течения дисгормональных гиперплазий при переходе в рак молочной железы. Большинство исследователей считают, что мастопатия развивается в следующей последовательности: масталгия – диффузная мастопатия – узловая мастопатия – рак молочной железы (В.Ф.Семиглазов, 2001, А.Е.Есенкулов, 1999, О.Г.Горюшина, 2001).

Клиническая классификация мастопатий включает:

1. Диффузные формы:

- с преобладанием железистого компонента (аденоз);
- с преобладанием фиброзного компонента;
- с преобладанием кистозного компонента;
- смешанная форма.

2. Узловые формы.

Различают 3 клинические фазы мастопатии:

1. *Масталгия* – начальная стадия диффузной мастопатии. Возраст 20-30 лет, менструальный цикл регулярный, но часто укорочен до 21-24 дней, за неделю до менструаций появляется нагрубание, болезненность молочной железы, ткань уплотняется и становится чувствительной при пальпации, при этом очаг уплотнения в молочной железе не удается пропальпировать, после начала месячных симптомы исчезают.

2. *Диффузная фиброзно-кистозная мастопатия.* Возраст 30-40 лет, боль в молочных железах связана со стрессовыми факторами, переохлаждением, нарушениями менструальной, половой, детородной, лактационной функций, заболеваниями яичников, щитовидной железы, носит постоянный характер и длится в течение 2-3 недель до менструаций, после начала месячных боль или ослабевает, или исчезает; в железах пальпируются множественные уплотнения округлой формы (кисты) или в виде тяжей (фиброз), болезненные при пальпации, мягко-эластической консистенции, подвижные, с кожей и окружающими тканями не спаянные. В дальнейшем могут появ-

ляться выделения из соска различного характера: молочные выделения свидетельствуют о нарушении синтеза пролактина, гумозные (желтые, коричневые, зеленые) вызваны преимущественно воспалительным процессом, захватывающим терминальные молочные протоки, серозные или кровянистые выделения встречаются при внутрипротоковых папилломах или раке.

3. В тех случаях, когда у больной на фоне диффузной мастопатии выявляются отдельные более четкие узлы, говорят об *узловой форме мастопатии.* Такой узел можно захватить двумя пальцами и более четко определить его границы. Узловую форму мастопатии обнаруживают у женщин всех возрастов, но чаще всего в возрасте 30-40 лет. При исследовании больной в положении лежа четкие контуры теряются (отрицательный симптом Кенига). При пальпации узел округлой или овальной формы, плоский, чувствительный, мягко-эластической консистенции, подвижный, с кожей и окружающими тканями не спаянный. Киста имеет округлую форму, тугоэластическую консистенцию, подвижная. Регионарные лимфатические узлы, как правило, не увеличены.

Доброкачественные опухоли молочной железы – аденома, внутрипротоковая папиллома, фиброаденома, липома.

Аденома – редкая доброкачественная опухоль, обнаруживается у женщин в возрасте 18-25 лет, представляет собой четко очерченный узел, не связанный с кожей, легко смещаемый при пальпации.

Внутрипротоковая папиллома (цистаденопапиллома) – доброкачественная опухоль молочной железы, выявляемая наиболее часто в пременопаузальном периоде. Основными клиническими проявлениями заболевания являются пальпируемый, часто болезненный узел и выделения из соска, преимущественно кровянистого характера. Локализуется он чаще всего в центральной зоне молочной железы, но не имеет связи с соском, имеет мягкую консистенцию, подвижный, диаметр не превышает 3 см.

Фиброаденома – это хорошо очерченный, подвижный опухолевый узел, не связанный с окружающими тканями. Образование имеет округлую форму, эластическую или плотноэластическую консистенцию, симптом Кенига (ладони) положительный. Размеры фиброаденом могут колебаться в широких пределах, но чаще не превышают 3,0 см. Наиболее часто фиброаденомы выявляются в репродуктивном возрасте (16-40 лет). Иногда они могут быстро расти, особенно в период полового созревания или после прерывания беременности.

Листовидная опухоль (филлоидная фиброаденома) – доброкачественная соединительно-тканно-эпителиальная опухоль, средний возраст женщин на момент выявления опухоли равен 45 годам. Клинически новообразование характеризуется длительным существованием и внезапным быстрым ростом, При пальпации определяется узел с четкими границами и гладкой полициклической поверхностью, консистенция ее обычно неравномерная – плотноэластические участки чередуются с очагами размягчения и флюктуации. Может малигнизироваться в саркому.

Липома – доброкачественная опухоль, мягкой консистенцией, подвижная, с четкими контурами, с гладкой поверхностью, не спаянная с окружающими тканями, чаще всего встречается у женщин с нарушением жирового обмена.

Диагностика.

Алгоритм обследования молочных желез представлен на схеме 1.

Схема 1. **Обследование и выбор тактики лечения больных с фиброзно-кистозной мастопатией**

<table>
<tr><td colspan="5">Жалобы, анамнез, факторы риска, осмотр и пальпация молочных желез</td></tr>
<tr><td colspan="4">↓
УЗИ женщинам до 35 лет, УЗИ и маммография на 5-10 день менструального цикла женщинам старше 35 лет</td><td>Нет изменений
↓</td></tr>
<tr><td colspan="4">↓
Фиброзно-кистозная мастопатия</td><td>Контрольный осмотр через год</td></tr>
<tr><td>↓
Узловая форма</td><td colspan="4">↓
Диффузные формы</td></tr>
<tr><td rowspan="7">↓
Оперативное лечение</td><td>↓
Железистая форма</td><td>↓
Кистозная форма</td><td>↓
Наличие известковых включений</td><td>↓
Смешанные формы</td></tr>
<tr><td>↓
Консервативное лечение</td><td>↓
Пункция</td><td rowspan="5">↓
Оперативное лечение</td><td>↓
Консервативное лечение</td></tr>
<tr><td>↓
Контрольный осмотр через год</td><td>↓
Пневмоцистография, аспирационная биопсия</td><td rowspan="5">Контрольный осмотр через 1-2 года в зависимости от выраженности процесса</td></tr>
<tr><td>↓
Отсутствие пролиферации</td><td>↓
Пролиферация эпителия, геморрагическое содержимое</td></tr>
<tr><td>↓
Консервативное лечение</td><td>↓
Оперативное лечение</td></tr>
<tr><td>↓
Контрольный осмотр через год</td><td></td></tr>
</table>

1. Анамнез (выясняется менструальная, половая, детородная, лактационная функции, перенесенные гинекологические, нейроэндокринные заболевания, наследственность).

2. Осмотр молочных желез лучше производить в вертикальном положении, с опущенными и приподнятыми за голову руками, обращая внимание на конфигурацию и симметричность молочных желез, наличие изменений со стороны кожи и соска. При предраковых заболеваниях молочные железы, как правило, симметричные, кожа обычной окраски, сосок не изменен.

Пальпацию молочных желез осуществляют в 1-ю половину менструального цикла в 3-х положениях. В вертикальном положении молочную железу пальпируют спереди, затем просят повернуться пациентку спиной, также производя прощупывание,

прижимая молочную железу к грудной стенке. Завершают пальпацию молочной железы в горизонтальном положении, подложив под лопатку валик. Кисть руки кладут на молочные железы плашмя, производя пальпацию ногтевой и средней фалангами пальцев от центра к периферии и обратно последовательно прощупывая все квадранты железы. Обязательно производят сдавливание околососкового поля для уточнения наличия отделяемого из соска. Обнаруженное уплотнение оценивают по следующим параметрам: консистенция, контуры, поверхность, подвижность, болезненность, связанность с кожей и окружающими тканями. Доброкачественные образования чаще всего с эластической консистенцией, с четкими границами, с гладкой поверхностью, подвижные, болезненные, не связанные с кожей и окружающими тканями.

Пальпацию подмышечных лимфатических узлов производят при расслабленном состоянии рук больной. Для этого просят пациентку положить руку на плечо врача и расслабить мышцы, вводят пальцы в подмышечную область и смещают их вниз по грудной клетке. При пальпации подключичных лимфатических узлов ладонью руки отдавливают назад грудные мышцы. Для пальпации надключичных лимфатических узлов пациентку усаживают на стул и просят, чтобы она наклонила голову вперед, врач осуществляет пальпацию надключичной области позади от больной. В норме при мастопатии регионарные лимфатические узлы не прощупываются.

3. *Ультразвуковое исследование* проводят в первую половину менструального цикла. Данный метод позволяет исследовать структуру молочных желез, обнаружить диффузные и очаговые поражения, в 100% случаев выявлять кистозные образования, дифференцировать полостные и плотные по консистенции образования. Кисты эхоскопически имеют вид округлых образований анэхогенной структуры с четкими, ровными контурами и дорсальным усилением ультразвука. Фиброаденома на эхограммах определяется как овальной формы узел с четкими ровными контурами гипоэхогенной структуры, с мелкими гиперэхогенными включениями, с капсулой в виде ободка сигналов повышенной интенсивности. При диффузной мастопатии определяются расширенные протоки анэхогенной структуры и гиперэхогенные полосы, соответствующие фиброзной ткани или так называемый симптом “слоенного пирога”.

Кроме того, эхоскопия позволяет судить о наличии и количестве увеличенных подмышечных, над- и подключичных лимфатических узлов.

4. Рентгенологический метод включает контрастную и бесконтрастную маммографию, пневмоцистографию.

Бесконтрастную маммографию в прямой и боковой проекции рекомендуют проводить в первую половину менструального цикла.

Узловые доброкачественные образования рентгенологически имеют округлую или овальную форму с ободком просветления или затемнения, диффузные мастопатии представлены грубыми фиброзными тяжами, расположенные в радиальном направлении, кальцинаты крупноглыбчатые, расположены вдоль протоков, причем структура молочной железы не нарушена.

Контрастная маммография (дуктография, галактография) – рентгенологический метод исследования с введением контрастного вещества в проток молочной железы. Показанием к проведению являются кровянистые выделения из соска молочной железы без определяемой пальпаторно опухоли. Техника дуктографии: через млечное отверстие, из которого поступает отделяемое, вводят иглу со сточенным концом, подсоединяют шприц и нагнетают 0,5-1,5 мл контрастного вещества. Затем произво-

дят рентгенологические снимки в 2-х проекциях, полученные дуктограммы расшифровывают, обращая внимание на форму, ширину, положение и очертание контрастированных протоков.

Пнемоцистография – рентгенологический метод исследования кист. Для этого кисту пунктируют, аспирируют ее содержимое, затем вводят газ, после чего производят рентгенологическое исследование. При этом на фоне газа видна внутренняя поверхность кисты и тени внутрикистозных разрастаний. Введенный газ самостоятельно рассасывается на 7-10 день.

5. Решающими в постановке диагноза являются *цитологическое* и *гистологическое* исследования. Для цитологической верификации применяется пункционная аспирационная биопсия и мазок-отпечаток. Техника выполнения пункционной биопсии: после обработки кожи исследуемой молочной железы спиртом опухоль фиксируется пальцами левой руки, а правой рукой производят прокол кожи и опухоли иглой от 5-, 10-, 20- граммового шприца диаметром 0,7-0,8 мм, затем подсоединяют шприц и пытаются втянуть содержимое опухоли в иглу. На предметное стекло наносят содержимое иглы и направляют для исследования.

При выделениях из соска применяют цитологическое исследование мазка-отпечатка.

К методам гистологической верификации относят иссечение столбика ткани с помощью специальных игл – трепано-биопсию, а также эксцизионную биопсию, т.е. выполняют секторальную резекцию железы с последующей экспресс – биопсией. Техника секторальной резекции: кожный разрез радиальный, за исключением области ареолы, где выполняется параареолярный разрез. Двумя полулунными кожными разрезами, отступив 2 см от краев опухоли, иссекают сектор молочной железы вплоть до фасции большой грудной мышцы. Секторальная резекция молочной железы является решающим и окончательным методом диагностики, а также она используется в качестве лечения при локализованных формах мастопатии и доброкачественных опухолях.

6. К дополнительным методам исследования относят термографию, диафаноскопию и др.

Ранняя диагностика заболеваний молочной железы

Скрининг-метод – это массовое обследование всего населения с целью раннего выявления заболевания. Скрининг-диагностика заболеваний молочной железы включает: самообследование молочных желез, анкетно-опросный метод, профилактические осмотры и маммографию.

Метод самообследования заключается в ежемесячном осмотре и пальпации женщиной молочных желез. Желательно проводить осмотр и пальпацию молочных желез после окончания месячных на 7-12 день менструального цикла, женщинам в постменопаузе можно рекомендовать 1-й день каждого месяца для проведения этого метода. Осмотр молочных желез производят с помощью зеркала с опущенными и приподнятыми за голову руками, обращая внимание на симметричность желез, состояние сосков, изменения кожи. Пальпацию молочных желез производят в вертикальном и горизонтальном положениях ладонными поверхностями дистальной и средней фаланг рук, последовательно прощупывая все квадранты железы от центра к периферии, захватывая также ареолу и сосок. Границами пальпации молочных желез принято считать: сверху, начиная от ключицы, снизу – до субмаммарной складки, медиально – от парастернальной линии, латерально – от передней подмышечной линии. При наличии каких-то уплотнений женщина должна обратиться к врачу.

Анкетно-опросный метод представляет собой опросник, включающий все известные факторы риска при раке молочной железы, который должна заполнить женщина, обратившаяся к врачу по поводу любого заболевания.

На основании 4-х патогенетических форм РМЖ: тиреоидной, овариальной, надпочечниковой и инволютивной (В.Ф.Семиглазов, 1979, 1990 гг., Л.Ю.Дымарский, 1980 г., А.Е.Есенкулов, 1992 г.) были разработаны анкеты-опросники в зависимости от возраста.

1. Тиреоидная форма – для этой формы характерен молодой возраст больных (до 35 лет), заболевания щитовидной железы гипо-эутиреоидного характера, позднее (после 16 лет) наступление менструаций и поздние (после 30 лет) первые роды, а также частое наличие предшествующей мастопатии. Лабораторные данные: умеренное снижение функции щитовидной железы при определении основного обмена, уровня ^{131}I связанного с белком йода, поглощения ^{131}I, холестерина крови.

2. Овариальная форма – наблюдается у женщин 35-50 лет (ср. возраст 45 лет) с различной патологией репродуктивной системы (кистозные изменения яичников, пролиферирующие формы мастопатии) и хроническими гепатопатиями. У этих больных отмечается раннее (до 12 лет) начало menses, нерегулярность менструальной функции, обильные кровотечения, нарушение половой жизни (отсутствие, позднее начало, фригидность), нарушение детородной функции (бесплодие, отсутствие родов, поздние первые или последние роды), РМЖ в семейном анамнезе. Лабораторные данные: превышение уровня эстрогенов над уровнем андрогенов (коэффициент общих эстрогенов к 17-КС выше 4,0), повышение уровня пролактина.

3. Надпочечниковая форма – средний возраст 54 года. Характерны проявления гиперкортицизма, обменно-эндокринных нарушений. У больных отмечается гипертоническая болезнь, ожирение, атеросклероз, сахарный диабет, рождение крупного (более 4 кг) плода, позднее (после 50 лет) наступление менопаузы, фибромиома матки, злокачественные опухоли женских половых органов в семейном анамнезе. Лабораторные данные: признаки гиперкортицизма (снижение коэффициента 17-КС/17-ОКС ниже 0,9), резистентность к торможению экскреции 17-ОКС при нагрузке дексаметазоном, повышение уровня 17-ОКС крови, повышение уровня холестерина, В-липопротеидов, свободных жирных кислот.

4. Инволютивная форма – наблюдается у больных в глубокой (более 10 лет) менопаузе (средний возраст 65 лет). Отмечается сочетание раннего начала месячных и позднего их окончания, поздние первые или последние (после 40 лет) роды, длительное (более 5 лет) отсутствие половой жизни в репродуктивном периоде, злокачественные опухоли женских половых органов и (или) толстой кишки в семейном анамнезе. Лабораторные данные: снижение экскреции классических эстрогенов, фенолстероидов, 17-КС.

Профессором Есенкуловым А.Е. (1992 г.) было доказано наличие 4 патогенетических групп у женщин-казашек, причем частота тиреоидной и яичниковой форм рака у лиц коренной национальности в основном оказалась такой же, как у русских, однако у женщин-казашек в 1,3 раза чаще, чем у женщин-русских встречалась надпочечниковая форма РМЖ (разница статистически достоверная).

Опыт работы Республиканского центра патологии молочной железы (г. Алматы) показал, что при применении анкет-опросников, включающих факторы риска по РМЖ с учетом возраста и этнической принадлежности, повышается удельный вес ранних форм РМЖ в 4-6 раз.

Профилактические осмотры бывают массовые и индивидуальные. Массовые осмотры, в свою очередь, подразделяются на: комплексные (по всем органам) и целевые (только молочная железа). К индивидуальному осмотру относят обследование акушерками в смотровых кабинетах визуально доступных локализаций, в том числе и молочных желез; а также осмотр и пальпацию терапевтами, хирургами и гинекологами молочных желез при обращении женщин по поводу любого заболевания.

Маммография молочных желез является наиболее информативным методом диагностики заболеваний молочных желез. Маммографию, согласно рекомендациям ВОЗ (1995), рекомендуют проводить женщинам до 40 лет 1 раз в 2 года, старше 40 лет и лицам повышенного риска – ежегодно.

Система выявления РМЖ, разработанная в НИИ онкологии им. Н.Н.Петрова состоит из двух этапов. Первый этап включает:

1) ежемесячное обследование молочных желез (после обучения женщин методике самообследования) и немедленное обращение пациентки к врачу при обнаружении патологии;

2) обязательное и контролируемое клиническое обследование (опрос, осмотр, пальпация) всех женщин старше 35 лет, обращающихся в смотровые, гинекологические кабинеты и поликлиники по поводу других заболеваний;

3) ежегодный опрос женщин через врачей медико-санитарных частей и врачебно-санитарных служб (для работающих) и через участковых терапевтов и районных онкологов-маммологов (для неработающих) об отклонениях в состоянии молочных желез и о факторах повышенного риска развития рака молочной железы.

Первый этап заканчивается отбором групп лиц, имеющих патологию молочных желез и групп лиц, имеющих высокий риск возникновения РМЖ.

На втором этапе отобранная группа женщин подвергается углубленному специальному обследованию, включающее:

1) клиническое исследование;
2) выполнение бесконтрастной маммографии;
3) биопсии – а/ аспирационной (при наличии клинически определяемого уплотнения) и б/ эксцизионной биопсии в стационаре (в случае непальпируемой "минимальной" опухоли, обнаруживаемой лишь при маммографии).

По данным анализа многочисленных скрининг-программ следует, что широкомасштабное их внедрение может привести к снижению смертности от рака молочной железы (не менее 30%).

Лечение дисгормональных гиперплазий молочной железы носит комплексный характер и зависит от формы заболевания.

Масталгия – лечение консервативное. Женщинам устанавливают фон, на котором развилось заболевание (консультация гинеколога, эндокринолога); дают советы по нормализации менструальной и половой жизни, рекомендуют: беременность, роды и грудное вскармливание в течение 9-18 месяцев, ограничивать потребление кофе, чая, шоколада, какао, колы, соли, жидкости, ношение бюстгальтера соответствующей формы и размера.

Диффузная фиброзно-кистозная мастопатия – лечение вначале негормональное, включающее:

• Витаминотерапию, особенно витамин Е (антиоксидант, регулирует синтез белков, пролиферацию клеток, участвует в нормализации клеточного метаболизма, в липид-

ном обмене), назначают витамин Е по 100-400 мг/сут в течение 2 месяцев, после 2-месячного перерыва лечение повторяют. Рекомендуется также назначение витаминов А, B_1, B_6, С в течение длительного времени (триовит, три-ви плюс, веторон и др.);
• 0,25% р-р йодистого калия, который стимулирует выработку ЛГ гипофиза, нормализует тем самым менструальный цикл, приводит к лютеинизации фолликулярных кист яичников. Назначается под контролем эндокринолога по 1 ч. л. или по 1 таблетке (200 мкг) 1 раз в день с молоком после еды в межменструальный период в течение длительного времени;
• Седативные средства (ново-пассид по 1 ч.л. 2-3 раза в день, персен по 1 т. 2-3 раза в день);
• Вобэнзим – комплекс протеолитических ферментов, оказывающих противоотечное, иммуностимулирующее, противовоспалительное действие: по 3-7 драже 3 раза в день за 30 минут до еды 2 месяца;
• Индинол – фитонутриент, вытяжка из капусты семейства крестоцветных, обладает противоопухолевой активностью на клеточном уровне, эффективен при гиперэстрогенемии. Назначается по 1-2 к. 1-2 раза в день в течение 1-3 месяцев;
• Сбор желчегонных трав и гепатотропные средства;
• Тонизирующие препараты – настойка женьшеня, элеутерококка, китайского лимонника;
• Биологически активные добавки к пище и гомеопатические средства:
• Маммолептин – начинают по 2 капли 3 раза в день через 1 час после еды, затем дозу увеличивают до 5 капель 3 раза в день 1-2 месяца;
• Мастодинон – фитотерапевтический препарат, снижающий уровень пролактина в крови. Назначают по 30 капель или по 1 табл. 2 раза в день 3-6 месяцев;
• Кламин – экстракт бурых морских водорослей – по 1 табл. 3 раза в день 3-4 месяца.

При неэффективности негормональной терапии, определяют гормональный фон в организме женщины и назначают гормонотерапию:
• Антиэстрогены назначаются женщинам старше 40 лет в течение 3-6 месяцев: тамоксифен – по 20 мг в день, у женщин в менопаузе – непрерывно, в пременопаузе – за 10 дней до месячных; торемифен – по 20 мг в день, у женщин в менопаузе – непрерывно, в пременопаузе – с 5 по 25 день месяца;
• Бромкриптин (парлодел) – снижает уровень пролактина, назначают по 1,25-2,5 мг с 16 по 25 день менструального цикла во время еды в течение 4-6 месяцев;
• При недостаточности лютеиновой фазы назначают гестагены: с 16 по 25 день месяца: норколут по 5 мг в день, прегнин по 0,02 г (2 таблетки) 3 раза в день, дюфастон по 5-10 мг в сутки или прожестожель местно 1-2 раза в день 3 месяца;
• Дановал (даназол, данол) – изоксалоновое производное синтетического стероида 17-α-этинилэстрадиола, снижает выработку гонадотропных гормонов и эстрогенов, назначается женщинам старше 40 лет по 200-300 мг в сутки 1 месяц, затем по 100 мг в день 2 месяца, затем по 100 мг в день с 14 по 18 день месяца – 2 месяца;
• Низкодозированные комбинированные оральные контрацептивы применяются при нарушениях менструального цикла: логест, жанин, ярина и др.;
• Андрогены назначаются преимущественно женщинам старше 45 лет: метилтестостерон по 5-10 мг с 16 по 25 день месяца – 3 месяца, затем по 5 мг в те же дни месяца – 8-10 мес.

В возрасте 18-34 лет рекомендуют в качестве гормонотерапии последовательный прием эстрогенов и прогестинов, оральных контрацептивов; в 35-47 лет – прием

эстрогенов и прогестинов; в 48-54 лет – прием прогестинов, андрогенов антиэстрогенов; у женщин доклимактерического возраста возможно назначение аналогов гонадотропин-ризилизинг гормонов (золадекс), однако следует помнить, что в детородном возрасте назначать последние препараты следует лишь в ситуации особого риска рака (III степень дисплазии или c-ma in situ).

При выраженной фиброзно-кистозной мастопатии не рекомендуется беременность, в связи с риском малигнизации.

Узловую мастопатию и доброкачественные опухоли лечат только хирургическим путем, выполняя секторальную резекцию молочной железы с последующим морфологическим исследованием.

Следует отметить, что нет универсальной схемы лечения. Успех терапии зависит от правильного выяснения причины, приводящей к возникновению дисгормональных гиперплазий, адекватной коррекции гормональных нарушений и лечения сопутствующих заболеваний.

Оптимальная частота обследования пациенток группы риска при диффузных формах дисгормональных заболеваний молочной железы – 1 раз в 6 месяцев; при узловых формах (при отказе от оперативного лечения) – 1 раз в 3 месяца, при отсутствии клинических признаков заболевания с наличием факторов риска диспансеризация осуществляется в сроки: до 40 лет – 1 раз в 2 года, после 40 лет – 1 раз в год. Периодичность осмотров для здоровых женщин – 1 раз в год (Ш.Х.Ганцев, 2004).

26.5 Формирование группы риска и тактика их ведения

К факторам риска по возникновению рака молочной железы женщин относятся:

- раннее (до 12 лет) начало menses;
- поздняя менопауза (старше 50 лет);
- нарушение менструальной функции (нерегулярность, обильные кровотечения, болезненные месячные, отсутствие овуляции);
- нарушение половой жизни – отсутствие, позднее начало, фригидность, нефизиологические методы предохранения от беременности (применение презервативов, внеполового семяизвержения, спринцеваний);
- нарушение детородной функции (бесплодие, частые аборты, отсутствие родов, поздние первые (старше 30 лет) или последние (старше 40 лет) роды);
- воспалительные или гиперпластические процессы придатков матки (хронические аднекситы, киста яичников, фибромиома матки, эндометриоз);
- заболевания печени с нарушением детоксикационной функции;
- отягощенная онконаследственность по материнской линии;
- наличие мастопатии;
- применение заместительной гормонотерапии в менопаузе более 5 лет;
- сочетание гипертонической болезни, ожирения, атеросклероза, сахарного диабета;
- перенесенные травмы, маститы;
- заболевания щитовидной железы (гипотиреоз).

В "группу риска" по возникновению рака молочной железы относят женщин, имеющих 5 и более признаков.

Женщинам группы риска необходимо рекомендовать клиническое обследование (осмотр, пальпация), УЗИ, маммографию, при необходимости цитологическое и гистологическое исследование.

При выявлении предракового заболевания молочных желез назначается лечение (узловые формы – оперативное, диффузные – консервативное) с дальнейшим диспансерным наблюдением 2 раза в год.

Если выявляется злокачественное новообразование, то женщину направляют к онкологу.

Если патология не обнаружена, рекомендуют диспансерное наблюдение у маммолога 2 раза в год, женщинам до 40 лет – УЗИ 1 раз в год, старше 40 лет – маммографию 1 раз в год.

26.6 Профилактика

Первичная профилактика рака молочной железы – это предупреждение развития предраковых заболеваний молочной железы путем изучения этиологических факторов и факторов риска, охрана окружающей среды от накопления канцерогенных веществ и уменьшение влияния канцерогенов на организм человека, нормализация семейной жизни, регулярная половая жизнь, своевременное осуществление детородной функции (6-12 родов), длительное грудное вскармливание, исключение браков по обоюдной онкологической отягощенности, ограничения потребления животного жира, достаточным насыщением пищи овощами, фруктами, продуктами, богатыми витамином А и каротиноидами, применением тамоксифена по 20 мг в сутки или ралоксифена по 120 мг в сутки постменопаузальным женщинам высокого риска развития рака молочной железы с положительными рецепторами эстрогенов.

Вторичная профилактика рака молочной железы – раннее выявление и лечение предопухолевых заболеваний молочных желез: различных форм мастопатии, фиброаденом, других доброкачественных опухолей и заболеваний, а также нарушений эндокринной системы, заболеваний женских половых органов, печени, щитовидной и поджелудочной желез, надпочечников.

26.7 Патологическая анатомия

Локализация. Молочная железа двумя взаимно перпендикулярными линиями, проходящими через сосок делится на квадранты: верхне-наружный, верхне-внутренний, нижне-наружный, нижне-внутренний и центральный, расположенный в области соска и ареолы. Наиболее часто рак молочной железы встречается в верхне-наружном квадранте.

Макро- и микроскопическое строение.

В зависимости от формы роста рак молочной железы делится:

1) узловой (может иметь несколько очагов – мультицентричный, локализоваться в добавочной доле молочной железы, сопровождаться выделениями из соска – секретообразующий рак, клинически не определяться – "скрытый" рак). Узловая форма рака на разрезе имеет вид белесоватого образования без капсулы с острыми краями и желтоватыми точечными включениями. Полости распада и участки размягчения обычно отсутствуют. При прорастании кожи опухоль иногда изъязвляется;

2) диффузный, его формы: отечно-инфильтративная, маститоподобная, рожистоподобная, панцирная;

3) рак соска (болезнь Педжета) и его формы: экземоподобная, псориатическая, язвенная, опухолевая.

Гистологическая классификация опухолей молочной железы (международный противораковый союз, 2002, 6-е издание):

А. Неинвазивный рак (in situ):

- внутрипротоковый (интраканаликулярный) рак in situ;
- дольковый (лобулярный) рак in situ.

В. Инвазивный рак (инфильтрирующая карцинома):

- протоковый;
- дольковый;
- слизистый (муцинозный);
- медуллярный (мозговидный);
- тубулярный;
- апокриновый;
- другие формы (папиллярный, плоскоклеточный, ювенильный, веретеноклеточный, псевдосаркоматозный и др.).

С. Особые (анатомо-клинические формы):

- рак Педжета;
- воспалительный рак.

Гистологически самая распространенная форма опухоли – аденокарцинома. Протоковая форма встречается у 90% больных, дольковая – у 10%. Различают неинфильтрирующие и инфильтрирующие формы аденокарциномы, а также особые гистологические варианты (медуллярный, папиллярный, слизистый, скиррозный, плоскоклеточный и др.), инфильтрирующие аденокарциномы различаются по степени дифференцировки клеток.

Выделяют 3 степени градации:

G_1 – высокая степень дифференцировки;

G_2 – средняя степень дифференцировки;

G_3 – низкая степень дифференцировки.

Степень дифференцировки опухоли имеет прогностическое значение: чем выше степень дифференцировки, тем лучше прогноз.

26.8 Пути метастазирования

Распространение клеток злокачественного новообразования происходит путем прямого роста опухоли, лимфогенного и гематогенного метастазирования.

Опухоль может прорастать грудную стенку или выходить на кожу с обширным изъязвлением или внутрикожными метастазами. В зависимости от темпа роста существуют опухоли с быстрым темпом роста (время удвоения до 30 дней – 20% случаев), средним темпом роста (время удвоения 90-100 дней – 60% случаев) и медленным темпом роста (время удвоения более 110 дней – 20% случаев). В среднем от появления опухоли до ее клинического проявления проходит 8-9 лет. Темп роста зависит от многих факторов. Имеет значение форма опухоли, возраст женщины, нейроиммуно-эндокринные изменения: диффузные формы растут быстрее, рак Педжета – медленнее; у молодых женщин опухоль быстрее прогрессирует; ускоренными темпами рак развивается во время беременности или лактации.

Лимфогенное метастазирование при РМЖ может идти в следующих направлениях:

1) Пекторальный путь (60-70% случаев) – к парамаммарным лимфатическим узлам и далее к подмышечным лимфоузлам;

2) Подключичный путь (20-30% случаев) – к подключичным лимфатическим узлам;
3) Парастернальный путь (10% случаев) – к парастернальным лимфатическим узлам;
4) Перекрестный путь (5% случаев) – в подмышечные лимфоузлы противоположной стороны и другую молочную железу;
5) Позадигрудинный путь (2% случаев) – к медиастинальным лимфоузлам, минуя парастернальные;
6) Транспекторальный путь (встречается редко) – к центральным (верхним) подмышечным лимфатическим узлам;
7) Лимфоотток по лимфатическим путям Герота (встречается редко) к эпигастральным лимфатическим узлам и узлам брюшной полости;
8) Внутрикожный путь (встречается редко) – по брюшной стенке к паховым лимфатическим узлам.

Пути метастазирования во многом зависят от локализации первичного очага в молочной железе. Это связано с особенностями лимфооттока из разных отделов молочной железы. При локализации опухоли в наружных квадрантах в 1-ю очередь поражаются подмышечные и подлопаточные лимфоузлы. При локализации опухоли во внутренних квадрантах железы метастазы могут появляться сразу в загрудинных, над- и подключичных лимфатических узлах. При локализации опухоли в центральных отделах железы метастазы в равной степени могут поражать все указанные лимфатические узлы.

Отдаленные метастазы при РМЖ весьма разнообразны и могут появляться довольно рано при еще небольшой первичной опухоли. Наиболее часто отдаленные метастазы поражают кости, легкие, печень, кожу, головной мозг, яичники.

26.9 Клиническая классификация стадий распространения рака (по системе TNM и отечественная)

Классификация по системе TNM (2002 г.)

T_x – недостаточно данных для оценки первичной опухоли.
T_0 – опухоль в молочной железе не определяется.
Tis – внутрипротоковый или внутридольковый рак in situ или болезнь Педжета без прощупываемого опухолевого узла.
T_1 – опухоль до 2 см в наибольшем измерении.
T_{1a} – опухоль до 0,5 см в наибольшем измерении.
T_{1b} – опухоль от 0,6 до 1 см в наибольшем измерении.
T_{1c} – опухоль от 1,1 до 2 см в наибольшем измерении.
T_2 – опухоль до 5 см в наибольшем измерении.
T_3 – опухоль более 5 см в наибольшем измерении.
T_4 – любая опухоль, прорастающая грудную стенку или кожу.
T_{4a} – распространение на грудную стенку (ребра, межреберные мышцы, передняя зубчатая мышца, но без грудных мышц).
T_{4b} – отек (включая "лимонную корочку") или изъязвление молочной железы, или сателлиты в коже молочной железы.
T_{4c} – сочетание признаков, перечисленных в 4a и 4b.
T_{4d} – воспалительная форма рака (диффузное утолщение кожи с плотными краями, обычно без подлежащей пальпируемой массы).

N_x – недостаточно данных для оценки состояния регионарных лимфатических узлов.
N_0 – нет метастазов в регионарных лимфатических узлах.
N_1 – метастазы в смещаемых подмышечных лимфатических узлах на стороне поражения.
N_2 – метастазы в неподвижном ипсилатеральном подмышечном лимфатическом узле (ах) или в клинически явном ипсилатеральном внутримаммарном лимфоузле (ах) при отсутствии клинически явных метастазов в подмышечных лимфоузлах.
N_{2a} – метастаз в подмышечном лимфатическом узле (ах), сцепленных друг с другом или с другими структурами.
N_{2b} – метастаз только в клинически явном внутримаммарном лимфоузле (ах) при отсутствии клинически явного метастаза в подмышечном лимфоузле.
N_3 – метастаз в ипсилатеральном подключичном лимфоузле (ах) с поражением подмышечных лимфоузлов или без них; или в клинически явном ипсилатеральном внуримаммарном лимфоузле (ах) при наличии клинически явных метастазов в подмышечных лимфатических узлах; или метастаз в ипсилатеральном надключичном лимфоузле (ах) с поражением подмышечных или внутримаммарных лимфоузлов или без них.
N_{3a} – метастаз в подключичном лимфатическом узле (ах).
N_{3b} – метастазы во внутримаммарных и подмышечных лимфоузлах.
N_{3c} – метастаз в надключичном лимфоузле (ах).
M_0 – нет отдаленных метастазов.
M_1 – имеются отдаленные метастазы (в т.ч. надключичные лимфатические узлы).

Группировка по стадиям

0 стадия	Tis	N_0	M_0
I стадия	T_1	N_0	M_0
II a стадия	T_0	N_1	M_0
	T_1	N_1	M_0
	T_2	N_0	M_0
II b стадия	T_2	N_1	M_0
	T_3	N_0	M_0
III a стадия	T_0	N_2	M_0
	T_1	N_2	M_0
	T_2	N_2	M_0
	T_3	$N_{1,2}$	M_0
III b стадия	T_4	любая N_0	M_0
III c стадия	любая T	N_3	M_0
IV стадия	любая T	любая N	M_1

Отечественная классификация

I стадия – опухоль размерами менее 2 см в диаметре, без прорастания в жировую клетчатку и без метастазов в лимфатические узлы;

II стадия – опухоль до 5 см в диаметре, без или с наличием кожных симптомов (морщинистости, “площадки”), без (II а) или с одиночными (менее трех) метастазами в регионарные лимфатические узлы (II б);

III стадия – опухоль более 5 см, без или с прорастанием фасциально-мышечных слоев или кожи (симптом втяжения, ограниченный отек), без регионарных метастазов (III а), или опухоль любого размера с множественными (более двух) метастазами

в подмышечные, подключичные или подлопаточные лимфатические узлы (III б) или с метастазами в надключичные или парастернальные лимфатические узлы (III в);

IV стадия – распространенное поражение молочной железы с обширным изъязвлением или диссеминацией по коже, или прорастанием в грудную клетку (IV а), или с отдаленными метастазами (IV b). Все острые инфильтративные (отечно-инфильтративная, мастито- и рожистоподобная, панцирная) формы.

26.10 Клиническая картина

По наблюдению С.А. Холдина, наиболее часто опухоль обнаруживается в верхне-наружном квадранте молочной железы (у 46,8% больных), на втором месте стоит верхне-внутренний квадрант (11,6%), остальные отделы поражаются реже. На ранних этапах развитие опухоли РМЖ может протекать бессимптомно, и небольшие узлы рака выявляются во время маммографии или секторальной резекции по поводу мастопатии.

Узловой рак. Наиболее частой жалобой является наличие безболезненного узла в молочной железе, которое либо случайно прощупала сама пациентка, либо его обнаружили при профилактическом осмотре. Узел в молочной железе плотный, с нечеткими неровными контурами. При поверхностном расположении узла обычно определяются кожные симптомы РМЖ. Наиболее характерные из них следующие: втяжение кожи над опухолью, определяемое на глаз, особенно проявляется при поднятых вверх руках (напряжение связок Купера), симптом площадки (при попытке захватить кожу над опухолью двумя пальцами вместо толстой складки образуется плоская площадка), симптом лимонной корочки (при захвате кожи над опухолью выявляется чрезмерная ее пористость, напоминающая поверхность лимонной корки, что обусловлено отеком кожи вследствие лимфостаза).

В более поздних стадиях заболевания в молочной железе прощупывается плотный узел, безболезненный, малоподвижный, без четких контуров. Инфильтрация молочной железы приводит к втяжению соска, сосок уплотняется, становится похожим на пупок (симптом умбиликации). Дальнейший рост приводит к деформации молочной железы, фиксации ее к грудной стенке, появляются гиперемия и изъязвление кожи. Блокада метастазами лимфатических путей в зоне сосудистого пучка подмышечной, под- и надключичной областей вызывает отек верхней конечности. В подмышечной впадине, под и над ключицей обнаруживаются плотные, малоподвижные, безболезненные узлы, иногда сливающиеся между собой в опухолевый конгломерат. В дальнейшем, клинические симптомы зависят от метастатического поражения других органов.

Диффузный рак. По данным В.Ф.Семиглазова (1986 г.) эти формы РМЖ составляют 12-15%. Характеризуется быстрым нарастанием симптомов заболевания: молочная железа увеличивается в объеме, уплотняется, отекает, становится теплой на ощупь, появляется положительный симптом "лимонной корки" (отечно-инфильтративная форма), кожа меняет окраску от темно-красного с синюшным оттенком (маститоподобная форма) до ярко-красной гиперемии с неровными фестончатыми краями (рожистоподобная форма), на коже молочной железы могут появляться узелки, которые изъязвляются, покрываются корочкой (панцирная форма). Верхняя конечность с пораженной стороны может отекать или в подмышечной впадине определяется конгломерат лимфатических узлов.

При *раке Педжета* поражается эпителий на границе выводных протоков с кожей соска, опухоль распространяется по поверхности кожи и по протокам вглубь молочной железы. Клинически проявляется наличием на соске или ареоле эрозии с зернистым ярко-красным дном и валикообразными краями, чешуек, трещины, не заживающей в течение длительного времени. Субъективно сопровождается зудом, жжением, покалыванием пораженной области.

Наиболее благоприятной формой является рак Педжета, к самым прогностически неблагоприятным формам относят диффузный рак.

26.11 Современные методы предварительной и уточняющей диагностики

При раке молочной железы диагностика в основном базируется на детальном выявлении клинических симптомов, полученных при осмотре и пальпации молочной железы и зон регионарного метастазирования.

Опрос. Для РМЖ типичным является обнаружение безболезненного уплотнения в молочной железе случайно женщиной или при профилактическом осмотре.

Гинекологический анамнез следует собирать подробно, не забывая о том, что аборты, отказ от естественного вскармливания детей, отсутствие родов и бесконтрольный прием гормональных препаратов, а также различные заболевания женской половой сферы – фон для развития РМЖ. При этом следует обратить особое внимание на наличие патогенетических признаков, описанных выше, считающихся фактором риска заболевания.

Осмотр обеих молочных желез проводится в положениях: с опущенными руками, разведенными в стороны и заведенными за голову. При разных положениях можно заметить несимметричность желез, деформацию, выступающие узлы, втяжение в молочной железе или в зонах регионарного метастазирования, кожные симптомы ("лимонной корки", "умбиликации", "площадки", Краузе – отечность соска и ареолы, "втяжения"). Сосок может отклоняться в сторону опухоли, уплощаться. При локализации опухоли в ареолярной зоне могут выявляться признаки ее деформации – укорочение радиуса с одной стороны, уплощение или вытянутость ареолярного кружка. При раке Педжета сосок и ареола превращаются в мокнущую поверхность с неровными валикообразными краями или покрытую сухими корочками.

Пальпация. Производят поверхностную пальпацию обеих молочных желез, а затем глубокую. Пальпацию осуществляют в вертикальном и горизонтальном положении фалангами пальцев в направлении от соска к периферии в разных квадрантах и обратном направлении. При этом опухоли (рак и фиброаденома) сохраняют свою консистенцию и очертания, а очаги мастопатии исчезают или становятся мягче (симптом Кенига). Следует обратить внимание на выделение из соска. Для рака молочной железы наиболее типичной является опухоль с каменистой плотностью, бугристой поверхностью, с нечеткими контурами, мало или неподвижная, безболезненная. Кожные симптомы, выявляемые при пальпации: при образовании складки над опухолью большим и указательным пальцами руки может определяться нарушение параллелизма морщинок, их конвергенция к одному участку (положительный симптом "морщинистости"), втяжение соска (симптом "умбиликации") или уплощенный фиксированный участок (симптом "площадки"), при прижатии над опухолью ладони к

грудной клетке ощущение плотного образования сохраняется (симптом Кенига), при потягивании за сосок опухоль смещается вместе с соском (симптом Прибрама).

Обязательна пальпация зон регионарного метастазирования: подмышечных, над-подключичных лимфатических узлов, описанная выше.

Лучевая диагностика рака молочной железы

Маммография. Является эффективным методом исследования, позволяющим обнаружить непальпируемый рак у 80% больных. Рентгенологическое исследование молочных желез производят в прямой и боковой проекции желательно на 8-10 сутки менструального цикла. Существуют прямые и косвенные признаки рака молочных желез. К прямым признакам относят: наличие звездчатой тени маммографически меньше, чем пальпаторно; лучистость контуров тени; микрокальцинаты, расположенные на ограниченном участке – 15 кальцинатов на 1 см^2. К косвенным признакам относят: утолщение, втяжение и инфильтрация кожи, перестройка и деформация структурного рисунка, гиперваскуляризация и расширение вен, втянутость соска.

Внутрипротоковые опухоли размерами менее 0,5 см чаще всего не выявляются при обычной маммографии, а клинически проявляются выделениями из соска. Для определения характера опухоли выполняется контрастная маммография (дуктография).

Дуктография – рентгенологический метод исследования с введением контрастного вещества в проток молочной железы. Показанием к проведению являются кровянистые выделения из соска молочной железы без определяемой пальпаторно опухоли. Техника дуктографии: через млечное отверстие, из которого поступает отделяемое, вводят иглу со сточенным концом, подсоединяют шприц и нагнетают 0,5-1,5 мл водорастворимого, контрастного вещества (верографин). Затем производят рентгенологические снимки в 2-х проекциях, полученные дуктограммы расшифровывают, обращая внимание на форму, ширину, положение и очертание контрастированных протоков. Внутрипротоковые опухоли имеют вид округлых мелких дефектов наполнения. Могут наблюдаться ампутации протоков и неровность их стенок, выход контрастного вещества за пределы молочного хода в ткань железы, импрегнация поверхности и др.

Ультразвуковое исследование. В тех случаях, когда пальпируемое образование не видно на маммограмме вследствие плотного тканевого рисунка, показано выполнение эхографии. Дополнительным показанием является дифференциальная диагностика солидного и кистозного образования. Для целей скрининга эхография не выполняется.

Карцинома молочной железы чаще всего выглядят в виде образований пониженной эхогенности, с неравномерными эхосигналами от внутренних структур неправильной овоидной формы, без четких контуров, окруженных каймой инфильтрации и сопровождающихся дорзальной, асимметричной тенью за счет фиброза, микрообызвествлений. В редких случаях карциномы солидного строения слабо отражают ультразвуковые волны и дают полоску дорзального усиления. Чем более фиброзирована опухоль, тем выше ее эхогенность, что отчетливо прослеживается в скиррозных новообразованиях. Кроме того, эхоскопия позволяет судить о наличии и количестве метастазов в подмышечных, над- и подключичных лимфатических узлах.

Компьютерная томография – метод, обладающий большими диагностическими возможностями при инфильтративных формах рака молочной железы и наличии метастазов в подмышечные лимфатические узлы. Существуют признаки, характерные для метастатического поражения подмышечных лимфатических узлов, выявляемые с помощью компьютерной томографии:

- размер лимфатических узлов более 1,5 см;
- увеличение количества лимфатических узлов на стороне поражения;
- слияние лимфатических узлов в конгломераты;
- нарушение четкости контуров лимфатических узлов или их конгломератов.

Надключичные и подключичные лимфатические узлы в норме на КТ не видны.

Цитоморфологическое исследование

Пункционная аспирационная биопсия сводится к введению иглы в толщу уплотнения и отсасыванию через шприц частиц ткани. В 80-85% случаев цитологическое исследование пунктата дает возможность правильно поставить диагноз. Частота ложноотрицательных заключений достигает 15-20%.

При выделениях из соска, при раке Педжета применяется цитологическое исследование м*азка-отпечатка и соскоб.*

Трепан-биопсия производится с помощью специальных игл, позволяющих получить ткани, достаточные для гистологического исследования. Опасность диссеминации опухолевых клеток минимальна, т.к. проводится немедленная электрокоагуляция стенок раневого канала.

Эксцизионная биопсия наиболее эффективный метод. Она заключается в иссечении обнаруженного уплотнения вместе с участком окружающих тканей. Лучше всего это достигается путем секторальной резекции: на расстоянии 2-3 см от ощутимых краев уплотнения удаляется участок кожного покрова и окружающих опухоль тканей до фасции большой грудной мышцы. Секторальная резекция молочной железы является решающим и окончательным методом диагностики, а также она используется в качестве лечения при локализованных формах мастопатии и доброкачественных опухолях.

Радиоизотопный метод – используется радиоактивный фосфор P^{32}, т.к. он значительно больше накапливается в злокачественной опухоли, чем в нормальной ткани. Используется подсчет накопления P^{32} в опухоли и нормальной ткани с помощью газоразрядных, сцинтилляционных датчиков, вплотную прикладываемых к коже или внутритканевых игольчатых полупроводниковых β-зондов.

Термография – дистанционная регистрация собственного инфракрасного излучения тела с помощью специальных чувствительных аппаратов – тепловизоров, а затем результаты исследования демонстрируются в виде температурных карт – термограмм. В норме термографическая картина молочных желез характеризуется симметричным рисунком, обусловленным в основном за счет строения сосудистого русла. При наличии патологического процесса в молочной железе возникает повышение температуры на 1-2,0^0 по сравнению со здоровой стороной, гипертермия как ареолы, так и всей железы, патологическая васкуляризация и деформация нижнего контура железы. Диагностическая ценность термографии снижается при опухолях малых размеров (до 2 см).

Чрезгрудинная флебография – метод основан на том, что контрастное вещество, введенное под давлением в губчатое вещество грудины, попадает через v.v.sternales во внутренние грудные вены обеих сторон парастернальной области. Парастернальные лимфоузлы прилегают к стенке вен и увеличение их при метастатическом поражении может привести к изменению конфигурации вены, уменьшению калибра, а иногда и к полной облитерации.

Комплексная диагностика позволяет в большинстве случаев установить окончательный диагноз рака молочной железы.

26.12 Дифференциальная диагностика

Узловую форму рака молочной железы следует дифференцировать с узловой мастопатией и доброкачественными опухолями. От локализованной мастопатии узловой рак отличается плотной консистенцией, наличием кожных симптомов, меньшей подвижностью, бугристой поверхностью, изменениями со стороны соска, увеличенными плотными безболезненными лимфатическими узлами. Труднее всего выявлять мелкий раковый узел, развивающийся на фоне мастопатии. Единственной возможностью разрешить возникающие сомнения является секторальная резекция со срочным гистологическим исследованием. Нужно помнить: чем меньше опухоль, тем больше процент полностью излеченных больных.

Узловую форму рака также нужно дифференцировать с туберкулезным маститом. Для туберкулезного поражения молочной железы характерно наличие одного или нескольких узлов, сливающихся в конгломерат. При прогрессировании процесса образуется казеозный распад, размягчение узла с образованием туберкулезного абсцесса, который вскрывается через свищи, из которых выделяется гной, после заживления свищи закрываются звездчатыми рубцами. Диагностика основывается на пункционной и эксцизионной биопсии. В пунктате – клетки Пирогова-Ланхганса. Возможно наличие первичного туберкулезного комплекса, положительная реакция Манту.

Диффузный рак молочной железы, в особенности маститоподобный, следует дифференцировать с маститами. Для маститоподобного рака молочной железы характерно: в анамнезе – предшествующая мастопатия, чаще всего отсутствие связи с лактацией, боли в железе умеренные, температура тела субфебрильная, молочная железа диффузно уплотнена, регионарные лимфатические узлы увеличенные, плотные, безболезненные, может отекать верхняя конечность, в общем анализе крови: признаки воспаления отсутствуют или ускоренное СОЭ не соответствует количеству лейкоцитов, отсутствие эффекта от противовоспалительной терапии. Мастит наиболее часто встречается у лактирующих женщин, температура тела высокая, интенсивные боли в молочных железах, в общем анализе крови – лейкоцитоз, нейтрофилез со сдвигом влево, ускоренное СОЭ, эффект от противовоспалительной терапии.

Рак Педжета следует дифференцировать с кожными заболеваниями – экзема, псориаз. В отличие от неонкологических заболеваний, поражающих сосок, рак Педжета имеет прогрессирующее течение, сосок при этом втягивается, разрушается, цитологически верифицируется наличием клеток Педжета (крупные клетки со светлой цитоплазмой и гиперхромным ядром), в 40-50% случаев при раке Педжета имеется опухоль в молочной железе.

26.13 Методы лечения

А/ Общие принципы.

При лечении рака молочной железы применяется хирургический метод, лучевая терапия, лекарственная химиотерапия, гормонотерапия, их комбинация.

Основным методом лечения РМЖ остается по-прежнему хирургический.

Операции, применяемые при раке молочной железы:

1) Радикальная мастэктомия (РМЭ) по В. Холстеду и В.Майеру – удаление молочной железы, большой и малой грудных мышц, фасцией, подкожно-жировой

клетчаткой и лимфатическими узлами подмышечной, подлопаточной, подключичной областей.

2) Расширенная РМЭ по Урбану и Холдину. Показание – медиальная или центральная локализация опухоли (в настоящее время выполняется редко). Предусматривает удаление молочной железы, вместе с грудными мышцами, подключично-подмышечной и подлопаточной клетчаткой, участком грудной стенки с парастернальными лимфатическими узлами и внутригрудными сосудами.

3) Модифицированная мастэктомия (МРМЭ) по Пэйти-Дайсену – мастэктомия с удалением малой грудной мышцы и аксиллярно-подлопаточно-подключичной лимфаденэктомией.

4) МРМЭ по Маддену – мастэктомия с аксиллярно-подлопаточно-подключичной лимфаденэктомией.

5) МРМЭ по Есенкулову – мастэктомия с удалением большой грудной мышцы и аксиллярно-подлопаточно-подключичной лимфаденэктомией.

6) Органосохраняющие операции – широкая секторальная резекция молочной железы с аксиллярной лимфаденэктомией, радикальная резекция, квадрантэктомия.

Показания к выполнению органосохраняющих операций на молочной железе:
А/ локализация – верхне-наружная;
Б/ наличие узловой формы рака размером до 2,5 см;
В/ расположение опухоли на расстоянии не менее 3 см от ареолы;
Г/ отсутствие мультицентрического роста (на маммограммах, УЗИ, клинически);
Д/ медленный и умеренный темпы роста, удвоение размера опухоли не быстрее, чем за 3 месяца (по данным анамнеза);
Е/ благоприятное соотношение размеров молочной железы и опухоли для получения хорошего косметического результата операции;
Ж/ отсутствие отдаленных результатов;
З/ отсутствие инвазивной дольковой и инвазивной протоковой карциномы с внутрипротоковым компонентом;
И/ желание больной сохранить молочную железу.

Новым направлением в хирургической тактике лечения РМЖ стало выполнение биопсии сигнального лимфатического узла, т.е. первого лимфатического узла, куда попадают опухолевые клетки из зоны лимфооттока. Эту методику осуществляют в основном больным РМЖ с клинически не определяемыми лимфоузлами (N_0), вводя непосредственно рядом с опухолью 1% раствор синего изосульфана, в результате происходит их окрашивание, выделение и морфологическое исследование.

В связи с различными взглядами на природу возникновения злокачественных опухолей молочной железы (теория Холстеда о последовательном развитии рака, теория Фишера о системном заболевании независимо от размера опухоли) и совершенствованием ранней диагностики РМЖ (маммография) объем хирургического вмешательства видоизменялся от расширенных мастэктомий до органосохраняющих операций. Каждая операция должна выполняться по показаниям с учетом принципа радикализма.

Лучевое лечение. Лучевая терапия (ЛТ) РМЖ применяется в сочетании с другими методами лечения (операция, химиотерапия, гормонотерапия) или самостоятельно (по радикальной программе).

Существует несколько вариантов облучения:

1. Предоперационная лучевая терапия. Целью предоперационной ЛТ является гибель анаплазированных и оксигенированных клеток опухоли, для повышения радика-

лизма операции и снижения риска развития рецидива и имплантационных метастазов. Может осуществляться методами:

а/ классическим или дробно-протяженным методом фракционирования с разовыми очаговыми дозами (РОД) по 2 Гр. до суммарной очаговой дозы (СОД) на молочную железу 50 Гр., подмышечную, подключичную и надключичную области до 40-45 Гр., на каждую парастернальную область (при медиальной и центральной локализации рака, а также при выявленных метастазах в парастернальных лимфоузлах) – до 40-45 Гр. Через 2 недели после облучения производят операцию. Показанием для проведения данного метода являются III А и III В стадии РМЖ.

б/ Интенсивно-концентрированный метод: РОД по 4-5 Гр. в течение 4-5 дней, суммарная доза (СОД) 20-25 Гр. Через 1-3 дня после ЛТ выполняется операция. Показание – II стадия РМЖ.

2. Послеоперационная лучевая терапия применяется если:

А/ при I, II А стадиях после мастэктомии выявляются метастазы в 1-2 лимфатических узлах (II В стадия) или более чем в 3-х лимфоузлах (III В стадия) или при больших размерах опухоли с врастанием в грудную мышцу. Доза облучения составляет РОД – 2 Гр., СОД – 40-44 Гр.

Б/ при II А стадии, медиальной локализации опухоли выполняется мастэктомия без удаления парастернальных лимфатических узлов, то в послеоперационном периоде целесообразно проводить лучевую терапию на парастернальную и надключичные зоны. Доза облучения СОД 40-45 Гр.

В/ при I-II А стадиях выполняется органосохраняющая операция, через 2 недели после операции проводится облучение на область молочной железы СОД 45 Гр., аксиллярную и надключичную области СОД 45 Гр., на послеоперационный рубец СОД 16 Гр.

3. В качестве самостоятельного метода лечения лучевую терапию применяют при отказе больного от операции, наличии противопоказаний к операционному вмешательству, неоперабельных и диффузных формах РМЖ. В таких случаях рекомендуется проводить дистанционную гамма-терапию в дозе не менее 60-70 Гр. на опухоль и 50 Гр. на зоны регионарного метастазирования. Если на фоне проведения лучевой терапии есть изменения со стороны кожи, облучение осуществляют расщепленным курсом – РОД по 2 Гр. 5-6 раз в неделю до СОД 40 Гр., затем 2-3 недельный перерыв, после РОД 2 Гр., СОД 30 Гр.

Существенным недостатком хирургического метода и лучевой терапии является сугубо локальное воздействие на первичный очаг и регионарные лимфоузлы. Поэтому в последние годы прогресс в лечении РМЖ связывается с широким применением комплексного лечения, включающего наряду с местно-регионарным (оперативно-лучевое) и системные воздействия, такие как химиотерапия и гормонотерапия.

Химиотерапия.

Рак молочной железы относится к опухолям, чувствительным к большому количеству цитостатических химиопрепаратов.

Химиотерапия (ХТ) РМЖ обладает системным воздействием. Необходимость системного воздействия объясняется склонностью РМЖ к гематогенному и лимфогенному метастазированию. Исследования показывают, что даже при минимальных размерах опухоли (до 1 см) в крови и лимфе имеет место циркуляция опухолевых клеток, образование клинически неопределяемых микрометастазов в отдаленных

органах, т.е. РМЖ можно расценить как первично-генерализованное заболевание. Химиотерапия назначается с адъювантной и неоадъювантной целью. Адъювантная ХТ – т.е. дополнительная, выполненная после операции; неоадъювантная ХТ – когда цитостатики назначаются в качестве первого этапа лечения. Адъювантная ХТ способствует улучшению результатов выживаемости прооперированных больных, воздействует на микрометастазы опухоли. Микрометастазы, по данным Hortobagyi, встречаются у 25-30% больных при отсутствии метастазов в аксиллярных лимфоузлах и 35-90% при поражении этих групп лимфоузлов. Неоадъювантная ХТ назначается для уменьшения размеров первичной опухоли, возможности проведения органосохраняющих операций и определения чувствительности опухоли к применяемым цитостатикам.

Наиболее эффективными препаратами, применяемыми при РМЖ, являются: алкилирующие соединения (циклофосфан, тиофосфамид), антиметаболиты (5-фторурацил, метотрексат, гемцитабин), препараты растительного происхождения (винкристин, винбластин, винорельбин), противоопухолевые антибиотики (адриамицин, доксорубицин, эпирубицин), таксаны (доцетаксел, паклитаксел).

Гормонотерапия.

Молочная железа находится под влиянием гормонов (эстрогены, прогестерон, пролактин), вырабатываемых яичниками, надпочечниками, гипоталамо-гипофизарной системой.

Пути синтеза эстрогенов и эндокринные основы лечения рака молочной железы у менструирующих пациентов и у женщин в менопаузе представлены на схемах 2, 3.

Схема 2. **Основы эндокринной терапии РМЖ у менструирующих больных**

ГИПОТАЛАМУС
←↓← Агонисты и антагонисты LH-RH
↓
LH-RH
↓
ГИПОФИЗ← Гипофизэктомия
Андрогены → ↓ ↓ ← Прогестероны
↓ ↓
LH FSH
↓ ↓
ЯИЧНИКИ ← Овариэктомия
↓
ЭСТРОГЕНЫ
↓
Прогестины → Опухолевые клетки
Андрогены → молочной железы
(ER+ и PR+)

где, LH-RH – лютеинизирующий гормон – рилизинг гормон,
LH – лютеинизирующий гормон,
FSH – фолликулостимулирующий гормон.

Схема 3. **Основы эндокринной терапии РМЖ у больных в менопаузе**

ГИПОТАЛАМУС
↓ CRF
↓
ГИПОФИЗ
↓АСТН
↓
Адреналэктомия → НАД-
Кортикостероиды → ПОЧЕЧ-
Аминоглютетимид → НИКИ
КОРТИЗОН ↓↓ АНДРОГЕНЫ
↓↓
Антиэстрогены → КЛЕТКИ РМЖ
Прогестины → (ER+ PR+)
Эстрогены
Ингибиторы →↑→
ароматазы →↑→
Жировая ткань
(ароматаза)

где CRF – кортикотропный рилизинг-фактор,
АСТН – адренокортикотропный гормон.

В постменопаузе гормоны могут синтезироваться в надпочечниках, жировой ткани, мышцах, во внутренних органах. Сущность гормонотерапии при раке молочной железы заключается в уменьшении влияния эстрогенов на клетки рака молочной железы, что в случае гормонально-зависимой болезни, приводит к замедлению роста опухоли, уменьшению опухолевых масс, вплоть до их полного исчезновения. Большинство опухолей молочной железы имеют на клеточной мембране рецепторы эстрогенов (РЭ) и прогестерона (РП). При наличии в опухоли эстрогенных и прогестероновых рецепторов эффективность гормонотерапии достигает 50-80%, если присутствуют рецепторы одного вида (РЭ или ПР), эффективность снижается до 30-50%, но даже в случае рецептор-негативных опухолей в 11% случаев гормонотерапия может быть успешной.

1. Если опухоль не имеет РЭ, РП и отсутствуют признаки гормональной зависимости болезни, гормонотерапию не проводят, показано назначение химиотерапии.

2. В случае наличия РЭ, РП гормонотерапия зависит от возраста женщин и менструального статуса:

• если женщина в менопаузе, назначаются либо антиэстрогены – тамоксифен по 20 мг в сутки в течение 5 лет, либо ингибиторы ароматазы (летрозол по 2,5 мг в сутки, аримидекс по 1 мг в день).

• менструирующим женщинам необходимо выключить яичники с помощью операции (овариэктомия), лучевым или химическим (аналоги гонадотропин-рилизинг гормона гипофиза: золадекс, вводится подкожно в дозе 3,6 мг 1 раз в 28 дней или по 19,8 мг

1 раз в 84 дня в течение 2-х лет) методами, с дальнейшим назначением тамоксифена по 20 мг в сутки 5 лет.

Краткая характеристика гормонопрепаратов, применяющихся при РМЖ.

Антиэстрогены. При проведении гормонотерапии наиболее часто применяют тамоксифен (нольвадекс, зитазониум), относящийся к антиэстрогенам. Механизм действия препаратов этой группы заключается в конкурентном связывании специфических рецепторов эстрогенов, находящихся на поверхности опухолевой клетки. Рекомендуемая доза тамоксифена 20 мг в сутки в течение 5 лет. Согласно рекомендациям по адъювантной гормонотерапии (Ст. Галлен, 2005), тамоксифен следует рекомендовать при наличии положительных рецепторов к прогестерону и отсутствии гиперэкспрессии Her-2; ингибиторы ароматазы целесообразно назначать постменопаузальным женщинам с положительными рецепторами к эстрогену в опухоли или при наличии противопоказаний к тамоксифену. В связи со способностью тамоксифена при длительном применении повышать риск возникновения рака эндометрия, появились попытки синтезировать новые антиэстрогены. Одним из таких препаратов является торемифен (Фарестон), который в отличие от тамоксифена имеет атом хлора, благодаря чему не обладает мутагенными и тератогенными свойствами и не приводит к развитию гепатоцеллюлярного рака и рака эндометрия. Рекомендуемая стандартная доза составляет 60 мг/сут. Изучение новых антиэстрогенов, например, фазлодекса, находится на этапе клинических испытаний.

Ингибиторы ароматазы. Синтез эстрогенов помимо яичников, может также происходить в надпочечниках, жировой и мышечной тканях, печени путем ароматизации андрогенов. Под действием фермента ароматазы происходит превращение андростендиона и тестостерона в эстрон и эстрадиол. Угнетение данного фермента приводит к снижению уровня эстрогенов и, в случае гормонально-чувствительной опухоли, замедлению ее роста. Следует отметить, что ингибиторы ароматазы применяются только у женщин в постменопаузе, т.к. у менструирующих пациенток их применение может привести к повышению синтеза эстрогенов яичниками по принципу "обратной связи". Ингибиторы ароматазы по химической структуре бывают стероидные (лентарон, экземестан) и нестероидные. Нестероидные в свою очередь делятся на:

- первого поколения: аминоглютетимид, 4-гидроксиандростендион (лентарон, форместан);
- второго поколения: фадразол;
- третьего поколения: летрозол (фемара), анастрозол (аримидекс).

Ингибиторы ароматазы третьего поколения являются наиболее перспективными в лечении рака молочной железы в связи с избирательностью только на фермент ароматазу и меньшими побочными эффектами. Суточная доза аримидекса – 1 мг, фемары – 2,5 мг.

Таким образом, ароматазные ингибиторы 3-го поколения должны использоваться в режиме адъювантного лечения у больных в менопаузе с положительными рецепторами эстрадиола или прогестерона. Тамоксифен держит свои позиции при финансово-трудной ситуации.

Прогестины – препараты гормона желтого тела или их аналоги. Механизм действия до конца не ясен, они снижают уровень эстрогенов, гонадотропных гормо-

нов гипофиза, могут оказывать цитотоксическое действие, подавляя рост гормонально-чувствительных клеток и влияя на факторы роста. При лечении распространенного РМЖ у менопаузальных больных перешли на 3-е место после антиэстрогенов и ингибиторов ароматазы. Наибольшее применение находят медроксипрогестерона ацетат или МПА (фарлутал, провера) и мегестрола ацетат (мегейс). В последние годы изучаются антипрогестины (мифепристон, онапристон), которые не могут конкурировать с прогестинами в связи с высокой токсичностью и малой эффективностью.

Терапия *эстрогенами* и *андрогенами* может применяться в качестве четвертой или пятой линии гормонотерапии, когда все остальные методы уже исчерпаны. Механизм действия андрогенов связан с подавлением синтеза гонадотропинов и занятием эстрогенных рецепторов в опухолевых клетках, экзогенных эстрогенов – с нарушением регуляции синтеза эстрогенных рецепторов в опухолевых клетках. Эстрогены (диэтилстильбэстрол, этинилэстрадиол) эффективны лишь у постменопаузальных больных, на фоне которых у 25-30% женщин развиваются маточные кровотечения. Андрогены целесообразно назначать женщинам детородного возраста лишь после овариэктомии, основным побочным действием является маскулинизация.

Адреналэктомия и *гипофизэктомия* в настоящее время не применяются, в связи с высокой частотой послеоперационных осложнений и необратимыми эндокринными последствиями, а также с появлением препаратов, заменяющих действие адреналэктомии (аминоглютетимид, кортикостероиды) и гипофизэктомии (аналоги LHRH-рилизинг гормонов).

Лечение узлового рака молочной железы по стадиям. Лечение карциномы in situ

Это форма рака молочной железы, представленная изначально пулом злокачественных клеток, ограниченных эпителием, не вовлекающих в процесс базальную мембрану, но потенциально способных к инвазии. Карцинома in situ делится на дольковую и протоковую.

При дольковой карциноме in situ во многих клиниках производят простую мастэктомию без удаления лимфатических узлов с первичной маммопластикой. Альтернативным методом считается широкая эксцизионная биопсия (секторальная резекция) с последующим длительным наблюдением.

При внутрипротоковой карциноме in situ возможно несколько вариантов лечения:
А/ если опухоль растет мультицентрически, т.е. имеется поражение нескольких квадрантов и имеются микро- и макрокальцинаты, то производится радикальная мастэктомия с сохранением обеих грудных мышц, возможно с первичной маммопластикой.
Б/ мастэктомия без лимфодиссекции (с предварительным удалением "сторожевого" лимфоузла и при отсутствии его метастатического поражения), возможно с первичной маммопластикой.
В/ при отсутствии метастаза в "сторожевом" лимфатическом узле следует ориентироваться на Ван Наэский прогностический индекс (таблица 1) (по M.J.Silverstain, M.D.Lagios, 1997).

Таблица 1

Баллы	1	2	3
Размер опухоли (мм)	<15 мм	16-40 мм	>41 мм
Ширина краев резекции (мм)	>10 мм	1-9 мм	<1 мм
Степень гистологической злокачественности	Низкая или промежуточная степень, без некроза (NG I и II)	Низкая или промежуточная степень, с некрозом (NG I и II)	Высокая, с или без некроза (NG III)
		Сумма баллов	
Низкий риск рецидива		3-4	
Умеренный риск рецидива		5-7	
Высокий риск рецидива		8-9	

Если суммарный индекс составляет 8-9 баллов, то производится радикальная мастэктомия; при индексе 5-7 баллов – широкая секторальная резекция. В обоих случаях в послеоперационном периоде производится дистанционная лучевая терапия по 2 Гр. 5-6 раз в неделю до СОД 50 Гр. При индексе 3-4 балла достаточно радикальной мастэктомии с удалением подмышечных лимфатических узлов I порядка.

В обзоре, посвященном лечению преинвазивного внутрипротокового рака, основанном на материале 36400 случаев было показано, что наилучшие показатели 5-летней выживаемости получены у больных, перенесших радикальную мастэктомию с сохранением грудных мышц – 98-99%; после комбинации радикальной резекции с лучевой терапией этот показатель составил 91,1%, а после радикальной резекции без облучения – 75% (В.П.Летягин, 2004).

Таким образом, по мнению ведущих специалистов наиболее эффективным вариантом лечения в данной группе больных является радикальная мастэктомия с сохранением обеих грудных мышц с возможной первичной маммопластикой. Альтернативной методикой считают секторальную резекцию с последующей лучевой терапией на оставшуюся часть молочной железы и зоны регионарного метастазирования.

Лечение рака Педжета

При отсутствии опухолевого узла в молочной железе проводится только хирургическое лечение (радикальная модифицированная мастэктомия). Допустимо выполнение широкой центральной резекцией с послеоперационной лучевой терапией на молочную железу (при желании женщины сохранить ее). При наличии опухоли в молочной железе болезнь Педжета лечится как рак соответствующей стадии.

Лечение рака молочной железы I стадии ($T_1 N_0 M_0$)

1) При центральной локализации опухоли производят радикальную масткэтомию с сохранением обеих грудных мышц с возможной первичной или отсроченной маммопластикой. При медиальной локализации обязательно использование видеоторакоскопической лимфодиссекции с последующим применением контактной или дистанционной лучевой терапии на парастернальную зону.

2) В случае отказа больной от радикальной мастэктомии или наличия противопоказаний к ней производят широкую секторальную резекцию молочной железы с аксиллярной лимфаденэктомией II уровня (латеральная и центральная группа лимфоузлов). Затем проводят лучевую терапию дробно-протяженным методом фракционирования в СОД 50 Гр. на область молочной железы, на аксиллярные, надключичные лимфати-

ческие узлы (при центральной и латеральной локализации) и парастернальные (при внутренней локализации) в СОД на каждое поле 30-35 Гр.

Дополнительное лечение больных РМЖ I стадии зависит от ряда прогностических факторов (таблица 2, Н.И.Переводчикова, М., 2005)

Таблица 2. **Прогностические группы больных РМЖ при отсутствии метастазов в регионарные лимфатические узлы**

Прогностические группы	Признаки
Низкий риск	РЭ+ и/или РП+ при наличии всех ниже перечисленных признаков: РТ < 2 см; степень дифференцировки I; возраст > 35 лет
Высокий риск	РЭ- и РП- или РЭ+ и/или РП+ при наличии хотя бы одного из ниже перечисленных признаков: РТ > 2 см; степень дифференцировки II, III; возраст < 35 лет

Примечание: РЭ – рецепторы эстрогенов, РП – рецепторы прогестерона; рТ – патологоанатомический размер первичной опухоли.

Пациентам с низкой степенью (таблица 2) риска можно отказаться от дополнительного лекарственного лечения.

У больных с высокой степенью риска и отсутствием РЭ и/ или РП в опухоли рекомендуется проведение адъювантной ХТ (6 курсов АС, FAC или CMF) независимо от состояния менструальной функции.

Схемы ПХТ:

АС: доксорубицин 60 мг/м^2 в 1-й день, циклофосфамид 600 мг/м^2 в 1-й день, каждые 3 недели.

FAC: 5-фторурацил 500 мг/м^2 в 1-й день, доксорубицин 50 мг/м^2 в 1-й день, циклофосфамид 500 мг/м^2 в 1-й день, каждые 3 недели.

CMF: циклофосфамид 100 мг/м^2 внутрь ежедневно в 1-14 день, метотрексат 40 мг/м^2 внутривенно в 1, 8 день, 5-фторурацил 600 мг/м^2 внутривенно в 1, 8 день, каждые 4 недели.

Менструирующим больным с высоким риском и положительными рецепторами в опухоли (РЭ+ и РП+) целесообразно назначение 6 курсов ХТ (АС, FAC или CMF), после химиотерапии – выключение функции яичников путем эндоскопической или лучевой кастрации, или медикаментозной (золадекс, диферелин, андрокур) с последующим назначением тамоксифена в течение 5 лет по 20 мг в день.

В менопаузальной группе при положительных эстрогенных рецепторах в опухоли возможно использование гормонотерапии 1-й линии (тамоксифен не менее 5 лет); пациенткам с высоким риском можно рекомендовать химиотерапию с последующим назначением тамоксифена.

Женщинам старше 70 лет основой адъювантного лечения является тамоксифен.

Лечение РМЖ II стадии

Стадия II А.

Возможны следующие варианты:

А/ Мастэктомия по Маддену или по Пэйти. При медиальной и центральной локализации опухоли применяют послеоперационную дистанционную лучевую терапию на парастернальную и надключичную зоны одноименной с поражением стороны.

Б/ С превентивной целью назначают предоперационную лучевую терапию интенсивно-концентрированным способом на зону опухоли и подключично-подмышечную области РОД 4-5 Гр. до СОД 20 Гр. Через 1-3 дня выполняют мастэктомию (по Маддену, Пэйти).

Общее воздействие при II А стадии назначают в соответствие с таблицей 3 (Н.И.Переводчикова, М., 2005).

Таблица 3. **Рекомендации по проведению адъювантной терапии при отсутствии метастазов в регионарные лимфоузлы**

Менструальный статус	Низкий риск	Высокий риск
Гормоночувствительные опухоли		
Пременопауза	Тамоксифен или ничего	Выключение функции яичников (или аналог LH-RH) + тамоксифен (±химиотерапия), или химиотерапия + тамоксифен (±выключение функции яичников) (или аналог LH-RH), или тамоксифен либо выключение функции яичников (или аналог LH-RH)
Постменопауза	Тамоксифен или ничего	Тамоксифен или химиотерапия + тамоксифен
Гормонорезистентные опухоли		
Пременопауза	–	Химиотерапия
Постменопауза	–	Химиотерапия

Стадия II В. Лечение комплексное.

Варианты:

А/ Радикальная модифицированная мастэктомия по Маддену, Пэйти. Послеоперационную лучевую терапию целесообразно назначить при наличии метастазов в удаленных лимфоузлах РОД 2 Гр., СОД 40-45 Гр. на подмышечно-подключичную, а при медиальной локализации опухоли – на парастернальную и надключичную области.

Б/ Назначается предоперационная лучевая терапия интенсивно-концентрированным способом на зону опухоли и подключично-подмышечную области РОД 4-5 Гр. до СОД 20 Гр.

Через 2-3 дня после облучения проводят операцию (модифицированная мастэктомия по Мадену, Пэйти).

Адъювантное лечение у больных со II b стадией проводят в соответствии с таблицей 4 (Н.И.Переводчикова, М., 2005).

Таблица 4. **Рекомендации по проведению адъювантной терапии у больных с метастазами в подмышечные лимфоузлы**

Гормоночувствительные опухоли	
Пременопауза	Химиотерапия+тамоксифен (±выключение функции яичников) (или аналог LH-RH), или выключение функции яичников (или LH-RH)+тамоксифен (±химиотерапия)
Постменопауза	Химиотерапия+ тамоксифен или Тамоксифен (ингибиторы ароматазы)
Гормонорезистентные опухоли	
Пременопауза	Химиотерапия
Постменопауза	Химиотерапия

Системное лечение больных с гормонорезистентными формами РМЖ включает 6 курсов антрациклин-содержащих комбинаций (CAF или AC) или 6 курсов CMF с пероральным приемом циклофосфана.

При гормоночувствительных опухолях назначается вначале химиотерапия (6 курсов CAF, AC, CMF), затем гормонотерапия: менструирующим женщинам либо овариэктомия, либо агонисты рилизинг гормонов, например, золадекс по 3,6 мг 1 раз в 28 дней 2 года, с последующим назначением тамоксифена по 20 мг в сутки в течение 5 лет; в менопаузе можно рекомендовать или антиэстрогены (тамоксифен 20 мг в сутки 5 лет), или ингибиторы ароматазы (фемара 2,5 мг в день, аримидекс по 1 мг в день).

Больным пожилого возраста (старше 70 лет) с позитивными гормональными рецепторами в опухоли назначается только тамоксифен (20 мг в день 5 лет).

Лечение РМЖ III стадии

Лечение рака при данной распространенности процесса включает, как правило, 3 компонента: предоперационный (лекарственный, лучевой или их комбинация), оперативный (различного характера радикальные операции), послеоперационный (лучевая, лекарственная терапия или их сочетание с обязательным включением гормонотерапии в случае положительных рецепторов эстрогенов в опухоли).

Существует несколько вариантов лечения местно-распространенного РМЖ.

1 вариант. Начинают лечение с предоперационной лучевой терапии дробно-протяженным способом: РОД 2 Гр., СОД на молочную железу – 50 Гр., регионарные зоны – 40-45 Гр.

Оперативное лечение. Хирургическое вмешательство проводится через 2 недели с момента окончания предоперационной ЛТ. Оперативное пособие выполняется в объеме радикальной мастэктомии с лимфодиссекцией подмышечной, подключичной и подлопаточной зон (по Маддену, Пэйти, Есенкулову, Холстеду). Предпочтительным является электрохирургический способ выполнения операции.

Адъювантная химиотерапия.

При наличии до 4-х метастических лимфатических узлов, проводят 6 курсов химиотерапии (CAF, AC или CMF с приемом внутрь циклофосфана). Если метастазы обнаружены более чем в 4-х лимфатических узлах, необходима длительная адъювантная химиотерапия. Этим больным рекомендуется назначение 4 курсов доксорубицина с последующим проведением 8 курсов CMF: циклофосфан 100 мг/м^2 внутрь 1-14 день, метотрексат 40 мг/м^2 1, 8-й день в/в, 5-фторурацил 600 мг/м^2 1, 8-й день в/в х 3 нед. (Zambetti M., 1995).

По данным 11 рандомизированных исследований, сравнивающих эффективность схем CMF и антрациклин-содержащих комбинаций, последние уменьшают риск развития рецидива на 12% и смерти на 11% по сравнению с CMF (С.А.Тюляндин, 2004). Классическая схема CMF с пероральным приемом циклофосфана в течение 14 дней, превосходящая по эффективности варианты CMF с внутривенным введением циклофосфана, может быть рекомендована больным с противопоказаниями к назначению антрациклинов или с низким риском прогрессирования заболевания.

Целесообразность включения таксанов в схемы адъювантной терапии интенсивно проверяется. Потенциальными препаратами для включения в адъювантные программы являются капецитабин, гемцитабин, винорельбин, герцептин.

2 вариант. По мнению Семиглазова В.Ф., при лечении местно-распространенных и диссеминированных форм рака молочной железы общепринятой стратегией является

проведение первичной, или индукционной химиотерапии с последующей операцией и/или лучевой терапией и курсами адъювантной химио- и гормонотерапии. Целью неоадъювантной терапии является уменьшение размеров опухоли, повышение шанса выполнения органосохраняющей операции, уменьшение стадийности.

Применяются следующие комбинации неоадъювантной ХТ (А.М.Гарин, 2005):

- Таксотер (65 мг/м^2) + гемцитабин (2,5 г/м^2) каждые 2 недели, 6 циклов;
- Таксотер (60 мг/м^2) + доксорубицин (50 мг/м^2) каждые 2 недели, 4 цикла;
- Таксотер (60 мг/м^2) + винорельбин (45 мг/м^2) каждые 2 недели, 6 циклов;
- Гемцитабин (1000 мг/м^2 1 и 4 дни) + эпирубицин 90 мг/м^2 1 день, паклитаксел 175 мг/м^2 1 день.

После химиотерапии возможно несколько вариантов (Kusre R., 2000):

1) если назначение неоадъювантной ХТ привело к полному или частичному эффекту, вторым этапом следует оперативное вмешательство (мастэктомия или органосохраняющая). В после операционном периоде рекомендуется назначение лучевой терапии в СОД: на молочную железу/грудную стенку – 50 Гр., на регионарные зоны – 50 Гр., добавочно на послеоперационный рубец, ложе опухоли – 10 Гр.;

2) при отсутствии ответа на неоадъювантную терапию, или если наблюдается прогрессирование заболевания, вторым этапом планируется проведение лучевой терапии в СОД на молочную железу – 50 Гр., регионарные зоны – 50 Гр., добавочная доза на опухоль, если она все еще остается операбельной – 10-16 Гр. Если есть эффект от лучевой терапии, планируется радикальная мастэктомия (по Маддену, Пэйти, Есенкулову, Холстеду);

3) прогрессирование или нет ответа на неоадъювантную ХТ, мастэктомия не предполагается после лучевой терапии, назначается лучевая терапия в СОД: на молочную железу – 50 Гр., на регионарные зоны – 50 Гр., добавочная доза на основную часть опухоли – 20-26 Гр.

Гормонотерапия местно-распространенного рака молочной железы также зависит от рецепторного статуса опухоли и состояния менструальной функции пациентки. Больным с негативными ЭР и/или ПР в опухоли, необходимо назначить адъювантную химиотерапию; с позитивными – гормональное лечение, в зависимости от возраста и деятельности яичников: у постменопаузальных женщин – после химиотерапии назначают тамоксифен по 20 мг в сутки в течение 5 лет или ингибиторы ароматазы (аримидекс, фемара); у менструирующих больных после завершения химиотерапии и продолжающейся менструальной функции показано либо выполнение двусторонней овариэктомии, либо назначение агонистов рилизинг-гормонов: например, золадекс по 3,6 мг подкожно каждые 4 недели в течение 2 лет с одновременным приемом тамоксифена в течение 5 лет.

Адъювантная гормонотерапия рака молочной железы:

- в настоящее время тамоксифен является стандартным препаратом (66%) при положительных рецепторах к прогестерону и отсутствии гиперэкспрессии HER2;
- ингибиторы ароматазы являются альтернативой при положительных рецепторах к эстрогену у женщин в постменопаузе и препаратами выбора у женщин с противопоказаниями к тамоксифену;
- у женщин в постменопаузе после 5 лет приема тамоксифена следует переходить к приему ингибиторов ароматазы в течение как минимум 2,5 лет;
- альтернативно после 2-3 лет приема тамоксифена нужно думать о переходе на

ингибитор ароматазы с общим сроком адъювантной гормонотерапии 5 лет (Coombes et. al., 2004).

Лечение диффузного рака молочной железы

1) Лучевая терапия по радикальной программе по 2 Гр. до суммарной дозы 60-70 Гр. В промежутке между первым и вторым этапами может быть выполнена двусторонняя овариэктомия женщинам в пременопаузе.

2) При рецепторположительной опухоли в менопаузе (или в пременопаузе после овариэктомии) назначается тамоксифен по 20 мг ежедневно в течение 5 лет и 6 курсов ПХТ по схемам CMF или CAF, при рецепторотрицательной опухоли – 6 курсов ПХТ по схемам CMF или CAF. Могут также использоваться схемы с антрациклинами, цисплатином, винрельбином, таксанами.

Лечение диссеминированного рака молочной железы (IV стадия)

При диссеминированном РМЖ решают, какому методу паллиативной терапии отдать предпочтение. Если диссеминация развилась после операции, при множественных очагах метастазирования, при висцеральных метастазах, агрессивном течении, отрицательных стероидных рецепторах опухоли предпочтение отдается химиотерапии.

Химиотерапия. При лечении диссеминированного рака молочной железы желательно придерживаться следующих принципов:

- предпочтение отдается препаратам, вызывающим наибольшее число объективных лечебных эффектов (полный и частичный регресс);
- при наличии нескольких препаратов, обладающих одинаковой эффективностью, предпочтение отдается наименее токсичным;
- препарат должен использоваться в наиболее эффективных дозах и режиме.

При диссеминированном раке молочной железы используются цитостатики разных групп. На смену антрациклин не содержащих (CMF) и содержащих (CAF, AC) комбинаций пришли новые, построенные вокруг таксанов, винорельбина, капецитабина, гемцитабина (иногда с включением доксорубицина или эпирубицина). Проводятся рандомизированные исследования, сравнивающие эффективность прежних схем полихимиотерапии диссеминированного рака молочной железы с новыми, например, таксаны (паклитаксел, доцетаксел) + доксорубицин. В исследовании международной группы по изучению рака молочной железы (NSABP, 2001) у 1491 больных сравнили 5-летнюю выживаемость двух групп больных после проведения 6 курсов адъювантной полихимиотерапии. В 1-й группе больных проводилась полихимиотерапия по схеме FAC (фторурацил 500 мг/м^2, доксорубицин 50 мг/м^2, циклофосфамид 500 мг/м^2, каждые 3 недели), во 2-й группе – по схеме TAC (доцетаксел 75 мг/м^2, доксорубицин 50 мг/м^2, циклофосфамид 500 мг/м^2, каждые 3 недели). После 5-летнего наблюдения у пациенток с ЭР+/ПР+, получивших терапию по схеме TAC, отмечено статистически значимое увеличение времени до прогрессирования на 28% по сравнению с FAC, у больных с отрицательными рецепторами (ЭР-, ПР-) также выявлено увеличение времени до прогрессирования на 31%. Общая выживаемость составила 89% и 87%. Однако токсические реакции в виде нейтропении 3 и 4 степени чаще встречались при терапии TAC по сравнению с FAC (65% и 49,3%) соответственно, $p<0,05$.

В сравнении с монохимиотерапией полихимиотерапия имеет преимущества: препараты с различным механизмом действия потенцируют их противоопухолевый эффект и уменьшают риск развития лекарственной резистентности опухолевых клеток;

препараты с различными проявлениями токсичности могут использоваться в полных дозах без ухудшения переносимости.

Схемы ПХТ, применяемые при диссеминированном РМЖ (А.М.Гарин, 2005):

- Доксорубицин (50 мг/м^2) + паклитаксел (175 мг/м^2) каждые 3 недели;
- Эпирубицин (60 мг/м^2) + паклитаксел (175 мг/м^2) каждые 3 недели;
- Паклитаксел (135 мг/м^2) 1-й день + винорельбин (30 мг/м^2) 1-й и 8-й день;
- Доксорубицин (50 мг/м^2) + таксотер (75 мг/м^2) каждые 3 недели;
- Таксотер (50 мг/м^2) 1-й и 15-й день + гемцитабин (1500 мг/м^2) 1-й и 15-й день;
- Гемцитабин (1000 мг/м^2 1-й и 8-й день) + винорельбин (25 мг/м^2 1-й и 8-й день), каждые 3 недели;
- Гемцитабин (2000 мг/м^2 1-й день) + капецитабин (2500 мг/м^2 1-14 день).

Наиболее приемлемыми режимами химиотерапевтических воздействий у больных РМЖ с метастазами в печень являются схемы, предполагающие использование доцетаксела и паклитаксела в монорежиме или в комбинации с доксорубицином.

При выпоте в серозных полостях в случае отсутствия ответа на системную химиотерапию показано внутриполостное введение блеомицина до 60 мг, тиотепы 20-40 мг, фторурацила 500-750 мг, митоксантрона 25-30 мг, цисплатина 50-60 мг 1 раз в 7 дней, суммарно 100-180 мг.

При положительных Her-2 рецепторов в опухолевой ткани после проведения химиотерапии или одновременно рекомендуется проведение адъювантной терапии трастузумабом (герцептин) первоначально 4 мг/кг в/в в течение 90 мин, затем по 2 мг/кг в течение 30 мин 1 раз в нед.

Одним из перспективных считается еженедельный режим введения трастузумаба с таксанами или винорельбином.

При проведении химиотерапии лечебный эффект обычно проявляется через 7-14 недель. Это означает, что для оценки клинического эффекта необходимо проведение не менее 2 циклов с интервалом 3-4 недели. В отношении продолжительности химиотерапии предлагаются два подхода:

1) химиотерапия по одной схеме проводится до прогрессирования опухоли (в некоторых случаях 10-14 циклов и более);

2) проводится по одной схеме 4-8 циклов, но не менее 2 циклов после достижения максимального эффекта с последующим наблюдением за больной.

В обоих случаях показатели общей выживаемости одинаковы. Большинство специалистов придерживаются второго подхода.

Бонефос. При раке молочной железы у 60-80% больных развиваются метастазы в кости. Развившиеся метастазы в костях вызывают выраженную боль в костях у 2/3 пациенток. Медиана выживаемости с момента появления первых метастазов в кости до гибели составляет 18 до 36 месяцев (А.Керпель, 2005).

Современные противоопухолевые химиопрепараты усиливают повреждение костного скелета при метастатическом раке молочной железы. Для препятствия усиления костной резорбции применяют биофосфонаты, которые снимают частоту: болевого синдрома, патологических переломов, гиперкальциемии. Наиболее эффективным препаратом является бонефос, который применяется по 1600 мг перорально 1 раз в сутки в течение 2-х лет в комплексе со стандартной адъювантной терапией рака молочной железы. Пероральное применение бонефоса через 6 месяцев после адъювантной терапии операбельного первичного рака молочной

железы снижает частоту костных метастазов в течение 5 лет на 31%, риска смерти на 23% (Powles et. al., 2004).

Иммунотерапия рака молочной железы

Показанием для иммунотерапии при раке молочной железы является нарушение реактивности организма, обусловленной наличием самой опухоли и иммунодепрессивными методами химиолучевого и хирургического лечения. До начала и в процессе лечения необходимо определение иммунологического статуса, в частности, показателей клеточного и гуморального иммунитета. По данным Н.И.Переводчиковой (2000), к иммуностимуляторам относятся: цитокины (интерлейкины, интерфероны, клониестимулирующие факторы), моноклональные антитела.

Гормонотерапия диссеминированного рака молочной железы

Диссеминированные больные РМЖ с рецептор-положительными опухолями отвечают эффектом на эндокринную терапию 1-й линии регрессией или длительной стабилизацией в пределах 30-70% случаев. Среднее время для объективного ответа на вводимые эндокринные препараты – 2 месяца. На 2-ю линию эндокринной терапии после прогрессирования на фоне 1-й линии, отвечают эффектом 25% пациентов, если они реагировали на 1-ю линию, и в 10%, если они в первый раз лечились гормонами без эффекта.

Максимальный ответ на эндокринную терапию достигается при положительных рецепторах эстрадиола и прогестерона (до 80%) и при положительном рецепторе только к одному из этих гормонов (до 50%).

При неизвестном рецепторном статусе опухоли гормоны назначаются при метастазировании по костям или мягким тканям, предпочтительней пациентам в менопаузе.

На современном этапе развития онкологии рациональным считается следующий порядок назначения гормонов при диссеминированном РМЖ (А.М.Гарин, 2005):

А/ У пациентов в менопаузе с положительными рецепторами эстрадиола и/или прогестерона – 1-я линия терапии – антиароматазные препараты 3-го поколения или тамоксифен;

- 2-й линией терапии, после прогрессирования на антиэстрогенах, нужно считать назначение ингибиторов ароматазы. Если прогрессирование наступило на фоне антиароматазных препаратов, назначают антиэстрогены;
- 3-я линия терапии – прогестины (мегейс, провера);
- 4-я линия терапии – эстрогены;

У очень пожилых женщин тамоксифен является препаратом выбора при любой стадии РМЖ.

Б/ У менструирующих пациентов с положительными рецепторами эстрадиола и/или прогестерона 1-я линия терапии – овариэктомия или применение агонистов LH-RH (гозерелина, лейпролида);

- 2-я линия терапии – тамоксифен или другие антиэстрогены;
- 3-я линия терапии – кортикостероиды;
- 4-я линия терапии – андрогены.

Лучевая терапия является одним из важнейших компонентов в комплексном лечении диссеминированного рака молочной железы. Целью лучевой терапии при распространенном раке молочной железы является разрушение первичной опухоли и метастазов в отдаленных органах и тканях.

Дистанционная лучевая терапия проводится на линейных ускорителях 5-20 МэВ или гамма-аппаратах. Молочная железа облучается с двух встречных тангенциальных по-

лей, зоны регионарного метастазирования – через фигурное поле (надключично-подмышечные). Положение больной "лежа на спине, рука отведена на подставке и согнута в локтевом суставе под углом 90°". Суммарная очаговая доза на основание молочной железы составляет 60 Гр., на зоны регионарного лимфооттока (подмышечная, подключичная, надключичная, парастернальная) – 45-48 Гр. (Л.И.Корытова и др., 2004).

Рак молочной железы наиболее часто метастазирует в кости, легкие, печень, головной мозг. При метастазах в кости применяется лучевая терапия с анальгезирующей целью. Локальное облучение заключается в фракционированном подведении к патологическому очагу или по разовой очаговой дозе (РОД) 2-2,5 Гр. 5 раз в неделю до суммарной дозы (СОД) 40-50 Гр., или РОД по 5 Гр. ежедневно в течение 1 недели до СОД 25 Гр. В случае множественных костных метастазов разрабатывается методика субтотального облучения, которая к настоящему времени носит экспериментальный характер.

Для лечения метастазов в кости применяется системная радионуклидная терапия. Для этого используют ^{89}Sr-хлорид, который вводится внутривенно в защитном шприце через иглу или катетер однократно в дозе 150 Mbg (4 мКи) в течение 1-2 мин.

В случае метастазирования рака молочной железы в головной мозг возможно проведение облучения с двух противоположных полей РОД 2 Гр., СОД – 50 Гр. на фоне гормональной, сосудистой и противосудорожной терапии. При метастазах в спинной мозг проводят дистанционную лучевую терапию линейными полями, РОД 2-3-5 Гр., СОД 40-50 Гр. на фоне сосудистой и гормональной терапии.

При метастазах в кожу применяется близкофокусная рентгенотерапия и местное лечение милтексом – 6% раствор милтефозина, который наносят на пораженный участок по 1-2 капли ежедневно.

Современная лучевая терапия должна быть неотъемлемым компонентом комплексного лечения больных с местно-распространенным и диссеминированным раком молочной железы.

26.14 Отдаленные результаты лечения

Результаты лечения рака молочной железы зависят от ряда взаимосвязанных и взаимообусловленных факторов. В первую очередь, на исход процесса оказывают влияние факторы, определяющие биологические особенности опухоли (размеры первичного узла, местное распространение опухоли, наличие регионарных и отдаленных метастазов и др.). Некоторая роль принадлежит биологическим особенностям организма (возраст, гормональный статус).

5-летняя выживаемость после лечения РМЖ составила (Демидов В.П., 1989, Летягин В.П., 2000):
при I стадии – 90-93,7%;
при II а стадии – 85,8-87,3%;
при II b стадии – 67,2-71,5%;
при III а стадии – 66,7-75%;
при III b стадии – 39,8-46,8%.

10-летняя выживаемость после лечения РМЖ:
при I стадии – 56,9%;
при II а стадии – 68%;

при II b стадии – 39,1%;
при III a стадии – 50,5%;
при III b стадии – 18,1%.

Однако эти показатели значительно изменяются в зависимости от ряда морфологических и клинических факторов. К числу наиболее важных факторов относятся:

1) Метастазы в подмышечных лимфатических узлах – один из наиболее значимых прогностических факторов. При отсутствии метастазов пятилетнего выздоровления удается достичь у 85% больных, при поражении 3 и более лимфатических узлов через 5 лет остаются в живых только 33% больных.

2) Величина первичной опухоли коррелирует с показателем выживаемости. Чем меньше диаметр карциномы, тем благоприятнее прогноз. 10-летнее исследование выживаемости больных с минимальными инфильтрирующими карциномами (до 1 см) без региональных метастазов, леченных мастэктомией, показало, что 75% женщин выжили без проявления заболевания, у 4% развился рецидив, 6% умерли от генерализации процесса, 15% умерли от других причин (Fisher E. et. al., 1990).

3) Наличие или отсутствие инвазивного роста – наиболее достоверный прогностический признак при раке молочной железы. При всех гистологических вариантах неинфильтрирующего рака, практически, 100% больных излечивается после мастэктомии.

4) Микроскопическая степень злокачественности, определяемая по методу Bloom и Richardson, по мнению ряда авторов, коррелирует с выживаемостью больных раком молочной железы. При I степени злокачественности 5-летняя выживаемость после операции составляет 75% наблюдений, 10-летняя – 45%; для больных с опухолями II и III степени злокачественности эти показатели составляют соответственно 53 и 27% и 31 и 18% наблюдений.

5) Инвазия в кожу – неблагоприятный признак, свидетельствующий о повышенном риске регионарного и отдаленного метастазирования.

6) Инвазия в сосок – проникновение опухолевых клеток в сосок сопровождается повышенной частотой метастазирования в подмышечные лимфатические узлы.

Результаты лечения больных с опухолями молочных желез в большей степени зависят от улучшения диагностических возможностей, ранней, доклинической диагностики РМЖ.

26.15 Рак грудной железы у мужчин

Это заболевание встречается в 100 раз реже, чем рак молочной железы у женщин. Между тем, отмечен высокий удельный вес неоперабельных форм при первичном выявлении рака грудной железы (до 59%, В.П.Летягин, 1980). Возможно, это связано с недостаточно внимательным отношением к себе со стороны пациентов и отсутствием онкологической настороженности некоторых врачей.

Анатомо-физиологическая характеристика грудной железы

Грудная железа – парный орган у мужчин, обычно у взрослых не функционирует, располагается на уровне 4-5 ребер по среднеключичной линии, имеет только сосок и околососковое поле и в норме не содержит железистую ткань.

Грудная железа – эндокринно-зависимый орган, хотя она не выделяет гормоны, но в функциональном отношении исключительно зависима от яичек, предстательной железы, надпочечников, гипофиза.

Анатомо-физиологическая способность грудной железы (тонкость жирового слоя, близость расположения органа к грудной клетке с наличием густоразвитой сети кровеносных и лимфатических сосудов) несомненно способствует быстрому метастазированию процесса при раковом поражении грудной железы.

Частота заболевания

По сводной статистики мира частота рака грудной железы у мужчин по отношению к общему числу рака этого органа в среднем колеблется от 0,8 до 17%.

В Европе – от 0,8 до 2,25% (в среднем 1,28%);

В США – 1,52%;

В Африке – 7-17%;

В Республике Казахстан – 0,2%.

Возраст

Средний возраст возникновения рака грудной железы у мужчин на 5-10 лет старше, чем у женщин. У женщин максимальные показатели заболеваемости колеблются в возрасте 40-60 лет; у мужчин – с увеличением возраста возрастает заболеваемость, максимальные показатели заболеваемости в возрасте старше 70 лет.

Определяющими условиями в генезе рака грудной железы являются:

1) наличие андрогенной недостаточности;
2) избыточная эстрогенная стимуляция.

Эстрогены оказывают выраженный пролиферирующий эффект на ткань грудной железы у мужчин и стимулируют образование ацинусов, истинных долек и железистой ткани аналогичной зрелой молочной железы у женщин.

Патогенетические факторы:

1) Печеночная недостаточность, вызванная хронической интоксикацией (медикаментозная, профессиональная и др.). При нарушении функции печени происходит недостаточное разрушение эстрогенов, приводящее к гиперэстрогенизации организма;
2) Эндокринопатия:
   - синдром Клайнфельтера (двусторонняя гинекомастия, аспермия, тестикулярная гипоплазия в сочетании с повышенным уровнем экскреции гонадотропинов) – риск развития рака грудной железы повышается в 20 раз;
   - крипторхизм, орхит и другие заболевания яичек, приводящие к андрогенной недостаточности;
   - длительная терапия эстрогенами в высоких дозах;
   - эстрогенпродуцирующие (феминизирующие) опухоли надпочечников и яичек.
3) Предшествующая гинекомастия (у 30-70% больных);
4) Сочетание ожирения, сахарного диабета, гипертонической болезни.

В патогенезе также отводится роль наследственности, ионизирующей радиации. Роль травм грудной железы до конца не установлена (по данным Баженовой А.П. у 4,2-44,6% больных раком грудной железы в анамнезе отмечена травма грудной железы).

Гинекомастия – дисгормональная гиперплазия грудной железы. Она может быть истинной (за счет разрастания тканей, входящих в состав нормальной железы) и ложной (при ожирении).

Гинекомастия часто возникает в подростковом периоде, в возрасте 12-18 лет она может быть у 15-35% юношей. Гинекомастия в этом возрасте объясняется повышением секреции эстрогенов надпочечниками или яичками. Клинически – это болезненное уплотнение под соском грудной железы, не превышая, как правило, 3,0 см в диа-

метре и существует от нескольких месяцев до многих лет. В этом возрасте активное хирургическое лечение или гормонотерапия не показаны. Вторая волна гинекомастии возникает после 45 лет. Патоморфологически истинная гинекомастия – это очаговая или диффузная гиперплазия ткани грудной железы; ложная – жировая ткань.

Классификация, клиника, диагностика, дифференциальная диагностика, лечение рака грудной железы у мужчин практически не отличается от рака молочной железы. Следует помнить, что органосохраняющие операции у мужчин не выполняются, во всех случаях производится мастэктомия. Гормонотерапия рака грудной железы при наличии положительных стероидных рецепторов в опухоли заключается в назначении тамоксифена по 20 мг в сутки в течение 3-х лет. Гормонотерапия диссеминированного рака грудной железы заключается по мнению В.Ф.Семиглазова, К.Ш.Нургазиева, А.С.Арзуманова (2001) в следующем:

1. При положительных ЭР+ и ПР+ – 1-я линия – тамоксифен (20 мг в день 3 года); 2-я линия – золадекс или антиандрогены; 3-я линия – орхиэктомия; 4-я линия – ингибиторы ароматазы (фемара, аримидекс); 5-я линия – прогестины.
2. При ЭР- и ПР- – химиотерапия.

Варианты полихимиотерапия рака грудной железы (Н.И.Переводчикова, М., 2005):

1. Доксорубицин – 50 мг/м^2 в/в в 1-й день.
   Доцетаксел (Таксотер) – 75 мг/м^2 инфузия 1 час в 1-й день
   (на фоне соответствующей премедекации).
   Циклофосфан – 500 мг/м^2 в/в в 1-й день.
   Перерыв 3 нед.
2. Гемцитабин (гемзар) – 1000 мг/м^2 в/в в 1-й, 8-й день.
   Паклитаксел (Таксол) – 175 мг/м^2 3-часовая инфузия в 1-й день.
   Перерыв 3 нед.
3. Гемцитабин (гемзар) – 900 мг/м^2 в/в в 1-й, 8-й день.
   Доцетаксел – 75 мг/м^2 в/в в 8-й день.
   Перерыв 3 нед.

Прогноз. 5-летняя выживаемость в зависимости от стадии процесса составляет:
I-II А стадия – 73,6%-85,5%;
II В стадия – 31,2%-66,4%;
III стадия – 11,7%-58,7%;
IV стадия – 0-21,5%.

26.16 Рак молочной железы у беременных и лактирующих женщин

Частота. На 3000 беременностей приходится 1 случай рака молочной железы; беременность выявляется у больных, с ранее диагностированным раком молочной железы, в 2,8% случаях (White).

Затруднения в диагностике при беременности:

1) мнение, что рак молочной железы встречается чаще всего в пре-менопаузе, а не у беременных и рожениц;

2) физиологическая гиперплазия долек, увеличение всей железы во время беременности и лактации маскирует опухоль;

3) железа у кормящих напряжена, упруга, пальпация ее затруднена, причем маммография и термография не применяются из-за невозможности дифференциальной

диагностики, а пункция и трепан-биопсия из-за обилия молока, образования молочных свищей, инфицирования, признается не только малоинформативной, но и опасной.

Патогенетическая характеристика опухоли, обнаруженной во время беременности и лактации

Особенности:

1) Обнаружение рака молочной железы у ранее много беременевших (в среднем 5) и рожавших (в среднем 3) женщин, находящихся в IV декаде жизни (средний возраст 34 года), имеющие значительный (более 5 лет) временный разрыв после последней беременности, страдающими продуктивными формами фиброаденоматоза;

2) Морфологически в 10 раз чаще встречается дольковая форма рака молочной железы или так называемая овариальная клинико-патогенетическая группа.

Соотношение в норме:

$\frac{\text{эстриол}}{\text{эстрон+эстрадиол}}$ = 1, 3 (до менопаузы)

Соотношение у больных раком молочной железы:

$\frac{\text{эстриол}}{\text{эстрон+эстрадиол}}$ = 0,5 (до менопаузы)

Эндокринологические и иммунологические сдвиги, происходящие во время беременности и лактации

В I триместре беременности на прогрессию рака молочной железы оказывает стремительный подъем уровней кортикостероидов и эстриола, а при прерывании беременности – увеличивается гормон роста и пролактин.

II – начало III триместра характеризуется снижением уровня кортикостероидов, гормона роста и так называемым "митотическим покоем эпителия" железы с низким синтезом ДНК под влиянием эстриола, что является как бы протекторным действием беременности к опухолям в это период.

В конце III триместра беременности еще большее увеличение кортикостероидов, эстриола, гормонов желтого тела, плаценты оказывает ростоускоряющее на опухоль действие; снижение Т-лимфоцитов, Т-клеточного иммунитета ведет к развитию несовместимости и отторжению плода.

В послеродовом периоде и во время лактации активизирующими опухоль факторами могут быть высокий уровень пролактина и гормона роста.

Основные клинические симптомы рака молочной железы

1) прощупываемая опухоль;

2) изменение состояния всей молочной железы в виде асимметричного набухания и уплотнения;

3) одностороннее увеличение лимфатических узлов;

4) изменение характера выделений из соска;

5) боли в области ареолы и отек ее.

6) высокая частота диффузных форм рака молочной железы (маститоподобная, отечно-инфильтративная и инфильтративно-язвенная).

Диагностика:

1) УЗИ. Для решения проблемы ранней диагностики необходимо включить ультразвуковое обследование молочных желез в план наблюдения беременной женщины, либо на этапе планирования беременности, либо в первый триместр беременности.

2) Маммография (при адекватном экранировании). Ее рекомендуют проводить лишь в случаях, когда при ультразвуковом исследовании на фоне общей массы гипертрофированных тканей молочной железы обнаружен участок, подозрительный на развитие опухоли.
3) Пункционная биопсия (возможны ложноположительные результаты).
4) Трепанобиопсия.
5) Эксцизионная биопсия.
6) Определение уровня рецепторов эстрогенов в опухоли (иммуногистохимическое исследование).

Дифференциальная диагностика:

1. Галактоцеле;
2. Хронический лактационный мастит.

Особенности лечения

Два критерия:

- распространенность (стадия) процесса;
- срок беременности.

В первом триместре беременности лечение начинают в зависимости от стадии; при не сохранении беременности, аборт выполняется по ходу лечения.

У больных, находящихся во втором и третьем триместрах беременности, либо дожидаются нормального родоразрешения, либо выполняют кесарево сечение (при быстром росте и др.), вслед за которым начинают лечебные мероприятия.

В послеродовом периоде лактация должна быть прекращена.

Лучевая терапия во время беременности противопоказана вследствие тератогенного действия.

Химиотерапия в первом триместре приводит к возникновению врожденных уродств у плода, спонтанных абортов; во втором и третьем триместрах – к преждевременным родам, миелосупрессии, кровотечениям, инфицированности, задержке роста, рождению мертвого плода, поэтому назначение химиотерапии возможно лишь после разъяснительной беседы с пациенткой и ее семьей. Наиболее безопасными для плода химиопрепаратами являются винкристин, винбластин, доксорубицин; самыми опасными – метотрексат и 5-фторурацил.

Гормонотерапию (тамоксифен по 20 мг в день) назначают после родов при наличии гормоноположительных рецепторов опухоли.

1. При начальных стадиях ($T_{1ab}N_0M_0$) рекомендуется модифицированная радикальная мастэктомия (МРМЭ) с сохранением обеих грудных мышц. Выполнение органосохраняющей операции (ОСО) с последующей лучевой терапией (ЛТ) возможно во втором и третьем триместрах, причем ЛТ осуществляют после родов. Адъювантную химиотерапию (ХТ) назначают пациенткам с неблагоприятными факторами прогноза (недифференцированные опухоли, отрицательные гормональные рецепторы опухоли) в послеродовом периоде.

2. При II А ($T_1N_1M_0$) и II В стадиях ($T_2N_1M_0$) выполняют МРМЭ, после операции назначают ПХТ. При не сохранении беременности возможна предоперационная ЛТ интенсивно-концентрированным способом; при сохранении беременности ПХТ и ЛТ (после ОСО) откладывают до родоразрешения.

3. При местно-распространенном раке молочной железы РМЖ стадии III А ($T_{1\,2}N_2M_0$, $T_3N_{1-2}M_0$), III В стадиях ($T_4N_{любая}M_0$, $_{Любая}TN_3M_0$) и при отечно-инфильтратив-

ных формах РМЖ рекомендуется прерывание беременности в качестве первого этапа лечения; в дальнейшем назначают ЛТ дробно-протяженным способом; полихимиотерапию либо одновременно, либо после ЛТ многократными курсами. При сохранении плода ПХТ рекомендуют назначать во втором и третьем триместрах по схеме: АС (адриамицин, циклофосфан), при эффективности ПХТ возможно выполнении МРМЭ. Гормонотерапию (антиэстрогены) назначают при эстрогенположительных опухолях.

4. При распространенном РМЖ ($T_{любая}N_{любая}M_1$) с паллиативной целью назначают химиолучевую гормонотерапию. При поражении плевры, органов брюшной полости – внутриплевральное, внутриабдоминальное введение химиотерапии.

Прогноз:

Неблагоприятный:

- в 12% – локализованный процесс;
- в 88% – местно-распространенный процесс;
- в 22% – первично-неоперабельный процесс.

5-летняя выживаемость составила:

- при II стадии – 62%;
- при III стадии – 46%.

26.17 Реабилитация

Реабилитация больных раком молочной железы должна быть комплексной, направленная на устранение многочисленных осложнений, возникающих во время лечения. Реабилитация подразделяется на медицинскую, трудовую и социальную.

Медицинская реабилитация, в свою очередь, делится на: до госпитальную, госпитальную, после госпитальную.

На до госпитальном этапе необходима психологическая коррекция, направленная на формирование у пациенток чувства уверенности в выздоровлении.

Госпитальный этап заключается в выработке адекватного плана лечения, борьбе с осложнениями, возникающими в процессе терапии. Одним из частых ранних осложнений после мастэктомии относится лимфорея. Для снижения возникновения данного осложнения применяется "вакуумное" дренирование раны, дренажи рекомендуется извлекать на 3-5 сутки после операции. Если после извлечения дренажей сохраняется лимфорея, то скапливающуюся серозную жидкость удаляют путем пункции толстой иглой.

Профилактика раннего отека конечности заключается в правильном выборе кожного разреза, отсепаровки кожных лоскутов не выше ключицы и до наружной границы роста волос в подмышечной области. В раннем послеоперационном периоде рука больной должна быть уложена на элевационную подушку в отведении 30-40 градусов, с первых дней она должна совершать активные и пассивные движения в лучезапястном, локтевом и плечевом суставах.

Для профилактики нагноения раны после мастэктомии следует соблюдать правила асептики и антисептики, адекватного дренирования и профилактика лимфореи.

Для борьбы с некрозом кожных лоскутов целесообразно тщательно выбирать кожный разрез, бережно обращаться с кожными лоскутами во время операции, применять вакуумное дренирование раны.

После госпитальный этап состоит в профилактике поздних послеоперационных осложнений.

К числу редких поздних осложнений у больных, леченных по поводу РМЖ, относятся отек, рожистое воспаление, контрактура, парез верхней конечности, парестезии в области грудной клетки, которые могут привести к потере трудоспособности и инвалидизации больной.

Для профилактики поздних послеоперационных осложнений накануне выписки из стационара всем больным РМЖ, подвергавшимся мастэктомии, следует рекомендовать:

- занятия лечебной физкультурой как минимум в течение 6-7 месяцев после операции (до полного восстановления функции верхней конечности);
- ежедневные теплые (38-40 градусов) ванны или душ в течение 2 недель;
- ограничение нагрузки на "больную" конечность до 3 кг в течение 1 года;
- периодическую элевацию верхней конечности;
- предупреждение повреждений и микротравм верхней конечности (уколов, порезов, ожогов) особенно в области кисти.

После радикальной операции образуется косметический дефект грудной клетки. Для устранения его широко используют пенолатексные или наличные экзопротезы с учетом возраста, анатомической конституции больной, размера и приблизительной массы сохранившейся молочной железы.

В последнее время отмечается большой интерес к пластическим восстановительным операциям после мастэктомии по поводу РМЖ. Технические достижения в реконструктивной хирургии обусловлены как созданием силиконовых имплантатов молочной железы, так и разработкой пластических операций с использованием кожно-мышечных лоскутов.

В настоящее время применяют следующие методики реконструктивно-пластических операций молочной железы:

- формирование пекторального кармана с имплантацией эндопротеза под большую грудную мышцу;
- применение торакоэпигастрального лоскута с субпекторальной имплантацией эндопротеза;
- применение кожно-мышечного лоскута широчайшей мышцы спины;
- применение свободного абдоминального лоскута;
- подкожное эндопротезирование.

Трудовая реабилитация больных РМЖ направлена на рациональное трудоустройство. Медико-социальная экспертная комиссия (МСЭК) проводит первичное и повторное освидетельствование больных РМЖ, определяет группу и срок инвалидности, показания и противопоказания к трудовой деятельности.

К противопоказаниям к трудовой деятельности после радикального лечения рака молочной железы, относятся следующие факторы:

1. Труд, связанный с вибрацией;
2. Производственный шум выше предельно допустимого уровня;
3. Наличие источников локального нагревания или охлаждения;
4. Инфракрасное излучение;
5. Наличие электромагнитного поля высоких радиочастот;
6. Лазерное излучение;
7. Токсические вещества и промышленная пыль;
8. Труд, связанный с постоянной или периодической физической нагрузкой высокой энергоемкости, требующий напряжения корпуса и конечности.

Определение III группы инвалидности:

1. после хирургического и комбинированного лечения РМЖ при размере опухоли до 5 см, без поражения регионарных лимфатических узлов ($T_{1-2} N_0 M_0$), т.е. больных с благоприятным клиническим прогнозом;

2. лица с высокой трудовой направленностью, которым провели комплексное лечение РМЖ $T_2 N_1 M_0$ после продления временной нетрудоспособности, если в работе имеются противопоказанные факторы в труде, возникает необходимость в ограничении объема производственной деятельности;

3. при умеренно выраженных и выраженных последствиях лечения (лимфостаз верхней конечности II-III степени, контрактуре плечевого сустава II-III степени, рецидивирующих рожистых воспалениях из-за необходимости ограничений трудовой деятельности больного в своей профессии).

Определение II группы инвалидности:

1) после хирургического, комбинированного и комплексного лечения при $T_2 N_1 M_0$ РМЖ, из-за необходимости проведения 4-6 курсов адъювантной полихимиотерапии, при возникновении осложнений и сомнительном прогнозе;

2) больные с $T_{2-3} N_{1-3} M_0$ при проведении комплексного лечения РМЖ, при сомнительном прогнозе, из-за необходимости проведения до 8 курсов адъювантной полихимиотерапии, при часто возникающих осложнений проводимого лечения;

3) больные после органосохраняющей операции, когда операция выполнена при $T_{1-2} N_1 M_0$ опухоли и им показано проведение послеоперационной лучевой терапии и адъювантной полихимиотерапии;

4) при диффузных и воспалительных формах РМЖ $T_4 N_{0-2} M_0$ из-за сомнительного прогноза и необходимости длительного лечения;

5) IV стадия РМЖ $T_4 N_{0-3} M_{0-1}$ при успешно проводимом комплексном лечении.

Определение I группы инвалидности:

1) больные с генерализацией опухолевого процесса на фоне проводимого лечения;

2) инкурабельные больные, нуждающиеся в постоянном постороннем уходе, неспособность к самостоятельному передвижению и полной зависимости от других.

Инвалидность может быть дана на срок от 6 месяцев до 1-2 лет в зависимости от состояния и при хорошем самочувствии возможен переход с одной группы на другую.

Основой *социальной* реабилитации больных РМЖ должно быть: психотерапия, применение органосохраняющих и реконструктивно-восстановительных операций, рациональное трудоустройство, способствовать созданию благоприятной обстановки как в семье, так и на работе.

26.18 Диспансеризация

Диспансерное наблюдение за больными, излеченными от рака молочной железы, осуществляют со сроками, определенными для больных III клинической группы: в 1-й год – 1 раз в 3 месяца, во 2-й год – 2 раза в год, в 3-й и последующие годы – 1 раз в год. Целью диспансеризации является своевременное распознавание метастазов и рецидива, а также осложнений, возникающих в результате лечения.

Во время контрольных осмотров необходимо опросить женщин о наличии болевых ощущений в костях, в правом подреберье, головной боли, кашля, снижении аппетита, похудании.

Подлежат осмотру и пальпации область послеоперационного рубца, здоровая молочная железа, подмышечные и под-надключичные лимфатические узлы, органы брюшной полости, обращая внимание на состояние печени.

Кроме этого, необходимо исследовать кровь и мочу, дважды в год проводить гинекологическое обследование, ежегодно – флюорографию грудной клетки и маммографию и УЗИ здоровой молочной железы.

Обязательна консультация гинеколога, особенно женщин, получающих тамоксифен. Другие исследования следует выполнять в зависимости от жалоб, предъявляемых больной.

26.20 Использованная литература

1. Абдрахманова А.Ж. Клинико-эпидемиологические аспекты рака молочной железы в Казахстане. //Автореферат докт. дисс. – Алматы. – 2000.

2. Аксель Е.М., Давыдов М.И. Алгоритмы объемов диагностики и лечения злокачественных новообразований, М., 2002.

3. Арзыкулов Ж.А, Сейтказина Г.Д. и др. Показатели онкологической службы Республики Казахстан за 2005 год (статистические материалы). – Алматы, 2006, 55 с.

4. Возный Э.К. Эндокринная терапия рака молочной железы, М., 1999, 24 с.

5. Возный Э.К. Лекарственная терапия рака молочной железы. Энциклопедия клинической онкологии. – М., 2005, с. 389-397.

6. Ганцев Ш.Х. Предраковые заболевания и рак молочной железы.//В учебнике "Онкология", М., – 2004, с. 224-257.

7. Гарин А.М. Эндокринная терапия и гормонозависимые опухоли. М., 2005, 238 с.

8. Демидов В.П. и др. Реконструктивно-восстановительная хирургия молочной железы. //Материалы Всероссийской онкологической конференции. – М. 1996, с. 72-74.

9. Довгалюк А.З. Рак молочной железы (этиология, клиника, диагностика, лечение, вопросы медико-социальной экспертизы и реабилитация). – СПб., 2001, 200 с.

10. Дымарский Л.Ю. Рак молочной железы. – М., 1980, 192 с.

11. Есенкулов А.Е. Заболевания молочной и грудной желез (маммология). – Алматы. 1999, 215 с.

12. Есенкулов А.Е., Баишева С.А. Клинико-патогенетические особенности рака молочной железы в Казахстане и иммуно-эндокринологические взаимоотношения – Алматы, 1996.

13. Есенкулов А.Е. Клинические особенности рака грудной железы у мужчин //Вестник КазГМУ, 1998, № 2, с. 20-21.

14. Иванов В.Г. Эпидемиологические факторы риска, ранняя диагностика рака молочной железы. //В книге под ред. С.А.Тюляндина и В.М.Моисеенко: Практическая онкология: избранные лекции. – СПб., 2004, с. 15-21.

15. Канаев С.В. Роль лучевой терапии в лечении рака молочной железы /в книге под ред. С.А.Тюляндина и В.М.Моисеенко: Практическая онкология: избранные лекции.– СПб., 2004, с. 85-93.

16. Керфель А. Немецкие протоколы ведения больных раком молочной железы. //В материалах Респ. научно-практического семинара "Актуальные проблемы онкопатологии репродуктивной системы женщин", Алматы –2005.

17. Корытова Л.И., Хазова Т.В., Жабина Р.М. Лучевая терапия распространенного и метастатического рака молочной железы. //В книге под ред. С.А.Тюляндина и В.М.Моисеенко: Практическая онкология: избранные лекции – СПб., 2004, с. 132-137.

18. Летягин В.П. Злокачественные образования молочной железы у женщин и у мужчин Энциклопедия клинической онкология. – М., 2004, с. 374-389.

19. Мезинова Н.Н. Молочная железа и гормоны. – Алматы, 2005, 37 с.

20. Моисеенко В.М. и др. Современное лекарственное лечение распространенного и метастатического рака молочной железы. – СПб., 1997.

21. Нейштадт Э.Л., Воробьева О.А. Патология молочной железы. – СПб., 2003, 207 с.

22. Опухоли молочной железы (практическое руководство по лечению). Под ред. В.П.Летягина. – М., 2004, 331 с.

23. Орел Н.Ф. Рак молочной железы. //В кн.: Руководство по химиотерапии опухолевых заболеваний п/ред Н.И.Переводчиковой. – М., 2005, с. 224-257.

24. Орлова Р.В., Моисеенко В.М. Принципы лекарственного лечения больных диссеминированным раком молочной железы. //В книге под ред. С.А.Тюляндина и В.М.Моисеенко: Практическая онкология: избранные лекции. – СПб., 2004, с. 127-131.

25. Петерсон Б.Е., Чисов В.И., Пачес А.И. Атлас онкологических операций. – М., 1987, 533 с.

26. Семиглазов В.Ф. Рак молочной железы. – Алма-Ата. – 1992.

27. Семиглазов В.Ф., Нургазиев К.Ш., Арзуманов А.С. Опухоли молочной железы (лечение и профилактика). – Алматы, 2001.

28. Семиглазов В.В. Карцинома in situ молочной железы – морфологические и клинические проблемы. //В книге под ред. С.А.Тюляндина и В.М.Моисеенко: Практическая онкология: избранные лекции – СПб., 2004, с. 51-62.

29. Семиглазов В.Ф. Хирургическое лечение рака молочной железы (история и современность). //В книге под ред. С.А.Тюляндина и В.М.Моисеенко: Практическая онкология: избранные лекции. – СПб., 2004, с. 63-72.

30. Стенина М.Б. Гормонотерапия диссеминированного рака молочной железы. //В книге под ред. С.А.Тюляндина и В.М.Моисеенко: Практическая онкология: избранные лекции. – СПб., 2004, с. 116-126.

31. TNM. Классификация злокачественных опухолей. Издание 5-е, доп. и исправ. – Л., – 1997.

32. Тюляндин С.А. Системная терапия операбельного рака молочной железы. //В книге под ред. С.А.Тюляндина и В.М.Моисеенко: Практическая онкология: избранные лекции. – СПб., 2004, с. 73-84.

33. Тюляндин С.А. Химиотерапия диссеминированного рака молочной железы. //В книге под ред. С.А.Тюляндина и В.М.Моисеенко: Практическая онкология: избранные лекции. – СПб., 2004, с. 104-115.

34. Шайн А.А. Опухоли грудной клетки. – Тюмень, 2001, т.2, с. 8-85.

35. Baum M. On behalf of the ATAC Trialists' Group. The ATAC (Arimidex, Tamoxifen, Alone or in combination) adjuvant breast cancer trial in post-menopausal women. Breast Cancer Research Treatment. Special Issue: 24th Annual San Antonio Breast Cancer Symposium. – 2001. – Vol.69. – P. 210 (abstr.8).

36. Baum M. The endocrine managment of postmenopausal women with early breast cancer / Breast Canc. – 2004; 11:15-19.

37. Esteves L.G. et. al. Neoadjuvant chematherapy with biweekly docetaxel and gemcitabine in stage II and III breast cancer: a phase II clinical trial with pharmacogenomic study. /San Antonio Breast Cancer Symp. – 2003, ab. 248.

38. B.Fisher, S.Anderson, Redmond et. al. Reanalysis and results after 12 years of follow-up in a randomized clinical trial comparing total mastectomy with lampectomy with or without irradiation in the treatment of breast cancer / N.Engl. J. Med. – 1995. – Vol. 333. – P. 1456-1461.

39. B.Fisher, C.Redmond, S.Legault-Poisson et. al. Postoperative chemotherapy and tamoxifen compared with tamoxifen alone in the treatment of positive-node breast cancer patients aged 50 years and older with tumor responsive to tamoxifen: results from the National Surgical Adjuvant Breast and Bowel Project B-16 /J.Clin.Oncol. – 1990. – Vol.8. – P. 1005-1018.

40. A.Goldhirsch, P.Francis, M.Castiglione-Gertsch et. al. Taxanes as adjuvant for breast cancer / Lancet. – 2000. – Vol. 356. – P. 507 (letter).

41. Garcia Mata.J. et. al. Biweekly administation of doxorubicin plus docetaxel as neoadjuvant treatment of stage IIb and III breast cancer. /San Antonio Breast Cancer Symp. – 2003, ab. 249.

42. C.Henderson Endocrine Therapy of metastatic breast cancer. In: Breast Diseases. Ed. By J.Harris et al. 2nd edit. Lippincott Company. – 1991. – P. 559-603.

43. L.Hutchins, S.Green, P.Ravdin et. al. CMF versus CAF with and without tamoxifen in high-risk node-negative breast cancer patients and a natural history follow-up study in low-risk node-negative patients: first results of Intergroup trial INT 0102 /Proc.ASCO. – 1998. – Vol.17. – P.1a (abstr.).

44. R.R.Kuske Breast cancer: stages T3 and T4. Locally advanced and inflummatory breast cancer //Clin.Rad.Oncol. /Eds: L.L.Gunderson and J.E.Tepper. – N.Y.: Churchil Livigstone. – 2000. – P. 999-1013.

45. Limentani S.A. et. al. Dose dense neoadjuvant treatment of women with breast cancer utilising docetaxel and vimorelbine with growth factor support. /San Antonio Breast Cancer Symp. – 2003, ab. 251.

46. NSABP. The effect of primary response of adding sequental taxotere to adriamycin and cyclophosphamide./Breast Cancer Res. Treat., 2001, 693, 210 Abstr. 5.

47. A.Recht Breast cancer: noninvasive, stages I and II //Clin.Rad.Oncol. /Eds: L.L.Gunderson and J.E.Tepper.-N.Y.: Churchil Livigstone. – 2000. – P. 968-998.

48. M.J.Silverstem, M.D.Lagios, P.H.Craig et. al. A prognostic index for ductal carcinoma in situ of the breast /Cancer (Philad.). – 1996. – Vol. 77. – P. 1167-1174.

49. M.J.Silverstein, M.D.Lagios Use of predictors of recurrence to plan therapy for DCIS of the breast /Oncology. – 1997. – Vol. 11, N. 3. – P. 393-410.

50. U.Veronesi, G.Paganelli, V.Galimberti et. al. Sentinel node biopsy to avoid axillary dissection in breast cancer with clinically negative lymph nodes /Lancet, – 1997. – Vol. 349. – P. 1864-1867.

51. U.Veronesi Breast Cancer. A look to the future. /San Antonio Breast Cancer Symp. – 2003, MLI.

52. Early Breast Cancer Trialists' Collaborative Group: Tamoxifen for early breast cancer: An overview of the randomized trials /Lancet.–1998.–Vol.351. – P. 1451-1467.

53. International Breast Cancer Study Group. Duration and reintroduction of adjuvant chemotherapy for node-positive premenopausal breast cancer patients /J.Clin.Oncol. – 1999 – 14. – p. 1885.

54. NSABP The effect of primary tumor response of adding sequental taxotere to adriamycin and cyclophosphamide /Breast cancer Res.Treat. – 2001. – 693. – 210. – Abstr.S.

26.20 Иллюстрационный материал к раку молочной железы

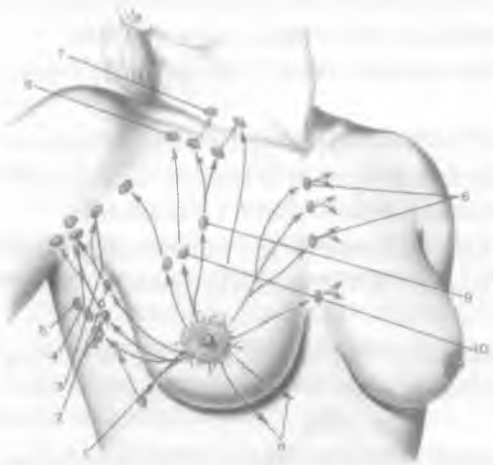

Рис. 1. Пути оттока лимфы в регионарные лимфатические узлы молочной железы с учетом квадрантов

Рис. 2. Лимфатические сосуды и регионарные лимфатические узлы молочной железы

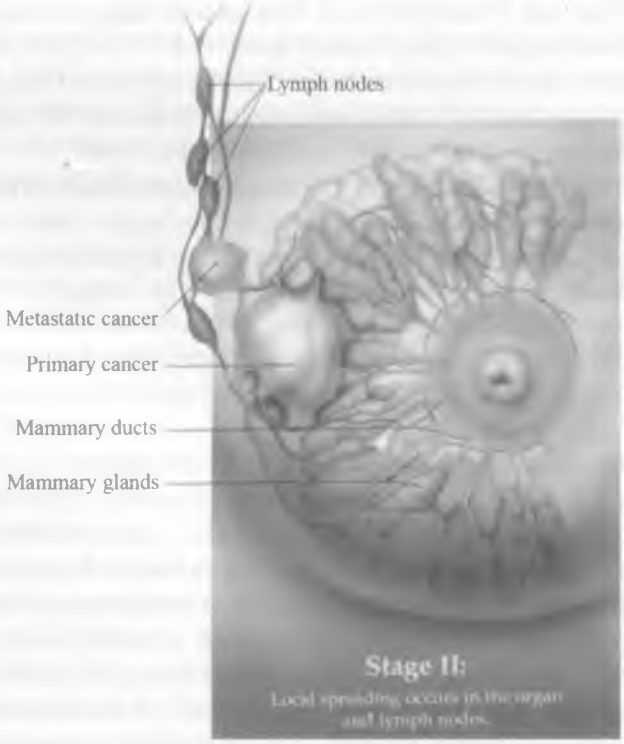

Рис. 3. Узловой рак правой молочной железы с метастазами в регионарные лимфатические узлы

Рис. 4. Рак правой молочной железы, симптом "площадки" – симптом втяжения кожи при прорастании куперовских связок кожи опухолью

Рис. 5. Рак правой молочной железы, язвенно-некротическая форма

Рис. 6. Рак левой молочной железы, отечно-инфильтративная форма, симптом "лимонной корки" – отечность, инфильтрация кожи молочной железы

Рис. 7. Рожеподобный рак молочной железы. Выраженная гиперемия кожи левой молочной железы, внешне напоминает рожистое воспаление

Рис. 8. Расширенная радикальная (подмышечно-грудийная) мастэктомия. Объем иссекаемых тканей

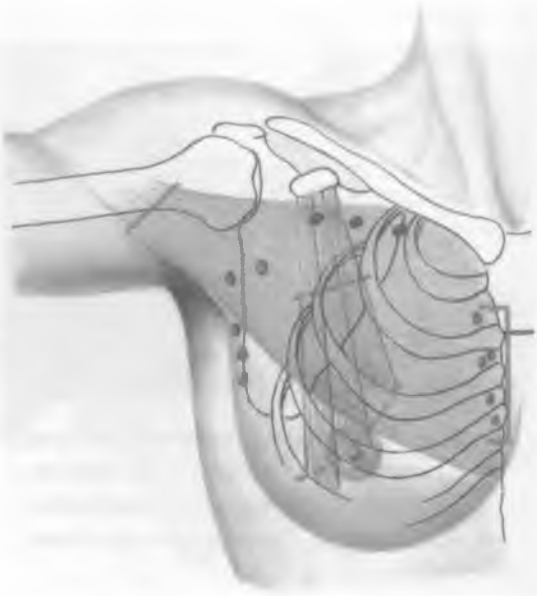

Рис. 9. Модифицированная радикальная мастэктомия по Пейти-Дайсену. Объем иссекаемых тканей

Рис. 10. Мастэктомия с лимфаэктомией. Объем иссекаемых тканей.

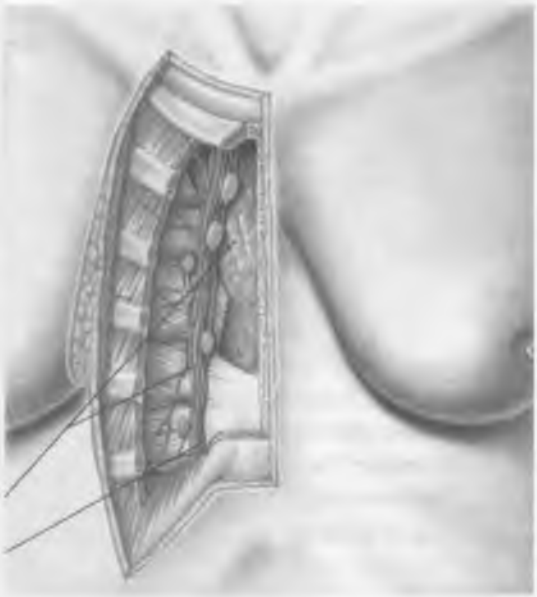

Рис. 11. Парастернальные лимфатические узлы

Глава 27

РАК ЩИТОВИДНОЙ ЖЕЛЕЗЫ

27.1 Клинико-топографическая анатомия и функция щитовидной железы

27.2 Заболеваемость раком щитовидной железы

27.3 Этиология и группа риска по раку щитовидной железы

27.4 Классификация опухолей щитовидной железы

27.5 Клинико-морфологические особенности рака щитовидной железы

27.6 Стадия распространенности рака щитовидной железы по системе TNM 2002 года

27.7 Клиническая форма рака щитовидной железы

27.8 Клинические проявления рака щитовидной железы

27.9 Диагностика рака щитовидной железы

27.10 Дифференциальная диагностика

27.11 Лечение рака щитовидной железы

27.12 Отдаленные результаты лечения

27.13 Реабилитация и диспансеризация излеченных

27.14 Использованная литература – 43 источников

27.15 Иллюстрационный материал – 13 рисунков

27.1 Клинико-топографическая анатомия и функция щитовидной железы

Щитовидная железа расположена на передней поверхности шеи на уровне нижних отделов гортани по обеим сторонам 1-5 колец трахеи и представлена двумя боковыми долями, соединенными перешейком. Вся железа окружена висцеральным фасциальным листком, плотно облегающим ее контуры. Более поверхностно железу покрывает париетальный листок четвертой фасции шеи, плотно прилегающей к трахее и гортанному нерву. Между этими фасциальными листками расположена рыхлая клетчатка, обильно пронизанная богатой сетью кровеносных сосудов.

Спереди щитовидной железы расположены грудинно-подъязычные, грудинно-щитовидные, лопаточно-подъязычные мышцы. С боков к железе примыкают общие сонные артерии и внутренние яремные вены. На задней поверхности боковых долей между собственной и фасциальной капсулой в жировой клетчатке располагаются паращитовидные железы, которые представлены чаще 4-6 эпителиальными тельцами величиной с просяное зерно. Они находятся кнаружи от возвратного нерва, иногда прилегая к нему. Паращитовидные железы располагаются соответственно верхнему полюсу щитовидной железы, у входа возвратного нерва в гортань. Верхняя пара желез лежит на высоте перстневидного хряща у пищевода, а нижняя – на 1,5 см выше нижнего края щитовидной железы, сбоку от трахеи. Железы могут располагаться в собственной фасциальной оболочке щитовидной железы, поэтому их легко можно спутать с жировой клетчаткой, лимфатическими узлами. При треоидэктомии надо стараться максимально сохранить паращитовидные железы, так как при их удалении могут развиться явления тетаний, потому что эти железы регулируют кальциевый обмен.

Щитовидная железа в норме имеет гладкую поверхность и эластическую консистенцию, узловых образований не содержит. Ее паренхима состоит из фолликулов и парафолликулярной ткани. Стенки фолликулы состоят из железистого эпителия. Железа богато снабжена кровеносными и лимфатическими сосудами. Количество крови, протекающей через щитовидную железу за минуты, в 3-7 раз превышает массу самой железы.

Щитовидная железа кровоснабжается двумя парами артерий, в 10% случаев – в середине еще одной непарной артерией. Верхние щитовидные артерии отходят от наружных сонных артерий и подходят к верхним полюсам долей органа. Нижние щитовидные артерии отходят от щитовидно-шейного артериального ствола (ветви подключичной артерии) и подходят к задней поверхности соответствующей доли железы. Вены образуют обильную сеть вокруг органа, которая впадает в плечеголовной венозный ствол.

Лимфатические сосуды щитовидной железы собирают лимфу из ткани железы в регионарные лимфатические узлы шеи и верхнего средостения. На шее принято выделить шесть путей лимфаоттока:

1) Подчелюстные и подбородочные лимфатические узлы.
2) Верхние яремные лимфатические узлы (по ходу сосудисто-нервного пучка выше бифуркации общей сонной артерии или подъязычной кости).
3) Средние яремные лимфатические узлы (между краем лестнично-подъязычной мышцы и бифуркацией общей сонной артерии).
4) Нижние яремные лимфатические узлы (от края лестнично-подъязычной мышцы до ключицы).

5) Лимфоузлы заднего треугольника шеи.
6) Пре-, паратрахеальные, претиреоидные и кортико-тиреоидные лимфатические узлы.

Именно в перечисленных группах лимфатических узлов могут реализоваться регионарные метастазы рака щитовидной железы.

Симпатическая иннервация железы осуществляется нервными ветвями, идущими от шейных симпатических узлов. Парасимпатическая иннервация обеспечивается ветвями блуждающего нерва – верхне-гортанным и возвратным.

Функция щитовидной железы. Щитовидная железа рассматривается как орган, в котором многогранная функциональная деятельность структурно разделена между различными группами клеток, которые вырабатывают специфические гормоны, регулирующие обменные и энергетические процессы в организме. Функция щитовидной железы тесно связана с обменом йода в организме, при этом йод специфически концентрируется в железе. Как было отмечено выше, что паренхима щитовидной железы состоит из фолликулов, которые представляют собой замкнутые округлые образования, содержащие вязкий коллоид, продуцируемый фолликулярными клетками. Коллоид состоит в основном из тироглобулина. Фолликулярные клетки или А-клетки вырабатывают йодосодержащие гормоны – тироксин, открытый в 1915 году Kendall, и трийодтиронин, открытый в 1952 году Pitt-Rivars Gross. Оба гормона в просвете фолликулы связаны с тироглобулином. Тироксин и трийодтиронин являются основными гормонами щитовидной железы, которые синтезируются в тироцитах из аминокислот тирозина и йода. Они накапливаются в фолликулах в комплексе с глобулином. Этот комплекс называется тироглобулином. При расщеплении тироглобулина освобождаются гормоны тироксин и трийодтиронин. Эти гормоны выделяются в соответствии с потребностями тканей йодом, стимулируя все виды обмена. Расщеплению тироглобулина способствует тиреотропный гормон гипофиза. Различные стимуляции функции гипофиза вызывают повышение уровня тиреотропного гормона, что приводит к повышенному выделению в кровь тироксина и трийодтиронина, одновременно стимулируя пролиферативные процессы в щитовидной железе. Эти йодсодержащие гормоны щитовидной железы необходимы для нормального протекания физиологического процесса. Они регулируют чувствительность тканей к катехоламинам, в том числе к медиаторному норадреналину. Это проявляется в усилении влияния симпатической системы на деятельность сердечно-сосудистой системы и других органов. Тироксин и трийодтиронин повышают уровень основного обмена – увеличивают термогенез.

Патология щитовидной железы – достаточно распространенное явление. Она может проявляться избыточным выделением йодсодержащих гормонов (гипертиреоз или тиротоксикоз) или, наоборот, недостаточным выделением их (гипотиреоз). Гипертиреоз возникает при различных формах зоба, при аденоме щитовидной железы, тироидитах, раке щитовидной железы, при приеме тиреоидных гормонов. Он проявляется такими симптомами, как тахикардия, мерцательная аритмия, исхудание, повышение температуры тела, пучеглазие, повышение уровня основного обмена. Гипотиреоз возникает при недостаточном выделении йодсодержащих гормонов. При этом развивается слизистый отек тканей или миксодема (миксодема в переводе с латинского означает "слизистый отек"), при которой основной обмен снижается на 30-40%, масса тела повышается вследствие увеличения в межклеточных пространствах органов и тканей количества муцина и альбуминов вследствие нарушения белкового обмена.

Возникает медлительность мышления и речи, апатия, одутловатость лица и тела, нарушение половых функций. У детей развивается слабоумие, низкорослость. Гипотиреоз часто встречается в местностях, где почва с растительностью бедна йодом. Если жителям этих местностей йод с пищей поступает в малых количествах (менее 100 мкг/сутки), часто развивается зоб.

Если до 1962 года щитовидная железа рассматривалась как орган с мономорфным клеточным составом, представленный только фолликулярными А-клетками, то в последующие годы, благодаря внедрению в практику радиоиммунологического, гистохимического и электронно-микроскопического методов исследования, были открыты парафолликулярные **С-клетки**, продуцирующие полипептидный гормон кальцитонин (Copp, 1962, Kracht, 1968) и **В-клетки**, вырабатывающие биогенный моноамин-серотонин. В-клетки впервые были найдены Askynazy (1898), но морфо-функциональная характеристика их описана академиком АМН СССР Н.А.Краевским (1970). Учитывая заслуги первооткрывателя В-клеток, их называют клетками Ашкинази.

Следует отметить, что С-клетки, наряду с клетками каротидных телец, выделяют адреналин и норадреналин наряду с редуктирующими клетками надпочечников, способствуют активному накоплению предшественников моноаминов и их декарбоксилированию. С-клетки продуцируют еще тирокальцитонин, снижающий содержание кальция в крови. Под влиянием тирокальцитонина угнетается функция остеокластов, разрушающих костную ткань, и активируется функция остеобластов, способствующих образованию костной ткани и поглощению ионов Ca^{2+} из крови, т.е. этот гормон сберегает кальций в организме, регулируя уровень кальция в крови и клетках. Биогенный моноамин – серотонин является медиатором нервной системы.

В заключении следует подчеркнуть, что основным методом лечения большинства больных опухолями щитовидной железы, в том числе раком, является хирургический, при применении которого у больных в раннем и позднем послеоперационном периоде могут наблюдаться те или иные органические или функциональные нарушения, связанные с объемом проведенной операции. Поэтому знание топографической анатомии и функции щитовидной железы считаем обязательным каждому врачу.

27.2 Заболеваемость раком щитовидной железы

По данным различных литературных источников широкое внедрение в клиническую практику УЗКТ способствовало значительному увеличению количества узловых образований в щитовидной железе, среди которых удельный вес рака в среднем составляет 25-30% (Е.Г.Матякин, 2004).

По данным экспертов ВОЗ в 2000 году в различных странах мира заболеваемость населения раком щитовидной железы (мировой стандарт) составила $4{,}2^0/_{0000}$, смертность – $0{,}9^0/_{0000}$. Соотношение мужчин и женщин было 1,2:3,0. Высокий уровень заболеваемости на 100000 населения зарегистрирован в Исландии (14,7), Израиле (10,9), Филиппинах (10,7), Финляндии (10,5), Италии (10,3); низкий – в Мали (1,4), Китае (2,2), Индии и Турции (по 2,8), Великобритании и Конго (по 3,1).

В 2002 году в странах СНГ относительно высокая заболеваемость отмечается (мировой стандарт на 100000 населения) в Кыргызстане (6,4), Литве (6,1), Казахстане (5,5), Беларуси (5,2), Латвии (5,1), Эстонии (5,0); низкая – в Азербайджане (1,9), Армении (2,1), Грузии (2,6), Туркменистане (3,0).

В Казахстане в 2005 году было зарегистрировано 403 больных раком щитовидной железы, обычные показатели заболеваемости составили 2,7$^0/_{0000}$, смертность – 0,7$^0/_{0000}$. Высокий уровень заболеваемости на 100000 населения наблюдался в г. Алматы (4,9), Павлодарской (4,8), Восточно-Казахстанской (4,3), (Северо-Казахстанской (3,6) областях, низкий – в Атырауской (0,6), Жамбылской (1,1), Южно-Казахстанской (1,5), Кызылординской (1,6) областях.

Удельный вес больных, диагностированных в I-II стадиях рака щитовидной железы, составил 69,6%, в IV стадии – 8,5%. Среди 403 больных диагноз морфологически верифицирован в 96,7% случаях, что свидетельствует о широком применении тонкоигольной пункционной аспирационной биопсии с последующим цитологическим исследованием пунктата (Ж.А.Арзыкулов с соавт., 2006).

Этиология и группы риска по раку щитовидной железы

Детальное изучение данных экспериментальных, эпидемиологических и клинических исследований позволяет выделить следующие факторы, способствующие развитию рака щитовидной железы.

1. Гормональный фактор. Экспериментально подтверждена зависимость возникновения опухолей щитовидной железы от гормональных нарушений. Так, в условиях эксперимента удалось воспроизвести доброкачественные и злокачественные опухоли щитовидной железы у морских свинок, мышей, крыс, хомяков путем нарушения синтеза йодсодержащих гормонов железы. В одних случаях для этого применялась диета с низким содержанием йода (F.Biclshowsky, 1953), в других – антитиреоидное вещество метилтиоурацил (Р.И.Акимова, 1972), в третьих – канцерогенные вещества 2-ацетиламинофлоурен, дибезантрацен и др. (А.И.Гнатышак, 1962), А.Н.Напалков (1969) – сочетание антитиреоидных веществ с химическими канцерогенами. В этих экспериментах исследователям удалось получить как доброкачественные опухоли, так и злокачественные (Г.В.Фалилеев, 1979).

В механизме возникновения опухолей щитовидной железы основная роль приписывается недостаточности синтеза тиреоидных гормонов, возникающей под влиянием как внешних (недостаточность йода), так и внутренних факторов (функции гипофиза). Известно, что выработка тиреоидных гормонов в щитовидной железе находится в тесной зависимости от функции гипофиза и именно продукции тиреотропного гормона (ТТГ) его передней доли. Тиреотропный гормон оказывает положительные и отрицательные воздействия на функцию щитовидной железы. В физиологических условиях под действием тиреотропного гормона передней доли гипофиза происходит расщепление тиреоглобулина, находящегося в фолликулах щитовидной железы, на составные части с освобождением основных гормонов железы тироксина и трийодтиронина от белка и они поступают в кровь и осуществляют свои многогранные функции в организме. Доказано, что при усиленной выработке тиреотропного гормона передней доли гипофиза, с одной стороны, повышается распад тироглобулина и в крови повышается концентрация тироксина и трийодтиронина, что усиливает окислительно-восстановительный процесс, повышая все виды обмена веществ в организме, с другой стороны, тиротропный гормон стимулирует пролиферативные процессы в щитовидной железе.

Исследователи предполагают, что снижение гормонообразования в щитовидной железе под влиянием тех или иных факторов (йодная недостаточность, влияние антитиреоидных веществ, химических канцерогенов, ионизирующего излучения) ведет к стимуляции образования тиреотропного гормона. Под влиянием последнего наступает

гиперплазия тиреоидной ткани, в начале диффузная (компенсаторная), а затем происходит образование очаговых пролифератов вплоть до доброкачественных и злокачественных опухолей (А.И.Гнатышак, 1962, Р.И.Акимова, 1972, Н.П.Напалков, 1969).

2. Недостаток йода в почве, питьевой воде и продуктах питания

Установлено, что основную роль в механизме возникновения опухолей (зоб, аденома) играет недостаточный синтез тиреоидных гормонов в результате низкого содержания йода в принимаемых продуктах. Доказано, что в местностях, где почва (а вместе с тем и питьевая вода и пища, как растительная, так и животная) бедна йодом, наблюдаются многочисленные случаи недостаточности функции щитовидной железы из-за недостаточного синтеза йодсодержащих гормонов (тироксин, трийодтиронин), а как указано выше, стимулирующее действие тиреотропного гормона гипофиза на фолликулы железы способствует компенсаторному разрастанию железы и возникновению зоба и аденомы. При этом щитовидная железа гипертрофированна, количество фолликулов в ней увеличено, однако продукция йодсодержащего гормона снижена.

В Казахстане в очагах эндемического зоба рак щитовидной железы наблюдается в 10-15 раз чаще, чем в неэндемических районах (Д.Р.Мусинов, 1999). О.И.Зинкевич с соавт. (2003) считают, что в 42,8% случаях фоновым заболеванием, при котором развился рак щитовидной железы, является аутоиммунный тиреоидит, в 27,9% – многоузловой коллоидный зоб, в 36,5% – диффузный токсический зоб и в 1,2% – подострый тиреоидит.

Таким образом, развитию злокачественных опухолей щитовидной железы могут способствовать как факторы, блокирующие синтез тиреоидных гормонов в железе, так и стимулирующее действие тиреотропных гормонов передней доли гипофиза.

3. Ионизирующее излучение. В последнее время все больше наблюдений, указывающих на связи между рентгеновским облучением в детстве области головы и шеи, верхнего отдела грудной клетки (по поводу увеличения зобной железы, миндалин, аденоидов, лимфатических узлов и т.д.) и раком щитовидной железы.

Gerlaty (1979) среди 1825 лиц, подвергшихся облучению области головы и шеи в детстве, в 20% обнаружил рак щитовидной железы. Средний возраст во время облучения составил для этих больных 5 лет. Интервал между облучением и РЩЖ колеблется от 9 до 40 лет. Среди населения Японии, подвергшихся облучению при взрыве атомных бомб в гг. Хиросиме и Нагасаки, РЩЖ наблюдается в 10 раз чаще, чем среди остального населения.

По данным Л.С.Булаевой с соавт. (1995), после аварии на Чернобыльской АЭС за 15 лет общая патология щитовидной железы, особенно среди детей, в России в среднем увеличилась в 7 раз. Р.В.Аристархова с соавт. (2003) отмечают, что в Рязанской области количество больных аутоиммунным тиреоидитом возросло в 2000 г. по сравнению с 1985 г. (до Чернобыльской аварии) в 14,4 раза, узловым коллоидным зобом – в 8 раз, аденомой в сочетании с аутоиммунным тиреоидитом – в 40 раз.

Частота рака щитовидной железы в регионах Семипалатинского ядерного полигона в Казахстане с 1966 по 1996 гг. выросла в 21 раз (Д.Р.Мусинов, 1999). Следует отметить, что эффекту лучевого воздействия от радионуклидов более чувствительны ткани щитовидной железы, особенно у детей.

Вышеприведенные данные свидетельствуют, что ионизирующие излучения, исходящие из длительно живущих радионуклидов в почве и воде, являются одним из ведущих факторов в возникновении различной патологии в щитовидной железе, в том числе и рака.

4. Другие факторы, способствующие развитию заболеваний щитовидной железы. Л.Н.Камардину (1990) удалось выявить несколько групп факторов, предрасполагающих к развитию заболеваний щитовидной железы. Им изучены такие предрасполагающие факторы, как заболевания половых органов, заболевания некоторых эндокринных органов, дисгормональные заболевания молочных желез, профессиональные вредности (горячий цех, химические реактивы, тяжелые металлы, ионизирующее излучение), психотравма. Автор отметил значительное влияние дисгормональных заболеваний молочных желез и психотравмы. Важным моментом является связь РЩЖ с другими заболеваниями. Установлена высокая частота РЩЖ среди больных с доброкачественными заболеваниями ЩЖ, уровень которых колеблется от 33 до 90%. Автор отметил значительное влияние дисгормональных заболеваний молочной железы, воспалительных заболеваний гениталий и психотравм. По его данным, заболевания щитовидной железы (в том числе и рак) в 90% случаев наблюдаются у женщин, длительное время страдающих воспалительными заболеваниями и фибромиомой матки, дисгормональными гиперплазиями молочных желез.

К группе повышенного онкологического риска по раку щитовидной железы следует отнести людей:

1) особенно детей, подвергавшихся местному и общему воздействию ионизирующей радиации;

2) живущих в очагах эндемического зоба;

3) страдающих зобом Риделя, Хашимото, рецидивирующим эутиреоидным зобом;

4) длительно лечившихся тиреостатическими препаратами по поводу тиреотоксикоза.

Этим людям ежегодно следует проводить исследование щитовидной железы с применением ультразвуковых исследований, в случае необходимости с использованием тонкоигольной пункционной биопсии и цитологическим исследованием пунктата. Больных, страдающих фиброзным зобом Риделя и аутоиммунным зобом Хашимото, рецидивирующим эутиреоидным зобом необходимо направить в специализированные медицинские учреждения для всестороннего обследования и лечения.

27.4 Классификация опухолей щитовидной железы

Исследования, проведенные в 70-80 гг. XX в., привели к принципиально новому представлению о структурно-функциональной организации щитовидной железы. Щитовидную железу рассматривают как орган, в котором многогранная функциональная деятельность разделена между самостоятельными группами клеток. Это фолликулярные или А-клетки, вырабатывающие тироксин и трийодтиронин; В-клетки (клетки Ашкинази), накапливающие серотонин; парафолликулярные, или С-клетки, синтезирующие кальцитонин.

Таким образом, опровергнуто мнение о едином гистогенезе опухолей щитовидной железы, связанных, как считалось раньше, только с фолликулярными клетками. Полученные сведения потребовали пересмотра и критической оценки многочисленных систематизаций рака щитовидной железы и выработки единой классификации. В 1976 году коллективом авторов ВОНЦ АМН СССР во главе с академиком АМН СССР Н.А.Краевским была разработана новая гистологическая классификация рака щитовидной железы, в последующем эта классификация в 1980 году почти без изменений одобрена экспертами Международной гистологической классификации опухолей щитовидной железы (Hedinger Ch., Soben Z., 1980).

Таблица № 1

Классификация опухолей щитовидной железы, разработанная Н.А.Краевским, одобренная экспертами ВОЗ

Источник развития	Доброкачественная	Злокачественная
А-клетки (фолликулярные)	Фолликулярная аденома. Папиллярная аденома Трабекулярная аденома	Фолликулярная аденокарцинома. Папиллярная аденокарцинома. Недифференцированный рак
В-клетки (клетки Ашкинази)	Фолликулярная аденома. Папиллярная аденома. Трабекулярная аденома	Фолликулярная аденокарцинома. Папиллярная аденокарцинома. Недифференцированный рак
С-клетки (парафолликулярные)	Солидная аденома	Солидный рак с амилоидозом стромы (медулярный)
Метаплазированный эпителий		Плоскоклеточный рак
Неэпителиальные клетки	Фиброма, лейомиома, гемангиома, тератома	Лимфосаркома, ретикулосаркома, фибросаркома, гемангиэндотелиома, гемангиперицитома

27.5 Клинико-морфологические особенности рака щитовидной железы

Клиническое течение рака щитовидной железы зависит от биологических особенностей его клеточного состава, т.е. от морфологической формы рака щитовидной железы.

А. Рак из А-клеток (фолликулярные).

Папиллярная аденокарцинома – наиболее часто встречающаяся форма РЩЖ, она бывает в 40-60% случаев (А.И.Пачес и Р.М.Пропп, 2000). Эта форма представлена инкапсулированным округлым или неправильной формы узлом. В опухоли нередко встречаются кисты с сосочковыми образованиями, заполненными коричневой жидкостью или кровью. Макроскопическая опухоль неоднородна и наряду с папиллярными образованиями имеет фолликулярную структуру.

Характерным признаком папиллярной аденокарциномы является очаговая кальцификация в виде скопления псамонных телец. Они бывают в 30-40% случаев, что говорит о внутрижелезистой диссеминации и метастазировании процесса. Мультицентрическое развитие папиллярной аденокарциномы встречается в 13-55% случаев. У каждого второго больного при данной форме РЩЖ обнаруживается лимфоцитарная инфильтрация, что говорит о напряженности иммунологической системы при дифференцированных формах. Этим и объясняется их относительно длительное клиническое течение и благоприятный прогноз при адекватном лечении.

Наиболее ярким биологическим признаком папиллярной аденокарциномы являются особенности метастазирования:

1. Преимущественное метастазирование в регионарные лимфатические узлы, наблюдаемые в 50-70%.

2. Отдаленные метастазы встречают в 4-20%.

3. Следует отметить, что метастазы РЩЖ растут быстрее первичной опухоли, нередко в соотношении 10:1 и метастазы выступают на первом плане в клиническом проявлении РЩЖ. Подобная клиническая форма РЩЖ получила в литературе название “скрытого рака”. При этом нередко первичную опухоль в ткани щитовидной железы

(обычно имеющую малые размеры от 0,3 до 1,0 см) трудно обнаружить даже при инструментальных методах диагностики (сканирование, ультразвуковое исследование и т.д.).

В таких случаях специалисты считают целесообразным выполнить операцию типа Крайла или фасциально-футлярное иссечение клетчатки шеи по поводу метастазов РЩЖ. Следует производить субтотальную резекцию щитовидной железы с удалением доли со стороны наличия метастатических узлов и осуществлять серийные срезы железы при плановом гистологическом исследовании скрытого рака.

Фолликулярная аденокарцинома наблюдается реже папиллярной и составляет 10-20% (А.И.Пачес и Р.М.Пропп, 2000). Нередко в литературе эта форма описана под термином "метастазирующая аденома", "атипичная аденома", пролиферирующая струма Лангханса, альвеолярный рак и т.д. Пестрота терминологии объясняет причину неоднородности данных о частоте фолликулярной аденокарциномы.

Опухоль представлена хорошо ограниченным узлом и микроскопически представлена разрастанием опухолевых клеток, образующих железистые и фолликулярно-подобные структуры, трудно поддающиеся дифференцировке с фолликулярной аденомой.

Наличие псамиомных телец, лимфоцитарной инфильтрации и мультицентричности выражено в меньшей степени, чем при папиллярной аденокарциноме. Склонность к метастазированию фолликулярной аденокарциномы в регионарные лимфатические узлы менее выражена (2-19%). Отдаленные метастазы наблюдаются примерно в 10% случаев (А.М.Пачес и Р.М.Пропп, 2000).

Метастазы фолликулярного рака способны также захватывать йод (осуществлять синтез тиреоглобулина и реже тиреоидных гормонов), что используется как в диагностике, так и в лечении их радиоактивным йодом.

Недифференцированный рак является наиболее злокачественной опухолью щитовидной железы. Его частота колеблется от 4-5%. Опухоль состоит из нескольких узлов, сливающихся в конгломераты, без четких границ. Процесс протекает быстро, инфильтрирует соседние анатомические структуры и часто метастазирует в регионарные лимфоузлы (до 70%). В связи с чем клиницисты почти всегда сталкиваются с запущенным процессом (IV стадия).

Разновидностью анапластического рака является "островковый" рак, названный из-за наличия характерных островковых атипичных клеток. Его клиническое течение менее агрессивно, чем недифференцированный рак.

Б. Рак из В-клеток (клеток Ашкинази).

Папиллярная аденокарцинома наблюдается примерно в 2% случаев. Учитывая высокую биологическую активность В-клеток, анамнез заболевания короче, чем при аденокарциноме из А-клеток и клинически выражается в более быстром росте опухоли. Макро- и микроскопические формы РЩЖ трудно дифференцируется с папиллярной аденокарциномой из А-клеток, в связи с чем гистологический диагноз может быть установлен только при наличии высокой активности фермента сукцинатдегидрогеназы (СДГ) – продукта В-клеток. Метастазирует опухоль преимущественно в регионарные лимфатические узлы. Прогноз при радикальном хирургическом лечении хороший.

Фолликулярная аденокарцинома встречается примерно в 3% случаев. Отличается весьма благоприятным течением, крайне редко выявляются отдаленные метастазы.

Недифференцированный рак составляет 0,6% от всех раков ЩЖ. Так же как недифференцированный рак из А-клеток обладает крайне высокой степенью злокачественности.

Для правильного гистологического диагноза необходимо подтверждение высокой активности СДГ (суксинатдегидрогеназы).

В. Рак из С-клеток (перефолликулярных).

Медуллярный рак щитовидной железы, несмотря на относительную редкость (4-5%), в последние годы стал предметом все возрастающего интереса медиков и биологов. В связи с принадлежностью С-клеток к APUD- системе медуллярный рак РЩЖ можно относить к апудомам.

Решающим морфологическим критерием для диагностики этой формы РЩЖ принято считать наличие в опухоли амилоидоза. Однако некоторые исследователи показали, что амилоидоз может не всегда определяться. Sipple (1961) показал, что медуллярный РЩЖ развивается в 14 раз чаще у больных с феохромацитомой надпочечников, чем в общей популяции. Такое сочетание стало обозначаться как синдром Сиппла. Он характеризуется наличием медуллярного РЩЖ, феохромацитомы надпочечников (чаще двухсторонней), гиперплазии паращитовидных желез, множественных неврином слизистых оболочек, гипотонии, ганглионевроматоза ЖКТ, дивертикулеза и мегаколон. Синдром Сиппла следует считать семейным заболеванием, передающиеся по аутосомно-доминантному типу наследственности.

С-клетки вырабатывают кальцитонин, отвечающий за обмен кальция в организме. Увеличение концентрации кальцитонина позволяет рано, до клинических проявлений, диагностировать эту форму рака. Поэтому кальцитонин считается опухолевым маркером медуллярного РЩЖ. Медуллярный рак ЩЖ может быть мультигормональным, и помимо кальцитонина вырабатывают серотонин, простагландины (избыток которых может вызывать диарею у 25-33% больных), катехоламины (адреналин, норадреналин, ДОФА-декоркарбоксилазу). Гормональная активность опухоли свидетельствует о зрелости опухолевых клеток и объясняет относительно медленное течение болезни. Медуллярный рак ЩЖ отличается высокой частотой регионарного метастазирования, частота которого колеблется в 40-55% (А.И.Пачес, 2000). Нередко имеет место двухстороннее метастатическое поражение лимфатических узлов шеи – в 35% случаев. Отдаленные метастазы наблюдаются реже – в 3-10% случаев (в надпочечники – в 29%, в кости – в 24%).

27.6 Стадии распространенности рака щитовидной железы по системе TNM 2002 г.

Для выбора рационального метода лечения и суждения о прогнозе важно иметь сведения не только о гистологическом строении и клиническом течении опухоли, но и о ее распространенности. Последние оцениваются по стадиям и символам TNM.

В 2002 году опубликована новая классификация рака щитовидной железы по системе TNM. По сравнению с 5 изданием (1997), в новой классификации к символу T_1 отнесены опухоли размером до 2 см, что более логично, т.к. узловые образования щитовидной железы размером до 1 см пальпировать весьма сложно, если они не располагаются в перешейке. Также дано более четкое понятие для опухолей, соответствующих T_3 и T_4. Так при опухоли, соответствующей T_3, имеется минимальное распространение на грудинно-щитовидную мышцу, щито-перстневидную мембрану. Категория T_4 разделена на 2 подкатегории – T_{4a} и $T_{4в}$ К первой отнесены опухоли с прорастанием подкожно в мягкие ткани, гортань, трахею, пищевод, возвратный нерв,

т.е. все резектабельные случаи рака щитовидной железы. Ко второй группе отнесены случаи условно местно нерезектабельные, т.е. с распространением на предпозвоночную фасцию, сосуды средостения, с окклюзией общей сонной артерии.

Также произошли изменения в оценке символов N_{1a} и $N_{1в}$, последние оптимизированы. Так, к N_{1a} отнесены пораженные лимфатические узлы первого этапа метастазирования: пара- и претрахеальные, предгортанные. К $N_{1в}$ – поражение метастазами лимфатических узлов второго этапа – глубокие яремные лимфатические узлы на стороне поражения, на противоположной стороне, с обеих сторон, а также лимфатические узлы передневерхнего средостения.

Критерии Т – первичная опухоль. Все критерии Т могут быть разделены на (А) – солитарные опухоли, (В) – многофокусные опухоли (наибольший размер образования определяет стадию).

T_x – первичная опухоль не может быть определена;

T_0 – нет признаков первичной опухоли;

T_1 – опухоль 2 см или меньшего диаметра, не прорастающая в капсулу, ограничена в тканях щитовидной железы;

T_2 – опухоль больше 2 см, но не более 4 см, также ограничена пределами капсулы щитовидной железы;

T_3 – опухоль более 4 см, ограничена щитовидной железой, или любая опухоль с минимальным распространением за капсулу щитовидной железы (распространение в грудинно-щитовидную мышцу или мягкие ткани около щитовидной железы);

T_{4a} – опухоль любого размера, распространяющаяся за капсулу щитовидной железы, проникающая в подкожные мягкие ткани, гортань, трахею, пищевод или поражающая возвратный нерв;

$T_{4в}$ – опухоль инфильтрирующая превертебральную фасцию или вовлекающая сонную артерию или сосудов средостения.

Все формы анапластического рака расцениваются как T_4.

T_{4a} – интратереоидная анапластическая опухоль, хирургически резектабельна;

$T_{4в}$ – экстратереоидная анапластическая опухоль, хирургически нерезектабельна.

Категории N – регионарные лимфатические узлы, к которым относятся центральные отделы, латеральные, шейные и верхние мадиастинальные.

N_x – регионарные лимфатические узлы не могут быть оценены;

N_0 – нет регионарных метастазов;

N_{1a} – метастазы 1 уровня распространения: паратрахеальные, претрахеальные и преларингеальные (дельфиниев узел);

$N_{1в}$ – метастазы гомолатеральные, двухсторонние или контрлатеральные шейные или верхние медиастинальные лимфатические узлы.

Категории М – отдаленные метастазы.

M_x – отдаленные метастазы не могут быть обнаружены;

M_0 – нет отдаленных метастазов;

M_1 – есть отдаленные метастазы.

Экспертами ВОЗ рекомендуется отдельное стадирование для папилярного и фолликулярного рака, для модулярного и анапластического (недифференцированного рака).

I Папилярный и фолликулярный рак:

I стадия – $T_1 N_0 M_0$;

II стадия – $T_2 N_0 M_0$;

III стадия – $T_3 N_0 M_0$, $T_{1-3} N_{1a} M_0$;
IV А стадия – $T_{4a} N_0 M_0$; $T_4 N_{1a} M_0$; $T_{4a} N_{1в} M_0$; а также $T_{1-3} N_{1в} M_0$;
IV В стадия – $T_{4в}$ N любая M_0;
IV С – стадия – Т любая N любая M_1.

II Медуллярный рак:

I стадия – $T_1 N_0 M_0$;
II стадия – $T_2 N_0 M_0$;
III стадия – $T_3 N_0 M_0$, $T_3 N_{1a} M_0$; $T_{1\,2} N_{1a} M_0$;
IV А стадия – $T_{4a} N_0 M_0$; $T_{4a} N_{1a} M_0$; $T_{4a} N_{1в} M_0$; а также $T_{1-3} N_{1в} M_0$;
IV В стадия – $T_{4в}$ N любая M_0;
IV С – стадия – Т любая N любая M_1.

III Анапластический (недифференцированный) рак:

Все формы анапластического рака рассматриваются как IV стадия.
IV а стадия – T_{4a} N любая M_0;
IV в стадия – $T_{4в}$ N любая M_0;
IV с – стадия – Т любая N любая M_1.

Особенности метастазирования. Установлена определенная зависимость между морфологической формой и характером метастазирования. Так, папилярная аденокарцинома метастазирует преимущественно в регионарные лимфатические узлы; фолликулярная аденокарцинома имеет тенденцию к более частому гематогенному распространению, анапластический (недифференцированный) рак обладает высокой способностью и лимфогенного, и гематогенного метастазирования.

Рак щитовидной железы метастазирует в регионарные лимфатические узлы в 64-70% случаях, в отдаленные органы – в 3,4-7% случаях (А.И.Пачес, 2000; Е.Г.Матякин, 2004). Рак щитовидной железы чаще метастазирует в легкие, кости, реже во внутренние органы.

27.7 Клинические формы рака щитовидной железы

Выделяют ряд клинических форм рака щитовидной железы.

1. Опухолевая форма. Доля, перешеек или вся щитовидная железа увеличены и имеют плотную консистенцию. Поверхность пальпируемых участков бугристая. Смещаемость железы сохранена, ограничена или отсутствует. Темп роста опухоли быстрый. Рано появляется чувство давления в области шеи.

2. Струмоподобная форма. Щитовидная железа или ее часть (доля, перешеек) увеличены, содержат один или несколько узлов плотной эластичной или мягкой консистенции. Рост опухоли медленный, иногда с периодами ускорения и появления более плотных участков. Функция железы не нарушена или имеется гипертиреоидное состояние.

3. Тиреоподобная форма. Напоминает хронический тиреоидит Хашимото. Железа диффузно увеличена, имеет плотную или эластическую консистенцию, подвижность ее ограничена, поверхность мелкобугриста.

4. Псевдовоспалительная форма. На фоне длительно увеличенной щитовидной железы или при очень быстром росте раковой опухоли развивается уплотнение мягких тканей, гиперемия кожи, появляется осиплость голоса, иногда бывает дисфагия и одышка. Общее состояние больного резко ухудшается, повышается температура тела, снижается аппетит, развивается слабость, утомляемость, похудание. В крови обнару-

живаются изменения, характерные для воспалительного процесса: лейкоцитоз, сдвиг лейкоцитарной формулы влево, повышение СОЭ.

5. Скрытая форма (ранний рак) – относятся микроскопически или малый рак (опухоль диаметром до 1 см). Опухоль развивается на фоне узловых образований (аденома, узловой зоб) и хронических неспецифических тиреоидитов. Скрытый рак отличается постепенным развитием симптоматики и медленным ростом первичной опухоли, а первым видимым проявлением служат метастазы, чаще (у 93,6% больных). Метастазы возникают в регионарных лимфатических узлах, реже в отдаленных органах. При этом на шее появляется один или несколько увеличенных лимфатических узлов плотной или эластической консистенции, а в щитовидной железе не определяются пальпируемые патологические очаги.

27.8 Клинические проявления рака щитовидной железы

Клинические проявления рака щитовидной железы – очень разнообразны и вариабельны. Дифференцированный рак щитовидной железы может длительное время не отличаться по клинической картине от узлового зоба. Эту форму называют "латентным" раком или локальным клиническим вариантом. Отсутствие явных изменений в щитовидной железе приводит многих специалистов к ошибочной тактике лечения (наблюдение, нерадикальное хирургическое вмешательство и т.д.). Нередко первым клиническим проявлением дифференцированных аденокарцином (в особенности паппиллярного рака) могут быть узлы шеи. Подобные проявления в 50-60 гг. трактовались ошибочно как проявления "аберентной струмы". В настоящее время в этот вопрос внесены коррективы и такая опухоль получила название "скрытый рак" – метастатический клинический вариант. Учитывая высокий процент регионарного метастазирования, клинический рак щитовидной железы может протекать по локально-метастатическому варианту.

Рак щитовидной железы чаще развивается на фоне узлового микрофолликулярного зоба или узловых форм хронических аутоиммунных тиреоидитов, поэтому основным, часто единственным признаком является наличие узлового образования в железе. К ранним клиническим симптомам, указывающим на озлокачествление относятся:

- ускоренный рост объема щитовидной железы за последние 6 месяцев;
- уплотнение консистенции железы;
- появление бугристости в ткани железы.

К поздним клиническим симптомам относятся:

- осиплость голоса, указывающая на прорастание в возвратный нерв;
- дисфагия, которая характерна при прорастании опухоли в пищевод;
- чувство удушья, характерное для прорастания и сдавления стенки трахеи.

Следует отметить, что раковая опухоль практически никогда не разрушает щитовидную железу настолько, чтобы вызвать выраженный гипотиреоз. Обычно функция щитовидной железы не страдает из-за больших компенсаторных возможностей нормальной части органа, а также из-за сохраняющейся иногда у клеток новообразования способности вырабатывать тиреоидный гормон. Поэтому концентрация сывороточного тироксина, трийодтиронина часто бывают в пределах нормы. Основной обмен у большинства больных бывает нормальный. Симптомы интоксикации (потеря массы тела, слабость, понижение аппетита) при раке щитовидной железы встреча-

ются редко и только при далеко зашедшем процессе. Иногда при медуллярном раке бывает диарея, обусловленная влиянием гуморальных факторов, секретируемых опухолью (кальцитонин, серотонин).

"Сигналы тревоги" при раке щитовидной железы

Скудность клинических проявлений и отсутствие ярких симптомов, специфичных для рака щитовидной железы, затрудняют распознавание рака этого органа. В связи с этим приобретает особое значение следующие, так называемые, "сигналы тревоги", наличие любого из них требует применения специальных методов исследования.

- любое узловое образование в щитовидной железе, особенно с бугристой поверхностью и плотной консистенцией, появившегося у человека старше 35 лет;
- ускорение роста, изменение конфигурации, уплотнение ткани, уменьшение подвижности или появление бугристости ранее существовавшего узлового или диффузного зоба;
- появление безболезненных увеличенных лимфатических узлов на боковой или переднебоковой поверхности шеи;
- появление у ранее здорового человека затрудненного глотания, осиплости голоса или чувства давления в области щитовидной железы.

27.9 Диагностика рака щитовидной железы

Диагностика РЩЖ главным образом основывается на клинических данных – анамнезе, осмотра и пальпации. Однако клиническая диагностика далеко не совершенна и сумма клинических симптомов не позволяет с высокой точностью установить диагноз. По данным различных авторов правильный дооперационный диагноз устанавливается в 25-40%.

Современная диагностика РЩЖ остается нерешенной проблемой и в первую очередь за счет отсутствия специфических ранних симптомов, по которым можно было диагностировать заболевание.

В связи с чем следует тщательно изучить анамнез, клинику, учитывать рост опухоли, асимметричность поражения, исчезновение сферичности контуров железы, плотную консистенцию опухоли.

Аденомы щитовидной железы обычно имеют шаровидную форму, при развитии рака опухоль прорастает в ткань железы и теряет свою сферичность. Возникновение опухолевого узла в здоровой ткани железы заставляет заподозрить злокачественный процесс, особенно у лиц старше 40 лет. При этом важную роль играет быстрый и прогрессирующий темп роста опухоли, которая часто располагается асимметрично, занимая в начале одну долю железы. Опухоль, как правило, имеет плотную консистенцию. К клиническим симптомам, помогающим диагностике РЩЖ, можно отнести нарастание плотности опухоли, недостаточно свободную смещаемость опухоли при пальпации. Однако указанные симптомы не специфичны для РЩЖ и могут наблюдаться при хроническом тиреоидите, петрификации т.д. Патогномичным симптомом опухоли щитовидной железы считается их смещаемость при глотании. Однако некоторые внеорганные опухоли, располагающиеся в этой области и тесно прилегающие к щитовидной железе, могут смещаться вместе с ней, что приводит к диагностическим ошибкам.

Вместе с тем существует ряд анатомических и клинических признаков, позволяющих заподозрить наличие рака щитовидной железы. Так, по данным Н.С.Кузнецова с

соавт., 2003, вероятность, что пальпируемый узел является злокачественным, увеличивается в 7 раз, если имеются следующие клинические признаки:

- плотный узел или узел, фиксированный к соседним анатомическим структурам;
- узел в щитовидной железе, сочетающийся с увеличенными регионарными лимфатическими узлами;
- узел, сочетающий с параличом голосовой складки;
- быстрорастущий узел.

Если два и более из этих признаков выявлены у пациента, вероятность рака щитовидной железы достигает 100%. Между тем, число больных с узловыми поражениями щитовидной железы достаточно велико и они продолжают наблюдаться у терапевтов и эндокринологов, в противозобных кабинетах. Именно эти больные, годами наблюдаемые указанными специалистами, являются группами повышенного риска возникновения у них рака щитовидной железы.

Клинический минимум обследований при подозрении на рак щитовидной железы, кроме опроса, осмотра, пальпации, включает ультразвуковое и радиоизотопное исследование, тонкоигольная пункционная аспирационная биопсия под контролем УЗКТ, цитологическое исследование пунктата, в случае необходимости к этим методам можно присоединить определение гормонов щитовидной железы радиоиммунологическим методом, компьютерная и магнитно-резонансная томография, термография, тиреоидлимфография, эксцизионная биопсия, ларингоскопия, сцинтиграфия скелета.

Ультразвуковая диагностика – неинвазивный безвредный метод исследования, которую можно проводить в амбулаторных условиях, неоднократно. С помощью УЗКТ появилась возможность выявить небольшие (до 1 см в диаметре) узлы в щитовидной железе, которые при раке чаще, чем при доброкачественных образованиях, имеют неровные контуры и неоднородную внутреннюю структуру. Иногда удается увидеть прорастание за пределы капсулы железы или очаги кальцификации опухоли. Исследование является методом выбора для диагностики скрытого рака щитовидной железы, а также для выявления небольших непальпируемых метастазов в лимфатических узлах шеи.

Пункционная биопсия. Тонкоигольная пункционная аспирационная биопсия под контролем УЗКТ позволяет установить диагноз в 96% случаях (Д.Р.Мусинов, 1999, Э.Ш.Султанов, 1999). Данная методика имеет несомненную ценность при небольших размерах первичной опухоли и лимфатических узлов шеи, позволяя повысить процент верификации диагноза.

Цитологическое исследование аспирированного биопсийного материала позволяет определить клеточные формы опухоли, что важно для выбора оптимального метода лечения. Самым важным является правильная интерпретация цитологических данных врачом-цитологом, что несомненно, зависит от квалификации специалиста. Использование цитологического метода позволяет в 90-96% случаев правильно оценить первичный процесс в щитовидной железе, а в лимфатических узлах – в 85-93,4%. При этом в 75-78% возможно установить гистологические формы рака (Т.Т.Кондратьева, 1998, Д.Р.Мусинов, 1999). Метод позволяет исключить лимфогранулематоз, туберкулез и другие заболевания.

Радиоизотопная диагностика основана на избирательном поглощении радиоактивного йода и ряда других радиоактивных элементов (технеций-99, селенметионин, цезий, цитрат галлия) нормальной тканью щитовидной железы. В опухолевой ткани

йод накапливается в меньшем количестве, что проявляется "дефектом" накопления изотопа в том или ином участке органа.

Радиоизотопный метод исследования обладает определенными пределами – минимальные размеры опухоли должны быть не менее 11 мм, а при расположении опухоли глубоко на задней поверхности железы – 22 мм в диаметре.

Относительная ценность этого метода связана с тем, что некоторые доброкачественные образования щитовидной железы дают такую же картину.

Однако данные сканирования в сочетании с УЗИ, цитологическим исследованием позволяют в подавляющем большинстве случаев поставить правильный диагноз перед операцией.

Высока диагностическая ценность радиоизотопной диагностики в послеоперационном периоде, которая позволяет объективно оценить объем оставленных нормальных тканей щитовидной железы (Э.Ш.Султанов, 1999).

Показаниями для применения данного метода являются:
1) наличие опухоли в щитовидной железе;
2) морфологически доказанные метастазы скрыто протекающего щитовидной железы в лимфатические узлы;
3) рецидивы рака щитовидной железы;
4) уточнить объем функционирующей ткани железы после субтотальной тиреодэктомии;
5) определить радикальность проведенной операции.

Радиоиммунологический метод позволяет с высокой степенью точности определить функциональное состояние системы щитовидной железы-гипофиз. При помощи этого метода определяется концентрация гормонов щитовидной железы (тироксин, трийодтиронин, кальцитонин) и передней доли гипофиза (тиреотропный гормон). По уровню концентрации этих гормонов в плазме крови реально оценивается функциональное состояние щитовидной железы. Увеличение концентрации тиреотропных гормонов наблюдается при тиреотоксикозе.

Доказано, что при дифференцированных формах рак щитовидной железы у 95% больных синтезируется тиреоглобулин. При генерализации опухоли с обширным метастазированием отмечается очень высокий уровень тироглобулина, а при наличии лишь регионарных метастазов он незначительно повышается или нормальный.

Кальцитонин считается маркером медуллярного рака щитовидной железы, поэтому увеличение его концентрации в плазме крови позволяет рано до клинических проявлений диагностировать эту форму рака.

Рентгенологические методы диагностики, к которым относятся следующие:
1) рентгенологическое исследование органов грудной клетки и пищевода, с помощью которого выявляется смещение или сдавление трахеи и пищевода, метастазов в легких и средостении;
2) известную помощь в диагностике может оказать пневмотиреоидография: в клетчатку шеи, подфасциальное пространство вводят 250-300 мл газа (кислорода) через прокол по средней линии перстневидного хряща. Последующая рентгенография (включая томографию) выявляет размер и очертания щитовидной железы, ее спаянность с окружающими тканями. Для рака щитовидной железы характерна спаянность с окружающими тканями (отсутствие прослойки газа) и бугристость щитовидной железы.
3) известную помощь для выявления "скрытого" рака может оказать артериография щитовидных сосудов. Используются два метода катетеризационной артериогра-

фии: селективная и общая шейно-плечевая (Г.А.Кучинский, Р.М.Пропп, 1973). В обоих случаях катетеризация производится через бедренную артерию. Метод селективной артериографии основан на катетеризации и последующей инъекции контрастного вещества непосредственно в щито-шейный ствол или нижнюю щитовидную артерию, а общая шейно-плечевая артериография осуществляется путем инъекции контрастного вещества в восходящую часть грудной аорты. Возможность получения на серии артериограмм прямого изображения клинически неопределяемой опухоли, размером до 5 мм и ее регионарных метастазов в лимфатических узлах шеи такой же величины в значительной степени определяют лечебную тактику.

4) Компьютерная и магнитно-резонансная томография, проведение которых преследует две цели:

а) попытка обнаружить маленького, скрыто протекающего рака щитовидной железы;

б) уточнение распространенности опухолевого процесса в отношении связи как первичного очага, так и регионарных метастазов в лимфатических узлах шеи и верхнего средостения с окружающими анатомическими образованиями (сосудами шеи, гортанью, трахеей).

Сочетанное применение КТ и МРТ позволяет в высоком проценте случаев до операции иметь информацию о взаимоотношении опухоли щитовидной железы с окружающими анатомическими структурами (А.И.Пачес, 2000).

5) тиреоидолимфография – метод рентгеноконтрастного исследования щитовидной железы предложен V.Matoba (1969), при котором используют водорастворимые или высокодисперсные масляные вещества, лучшим из которых является сверхжидкий липоидол. Данный метод противопоказан при непереносимости больными йода, тотальном поражении опухолью рака щитовидной железы и наличии отдаленных метастазов, когда в последующем планируется лечение радиоактивным йодом. При исследовании больной лежит на спине с валиком под лопатками. В каждую долю пальпаторно неизмененный участок железы вводят 1,5-2,0 мл липоидола. Рентгенологическое исследование в прямой и боковой проекциях проводят или сразу после введения препарата (для водо-растворимого контрастного вещества), или через 24 часа (для масляного раствора).

Тиреоидолимфографическими признаками, характерными для рака щитовидной железы, служат нарушение контрастирования контура пораженной доли, прерывность, неровность границ дефектов накопления, соответствующих опухолевому узлу (С.А.Сергеев, 1980). Одним из достоинств данного метода является возможность обнаружения в паренхиме железы опухолевых узлов, диаметр которых не превышает 0,3-0,5 см, т.е. диагностировать скрытый ранний рак.

Ларингоскопия проводится всем больным, с помощью которой можно определить подвижность голосовых связок, тем самым выясняется взаимоотношение опухоли с гортанным нервом.

В заключение следует отметить, что несмотря на широкий арсенал диагностических исследований, распознавание рака щитовидной железы в начальной стадии, особенно при возникновении на фоне доброкачественных узловых образований, остается очень сложной задачей. Это дает основание рекомендовать удаление всех узловых образований, возникших в щитовидной железе со срочным гистологическим исследованием.

27.10 Дифференциальная диагностика

Многообразие форм злокачественных опухолей щитовидной железы, доброкачественных опухолей и опухолеподобных образований диктует необходимость проведения дифференциальной диагностики этих новообразований.

1. Узловой зоб, для которого характерна более четкая и округлая форма, гладкая поверхность, эластическая консистенция. Исчезновение сферичности контуров железы и появление в ранее существовавшем зобе более плотных участков всегда должно вызывать подозрение на наличие злокачественной опухоли. Трудность дифференциальной диагностики узловых образований в щитовидной железе от рака подтверждается тем, что среди удаляемых доброкачественных аденом гистологически рак выявляется у 14,1% (А.И.Пачес соавт., 1990). Это дает основание рекомендовать более агрессивную тактику – хирургическое вмешательство на щитовидной железе. По мнению большинства ведущих специалистов, объем операции при всех узловых образованиях должен заключаться в гемитиреоидэктомии с резекцией перешейки с обязательным последующим гистологическим исследованием. Указанная операция подобного объема служит как диагностическим, так и лечебным целям, поскольку она является адекватной для ранней стадии рака щитовидной железы (В.И.Ольшанский с соавт., 1989, А.И.Пачес с соавт., 1990, Е.Г.Матякин, 2004).

2. Зоб Хашимото (лимфоматозная струма) – аутоиммунное заболевание, возникающее чаще у женщин, находящихся в пре- или климактерическом периоде. Обычно проявляется диффузным, двусторонним поражением всей железы (в виде бабочки). Железа крайне неоднородна, имеет крупнодольчатое строение, плотноэластической консистенции, без явлений перитиреоидита, явления гипотиреоза бывает разной степени выраженности, наблюдается умеренный лимфоцитоз. В связи с аутоиммунной природой тироидита Хашимото в крови больных отмечается высокий титр циркулирующих антител против тиреоглобулина.

По данным O.Clarc et. al., 1994, больные с тиреоидитом Хашимото делятся на две группы:

1) с солитарными или преимущественно "холодными" узлами на сканограмме, при этом имеется относительно высокая (25%) степень риска развития злокачественной опухоли. Такая форма подлежит оперативному лечению.

2) с диффузным увеличением щитовидной железы, при этом имеется очень низкий риск развития злокачественной опухоли. Эти больные могут лечиться консервативно.

Только тонкоигольная пункционная аспирационная биопсия под контролем УЗКТ помогает точно установить диагноз.

3. Зоб Риделя или хронический фиброзный зоб, при котором анамнез короткий, поражается, как правило, одна доля. Узел в щитовидной железе быстро приобретает деревянистую плотность, но поверхность его остается шарообразной и гладкой. Также характерна неподвижность железы, рано наступает спаянность с трахеей и пищеводом, что проявляется одышкой, изменением голоса, нарушением глотания, отмечается гипотиреоз. Диагноз ставится на основании анамнеза и пальпации, УЗИ и тонкоигольной пункционной аспирационной биопсией, сканированием и определением концентрации гормонов щитовидной железы.

4. Хронические воспалительные процессы – тиреодиты и струмиты специфического и неспецифического характера, которые в острой фазе протекают с повы-

шением температуры тела, развиваются быстро (в течение недели), нередко в связи с инфекционным процессом (тонзилит, грипп). Эти явления развиваются на фоне ранее существовавшего зоба. Для воспалительного процесса характерно равномерное увеличение щитовидной железы при сохранении контура. При проведении противовоспалительной терапии узел уменьшается в связи с рассасыванием воспалительного инфильтрата. Специфические процессы в железе редко наблюдается. При туберкулезе поражение железы диффузное, развитие процесса постепенное, увеличение железы чередуется с уменьшением, проявляясь образованием фиброза, рубцов и сращений с окружающими тканями и кожей. Распознавание обычно возможно только при гистологическом исследовании.

27.11 Лечение рака щитовидной железы

Вследствие полиморфизма клеточной структуры злокачественных опухолей щитовидной железы, обширного и раннего метастазирования, диагностических трудностей, дискутабельности многих вопросов, связанных с комбинированной и комплексной терапией, выбор метода лечения является сложной задачей. В связи с этим необходим строгий индивидуальный подход в определении наиболее эффективного метода лечения. При этом учитывают гистологическую форму опухоли с учетом степени дифференцировки клеточных элементов, распространенности опухолевого процесса, пола, возраста и других факторов.

При составлении плана лечения больных раком щитовидной железы необходимо различать: во-первых, лечение больных с дифференцированными и анаплазированными формами; во-вторых (для дифференцированного рака), лечение раннего рака и распространенных процессов; в-третьих, лечение нерадикально оперированных больных. Последняя, третья группа представляет особый интерес, так как по данным А.И.Пачес соавт. (1990) из 1121 пациента, лечившихся в НИИ онкологии РОНЦ им. Н.Н.Блохина РАМН, 304 (27,1%) поступили в институт в ближайшие сроки после нерадикально выполненной операции в различных общехирургических и эндокринологических стационарах, поэтому 284 больных пришлось повторно оперировать и провести заместительную гормонотерапию.

В лечении рака щитовидной железы применяют хирургический, лучевой, лекарственный, гормональный и комбинированный методы, среди которых ведущим является хирургический метод.

Принципы хирургического лечения

Операции на щитовидной железе при раке выполняются с учетом двух принципиальных положений: они должны быть эндокринологически адекватными и онкологически радикальными.

Известно, что рак щитовидной железы относится к гормонально активным опухолям. Для нормального функционирования организм больного должен находится в эутиреоидном состоянии. В связи с этим после радикального хирургического лечения необходимо создать эутиреоидное состояние путем применения тиреотропных гормонов или их аналогов в индивидуально подобранных дозах.

Для обеспечения радикализма операции необходима широкая ревизия всей щитовидной железы и зон регионарного метастазирования, оценка операционных находок и выбор объема оперативного вмешательства в зависимости от указанных факторов. Важно иметь

широкий доступ для ревизии операционного поля. Для этого необходимо широко отсепарировать кожно-жировые лоскуты и обязательно пересекать передние длинные мышцы шеи (при инфильтрации мышц опухолью последние резецируются). Затем отсепарировывают грудино-ключично-сосцевидные мышцы и отводят их в стороны.

Для предупреждения возможного распространения опухолевых клеток целесообразно на I этапе перевязать верхние и нижние щитовидные артерии и вены. Нижняя щитовидная артерия, из-за интимного расположения рядом с возвратным нервом, перевязывается после его выделения. Выделение возвратных нервов является обязательным при всех трех типах операций на щитовидной железе. При высоком расположении верхнего полюса щитовидной железы и перевязке верхней щитовидной артерии возможна травма верхнего гортанного нерва, что ведет к потере чувствительности в области надгортанника. При этом больной хорошо глотает твердую пищу, а жидкая пища попадает "не в то горло", нарушаются высокие тона голоса (К.Р.Цернеа с соавт., 2003). Поэтому требуется тщательное выделение и бережное отношение к верхнему гортанному нерву. Кроме того, при операции необходимо идентифицировать и сохранить паращитовидные железы, осторожно перевязывая и пересекая артериальные веточки, проходящих в капсуле железы.

Таким образом, хирургическое лечение щитовидной железы должно проводится с соблюдением принципов анатомической зональности и абластичности. Выбор хирургического доступа осуществляется с учетом объема вмешательства и его возможных косметических последствий. Суждение об объеме и границах операции должно базироваться на клинико-биологических данных с учетом стадии, гистологического строения опухоли, пола и возраста больных.

При раке щитовидной железы применяют следующие виды операции: гемитиреоидэктомия с резекцией перешейки, субтотальная резекция щитовидной железы, тиреоидэктомия, расширенная тиреоидэктомия. При лечении метастазов в регионарных лимфатических узлах выполняют фасциально-футлярное иссечение клетчатки шеи или операцию Крайла.

Минимальной операцией при раннем раке щитовидной железы может быть гемитиреоидэктомия с резекцией перешейка. Она является, с одной стороны, диагностической и адекватным лечебным методом при узловом зобе, с другой – при ранних стадиях рака. Иногда обнаруживаются множественные мелкие (до 1 см) очаги роста в обеих долях железы, в таких случаях минимальной операцией должна быть тиреоидэктомия.

При медуллярной, недифференцированной форме рака во всех случаях показана экстрафасциальная тотальная тиреоидэктомия (А.И.Пачес с соавт., 2000, Г.Б.Адильбаев, 2000).

Ш.Х.Султанов, 1999; Nilima Patwordhar et. al., 1995, рекомендуют заменить тиреоидэктомию операцией "близко к тотальной": на противоположной опухоли доле щитовидной железы оставлять 2-4 г нормальной ткани во избежание послеоперационных осложнений.

В настоящее время ведущие специалисты, занимающиеся хирургическим лечением рака щитовидной железы, считают, что при медленно растущих дифференцированных формах рака из А- и В- клеток (особенно у женщин, молодых людей) в I стадии можно ограничиться гемитиреоидэктомией с резекцией перешейки, но при менее дифференцированных формах рака, у лиц пожилого возраста (особенно у мужчин) показана субтотальная резекция щитовидной железы, реже тиреоидэктомия. При II стадии

производится субтотальная резекция, реже тиреоидэктомия, при III стадии необходима тиреоидэктомия, при IV стадии с наличием отдаленных метастазов дифференцированных форм рака, но операбельной первичной опухоли может выполняться тиреоидэктомия с последующим использованием радиоактивного йода. У больных пожилого возраста и после обширных оперативных вмешательств показано наложение трахеостомы в целях профилактики дыхательной недостаточности. (В.О.Ольшанский с соавт., 1989, Е.А.Валдина, 1993, Л.М.Камардин с соавт. 1990, А.И.Пачес с соавт., 2000, Е.Г.Матякин, 2004, Г.Б.Адильбаев, 2006, Grant C. et. al., 1988, Samaan N.A. et. al., 1992, Woeber A., 1995).

Паллиативные оперативные вмешательства выполняются в основном при недифференцированных формах из А- и В клеток в плане химиолучевого лечения.

Наиболее эффективным методом лечения регионарных метастазов является хирургическое вмешательство. В настоящее время при удалении метастазов на шее используются 2 варианта вмешательств:

1) операция Крайля, предложенная автором в 1906 году;

2) фасциально-футлярное иссечение клетчатки шеи, разработанное в конце 60-х годов XX в. в ГУ РОНЦ им. Н.Н.Блохина РАМН.

Обе эти операции имеют строгие показания к выполнению.

Операция Крайла производится при метастазах, спаянных с анатомическими образованиями шеи (внутренней яремной веной, грудино-ключично-сосцевидной мышцей, добавочным и блуждающим нервами). При этой операции помимо удаления клетчатки и лимфатических узлов шеи, производится резекция грудино-ключично-сосцевидной мышцы, внутренней яремной вены, добавочного нерва и, в классическом варианте, заднего брюшка двубрюшной и шилоподъязычной мышц. Иногда при распространенном метастатическом поражении резецируется блуждающий нерв, симпатический шейный ствол и лестничные мышцы с покрывающей их 5 фасцией шеи, наружная сонная артерия.

Фасциально-футлярное иссечение клетчатки шеи – это более функциональная операция, при которой сохраняются вышеуказанные анатомические образования шеи, удаляемой при операции Крайла. Она выполняется при наличии метастазов в лимфатических узлах, не спаянных с анатомическими образованиями шеи, а также при так называемых превентивных операциях, т.е. в случаях, когда лимфатические узлы шеи не пальпируются.

Большинство специалистов, занимающиеся лечением рака щитовидной железы рекомендуют осуществление превентивного фасциально-футлярного иссечения клетчатки шеи при медуллярном и недифференцированном раке, а при высокодифференцированных решительно выступают против такой операции. Однако в последние годы в литературе появились сообщения в пользу выполнения превентивной лимфодиссекции при папиллярном раке щитовидной железы.

Так, Ш. Horyru (2003), имеющий опыт выполнения модифицированных шейных лимфодиссекций (вариант фасциально-футлярного иссечения клетчатки шеи) сообщил: из 1160 пациентов с папиллярным раком щитовидной железы, не имевших до операции ни клинически, ни макроскопически определяемых метастазов в регионарных лимфатических узлах, у 984 (84,8%) после тщательного гистологического исследования выявлены метастазы. Из 264 наблюдений выполнения центральной лимфодиссекции в 46 (17,2%) случаях были обнаружены метастазы в лимфатических узлах. На основании собствен-

ного опыта Ш. Hoyru считает необходимым выполнение превентивных операций при высокодифференцированных аденокарциномах щитовидной железы.

Методика операции: разрез производится от сосцевидного отростка и далее идет вниз по заднему краю грудино-ключично-сосцевидной мышцы. В подключичной области он продолжается по нижней шейной складке до переднего края грудино-ключично-сосцевидной мышцы с противоположной стороны. Кожные лоскуты отсепарироваются в стороны и грудино-ключично-сосцевидная мышца отводится наружу. После операции на щитовидной железе производится удаление клетчатки и лимфатических узлов надключичной области, бокового треугольника шеи, лимфатических узлов и клетчатки вдоль глубокой яремной вены. а также клетчатки акцессорной области. Клетчатка и лимфатические узлы подчелюстной и подбородочной областей не удаляются. Одновременно с удалением первичного очага удаляется клетчатка и лимфатические узлы паратрахеальной и претрахеальной зон, а также прелариегеальные узлы.

При наличии метастазов в области передневерхнего средостения часто имеется возможность мобилизовать эти узлы через яремную вырезку грудины, однако при этом не всегда удается полностью удалить все лимфатические узлы с окружающей клетчаткой. Поэтому приходится производить стернотомию. Опытом удаления метастатических лимфатических узлов с окружающей клетчаткой рака щитовидной железы, располагающихся в верхней грудной апертуре, имеют немногие специализированные клиники, так как такие оперативные вмешательства выполняются как на шее, так и в средостении и носят комбинированный характер.

На Российском онкологическом симпозиуме с международным участием в июле 2003 г. академик РАН, РАМН М.И.Давыдов сообщил результаты 32 больных раком щитовидной железы с метастазами в лимфатических узлах средостения, которым комбинированным доступом успешно выполнены расширенная тиреоидэктомия с шейно-средостенной лимфодиссекцией.

Хирургические вмешательства при рецидивах и после нерадикальных операций имеют свои особенности. При рецидивах опухолевое поражение, как правило, бывает более распространенным, чем при первичной опухоли. Кроме того, значительные трудности при операции обусловлены выраженными рубцовыми изменениями в окружающих тканях. Это касается и операций, выполняемых после нерадикальных оперативных вмешательств. К нерадикальным операциям относятся оперативные вмешательства типа энуклеация, энуклеация – резекция, интракапсулярная резекция доли щитовидной железы. Если у больного после недавно проведенного оперативного вмешательства имеется уплотнение в области операционного рубца или увеличенные лимфатические узлы в области шеи необходимо проводить радиоизотопное исследование, УЗИ и тонкоигольную пункционную биопсию. В случае подтверждения продолженного роста или рецидива при отсутствии отдаленных метастазов, больной подлежит проведению повторной операции.

Особенностью оперативного вмешательства при рецидивах рака щитовидной железы и после экономных операций является необходимость обязательного включения в блок удаляемых тканей передних длинных мышц шеи и осуществления, так называемую, переднюю шейную лимфодиссекцию – удаление паратрахеальной, претрахеальной клетчатки с находящимися в ней лимфатическими узлами. Данная тактика обусловлена тем, что при повторных операциях вероятность реализации регионарных метастазов в этой зоне увеличивается.

Лучевая терапия при раке щитовидной железы по радикальной программе не применяется по двум причинам. Во-первых, дифференцированные формы рака щитовидной железы из А- и В-клеток, составляющих более 70-75% от всех форм, малочувствительные к лучевому воздействию, во-вторых, особенности расположения щитовидной железы создают сложные условия для подведения к очагу больших доз, так как в зону облучения наряду с щитовидной железой и ее регионарных лимфатических узлов на шее попадают легко ранимые органы (гортань, трахея), у которых при дозе лучистой энергии свыше 40 Гр. часто развивается отек гортани и трахеи. В связи с этим лучевая терапия при раке применяется в плане комбинированного лечения в пред- и послеоперационном периодах при анаплазированных гистологических формах.

Дистанционная гамма-терапия в предоперационном периоде осуществляется у больных с местно-распространенным первичным или рецидивным опухолевым процессом в условиях сомнительности выполнения радикальной операции. Она осуществляется использованием одного переднего фигурного поля при разовой очаговой дозе 2 Гр. 5 раз в неделю до суммарной очаговой дозы 30-40 Гр. за 3-4 недели (Е.С.Киселева, 1971), а оперативное вмешательство производится через 2 недели после последнего сеанса облучения.

Послеоперационное облучение применяется при нарушении абластики во время операции, при сомнении оперирующего хирурга в радикальности выполненной операции. При этом в зону облучения включают ложе удаленной щитовидной железы и все области регионарного лимфооттока на шее и область переднего средостения. Облучение проводят с одного фигурного поля, захватывающего все указанные зоны, применением свинцового блока на область гортани. Разовая доза 2 Гр., СОД 45-50 Гр.

Лечение радиоактивным йодом (^{131}J) рака щитовидной железы впервые применил Keston в 1942 г. Основным принципом его применения является уничтожение остатков тиреоидной ткани (абляция) после хирургического лечения, йодпозитивных метастазов, рецидивов и резидуальных карцином.

Обязательные условия для радиойодтерапии:

1) Полное или почти полное хирургическое удаление щитовидной железы и регионарных метастазов.

2) Отмена заместительной гормонотерапии тиреотропными гормонами на 3-4 недели после операции.

3) Уровень тиреотропного гормона передней доли гипофиза должен быть больше 30 MED\л.

4) Предварительный радиойод тест, который проводится у больных папиллярным и фолликулярным раком щитовидной железы в следующих случаях:

• До операции обнаружены отдаленные метастазы в легких или костях и в других органах и тканях;

• У лиц, при доказанном экстратиреоидном распространении опухоли и множественных метастазов.

Методика радиойод теста и ее оценка. За 30 минут до приема радиоактивного йода назначаются средства, обволакивающие слизистую оболочку желудка и антиспазматические средства. Через рот дается радиоактивный йод (^{131}J) с активностью от 3 до 10 Мвq. Если через 24 часа а области шеи накапливается более 20% ^{131}J, то возникает необходимость повторного оперативного вмешательства для удаления ре-

зидуальной тиреоидной ткани. Если накопление ^{131}J в остатках тиреоидной ткани выше 1%, то показан абляционный курс радиойодтерапии.

Через 72 часа после приема ^{131}J назначается тиротоксин per os из расчета 2, 5 мкг на кг веса тела утром за 30 минут до еды. Сцинтография проводится на 4-8 день после приема радиоактивного йода при остаточной активности в теле 40-100 МБК, с помощью которой могут быть обнаружены остатки ткани на шее, метастазы в легких, костях и других органах. Если метастазов, накапливающих ^{131}J не обнаруживается (M_0), то радиойодтерапию не следует проводить, а в случае наличия – повторная радиойодтерапия проводится через 3 месяца. Что касается дозировки радиоактивного йода, то в этом вопросе нет единого мнения. Е.С.Киселева и Р.Л.Седракьян (1975) выявили эффективность разовыми активностями в 50-100 мк Ки с интервалом 3 мес. Суммарная активность составила 715 мк Ки. В настоящее время большинство зарубежных авторов применяют более высокие терапевтические разовые активности – 100-250 мк Ки и всего 3-5 таких доз с перерывами в несколько месяцев. Между курсами лечения проводят заместительную терапию тиреоидными гормонами, которую прекращают за 3-4 недели до начала очередного лечения (Е.Г.Матякин, 2004).

Лекарственное лечение. Рак щитовидной железы относится к категории злокачественных опухолей, на который противоопухолевые лекарственные препараты оказывают незначительное терапевтическое действие. По сводным данным литературы, положительная реакция рака щитовидной железы на различные лекарственные препараты ограничена в пределах 10-15%. При этом наибольшей эффективностью обладают доксорубицин и фармрубицин (около 30% эффективности). Комбинация доксорубицина с цисплатином имеет преимущество перед применением одного доксорубицина (С.П.Федотенко, 2005). При медуллярной и недифференцированной формах рака щитовидной железы в различных комбинациях используются следующие препараты: доксорубицин, цисплатин, блеомицин, циклофосамид. Чаще этих препаратов в различных сочетаниях применяют после паллиативной операции по поводу анапластических форм рака.

На сегодняшний день обнадеживают результаты применения паклитаксела в сочетании с гиперфракционированной лучевой терапией (Шаха с соавт., 2003). Однако вопросы химиолучевого лечения при раке щитовидной железы все еще остаются предметом дальнейшего изучения.

Показаниями к проведению полихимиотерапии являются:

- Неоперабельный медуллярный или недифференцированный рак;
- Быстро растущие рецидивы и наличие метастазов в отдаленных органах указанных гистологических форм;
- Недифференцированный рак после операции.

Наиболее эффективный режим полихимиотерапии при раке щитовидной железы (С.П.Федотченко, 2005):

1. Доксорубин – 60 мг/м^2 в/в в 1-й день.
   Цисплатин – 40 мг/м^2 в/в в 1-й день.
   Повторные курсы проводятся через 3 недели.
2. Доксорубин – 70 мг/м^2 в/в в 1-й день.
   Блеомицин 15 мг в/в с 1-го по 5-й день.
   Винкристин 1.4 мг/м^2 в/в в 1-й и 8-й дни.
   Повторные курсы проводятся через 3 недели.

3. Дакарбазин – 200 мг/м^2 в/в в 1, 2, 3-й день.
Фармрубицин – 25 мг/м^2 в/в в 1, 2, 3-й день.
Фторурацил – 250 мг/м^2 в/в в 1, 2, 3-й день.
Повторные курсы проводятся через 3 недели.

При местно-распространенных анапластических формах целесообразно проведение курсов регионарной внутриартериальной химиотерапии через катетеризованный щито-шейный ствол.

Гормонотерапия рака щитовидной железы проводят гормонами щитовидной железы (тиреоидин, трийодтиронин, тиреокомб и др.) в индивидуально подобранных дозах. Она имеет большое значение в профилактике рецидивирования процесса и более полном восстановлении трудоспособности больных после радикального хирургического лечения. Кроме того, при отсутствии йодконцентрирующей активности отдаленных метастазов рака щитовидной железы (особенно при дифференцированных формах рака) и для торможения роста местно-распространенной неоперабельной опухоли проводят гормонотерапию препаратами щитовидной железы в максимально больших дозах, переносимых больных, т.е. в супрессивных дозах. Чаще применяют тироксин. Гормонотерапия тироксином в супрессивной дозе применяется как компонент комплексного лечения больных раком щитовидной железы после тиреоидэктомии с целью подавления секреции тиреотропного гормона (ТТГ) передней доли гипофиза. Доказано, что ТТГ является фактором роста папиллярного и фолликулярного рака щитовидной железы. Подавление секреции ТТГ уменьшает риск рецидива в тиреотропный ткани и снижает вероятность возникновения отдаленных метастазов, поэтому применение супрессивной тироксинотерапии показано больным папиллярным и фолликулярным раком независимо от объема произведенной операции. Для достижения супрессивного эффекта тироксин назначается из расчета 2,5 мкг на 1 кг массы тела. Нормальной концентрацией ТТГ в крови считается 5,0 mU\1. При применении гормонотерапии уровень ТТГ должен находиться в пределах 0,1-0,3 mU/1. Исследование его концентрации должно осуществляться каждые 3 месяца в течение первого года после операции. В последние сроки – не реже 2 раз в год. Эффективность супрессивной тироксинотерапии оценивается по результатам радиойоддиагностики, сцинтографии, уровня тиреоглобулина в крови, УЗИ шеи, рентгенографии легких.

В результате длительного применения высоких доз тироксина возможно развитие гипертиреоза, остеопороза и нарушение функции сердца. При возникновении указанных осложнений следует переходить на заместительную терапию. Заместительная гормонотерапия (ЗГТ) применяется у больных раком щитовидной железы в послеоперационном периоде, независимо от гистологической формы опухоли и объема произведенной операции, если у них возникает гипотиреозное состояние. Уровень тироксина в крови должен находиться в пределах 0,5-5,0 мЕД/л. Рекомендуемая ориентировочная доза 1,6 мкг на 1 кг веса больных. Контроль за уровнем ТТГ в крови 1 раз в полгода. Заместительная терапия проводится пожизненно.

Лечение дифференцированных форм рака щитовидной железы в зависимости от стадии

I стадия – лечение хирургическое, объем операции – экстрафасциальная гемитиреоидэктомия с перешейком. Заместительная гормонотерапия тиреотропными препаратами.

II-А стадия – лечение хирургическое, объем операции – экстрафасциальная субтотальная тиреоидэктомия, при которой осуществляется полное удаление пораженной доли с перешейком и субтотальная резекция противоположной доли железы, одновременно производится превентивное фасциально-футлярное иссечение клетчатки шеи на стороне поражения. Заместительная гормонотерапия тиреотропными препаратами.

II-В стадия – лечение такое же, как II А стадия, но в обязательном порядке производится фасциально-футлярное иссечение клетчатки шеи. Заместительная гормонотерапия тиреотропными препаратами.

III-А стадия – лечение комбинированное или комплексное: предоперационная дистанционная гамматерапия на область первичного очага и зоны регионарного метастазирования на шее и передне-верхнем средостении. Разовая доза 2 Гр. 5 раз в неделю в суммарной очаговой дозе 36-40 Гр. Через 2 недели – радикальная операция экстрафасциальная тотальная тиреоидэктомия и превентивное фасциально-футлярное иссечение клетчатки шеи, супрессивная тироксинотерапия.

III-В стадия – лечение комбинированное или комплексное: предоперационная дистанционная гамматерапия в такой же дозе, через две недели экстрафасциальная тотальная тиреоидэктомия с одномоментным одно- или двухсторонним фасциально-футлярным иссечением клетчатки шеи или операция Крайля. Супрессивная гормонотерапия тиреотропными препаратами.

IV-А стадия – лечение комплексное: при вколоченной местно-распространенной опухоли лечение начинают с дистанционной лучевой терапии разовой дозой 2 Гр. Если через 2 недели при суммарной очаговой дозе 40 Гр. отмечается некоторое уменьшение опухоли в размере и появляется подвижность, то производят расширенную тиреоидэктомию. В случае отсутствия такой возможности продолжают лучевую терапию до появления побочной реакции (как расщепленный курс) и проводится гормонотерапия тироксином в максимально переносимых дозах.

IV-В стадия – в случае технической возможности осуществляют тотальную или расширенную тиреоидэктомию с последующим проведением радиойодтерапии, супрессивной гормонотерапии тироксином, или проводят паллиативную лучевую терапию.

Лечение медуллярного рака щитовидной железы в зависимости от стадии

I стадия – лечение комбинированное: предоперационная дистанционная гамматерапия интенсивно-концентрированным методом – по 4 Гр. ежедневно до СОД 20 Гр., через 1-3 дня экстрафасциальная гемитироидэктомия с перешейком или субтотальная тиреоидэктомия. Заместительная гормонотерапия тиреотропными препаратами.

II А – стадия – лечение комбинированное: предоперационная дистанционная гамматерапия интенсивно-концентрированным методом – по 4 Гр. ежедневно до СОД 20 Гр., через 1-3 дня экстрафасциальная субтотальная тиреоидэктомия или тотальная тиреоидэктомия с превентивным фасциально-футлярным иссечением клетчатки шеи. Супрассивная или заместительная гормонотерапия.

II В – стадия – лечение комбинированное: предоперационная дистанционная гамматерапия интенсивно-концентрированным методом, через 1-3 дня экстрафасциальная субтотальная тиреоидэктомия или тотальная тиреоидэктомия с фасциально-футлярным иссечением клетчатки шеи. Супрессивная или заместительная гормонотерапия.

III А – стадия – лечение комплексное: предоперационная дистанционная гамматерапия разовой дозой 2 Гр. до СОД 40 Гр., через 2 недели – расширенная или типич-

ная тиреоидэктомия с превентивным фасциально-футлярным иссечением клетчатки шеи, в случае возникновения сомнения в радикальности операции проводят лучевую терапию в послеоперационном периоде, после чего 2-3 курса адъювантной полихимиотерапии. Супрассивная или заместительная гормонотерапия тиреотропными препаратами.

III B – стадия – лечение такое же, как при III A – стадии, но в обязательном порядке производят операцию Крайла в типичном или в расширенном варианте.

IV – A, B стадиях – лечение комплексное: паллиативная химиолучевая, полихимиотерапия или симптоматическая терапия. Уместно начинать лечение с внутриартериальной инфузионной химиотерапиb, в случае положительного ответа опухоли подключается дистанционная гамма-терапия, затем в случае технической возможности производят типичную или расширенную тиреоидэктомию и отсроченную операцию Крайла с последующим продолжением адъювантных курсов полихимиотерапии и супрессивной или заместительной гормонотерапии. При генерализованных формах проводят полихимиотерапию в различных вариантах и режимах.

Лечение недифференцированного рака

Недифференцированный рак во всех случаях считается IV стадией заболевания, поэтому выбор эффективного метода лечения крайне сложен, так как почти все больные, вне зависимости от примененного метода лечения, погибают в течение первого года. Тем не менее, по мере возможности, используется химиолучевое лечение. В случае достижения полной или значительной регрессии опухоли, выполняют тотальную или расширенную тиреоидэктомию, затем проводят химиотерапию, что может улучшить выживаемость больных. По мнению Н.Шаха с соавт. 2003 г., обнадеживают результаты применения паклитаксела в сочетании с гиперфракционированной лучевой терапией. С.П.Федотченко, 2005, рекомендует применение полихимиотерапии доксорубицином, цисплатином, блеомицином, циклофосфамидом в различных сочетаниях и режимах, также уместно применять внутриартериальную инфузионную химиотерапию. Применение радиоактивного йода и гормонотерапии считается бесперспективным.

27.12 Отдаленные результаты лечения

Отдаленные результаты лечения рака щитовидной железы в целом благоприятны, однако выживаемость больных зависит от гистологической формы и стадии распространенности опухоли. Среди всех гистологических форм рака щитовидной железы самой прогностически благоприятной формой является папиллярный рак, далее фолликулярный, медуллярный, а наихудшей формой – недифференцированный рак.

По данным В.О.Ольшанского с соавт. (1989), у первично радикально леченных 427 больных с дифференцированными формами рака щитовидной железы в I и II стадиях 5-летняя выживаемость равнялась 96%, в III стадии с применением комбинированного метода – 83,3%, в этой же стадии с наличием метастазов в регионарных лимфатических узлах – 66,3%, в IV стадии с метастазами в кости и легкие при применении комплексного лечения 5-летняя выживаемость – 48,1%. По данным А.И.Пачес, Р.М.Пропп (2005) среди более 1 тыс. больных, пролеченных в зависимости от основных прогностических факторов в ГУ РОНЦ им. Н.Н.Блохина РАМН, 5-летняя выживаемость при папиллярной аденокарциноме составила 95,3%, фолликулярной

аденокарциноме – 90,1%, при медуллярном раке – 87,2%, а при недифференцированном раке никто не прожил более 5 лет. А.Ф.Романишин с соавт. (2003) приводят данные о том, что у 83 больных с медуллярным раком щитовидной железы 5 и более лет прожили 78,8%, а в группе больных, перенесших органосохраняющие операции при I и II стадиях – 89,4%, после тиреоидэктомии в плане комбинированного лечения – 51,4%.

Такие хорошие показатели выживаемости больных раком щитовидной железы после примененных методов лечения, на наш взгляд, обусловлены тем, что, во-первых, данный вид рака относится к визуально-доступным локализациям злокачественной опухоли, поэтому у большинства больных (60-70%) диагноз устанавливается в I и II стадиях; во-вторых, среди больных, подвергавшихся лечению, подавляющее большинство (более 80%) имели прогностически благоприятную гистологическую форму, т.е. высокодифференцированные папиллярные и фолликулярные формы, склонные к местно-регионарному распространению; в-третьих, совершенствованием и оптимизацией методов лечения.

27.13 Реабилитация и диспансеризация

В настоящее время применяемые хирургические методы лечения, особенно сопровождающиеся операцией Крайла, неизбежно оставляют заметный косметический дефект в области передней и боковых поверхностей шеи, а случайные повреждения возвратного нерва – нарушение фонации, верхнего гортанного нерва – нарушение глотания жидкой пищи и поперхивание, которые в принципе не мешают сохранению общей трудоспособности. При проведении соответствующей тренировочной работы постепенно фонация улучшается, поперхивание исчезает. Среди пролеченных больных лишь 1,3% становится инвалидами. Больные, перенесшие тиреоидэктомию или субтотальную тиреоидэктомию, нуждаются в заместительной гормонотерапии тиреотропными препаратами на протяжении продолжительного времени. Других реабилитационных мер обычно не требуется.

Диспансеризация излеченных больных производится в сроки, общие для всех больных III клинической группы. Для диагностики рецидива производят осмотр, пальпацию остатка щитовидной железы и области послеоперационного рубца, регионарных зон метастазирования. Производят флюорографию грудной клетки в двух проекциях, при необходимости – УЗИ, радиоизотопное исследование. При папиллярном и фолликулярном раке определяют уровень тиреоглобулина.

27.14 Использованная литература

1. Адильбаев Г.Б. Диагностика и лечение рака щитовидной железы (методические рекомендации). Алматы. 2006, с. 18.

2. Адильбаев Г.Б., Камбаров М.Е., Турекеев А. Повторные операции при раке щитовидной железы. //Онкология и радиология Казахстана, 2004, № 3. с. 67-70.

3. Агеев И.С., Демидов В.П. Онкоэпидемиологический подход к раннему раку щитовидной железы в условиях зобной эндемии. Актуальн. вопросы диагностики и лечения злокачественных опухолей головы и шеи. М., 1991, с. 103-106.

4. Аксель Е.М., Давыдов М.И. Злокачественные новообразования в России и странах СНГ в 2002 г. Под ред. Давыдова М.И. и Аксель Е.М. ГУРОНЦ им. Н.Н.Блохина РАМН. М., Международное информационное агентство. 2004, с. 279.

5. Арзыкулов Ж.А., Сейтказина Г.Д., Игисинов С.И. и др. Показатели онкологической службы в Республике Казахстан за 2005 г.(статистические материалы), Алматы. 2006, 55 с.

6. Балаева Л.С., Цымлякова Л.М., Сипягина А.Е. и др. Итоги длительного динамического наблюдения за состоянием здоровья детей, подвергавшихся радиационному воздействию в результате аварии на ЧАЭС Тезисы докл. Всероссийской конф. "Радиологические медицинские и социально-экономические последствия аварии Чернобыльской АЭС" М., 1995, с. 21-25.

7. Блувштейн Г.А., Скопец М.Д., Раскин М.А. Повторные операции у больных раком щитовидной железы. Актуальные вопросы диагностики и лечения злокачественных опухолей головы и шеи. М., 1991, с. 129-130.

8. Валдина Е.А. Заболевание щитовидной железы (хирургические аспекты). М., 1993.

9. Ганцев Ш.Х. Рак щитовидной железы. В учебн.: "Онкология"., М., 2004, с. 215-223.

10. Гольберт З.В., Франк Г.А. Ранние формы рака щитовидной железы (понятие морфогенез, морфология, классификация). Итоги науки и техники. Серия Онкология. М., 1980, т. II, с. 21-56.

11. Демидов В.Г., Сергеев С.А., Панов Е.Д. Ошибки в диагностике и лечении рака щитовидной железы. //Вопр. онкологии, 1990, № 5. с. 368-372.

12. Камардин Л.Н., Романчичин А.Ф. Клинико-морфологические особенности рака в зобной измененной щитовидной железе и его хирургическое лечение. //Вопр. онкологии, 1990, № 3, с. 342-346.

13. Краевский Н.А., Смолянников А.В., Саркисов Д.С. Руководство по патолого-анатомической диагностике опухолей человека. 4-ое изд. М., "Медицина", 1993, 486 с.

14. Лихорадова Л.Ф. Лечение больных раком щитовидной железы после нерадикальных операций. Дисс. канд. М., 1984.

15. Матякин Е.Г. Рак щитовидной железы. В кн.: Энциклопедия клинической онкологии. М., 2004, с. 191-195.

16. Никитина Н.И. Цитологический метод в диагностике рака и некоторых поражений щитовидной железы. Дисс. докт. 1972.

17. Ольшанский В.О., Демидова В.П., Воронецкий И.Б. Рак щитовидной железы. В рук.: "Комбинированное и комплексное лечение больных со злокачественными опухолями". М., "Медицина". 1989, с. 180-192.

18. Павловский Н.П. и др. Озлкачествление зоба. Хирургия, 1989. № 5, с. 22-25

19. Пачес А.И., Пропп Р.М., Шенталь В.В. и др. Проблема рака щитовидной железы: диагностика и лечение. //Вестник ВОНЦ АМН СССР, 1990. №1, с. 37-40.

20. Пачес А.И., Пропп Р.М. Рак щитовидной железы. В кн.: "Опухоли головы и шеи", М., 2000. с. 379-407.

21. Поляков В.Г., Заева Г.Е., Лебединский А.В. Дифференциальная диагностика новообразований щитовидной железы Матер. Симпозиума "Злокачественные опухоли головы и шеи у детей". М., 1993, с. 29-30.

22. Сергеев А.С., Попова А.А., Солдатов И.В. и др. Непосредственные результаты кооперированных рандомизированных исследований по комбинированному и хирургическому лечению больных дифференцированным раком щитовидной железы II б - III б стадий. Сб. научных трудов "Актуальные вопросы диагностики и лечения злокачественных опухолей головы и шеи". М., 1991, с. 122-125.

23. Точилин В.И., Володченко Н.П. Дифференциальная диагностика рака щитовидной железы. //Клиническая хирургия, 1989, № 12, с. 8-10.

24. Точилин В.И. Узловой зоб и рак щитовидной железы. //Вестн. хирургии им. Грекова, 1989, № 11, с. 18-19.

25. Трапезников Н.Н., Шайн А.А. Рак щитовидной железы. В учебн.: "Онкология", М., "Медицина", 1992, с. 145-155.

26. Трунина А.А., Ткаченко С.К., Соломина В.Ф. Злокачественные опухоли щитовидной железы (метод. рекомендации). Алматы. 1976, с. 20.

27. Фалилеев Г.В. Злокачественные опухоли щитовидной железы. В рук. "Клиническая онкология", т.1. М., "Медицина". 1979. с. 579-600.

28. Федотченко С.П. Злокачественные эпителиальные опухоли головы и шеи (лечение рака щитовидной железы). В рук.: "Химиотерапия опухолевых заболеваний" под ред. Р.И.Переводчиковой М., 2005. с. 191-195.

29. Шолохов В.Н., Миронова Г.Т., Глазкова Т.Т. и др. Роль, место и информативность ультразвукового исследования в дифференциальной диагностике заболеваний щитовидной железы. Сб. научн. трудов "Опухоли головы и шеи". М. 1993. с. 21-22.

30. Bell R. Thyroid carcinoma. //Surg.Clin-worth, 1986 № 66 p. 13-30.

31. Cady B., Rossi R. An Expended view of risk-group delfinition in differentiated thyroid carcinoma. Surg, 1988 v. 104 №6 p. 947-953.

32. Fraker L. Radiation expousure and other factors that predispore to human thyroid neoplasia. The Surgical Clinical of North America, 1995. v. 75 p 3 p.365-375.

33. GLOBOCAN – 2000 – Cancer Incidence Mortality and Prevalence WorldWaide, Version 1,0 1ARC// Cancer Base, №5, Lyon, 1ARC Press, 2001.

34. Grant C., Hay L, Gough Ir. Local recurrence in papillary thyroid carcinoma. Surgery, 1988. Vol. 104, №6 p. 954-962.

35. Hedinger C., Williams E., Sobin L. The WHO histological classification of thyroid tumors – a commentary on the second edition. Cancer 1989 vol. 63 № 5 p 908-911.

36. Hossein Gharib, William M., MeConey et. al. Medulary Thyroid carcinoma. Clinico- patologic features and long-term follow-up of 65 patients treated during 1946-through 1970. // Mayo Clin. Proc., 1992 v. 67 №7 p. 934-940.

37. Jan Tennyall. Goran Lundell, Arne Hallguist et al. Combined Doxorubicin, Hyperfractionated Radiotherapy and Surgery in anaplastic Tyroid carcinoma. Cancer, 1994. № 4 p. 1348-1354.

38. International Union Against Cancer (UICC) – TNM classification of malignant turours. 6 th. New. York- Wiley, 2002.

39. Moley F. Medulary thyroid cancer. // The Surgical clinical of North America – 1995 vol. 75 № 3 p.405-430.

40.Nomori H., Kobayashi K., Ishiara T. Thyroid carcinoma infiltrating the trachea. // J. Surg.Oncol, 1990, № 44 № 2 p. 78-83.

41. Samaan N.A., Schultz P.N. et. al. Results of varios modalities of treatment of differentiated thyroid carcinoma: a retrospective rewiew of 1599 patients. // J.Clin.Endocrin, 1992 v. 75 № 4 p. 714-720.

42. Vamamto J., Maeda T., Jrumi K. Occult papillary carcinoma of the tyroid. // Cancer,1990. v. 65, № 5 p. 1173-1179.

43. Woeber A. Cost-Effective Evaluation of the patient with a Thyroid Nodulle. //The Surgical Clinical of North America.1995 v. 75 № 3 p. 357-363.

27.15 Иллюстрационный материал к раку щитовидной железы

Рис. 1. Тиреоидэктомия. Кожные лоскуты мобилизуют в указанных пределах. Границы иссекаемых тканей обозначены пунктиром.
В рамке: разрез кожи

Рис. 2. Рассекают фасции, грудинощитовидную и грудиноподъязычную мышцы на уровне нижнего края щитовидной железы

Рис. 3. Пеповерхность щитовидной железы обнажают и мобилизуют ее здоровую (левую) долю. При этом широко иссекают паратрахеальную клетчатку и после перевязки верхней щитовидной артерии перевязывают нижнюю щитовидную артерию

Рис. 4. Выделяют левую долю щитовидной железы, сохраняя левый возвратный нерв

Рис. 5. Отсекают от трахеи щитовидную железу

Рис. 6. Мобилизуют правую долю щитовидной железы, в которой располагается опухоль. Перевязывают нижнюю щитовидную артерию, сохраняя правый возвратный нерв

Рис. 7. Фасциально-футлярное иссечение клетчатки шеи. Операционное поле после мобилизации кожных лоскутов с выделением границ иссекаемых тканей.
В рамке разрез кожи

Рис. 8. Грудиноключично-сосцевидную мышцу выделяют из фасциального ложа и максимально оттягивают

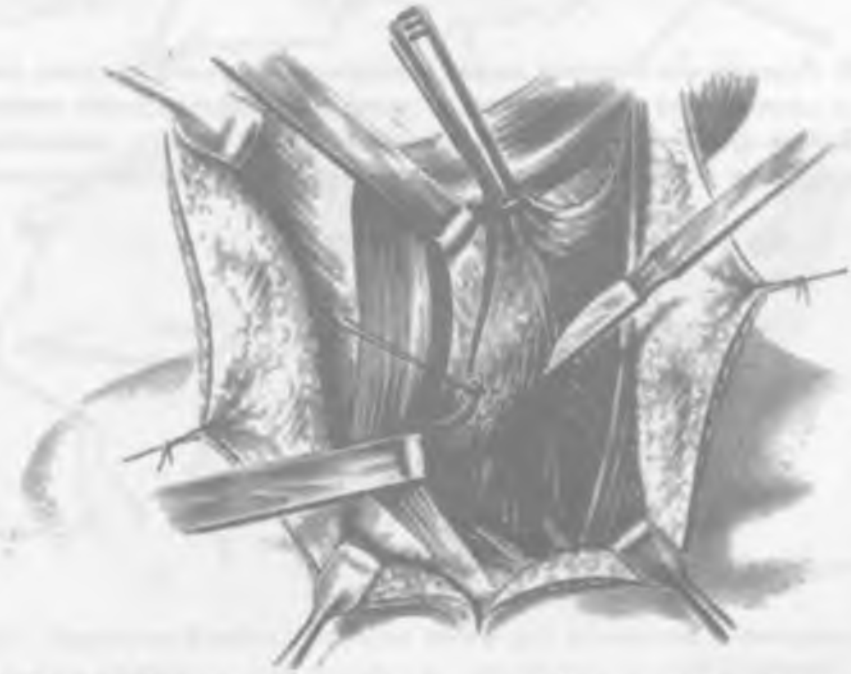

Рис. 9. Единым блоком иссекают клетчатку бокового треугольника шеи

Рис. 10. Резецируют нижний полюс околоушной слюнной железы, который вместе с клетчаткой и околоушными лимфатическими узлами оттягивают книзу. Заднее брюшко двубрюшной мышцы отводят кверху, добавочный нерв выделяют и приподнимают, клетчатку этой области удаляют

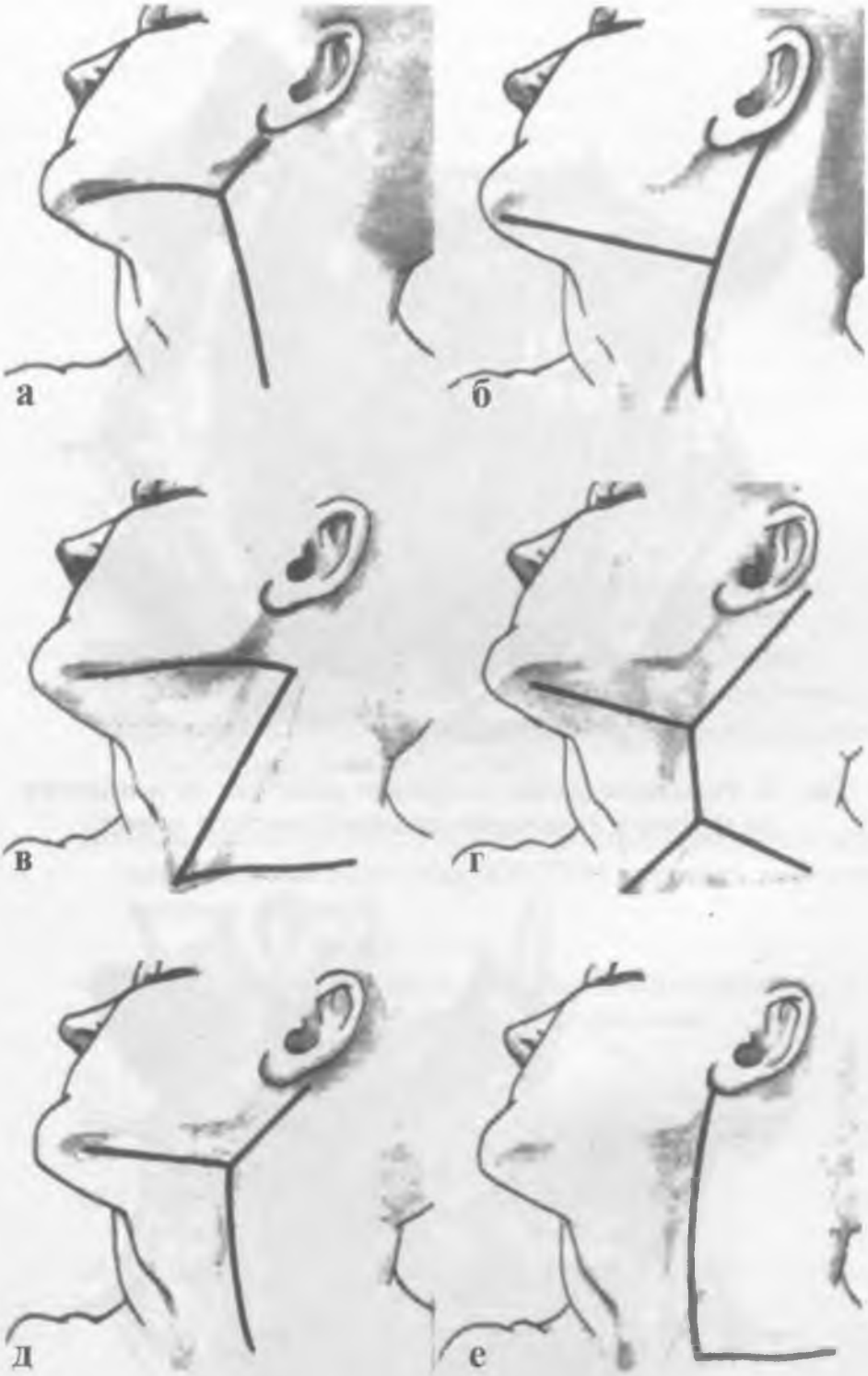

Рис. 11. Операция Крайля. Разрезы кожи при иссечении клетчатки шеи.
а – по Крайлю; б – по Дюкену; в – по Брауну; г – по Мартину;
д – по Кохеру; е – по Де-Кервену

Рис. 12. Рассекают фасции по средней линии шеи от подбородка до грудины и обнажают грудиноподъязычную мышцу

Рис. 13. Рассекают фасции вдоль трапециевидной мышцы и весь блок тканей поднимают кверху

Глава 28

ЗЛОКАЧЕСТВЕННЫЕ ЛИМФОМЫ

28.1 Гемобластозы и их классификация

28.2 Заболеваемость злокачественными лимфомами

28.3 Лимфома Ходжкина (частота, этиология, патогенез, патологическая анатомия, клинические и гистологические классификации, клиника, диагностика, дифференциальная диагностика, лечение, прогноз)

28.4 Неходжкинские лимфомы (частота, этиология, патологическая анатомия, классификация ВОЗ 2001 г., клиника, диагностика, лечение, прогноз)

28.5 Современные подходы к оценке результатов лечения больных со злокачественными лимфомами

28.6 Реабилитация и экспертиза трудоспособности больных злокачественной лимфомой

28.7 Использованная литература – 42 источника

28.8 Иллюстрационный материал – 3 рисунка

28.1 Гемобластозы и их классификация

В группе злокачественных новообразований особое место занимают гематобластозы – опухолевые процессы, исходящие из кроветворной ткани.

Термином "гемобластозы" объединяют группы заболеваний различного характера. Одни из них (лимфосаркома, ретикулосаркома, лимфогранулематоз) весьма близко напоминают истинные опухоли, другие– лейкозы, казалось бы, имеют с ними мало общего. Такое своеобразие гемобластозов объясняется анатомо-физиологическими особенностями той ткани, из которой исходят эти новообразования. В отличие от многих других тканей, кроветворная ткань практически не образует анатомических обособленных органов, а располагается в организме диффузно. Эта своеобразная черта кроветворной ткани особенно ясно видна на примере костного мозга. Несмотря на анатомическую разобщенность отдельных участков кроветворной ткани, не подлежит сомнению, что в физиологическом отношении они представляют собой истинный орган, единообразно реагирующий на различные внешние воздействия. С учетом указанных анатомо-физиологических особенностей кроветворной ткани, исходящие из нее злокачественные новообразования могут быть с полным основанием причислены к онкологическим заболеваниям. Их объединяют такие принципиальные общие черты, как неуклонно прогрессирующее течение, автономность по отношению к физиологическим регулирующим системам организма, феномен опухолевой прогрессии, возможность получения лечебного эффекта от однотипных препаратов цитостатического действия (Ю.И.Лорие, 1972).

Все гематобластозы можно разделить на две основные группы. Процессы **первой группы** отличаются одновременным, системным поражением всей кроветворной ткани в целом или основных ее компонентов (костного мозга, лимфатической системы) и поэтому, как правило, сопровождаются характерными изменениями крови – это так называемые **лейкозы.** Для процессов **второй группы** характерно, хотя бы на начальном этапе развития, образование очаговых опухолевых разрастаний, исходящих из тех или иных элементов кроветворной ткани, без типичных изменений картины крови. Поскольку кроветворная ткань в онкогенетическом отношении является производным мезенхимы, подобные опухолевые процессы обозначают как саркомы, точнее, как **гематосаркомы** (синоним – опухолевые ретикулезы).

Различие между лейкозами и гематосаркомами не является абсолютным. Более того, процессы обеих групп связаны различными промежуточными состояниями и возможностью взаимных переходов. Так, известно, что при всех лейкозах, особенно, острых могут развиваться опухолевые разрастания, например, в лимфатических узлах, плевре и других тканях. В то же время, гематосаркомы, обычно начинающиеся с появления одного или нескольких опухолевых узлов, подвергаются в начале генерализации (переход гемосаркомы в гемосаркоматоз), а затем при вовлечении в патологический процесс костного мозга и лейкемизации, характеризующейся изменениями крови, типичными для обычных лейкозов (М.А.Волкова, 2001).

В данной главе изложен материал, касающийся вопросов злокачественной лимфомы.

Лимфомы – это злокачественные опухоли, развивающиеся из лимфоретикулярных клеток, локализующиеся преимущественно в лимфатических узлах и сопро-

вождающиеся увеличением последних. Поэтому опорным симптомом "номер один" на всех фазах развития заболевания, позволяющим его верифицировать, является факт наличия увеличенных лимфатических узлов. Так как лимфоретикулярные клетки присутствуют во всех участках тела, в процесс могут вовлекаться внутренние органы: легкие, органы пищеварения, кости и другие ткани.

Заболевание может протекать с поражением какой-либо одной группы лимфатических узлов или органа (например, лимфосаркома селезенки, желудка и т.д.) или в форме диссеминированного опухолевого процесса (лимфогранулематоз или лимфома Ходжкина).

Существует множество общих проявлений разных видов злокачественных лимфом. Вместе с тем, согласно международной цитоморфологической классификации (1976) выделяют два основных вида злокачественной лимфомы: лимфому Ходжкина или лимфогранулематоз, и неходжкинскую лимфому (лимфосаркома, ретикулосаркома).

Основным субстратом лимфогранулематоза является полиморфноклеточная гранулема, в составе которой присутствуют гигантские **клетки Березовского-Штернберга**.

Лимфосаркома исходит из лимфатических элементов лимфатических узлов, селезенки, миндалин, желудочно-кишечного тракта, опухоль состоит преимущественно из **лимфобластов**, а ретикулосаркома исходит из моноцитарных элементов (гистиоцитов и ретикулоцитов), или их тканевых производных, опухоль состоит из **атипичных гистиоцитов и ретикулоцитов**.

28.2 Заболеваемость злокачественными лимфомами

По данным экспертов ВОЗ в 2000 году в различных странах мира первично зарегистрировано 349586 случаев злокачественной лимфомы и от них умерло 186064 человек. Общая заболеваемость (мировой стандарт) составила 12,18$^0/_{0000}$, из них доля лимфома Ходжкина – 2,08$^0/_{0000}$, неходжкинских лимфом – 10,1$^0/_{0000}$, соотношение 1:5 (Ferlay J. et. al., 2001).

В мире стандартизированные показатели заболеваемости злокачественными лимфомами на 100000 населения наиболее высокие в США (31,3), Израиле (30,9), Канаде (30,0), Австралии (29,2), Новой Зеландии (28,6); низкие – в Мали (4,6), Китае (4,7), Египте (5,3), Индии (6,4).

В странах СНГ в 2002 году по данным Е.М.Аксель, М.И.Давыдова показатели заболеваемости (мировой стандарт) колеблется в пределах от 7,3$^0/_{0000}$ – в Туркменистане до 20,6$^0/_{0000}$ в Молдове. Умеренные показатели зарегистрированы на Украине (14,3$^0/_{0000}$), России (14$^0/_{0000}$), Казахстане (11,5$^0/_{0000}$).

За 1970-2005 гг. заболеваемость злокачественными новообразованиями лимфатической и кроветворной тканей в Казахстане выросла с 4,7$^0/_{0000}$ до 9,0$^0/_{0000}$, почти в 2 раза. В 2005 году максимальный уровень заболеваемости (обычные показатели на 100000 населения) был зарегистрирован в Северо-Казахстанской (15,2), Павлодарской (14,4), Карагандинской (13,7), Восточно-Казахстанской (13,2), Костанайской (12,6) областях, минимальный – в Атырауской (4,5), Жамбылской (4,7), Алматинской и Мангистауской (по 6,0) областях. Удельный вес больных диагностированный в I-II стадии составил 47,7%, в IV стадии – 7,0%. Одногодичная летальность – 27,3% (Ж.А.Арзыкулов с соавт., 2006).

28.3 Лимфома Ходжкина

Лимфогранулематоз (лимфома Ходжкина) представляет собой злокачественное новообразование лимфатических узлов и лимфатической системы с последующим возможным вовлечением других органов. Морфологическим субстратом лимфогранулематоза является специфическая гранулема с атипическими крупными многоядерными клетками Березовского-Штернберга. Заболевание впервые описал в 1832 году английский врач Томас Ходжкин. В 1965 году S.Wilks предложил название – "Болезнь Ходжкина", и с тех пор термин "Hodgkinys disase" прочно закрепился в научной англоязычной литературе. В 1890 году ассистент кафедры госпитальной хирургии Московского университета С.Я.Березовский опубликовал в журнале "Русская медицина" № 39 от 21.11.1890 г. статью "К вопросу о строении и клиническом течении злокачественной лимфаденомы", в которой определил опухолевую природу заболевания и дал подробную характеристику гигантских многоядерных клеток, патогномичных для этой лимфомы. В последующем, в 1898 г., ассистент кафедры профессора Р.Пахтауер Карл Штернберг, в 1902 г. английский морфолог Дороти Рид также дали подробную морфологическую характеристику этих клеток с позиций трактовки природы самого заболевания. В настоящее время в зарубежной литературе эти клетки называют клетками Рид-Штернберга, в России за ними закрепилось название клетки Березовского-Штернберга.

Термин "лимфогранулематоз" был введен в 1904 г. на VII Съезде немецких патологов в Вене. В самой последней классификации опухолей кроветворной и лимфоидной тканей Всемирной организации здравоохранения (ВОЗ) 2001 г. для обозначения этой болезни предложен термин "лимфома Ходжкина".

Частота **заболеваемости** лимфогранулематозом в разных странах мира в 4-5 раз ниже, чем частота неходжкинских лимфом. По данным ВОЗ в 2000 году средний уровень заболеваемости в мире составил $2{,}08^0/_{0000}$, при этом наиболее высокие показатели (мировой стандарт на 100000 населения) зарегистрированы в Австрии (12,7), Израиле (5,9), Германии (5,8), низкие – в Египте (0,16), Китае (0,31), Японии (0,6), на Филиппинах и Сингапуре (по 1,04).

В 2002 г. стандартизированные показатели заболеваемости в странах СНГ колебались с $3{,}0^0/_{0000}$ в Туркменистане до $7{,}2^0/_{0000}$ в Молдове, а в Казахстане – $5{,}4^0/_{0000}$ (Е.М.Аксель, М.И.Давыдов, 2004).

Возрастно-половые особенности. Лимфогранулематоз встречается в любом возрасте, но кривая заболеваемости имеет три пика – первый приходится на возраст 4-6 лет, второй – на период между 15-30 годами, а третий – на возраст старше 50 лет. Среди молодых больных преобладают женщины, а среди больных старших возрастных групп – мужчины. Городские жители болеют приблизительно в 1,5 раза чаще, чем сельское население.

Этиология лимфома Ходжкина

В настоящее время к этиологическим факторам, способствующим возникновению лимфогранулематоза, относятся вирусные, генетические и иммунологические теории.

В 1971 г. A.S. Evans, а позднее N.Mueller выявили зависимость между инфицированностью вирусом Эпштейн-Барр и частотой возникновения лимфомы Ходжкина. Серо-положительная реакция на вирус Эпштейн-Барр достоверно чаще встречает-

ся среди больных со смешанно-клеточным вариантом заболевания (50-70%) и реже – среди больных с нодулярным склерозом (10-42%). Вирус Эпштейн-Барр был первым выделен из клеток лимфомы Беркитта, однако дальнейшее изучение показало наличие его серологических маркеров у 95% взрослого населения во всех странах. Часто первичное инфицирование протекает бессимптомно, а при повторном воздействии развивается клиническая картина инфекционного мононуклеоза. Обследование детей Уганды показало, что высокий риск развития лимфомы Беркитта наблюдается у тех, кто имел высокий уровень антител вируса Эпштейн-Барр. У пациентов, перенесших инфекционный мононуклеоз, имеется более высокий риск развития Ходжкинской лимфомы. Маркеры вируса Эпштейна-Барр обнаруживают и в клетках Березовского-Штернберга с использованием методов ДНК – гибридизации. Можно предположить, что дальнейшее совершенствование технологии ДНК-анализов позволит установить все звенья патогенетической связи и роли вируса Эпштейн-Барр в возникновении злокачественной лимфомы.

О значении генетических факторов в этиологии лимфогранулематоза можно судить на основании частоты выявления определенных HLA – антигенов, в первую очередь, у одно-яйцевых близнецов. Кроме того замечено, что у родственников, больных лимфомой Ходжкина риск возникновения возрастает в 2-3 раза. Имеются сообщения о повышенном риске возникновения ЛХ у лиц с унаследованными синдромами иммунной недостаточности, особенно с идиопатической тромбоцитопенической пурпурой, у детей с болезнью Дауна.

Происхождение клеток Березовского-Штернберга окончательно не установлено. Ученые предполагают, что они происходят из Т- и В-лимфоцитов.

В последнее десятилетие получила развитие иммунологическая теория в возникновении ЛХ. Согласно этой теории, выдвинутой группой немецких ученых во главе с профессором V.Diehe в 1997 г., что в большинстве случаев клетки Березовского-Штернберга являются результатом моноклональной пролиферации зрелых В-клеток, происходящих из зародышевого центра фолликула лимфатического узла. Эти клетки, избежав апоптоза (запланированной клеточной смерти), получают возможность неконтролируемой пролиферации. События, которые происходят в зародышевом центре фолликула лимфатического узла, играют решающую роль в патогенезе ЛХ, а основным механизмом, определяющим начало злокачественной пролиферации, является блок апоптоза.

При ЛХ нарушается структура лимфатических узлов, соединительно-тканные тяжи, разрастаясь непосредственно от капсулы, пронизывают ткань лимфатического узла, превращая его в гранулему. Клеточный состав представлен В-лимфоцитами на разных стадиях созревания, Т-лимфоцитами с фенотипом Т-хелперов и Т-супрессоров. Иммунологическими маркерами, имеющими дифференциально-диагностическое значение, являются антигены с СД-15 и СД-30 обычно при отсутствии СД-45 и редкой экспрессии СД-20 клетками Березовского-Штернберга.

Таким образом, ЛХ рассматривается как злокачественная опухоль одного из звеньев иммунной системы с вероятным макрофагальным происхождением опухолевой клетки. Выраженный иммунодефицит при ЛХ, нарастающий в поздних стадиях заболевания, является результатом первичной неспецифической несостоятельности иммунной системы. Он рассматривается в настоящее время как предрасполагающий (но не решающий) фактор в этиологии ЛХ.

Патогенез лимфомы Ходжкина

Раскрытие патогенеза ЛХ затруднено тем, что до настоящего времени нет единой точки зрения для объяснения синдрома общей интоксикации при ЛХ, его волнообразного течения. В последние годы изучается значение концевой дезоксинуклеотидтрансферазы (КТД) – маркерного фермента незрелых лимфоцитов в периферической крови. У больных ЛХ без симптомов интоксикации в лимфоцитах крови содержание КТД в 2,5-4 раза превышает норму.

Субпопуляция молодых незрелых лимфоцитов выполняет функцию клеточного питания, выделяя в межклеточную среду КТД, способствующую реутилизации нуклеиновых продуктов распада погибающих клеток. Растущая опухоль привлекает к себе значительную часть этих лимфоцитов. При достаточном числе лимфоцитов опухоль развивается локально, достигая больших размеров без тенденции к генерализации. Пополнение субпопуляции лимфоцитов происходит из костного мозга. Истощение костного мозга сопровождается снижением числа лимфоцитов, иногда полным исчезновением фракций лимфоцитов с КТД.

Полное истощение фракции КТД – зависимых лимфоцитов приводит к снижению питания многих соматических клеток организма, что клинически проявляется похуданием. Кроме того, в крови скапливаются продукты распада тканей и опухоли, которые вызывают пирогенную реакцию. Клинически это проявляется лихорадкой и профузным потом. В таких условиях мобилизация резервов костного мозга может привести к временному выбросу КТД – зависимых лимфоцитов. Это сопровождается снижением температуры, уменьшением потливости, некоторым восстановлением массы тела. Затем симптомы интоксикации вновь нарастают, наблюдается их волнообразность у нелеченных больных.

Уменьшение КТД – зависимых лимфоцитов, которые расходуются в огромных количествах в связи с ростом новообразования и в то же время поставляют первичные клеточные элементы для иммунокомпонентных клеток – Т-лимфоциты приводят к нарушению функции надзора над опухолевыми клетками, а также снижает защиту организма – хозяина от инфекции и различных воздействий.

Таким образом, первичная неспецифическая несостоятельность иммунной системы при ЛХ, усугубляется при прогрессировании процесса. Универсальность иммунной системы, которая становится опухолевым полем, объясняет чрезвычайную сложность заболевания. Патогенетическое лечение невозможно проводить без изучения иммунных факторов и коррекции иммунных сдвигов, которые нарастают при лучевом лечении и химиотерапии.

Патологическая анатомия

Морфологическим субстратом лимфомы Ходжкина считается полиморфно-клеточная гранулема, образованная одновременным разрастанием лимфоцитов, ретикулярных клеток, нейтрофильных и эозинофильных гранулоцитов, плазматических клеток, фиброзной ткани. Лимфогранулематозная ткань вначале образует отдельные мелкие узелки внутри лимфатического узла, при этом часто возникают некрозы. Характерной особенностью ЛХ является наличие гигантских многоядерных клеток Березовского-Штернберга. Исследователи единодушны во мнении, что при отсутствии клеток Березовского-Штернберга диагноз ЛХ неправомочен.

Клетки Березовского-Штернберга представляют собой крупные ретикулярные элементы диаметром 15-45 мк. Их протоплазма имеет неправильные очертания, нечеткие границы, голубовато-сиреневую окраску, не содержит включений. Ядро крупное, с отчетливо выраженной мембраной, образующей многочисленные складки и выросты, вследствие чего оно нередко имеет дольчатый вид. Дольчатость их ядер считают также проявлением полиплоидии, т.е. повторных делений ядра без одновременного деления протоплазмы. Центральная часть ядра относительно бедна хроматином и содержит крупное ядрышко округлой или овальной формы, нередко окруженное зоной просветления.

Лимфомой Ходжкина обычно поражаются лимфатические узлы, реже процесс локализуется в селезенке, печени, легких и других органах. По классификации ВОЗ различают лимфатические и экстралимфатические проявления ЛХ. Под термином "лимфатические" понимают поражение лимфатических узлов, селезенки, вилочковой железы, лимфоидного глоточного кольца, червеобразного отростка и групповых лимфатических фолликулов (пейеровых бляшек). Поражение других органов относят к числу экстралимфатических проявлений ЛХ.

Лимфатические узлы в норме имеют овальную или округлую форму и мягкоэластическую консистенцию, размеры их колеблются от 1,5 до 20-30 мкм. При ЛХ пораженные лимфатические узлы увеличены в размерах, с течением времени консистенция их становится плотнее, они сливаются между собой, образуя конгломерат с бугристой поверхностью, пальпаторно напоминая "булыжник мостовой" или "картошку в мешке". Вовлечение в процесс селезенки, печени, легких и других органов характеризуется появлением в них множественных, реже одиночных округлых и овальных образований. На разрезе они белесоватого цвета, не имеют капсулы, но четко отграничены от окружающих тканей. Поражение селезенки и печени иногда невооруженным глазом неразличимы и могут быть обнаружены лишь при гистологическом исследовании.

Микроскопически клеточный состав нормального лимфатического узла очень пестрый. Преобладают лимфоциты (75-80%) и ретикулярные клетки (15-25%), кроме них встречаются плазматические и тучные клетки, бласты, макрофаги, гранулоциты и моноциты. В пораженных лимфатических узлах при микроскопическом исследовании наряду с пролиферацией клеточных элементов обнаруживают некроз, склероз соединительной ткани и клетки Березовского-Штернберга. Структура пораженных лимфатических узлов отличается значительным полиморфизмом, что затрудняло создание единой гистологической классификации.

Гистологическая классификация лимфомы Ходжкина

Начиная с 1944 по 2001 год гистологическая классификация ЛХ претерпела ряд изменений. В 50-х и в начале 60-х годов XX века обычно использовалась гистологическая классификация H.Jackson и F.Parker (1944), где различали 3 варианта ЛХ: парагранулема, гранулема и саркома.

Парагранулема. Среди клеток гранулемы преобладают лимфоциты, плазматические клетки, а эозинофилов мало или отсутствуют, не отмечаются некрозы и фиброзы. Клетки Березовского-Штернберга встречаются в умеренном количестве. Общая структура лимфатического узла частично сохранена или стерта.

Гранулема. Клеточный состав гранулемы представлен многочисленными ретикулярными клетками, типичными клетками Березовского-Штернберга, с примесью

большого количества лимфоцитов, плазматических клеток, моноцитов и эозинофилов. Структура лимфатического узла, как правило, полностью стерта, могут встречаться некрозы, очаги фиброза.

Саркома. Преобладают резко анаплазированные ретикулярные клетки, в числе которых имеются несомненные клетки Березовского-Штернберга; одновременно с ними присутствуют в том или ином количестве другие клеточные элементы гранулемы. Рисунок узла полностью стерт.

При этой классификации самым частым вариантом ЛХ явилась гранулема (80-85%), значительно реже встречалась парагранулема (около 10%) и саркома (1-5%). Недостатком этой классификации было то, что почти все случаи ЛХ рассматривались как гранулема.

В 1963 году R.J.Lukes предложил другую классификацию ЛХ, которую он совместно с J.J.Butler опубликовал в 1966 г. Эта классификация включала 6 гистологических вариантов: лимфогистиоцитарный, нодулярный, лимфогистиоцитарный диффузный, нодулярный склероз, смешанно-клеточный, диффузно-фиброзный и ретикулярный.

На конгрессе в г. Ри (Франция) в 1965 г. эта классификация была упрощена (Lukes R. et. al., 1966), объединением некоторых вариантов, и она приведена в следующей таблице.

Морфологическая классификация и гистологические варианты лимфомы Ходжкина

Классификация		
По H.Jackson и F.Parker,1944	По R.J.Lukes, J.J.Butler, 1966	Принятая в г. Ри в 1966 г.
Парагнулема	Лимфогистиоцитарный нодулярный вариант. Лимфогиоцитарный диффузный вариант	Лимфоцитарное преобладание
Гранулема	Нодулярный склероз. Смешанно-клеточный вариант	Нодулярный склероз. Смешанно-клеточный вариант
Саркома	Диффузный фиброз. Ретикулярный вариант	Лимфоцитарное истощение

Гистологические 4 варианта, принятые в г. Ри в 1966 г., использовались в клинической практике до 2001 г. Согласно этой классификации:

1. **Лимфоцитарное преобладание** характеризуется относительным преобладанием числа лимфоцитов и гистиоцитов и незначительным количеством клеток Березовского-Штернберга.

2. **Нодулярный склероз** – отличительной особенностью этого варианта является наличие коллагенового фиброза. В основном фиброзные перегородки окружают островки лимфатической ткани, иногда фиброз может поражать лимфатический узел диффузно. Клеточный состав представлен клетками Березовского-Штернберга лакунарного типа, лимфоцитами, плазматическими клетками, эозинофилами. Иногда в центре лимфоидного островка виден некроз, в этой зоне часто наблюдаются нейтрофильные гранулоциты.

3. **Смешанно-клеточный вариант** имеет гистологические картины, промежуточные между лимфоцитарным преобладанием и истощением. Определяется различное

количество лимфоцитов, эозинофильных гранулоцитов и плазматических клеток, а число клеток Березовского-Штернберга умеренное, могут быть небольшие очаги некроза.

4. **Лимфоцитарное истощение** характеризуется относительной бедностью лимфоцитами и обилием клеток Березовского-Штернберга (ретикулярный подвариант) или почти полным вытеснением клеточного субстрата беспорядочным разрастанием соединительной ткани или белковой субстанции типа проколлагена.

Перечисленные 4 варианта расположены в порядке ухудшающего прогноза и определение их имеет не только диагностическое, но и клинико-прогностическое значение как для выбора адекватного плана лечения, так и для назначения реабилитационных мероприятий.

Лимфоцитарное преобладание является наиболее благоприятным вариантом, в нем очень мало клеток Березовского-Штернберга. Это относительно редкий вариант ЛХ и составляет 7-10% всех случаев болезни Ходжкина.

Нодулярный склероз составляет 30-35% всех случаев ЛХ. Лимфатические узлы при этом варианте отличаются большой плотностью и имеют тенденцию к спаянности, поэтому они медленно регрессируют под влиянием химиолучевой терапии. Прогностически этот вариант несколько хуже, чем вариант лимфоцитарное преобладание.

Смешанно-клеточный вариант ЛХ встречается наиболее часто (50%) и прогностически неблагоприятен. Он характеризуется быстрым распространением заболевания, нередко гематогенным метастазированием и симптомами интоксикации.

Лимфоцитарное истощение включает 2 подтипа и имеет самый неблагоприятный прогноз. Морфологически оно характеризуется выраженным истощением лимфоидной ткани, быстрым прогрессирующим клиническим течением, лихорадкой, лимфоцитопенией, нарушением функции печени, поражением ретроперитонеальных и висцеральных лимфатических узлов живота, селезенки, костного мозга. Этот вариант встречается приблизительно у 10-15% больных с ЛХ, чаще у лиц старше 55 лет.

В 2001 году экспертами ВОЗ принята последняя гистологическая классификация ЛХ, которая по существу базируется на ранее использовавшейся классификации R.J.Luckes и J.J.Butler. В этой классификации выделено 2 типа лимфомы Ходжкина:

- Классическая и нодулярная с преобладанием лимфоцитов (парагранулема). В основу классификации взяты иммуноморфологические характеристики. В отличие от классификации 1966 г. в этой гистологической классификации в зависимости от клеточного состава узелков (нодулей) выделяют два подтипа в варианте нодулярного склероза со смешанно-клеточным составом в нодулях (I тип) и с лимфоидным истощением в нодулях (II тип). Больные со II типом клеточного состава нодулей имеют худшее течение болезни и у них отмечаются генерализованные стадии и более короткая выживаемость.

Все 4 варианта сохранены, но все они имеют одинаковый иммунологический фенотип: на поверхности опухолевой клетки экспрессируются СД-15 и СД-30 антигены, отсутствуют или имеются в небольшом количестве клетки с экспрессией СД-20 и отсутствуют клетки, несущие на своей поверхности маркер СД-45.

В этой классификации выделена небольшая группа больных, имеющая сходную с классической лимфомой Ходжкина морфологическую характеристику, но иную иммунологическую. Характерные для классической лимфомы Ходжкина маркеры СД-15 и СД-30 отсутствуют, но на поверхности крупных L и H (lymphocytic and histiocytic) клеток с многодольчатыми пузырьковидными ядрами экспрессируются антигены СД-20, СД-45, СД-79а и ЕМА. Эта форма болезни получила название нодулярная с лимфоид-

ным преобладанием лимфомы Ходжкина. Клиническое течение этого варианта индолетное и длительное время не требует лечения (Е.А.Демина, 2005).

Лимфома Ходжкина сопровождается угнетением Т-клеточного иммунитета, что выражается в высокой частоте герпетических инфекций (herpes Zoster развивается у 16% больных) с тенденцией к развитию некротических форм и генерализации.

Таким образом, выделение отдельных гистологических вариантов не противоречит представлению о морфологической динамичности болезни. Такая иммуноморфологическая дифференциация оправдывается различием в клиническом течении отдельных гистологических вариантов болезни.

Рост и распространение лимфомы Ходжкина в организме

Распространение ЛХ в организме больного происходит различными путями, что полностью соответствует опухолевой природе заболевания.

Опухолевым полем может быть часть или целый лимфатический узел или вся лимфатическая система. Опухоль обычно клинически проявляется после длительного периода гиперплазии (дисплазии), однако практически этот период часто отсутствует, и опухоль возникает in situ или сразу имеет инвазивный рост. В значительной степени это зависит от биологических особенностей больного, возраста, пола, состояния гомеостаза в период развития болезни. ЛХ наиболее часто метастазирует лимфогенно, вовлекая в процесс смежные группы лимфатических узлов и смежных органов.

Гематогенное метастазирование происходит путем сосудистой инвазии. Сосудистая инвазия, выявленная при исследовании биоптата, имеет прогностическое значение. Так, среди больных, у которых при биопсии лимфатического узла выявлена сосудистая инвазия опухолью, средняя продолжительность жизни составила 21,8 мес., по сравнению с 65,8 мес. среди больных, у которых она не была обнаружена. Сосудистая инвазия в селезенке часто сочетается с метастазами в печени и костном мозге, при этом наблюдаются ранние рецидивы и снижение показателя выживаемости (R.Kischner с соавт., 1974). Наиболее часто гематогенное метастазирование наблюдается при лимфоцитарном истощении, особенно у лиц преклонного возраста.

Таким образом, лимфома Ходжкина возникает уницентрически, т.е. вначале поражается один из участков лимфоидной ткани, чаще всего в лимфатическом узле. В дальнейшем клетки Березовского-Штернберга распространяются по лимфатической системе и приводят к развитию новых очагов в лимфатических узлах. Этим объясняется особенность ЛХ, при котором в отличие от солидных злокачественных опухолей лимфоидная ткань поражается не только вблизи первичного очага, но и в отдаленных частях тела.

Международная клиническая классификация лимфомы Ходжкина по стадиям, принятая в Ann Arbor (США) в 1979 г., дополненная в Cotswold, 1989 г.

Стадия I – (локальная форма). Поражение одной лимфатической зоны или структуры (I) или локализованное поражение одного экстралимфатического органа или ткани (IE) в пределах одного сегмента. К лимфатическим структурам относятся лимфатические узлы, селезенка, вилочковая железа, глоточное кольцо Вальдейера, червеобразный отросток, пейеровы бляшки.

Стадия II – (регионарная форма). Поражение двух и более лимфатических зон по одну сторону диафрагмы (например, средостение – одна зона, корни легких – отдель-

ные от средостения самостоятельные зоны) или локализованное поражение одного экстралимфатического органа или ткани и их регионарных лимфатических узлов с или без поражения других лимфатических областей по ту же сторону диафрагмы (II E). Для II стадии следует указать число пораженных лимфатических зон, например II 4.

Стадия III (генерализованная форма). Поражение лимфатических узлов или структур по обе стороны диафрагмы, которое может сочетаться с локализованным поражением одного экстралимфатического органа или ткани (**III E**) или поражением селезенки (**III S**), или поражением того или другого (**III E + S**). Рекомендуется выделять верхние абдоминальные лимфатические узлы (в воротах печени, селезенки, чревная) – III 1 и нижние абдоминальные (парааортальные, мезентеральные) – III 2.

Стадия IV (диссеминированная форма). Диссеминированное (многофокусное) поражение одного или нескольких экстралимфатических органов с или без поражения лимфатических узлов или изолированное поражение экстралимфатического органа с поражением отдаленных (не регионарных) лимфатических узлов. Поражение печени и/или костного мозга – всегда IV стадия.

В новую международную классификацию внесены ряд символов, которых необходимо поставить при определении стадии распространения лимфомы Ходжкина.

Эти символы:

А – симптом интоксикации отсутствует.

Б – наличие следующих симптомов интоксикации (одного или всех):

1) повышение температуры выше 38^{0}С не менее 3 дней подряд без признаков воспаления;

2) ночной профузный пот;

3) похудание на 10% массы тела за последние 3 месяца.

E – локализованное (в пределах одного сегмента) экстранодальное поражение (стадии I E, II E, III E).

S – поражение селезенки (I S, II S, III S).

МТИ – медиастинально-торакальный индекс (МТИ) – отношение максимальной ширины срединной тени к диаметру грудной клетки в самом широком ее месте – на уровне Th 5-6 на прямых рентгенограммах.

X – массивное ("bulky") поражение лимфатических узлов. Если массивное ("bulky") поражение лимфатических узлов превышает 1/3 МТИ, то это обозначается X-1, а любые опухолевые массы диаметром более 10 см – X-2.

CS – clinical stage – клиническая стадия устанавливается в результате подробного клинического обследования и диагностической биопсии лимфатического узла (или ткани) и костного мозга.

PS – pathologie stage – патологической стадией понимают стадию, установленную в результате хирургических процедур: лапароскопия со спленэктомией, биопсия печени и внутрибрюшных лимфатических узлов.

CRu – неуверенная или недоказанная полная ремиссия, т.е. таким символом обозначают, когда после окончания лечения определяются увеличенные до 1-1,5 см в диаметре лимфатические узлы.

Кроме стадии и симптомов интоксикации для выбора тактики лечения и его объема у больных с ЛГМ в настоящее время используется **группа прогностических факторов,** так называемые "факторы риска", которые в большей или меньшей степени определяют прогноз заболевания. К ним относятся: 1 – массивное поражение

лимфатических узлов средостения (MTU > 0,33); 2 – поражение 3 или более областей лимфатических узлов; 3 – ускорение СОЭ > 30 мм/час при стадии Б и СОЭ > 50 мм/час при стадии А; 4 – экстранодальное поражение в пределах, обозначаемых символом Е.

В соответствии с клинической классификацией больные ЛГМ были разделены на две большие группы:

1) больные с ранними ("early") стадиями, для которых на момент создания классификации радикальная лучевая терапия была методом выбора;

2) больные с распространенными (advansed) стадиями, для лечения которых использовалась полихимиотерапия или комплексное химиолучевое лечение.

В четвертом издании "Классификации злокачественных опухолей" по системе TNM предлагается дополнительно установить стадию рецидива опухоли. Целесообразность установления рецидива у больных ЛХ обусловлена тем, что лечение поздних рецидивов высокоэффективно при использовании стандартных программ 1-й линии. Выбор программы лечения в этом случае осуществляется в соответствии со степенью распространенности опухоли при рецидиве. Рекомендуется обозначать стадию рецидива значком "R" или "r". При этом необходимо указать сначала стадию с максимальным предшествующим распространением болезни, а затем, обозначив символом "r", стадию рецидива. Например, лимфогранулематоз III 2BS, R ("r" или рецидив) II 2A. Полностью диагноз ЛХ рекомендуется писать с обозначением морфологического варианта, развернутой стадии с указанием зон поражения и их числа (для II стадии), а также с обозначением номера рецидива и времени его наступления. Рецидивы подразделяются на ранние (возникшие в течение 12 месяцев после окончания лечения) и поздние (возникшие более чем через 12 месяцев после окончания лечения). Такое разделение имеет большое значение при выборе интенсивности лечения рецидива.

Например, лимфогранулематоз, вариант смешанно-клеточный, стадия III 2BS с поражением медиастинальных, забрюшинных, подвздошных лимфатических узлов, селезенки, R 2-й поздний, стадия рецидива II 2A с поражением надключичных, подмышечных лимфатических узлов слева. Такое подробное оформление диагноза вызвано усилившейся в последнее время тенденцией к значительной индивидуализации лечения в зависимости от прогностических факторов, времени наступления рецидива, его распространенности и возможности повторного применения программ 1-ой линии и лучевой терапии.

Следует подчеркнуть, что одним из самых больших достижений онкологии второй половины XX века стало излечение лимфомы Ходжкина. Современные программы лечения первой линии позволяют получить полную ремиссию у 70-90% первичных больных, а 10-летний рубеж переживают 60% из них.

Клиническая картина лимфомы Ходжкина

Клинические проявления ЛХ весьма разнообразны. Патологический процесс, начинаясь в лимфатических узлах той или иной группы, может распространяться практически на любые органы и ткани, и сопровождаться симптомами интоксикации. Наиболее часто первым, ранним и характерным признаком болезни является увеличение периферических лимфатических узлов, которое появляется без видимых причин или совпадает по времени с простудным заболеванием. Как правило, пораженные лимфатические узлы имеют округлую или овальную форму и неодинаковую, но чаще плот-

ноэластическую консистенцию. Они безболезненны, подвижны, не спаяны с кожей и подлежащими тканями, прилежат друг к другу, в последующем по мере увеличения размеров соединяются между собой, образуя конгломераты. Кожа над конгломератом не изменена, не гиперемирована, не натянута, подкожные вены не расширены, свищи не образуются.

Опухолевый процесс начинается унicентрически, чаще всего (75-80%) первыми поражаются шейно-надключичные лимфатические узлы. При множественном поражении окружность шеи увеличивается, контуры ее становятся неровными, иногда на глаз заметно выбухание соответственно увеличенным лимфатическим узлом. В момент обращения к врачу у 20-25% больных одновременно с шейно-надключичными лимфатическими узлами могут поражаться лимфатические узлы средостения. При этом в течение длительного времени оно не проявляется клиническими симптомами. В этот период увеличенные лимфатические узлы в средостении могут быть обнаружены случайно при рентгенологическом исследовании органов грудной клетки. После того, как формируется конгломерат увеличенных лимфатических узлов и он достигнет значительных размеров, появляется одышка, кашель, боль за грудиной и синдром сдавления верхней полой вены. В далеко зашедших случаях при сдавлении лимфатическими узлами грудного протока или присоединении вторичной инфекции появляется плеврит, сопровождающийся субфебрильной или высокой температурой.

Первичная лимфома Ходжкина подчелюстных, околоушных, затылочных, подмышечных, паховых лимфатических узлов наблюдается редко. Изолированное первичное поражение забрюшинных лимфатических узлов выявлять крайне трудно. Клиническими симптомами их вовлечения в процесс могут быть постоянные боли в поясничной области, метеоризм, склонность к запорам.

В период развернутых проявлений лимфогранулематоза возможно поражение всех лимфоидных и других органов и тканей. Селезенка поражается у 25-30% больных, при этом она долгое время может оставаться не увеличенной, а тотальное поражение может сопровождаться спленомегалией, аутоиммунной гемолитической анемией, тромбоцитопенией.

Среди экстранодальных проявлений лимфогранулематоза наиболее часто (30%) встречается поражение легочной ткани, не сопровождающееся физикальными симптомами. Костная система – частая локализация лимфогранулематоза (20%), при этом наблюдается отчетливая склонность к распространению патологических очагов в позвонках, затем в грудине, костях таза, ребрах, значительно реже в трубчатых костях. Оссалгия является основным проявлением поражения костей и наблюдается несколько раньше, чем можно выявить патологические очаги рентгенологически.

Патогномичных симптомов поражения печени нет. Она может быть увеличена и сопровождаться симптоматикой, характерной для хронического гепатита: тошнотой, чувством тяжести в правом подреберье, иногда увеличением органа, лихорадкой. Из диагностических тестов значимым является повышение уровня щелочной фосфатазы (за счет увеличения печеночного изофермента).

Из органов желудочно-кишечного тракта чаще поражается желудок, тонкая и слепая кишка с чревообразным отростком. В этих органах процесс может возникать первично в виде солитарной гранулемы, вовлекая большой объем желудка, значительных отрезков кишечника с полным прорастанием опухолью всех слоев органа, разрушая слизистую оболочку, в связи с чем клиническая и рентгено-эндоскопическая картина не

отличается от рака желудочно-кишечного тракта. Только при гистологическом исследовании биопсийного или удаленного материала устанавливается правильный диагноз.

Вторичное поражение молочных желез наблюдается при распространении процесса из подмышечных и подключичных лимфатических узлов. При этом молочная железа увеличивается в размерах, отекает, возможно развитие симптома "лимонной корки".

Первичный лимфогранулематоз кожи относится к наиболее редким проявлениям начала заболевания. При длительном течении, иногда через много лет после длительной ремиссии, могут развиваться вторичные лимфогранулемы, которые локализуются обычно на коже живота, спины, конечностей. Кожные лимфогранулемы могут быть в виде отдельных узелков от нескольких миллиметров в диаметре до обширных инфильтратов, имеющих темно-красную окраску, окруженные пигментированными и отечными участками кожи.

Изменения центральной нервной системы, главным образом, спинного мозга, обычно имеют вторичный (компрессионный) характер. Неврологическая очаговая симптоматика быстро прогрессирует, вызывает серьезное нарушение вплоть до полного поперечного миэлита.

Общие симптомы. Больные часто жалуются на общую слабость, утомляемость, потерю аппетита, к которым присоединяются симптомы интоксикации, что ухудшает прогноз. Как указано выше, к симптомам интоксикации относят:

1) лихорадку неясного генеза с подъемом температуры тела до 38^0 и выше, продолжительность не менее недели, снижение которой не удается при помощи противовоспалительной терапии. Этот феномен применяют для дифференциальной диагностики между воспалительным лимфаденитом и лимфогранулематозом;

2) ночной проливной пот;

3) необъяснимая потеря массы тела более чем на 10% за последние 3 месяца.

Наличие любого из этих симптомов служит основанием для установления подгруппы в соответствующей стадии ЛГМ.

Биологическую активность опухолевого процесса характеризуют:

- ускорение СОЭ – более 30 мм в час;
- повышение уровня гепатоглобулина, церулоплазмина, альфаглобулина;
- гиперфибриногенемия.

Варианты клинического течения

В большинстве случаев (90%) ЛХ клинически протекает с обострениями, во время которых процесс постепенно распространяется на новые группы лимфатических узлов и внутренние органы. Изредка заболевание протекает бурно, с острым началом, высокой температурой, профузным потом.

Неблагоприятное влияние на течение ЛХ оказывают беременность, солнечная радиация, физиопроцедуры.

"Сигналами тревоги", при которых на амбулаторном приеме можно высказать подозрение на лимфомы Ходжкина, являются:

1) появление одного или нескольких увеличенных, безболезненных лимфатических узлов эластичной консистенции в регионарных областях (шейных, надключичных, подмышечных, паховых);

2) постепенное увеличение различных групп лимфатических узлов, увеличение их плотности и склонность к слиянию;

3) необъяснимая лихорадка, сопровождающаяся профузным ночным потом, потерей массы тела и общей слабостью.

Диагностика лимфомы Ходжкина

Для выбора эффективного метода лечения ЛХ необходимо поставить клинический диагноз с установлением стадии распространения опухолевого процесса, гистологического варианта, совокупности отягощающих обстоятельств со стороны жизненно важных органов пациента, для определения которых следует придерживаться единого принципа обследования.

Обследование больного с подозрением на ЛХ включает в себя следующие обязательные исследования:

1) сбор анамнеза, при котором выясняют жалобы и динамику заболевания, устанавливают время и последовательность появления увеличенных лимфатических узлов, наличие или отсутствие связи с инфекцией или воспалительным процессом, симптомов интоксикации, обратив особое внимание на "сигналы тревоги";

2) тщательный осмотр больного, пальпацию всех периферических лимфатических узлов (в т.ч. подключичных, локтевых и подколенных), пальпацию брюшной полости, в т.ч. печени, селезенки и области забрюшинных и подвздошных лимфатических узлов;

3) пункция, а затем обязательная адекватная биопсия пораженного лимфатического узла. При изолированном увеличении медиастинальных, брюшных и забрюшинных лимфатических узлов необходимо прибегать к парастернальной медиастинотомии или лапаротомии соответственно. В последние годы в ряде клиник с этой целью стали применять методы эндоскопической малоинвазивной хирургии. Стало быть, что у всех больных с подозрением на ЛХ обязательна морфологическая верификация диагноза с уточнением гистологического варианта его;

4) иммунотипирование – обнаружение в опухолевой ткани СД-15 и СД-10, кластеров дифференцировки, экспрессируемых клетками Березовского-Штернберга, т.е. выявление в опухоли мономорфного опухолевого клеточного клона;

5) клинико-биохимические исследования крови, к которым относятся полный клинический анализ крови с исследованием числа лейкоцитов и с подсчетом лейкоцитарной формулы, уровня гемоглобина, тромбоцитов и скорости оседания эритроцитов, и из биохимических проб – исследования уровня щелочной фосфатазы, а также показателей, характеризирующих функции печени и почек (креатинин, мочевина, общий белок, альбумин, альфа-2-глобулин, трансаминазы, ЛДГ, гепатоглобулин, фибриноген, церулоплазмы, при большой опухолевой массе желательно определение уровня мочевой кислоты);

6) обязательным для всех больных является рентгенография грудной клетки в прямой и боковой проекциях, которая позволяет уточнить состояние лимфатических узлов средостения, легочной ткани и плевры. Даже при отсутствии изменений на рентгенограммах обязательна КТ грудной клетки, которая позволяет выявить невидимые на стандартных рентгеновских снимках медиастинальные лимфатические узлы;

7) ультразвуковое исследование органов брюшной полости и забрюшинной области для исключения поражения мезентериальных, забрюшинных, внутритазовых лимфатических узлов, печени, селезенки. В сомнительных случаях показана КТ брюшной полости;

8) радиоизотопное исследование костной системы с радиофармацевтическим препаратом, меченным ТС 99 и лимфатической системы с цитратом галлия (Ga 67);

9) трепанобиопсия подвздошной кости (желательно билатериальная – с 2-х сторон) – обязательная процедура, т.к. является единственным методом, подтверждающим или исключающим специфическое поражение костного мозга;

10) нижняя лимфография позволяет выявить поражение лимфатических узлов в полости таза, в области брюшной аорты и забрюшинного пространства ниже диафрагмы.

Исследование проводится с помощью прямой контрастной или непрямой изотопной лимфографии. Методика прямой лимфографии была описана в 1954 г. Кинмонтом и Тейлором. В кожу первого межпальцевого промежутка стопы вводят 0,2 мл стерильного 5% раствора синьки Эванса. После этого под местной анестезией на тыльной стороне стопы делают разрез кожи длиной 3-4 см. В подкожной клетчатке отыскивают окрашенный в синий цвет крупный лимфатический сосуд. Его выделяют, берут на держалку. В проксимальный конец сосуда вводят тонкую иглу. С помощью специального аппарата, допускающего точное дозирование усилия в сосуд в течение 4-6 мин. вводят 5-10 мл контрастного вещества (липиодолультрафлюид) со скоростью 1 мл/мин. Обзорные рентгенограммы производят после введения препарата и через 24 часа. К этому времени контраст накапливается в забрюшинных лимфатических узлах. Пораженные лимфатические узлы увеличены в размерах, имеют неровные контуры, полностью или на отдельных участках не накапливают контраста.

Непрямая изотопная лимфография технически проще. Она заключается во введении 0,5-1,0 мл раствора коллоидного золота в первый межпальцевой промежуток стопы. Коллоидные частицы по лимфатическим сосудам поступают в забрюшинные лимфоузлы. С помощью сканирующего устройства получают их изображение на сканограмме. При поражении лимфатического узла размер его увеличивается, а структура становится неоднородной с участками снижения или полного отсутствия активности.

11) к факультативному методу исследования относятся:

а) фиброларингоскопия с биопсией подозрительных участков слизистой для выяснения состояния лимфатического аппарата Вальдейера, которая позволяет провести дифференциальный диагноз с неходжкинскими лимфомами, при которых эта локализация поражения встречается часто;

б) МРТ имеет преимущество перед всеми методами диагностики при установлении поражения ЦНС.

12) диагностическая лапаротомия позволяет точно установить поражение лимфомой Ходжкина селезенки и печени, так как УЗИ и сканирование не дают полной информации о состоянии селезенки и лимфатических узлов в ее воротах. Поэтому при I и II стадиях лимфомы Ходжкина применяется диагностическая лапаротомия, при которой производят ревизию забрюшинных, брыжеечных и подвздошных лимфатических узлов, селезенки, печени, органов желудочно-кишечного тракта и малого таза. Берут на гистологическое исследование наиболее крупные, “подозрительные” лимфатические узлы, удаляют селезенку и накладывают на ее ножку танталовые скрепки для обозначения зоны, подлежащей облучению. Для решения вопроса о состоянии печени производят пункцию или краевую биопсию этого органа. Кроме того, у молодых женщин производят овариопексию, фиксируя яичники к задней поверхности тела матки узловыми швами. Тем самым у больных, которым предстоит лучевая терапия на подвздошные и паховые лимфатические узлы, яичники выводятся из зоны облучения. Это позволяет у многих женщин сохранить менструальную и детородную функции.

Следует отметить, что диагностическая лапаротомия со спленэктомией и биопсией печени в настоящее время почти полностью потеряла свое значение в связи с широким внедрением УЗКТ и КТ. Эта операция применяется только в диагностически сложных ситуациях, когда нет другой возможности получить достаточный для гистологического исследования материал. Удаление даже пораженной селезенки не является лечебным мероприятием, т.е. не улучшает ни непосредственных, ни отдаленных результатов лечения лимфомы Ходжкина. Кроме того после спленэктомии возрастает частота стафилококковых инфекций (Е.А. Демина, 2004). Таким образом, тщательное выполнение по показаниям вышеуказанных методов исследования во многом способствует составлению индивидуального, эффективного плана лечения.

Дифференциальная диагностика

1. **Инфекционный мононуклеоз** (болезнь Филатова) – острое инфекционное заболевание, сопровождающееся высокой лихорадкой, болями в горле как при остром тонзилите, поражением лимфатических узлов, печени, селезенки и характерными изменениями гемограммы.

- Лихорадка часто может быть неправильного типа, иногда волнообразная с длительностью от 4 дней до 1 месяца. У лиц старше 40 лет типична более высокая и длительная лихорадка.
- Лимфоаденопатия – наиболее постоянный симптом. Раньше других и более отчетливо увеличиваются шейные лимфатические узлы, но в отличие от лимфомы Ходжкина, преимущественно по заднему краю грудино-ключично-сосцевидной мышцы с обеих сторон в виде "бусинки"размерами до 1-3 см в диаметре. Они плотноватой консистенции, безболезненны, не спаиваются между собой, кожа над ним не изменена.
- Кардинальным проявлением мононуклеоза является картина катарального, фолликулярного, лакунарного тонзилита, сопровождающегося болями в горле, покраснением миндалин.
- Наряду с умеренной спленомегалией и гепатомегалией у 3-25% больных может возникнуть **экзантема.** По характеру она может быть пятнисто-папулезной, розеолезной, петехиального типа потницы. Она держится 1-3 дня и бесследно исчезает.
- Для инфекционного мононуклеоза характерным признаком является увеличение содержания в периферической крови **моноцитов,** достигающих 50-80% от общего числа лейкоцитов.
- При проведении десенсибилизирующей, противовоспалительной терапии последовательно нормализуются вышеуказанные признаки болезни: нормализуется температура, исчезают боли и гиперемия в горле, экзантема, постепенно исчезают увеличенные лимфатические узлы, снижается содержание мононуклеарных клеток до нормы в периферической крови.

2. **Туберкулезный лимфаденит** развивается у больных, имеющих первичный туберкулезный комплекс. Пораженные лимфатические узлы имеют плотноватую консистенцию, иногда с очагом размягчения, они спаиваются между собой и с кожей, подкожным жировым слоем, образуя малосмещаемые конгломераты. Диагностика облегчается при обнаружении в пунктате казеозной массы с наличием клеток Пирогова-Ланхганса. При сильном размягчении лимфатических узлов кожа над ним краснеет, истончается и сливкообразная казеозная масса сероватого цвета прорывается кнаружи, образуя свищ.

3. **Острый неспецифический лимфаденит**, который возникает при наличии в близлежащих органах или тканях гнойного очага. Увеличенные лимфатические узлы болезненны, кожа над ним может быть гиперемирована, больной лихорадит, температура носит гектический характер, со стороны периферической крови лейкоцитоз со сдвигом лейкоформулы влево, высокая СОЭ. По мере очищения раны от гноя вышеуказанные симптомы исчезают. Отсутствие эффекта от интенсивной антибактериальной терапии в течение 7-10 дней после начала лечения, большие размеры и плотность узлов служит основанием для пункции или биопсии увеличенного лимфатического узла.

4. **Саркоидоз или болезнь Бенье-Бека-Шаумяна** преимущественно поражает органы дыхания, характеризуется увеличением лимфоузлов средостения с обязательным вовлечением в процесс легочной ткани. При дифференциальной диагностике следует учитывать частое наличие при саркоидозе *триады Лефгрена*: узловатой эритемы, болей и припухлости в суставах с симметричным увеличением лимфоузлов корней легких. При подозрении на саркоидоз средостения показана медиастиноскопия с биопсией внутригрудного лимфатического узла.

5. **Острый лимфобластный лейкоз** сопровождается геморрагическим синдромом, лихорадкой, нарастающей общей слабостью, быстрой утомляемостью в результате анемии, болью в брюшной полости, в костях, особенно в голени. Увеличенные регионарные лимфатические узлы имеют эластическую консистенцию, безболезненны. Селезенка и печень увеличены. Дифференциальное диагностическое значение имеет картина периферической крови за счет наличия не созревших лимфобластных клеток.

Лечение лимфомы Ходжкина

Лимфома Ходжкина является одним из первых онкологических заболеваний, при котором была доказана возможность полного излечения большой группы больных. Если в начале 1940-х годов 5 лет переживало лишь 5% больных, то при использовании современных программ лечения 10-летняя безрецидивная выживаемость составляет 60%, а в группе больных с локальными стадиями достигает 80-90%, это позволяет не скрывать от больного истинного диагноза, требуя от больного беспрекословного выполнения всех требований запланированной программы лечения.

Хирургический метод не применяется при лечении лимфомы Ходжкина, а лучевая терапия по радикальной программе длительное время была основным методом лечения I-III стадии лимфомы Ходжкина, но в настоящее время во всем мире отдают предпочтение комплексной терапии, в которой основными компонентами являются лучевая и лекарственная терапия.

Принципиально новый подход к планированию и проведению лучевой терапии больных лимфомой Ходжкина связан с разработкой и широким внедрением в клиническую практику так называемой радикальной программы лучевой терапии, которая применялась до 90-х годов. Выполнение этой программы основано на дифференцированном подходе к выбору объема и последовательности облучения зон лимфатической системы в зависимости от стадии процесса, клинических особенностей заболевания и гистологического варианта лимфомы Ходжкина. Эти же показатели являются ведущими в решении вопроса об использовании лучевой терапии в сочетании с полихимиотерапией.

При I-II А стадии лимфомы Ходжкина и морфологических вариантах – лимфогистиоцитарный и нодулярный склероз – лучевая терапия является основным компонентом

комплексного лечения. Следует отметить, что при применении только лучевой терапии по радикальной программе у больных с I-II А стадией у одной трети больных возникали рецидивы, а высокая общая выживаемость обеспечивалась успешной химиотерапией рецидива (М.А.Волкова, 2001, Mauch P.V., Armitage J.O., Diehe V. et. al., 1999).

При проведении лучевой терапии по радикальной программе облучению подлежат как области, в которых выявлены патологические изменения (суммарная очаговая доза 40-50 Гр.), так и зоны вероятного распространения опухолевого процесса (суммарная очаговая доза 30-35 Гр.) по дробно-протяженной методике фракционирования. Облучение проводится с использованием крупных полей сложной конфигурации, что позволяет одновременно подводить туморицидную дозу к очагам поражения и зонам субклинического распространения опухоли в условиях защиты жизненно важных органов. Существует также модификация радикальной программы с последовательным облучением отдельных полей.

Стадия заболевания является одним из основных факторов при планировании объемов облучения. При I стадии с наддиафрагмальной локализацией можно ограничиваться мантевидным полем. В случае поражения узлов верхней половины шеи облучается кольцо Вальдейера, но исключается средостение. При увеличении средостенных узлов облучение через наддиафрагмальные поля дополняется воздействием на селезенку и околоаортальные области. При II стадии необходимо облучение через мантиевидные и Г-образные поля. При поддиафрагмальной локализации процесса облучение проводят в полном объеме по обе стороны диафрагмы. Лучевую терапию проводят на гамма-терапевтических или мегавольтных аппаратах по 2-2,5 Гр. в день на поле.

Следует отметить, что во второй половине 60-х годов и в 70-е годы существовало довольно строгое разделение – лучевую терапию применять по радикальной программе при локализованных стадиях, а полихимиотерапию – при генерализованных. В последующем, начиная с 80-х годов, при локализованных стадиях все шире стали применять сочетание лучевой терапии с противоопухолевыми препаратами. Сочетание двух методов позволило не только повысить непосредственную эффективность лечения, но и отдаленные результаты.

Адекватные дозы лучевой терапии на каждое поле были разработаны H.Kaplan в 60-х годах. Именно он впервые обратил внимание на тот факт, что при дозе облучения в 30 Гр. риск развития рецидива в облученном поле составляет всего 11%, а в интервале доз от 35 до 40 Гр. – лишь 4,4%, но при дальнейшем повышении дозы облучения 100% эффективности все равно достичь не удается. В середине 70-х годов O.Fletcher и L.Shukovsky обобщили данных 5 исследований и подтвердили данные H.Kaplan, что в интервале между 30-40 Гр. (проанализировано 239 полей облучения) достигается максимальный локальный контроль за болезнью – 97%, но после 40 Гр. кривая зависимости локального контроля за болезнью от уровня туморицидной дозы выходит на плато, не поднимаясь до 100% уровня (Mauch P.V., et. al., 1999). Большинством центров Европы и Северной Америки принято, что при проведении лучевой терапии для пораженных зон 30 Гр. обеспечивает локальный контроль в 90%, 36 Гр. – 95% и 40 Гр. – 95% случаев, а для субклинических зон поражения – 95% локального контроля обеспечивает 30 Гр. (Н.В.Ильин, 2001). В настоящее время общепринятой дозой лучевой терапии на каждое поле считается 32-36 Гр., а для химиотерапии лимфомы Ходжкина рекомендуется значительное количество различных цитостатиков.

Монохимиотерапия в настоящее время используется крайне редко исключительно в качестве паллиативной терапии у ослабленных больных пожилого возраста. В монорежиме наиболее часто применяется:

- Винбластин в дозе 6 мг/м^2 еженедельно с последующим удлинением интервалов до 2-3 недель после 3-й или 4-й инъекции;
- Прокарбазин (натулан) – 100 мг ежедневно курсами с суммарной дозой 6-8 г;
- Хлорамбуцил (лейкеран) по 10 мг 5 дней в неделю курсами с суммарной дозой 400-500 мг.

Эффективность монохимиотерапии невысока – 15-30% полных ремиссий у первичных больных, однако она нередко обеспечивает довольно длительное удовлетворительное самочувствие и сдерживание прогрессирования ЛХ у тех больных, которым проведение современной терапии невозможно (Е.А.Демина, 2005).

На протяжении почти полувека схема MOPP (мехлорэтамин, винкристин, натулан, преднизалон) и ее модификации, а также схема ABVD (адриамицин, блеомицин, винбластин, дакарбазин) и сочетание или чередование этих схем оставались основными программами первой линии для больных ЛГМ.

На V Международном симпозиуме по лимфоме Ходжкина в сентябре 2001 г. в Кельне программа ABVD стала признана методом выбора для первичных больных с благоприятным и промежуточным прогнозом.

Схемы 1-й линии полихимиотерапии при лимфоме Ходжкина

I. Наиболее предпочтительная схема: ABVD – в следующих режимах:
Адриамицин (доксорубицин) – 25 мг\м^2 в\в в 1-й день;
Блеомицин – 10 мг/м^2 в/в в 1-й и 14-й день;
Винбластин – 6 мг/м^2 в/в в 1-й и 14-й день;
Дакарбазин (ДТИК, имидазол – карбоксамид, детисен) –
375мг\м^2 в\в в 1-й и 14-й день.
Перерыв между циклами 2 недели.

II. Альтернативные схемы: MVPP, CVPP, COPP и др.

MVPP – Мустарген – по 6 мг/м^2 в/в в 1 и 8 дни.
Винбластин – 6 мг/м^2 в/в в 1-й и 8 дни.
Прокарбазин – по 100 мг/м^2 внутрь. С 1 по 14 день ежедневно.
Преднизолон – по 40 мг/м^2 внутрь, с 1 по 14 день ежедневно.
Перерыв между циклами – 3-4 недели.

CVPP – Циклофосфамид – по 650 мг/м^2 в/в в 1 и 8 дни.
Винбластин – по 6 мг/м^2 в/в в 1 и 8 дни.
Прокарбазин – по 100 мг/м внутрь, с 1 по 14 день ежедневно.
Преднизолон – по 40 мг/м внутрь с 1 по 14 день ежедневно.
Перерыв между циклами 2 недели.

COPP – Циклофосфамид – по 650 мг/м^2 в/в в 1 и 8 дни.
Винкристин – по 1,4 мг/м^2 в/в в 1 и 8 дни.
Прокарбазин – по 100 мг/м^2 внутрь, с 1 по 14 день ежедневно.
Преднизолон – по 40 мг/м^2, внутрь с 1 по 14 день ежедневно.
Перерыв между циклами 2 недели.

При проведении только одной полихимиотерапии у больных с любой стадией лимфомы Ходжкина лечение следует проводить до достижения полной ремиссии. Затем необходимо провести, как минимум, еще два консолидирующих (закрепляющих) цикла лечения по той же схеме. Полная ремиссия после 3 циклов полихимиотерапии у

больных с ранними (I-II) стадиями достигается не более чем в 50% случаев, а при распространенных стадиях заболевания у того же числа пациентов – только после 6 циклов. Поэтому необходимый минимум всей программы лечения составляет не менее 6 циклов, но может быть до 12 циклов.

При использовании только полихимиотерапии полная ремиссия достигается у 70-85% больных, а 10-летняя выживаемость составляет 60%. Однако у 40% больных возникают рецидивы. В отличие от лучевой терапии, где рецидивы чаще возникают в новых зонах, после полихимиотерапии рецидивы чаще отмечаются в исходных зонах поражения. Эти наблюдения послужили основанием для совмещения в одной программе полихимиотерапии и лучевого воздействия на опухоль. Такой подход не только улучшил общую выживаемость больных лимфомой Ходжкина, но позволило в 3-4 раза сократить число рецидивов (с 40% до 10-12%). В последние два десятилетия комплексное химиолучевое лечение стало методом выбора для абсолютного большинства больных ЛГМ. Основным принципом лечения стал тезис: "Объем лечения соответствует объему поражения" (Е.А.Демина, 2005).

При определении тактики и объема лечения больных ЛГМ, кроме стадии и симптомов интоксикации, учитывается целый ряд прогностических признаков, так называемых факторов риска. Последние в большей или меньшей степени определяют прогноз заболевания. Большинство клиник используют факторы риска, выделенные Германской группой по изучению лимфомы Ходжкина. К ним относятся:

- Массивное поражение лимфатических узлов средостения (МТИ >0,33);
- Поражение 3-х или более областей лимфатических узлов;
- СОЭ > 30 мм/час при наличии симптомов интоксикации – Б и СОЭ > 50 мм/час при отсутствии симптомов интоксикации – А;
- Экстранодальное поражение в пределах, обозначаемых символом Е.

В зависимости от исходных факторов риска, стадии и наличия или отсутствия симптомов интоксикации выделяются три большие прогностические группы: больные с **благоприятным, промежуточным и неблагоприятным прогнозом**. Необходимо особо подчеркнуть, что стадия и симптомы интоксикации по-прежнему остаются важными признаками для прогноза заболевания и выбора программы лечения. Однако они в настоящее время перестали быть единственно определяющими лечебную тактику.

Прогностические группы:

1) благоприятная – больные с I А и II А стадиями ЛГМ без факторов риска;

2) промежуточная:

а) больные с I А и I Б стадиями и факторами риска:

- экстранодальное поражение в пределах стадии Е;
- СОЭ > 30 мм/час при наличии симптомов интоксикации – Б;
- СОЭ > 50 мм/час при отсутствии симптомов интоксикации – А.

б) больные со II А стадией и факторами риска:

- экстранодальное поражение в пределах стадии Е;
- СОЭ > 50 мм/час при отсутствии симптомов интоксикации – А;
- поражение трех и более областей лимфатических коллекторов.

в) больные со II Б стадией и факторами риска:

- СОЭ > 30 мм/час при наличии симптомов интоксикации – Б;
- поражение трех и более областей лимфатических коллекторов.

3) неблагоприятная:

а) больные с I А, I Б, II А стадиями с массовым поражением лимфатических узлов средостения – МТИ ± 0,33;

б) больные со II Б стадией и факторами риска:

- массивное поражение лимфатических узлов средостения – МТИ > 0,33;
- экстранодальное поражение в пределах стадии Е;
- все больные с III и IV стадиями.

Для включения больного в любую прогностическую группу достаточно наличия хотя бы одного из перечисленных факторов риска. В экономически развитых странах и наиболее благоприятных по медицинскому обслуживанию регионах мира почти две трети больных обращаются за медицинской помощью в начальных стадиях заболевания. Именно этот контингент больных формирует благоприятную и промежуточную прогностические группы.

Лечение больных благоприятной прогностической группы

Для лечения больных с I и II стадиями без факторов риска предпочтительней сокращенная программа лечения, которая включает 2-4 цикла полихимиотерапии по схеме ABVD, а затем – облучение только зон исходного поражения в СОД, не превышающей 36-40 Гр. При небольших исходных размерах лимфатических узлов и достижении полной ремиссии до лучевой терапии СОД облучение может быть снижен до 30-32 Гр. Лучевая терапия должна быть начата на 14 день после последнего введения химиопрепаратов, но не позже 21 дня. Проводится облучение зон исходного поражения в режиме: ежедневное облучение 5 дней в неделю, РОД 1,8-2,0 Гр. до СОД не более 36 Гр. На зоны исходно больших конгломератов периферических лимфатических узлов (диаметром более 6 см) СОД может быть доведена до 40 Гр. Длительность программы лечения при 4 циклах ABVD + лучевая терапия достигает 20 недель. Такая программа лечения позволяет получить 98% полных ремиссий. 6-летнее безрецидивное лечение составляет 94% и 6-летняя общая выживаемость достигает – 98-100% (Е.А.Демина, 2004).

За последние годы исследованиями Миланской, Манчестерской группы исследователей, РОНЦ им. Н.Н.Блохина РАМН на основании крупных рандомизированных исследований доказано преимущество химиолучевого лечения перед одной радикальной лучевой терапией у больных с благоприятным прогнозом. Они рекомендуют применять 2-4 цикла полихимиотерапии по схемам ABVD, EBVP, VA REC-B и облучения зон исходного поражения расширенными полями (Mauch P.V. et. al., 1999, Е.А.Демина, 2002).

Лечение больных промежуточной прогностической группы

Эта группа больных лимфомой Ходжкина наиболее многочисленна, и принципиальное преимущество химиолучевого лечения для этой группы больных было доказано еще к началу 90-х годов. Однако в лечении этой группы больных остается ряд нерешенных проблем. Остается открытым вопрос об объеме и дозах лучевой терапии в рамках химиолучевого лечения, останется ли ABVD "золотым стандартом" полихимиотерапии для этой группы больных. Попытки различных исследовательских групп предложить альтернативные программы полихимиотерапии пока не увенчались успехом. До последнего времени оставался открытым вопрос об объеме лучевой

терапии – надо ли облучать только зоны исходного поражения или необходимо использовать широкопольное облучение по радикальной программе.

Французская кооперированная группа, проводив рандомизированное исследование (218 больных), не выявило существенного различия в 6-летнем безрецидивном течении при использовании лучевой терапии только на зоны исходного поражения в сравнении с методикой расширенных полей (87% против 93%) в рамках химиолучевого лечения (Zittoun R. et. al., 1985). Аналогичные данные были представлены группой GSHG на V Международном симпозиуме по лимфогранулематозу в сентябре 2001 г. в Кельне. Рандомизировано 1068 больных, лечение состояло из двух двойных циклов (чередующихся) CVPP/ABVD + облучение либо только зон исходного поражения, либо лучевая терапия расширенными полями. Частота полных ремиссий составляла 97 и 98% соответственно. При медиане наблюдения в 26 мес. выживаемость, свободная от неудач лечения, достигла 92 и 94%, общая – 97 и 97% соответственно (Ruffer J.U., Sieber M. et. al., 2001).

Как видно из этих исследований, для больных с лимфомой Ходжкина с промежуточной прогностической группой сокращение объема облучения до зон исходного поражения не снижает ни непосредственных, ни отдаленных результатов лечения.

Лечение больных неблагоприятной прогностической группы

С середины 1960-х годов XX в., когда впервые была предложена полихимиотерапия по схеме MOPP и до начала 1990-х годов существенных успехов в лечении этой группы больных достигнуто не было. При применении любых стандартных схем полихимиотерапии первой линии типа MOPP или ABVD частота ремиссий составляла 60-80%, а 5-7 летняя выживаемость не превышала 70%.

Предпринятые в 1980-х годах попытки интенсификации терапии путем простого соединения двух наиболее эффективных схем терапии первой линии MOPP и ABVD не повысили непосредственной эффективности и не улучшили отдаленные результаты лечения.

В середине 1990-х годов был предложен другой принцип интенсификации лечения больных лимфомой Ходжкина с неблагоприятным прогнозом за счет сокращения интервалов между курсами полихимиотерапии, включение этопозида в схемы первой линии и последующего облучения зон массивного поражения и/или остаточных опухолевых масс в сниженных до 30-36 Гр. СОД. Внедрение в клиническую практику лекарственных препаратов на основе клониостимулирующих факторов (G-CSF- филграстим, ленограстим) создало благоприятные возможности для такой интенсифицированной программы. В последние годы было предложено несколько новых программ, среди которых небольшое распространение получила программа BEACOPP в сочетании с лучевой терапией.

BEACOPP – базовый: циклофосфамид – 650 мг/м^2, в/в, в 1-й день доксорубицин – 25 мг/м^2 в/в в 1-й день; этопозид – 100 мг/м^2 в/в в – 1-3 дни ежедневно; прокарбазин – 100 мг/м^2, внутрь, в 1-7 дни, преднизалон 40 мг/м^2, внутрь, в 1-14 дни ежедневно, винкристин – 1,4 мг/м^2 в/в, в 8-й день; блеомицин– 10 мг/м^2, в/в в 8-й день. Цикл повторяется на 22 день, считая от первого дня цикла. После 8 циклов BEACOPP, в случае уменьшения опухолевой массы более чем на 50-70%, проводится лучевая терапия в дозе 30-36 Гр. на остаточные опухоли в лимфатических узлах и/или на зоны исходно больших опухолевых масс.

При отсутствии прокарбазина в схеме BEACOPP возможно использование дакарбазина в дозе 375 мг/м^2 капельно в 1-й день лечения. Такая замена вполне допустима, т.к. после метилирования и ряда не ферментативных преобразований оба препарата превращаются в метилдиазоний, который и является действующим агентом.

Частота полных регрессий на программах типа BEACOPP превышает 90%, а 5-летняя безрецидивная выживаемость достигает 80-85% при общей 5-летней выживаемости до 85-96%.

Международное, многократное рандомизированное исследование, проведенное Германской группой по изучению лимфомы Ходжкина, выявило статистически значимое преимущество эффективности лечения в группе больных лимфомой Ходжкина, получивших лечение в программе BEACOPP ± лучевую терапию по сравнению с больными, получившими лечение по схеме COPP+ABVD с аналогичным объемом облучения: выживаемость свободная от неудач лечения, составила 72 и 81% соответственно (P<0,05), общая выживаемость – 89 и 94%.

Аналогичные данные были получены и в ГУ РОНЦ им. Н.Н.Блохина РАМН. Необходимо отметить хорошую переносимость терапии по схеме BEACOPP, что позволило проводить лечение в амбулаторных условиях у 80% больных (Е.А. Демина, 2004).

Использование современных интенсивных программ терапии у больных лимфомой Ходжкина исключило необходимость применения поддерживающего лечения в любом виде.

В настоящее время по мнению большинства исследователей больным с лимфомой Ходжкина с неблагоприятными прогностическими факторами следует проводить интенсифицированную многокомпонентную полихимиотерапию. Пока наилучшей схемой является BEACOPP.

Таким образом, основным методом лечения у первичных больных с лимфомой Ходжкина при любой распространенности опухолевого процесса является химиолучевое лечение. При адекватном подборе схемы полихимиотерапии в комбинации с лучевой терапией непосредственная эффективность превышает 80% при общей выживаемости, достигающей 90%.

Однако по-прежнему остаются нерешенные вопросы. Одним из наиболее актуальных является определение прогностических признаков для выделения группы больных с очень плохим прогнозом. В этом направлении объединенная группа исследователей из Хьюстона, клиника Мейо и клиник Милана предложили использовать для выделения группы больных с крайне неблагоприятным течением ряд новых биологических факторов. Ими выделено три наиболее весомых параметра: сывороточный IL-10, сывороточный СД-30 и уровень альбумина. Анализ выживаемости 307 больных с лимфомой Ходжкина показал, что при нормальных значениях всех трех показателей 10-летняя выживаемость до прогрессирования достигает 91%, а при изменении всех трех показателей – высоком уровне сывороточного IL-10 и СД-30 и низком уровне альбумина – лишь 44% (P <0,001), выживаемость достигает 95 и 75% соответственно (Sarris A.H. et. al, 2001).

Общепринятые методы лечения лимфомы Ходжкина в зависимости от стадии и прогностических признаков

- **Лечение I A и II A ст. с благоприятным прогнозом:**

I A ст. – 2 цикла ПХТ по схемам ABVD или CVPP (COPP) + лучевая терапия на зону поражения до 36 Гр. + 2 цикла ABVD или CVPP (COPP).

II А ст. – 2 цикла ПХТ по схемам ABVD или CVPP (COPP) + лучевая терапия на зоны поражения 36 Гр. и возможного метастазирования на этаже 30 Гр. + 2 цикла ПХТ по схемам ABVD или CVPP (COPP).

- **Лечение I А и II А ст. с промежуточным прогнозом:**

I А ст. – 3 цикла ПХТ по схемам ABVD или CVPP + лучевая терапия на зону поражения 36 Гр. + 3 цикла ПХТ по схемам ABVD или CVPP.

II А ст. – 3 цикла ПХТ по схемам ABVD или CVPP + лучевая терапия на зоны поражения 36 Гр. и возможного метастазирования на этаже 30 Гр. + 3 цикла ПХТ по схемам ABVD или CVPP.

- **Лечение распространенных форм лимфомы Ходжкина с промежуточным прогнозом II B-IV ст.** Проведение 6 циклов ПХТ по схемам ABVD или COPP + лучевая терапия: – при II B ст.: на очаги поражения 36 Гр., профилактически на очаги возможного метастазирования на этаже 30 Гр. Профилактическое облучение селезенки до 30 Гр.; – для III А ст.: на очаги поражения до 36 Гр., профилактически на очаги возможного метастазирования на этаже до 30 Гр.; – для III B, IV A и IV B ст.: а очаги поражения до 30 Гр.

- **Лечение распространенных форм лимфомы Ходжкина с неблагоприятным прогнозом II B – IV ст**. Проведение от 8 до 10 циклов ПХТ по схемам BEACOPP или VELP-DCHOP + лучевая терапия: – для II B стадии: на очаги поражения до 36 Гр., профилактически на очаги возможного метастазирования на этаже до 30 Гр. Профилактическое облучение селезенки до 30 Гр.; – для III А стадии: на очаги поражения до 36 Гр., профилактически на очаги возможного метастазирования на этаже до 30 Гр.; – для III B, IV A и IV B стадии: на очаги поражения до 30 Гр.

Особенности дистанционной гамматерапии при стадии болезни E:

1. Если экстранодальное поражение подвергалось полной резорбции (ПР) за 2 курса ПХТ, то после проведения полного объема ПХТ от проведения лучевой терапии на очаг поражения E целесообразно воздержаться.

2. Если после двух курсов ПХТ нет полной резорбции экстранодального очага, но до окончания 6 курсов он подвергся резорбции, то лучевая терапия проводится в профилактических дозах – 30 Гр.

3. Если после окончания лекарственного лечения сохраняется остаточная опухоль, то лучевая терапия проводится в лечебных дозах – 36 Гр.

Лечение рецидивов лимфомы Ходжкина

При использовании современных программ лечения рецидивы возникают у 10-15% больных в зависимости от исходной стадии заболевания и прогностических факторов. Из общего числа рецидивов половина возникает в 1-й год после окончания (ранние рецидивы), остальные рецидивы возникают позже. Легче лечению поддаются рецидивы, возникшие после радикальной лучевой терапии, и поздние рецидивы, возникшие после многолетних ремиссий.

К группе с ранними рецидивами в основном относятся больные с первично-резистентным течением лимфомы Ходжкина (больные, не достигшие полной ремиссии по 1 программе лечения). Лечение таких больных наименее эффективно.

При лечении поздних рецидивов, развившихся после нескольких лет полной ремиссий, используются те же принципы диагностики и терапии, что и у первичных больных, включая повторную биопсию. Выбор программы лечения зависит от стадии ре-

цидива и прогностических факторов, определяемых теми же диагностическими методами, что и при первичном обследовании.

Для лечения больных с ранними и поздними рецидивами применяют схемы полихимиотерапии второй линии (B-CAV, CEP, CEVD, ABDIC), что позволяет увеличить частоту полных ремиссий у больных с ранними рецидивами лимфомы Ходжкина с 11 до 25-50%, однако 3-летнее безрецидивное течение не превышает 10-30%, тогда как частота повторных полных ремиссии в группе больных с поздними рецидивами достигает 75%, а 10-летнее безрецидивное течение – 45%. (Е.А. Демина, 2004).

Основные режимы 2-ой линии лекарственной терапии при рецидивах лимфомы Ходжкина (по Е.А. Деминой, 2004)

1. *B-CAV* – Блеомицин – по 5 мг/м^2, в/в, в 1, 28, 35 дни.
   Ламустин – 100 мг/м^2, внутрь натощак, в 1-й день.
   Доксорубицин – 60 мг/м^2, в/в, в 1-й день.
   Винбластин – 6 мг/м^2, в/в, в1-й день.
   Цикл возобновляется на 42 день.
2. *CEP* – Ламустин – 80 мг/м^2, внутрь натощак, в1-й день.
   Этопозид – по 100 мг/м^2, в/в, капельно с 1 по 5 день ежедневно.
   Преднимустин – по 60 мг/м^2 внутрь, с 1 по 5 день ежедневно.
   Цикл возобновляется на 28 день.
3. *ABDIC* – Доксорубицин – 45 мг/м^2, в/в, в 1-й день.
   Леомицин – по 5 мг/м^2, в/в, с 1 по 5 день ежедневно.
   Дакарбазин – по 200 мг/м^2, внутрь, с1 по 5 день ежедневно.
   Преднизалон – по 40 мг/м^2 внутрь, с 1 по 5 день ежедневно.
   Ломустин – по 50 мг/м^2, внутрь натощак, в 1-й день.
   Цикл возобновляется на 28 день.

Следует подчеркнуть, что за последние 30 лет предложено немало схем 2-й линии, однако по свидетельству большинства исследователей, эффективность их остается на прежнем уровне.

Высокодозная химиотерапия (ВДХ)

Результаты лечения первично-резистентных больных лимфомой Ходжкина, а также больных с ранними и повторными рецидивами при использовании стандартных схем 1-ой и 2-ой линии сегодня признаются неудовлетворительными. Новый подход к лечению рецидивов этого заболевания и преодолению первичной резистентности стал возможен в связи с разработкой методики высокодозной химиотерапии с последующей пересадкой аутологичных клеток предшественников кроветворения или костного мозга. Основными показаниями для этого вида лечения являются первичный ранний и вторичный рецидивы.

Однако в последнее время подвергается сомнению целесообразность применения данного метода лечения у первично-резистентных больных и больных в 3-м и последующих рецидивах. Это связано с неудовлетворительными результатами ВДХ в этих группах больных.

Методика высокодозной химиотерапии состоит из 2-х этапов. На первом этапе производится индукционная цикловая полихимиотерапия по одной из схем 2-ой линии,

наиболее часто используется схема Dexa-BEAM. В последние годы для этой цели предложены схемы DHAP ASHAP и др.

4. *Dexa BEAM* – Дексаметазон – 8 мг 3 раза в день внутрь с 1 по 10-й день.
Кармустин (BCNU) – 60 мг/м^2, в/в, капельно во 2 день ежедневно.
Мелфалан – 20 мг/м^2, в/в, капельно в 3-йдень.
Этопозид – 200 мг/м^2 в/в, с 4 по 7 день ежедневно каждые 12 часов.
Цитарабин – 100 мг/м^2 внутривенно капельно с1-го по 7-й день, ежедневно в каждые 12 часов.
Клониостимулирующие факторы – с 8 по 18 день ежедневно.
После 2 циклов проводится высокодозный этап.

DHAP – Дексаметазон – 40 мг/м^2 в/в капельно с 1-го-по 5-й день.
Цитарабин – 2000 мг/м^2 в/в капельно 2 раза в сутки во 2-й день.
Цисплатин – 100 мг/м^2 в/в 24-часовой непрерывной инфузией в 1-й день.
Цикл возобновляется на 28 день. После 2 циклов проводится высокодозный этап.

Второй этап – высокодозная химиотерапия проводится после 1-2 индуцированных циклов полихимиотерапии, при достижении частичной или полной регрессии опухоли. При этом происходит мобилизация клеток –предшественников кроветворения клониостимулирующими факторами. Затем осуществляется сбор клеток предшественников кроветворения из периферической крови и /или эксфузия костного мозга. После этого проводится высокодозная химиотерапия. Наиболее распространенными режимами ВХТ являются схемы BEAM и CBV.

BEAM – Кармустин – 300 мг/м^2 в 1-й день.
Этопозид – 100-200 мг-м^2 со 2-го по 5-й день.
Цитарабин – 200-400 мг/м^2 со 2-го по 5-й день.
Мелфалан – 140 мг/м^2 в 6-й день.

Возвращение клеток – предшественниц кроветворения периферической крови и/или аутомиелотрансплантация производится на 7-й день.

CBV – Циклофосфамид – 1,5 мг/м^2 с 1-го по 4-й день;
Этопозид – 100-150 мг/м^2 каждые 12 часов введений с 1-го по 3-й день.
BCNU (кармустин) – 300 мг/м^2 в 1-й день.

Возвращение клеток-предшественниц кроветворения периферической крови и и/или аутомиелотрансплантация производится на 5-й день.

Высокодозная химиотерапия должна проводиться только в специализированных клиниках.

Эти программы позволили увеличить число полных ремиссий до 60-80%, 3-летнюю безрецидивную выживаемость – до 40-60%, однако различия в 5-летней общей выживаемости менее значимы.

28.4 Неходжкинские лимфомы (НХЛ)

Неходжкинские лимфомы – это гетерогенная группа злокачественных лимфопролиферативных опухолей, отличающихся по биологическим свойствам, морфологическому строению, иммунологическому типу, клиническим проявлениям, ответу на лечение и прогнозу. Основными разновидностями являются лимфосаркома и ретикулосаркома. Опухолевый рост начинается с одного лимфатического узла и распространяется путем лимфогенного и/или гематогенного метастазирования.

Заболеваемость НХЛ имеет неизменную тенденцию к росту в течение последних лет; она выше в развитых странах мира, где за 1980-2000 годы увеличилась более чем на 50% и превышает по темпу роста лимфогранулематоз. НХЛ встречаются повсеместно, однако имеют неодинаковый уровень заболеваемости в разных регионах земного шара. По данным ВОЗ в 2000 г. заболеваемость населения различных стран мира составила 10,1$^0/_{0000}$ (мировой стандарт). Высокий уровень ее на 100000 населения зарегистрирован в США (27,0), Канаде (25,3), Австралии (25,2), Новой Зеландии и Финляндии (25,1), Израиле (25,0), низкий – в Мали (3,1), Китае (4,4), Египте (5,2), Индонезии (5,9). В странах СНГ в том же году: в России (5,9), Армении (2,7), Кыргызстане (1,9), Азербайджане (1,8), а по Казахстану нет сведений. НХЛ болеют люди всех возрастов, с раннего детства до глубокой старости, но чаще в возрасте старше 60 лет. Они чаще выявляются у мужчин по сравнению с женщинами.

Этиология НХЛ окончательно не установлена. Исследователями высказывается мнение о том, что увеличивают риск развития НХЛ следующие факторы:

- инфекции, вызванные вирусами Эпштейн-Барр, иммунодефицита, человеческий Т-клеточный лимфоцитарный вирус типа 1;
- первичный и вторичный (ятрогенный) иммунодефицит, аутоиммунные заболевания;
- ионизирующая радиация увеличивает возникновение как лейкоза, рака щитовидной железы, так и неходжкинских лимфом. У больных, получивших лучевую терапию по поводу злокачественной опухоли, позднее чаще возникают НХЛ. Этот риск еще более повышается при применении противоопухолевой химиотерапии и облучение, вызывая вторичный (ятрогенный) иммунодефицит;
- врожденный первичный иммунодефицит, который предрасполагает не только к инфекциям, но к повышению риска развития НХЛ у детей и юношей;
- приобретенный иммунодефицит, вызванный применением различных препаратов у больных по поводу пересадки органов;
- бензол, гербициды и инсектициды ассоциируются с повышенным риском возникновения НХЛ;
- бактерия Helicobacter pylori, вызывающая язву желудка, нередко может привести к возникновению НХЛ той же локализации;

Устранение (по возможности) известных факторов риска может в определенной степени содействовать профилактике этого заболевания.

Иммуиофенотипические особенности различных морфологических вариантов НХЛ

Целью иммунофенотипирования является определение В- и Т- клеточного происхождения опухоли, уровня нарушения клеточной дифференцировки и родства опухолевой клетки определенной анатомической зоны нормального лимфатического узла. Иммунофенотипические особенности различных вариантов НХЛ, зависящие от уровня нарушения дифференцировки лимфоидной клетки, имеют ведущее значение, так как являются высокоинформативным компонентом диагностики и определения прогноза НХЛ.

Наиболее часто (> 90%) НХЛ имеет В-клеточное происхождение, экспрессируя пан-В-клеточные антигены: СД19, СД20, СД22, обычно в сочетании с HLA/DR и молекулами поверхностных иммуноглобулинов. Наличие других В-клеточных антигенов (СД5, СД10, СД38, СД23 и др.) позволяет с наибольшей достоверностью установить

В-клеточный вариант НХЛ, что лежит в основе выбора адекватной лечебной тактики. Для Т-клеточных опухолей характерно наличие СД4, СД7, СД8.

В настоящее время для трактовки варианта НХЛ используется классификация ВОЗ 2001 г., основанная на REAL – классификации 1994 г.

Классификация ВОЗ 2001 года

В-клеточные опухоли	Т-клеточные и ЕК- клеточные опухоли
I. Опухоль из В-клеток предшественников – В- лимфобластный лейкоз/лим-фома из В-клеток предшественников	**I.** Опухоль из Т-клеток-предшественников – Т-лимфобластная (ый) лимфома/лейкоз из клеток предшественников (ОЛЛ из Т-клеток предшественников)
II. Зрелые (периферические) В-клеточные опухоли	**II**. Зрелые (периферические) Т-клеточные опухоли
В-клеточный (ая) хронический лимфоцитарный /пролимфоцитарный лейкоз/лимфома из малых лимфоцитов	Т-клеточный пролимфоцитарный лейкоз
Лимфоплазмоцитарная лимфома	Т-клеточный лейкоз из лимфоцитов с гранулемами
Лимфома маргинальной зоны селезенки (+ ворсинчатые клетки)	Агрессивный лейкоз из ЕК – клеток
Волосатоклеточный лейкоз	Т- клеточная лимфома/лейкоз взрослых (HTLVI +)
Плазмацитома/плазмоклеточная миэлома	Экстранодальная ЕК/ Т- клеточная лимфома (носовой)
Лимфома фолликулярная	Тонкокишечная Т-клеточная лимфома с энтеропатией
Лимфома из клеток маргинальной зоны	Гамма-дельта Т-клеточная лимфома с поражением печени и селезенки
Лимфома зоны мантии	Подкожная панникулитоподобная Т-клеточная лимфома
Диффузная В-крупноклеточная лимфома	Грибовидный микоз (синдром Сезари)
Медиастинальная В-крупноклеточная лимфома	Анапластическая крупноклеточная лимфома, Т/ноль-клеточная, первичный кожный тип
Лимфома Беркитта	Периферическая Т-клеточная лимфома без допол-нительных характеристик, неопределенного типа
Первичная лимфома серозных оболочек	Ангиоиммунобластная Т-клеточная лимфома

Как бы сложно не было, но установление варианта НХЛ на основании морфологической характеристики не только насущная необходимость, а настоятельное требование.

По **степени злокачественности,** согласно классификации ВОЗ (2001) лимфомы разделены на индолентные (медленно протекающие) и в разной степени агрессивные, близкие по характеру и понятиям прежним лимфомам низкой, промежуточной и высокой степени злокачественности; морфологически индолентные – преимущественно зрелоклеточные, мелкоклеточные, а агрессивные – бластноклеточные.

Следует подчеркнуть, что сроки жизни не леченных больных с индолентными вариантами исчисляются годами (медиана – 7-10 лет), а агрессивными – месяцами и

даже неделями (медиана – 1,5-2 года). К высокоагрессивным вариантам относятся: Т- и В- клеточные лимфобластные лимфомы из клеток – предшественников: В-клеточные (лимфома зоны мантии, Беркитта), Т-клеточные (Т-клеточная лимфома взрослых), периферические Т-клеточные лимфомы и тонкокишечная Т-клеточная лимфома.

Для определения **прогноза** у больных НХЛ был разработан специальный международный прогностический индекс – МПИ. Выделено 5 независимых прогностических факторов:
1) возраст (< 60 лет против > 60 лет);
2) стадия (I-II против III-IV);
3) общее состояние больного (0-1 балл против 2-4 баллов по шкале ECOG);
4) число зон экстранодального поражения (< 1 против > 1);
5) повышение уровня лактатдегидрогеназы (ЛДГ) в сыворотке крови (< 1х норма против > 1х норма).

По числу этих показателей составлены группы низкой (0-1 фактор), промежуточной /низкой (2 фактора), промежуточной/высокой (3 фактора) и высокой (4-5 факторов) степени риска раннего метастазирования.

По совокупности прогностических признаков согласно интернациональной модели, для каждого конкретного больного можно предсказать не только продолжительность жизни, но также результат лечения (частоту полных ремиссий), риск развития рецидивов, длительность ремиссий. Кроме обозначенных в МПИ пяти признаков, важное прогностическое значение имеют морфо-иммунологический вариант лимфомы, число зон опухолевого поражения, симптомы интоксикации (В-симптомы), большие размеры отдельных опухолевых образований, поражение средостения и костного мозга, предшествующее лечение и его результаты.

Клиническая картина и диагностика НХЛ

НХЛ начинаются с появления одиночного опухолевого узла и распространяются путем лимфо- и гематогенного метастазирования. Первичный опухолевой очаг может локализоваться в лимфатических узлах (нодальное поражение) или в других органах и тканях (экстранодальное поражение). Клинические проявления обусловлены расположением опухолевых очагов. Отмечается отчетливая разница в частоте поражения разных органов и тканей: так, поражение медиастинальных лимфоузлов возникает реже, чем при лимфогранулематозе, составляя 15-25%, паренхиматозные легочные поражения – 3-6%, вовлечение в процесс селезенки составляет 30-40%, печени – 15-50%, костей – 5-15%, ЖКТ – 10-24%, костного мозга – 30-40% (И.В.Поддубная, 2004).

Наиболее часто первыми признаками болезни бывает поражение лимфатических узлов. При этом лимфатические узлы с самого начала плотны, безболезненны, не спаяны с кожей и подлежащими тканями. Позднее они образуют конгломераты, нередко больших размеров.

При поражении лимфоузлов шеи и средостения могут развиться явления сдавления пищевода и трахеи, вызывающие дискомфорт при глотании пищи и кашель. Сдавление крупных сосудов грудной полости обуславливает застой в системе верхней полой вены, проявляющееся цианозом и отечностью верхней половины тела и лица с нарушением дыхания и тахикардией.

Лимфатические узлы брюшной полости и забрюшинного пространства, достигая значительных размеров, могут обусловить развитие кишечной непроходимости, зас-

той в портальной системе и нарушение лимфооттока из нижней половины тела (как следствие–развитие асцита, отека нижних конечностей, половых органов), появление механической желтухи, нарушение мочеотделения.

При НХЛ носоглотки опухоль быстро растет, может прорастать решетчатый лабиринт, гайморовую пазуху, орбиту, вызывая экзофтальм. Основными клиническими симптомами является затруднение носового дыхания и снижение слуха. Глоточные миндалины могут резко увеличиваться в размерах, затрудняя глотание пищи.

Неходжкинскими лимфомами могут поражаться кожа, ЖКТ, молочная железа, центральная нервная система (ЦНС). Особая клиническая картина развивается при поражении ЦНС, клиническая картина зависит от локализации опухоли, которая проявляется неврологическими симптомами. При вовлечении оболочек мозга НХЛ дают клиническую картину, напоминающую менингит (резкая головная боль, тошнота, рвота, положительные менингиальные симптомы).

При лимфоме кожи появляется подкожное уплотнение, красновато-багрового цвета. Клиника лимфомы молочной железы и желудка почти ничем не отличается от рака этих органов.

Кроме местных симптомов могут отмечаться и общие симптомы в виде необъяснимого похудания, повышения температуры, сильного пота, особенно по ночам и выраженного зуда кожи, как при болезни Ходжкина. Симптомы интоксикации при НХЛ выражены несколько реже, чем при ЛГМ.

Перечисленные симптомы указывают на наличие распространенного опухолевого процесса и ухудшают прогноз заболевания.

Следует иметь в виду, что увеличение лимфатических узлов может быть связано также с инфекцией. В связи с этим назначаются антибиотики. Если в течение нескольких недель не отмечается уменьшение размеров лимфатических узлов, следует провести следующие обследования:

1) Биопсия (взятие кусочка опухоли для исследования) является решающим методом диагностики лимфом. При этом биопсию могут выполнять как иглой, так и с помощью небольшой операции.

2) Пункция и биопсия костного мозга необходимы для выяснения наличия в нем опухолевых клеток.

3) Спинномозговая пункция дает возможность обнаружить опухолевые клетки в спинномозговой жидкости.

4) Иммунологические, цитологические, цитогенетические, молекулярно-генетические исследования клеточного субстрата с целью уточнения типа лимфомы, что важно для определения выбора метода лечения и определения прогноза.

5) Рентгенография грудной клетки в двух проекциях, которая дает возможность выявить увеличенные лимфатические узлы в средостении и вилочковую железу, а также жидкость в плевральных полостях.

6) Компьютерная томография, которая особенно целесообразна при подозрении на лимфому области головы и шеи, грудной клетки, живота и области таза, так как позволяет детально изучить опухоль и окружающие органы и ткани.

7) Магнитно-резонансная томография, которая помогает выявить лимфому головного и спинного мозга.

8) Сканирование с галлием-67 позволяет обнаружить поражение лимфатических узлов, внутренних органов и костей.

9) Сканирование костной системы с помощью технеция-99 выявляет костные поражения, вызванные лимфомой.

10) Ультразвуковое исследование дает возможность детально изучить лимфатические узлы, печень, селезенку и почки.

11) Трепанобиопсия костного мозга, по показаниям – пункция печени.

Кроме того, исследованию должны быть подвергнуты органы, со стороны которых больной испытывает дискомфорт. Специфических диагностических лабораторных тестов при НХЛ нет. Повышение уровня лактатдегидрагеназы в сыворотке крови отражает биологическую активность опухолевого процесса и используется в динамическом наблюдении.

Определение стадии (степени распространения) неходжкинских лимфом

Детальное обследование, включающие морфологические и иммунологические подтверждения диагноза, проводится для определения распространенности опухолевого процесса в соответствии с Ann-Arbor классификацией 1971 г. Классификация по стадиям распространения, симптомам интоксикации полностью соответствует с лимфогранулематозом.

Для прогнозирования скорости роста опухоли и эффективности лечения применяется международный прогностический индекс (МПИ), указанный выше.

К благоприятным прогностическим факторам относятся: возраст менее 60 лет, стадии I-II, отсутствие поражения органов, хорошее общее состояние, нормальные уровни ЛДГ.

К неблагоприятным прогностическим факторам относятся: возраст больного выше 60 лет, стадии III-IV, поражение лимфатических узлов и органов, неудовлетворительное общее состояние и повышение уровня ЛДГ.

Лечение неходжкинских лимфом

Для лечения НХЛ применяются все виды противоопухолевой терапии.

Хирургическое лечение считалось показанным только при одиночных опухолях желудочно-кишечного тракта. Если I стадия была установлена правильно, после радикальной операции почти 60% больных живут без рецидивов 5 лет и более.

В настоящее время положение пересматривается. С целью улучшения качества жизни показанием к началу терапии с хирургическим вмешательством при I стадии НХЛ пищеварительной трубки является только наличие осложнений, угрожающих жизни (кровотечение, кишечная непроходимость, перфорация). Во II стадии и у больных с неблагоприятными прогностическим признаками в I стадии хирургическое лечение обязательно должно быть дополнено химиотерапией; ее проводят до хирургического лечения в качестве неадъювантной терапии и после – для консолидации ремиссии. Проводят 2-3 цикла СНОР при опухолях высокой степени злокачественности и СОР – при промежуточной и низкой.

Обозначения входящих в схемы препаратов, их дозы и режимы введения следующие:

СОР – Циклофосфамид – 400 мг/м^2 в/в в 1-5 дни.
Винкристин – 1,4 мг/м^2 в/в в 1-й день.
Преднизалон – 60 мг/м^2 в 1-5 дни внутрь.
Интервал между циклами 21-28 дней.

CHOP – Циклофосфамид –750 мг/м² в/в в 1 день.
Винкристин – 1,4мг/м² в/в в 1-й день.
Доксорубицин 50 мг/м² в/в в 1-й день.
Этопозид – 100мг/м² в 3-5 день.
Преднизалон – 60 мг/м² в 1-5 дни внутрь.
Интервал между циклами 21 день.

При больших изъязвленных и кровоточащих опухолях существенную помощь больному может оказать паллиативная операция с последующей химиотерапией (не менее 6 лечебных циклов).

Попытки радикального удаления лимфом периферических лимфоузлов, средостения, кожи, миндалин и других органов и тканей нецелесообразны, т.к. они без операции могут быть успешно излечены при использовании лучевой и /или химиотерапии.

Лучевая терапия является высоко эффективным методом лечения НХЛ. Местные рецидивы в зоне облучения редки. Тем не менее, лучевая терапия при НХЛ в виде самостоятельного метода лечения применяется редко. Связано это с тем, что подавляющее большинство больных поступает на лечение в генерализованных III-IV стадиях. Кроме того, даже если лучевая терапия начата в I и тем более II стадии, то при свойственной лимфомам быстрой диссеминации у многих больных уже в процессе облучения или вскоре после его окончания появляются новые опухолевые очаги. Помимо этого, никогда нельзя исключить наличия скрытых очагов поражения. Облучение всего тела приводит к обширному лимфостазу и усилению токсичности без улучшения результатов по сравнению с химиотерапией. Поэтому лучевая терапия применяется в основном в комбинации с химиотерапией. Лишь в отдельных случаях, при невозможности или бесперспективности проведения химиотерапии, лучевая терапия может быть использована в качестве паллиативного облучения отдельных опухолевых образований с целью контроля клинических симптомов, преимущественно при лимфомах низкой степени злокачественности.

Комплексное химиолучевое лечение следует начинать с химиотерапии, которая в I-II стадиях приводит к полным ремиссиям не менее чем у 70-80% больных. Несмотря на это, лучевая терапия обязательно включается в комплекс лечебных мероприятий, она дает более стойкие местные лечебные результаты, а в дополнение к химиотерапии – более длительные ремиссии. Проводится химиолучевое лечение по следующей методике ("сэндвич"): 2-3 цикла химиотерапии + лучевая терапия + 2-3 цикла химиотерапии, проводимые последовательно. Облучение в СОД 32-36 Гр. подлежат только исходные зоны поражения или зоны бывшего поражения (при высокой эффективности этапа химиотерапии). Профилактическое облучение всех групп лимфоузлов нецелесообразно, так как рецидивы с равной частотой возникают как в лимфоузлах, так и за их пределами. Комплексное лечение может применяться повторно при поздних локальных рецидивах, соответствующих I-II стадии.

Больным лимфомой низкой степени злокачественности в I стадии до и после лучевой терапии можно ограничиться 2-мя циклами полихимиотерапии с последующей лучевой терапией без дополнительной химиотерапии после облучения, если оно было начато в полной ремиссии. Больным лимфомами высокой степени злокачественности даже в I стадии до начала лучевой терапии и после нее требуется провести по 3 цикла полихимиотерапии. Во II стадии всем больным вне зависимости от степени злокачественности лимфом следует проводить все 6 циклов полихимимотерапии: 3 до и

3 после лучевой терапии. В качестве полихимиотерапии у больных зрелоклеточными индолентными лимфомами может быть использовано сочетание СОР. Больным с агрессивными опухолями в комплекс химиопрепаратов должны быть включены антрациклины. Наиболее удобным и эффективным является сочетание СНОР.

В случаях, когда опухоль при биопсии удалена полностью, дополнительную химиотерапию после облучения можно не проводить, т.к. оставшиеся циклы полихимиотерапии и лучевая терапия в этих условиях являются консолидирующими.

Гормонотерапия кортикостероидами в качестве самостоятельного противоопухолевого лечения применяется крайне редко, преимущественно при лимфомах низкой степени злокачественности в виде паллиативного воздействия. Используются кортикостероидные гормоны – преднизалон и его аналоги. Они оказывают быстрое противоопухолевое действие в 20-80% случаев без отрицательного влияния на нормальный гемопоэз.

Следует соблюдать биоэквивалентные дозы при замене кортикостероидов: декаметазон: метилпреднизалон =1:5, дексаметазон: преднизалон =1:6, метилпреднизалон: преднизалон =1:1,25. Использование глюкокортикоидов является компонентом комбинированного лекарственного лечения.

Химиотерапия является универсальным основным методом лечения, применяется при всех гистологических вариантах, стадиях и локализациях НХЛ. Опухолевые узлы лимфом обнаруживают чувствительность практически ко всем имеющимся противоопухолевым препаратам.

Общая эффективность монохимиотерапии каждым препаратом колеблется в широких пределах, но не превышает 60-70%, при этом частота полных ремиссий составляет всего 10-20%. При использовании же полихимиотерапии ремиссию можно получить чаще, чем после любого из препаратов в отдельности, у 85-95% больных, из них у 40-60% – полную.

По особым показаниям в стандартных схемах полихимиотерапии одни препараты могут быть заменены на другие, близкие или равноценные по эффективности.

Для определения чувствительности лимфомы к химиопрепаратам следует применять большие ударные дозы препаратов, что позволяет получить максимально выраженный лечебный эффект и тем самым сразу определить чувствительность опухоли к препарату. Если после одной дозы никакого влияния на опухоль не было отмечено, дальнейшее лечение одним этим препаратом следует считать бесперспективным.

Полихимиотерапия чаще проводится в виде коротких (1-2 недели) циклов с интервалами в 2-4 недели. Лечение продолжается до полной ремиссии или до тех пор, пока противоопухолевое действие от цикла к циклу нарастает. Проводимое лечение не отменяют и не переводят больного на другие методы полихимиотерапии сразу после первого цикла, если он оказался безрезультативным. Для определения чувствительности опухолевой ткани к каждому конкретному виду полихимиотерапии необходимо провести не менее двух циклов лечения. Если же и два цикла не привели к положительному результату, метод лечения заменяют на другой. Когда опухолевые узлы быстро уменьшаются, а за время перерывов между циклами вновь увеличиваются, можно говорить о резистентности опухоли, и метод лечения также должен быть изменен. После получения полной ремиссии проводят *2-3 цикла полихимиотерапии для консолидации ремиссии*, после чего лечение прекращают. При наступлении только частичной ремиссии лечение продолжают до полной ремиссии или до развития признаков токсичности. Если на протяжении 3-4 циклов лечения уменьшившиеся опухо-

левые узлы сохраняют свои размеры неизмененными, лечение на время прерывают, производят повторное морфологическое исследование опухоли, т.к. в ряде случаев опухолевая ткань может оказаться замещенной фиброзной. С целью продления сроков ремиссий, лечение рецидивов и преодоления резистентности опухолей к лечению проводится химиотерапия под защитой аутотрансплантации костного мозга и стволовых клеток периферической крови.

Принцип составления плана лечения

Основными принципами составления плана лечения являются степень злокачественности лимфом и стадия опухолевого поражения. Прогностические степени риска определяют интенсивность лечения.

Принципы лечения агрессивных лимфоидных опухолей по сравнению с длительно протекающими индолентными различны. Продолжительность жизни больных агрессивными типами лимфом находится в прямой зависимости от результатов лечения, степени выраженности ремиссий. Эти больные все и всегда с самого начала нуждаются в активном лечении с целью получения максимального лечебного эффекта – полных ремиссий. Для больных зрелоклеточными лимфомами зависимость сроков жизни от результатов лечения менее заметна. Это обстоятельство послужило основанием для предложения вообще до появления выраженной клинической симптоматики воздержаться от лечения и в дальнейшем без особой необходимости не интенсифицировать проводимую терапию для непременного достижения полной ремиссии. Тем не менее, если рассчитывать на выздоровление и хорошее качество жизни, надо стремиться получить полную ремиссию при любом варианте лимфом.

При I-II стадиях при всех типах лимфом методом лечения является химиолучевая терапия, III-IV стадиях – химиотерапия. Общая стратегия лекарственного лечения и выбор химиопрепаратов в основном зависит от степени злокачественности неходжкинских лимфом.

Опухоли агрессивные и высокоагрессивные (крупноклеточные, бластные) обычно быстро растут и бурно прогрессируют, поэтому для них с самого начала (индукция 1 ремиссии) требуется интенсивное, быстродействующее лечение – полихимиотерапия. Лишь в крайних случаях, при невозможности ее применения используют отдельные препараты в высоких разовых дозах. Наиболее подходящим для этого оказался циклофосфамид, который применяется в дозе 400-450 мг\кг, что при массе тела больного 65-70 кг составляет 2,5-3,0 г на одно введение, удовлетворительно переносится и оказывает быстрое (в течение 3-4 дней) положительное влияние на опухоль. Умеренная миелодепрессия (лейкопения II-III степени) развивается к 7-10-му дню интервала, бывает кратковременной, не требует использования клониостимулирующих (КСФ) факторов и позволяет повторить введение препарата в этой же дозе через 14 дней.

В качестве полихимиотерапии первой линии наилучшим пока остается сочетание СНОР (циклофосфан + доксорубицин + винкристин) + преднизолон. Лечение по схеме СНОР легко и просто осуществимо как в стационарах, так и в амбулаторных условиях (все препараты, кроме преднизолона, вводятся в первый день один раз в 2-3 недели), обладает умеренной токсичностью и высокой эффективностью: 80% ремиссий, из них до 50-60% – полных. Сокращение интервала между циклами отчетливо повышает эффективность: документированы преимущества схемы СНОР – 14 над СНОР-21, т.е. когда интервал сокращен с 21 дня до 14 дней. Добавление этопозида (схема СНОЕР)

обуславливает достоверное увеличение частоты полных ремиссий (почти на 10% по сравнению с CHOP-21) и 5-летней выживаемости (на 12% по сравнению с CHOP-21). Следует отметить, что больным старше 60 лет при неблагоприятном прогнозе показано использование схемы CHOP-14, а схема CHOEP оказывается высокотоксичной.

Внедрение в практику моноклональных антител – ритуксимаб (Мабтера), позволило существенно улучшить результаты лечения первичных больных агрессивными лимфомами за счет сочетания их со схемой CHOP – режим – R-CHOP: в первый день – Мабтера – 375 мг\м^2 в виде длительной инфузии, 2-6 дни цикла – стандартная схема CHOP. Следует помнить, что применение Мабтеры должно осуществляться у больных В-клеточными лимфомами, с содержанием СД-20 – антигена. Для больных с диабетом и высоким кровяным давлением можно подобрать схемы полихимиотерапии без кортикостероидных гормонов – MEV,VAMA и др. У больных с сердечной недостаточностью из комплексов химиопрепаратов иногда приходится исключать антрациклины и назначать COPP, MOPP, POMP и др. В настоящее время признаны преимущества применения химиолучевого лечения, где завершающим этапом после полихимиотерапии должен быть лучевой компонент.

Лечение рецидивов агрессивных лимфом является далеко не безнадежный задачей. После 1-го рецидива у 60-80% больных в I-II стадиях и у 40-60% в III-IV стадиях можно снова получить ремиссии на длительное время. Для этого необходимо предусмотреть возможность проведения других методов лечения, ранее не применявшихся. Обычно применяют схемы полихимиотерапии второй линии с использованием препаратов пока редко применяемых на первых этапах лечения: ламустин, кармустин, цитрабин, цисплатин, фосфамид и др. Часто применяют схемы BAEM, CEMP, BACOD-E, ДНАР, Деха-BEAM.

Одним из новых средств терапии НХЛ являются пуриновые аналоги, такие, как флюдарабин фосфат или флюдара, который вызывает нарушение синтеза ДНК и РНК в опухолевой клетке, фрагментацию ДНК, а также увеличивает гибель опухолевых клеток путем апоптоза.

Флюдарабин применяется как монотерапия у больных со злокачественной лимфомой, получивших ранее химиолучевое лечение (терапия второй линии) при низкой степени злокачественности. Наибольшую эффективность препарат проявляет при фолликулярных лимфомах, в то время как при лимфоме из малых лимфоцитов его эффективность низкая. Флюдару назначают в дозе 25 мг/м^2 внутривенно в виде 30 минутной инфузии в 1-5-й день каждые 4 недели, максимальное количество курсов терапии составляет 6. При рецидивах в результате применения флюдара полная ремиссия достигается до 30-35% даже у многократно леченных больных. Наиболее эффективным методом лечения рецидивов является применение флюдара в сочетании с митоксантроном и дексаметазоном при следующей схеме:

Флюдара 25 мг/м^2 в сутки в/в в 1-3 дни.

Митоксантрон 10 мг/м^2 в сутки в/в в 1-й день.

Дексаметазон в таблетках 20 мг в сутки 1-5-й дни.

Курсы повторяют каждые 4 недели, максимальное количество курсов – 8.

При такой схеме лечения общая эффективность составляет 94%, поровну за счет полных и частичных ремиссии. Эффект от терапии сохраняется в течение 20 месяцев у больных, которые находились в состоянии полной ремиссии и 9-10 месяцев для тех, кто был в состоянии частичной ремиссии. Данная комбинация эффективна у больных

пожилого возраста и с неблагоприятными прогностическими факторами: высоким уровнем ЛДГ и бетта-2 микроглобулина.

В настоящее время флюдару успешно применяют в сочетании с циклофосфамидом, идарубицином (Flinn I., et. al., 2000, Foussard C. et. al., 1998, Klase M. et. al., 1999).

Использование Мабтера при рецидиве СД20 + индолентных фолликулярных лимфом позволяет добиться ремиссии почти у половины (48%) больных. Увеличение стандартного числа еженедельных введений мабтера с 4 до 8 способствует повышению эффективности.

Иммунотерапия (биотерапия)

Иммунотерапия представляет собой метод лечения онкологических заболеваний, при котором используются вещества, синтезируемые в организме человека, или их аналоги для активации компонентов иммунной системы, направленных на борьбу с опухолью, или же на другие компоненты, подавляющие пролиферацию и распространение опухолевых клеток.

Известно, что в последние годы при злокачественных опухолях широко стали применять следующие виды иммунотерапии: активная, пассивная иммунотерапия, генная терапия. При злокачественных лимфомах наиболее изученным видом является пассивная иммунотерапия с помощью цитокинов. Использование цитокинов в лечении опухолей лимфоидной системы долгое время оставалось проблематичным, так как предполагалось, что цитокины могут оказать стимулирующее действие на них. Только в последние годы появились ряд клинических работ, в которых успешно использовались интерферон-альфа и гамма, рекомбинантный интерлейкин-2 (Ронколейкин).

Интерферон является гормоноподобным веществом, который вырабатывается лейкоцитами для борьбы с инфекцией. В последнее время имеются различные виды интерлейкина (альдеслейкин, тецелейкин, биолейкин, ронколейкин). В СНГ наибольшее распространение получил ронколейкин, полученный с использованием пекарских дрожжей Saccharomycts cerevisiae, в генетическом аппарате которого встречен ген человеческого интерлейкина-2. Иммуномодулирующие препараты интерферон альфа и гамма, ронколейкин вызывают остановку роста и регрессию опухоли, активируют иммунную систему больных со злокачественной лимфомой. Из побочных эффектов лечения следует отметить повышение температуры, озноб, головную боль, боль в мышцах и суставах, повышенную утомляемость. Эти препараты применяются в сочетании с противоопухолевыми химиопрепаратами второй линии при рецидивах и первично резистентных к химиотерапии злокачественных лимфомах. При этом интерлейкин-2 вводится подкожно в дозе $9x10^6$ IU/m^2 каждые 12 часов в первые двое суток в индуктивной фазе лечения и в виде 1,8 x 10^6 IU/m^2 каждые 12 часов в течении 5 дней подряд, 6 недель в период основного курса лечения. Некоторые исследователи рекомендуют применять интерлейкина-2 в дозе $3x10^6$ IU/m^2 дважды в день в течение 5 дней каждой недели в составе трехкомпонентной химиотерапии. Цикл лечения повторяют через 21 день. Выбор метода лечения интерлейкином в комплексе полихимиотерапии рефракторной формы и рецидива злокачественных лимфом зависит от общего состояния больного и показателей гомеостаза.

При лечении НХЛ низкой и промежуточной степени злокачественности Ронколейкин применяется по 0,1 мг ежедневно в течение 5 дней на фоне схемы СОР или СНОР, в результате удается достичь положительного эффекта у 75-85% больных, в то время

как в контрольной группе, где не проводилось лечение ронколейкином, этот показатель составляет 55-60% (О.Е.Молчанов, 2002).

В последние годы стали изучать применение моноклональных антител при злокачественных лимфомах, о результатах которых пока судить трудно.

При неэффективности стандартной терапии у больных НХЛ в ряде случаев применяют трансплантацию костного мозга или периферических стволовых клеток (см. лечение ЛГМ).

Наиболее эффективные схемы химиотерапии НХЛ (по И.В.Поддубной, 2004)

При низкой степени злокачественности

схемы СОР и СНОР (станд.) приведены выше, кроме них:

1. *FCM* – Флюдарабин – по 25 мг/м^2 в/в в 1-3 дни.
   Циклофосфамид – по 200 мг/м^2 в/в в 1-3 дни.
   Митоксантрон – по 8 мг/м^2 в/в в 1-й день.
   Цикл повторяют на 28 день.
2. *MAP* – Митоксантрон – по 8 мг/м^2 в/в в 1,2 дни.
   Цитарабин – по 100 мг/м^2 в/ в 1-5 дни.
   Преднизалон – по 80 мг/м^2 внутрь в 1-5 дни.
   Цикл повторяют на 28 день.

При высокой степени злокачественности:

1. *CHOEP* – Циклфосфамид – по 750 мг/м^2 в/в в 1-й день.
   Доксорубицин – по 50 мг/м^2 в/ в 1-й день.
   Винкристин – по 1,4 мг/м^2 в/в в 1-й день.
   Этопозид – по 100 мг/м^2 в 3-5 дни.
   Преднизалон – по 60 мг/м^2 внутрь в 1-5 дни.
   Цикл повторяют либо через 14 дней, либо через 21 день.
2. *BAEM* – Ламустин – по 100 мг/м^2 в 1-й день.
   Цитарабин –по 100 мг/м^2 2 раза в день в 1-5 дни.
   Этопозид – по 100 мг/м^2 в/в в 3-5 дни.
   Метилпреднизалон – по 40 мг/м^2 внутрь в 1-5 дни.
   Цикл повторяют на 28 день.
3. *ДНАР* – Цисплатин – по 100 мг/м^2 24 часовая инфузия в 1-й день.
   Цитарабин – по 2000 мг/м^2 – 3-х часовая в/в инфузия по 2 раза в день.
   Дексаметазон – по 30 мг/м^2 в/в в 1-4 дни.
   Цикл повторяют на 28 –35 день.

28.5 Современные подходы к оценке результатов лечения больных со злокачественными лимфомами

Объективный лечебный эффект оценивают с помощью физикального обследования, ультрасонографического и рентгенологического исследования после 3-го и 6-го курса изучаемых вариантов лекарственной терапии согласно критериям, рекомендованным ВОЗ (Женева, 1979):

- Полная ремиссия – полное исчезновение всех клинических и лабораторных проявлений опухолевого процесса на срок не менее 4 недель;

- Частичная ремиссия –уменьшение всех измеряемых опухолей не менее, чем на 50% на срок не менее 4 недель;
- Стабилизация – уменьшение опухолевых очагов не менее, чем на 50% при отсутствии новых поражений или увеличении опухолевых очагов не более, чем на 25%;
- Прогрессирование – увеличение размеров опухолей на 25% и более и /или появление новых очагов поражения.

Динамику симптомов интоксикации оценивают по наличию или отсутствию данных симптомов после третьего и шестого курсов изучаемых вариантов лекарственной терапии.

Наряду с критериями "безрецидивная выживаемость" и "общая выживаемость" во второй половине 1990-х годов EORTC для оценки эффективности лечения были введены новые критерии: "выживаемость свободная от неудач лечения" и "бессобытийная выживаемость".

1. Безрецидивная выживаемость (DFS – disease free survival) рассчитывается от даты констатации полной ремиссии до даты рецидива или последней явки больного. Безрецидивная выживаемость характеризует только одну группу больных, достигших полной ремиссии, и показывает, какая часть из этих больных имеет возможность прожить указанный срок без признаков возврата заболевания.

2. Выживаемость, свободная от неудач лечения (FFTF – freedom from treatment failure), рассчитывается от начала лечения до любой "неудачи" лечения или до даты последней явки больного. Под "неудачей" лечения понимают: прогрессирование в процессе лечения, отсутствие полной ремиссии после окончания всей программы лечения, рецидив, осложнения лечения, вызвавшие его прекращения, смерть от любой причины. Выживаемость, свободная от неудач лечения характеризует всю группу больных, начавших лечение, и показывает, какая часть из всей группы больных имеет возможность прожить указанный срок без признаков заболевания.

3. Выживаемость, зависящая от заболевания (DSS-disease specific survival), рассчитывается от даты начала лечения до даты смерти от данной болезни или от даты последней явки больного. Выживаемость, зависящая от заболевания, характеризует всю группу больных, начавших лечение, и показывает какая часть больных могла бы прожить указанный срок, если бы не было смертей от осложнений лечения в полной ремиссии заболевания.

4. Общая выживаемость (OS-overal survival) рассчитывается от даты начала лечения до смерти от любой причины или от даты последней явки больного. Общая выживаемость характеризует всю группу больных, начавших лечение и показывает фактическую выживаемость на указанный срок наблюдения.

5. Бессобытийная выживаемость (EFS – even free survival) рассчитывается от даты начала лечения до любого "отрицательного" события или до даты последней явки больного. Под отрицательным событием понимается: прогрессирование, отсутствие полной ремиссии после окончания всей программы лечения, осложнения лечения, вызвавшие его прекращение, рецидив, смерть от любой причины, а также опухоль или любое другое позднее осложнение лечения, угрожающее жизни больного. Бессобытийная выживаемость характеризует всю группу больных, начавших лечение, и отражает длительность и качество жизни всех больных данной группы.

Примером вышеприведенных критериев эффективности лечения может служить группа больных с I-II стадиями ЛГМ (98 человек), получивших химиолучевое лече-

ние в РОНЦ им. Н.Н.Блохина РАМН. Полная ремиссия была достигнута лишь у 93 больных, и 10-летняя безрецидивная выживаемость у этих больных составила 81%. Полная ремиссия не была достигнута у 5 больных, поэтому выживаемость, свободная от неудач лечения, в группе в целом (98 больных) оказалась ниже – 78%. Выживаемость, зависящая от заболевания достигла 95%, но у 4 больных в последствии развились вторые опухоли и один из больных умер от второй опухоли в полной ремиссии ЛГМ, поэтому общая выживаемость оказалась ниже 88%. Еще ниже была бессобытийная выживаемость, учитывающая все неблагоприятные факторы – 68%, в том числе и возникновение опухоли, хотя эти больные живы на момент оценки (Е.А.Демина, 2002).

28.6 Реабилитация и экспертиза трудоспособности больных злокачественными лимфомами

Применение современных программ комплексного лечения позволило достичь 5-летних полных ремиссий при локализованных формах (I-II стадии) у 90-100%, при III А стадии – у 75-80%, III Б стадии – у 55-60%, IV стадии – у 40-45% больных со злокачественными лимфомами (Б.А.Колыгин, 2003, Е.А.Демина, 2004; И.В.Поддубная, 2005, Weiner M., 1997, Loeffler M. et. al., 1998).

Реальная возможность выздоровления такого большого контингента больных на длительный срок, большинство которых в молодом возрасте и имеют желание активно трудиться, участвовать в жизни общества, иметь семью, детей. Эти обстоятельства требуют уделить серьезное внимание вопросам медицинской, трудовой и социальной реабилитации.

Однако с увеличением числа излеченных и сроков наблюдения за ними у ряда больных возникают нежелательные последствия как полихимиотерапии, так и облучения, нередко приводящие не только к инвалидизации пациентов, но и к летальным исходам. Мета-анализ, проведенный M.Loeffler et. al., 1998, показал, что в структуре осложнений излеченных больных от лимфомы Ходжкина последствия лучевой терапии играют более существенную роль, чем неблагоприятное влияние от применения противоопухолевых препаратов. Полученные данные позволили авторам прийти к выводу, что в свете отдаленных ятрогенных осложнений полихимиотерапия при злокачественной лимфоме менее опасна для больного, чем облучение, особенно расширенными полями. В связи с этим в онкопедиатрии наметилась четкая тенденция к исключению облучения из лечебных схем (Reiter A. et. al., 1995). Лучевая терапия, проведенная по радикальной программе внутригрудных лимфатических узлов, может вызвать повреждение легочной ткани и затруднение дыхания, а облучение парааортальных лимфоузлов в брюшной полости – энтеропатию, понос. В связи с этим, в настоящее время облучению подвергается только область первичного очага в дозе 36 Гр. и субклинического распространения на этаже – 30 Гр. с адекватным выбором полей облучения, что позволяет избежать нежелательные последствия лучевой терапии.

Использование противоопухолевых препаратов часто сопровождается развитием побочных реакций. Среди них преобладают реакции, обусловленные поражением быстро обновляющихся (с высоким темпом пролиферации) клеток кроветворных и иммунокомпонентных органов. Кроме того, цитостатики способны повреждать с разной час-

тотой практически все нормальные структуры. Частота возникновения различных видов токсичности неодинакова: наиболее часто встречается гастроинтестинальная (до 90%) и гематологическая (85-90%) токсичность, реже (40-50%) – нефропатия, гепато- и кардиотоксичность.

Медицинская реабилитация при проведении химиотерапии складывается из осуществления мероприятий по профилактике развития побочных реакций и осложнений, и коррекции развившейся токсичности с решением вопроса о необходимости модификации режима химиотерапии. В результате лечения у больного может возникнуть: облысение, появление язв во рту, повышенная восприимчивость к инфекциям за счет снижения количества лейкоцитов, кровоточивость в результате снижения числа тромбоцитов, потере аппетита, тошнота, иногда рвота. Для профилактики этих побочных реакций и осложнений назначают противорвотные препараты, антибиотики, факторы роста, стимулирующие выработку лейкоцитов, противовирусные и противогрибковые препараты и т.д.

Единственно патогенетическим и истинно эффективным методом профилактики и лечения гемопоэтических осложнений является использование цитокинов, Г-КСФ, рекормон, а тошноты и рвоты – новобан, кардиотоксичности – кардиоксан и др. Соблюдение режима дня, своевременный отдых, полноценное сбалансированное питание – все это элементы реабилитации больных злокачественной лимфомой.

Как показал опыт ряда отечественных и зарубежных клиник, беременность и роды в период стойкой ремиссии не отягощают прогноз болезни. Частота рецидивов лимфомы у женщин, рожавших в полной ремиссии, составляет только 14%, что не превышает числа рецидивов в популяции больных в целом. Число рецидивов достоверно ниже (лишь 9%) в группе женщин, находившихся в полной ремиссии более 3 лет, а у женщин, рожавших в течение первых трех лет после окончания лечения – 44%. Поэтому следует предупреждать женщин о нежелательности возникновения беременности в первые 3 года после окончания лечения (Е.А.Демина, 2005, И.В.Поддубная 2005).

При благоприятном клиническом прогнозе критериями возвращения к трудовой деятельности являются:

- Общее удовлетворительное состояние;
- Психологическая “оправленность”;
- Нормализация гематологических и биохимических показателей;
- Законченное лечение осложнений.

При проведении химиотерапевтического лечения, хорошей переносимости и отсутствия осложнений, требующих лечения между курсами, больные временно нетрудоспособны на этот период. В остальных случаях и при проведении химиолучевой терапии у больных с сомнительным прогнозом временная нетрудоспособность не должна превышать 4 месяцев с последующим направлением на ВТЭК.

Противопоказанные виды и условия труда:

- Тяжелый и средний тяжести труд;
- Работа в горячих цехах;
- Неблагоприятные метеорологические факторы;
- Контакт с токсическими веществами и сильными аллергенами;
- Работа, связанная с воздействием ионизирующей радиации, токов УВЧ, СВЧ, магнитных полей, вибрации.

Клинико-трудовой прогноз у больных в I-II А стадиях молодого и среднего возрастов, как правило, хороший. Если достигнуто клиническое выздоровление, то больной может продолжать работу, если она не связана с противопоказанными условиями. У части больных на период рационального трудоустройства и переобучения может быть определена III группа инвалидности. У больных со злокачественной лимфомой III стадии на весь период обследования и лечения может быть продлено использование листов временной нетрудоспособности. При достижении клинического излечения больной может быть выписан на работу с освобождением от чрезмерных нагрузок: ночных смен, командировок, сверхурочных работ. Этой группе больных устанавливается III группа инвалидности на 12 месяцев. Если в этот период времени у больного будет наблюдаться состояние стойкой клинической ремиссии, то инвалидность может быть снята.

У больных с III Б стадией клинико-трудовой прогноз обычно менее благоприятен. Ремиссия после комплексной терапии нередко коротка и неполная. Трудоспособность больных бывает низкой, поэтому по истечении срока листка нетрудоспособности их следует направить на ВТЭК для установления II группы инвалидности.

У больных IV стадии способность к труду, как правило, утрачена, поэтому им должна быть определена II группа инвалидности. В случаях, когда прогрессирующее ухудшение состояния больного требует организации постоянного ухода за ним, устанавливается I группа инвалидности.

Следует отметить, что осложнения комплексной терапии могут влиять на экспертную оценку трудоспособности больных со злокачественными лимфомами в случае, если они стойкие, не поддаются терапии, оказывая существенное влияние на общее состояние больного или заметно нарушая функции отдельных органов и систем. В таких случаях следует проводить реабилитационные мероприятия, направленные на коррекцию нарушенных функций органов и систем.

На ВТЭК направляются:

- Радикально леченные больные после завершения лечения и реабилитации при необходимости трудоустройства;
- Больные, получающие адъювантные курсы полихимиотерапии;
- Больные с рецидивами и появлением отдаленных метастазов;
- Для повторного или досрочного освидетельствования.

Стандарты обследования при направлении на ВТЭК:

1) Клинический анализ крови;
2) Биохимические показатели крови;
3) Рентгенограмма грудной клетки, при необходимости – томограммы;
4) ЭКГ;
5) Основные показатели гемодинамики;
6) УЗИ печени, селезенки.

В направлении на ВТЭК необходимо дать полную характеристику опухоли и характера проведенного лечения, по показаниям – заключение психолога. Экспертиза нетрудоспособности позволяет оценить степень нарушения жизнедеятельности, социальную недостаточность, и при необходимости, разработать программу реабилитации больных со злокачественными лимфомами.

28.7 Использованная литература

1. Аксель Е.М., Давыдов М.И. Злокачественные новообразования в России и странах СНГ в 2002 г. под ред. М.И.Давыдова и Е.М.Аксель ГУ РОНЦ им. Н.Н.Блохина РАМН. Международное информационное агентство. М., 2004, 279 с.
2. Анкудинов Е.М., Хмелевская З.И. Лучевая терапия лимфогранулематоза по радикальной программе (метод. рекомендации), М., 1972, 28 с.
3. Арзыкулов Ж.А., Сейтказина Г.Д., Махатаева А.Ж. Показатели онкологической службы Республики Казахстан за 2005 г. (статистические материалы). Алматы, 2006, 55 с.
4. Байсаголов Г.Д., Павлов В.В., Исаев И.Г. Комбинированное (полихимиотерапия и лучевое) лечение больных лимфогранулематозом III B + IV стадии (метод. рекомендации), Обнинск, 1981, с.32.
5. Богатырева Т.И., Афанасьева Н.В. – Первичная лекарственная устойчивость при лимфогранулематозе. Матер. I съезда онкологов СНГ, часть II. М., 1996, с. 539.
6. Борисов В.И., Франк Г.А., Бойко А.В. Злокачественные лимфомы. В рук.: "Комбинированное и комплексное лечение больных со злокачественными опухолями". Под ред. В.И.Чиссова. М.: "Медицина", 1989, с. 497-526.
7. Волкова М.А. Опухолеподобные заболевания кроветворной и лимфоидной ткани. В рук.: "Химиотерапия опухолевых заболеваний". Под ред. Н.И.Переводчиковой. М., 2005, с. 446-493.
8. Ганцев Ш.Х. Лимфогранулематоз. В учебн.: "Онкология" (Ш.Х.Ганцев), М., 2004, с. 464-481.
9. Демина Е.А. Современные подходы к лечению лимфогранулематоза (лимфомы Ходжкина). Современная онкология, 2002, т. 4, № 1.
10. Демина Е.А. Лимфома Ходжкина. В кн.: "Энциклопедия клинической онкологии" М., ООО "РЛС-2004", 2004, с. 605-614.
11. Ильин Н.В. Место лучевой терапии в лечении злокачественных лимфом. Матер. V ежегодной Всероссийской онкологической конференции. М., 27-29 ноября, 2001, с. 26-29.
12. Канаев С.В., Холин А.В. Современные подходы к лечению больных лимфогранулематозом. Вопросы онкологии, 1990, № 8, с. 899-904.
13. Колыгин Б.А. Отдаленные результаты полихимиотерапии лимфомы Ходжкина у детей. Вопр. онкологии, 2003, № 4, с. 501-504.
14. Клиническая онкогематология. Рук. для врачей. Под ред. проф. М.А.Волковой. М.: "Медицина", 2001.
15. Лорие Ю.И., Поддубная И.В. Гематосаркомы. В рук.: "Клиническая онкология", том I М.: "Медицина", 1979, с. 318-349.
16. Молчанов О.Е. Цитокинотерапия злокачественных опухолей (пособие для врачей). СПб., 2002, с. 39.
17. Новик А.А., Рассохин В.В., Кулибаба Т.Г. – Характеристика системных опухолевых маркеров у больных неходжкинскими лимфомами. Матер. I съезда онкологов СНГ, часть II. М., 1996, с. 550-551.
18. Нсанов Ж.К. Лимфогранулематоз (учебное пособие для студентов 5 и 6 курсов лечебного факультета). Алматы, 1999. с. 54.
19. Поддубная И.В. Клиническая онкогематология. М.: "Медицина", 2001, с. 336-375.
20. Поддубная И.В. Неходжкинские лимфомы. В кн.: "Энциклопедия клинической онкологии" М.ООО "РЛС-2004", 2004, с. 615-629.
21. Поляков В.Е., Кошечкина Н.А., Пецко А.Р. Диагностика пораженных органов грудной полости у детей с лимфогранулематозом. //Педиатрия, 1989, № 9 с. 73-75.
22. Справочник по онкологии. Под ред. Н.Н.Трапезникова, И.В.Поддубной. М.: "Каппа", 1996.

23. Трапезников Н.Н., Шайн А.А. Лимфогранулематоз. В учебн.: "Онкология", М.: "Медицина", 1992, с. 371-387.

24. Харченко В.П., Самойленко В.М., Паньшин Г.А. и др. Программа химиолучевого лечения агрессивных неходжкинских лимфом, включающая высокодозную химиотерапию и лучевую терапию. Матер. I съезда онкологов СНГ, часть II. М., 1996, с. 556.

25. Харченко В.П., Паньшин Г.А., Сотников В.М. с соавт. Современная лучевая терапия лимфогранулематоза. Матер. VI Российской онкологич. конференции. М., 26-28 ноября 2002 г.

26. Холин А.В. Осложнения лучевого и химиолучевого лечения лимфогранулематоза (обзор литературы). Мед. радиология, 1984, № 9, с. 66-74.

27. Черенков В.Г. Злокачественные лимфомы. В кн.: Клиническая онкология (В.Г.Черенков) М., 2005, с. 276-287.

28. Шейх Ж.В., Шетинин В.В., Мумладзе Р.Б. и др. Лучевая диагностика поражений легких при лимфоме Ходжкина. //Радиология – практика. № 4, 2004, с.18-24.

29. Шуст В.Ф., Макарычев А.В. и др. К оценке гематологического типа лимфогранулематоза как прогностического фактора. //Вопр. онкологии, 1989, № 10, с. 1251-1254.

30. Berg H., Zsiros J., Behzendt H. – Treatment of childhood Hodgkins disease without radiotherapy. || Ann.Onol,1997 vol.8 (Suppl). P-15-17.

31. Bergman N., Breuer R., Kramer M. et. al. – Pulmonary involvement in lymphoma. Leuk. Lymphoma, 1996, vol.20, № 3-4, p. 229-237.

32. Cancer: Principles and Practice of Oncology. 6-th ed. // Ed. By V.T.Devita et. al.– Philadelphia, 2001 – ch.45.

33. Cheson B. International working group of standartize criteria in NHL – 1999.

34. Cortes J.E., Seymou J.F., Kuzzock R. Biologic Therapy: interferons, interleukin-2, and adoptive cellular immunotherapy. Med. Oncol., 2000, p.24.

35. GLOBOCAN – 2000: Cancer Incidence, Mortality and Prevalence Worldwide, Version 1,0. IARC Cancer Base № 5, Lyon, IARC Press, 2001.

36. Hutchison R., Frey Ch., Davis P. et. al. – MOPP or radiation in addition to ABVD in the treatment of pathologically staged advanced Hodgkins disease in chiedren: results of the Childrens Cancer Grup. Phase III trial. // J. Clin. Oncol., 1998, vol.16, p. 897-906.

37. Loeffler M., Brosteanu O., Hasenclever D. et. al. Meta-analysis of chemotherapy versus combined modality treatment trials in Hodgkins disease. | J.Clin. Oncol.,1998 vol.16 p. 818-829.

38. Jaffe E.S. et. al. – World health organization classipication of tumors. Pathology and genetics of tumours of hematopoitic and lymphoid tissues. IARC Press,2001. p. 350.

39. Reiter A, Schrappe M., Parwaresch R. et. al. – Non – Hodgkins lymphomas of childhood and adolescence: Results of treatment stratified for biologic subtypes and stage A report of the Berlin-Frankfurt-Munster Group. // J. Clin. Oncol., 1995, vol. 13, p.359-372.

40. The Limphomas // Ed.by G.P., Canellos D.J. et al – Philadelphia, 1998.

41. The Limphomas // Ed.by Mauch et. al – Philadelphia, 1999.

42. Weiner M., Leventhal B., Brecher M. et. al. – Randomized study of intensive MOPP-ABVD with or without low-dose total – nodal radiation therapy in the treatment of stage IIB,IIIA2,IIIB and IV Hodgkins disease in pediatric patients: a Pediatric Oncology Group Study. // J. Clin.Oncol., 1997 vol.15 p. 2769-2779.

28.8 Иллюстрационный материал к злокачественным лимфомам

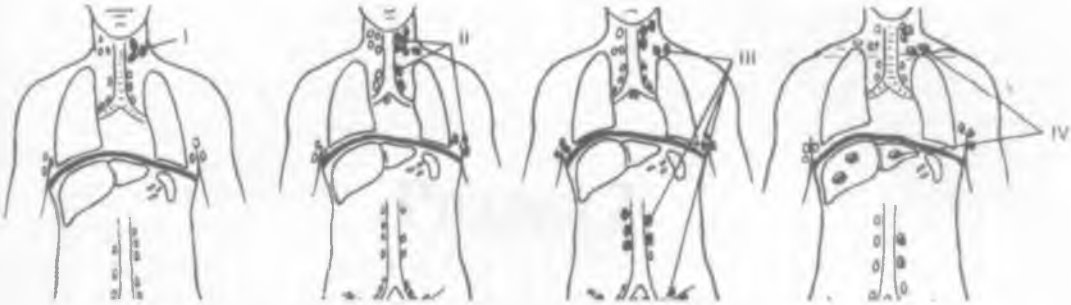

Рис. 1. Стадии лимфомы Ходжкина. Выделены черным цветом зоны поражения соответственно стадии лимфомы

Рис. 2. Лимфома Ходжкина. Поражение шейных лимфатических узлов слева

Рис. 3. Лимфома Ходжкина. Поражение шейных лимфатических узлов справа

Раздел 2

Часть 2

“ОНКОУРОЛОГИЯ”

Абисатов Х.А., Турекеев Б.А.

Глава 29. Рак почки

Глава 30. Рак мочевого пузыря

Глава 31. Рак предстательной железы

Глава 32. Злокачественные опухоли яичка

Глава 29

РАК ПОЧКИ

29.1 Клиническая анатомия и физиология почки

29.2 Эпидемиология рака почки

29.3 Этиология рака почки

29.4 Доброкачественные опухоли почки

29.5 Патологическая анатомия рака почки

29.6 Клинические проявления рака почки

29.7 Диагностика рака почки

29.8 Дифференциальная диагностика рака почки

29.9 Лечение рака почки

29.10 Отдаленные результаты лечения

29.11 Диспансерное наблюдение

29.12 Использованная литература – 13 источников

29.13 Иллюстрационный материал

29.1 Клиническая анатомия и физиология почек

Почки – парный орган. Они расположены по бокам позвоночного столба на уровне 12-го грудного – 2-го поясничного позвонков (правая несколько ниже, а левая выше) и прилежат к задней стенке брюшной полости (рис. 1). На каждой почке, имеющей бобовидную форму, различают переднюю и заднюю поверхности, верхний и нижний концы, латеральный и медиальный края. На медиальном, вогнутом крае, обращенном к позвоночнику, находятся ворота почки. В воротах лежат: почечная артерия, почечная вена, лимфатические сосуды, лимфатические узлы, нервы и почечная лоханка. Почка покрыта оболочками, которые способствуют ее фиксации. Непосредственно к веществу почки прилежит фиброзная оболочка. Снаружи от нее расположена жировая капсула, окруженная спереди и сзади фасцией почки. Кроме того, спереди почка покрыта брюшиной. Фиксации почек способствуют также кровеносные сосуды, входящие в почку и выходящие из нее, и внутрибрюшное давление.

В почке различают корковое вещество толщиной 5-7 мм, расположенное с периферии, и мозговое вещество, состоящее из 7-12 пирамидок, обращенных основанием к корковому веществу, а верхушкой – в почечную пазуху. Корковое вещество, вклинивающееся между пирамидками мозгового вещества, образует почечные столбы.

Структурно-функциональной единицей почки является нефрон – система канальцев почки, участвующих в образовании мочи (рис. 2). Длина одного нефрона колеблется от 18 до 50 мм, а общая протяженность их составляет 100 км. В каждой почке насчитывают свыше 1 млн. нефронов. Нефрон состоит из капсулы и трехзвенной трубочки: проксимального отдела канальца (извитой каналец первого порядка), петли нефрона и дистального отдела канальца (извитой каналец второго порядка), переходящего в собирательную трубочку. Капсула – начальная часть нефрона, расположенная в корковом веществе почки, имеет форму двустенной чаши. Она плотно охватывает капилляры клубочка почки, образуя так называемое почечное тельце. Таким образом, один конец нефрона начинается почечной капсулой, а второй конец впадает в собирательную трубочку. Наиболее активной частью нефрона является проксимальный его отдел, в котором процессы образования мочи отличаются высокой активностью.

Способность почки к мочеобразованию, в результате которого выводятся из организма продукты обмена веществ, связана с особенностью ее кровообращения. Через почки взрослого человека за один час проходит более 40 литров крови, а за сутки около 1000 литров. Кровеносная система почки начинается почечной артерией, которая входит в ворота почки и распадается на более мелкие артерии, проходящие между пирамидами почек до коркового вещества. Капилляры клубочка собираются в выносящий сосуд, тоже артериальный, диаметр которого приблизительно в 2 раза меньше, чем диаметр приносящего сосуда, что создает повышенное давление в клубочке (70-90 мм рт. ст.). При давлении ниже 40-50 мм. рт. ст. образование мочи прекращается. Моча образуется из плазмы крови. По мере протекания крови в сосудах клубочка внутрь капсулы из нее переходят почти все составные компоненты, кроме белков и форменных элементов, образуя так называемую первичную мочу. За сутки ее вырабатывается около 100 литров. При прохождении первичной мочи через канальцы из нее обратно в кровь всасываются вода, некоторые соли, сахар, в результате чего образуется окончательная моча. Количество окончательной мочи всего 1,0-1,5 литра.

29.2 Эпидемиология рака почки

По данным М.И.Давыдова, Е.М.Аксель (2002), заболеваемость раком почки в мире составляет 6,8$^0/_{0000}$, из них мужчины 3,6 и женщины 2,5 (мировой стандарт). Самая высокая заболеваемость отмечена в экономически развитых странах (таблица 1). Так, в Швеции заболеваемость составила 22,4$^0/_{0000}$, Исландии – 21,8$^0/_{0000}$. Относительно низкая заболеваемость отмечена в странах Юго-Восточной Азии, Китае, Индии, некоторых странах Африки. В странах СНГ высокая заболеваемость зафиксирована в прибалтийских странах и Беларуси (до 24,8$^0/_{0000}$), низкая заболеваемость – в среднеазиатских странах. В Российской Федерации рак почки занимает десятое место по уровню заболеваемости среди злокачественных новообразований. С 1992 по 2002 гг. заболеваемость данным видом опухоли возросла с 6,6 до 9,0 на 100 000 населения. В США в течение 1998 года было зарегистрировано 30 000 новых случаев заболевания, при этом опухоль почки послужила причиной смерти 12 000 человек.

Высокий уровень заболеваемости (мировой стандарт)

№	Страны	Уровень заболеваемости ($^0/_{0000}$)
1	Швеция	22,4
2	Исландия	21,8
3	Уругвай	18,9
4	США	17,1
5	Канада	16,8
6	Израиль	16,7
7	Норвегия	14,7
8	Новая Зеландия	14,1

Низкий уровень заболеваемости (мировой стандарт)

№	Страны	Уровень заболеваемости ($^0/_{0000}$)
1	Вьетнам	1,4
2	Индия	1,7
3	Танзания	2,2
4	Конго	2,5
5	Афганистан	2,5
6	Мали	2,9
7	Китай	3,0
8	Индонезия	3,3

Злокачественные новообразования почек у детей в 28 странах Европы составил 8,5 на 1 млн. детей (мировой стандарт). Наиболее высокая заболеваемость отмечена в Мальте (11,8), Финляндии (10,8), и Швеции (10,2). Низкая заболеваемость – в Румынии (4,7), Болгарии (5,4).

В Казахстане самая высокая заболеваемость (2003 год, обычные показатели) раком почки отмечена в Павлодарской (9,0$^0/_{0000}$), Костанайской (8,7$^0/_{0000}$), Северо-Казахстанской (8,2$^0/_{0000}$) областях и низкая заболеваемость – в Южно-Казахстанской (1,7$^0/_{0000}$), Жамбылской (2,1$^0/_{0000}$), Атырауской (2,2$^0/_{0000}$) областях.

В 2003 году в абсолютном выражении количество больных составило 764 пациентов (14 ранговое место в структуре онкологической заболеваемости), темп прироста по сравнению с 2002 годом составил 9,3%.

29.3 Этиология рака почки

Несмотря на огромное количество исследований, посвященных раку почки, этиология данного вида опухолей до сих пор не ясна. Однако выделено несколько групп факторов риска, способствующих развитию данного новообразования.

Пол и возраст. Заболеваемость почечно-клеточным раком достигает максимума к 70 годам. Мужчины страдают данной патологией в два раза чаще, чем женщины.

Курение. На сегодняшний день доказано, что курение табака является одним из наиболее значимых факторов риска развития различных злокачественных новообразований. Риск появления опухоли почки у курильщиков обеих половых групп возрастает с 30 до 60% по сравнению с некурящим населением.

Ожирение. Ожирение приводит к увеличению частоты заболеваемости почечно-клеточным раком на 20%. Механизм влияния ожирения на развитие рака почки до сих пор не ясен. Возможно, это связано с увеличением концентрации эндогенных эстрогенов и/или с биологической активностью инсулиноподобных факторов роста. Кроме того, ожирение способствует развитию гипертензии, нефросклероза, метаболических нарушений и других факторов, ассоциированных с опухолевой индукцией.

Артериальная гипертензия. В нескольких эпидемиологических исследованиях было отмечено увеличение риска развития рака почки у больных артериальной гипертензией на 20%. Остается открытым вопрос, является ли причиной развития почечно-клеточного рака собственно гипертензия или развитие опухоли потенцируется применением разнообразных гипотензивных препаратов. Риск развития рака почки повышен у больных с гипертензионным анамнезом длительностью 5 лет и более.

Лекарственные препараты. Отмечено увеличение риска развития почечно-клеточного рака у лиц, получающих диуретики в качестве компонента комплексной терапии артериальной гипертензии. Также было установлено, что препараты, содержащие амфетамин, в значительной степени увеличивают риск развития рака почки.

Заболевания почек. Отмечен повышенный риск развития почечно-клеточного рака при терминальной стадии хронической почечной недостаточности. В настоящее время проводятся исследования, направленные на выявление корреляции между вероятностью развития рака почки и наличием таких заболеваний, как поликистоз почек, подковообразная почка и семейная гломерулопатия.

Сахарный диабет. В ряде работ отмечено увеличение заболеваемости почечно-клеточным раком у больных, страдающих сахарным диабетом. Однако показатели смертности от рака почки в данной группе больных аналогичны таковым в популяции. Тесная взаимосвязь между сахарным диабетом, ожирением и гипертензией затрудняет оценку истинного влияния каждого из этих заболеваний на частоту развития опухолей почки.

Особенности питания. Доказанным канцерогенным эффектом обладают пиролизисные соединения, в частности, гетероциклические амины, вырабатывающиеся при термической обработке мяса. Употребление овощей и фруктов, по данным большинства авторов, способствует снижению риска развития рака почки. Влияние употребления алкоголя, кофе и чая на заболеваемость опухолями почки не изучено.

Профессия. Почечно-клеточный рак не является профессиональным заболеванием. Однако опубликованы данные о повышенном риске развития данной патологии у лиц, занятых на ткацком, резиново-каучуковом, бумажном производстве, имеющих

контакт с промышленными красителями, нефтью и ее производными, промышленными ядохимикатами и солями тяжелых металлов.

29.4 Доброкачественные опухоли почки

Доброкачественные опухоли (онкоцитома, ангиомиолипома, аденома, лейомиома и др.) составляют по данным различных авторов, от 5 до 9% всех солидных новообразовании почки. Исходя из гистологического строения, доброкачественные опухоли паренхимы почки можно разделить на: эпителиальные, мезенхимальные и смешанные. К эпителиальным доброкачественным опухолям паренхимы почки относят аденому и онкоцитому. Группа мезенхимальных доброкачественных опухолей представлена в большей степени смешанными опухолями типа: ангиомиолипомы, ангиолейомиомы, миолипомы. Более редко встречаются чистые липомы, лейомиомы, фибромы и др. Гемангиомы почки в литературе не упоминаются. Необходимо отметить, что доброкачественные мезенхимальные опухоли почки встречаются в 100 раз чаще, чем саркомы. К смешанным доброкачественным опухолям почки можно отнести врожденную мезобластическую нефрому, которая относится к опухолям детского возраста и не будет рассматриваться в этой главе.

Аденома почки. Аденомы являются наиболее распространенными доброкачественными эпителиальными опухолями почечной паренхимы и составляют от 4 до 9% всех новообразований этого органа. В.А.Самсонов (1981), исходя из цитологических особенностей, выделяет светлоклеточные, базофильные (темно-клеточные), эозинофильные (ацидофильные, оксифильные), зернисто-клеточные и смешанные аденомы. По строению опухоли могут быть солидными, тубулярными, папиллярными, кистозными и смешанными.

Этиология и патогенез почечной аденомы до конца не ясны. Fisher и Horvat (1972) пришли к заключению, что почечная аденома морфологически является ранней формой почечно-клеточного рака. Этот вывод построен в основном на сравнении заболеваемости аденом и аденокарцином в зависимости от возраста, их часто неотличимыми гистопатологическими чертами, одинаковой эпидемиологической связью с курением и сообщениях о малигнизации поражений, относимых к доброкачественным. Маленькие кортикальные аденомы встречаются довольно часто. Клинически они протекают чаще бессимптомно, являясь случайной находкой на аутопсии. Большие, единичные аденомы обнаруживаются намного реже. При значительных размерах аденомы ее клинические проявления ничем не отличаются от симптомов злокачественных опухолей почки. Рентгенологическая диагностика аденом очень сложна. При рутинном рентгенологическом исследовании обычно находят признаки, общие для всех объемных процессов. РКТ и УЗКТ также не позволяют дифференцировать аденому почки от рака. При ангиографическом исследовании аденомы почки чаще имеют вид аваскулярного образования, хотя нередко наблюдаются и гиперваскулярные варианты. Вполне возможно, что появление повышенной патологической васкуляризации при больших размерах аденомы отражает процесс ее озлокачествления. Ряд авторов рекомендуют учитывать в диагностике аденомы почки отсутствие метастазов при длительном течении болезни, интактность лоханки и бедность васкуляризации опухоли. Динамическое наблюдение даже при гистологически доказанной аденоме почки не является оправданным, и лечебный подход не должен отличаться от стандартов лечения рака почки.

Онкоцитома. Термин онкоцитома употребляется для обозначения хорошо дифференцированной, эозинофильной, зернистоклеточной опухоли паренхимы почки, состоящей из онкоцитов. Онкоцитома составляет от 3 до 7% среди всех опухолей почек и происходит из клеток проксимальных собирательных канальцев. Название онкоциты для крупных клеток, содержащихся в железистых органах, предложил Zippel (1942). В почках подобные клетки с гранулярной эозинофильной цитоплазмой составляют около 3%. Онкоцитомы встречаются в различных органах, включая слюнные железы, щитовидную, паращитовидную железы, надпочечники и почки. Большинство онкоцитом являются солитарными опухолями. В 2-12% случаев выявляется мультифокальные поражения. У 4-12% больных онкоцитома манифестирует в виде билатеральных поражений, для которых предложен термин онкоцитоматоза.

Клиническая картина при почечной онкоцитоме отличается от проявлений рака почки. Обращают на себя внимание скудность симптоматики и отсутствие интоксикации даже при больших размерах опухоли. В большинстве случаев (66%) обнаружение объемного образования в почке является случайной находкой при обследовании по поводу другого заболевания. В настоящее время не существует надежных критериев дооперационной диагностики почечной онкоцитомы.

Методом выбора в лечении солитарной почечной онокоцитомы является резекция почки. Даже в случаях, когда результаты срочного гистологического исследования не подтверждают доброкачественного характера опухоли, при размерах опухолевого узла не превышающих 4 см, объем операции должен быть адекватным. При множественных билатеральных опухолях, предположительно онкоцитомах, в обязательном порядке должна выполняться множественная биопсия узлов в обеих почках или хирургическое удаление новообразований, чтобы не пропустить сопутствующую аденокарциному. Радикальная нефрэктомия остается наиболее безопасным методом лечения при больших размерах опухоли и отсутствии показаний к органосохраняющей операции. Окончательное представление о почечной онкоцитоме еще не выработано. Отсутствие инфильтративного роста, васкулярной инвазии и отдаленных метастазов указывают на доброкачественный характер этой опухоли и хороший прогноз.

Мезенхимальные доброкачественные опухоли почки. Существуют две основные теории происхождения мезенхимальных доброкачественных опухолей почки. Первая (гамартологическая), которая утверждает, что эти опухоли врожденные или образовавшиеся в результате нарушений эмбрионального развития. Вторая теория относит их к истинным неоплазмам. Дополнительная теория считает, что они являются результатом репаративных процессов и возникают в ассоциации с артериолосклеротическими и дегенеративными изменениями в почке. Мезенхимальные доброкачественные опухоли встречаются приблизительно в 100 раз чаще, чем саркомы. Наибольший клинический интерес представляет почечная ангиомиолипома, как наиболее часто встречающаяся доброкачественная опухоль, обладающая характерными рентгенологическими признаками.

Ангиомиолипома (АМЛ). Ангиомиолипома почки – доброкачественная мезенхимальная опухоль, состоящая из гладкомышечных волокон, кровеносных сосудов с утолщенными стенками и зрелой жировой ткани, представленных в разном количественном соотношении. Ангиомилипомы могут встречаться практически в любых органах и тканях, хотя экстраренальные формы АМЛ наблюдаются редко. Кроме почек чаще всего данный вид опухоли обнаруживают в печени, далее в порядке убы-

вания: в матке, головном мозге, влагалище, половом члене, носовой полости, твердом небе, брюшной стенке, фаллопиевых трубах, семенном канатике, толстой кишке, забрюшинном пространстве.

Ранее ангиомиолипома считалась редкой опухолью, а диагноз устанавливался в основном при морфологическом исследовании. В последние годы интерес к почечной ангиомиолипоме значительно возрос, что связано с резким увеличением частоты выявления новых случаев.

О патогенезе ангиомиолипомы известно мало. В настоящее время многие исследователи связывают ее происхождение с периваскулярными эпителиоидными клетками, которые, претерпевая гладкомышечную дифференцировку, дают начало классическому варианту ангиомиолипомы.

Спорадически ангиомиолипомы чаще встречаются у женщин 40-60 лет (соотношение мужчин и женщин 1:10), как правило, бывают единичными, односторонними, редко обнаруживаются у больных раком почки и обычно не ведут к развитию почечной недостаточности.

Клиника ангиомиолипомы может быть как бессимптомной, так и вызывать выраженную симптоматику, требующую лечебных мероприятий. Наличие клинических проявлений зависит от размеров опухоли. Ангиомиолипомы до 5 см в диаметре обычно протекают бессимптомно. Новообразования больших размеров могут вызывать боли, обусловленные кровоизлияниями в опухоль и сдавлением окружающих органов и тканей. Другими проявлениями АМЛ, в порядке убывания частоты, являются пальпируемая опухоль, слабость, повышение артериального давления, признаки инфекционно-воспалительной патологии мочевыводящих путей, лихорадка и гематурия. Характерные рентгенологические признаки АМЛ обусловлены высоким содержанием жировой ткани в этой опухоли. Ведущую роль в диагностике ангиомиолипом играет сочетание УЗКТ, при которой опухоль выглядит в виде гиперэхогенного образования и РКТ, выявляющей низкоплотные участки, соответствующие жировой ткани.

Подход к лечению больных почечной АМЛ зависит от клинической формы заболевания, наличия симптоматики, размеров и количества опухолевых узлов. Пациенты с бессимптомными солитарными АМЛ, не ассоциированными с туберозным склерозом, менее 5 см в диаметре, должны находиться под динамическим наблюдением. Этой группе больных показано ежегодное выполнение УЗКТ и/или РКТ. При появлении клинических проявлений опухоли или ее увеличении в размерах пациенты нуждаются в хирургическом лечении. При этом, учитывая доброкачественный характер опухоли, следует стремиться выполнять органосохраняющие операции, даже в случае наличия множественных опухолевых узлов. При сомнении в диагнозе необходимо производить срочное гистологическое исследование. При ангиомиолипомах больших размеров (больше 5 см в диаметре) ввиду возможных геморрагических осложнений, а также опухолях, проявляющих себя клинически, необходимо выполнение органосохраняющего хирургического вмешательства или суперселективной эмболизации сегментарных артерий почки, кровоснабжающих опухолевый узел. Суперселективная эмболизация почечных артерий успешно применяется для купирования болевого синдрома, гематурии, остановки забрюшинного кровотечения.

Липома почки. Происхождение липомы, как и других мезенхимальных опухолей почки, до конца не ясно. Bennington (1975), придерживаясь мнения о единой сущности всех доброкачественных мезенхимальных опухолей почки, относит данный тип ново-

образований к хористомам. Другие исследователи считают, что липома почки является истинной опухолью, которую не следует относить к другим поражениям, известным как липоматоз.

Липомы варьируют в размерах от нескольких миллиметров до 25 см в диаметре. Они хорошо отграничены, покрыты тонкой капсулой, гладкие и блестящие на вид, псевдофлюктуируют или, наоборот, твердые при пальпации. На срезе обнаруживается красноватого или серо-желтоватого цвета типичная жировая ткань с фиброзными перегородками и различным количеством сосудов. Миксоматозная ткань и гладкомышечные элементы также могут присутствовать.

Клинически проявляются липомы, когда достигают больших размеров и вызывают компрессию чашечно-лоханочной системы и почечных сосудов. В диагностике почечной липомы большое значение играет рентгеновская компьютерная томография (РКТ), при которой определяются характерные для данной опухоли жировые включения. При ультрасонографии почечные липомы выглядят в виде четко отграниченного образования с высокой интенсивностью отражений ультразвуковой волны. В отличие от ангиомиолипомы чистые липомы практически аваскулярны (5). Дифференциальный диагноз проводят с забрюшинной липосаркомой.

Учитывая высокую точность рентгенологического диагноза, бессимптомно протекающие почечные липомы не требуют хирургического лечения и могут наблюдаться. При появлении симптоматики методом выбора является резекция почки.

Лейомиома. Лейомиома почки является доброкачественной опухолью, состоящей из гладкомышечных волокон. Частота лейомиомы, обнаруживаемой на аутопсии, колеблется от 4,2 до 5,5%. Опухоль чаще встречается у женщин в возрасте 30-60 лет.

Макроскопически лейомиома представлена инкапсулированным, четко отграниченным от окружающих тканей узлом, имеющим на разрезе белесоватую окраску и однородную структуру. Чаще опухоль имеет солидное строение, но может быть и кистозной. Считается, что кистозная лейомиома является результатом кистозной дегенерации и не опасна в отношении саркоматозного перерождения. В опухоли могут встречаться кровоизлияния и участки кальцификации. Наличие частых митозов, полиморфизма и гиперхроматизма ядер говорит о злокачественных изменениях.

Лейомиома с одинаковой частотой возникает в обеих почках. Опухоль может располагаться подкапсульно, исходить из почечной капсулы, реже из лоханки. Почечная лейомиома развивается из участков, в норме содержащих гладкомышечные волокна, что также свойственно лейомиосаркоме.

Ни один из существующих диагностических методов не позволяет провести дифференциальный диагноз между лейомиомой и злокачественными опухолями почки.

Лечение почечной лейомиомы заключается в нефрэктомии или в некоторых случаях, при интраоперационном подтверждении гистологической принадлежности опухоли, в резекции почки.

Юкстагломерулярная опухоль. Одной из наиболее редких доброкачественных опухолей почки является юкстагломерулярная опухоль, секретирующая ренин. Опухоль берет свое начало из клеток юкстагломерулярного комплекса. Макроскопически опухоль выглядит в виде образования серо-желтого цвета с участками кровоизлияний. При микроскопии юкстагломерулярная опухоль выглядит как типичная гемангиоперицитома и только электронная микроскопия выявляет признаки юкстагломеруляных клеток. Клеточные экстракты содержат высокие концентрации ренина. Обычно кли-

ническая манифестация отмечается в молодом возрасте. Характерны развитие гипертонии, повышение сывороточного ренина и гиперальдесторонизм. Опухоли юкстагломеруляного комплекса обычно бывают очень небольших размеров, редко превышая 2-3 см в диаметре, и, как правило, не определяются рентгенологическими методами. Данный тип новообразований можно заподозрить у пациентов с крайне высоким содержанием ренина в почечной вене при отсутствии других видимых причин для гипертонии, Юкстагломеруляные опухоли необходимо дифференцировать с не секретирующими ренин, часто злокачественными почечными гемангиоперицитомами. Прогноз после хирургического лечения хороший.

29.5 Патологическая анатомия рака почки

Гипернефроидный рак является самым распространенным новообразованием почки у взрослых, составляя 80-90% всех опухолей этого органа. Это новообразование впервые описал Grawitz (1883) и назвал его гипернефромой. Основанием для такого названия опухоли послужило сходство ее микроскопического строения с тканью надпочечника.

Опухоль плотна, на разрезе имеет пестрый вид, желтоватый цвет (липоиды в клетках опухоли) чередуется с красным (участки кровоизлияний) и серым (очаги некроза). Гистологическое строение гипернефроидного рака отличается большим многообразием. В типичном случае опухоль состоит из тяжей и скоплений крупных полигональных клеток со светлой протоплазмой, содержащей гликоген и липоиды.

Классификация рака почки по стадиям

В настоящее время применяется классификация, предложенная Международным противораковым союзом (2002), подробно освещающая степень распространенности опухолевого процесса с целью определения лечебной тактики. При использовании классификации TNM обязательно гистологическое подтверждение диагноза.

T – первичная опухоль:

T_X – недостаточно данных для оценки первичной опухоли;

T_0 – первичная опухоль не определяется;

T_1 – опухоль до 7 см в наибольшем измерении, ограниченная почкой;

T_{1a} – опухоль 4 см или меньше;

T_{1b} – опухоль больше 4 см, меньше 7 см;

T_2 – опухоль более 7 см в наибольшем измерении, ограниченная почкой;

T_3 – опухоль распространяется в крупные вены или надпочечник, либо околопочечные ткани, но в пределах фасции Герота;

T_{3a} – опухоль распространяется на надпочечник или околопочечные ткани, но в пределах фасции Герота;

T_{3b} – массивное распространение опухоли в почечную (ые) или полую вены, ниже диафрагмы;

T_{3c} – массивное распространение опухоли в полую вену, выше диафрагмы;

T_4 – опухоль распространяется за пределы фасции Герота.

N – регионарные лимфатические узлы:

N_X – недостаточно данных для оценки состояния регионарных лимфатических узлов;

N_0 – нет признаков метастатического поражения регионарных лимфатических узлов;

N_1 – метастаз в одном лимфатическом узле;

N_2 – метастазы в нескольких лимфатических узлах.

M – отдаленные метастазы:

M_X – недостаточно данных для определения отдаленных метастазов;
M_0 – нет признаков отдаленных метастазов;
M_1 – имеются отдаленные метастазы.

pTNM патогистологическая классификация.

Категории pT, pN и pM соответствуют категориям T, N и M.

Группировка по клиническим стадиям:

I	T_1	N_0	M_0
II	T_2	N_0	M_0
III	T_{1-2}	N_1	M_0
	T_{3a}	N_{0-1}	M_0
	T_{3b}	N_{0-1}	M_0
	T_{3c}	N_{0-1}	M_0
IV	T_4	N_{0-1}	M_0
	Любая T	N_2	M_0
	Любая T	Любая N	M_1

Гистологическая классификация почечно-клеточного рака:

- светлоклеточный вариант;
- папиллярный вариант;
- зернисто-клеточный вариант;
- хромофобный вариант;
- саркоматозный вариант;
- рак типа эпителия собирательных канальцев (или протоков Беллини).

Гистологическая дифференцировка:

G_X – степень дифференцировки не может быть установлена;
G_1 – высокая степень дифференцировки;
G_2 – средняя степень дифференцировки;
G_3 – низкая степень дифференцировки;
G_4 – недифференцированный рак.

29.6 Клинические проявления рака почки

Классическая триада симптомов (боль, макрогематурия и пальпируемая опухоль), описываемая ранее при раке почки, в настоящее время встречается редко. В большинстве случаев заболевание протекает бессимптомно.

Клинические проявления возникают в основном при поздних стадиях опухолевого процесса. Среди местных симптомов наиболее часто отмечаются боль и гематурия. Боли в пояснице и животе возникают при инвазии или компрессии растущей опухолью окружающих тканевых структур, а также при почечной колике, обусловленной окклюзией мочеточника сгустками крови. Острая боль может быть следствием кровоизлияния в опухоли или ее разрыва с формированием забрюшинной гематомы. Прощупываемая опухоль – третий классический местный симптом рака почки – на момент установления диагноза бывает положительным в 12-15% случаев. Появление варикоцеле отмечают до 3,3% больных.

Артериальная гипертензия выявляется у 15% пациентов. Повышение артериального давления при раке почки может быть вызвано разнообразными причинами, такими как сдавление сегментарных артерий, окклюзия мочеточника, метастаз в головной мозг, формирование артериовенозных шунтов, а также повышенная секреция ренина опухолью.

Синдром сдавления нижней полой вены (НПВ) (отеки ног, варикоцеле, расширение подкожных вен живота, тромбоз глубоких вен нижних конечностей, протеинурия) развивается у 50% пациентов при опухолевом тромбозе НПВ или при компрессии НПВ опухолью и увеличенными лимфатическими узлами.

Рак почки характеризуется большим разнообразием паранеопластических синдромов, наблюдаемых более чем у половины больных. Одной из функций нормальной почечной паренхимы является продукция различных биологически активных веществ (эритропоэтин, ренин, простагландины, простациклины, тромбоксаны, образование активной формы витамина D). Наличие опухоли может приводить к повышенной секреции вышеуказанных субстанций либо к продукции других гормонов, таких как паратгормон, инсулин, глюкагон, человеческий хорионический гонадотропин. В результате у пациентов может отмечаться артериальная гипертензия, эритроцитоз, гиперкальциемия, гипертермия и др. Появление вышеуказанных симптомов может быть единственным проявлением заболевания и должно настораживать врача в отношении возможного опухолевого поражения почек. После радикального удаления опухоли паранеопластические проявления, как правило, исчезают, но могут возникнуть вновь при развитии местного рецидива или отдаленных метастазов.

Редкой формой паранеопластического синдрома является амилоидоз (1,7%). Сохраняющий после нефрэктомии амилоидоз является крайне неблагоприятным фактором прогноза.

До сих пор непонятным остается возникновение в ряде случаев печеночной недостаточности при отсутствии метастатического поражения печени. При этом у больных раком почки отмечается гипоальбуминемия, повышение щелочной фосфатазы, лейкопения и лихорадка; возможно появление очагов некроза печеночной паренхимы (синдром Штафера). Восстановление функции печени после нефрэктомии является благоприятным прогностическим признаком.

Особенное место в клинической картине рака почки занимают симптомы, обусловленные метастазированием, так как более 25% больных имеют отдаленные метастазы на момент установления диагноза. Первым проявлением поражения легких являются кашель и кровохарканье. Костные метастазы могут манифестировать болевым синдромом, развитием патологических переломов, компрессией спинного мозга, появлением пальпируемой опухоли. Поражение головного мозга сопровождается быстрым появлением и нарастанием неврологической симптоматики. Множественные метастазы в печень могут проявляться желтухой.

Такие общие симптомы, как анемия, высокая СОЭ, потеря аппетита, похудание, слабость являются признаками поздних стадий заболевания.

29.7 Диагностика

Появление современных неинвазивных диагностических методов, таких как ультразвуковая (УЗКТ) и рентгеновская компьютерная томография (РКТ), магнитно-резонансная томография (МРТ), привело к изменению алгоритма обследования больных почечноклеточным раком, а также увеличению частоты выявления ранних стадий заболевания.

Наиболее часто опухоль почки обнаруживают при УЗКТ, выполняемом по поводу другого заболевания. Несмотря на высокую диагностическую ценность данного метода, во всех случаях обязательно дополнительно производить РКТ, которая является основным методом диагностики объемных образований почки. Ангиография и выделительная урография уже не являются рутинными видами исследования при раке почки и используются по показаниям. Учитывая особенности метастазирования, комплекс обязательных обследований для стадирования включает рентгенографию легких, а при подозрении на метастатическое поражение – РКТ грудной клетки. Радиоизотопное сканирование скелета показано при наличии болей в костях и повышении уровня щелочной фосфатазы сыворотки крови. МРТ выполняется больным с аллергией на йодсодержащие контрастные вещества, ХПН, опухолевым тромбозом НПВ, а также для выявления костных метастазов при неоднозначных данных других методов обследования. Радионуклидная ренография выполняется для оценки функционального состояния пораженной и здоровой почек, что может иметь большое значение при решении вопроса о тактике лечения.

Существует несколько общепринятых правил диагностики при наличии объемных образований почки. Если определяемое образование не обладает всеми диагностическими признаками простой кисты, его следует рассматривать как возможно злокачественное, пока не доказано обратное. Исключением из этого правила является выявление в новообразовании жировой ткани, что является характерным признаком ангиомиолипомы.

Экскреторная урография традиционно применялась для выявления опухолей почек и оценки функции контралатеральной почки. Характерными признаками объемного образования считается увеличение размеров, деформация контуров, наличие кальцификатов, деформация чашечно-лоханочной системы почки, ампутация одной или нескольких чашечек, медиализация. Если диагноз опухоли почки был установлен при УЗКТ или РКТ, экскреторная урография не дает дополнительной информации для стадирования. Однако она показана больным с макрогематурией для проведения дифференциального диагноза с папиллярными образованиями верхних мочевых путей.

УЗКТ почек позволяет не только диагностировать объемное образование почки, но и провести дифференциальный диагноз между простой кистой, сложной кистой и солидной опухолью. Другим достоинством метода является низкая стоимость, отсутствие побочных эффектов. Точность УЗКТ в выявлении малых (< 3 см) раковых опухолей почки составляет 79% по сравнению с 67% при использовании экскреторной урографии.

РКТ в настоящее время является основным методом визуализации объемных образований почки. Точность РКТ в диагностике рака почки достигает 95%. РКТ довольно четко выявляет наличие венозной инвазии. Обычно рак почки визуализируется как мягкотканный узел, деформирующий корковый слой и проникающий в околопочечное пространство или полость лоханки. Контуры узла могут быть как четкими, ровными, так и нечеткими, волнистыми или бугристыми. В зависимости от степени васкуляризации опухоли ее внутренняя структура может быть различной: повышенной или пониженной плотности.

Внутривенное контрастирование повышает диагностическую ценность РКТ в тех случаях, когда характер выявляемых образований или причина деформации почки не ясны. Если обнаруживаемое образование имеет иную степень контрастирования, чем смежная, внешне не измененная паренхима почки, это следует расценивать как признак опухолевого процесса.

Дифференциальная диагностика доброкачественных и злокачественных опухолей обычно невозможна, за исключением почечной ангиомиолипомы, патогномоничным признаком которой является наличие жировых включений.

Увеличение размеров, дефекты заполнения почечной вены указывают на вовлечение ее в опухолевый процесс. Одновременное контрастирование опухоли и крови в НПВ ограничивают использование РКТ для выявления венозной инвазии. Общая точность РКТ в диагностике опухолевого тромбоза составляет от 68 до 95%.

МРТ предоставляет большой объем информации об образованиях почек. Бесспорным достоинством МРТ является возможность хорошей визуализации протяженных трубчатых структур, таких как магистральные сосуды, что имеет огромное значение у больных с опухолевым тромбозом. Даже при полной окклюзии НПВ возможна четкая визуализация опухолевого тромба и точное определение его протяженности без применения контрастирования. На сегодняшний день МРТ является методом выбора в диагностике опухолевого тромба и определения его верхней границы.

Ангиография, ранее являвшаяся ведущим методом диагностики опухолей почек, в настоящее время выполняется только в случаях, когда требуется точная информация о количестве почечных артерий, сосудистой архитектонике почки, а также при подозрении на заинтересованность магистральных сосудов. Показаниями к ангиографии являются:

- планируемая резекция почки;
- опухоль почки больших размеров;
- опухолевый тромбоз НПВ;
- планируемая эмболизация почечной артерии.

Наиболее важными лабораторными параметрами, которые должны быть определены у больных раком почки, являются: гемоглобин и СОЭ, служащие факторами прогноза, креатинин, позволяющий оценить функциональное состояние почек, щелочная фосфатаза, повышение которой может свидетельствовать о наличии метастазов в печень и кости, и сывороточный кальций с целью исключения гиперкальциемии.

29.8 Дифференциальная диагностика рака почки

При дифференциальной диагностике опухолей почек необходимо иметь в виду все состояния, которые сопровождаются основной триадой: опухоль, боль, гематурия. К таким заболеваниям, могущих симулировать опухоли почек, относятся гидронефроз, абсцесс почки, солитарная киста, поликистоз почек, туберкулез и почечнокаменная болезнь. Наличие в арсенале онкоуролога современных высокоинформативных диагностических методов, таких как ультразвуковое исследование, компьютерная и магниторезонансная томография, по показаниям ангиография и сцинтиграфия и др., позволяют уже на этапе обследования четко отдифференцировать большинство подозрительных на опухоль заболеваний.

При гидронефрозе нередко величина почки меняется в связи с периодическим его опорожнением. Гематурия при гидронефрозе встречается редко и бывает менее интенсивной, чем при опухоли. Функция почки понижена, что фиксирует выполненная выделительная урограмма. Ультразвуковое исследование, КТ и ретроградная пиелограмма обнаруживают расширение полостей почки без деформации, свойственной опухоли. При так называемом " выключенном " гидронефрозе введенное в мочеточник контрастное вещество слепо оканчивается в прелоханочной части мочеточника.

На ангиограмме видна бедная сеть сосудов сохранившейся паренхимы почки, изображение почки в паренхиматозной фазе отсутствует.

Абсцесс (или "карбункул") почки вызывает большие диагностические трудности в дифференциальной диагностике, так как клинико-рентгенологическая картина его очень схожа с опухолью почки. В пользу гнойного процесса в паренхиме почки говорят острое начало заболевания, характеризующееся температурой гектического характера, резкой болезненностью в области пораженной почки (резко положительный симптом Пастернацкого), выраженным лейкоцитозом со сдвигом лейкоцитарной формулы влево.

Солитарная киста в почке развивается в течение длительного времени, не проявляясь никакими симптомами. По мере роста кисты появляются боли в поясничной области, иногда наблюдается гематурия. При достижении определенных размеров кисту можно выявить при помощи глубокой пальпации живота. Данные пиелографии и экскреторной урографии весьма часто не позволяют исключить опухоль почки. Только ультразвуковое исследование, магниторезонансная томография, почечная ангиография или чрезкожная кистография позволяют окончательно установить диагноз.

Поликистоз почек может симулировать опухоль, особенно при одностороннем поражении, наличии гематурии, прощупывании увеличенной бугристой почки. Функциональная способность пораженной почки в большей или меньшей степени оказывался нарушенным. В пользу поликистоза говорят характерные рентгенологические признаки: резкое удлинение лоханки, удлинение шейки чашечек, начальные отделы которых то колбовидно расширены, то деформированы в виде полулуний.

Туберкулез почки трудно отличить от опухоли в тех случаях, когда отсутствуют типичные для туберкулеза симптомы. Так, например, диагностические трудности возникают при тотальной безболевой гематурии, которая может быть единственным проявлением начального туберкулеза почки. В некоторых случаях при сдавлении чашечки или ее ампутации туберкулезным инфильтратом наблюдается пиелограмма, напоминающая таковую при опухоли почки. Если ангиография не вносит ясности или по какой-либо причине не может быть произведена, вопрос в таких случаях решается обнажением почки или кратковременным противотуберкулезным лечением ex juvantibus с повторным рентгенологическим исследованием.

Гематурия часто является первым или сопутствующим признаком наиболее распространенных урологических заболеваний, в том числе почечнокаменной болезни; сочетание камней в почках с опухолью наблюдается приблизительно в 3-5% случаев опухолей. Поэтому при наличии данных почечнокаменной болезни, когда ультразвуковое исследование и урография дают картину, вызывающих сомнение в неоплазме, необходимо углубить обследование (КТ, МРТ, ангиография и др.), чтобы не пропустить наличие опухоли.

Следует иметь в виду, что спленомегалия, конгломерат лимфатических забрюшинных узлов, а также различного вида экстраренальные образования могут симулировать почечные опухоли. Почка при них нередко оказывается значительно смещенной или деформированной. Экскреторная урография, ретроградная пиелография, пневморетроперитонеум и ангиография в отдельности или в различном их сочетании в зависимости от показаний позволяют решить диагностику. Околопочечные опухолевые образования с трудом могут быть отличимы от опухоли в почке.

Это особенно относится к **перирональной липоме**, часто достигающей огромных размеров и смещающей почку в противоположную сторону забрюшинного пространства. Перирональные липомы, несмотря на радикальное их удаление, часто рецидивируют и даже в тех случаях, когда производят нефрэктомию. С течением времени перирональная липома переходит в липосаркому (А.П.Шанин, 1962, И.А.Козин, 1966; Pellegrini, Craffa и Crosta, 1960).

29.9 Лечение рака почки

Единственным методом радикального лечения почечно-клеточного рака в настоящее время остается нефрэктомия. Ее выполнил в 1869 г. Gustav Simon. И на сегодняшний день принципы выполнения радикальной нефрэктомии мало изменились и включают раннюю перевязку почечной артерии и вены, удаление почки вместе с фасцией Герота, удаление ипсилатерального надпочечника и выполнение регионарной лимфаденэктомии. Наиболее важным аспектом является удаление почки вместе с фасцией Герота, так как инвазия последней отмечается в 25% случаев. Современные исследования показали, что рутинное удаление надпочечника не всегда целесообразно, за исключением случаев, когда опухоль находится в верхнем полюсе или имеется субтотальное поражение почки. Несмотря на то, что лимфаденэктомия обеспечивает более точное стадирование, ее лечебная значимость остается спорной.

Показания к нефрэктомии:

1. Радикальная нефрэктомия остается методом выбора в лечении локальных форм рака почки.

2. Радикальная нефрэктомия показана больным раком почки с опухолевой инвазией почечной и нижней полой вен (НПВ).

3. Радикальная нефрэктомия выполняется пациентам с солитарными метастазами в сочетании с одномоментной или последовательной резекцией последних.

4. Паллиативная нефрэктомия показана больным диссеминированным раком почки с целью уменьшения интоксикации, снижения интенсивности болевого синдрома, купирования профузной макрогематурии, а также пациентам, получающим лечение модификаторами биологического ответа в рамках того или иного исследования.

Так как рак почки обладает большим потенциалом лимфогенного метастазирования, опишем направления лимфооттока от почки. Каждая почка имеет собственную систему лимфооттока. От правой почки вдоль ножки отходит 11-15 лимфатических сосудов, которые образуют 3 ствола: передний, средний и задний. Лимфоузлами первого порядка для правой почки являются ретрокавальные и аортокавальные лимфатические узлы, расположенные между первым и третьим поясничными позвонками. Однако некоторые лимфатические сосуды, осуществляющие лимфоотток от почки, дренируются в лимфатические узлы ворот. Реже лимфатические сосуды правой почки впадают в латеральные и прекавальные лимфатические узлы.

Лимфатические сосуды левой почки сопровождают почечные сосуды двумя стволами. Большая часть из 11-15 сосудов дренируется в парааортальные, преаортальные и ретроаортальные лимфатические узлы, расположенные между Th_{11} и нижней границей левой почки; несколько сосудов может впадать в лимфатические узлы ворот. Реже лимфатические сосуды идут непосредственно в парааортальные лимфоузлы, расположенные ниже уровня отхождения нижней брыжеечной артерии или выше левой ножки диафрагмы.

Локализация лимфогенных метастазов.

Частота поражения различных групп лимфоузлов определяется особенностями лимфооттока. При наличии опухоли правой почки поражаются ретрокавальные, аортокавальные, латерокавальные и прекавальные лимфоузлы. Перекрестное метастазирование отмечается редко и практически всегда сочетается с наличием гомолатеральных лимфогенных метастазов.

Метастазы опухолей левой почки преимущественно локализуются в парааортальных лимфоузлах, поражение аортокавальных и контралатеральных лимфатических узлов отмечается редко. Следует подчеркнуть, что вышеуказанный тип метастазирования не является постоянным. Иногда, при отсутствии метастазов в регионарных лимфоузлах, выявляется поражение отдаленных лимфоузлов.

Лимфоузлы в области ворот почки поражаются в 19-41% случаев у больных с лимфогенными метастазами. В связи с тем, что узлы ворот почки остаются интактными больше чем у половины больных, ограниченная лимфодиссекция может быть недостаточной для правильного стадирования. С другой стороны, существует группа больных с метастазами только в лимфатические узлы ворот почки.

Границы лимфодиссекции.

Объем лимфодиссекции при почечно-клеточном раке определяется особенностями лимфатической системы и частотой развития метастазов в различных группах лимфатических узлов. Лимфодиссекция при раке почки подразумевает удаление всей жировой клетчатки с лимфатическими узлами, окружающей ипсилатеральные магистральные сосуды, от уровня ножек диафрагмы непосредственно ниже уровня отхождения верхней брыжеечной артерии до бифуркации аорты и НПВ.

При операциях справа лимфодиссекция должна включать удаление прекавальных, латерокавальных, ретрокавальных и аортокавальных лимфатических узлов. Кроме того, ввиду возможного распространения метастазов за среднюю линию, рекомендуется удаление преаортальных лимфатических узлов. При поражении левой почки удаляются латероаортальные, преаортальные и ретроаортальные лимфатические узлы. Учитывая редкость поражения аортокавальных лимфатических узлов при раке левой почки, выполнение аортокавальной лимфодиссекции при наличии неизмененных лимфатических узлов, по мнению многих урологов, не является обязательным. При выявлении увеличенных лимфатических узлов аортокавальная лимфодиссекция обязательна.

Клиническое значение лимфаденэктомии.

Частота поражения лимфатических узлов при раке почки, по данным разных авторов, колеблется от 13 до 32%. Однако необходимо учитывать, что многие исследования были проведены до широкого внедрения РКТ в клиническую практику. Соответственно, дооперационная диагностика метастатического поражения лимфоузлов была затруднена. В настоящее время частота выявления метастазов во время операции значительно снизилась. Тем не менее, лимфодиссекция является единственным методом, позволяющим достоверно подтвердить наличие опухолевого поражения лимфоузлов и, следовательно, установить точную стадию (N) заболевания.

Лапароскопическая нефрэктомия. Первая лапароскопическая нефрэктомия была выполнена Clayman et. al. в 1990 году по поводу почечной онкоцитомы. В

последние годы лапароскопическая нефрэктомия получила широкое, но далеко не повсеместное распространение, так как лечебная и экономическая целесообразность данного подхода долгие годы оставалась дискутабельной. Операции в основном выполнялись в специализированных центрах. За последние несколько лет ситуация существенно изменилась, что нашло свое отражение в растущем количестве публикаций, свидетельствующих о том, что лапароскопическая и ретроперитонеоскопическая радикальная нефрэктомия заняли прочное место в онкологии. Общепринятым показанием к лапароскопической нефрэктомии является рак почки T_1-T_2. Отдаленные результаты операций у пациентов, подвергнутых хирургическому вмешательству лапароскопическим доступом, не уступают таковым при открытой операции. Лапароскопическая резекция почки также постепенно завоевывает свои позиции. Как и в случае нефрэктомии, подавляющее большинство хирургов адаптирует технику открытой операции к эндоскопической резекции почки. Основополагающим принципом является тщательное ушивание вскрытой чашечно-лоханочной системы и паренхимы почки для предотвращения развития мочевых свищей и с целью осуществления гемостаза. Временное пережатие почечной артерии при лапароскопической резекции почки уменьшает кровопотерю и время операции. При необходимости длительной остановки почечного кровотока возможно использование интракорпорального охлаждения почки через предварительно установленный мочеточниковый катетер или ангиографический катетер, заведенный в почечную артерию.

Органосохраняющее лечение при раке почки

Показания к резекции почки.

Абсолютными **показаниями** для резекции почки являются:

1. Отсутствие контралатеральной почки.
2. Рак обеих почек.
3. Почечная недостаточность, связанная с нарушением функции контралатеральной почки.

Показанием для резекции почки является опухоль, не превышающая 4 см в наибольшем измерении. При резекции почки выполняется превентивная лимфодиссекция, т.е. удаляются лимфоузлы с подозрением на метастатическое поражение по данным УЗИ и КТ.

Резекция почки является методом выбора в случае двухстороннего опухолевого поражения и при единственной функционирующей почке. Показания к органосохраняющему лечению могут быть расширены при наличии сопутствующей патологии контралатеральной почки, такой как мочекаменная болезнь, сахарный диабет, хронический пиелонефрит, нефросклероз. В редких случаях резекция почки выполняется при переходно-клеточном раке собирательной системы и при опухоли Вильмса, когда сохранение функционирующей паренхимы крайне необходимо.

Осложнения после резекции почки в основном связаны с техническими особенностями проведения хирургического вмешательства – мобилизацией почечных сосудов, длительностью их пережатия, объемом удаляемой почечной паренхимы, реконструкцией чашечно-лоханочной системы. Риск развития осложнений при периферически расположенных опухолях малого размера, как правило, незначителен. Наиболее частыми осложнениями являются: кровотечение (2%), фор-

мирование мочевого свища (17%), острая почечная недостаточность (13%) и инфекционные осложнения (3%).

Отдаленные результаты резекции почки. По данным целого ряда исследователей, общая 5-летняя выживаемость после резекции почки не уступает выживаемости больных после радикальной нефрэктомии и составляет 95-100% для стадий T_1 и T_2. Показатели специфической выживаемости варьируют от 77,8% до 96% и также соответствуют результатам органо-уносящего лечения.

Особенности клиники и лечения диссеминированного рака почки

Рак почки обладает большим метастатическим потенциалом. Метастазы обнаруживаются у 25% пациентов на момент установления диагноза. Средняя продолжительность жизни этой категории больных составляет 6-12 месяцев, и только 10% из них переживает 2 года. Приблизительно у 30-50% пациентов в различные сроки после нефрэктомии появляются метахронные метастазы.

Особенности клинического течения метастатического рака почки

Медиана выживаемости больных раком почки с отдаленными метастазами составляет от 6 до 12 месяцев. До 5-летнего срока доживает не более 9% пациентов.

Существует ряд неблагоприятных факторов, отрицательно влияющих на прогноз. К ним относят: плохой общий соматический статус, похудание, повышенную СОЭ, высокий уровень сывороточного кальция, высокий уровень ИЛ-6, повышение ферритина, синхронные метастазы, короткий безрецидивный период после нефрэктомии, полиорганность поражения, внелегочные метастазы (особенно печень) и присутствие резидуальной опухоли в ложе удаленной почки.

Интересно, что некоторые локализации метастазов не влияют на прогноз, в то время как другие (печень) ассоциированы с крайне низкой выживаемостью. Так, больные с метастазами в легкие, обладают лучшей выживаемостью по сравнению с пациентами, имеющими поражение другого или других органов. Во-первых, сравнительно ранняя выявляемость легочных поражений позволяет начать лечение на ранних этапах, когда объем опухоли минимален. Во-вторых, легочные метастазы оказывают наименее пагубный эффект на основные физиологические функции организма, что в конечном итоге, влияет на исход. В-третьих, легочная ткань может оказывать положительное воздействие на различные варианты опухолевого фенотипа. И, наконец, биологические особенности популяции опухолевых клеток, «оседающих» в легких, могут быть менее агрессивными, чем у клонов, дающих начало метастазам в других органах.

При отсутствии эффективного лечения прогноз больных крайне плохой. Только некоторые пациенты выживают более 1 года, что резко контрастирует с годичной выживаемостью 40% у больных с наличием только отдаленных метастазов. Но имеются случаи спонтанной регрессии и стабилизации. Спонтанная регрессия отмечается у 0,4-0,8% больных раком почки.

Почечно-клеточный рак является химио- и радиорезистентной опухолью. Несмотря на появление схем иммунотерапии, позволяющих увеличить продолжительность жизни отдельным пациентам, в настоящее время основным методом лечения остается хирургический.

Показания к хирургическому лечению солитарных метастазов рака почки

Частота солитарных метастазов рака почки составляет около 3%. Удаление солитарных метастазов, по данным отдельных авторов, в некоторых случаях обеспечивает пятилетнюю выживаемость, достигающую 30-50%. Однако критерии отбора пациентов для хирургического лечения окончательно не определены.

Ввиду того, что большинство больных с солитарными метастазами, в действительности имеют множественные метастатические микрофокусы, решение о проведении агрессивного хирургического лечения должно базироваться на понимании факта, что оперативное вмешательство будет носить скорее паллиативный характер и должно быть направлено не только на продление жизни больного, но и на улучшение ее качества.

Лекарственное лечение метастатического рака почки

Хирургическое лечение локализованного рака почки позволяет добиться излечения в абсолютном большинстве случаев. Однако у 30-50% пациентов в дальнейшем развиваются рецидивы заболевания, а приблизительно в 25% наблюдений при первичном обращении диагностируются регионарные и/или отдаленные метастазы. Прогноз больных распространенным почечно-клеточным раком плохой: средняя продолжительность жизни составляет 6-10 месяцев, а 5-летняя выживаемость не превышает 1-2%. Возможности хирургического лечения на этапе диссеминации процесса ограничены. Эти факты свидетельствую о необходимости разработки эффективных методов системного лечения данного заболевания.

В настоящее время иммунохимиотерапия играет ведущую роль в лечении распространенных форм рака почки.

Для монотерапии применяются рекомбинантные интерлейкины и интерфероны.

Рекомендуемые варианты иммунотерапии (по выбору):

1. Интерферон-альфа-2b – 5–10 млн. МЕ/м^2 подкожно или внутримышечно 3 раза в неделю. Лечение продолжается до прогрессирования болезни или полной регрессии метастазов. Оценка эффекта каждые 3 месяца.
2. Интерлейкин-2 – 0,75–1,5 мг подкожно 5 дней ежедневно. Интервал между курсами 3 недели. Оценка эффекта после каждых 2 курсов. Лечение продолжается до прогрессирования болезни или полной регрессии метастазов.
3. Интерлейкин-2 – 0,5 мг внутривенно струйно каждые 8 часов ежедневно в течение 5 дней. Интервал между курсами 7–10 дней. Лечение продолжается до прогрессирования болезни или полной регрессии метастазов.
4. Интерлейкин-2 (ронколейкин) – 0,5-1 млн. ЕД. внутривенно струйно ежедневно в течение 5 дней. Интервал между курсами 7–10 дней. Лечение продолжается до прогрессирования болезни или полной регрессии метастазов.
5. Винбластин 4-10 мг/м^2 в 1 и 8 день. В сочетании с иммунотерапией.
6. 5-фторурацил 20-30 мг/кг в сочетании с иммунотерапией.

Дополнительные способы лечения метастатического рака почки

В случаях невозможности выполнить нефрэктомию у первичных больных с отдаленными метастазами при развитии гематурии применяется эмболизация почечной артерии с гемостатической целью.

При метастазах в костях скелета с целью снятия болевого синдрома применяется лучевая терапия крупными фракциями по 5 Гр. до СОД 35 Гр., назначение бифосфонатов.

29.10 Отдаленные результаты лечения

По данным многих авторов, продолжительность жизни большинства не оперированных больных с опухолью почки с момента появления первых симптомов составляет 1-3 года. Вместе *с* тем известны единичные случаи более длительного выживания (5 лет и более).

У не оперированных больных по мере роста первичной опухоли или распространения метастазов общее состояние прогрессивно ухудшается: теряется аппетит, нарастает общая слабость, похудание. Тяжесть состояния усугубляется болями, а в некоторых случаях лихорадкой и повторяющейся гематурией. Больные погибают от тяжелой интоксикации, кахексии, анемии, эмболии. Реже смерть наступает от метастазов в головной мозг, сердце, а также от массивного метастатического поражения легких.

Таким образом, прогноз для не оперированных больных следует считать неблагоприятным, несмотря на отдельные наблюдения относительно длительного течения заболевания.

К сожалению, результаты хирургического лечения опухолей почки пока еще нельзя считать удовлетворительными. Лишь 25-35% больных живут после нефрэктомии более 5 лет. Даже в случаях более длительного выживания о прогнозе для оперированных больных следует говорить с большой осторожностью, так как появление метастазов иногда наблюдается через 10-15 и даже 20 лет после нефрэктомии.

Неудовлетворительные отдаленные результаты хирургического лечения опухолей паренхимы почки связаны главным образом с запоздалой диагностикой (длительный период бессимптомного течения болезни), а также с большой склонностью этих опухолей к метастазированию.

Трудоспособность больных с новообразованиями почки строго индивидуальна. Она зависит от стадии заболевания, результатов лечения, общего состояния больного и его профессиональных навыков.

Больным с неоперабельными опухолями без метастазов, а также с регионарными или отдаленными метастазами должна быть установлена II группа инвалидности. С того момента, когда у больного наступает нужда в постоянном постороннем уходе, он должен быть переведен на инвалидность I группы.

Оперированные больные подлежат постоянному диспансерному наблюдению, а решение о трудоспособности и трудоустройстве должны меняться в зависимости от изменений состояния их здоровья.

29.11 Диспансерное наблюдение за больными

Режим наблюдения:

- первый год – 1 раз в 3 мес.;
- второй год – 1 раз в 6 мес.;
- в последующие до 5 лет – 1 раз в год.

Объем наблюдения:

- общий анализ крови;
- общий анализ мочи;
- УЗИ органов брюшной полости и забрюшинного пространства;
- рентгеноскопия (-графия) легких.

29.12 Использованная литература

1. Аляев Ю.Г. Расширенные, комбинированные и органосохраняющие операции при раке почки. Дисс. докторск. М., 1989.
2. Аляев. Ю.Г., Крапивин А.А. Резекция почки при опухоли.// Урология. – N 6. 1999, с. 3-7.
3. Давыдов М.И., Матвеев Б.П., Матвеев В.Б. Расширенные и комбинированные операции при раке почки и его метастазах.//Актуальные вопросы лечения онкоурологических заболеваний. Материалы 3-й Всероссийской научной конференции с участием стран СНГ. – М., 1999.
4. Давыдов М.И., Матвеев В.Б. Хирургическое лечение местно-распространенного и метастатического рака почки. – М.: Медицина. – 1999.
5. Давыдов М.И., Матвеев В.Б. Хирургическое лечение местно-распространенного и метастатического рака почки. – М., 1999.
6. Клиническая онкоурология (под ред. Проф. Б.П. Матвеева). – М., 2003, с. 717.
7. Переверзев А.С. Оперативное лечение рака почки с инвазией опухолевого тромба в нижнюю полую вену// Урол. и нефрол. – 1995, № 6. с. 10-16.
8. Степанов В.Н., Теодорович О.В., Денискова М.В. Место цветного доплеровского картирования в диагностике опухоли почки. Актуальные вопросы лечения онкоурологических заболеваний.// Материалы 3-й Всероссийской научной конференции с участием стран СНГ. – М., 1999.
9. Angervall L., Wahlqvist L. Follow-up and prognosis of renal cell carcinoma in a series operated by perifascial nephrectomy combined with adrenalectomy and retroperitoneal lymphadenectomy.// Eur. Urol. – 1978. –v.4. – pp. 13-17.
10. Saitoh H. Distant metastasis of renal adenocarcinoma in patients with a tumor thrombus in the renal vein and/or vena cava.//J.Urol. – 1982. – v. 127. – pp. 652–653.
11. Atzpodien J., Kirchner H., Hanninen E. et. al. Interleukin-2 in combination with interferon-alpha and 5-flu-orouracil for metastatic renal cell carcinoma.//Eur.J.Cancer. – 1993. – v. 29a. – p. 56.
12. Childs R., Chernoff A., Contentin N., et. al. Regression of metastatic renal-cell carcinoma after nonmye-loablative allogenic peripheral-blood stem-cell transplantation.//NEJM.– 2000. – v. 343, – pp. 750-758.
13. Fairlamb D.J. Spontaneous regression of metastases of renal cell cancer.//Cancer. – 1981. – v. 47. – pp. 2102.

29.13 Иллюстрационный материал к раку почки

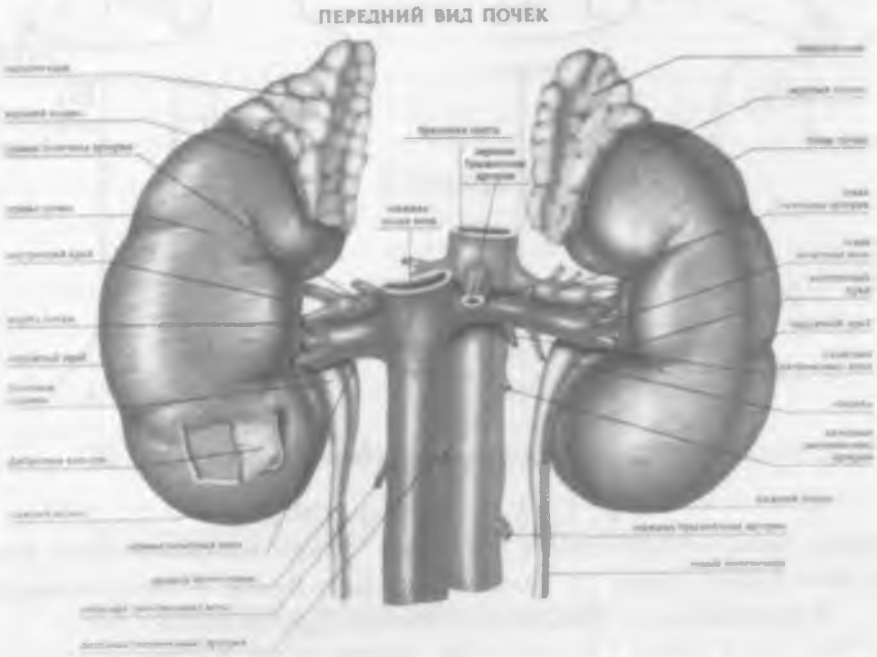

Рис. 1. Строение почки

Рис. 2. Строение нефрона

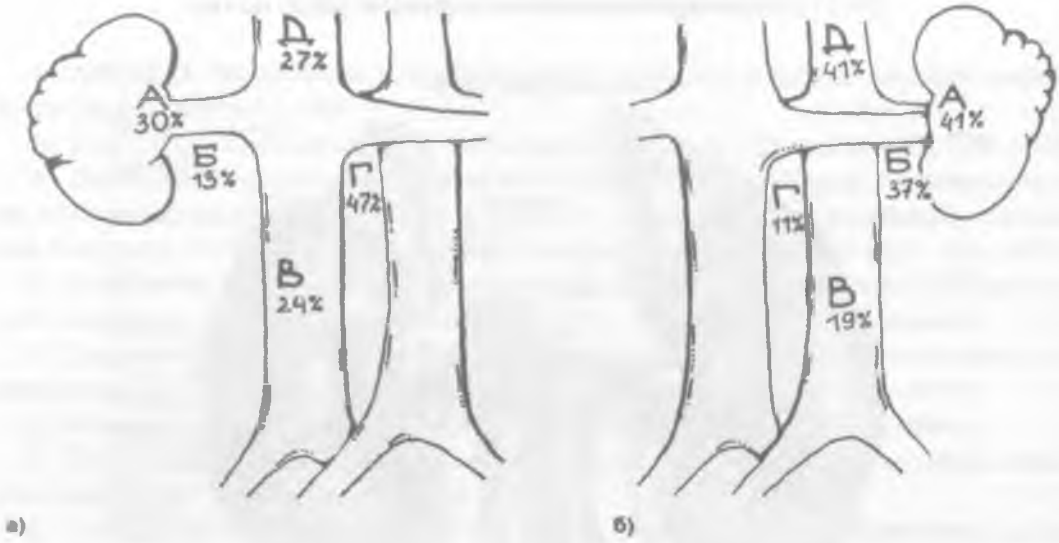

Рис. 3. (Б.П. Матвеев, 2002)

Частота метастазирования в различные группы лимфатических узлов:
а) при раке правой почки (А-лимфоузлы ворот почки, Б-латерокавальные, В-прекавальные, Г-аортокавальные, Д-ретрокавальные);
б) при раке левой почки (А-лимфоузлы ворот почки, Б-латероаортальные, В-преаортальные, Г-аортокавальные, Д-ретроаортальные)

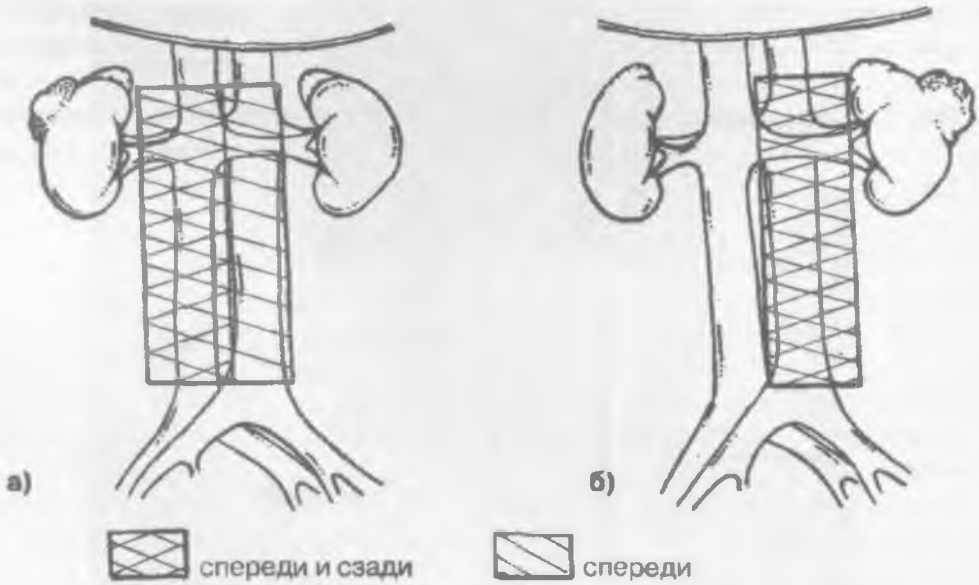

Рис. 4. Границы расширенной лимфодиссекции при раке правой (а) и левой (б) почек (Б.П. Матвеев, 2002)

Глава 30

РАК МОЧЕВОГО ПУЗЫРЯ

30.1 Клиническая анатомия и физиология мочевого пузыря

30.2 Эпидемиология рака мочевого пузыря

30.3 Этиология рака мочевого пузыря

30.4 Классификация опухолей мочевого пузыря

30.5 Патологическая анатомия

30.6 Клиника рака мочевого пузыря

30.7 Методы диагностики рака мочевого пузыря

30.8 Дифференциальная диагностика рака мочевого пузыря

30.9 Лечение больных раком мочевого пузыря

30.10 Диспансерное наблюдение и реабилитация

30.11 Использованная литература – 13 источников

30.12 Иллюстрационный материал – 2 рисунка

30.1 Клиническая анатомия и физиология мочевого пузыря

Мочевой пузырь имеет форму овоида и располагается в переднем отделе малого таза. Передняя поверхность мочевого пузыря прилежит к симфизу и верхним ветвям лобковых костей, отделяясь от них рыхлым слоем соединительной ткани. Задняя поверхность мочевого пузыря граничит с ампулой прямой кишки, ампулами семявыносящих протоков, семенными пузырьками и конечными отделами мочеточников.

Сверху и с боков к мочевому пузырю прилежат отделенные от него брюшиной петли тонкой, сигмовидной, а иногда поперечно-ободочной и слепой кишки. Нижняя поверхность мочевого пузыря и начальный отдел мочеиспускательного канала охватываются предстательной железой. К боковым поверхностям мочевого пузыря на некотором протяжении примыкает семявыносящий проток.

В мочевом пузыре различают верхушку, тело, дно и шейку (часть мочевого пузыря, переходящая в мочеиспускательный канал). В подбрюшинном отделе он имеет выраженную висцеральную фасцию. Фиксация мочевого пузыря осуществляется за счет мочеполовой диафрагмы, передних отделов m. levator ani, ligg. pubovesicale, puboprostatica, plicae umbilicales mediana et mediale.

Мочевой пузырь имеет хорошо выраженные мышечный и подслизистый слои, вследствие чего слизистая оболочка образует складки. В области дна пузыря складки и подслизистый слой отсутствуют, здесь образуется треугольная площадка (trigonum vesicae). Вершина мочепузырного треугольника лежит спереди и соответствует внутреннему отверстию мочеиспускательного канала. В основании треугольника имеется межмочеточниковая складка, соединяющая устья обоих мочеточников. Непроизвольный сфинктер мочевого пузыря охватывает начальный отдел мочеиспускательного канала, произвольный сфинктер на уровне перепончатой части уретры.

В женском тазу мочевой пузырь лежит в полости малого таза глубже, чем у мужчин. Спереди он, как и у мужчин, примыкает к симфизу и фиксируется лобково-пузырными связками. Сзади к нему прилежит матка и в подбрюшинном пространстве – влагалище. Дно пузыря расположено на мочеполовой диафрагме.

Артериальное кровоснабжение мочевого пузыря осуществляется из системы внутренней подвздошной артерии. Одна a. vesicalis superior или две отходят чаще всего от необлитерированной части a. umbilicalis, a. vesicalis inferior – непосредственно от переднего ствола a. iliaca interna. В кровоснабжении также участвуют малые ветви обтураторной и нижней ягодичной артерий. У женщин в кровоснабжении мочевого пузыря также участвуют влагалищные артерии. Мочевой пузырь является сильно васкуляризированным органом с богатой сетью сосудистых анастомозов.

Венозный отток. Вокруг мочевого пузыря расположена богатая сеть венозных сплетений, преимущественно располагающихся между стенкой мочевого пузыря и адвентицией. Впадают они в v. iliaca interna. Венозные сплетения анастомозируют с ретропубикальным венозным сплетением и сплетением Санторини (pl. Santorini).

Отток лимфы осуществляется в наружные и внутренние подвздошные, обтураторные, паравезикальные и общие подвздошные лимфатические узлы. Имеется богатая лимфатическая анастомозная сеть между всеми тазовыми органами. Лимфатические сосуды мочевого пузыря у женщин образуют прямые связи с лимфатическими сосудами матки и влагалища в основании широкой связки матки и в регионарных подвздошных лимфатических узлах.

Иннервация мочевого пузыря осуществляется из пузырного сплетения (plexus vesicalis), располагающегося, главным образом, у места впадения мочеточников в мочевой пузырь. Нервные сплетения образуются из симпатического сплетения (plexus hypogastrici inferioris dexter et sinister) и парасимпатического nn. splanchnici pelvini. Симпатические импульсы вызывают расслабление детрузора и усиление тонуса сфинктера, а парасимпатические, вызывают сокращение детрузора и ослабление сфинктера.

За сутки человек выделяет в среднем около 1,5 л мочи, однако это количество непостоянно. Интенсивность мочеобразования колеблется в течение суток. Днем мочи образуется больше, чем ночью. Физическая нагрузка оказывает выраженное влияние на образование мочи. Так, при длительной работе уменьшается диурез.

Цвет. Моча – прозрачная жидкость светло-желтого цвета. При отстаивании в моче выпадает осадок, который состоит из солей и слизи.

Реакция. Реакция мочи здорового человека преимущественно слабокислая, pH ее колеблется от 5,0 до 7,0. Реакция мочи может изменяться в зависимости от состава пищевых продуктов. При употреблении смешанной пищи (животного и растительного происхождения) моча человека имеет слабокислую реакцию. При питании преимущественно мясной пищей и другими продуктами, богатыми белками, реакция мочи становится кислой; растительная пища способствует переходу реакции мочи в нейтральную или даже щелочную.

Относительная плотность. Плотность мочи равна в среднем 1,015-1,020. Она зависит от количества принятой жидкости.

Состав. Почки являются основным органом выведения из организма азотистых продуктов распада белка: мочевины, мочевой кислоты, аммиака, пуриновых оснований, креатинина, индикана. В нормальной моче белок отсутствует или определяются только его следы (не более 0,03%). Среди органических соединений небелкового происхождения в моче встречаются: соли щавелевой кислоты, поступающие в организм с пищей, особенно растительной; молочная кислота, выделяющаяся после мышечной деятельности; кетоновые тела, образующиеся при превращении в организме жиров в сахар. Глюкоза появляется в моче лишь в тех случаях, когда ее содержание в крови резко увеличено (гипергликемия). Появление эритроцитов в моче (гематурия) наблюдается при заболеваниях почек и мочевыводящих органов. В моче здорового человека и животных содержатся пигменты (уробилин, урохром), которые определяют ее желтый цвет. Эти пигменты образуются из билирубина желчи в кишечнике, почках и выделяются ими. С мочой выводится большое количество неорганических солей – около 15-25 г в сутки. Из организма экскретируются хлорид натрия, хлорид калия, сульфаты и фосфаты. От них также зависит кислая реакция мочи.

Моча непрерывно поступает в мочевой пузырь, что ведет к повышению давления в нем. Увеличение давления в мочевом пузыре до 1,177-1,471 Па (12-15 см водного столба) вызывает потребность в мочеиспускании. После мочеиспускания давление в пузыре снижается почти до 0.

30.2 Эпидемиология рака мочевого пузыря

По данным экспертов ВОЗ в 2002 году заболеваемость раком мочевого пузыря населения различных стран мира составила (мировой стандарт) 12,4 на 100 000 населения: у мужчин – 10,0$^0/_{0000}$, у женщин – 2,4$^0/_{0000}$, соотношение мужчины/женщины равнялось 4/1.

Высокий уровень заболеваемости отмечен в таких странах, как Египет (54,0$^0/_{0000}$), Израиль (34,1$^0/_{0000}$), Венгрия (30,7$^0/_{0000}$), Польша (29,6$^0/_{0000}$), США (28,8$^0/_{0000}$) (таблица 1).

Низкий уровень заболеваемости отмечен в некоторых азиатских и африканских странах: Конго (1,0$^0/_{0000}$), Эфиопия (2,7$^0/_{0000}$), Вьетнам (3,0$^0/_{0000}$), Китай (4,8$^0/_{0000}$), Индия (3,9$^0/_{0000}$) (таблица 2).

В 2002 году смертность (мировой стандарт) от рака мочевого пузыря отмечена в 4,9$^0/_{0000}$.

В Казахстане общая заболеваемость составила 28,4$^0/_{0000}$, смертность – 12,6$^0/_{0000}$.

Заболеваемость в странах СНГ представлена в таблице 3.

Таблица 1. **Высокий уровень заболеваемости (мировой стандарт)**

№	Страны	Уровень заболеваемости ($^0/_{0000}$)
1	Египет	54,0
2	Израиль	34,1
3	Венгрия	30,7
4	Польша	29,6
5	США	28,8

Таблица 2. **Низкий уровень заболеваемости (мировой стандарт)**

№	Страны	Уровень заболеваемости ($^0/_{0000}$)
1	Конго	1,0
2	Эфиопия	2,7
3	Вьетнам	3,0
4	Китай	4,8
5	Индия	3,9

Таблица 3. **Заболеваемость раком мочевого пузыря в странах СНГ (мировой стандарт)**

№	Страны	Уровень заболеваемости ($^0/_{0000}$)
1	Молдова	24,2
2	Российская Федерация	20,3
3	Украина	17,8
4	Беларусь	16,1
5	Эстония	16,1
6	Латвия	16,0
7	Киргизия	12,6
8	Казахстан	12,6
9	Туркмения	11,9
10	Грузия	10,1
11	Азербайджан	7,9
12	Таджикистан	6,0
13	Узбекистан	6,0

По данным показателей онкологической службы Республики Казахстан (2004), заболеваемость злокачественными новообразованиями мочевого пузыря в Республике

Казахстан составила 4,1 на 100 000 жителей в 2003 году и занимает 15 ранговое место. В 2005 году было выявлено 623 новых случаев указанной патологии. Удельный вес I-III стадий составил 46,5% и IV стадии – 7,2%. Одногодичная летальность составила 22,3%.

Среди регионов Казахстана высокий уровень заболеваемости отмечен в Костанайской (8,5$^0/_{0000}$), Северо-Казахстанской (6,6$^0/_{0000}$), Акмолинской (6,4$^0/_{0000}$), Восточно-Казахстанской (5,3$^0/_{0000}$) областях и городе Алматы (5,5$^0/_{0000}$). Относительно низкий уровень отмечен в Южно-Казахстанской (1,3$^0/_{0000}$), Мангистауской (1,4$^0/_{0000}$), Атырауской (1,7$^0/_{0000}$), Актюбинской (2,6$^0/_{0000}$) и Жамбылской (2,6$^0/_{0000}$) областях.

30.3 Этиология рака мочевого пузыря

Этиология новообразований мочевого пузыря неизвестна. Вместе с тем на сегодняшний день хорошо изучены некоторые этиологические факторы профессиональных опухолей мочевого пузыря, возникающих у работников ряда профессий, а также некоторые другие факторы риска.

Профессия. К настоящему времени установлено около 40 потенциально опасных профессий. Впервые предположения о профессиональном раке мочевого пузыря были доказаны Кейсом (1954). Было показано, что рабочие красильных производств при использовании вторичных ароматических аминов имеют риск заболеть раком мочевого пузыря в 10-50 раз более высокий, чем в среднем среди населения. Отмечено трехкратное повышение смертности от рака мочевого пузыря среди рабочих, контактирующих с 4-аминобифенилом, используемым в производстве смол и пластмасс. Возникновению рака мочевого пузыря способствует использование уже готовых красителей, хотя и в меньшей степени, чем их производство. Примером могут служить художники, использующие красители, основанные на бензидине. Заболеваемость раком мочевого пузыря у них встречается в 7 раз чаще. К группе риска относятся маляры. Большинство исследователей сообщают, что риск заболеть раком мочевого пузыря среди них выше в 1,2-1,5 раза, Джексон (1987) отмечает повышение риска заболевания в 4,1 раза у маляров, отработавших более 20 лет.

Достаточно много сообщений о риске заболевания среди водителей автотранспорта. Общий риск в зависимости от стажа работы колеблется от 1,3 до 12,0. Высказываются различные предположения канцерогенного воздействия. В одних сообщениях предполагается, что в продуктах сгорания топлива имеются полициклические ароматические углеводороды и их нитропроизводные, которые имеют мутагенную и канцерогенную активность в экспериментах.

Практически изучалось очень много профессий с точки зрения влияния их на возникновение рака мочевого пузыря – металлурги, печатники, парикмахеры, газовщики, автомеханики, нефтяники, текстильщики, повара, электрики, фармацевты, стекольщики, часовщики, садовники, рабочие алюминиевого производства и т.д. В одних случаях показано влияние упомянутых профессий на эпидемиологию рака мочевого пузыря, в других – эти сообщения не подтверждаются.

Курение. Установлено, что курильщики болеют раком мочевого пузыря в 2-3 раза чаще, чем некурящие. Рост риска заболевания находится в прямой зависимости от интенсивности курения, при этом риск у злостного курильщика возрастает с 2 до 5 раз. Наиболее высокие показатели риска наблюдаются у курильщиков папирос по сравнению с теми, кто курит другие виды табачных изделий.

Питание. На протяжении многих лет проводятся исследования по изучению влияния питания на риск заболевания раком мочевого пузыря. Установлено, что риск заболевания снижен у лиц, употребляющих при приготовлении пищи растительные масла и маргарин, обратная зависимость защитной роли потребления полиненасыщенных жирных кислот от их дозы. Также доказано, что имеется тенденция к повышению риска рака мочевого пузыря при увеличении содержания в рационе белка, соли (Некрасова Л.И., Басиева Т.Х., Заридзе Д.Г., 1992).

Не отмечена связь между потреблением кофе, алкоголя, искусственных сладостей (сахарин) и риском рака мочевого пузыря. В отношении приема алкоголя имеются противоположные суждения (Пряничникова М.Б., 1990).

Лекарственные вещества. Из наиболее известных лекарственных препаратов, способных влиять на возникновение рака мочевого пузыря, следует назвать фенацетинсодержащие аналгезирующие средства. Было проведено несколько исследований, выявивших взаимосвязь между применением фенацетина и риском заболевания раком мочевого пузыря и показавших увеличение риска заболевания от 2,0 до 6,5. К настоящему времени препараты этой группы запрещены к употреблению. Циклофосфамид – алкалоидное средство, которое широко применяется при лечении злокачественных новообразований с начала пятидесятых годов. Препарат вызывает опухоли мочевого пузыря в эксперименте на крысах и мышах. Результаты международного исследования по контролю за онкозаболеваемостью мочеполовой сферы показали увеличение риска развития рака мочевого пузыря в 4,5 раза.

Урологические заболевания. Ряд работ указывают на связь уростаза при некоторых урологических заболеваниях с факторами риска (Пряничникова М.Б., 1990), хотя убедительных данных не получено. Также большое количество исследований проведено по изучению влияния шистосоматоза на заболевание раком мочевого пузыря. Отмечено, что среди больных раком мочевого пузыря шистосоматоз встречается чаще, чем среди пациентов контрольной группы.

Питьевая вода. Проводились исследования по влиянию на заболеваемость раком мочевого пузыря хлорированной воды. В работе Wilkins J.R. et. al. (1981) показано, что лица, постоянно употребляющие хлорированную воду, имели более высокие показатели заболеваемости раком мочевого пузыря, чем те, кто использовал качественную, не хлорированную воду. При этом риск заболевания у мужчин был 1,8 и у женщин 1,6. Выявлена корреляция между уровнем смертности и употреблением хлорированной питьевой воды.

Семейная предрасположенность. Имеется увеличение риска заболевания в семьях, имеющих больного раком мочевого пузыря, особенно при наличии у родственников предрасполагающих факторов, например, курение.

30.4 Классификация опухолей мочевого пузыря

Гистологическая классификация опухолей мочевого пузыря (ВОЗ, 1973):

I. Эпителиальные опухоли (95%):

А. Переходно-клеточная папиллома;

Б. Переходно-клеточная папиллома, инвертированный тип;

В. Плоскоклеточная папиллома;

Г. Переходно-клеточный рак (50-70%);

Д. Плоскоклеточный рак (10-16%);
Ж. Аденокарцинома (1-3%);
З. Недифференцированный рак (20-30%).

II. Неэпителиальные опухоли.

III. Смешанные группы опухолей.

IV. Метастатические опухоли.

V. Неклассифицируемые опухоли.

VI. Неопухолевые изменения эпителия.

VII. Опухолеподобные поражения.

Классификация TNM (Международный противораковый союз, 2002):

T – первичная опухоль:

Для определения множественных опухолей к категории T добавляется индекс m. Для определения сочетания рака in situ с любой категорией T добавляется аббревиатура is.

T_x – недостаточно данных для оценки первичной опухоли;
T_0 – признаки первичной опухоли отсутствуют;
T_a – неинвазивная папиллярная карцинома;
T_{is} – преинвазивная карцинома: carcinoma in situ («плоская опухоль»);
T_1 – опухоль распространяется на субэпителиальную соединительную ткань;
T_2 – опухоль распространяется на мышцы;
pT_{2a} – опухоль распространяется на поверхностную мышцу (внутренняя половина);
pT_{2b} – опухоль распространяется на глубокую мышцу (наружная половина);
T_3 – опухоль распространяется на околопузырные ткани;
pT_{3a} – микроскопически;
pT_{3b} – макроскопически;
T_4 – опухоль распространяется на другие окружающие органы: предстательную железу, влагалище, матку, стенку таза, брюшную стенку;
T_{4a} – опухоль распространяется на простату, матку или влагалище;
T_{4b} – опухоль распространяется на стенки таза или брюшную стенку.

Примечание. Если при гистологическом исследовании не подтверждается инвазия мышцы, то считается, что опухоль поражает субэпителиальную соединительную ткань.

N – регионарные лимфоузлы:

Регионарными для мочевого пузыря являются лимфоузлы малого таза ниже бифуркации общих подвздошных сосудов.

N_x – определить состояние лимфатических узлов не представляется возможным;
N_0 – метастазы в регионарных узлах не определяются;
N_1 – метастаз в единичном лимфатическом узле, максимальный размер которого не более 2 см;
N_2 – метастазы в отдельных лимфатических узлах размерами более 2 см, но менее 5 см либо множественные метастазы в лимфоузлах размерами не более 5 см;
N_3 – метастаз в лимфоузле размером более 5 см в наибольшем измерении.

M – отдаленные метастазы.

M_x – определить наличие отдаленных метастазов не представляется возможным;
M_0 – признаки отдаленных метастазов отсутствуют;
M_1 – есть отдаленные метастазы.

G – гистопатологическая градация:

G_x – степень дифференцировки не может быть установлена;

G_1 – высокая степень дифференцировки;

G_2 – средняя степень дифференцировки;

G_{3-4} – низкодифференцированные /недифференцированные опухоли.

Группировка по стадиям:

Стадия 0a Стадия 0is	Ta Tis	N_0	M_0
Стадия I	T_1	N_0	M_0
Стадия II	T_{2a} T_{2b}	N_0	M_0
Стадия III	T_{3a-b} T_{4a}	N_0 N_0	M_0 M_0
Стадия IV	T_{4b} любая T любая T	N_0 $N_{1,2,3}$ любая N	M_0 M_0 M_1

30.5 Патологическая анатомия

Среди новообразований мочевого пузыря различают опухоли эпителиального и не эпителиального строения. Первые составляют 98% всех новообразований мочевого пузыря, вторые – только 2%. Отдельно следует рассматривать такие новообразования мочевого пузыря, как феохромоцитома, эндометриоз, хорионэпителиома. Опухоли из соединительной, мышечной и других тканей.

Доброкачественные опухоли. Среди доброкачественных опухолей мочевого пузыря встречаются лейомиома, нейрофиброма, гемангиома, фиброма, фибромиома. Все они составляют 0,3% по отношению к новообразованиям мочевого пузыря вообще, но особенно редки среди них нейрофиброматоз, плазмоцитома, хондрома и остеома.

Злокачественные опухоли. Среди злокачественных опухолей мочевого пузыря, исходящих из соединительной ткани, встречается исключительно саркома. По структурным особенностям саркомы делят на фибросаркому, миосаркому (лейорабдомиосаркома), миксосаркому, ретикулосаркому и т.д. Саркомы сравнительно рано дают метастазы в легкие, печень, почки, надпочечники, поджелудочную железу, матку, а также метастазируют в паховые и ретроперитонеальные лимфатические узлы.

Опухоли из эпителиальной ткани

Доброкачественные опухоли. К доброкачественным опухолям эпителиального строения относят аденому, эндометриозные опухоли, феохромоцитому и наиболее часто встречающуюся папиллому. Аденомы макроскопически сходны с папилломами. Микроскопически они существенно отличаются от последних: у папиллом соединительная ткань с проходящими в ней кровеносными сосудами расположена в центре ворсинки, состоящей из эпителиальных клеток, а у полипа-аденомы – между клеточными столбиками. Структурно и гистогинетически аденомы близки к "гнездам Брунна", обусловливающим форму цистита, обозначаемую как cistitis cystica, cistitis glandularis.

Эндометриозные опухоли. Эндометриоз представляет собой опухолевидное образование в стенке мочевого пузыря, морфологически сходное с эндометрием. Ткань эндометрия, гетеротопически расположенная в стенке мочевого пузыря, имеет вид ограниченной опухоли губчатого строения. Опухоль состоит из крупных и мелких кист, выпячивающихся в просвет пузыря. Гистологически обнаруживают единичные и множественные гнездные разрастания желез, выстланных однорядным цилиндрическим эпителием с вытянутыми темными ядрами. В зависимости от менструальной фазы железы имеют вид либо спавшихся, либо растянутых извитых трубочек. Характерной особенностью эндометриоза, является распространение эндометриоидной ткани в окружающие органы, их прорастание и спаивание в единый конгломерат. Известны случаи малигнизации эндометриоза мочевого пузыря. Феохромоцитома – опухоль из хромаффинной ткани мозгового вещества надпочечника. Она располагается в толще стенки мочевого пузыря и покрыта нормальной слизистой оболочкой.

Папилломы – это образования, которые морфологически являются доброкачественными, но клинически рассматриваются как облигатный предрак. Папилломы как с деструктивным ростом, так и без него занимают первое место по частоте среди всех новообразований мочевого пузыря. Они представляют собой доброкачественную ворсинчатую опухоль, развивающуюся из переходного уротелия. Папилломы мочевого пузыря могут иметь много переходных форм от подлинно доброкачественных до несомненно злокачественных. Эти образования часто рецидивируют и имеют тенденцию к переходу в папиллярный рак. Они состоят из нежных, ветвящихся тонких ворсинок, сидящих на слизистой оболочке и имеющих тонкую ножку. Ворсинки длинные, остроконечные, богатые тонкими сосудами, хорошо просвечивающимися и видимыми при цистоскопии. Слизистая оболочка вокруг и вблизи папиллярных выростов не изменена. Сами папиллярные выросты покрыты толстым слоем многослойного переходного эпителия, клетки которого уплощены в поверхностных слоях, иногда принимают вид цилиндрического эпителия. Строма ворсинок построена из рыхло расположенных коллагеновых волокон; среди них в центре ворсинок, сохраняя вертикальное направление залегают сосуды капиллярного типа. В большинстве случаев папилломы единичны; реже их бывает несколько, причем они могут быть разбросаны по всей поверхности мочевого пузыря. Наряду с этой наиболее частой формой, встречается другая, более редкая форма – папилломатоз пузыря, когда слизистая оболочка усеяна папилломами, имеющими более короткие и плотные ворсинки. Для папиллярных опухолей мочевого пузыря характерна следующая особенность. Папилломы, существующие годами и протекающие более или менее доброкачественно, после оперативного их лечения или в случае рецидива приобретают подлинно злокачественное течение; при этом они появляются не только там, где были вначале, но и на других участках слизистой оболочки мочевого пузыря, а также и на рубце, на месте бывшего оперативного разреза мочевого пузыря.

Злокачественные опухоли. Папиллярный рак развивается из переходного эпителия. Опухоль имеет папиллярное строение и напоминает цветную капусту. Ворсинки такой опухоли сидят на плотной, широкой ножке; опухоль расположена на широком основании. Нередко рядом с папиллярным раком располагаются обычные папилломы. Ворсинки имеют тупые концы и склонны к изъязвлению, некрозу. Такие ворсинки опухоли могут располагаться в любом месте мочевого пузыря, но чаще всего локализуются в области дна его и шейки. Микроскопически отмечается глу-

бокий, деструктивный рост эпителия; ядра весьма велики. Во многих местах измененный эпителий некротизирован, имеются участки жирового перерождения. Различают переходно-клеточный и мелкоклеточный рак (малодифференцированный). Переходно-клеточный рак в зависимости от степени дифференцировки может иметь различный клеточный состав – от клеток переходного эпителия до резко атипических клеток: светлых, многоугольных, с гиперхромными ядрами. Мелкоклеточный рак состоит из малодифференцированных мелких клеток, диффузно инфильтрирующих подлежащие слои стенки мочевого пузыря. Дифференцированный плоскоклеточный рак чаще встречается в возрасте до 50 лет, виды недифференцированного рака – в возрасте старше 50 лет. Дифференцированный переходно-клеточный рак имеет тенденцию давать метастазы гематогенным путем, тогда как недифференцированный рак метастазирует преимущественно лимфогенным путем и распространяется прямой инвазией. Чешуйчатоклеточный обладает наибольшей злокачественностью. Различные виды папиллярных новообразований в мочевом пузыре нельзя рассматривать как отдельные виды опухолей. Они являются лишь различными стадиями развития одного и того же бластоматозного процесса. Папиллярные образования в случае их рецидива оказываются более злокачественными, чем первичная опухоль. Солидный рак встречается в двух формах. Опухоль в первой форме состоит в начальных ее стадиях из выступающих в полость пузыря бугров. Слизистая оболочка над опухолью не гладкая и не блестящая, утолщенная, отечная. Эти бугристые образования в процессе своего роста переходят на соседние участки в виде более мелких бугорков, затем они изъязвляются, покрываясь фибринозными и гноевидными пленками. Макроскопически – это рак-мозговик со скудной стромой и значительно выраженной эпителиальной анаплазией. Резко выражен и клеточный полиморфизм. Для второй формы характерен с самого начала бурный инфильтрирующий рост, вследствие чего опухоль прорастает в просвет мочевого пузыря, пронизывает все его слои по протяжению. Этот вид солидного рака склонен к изъязвлению. Поверхность опухоли обычно покрыта кровяными сгустками, солями, гнойными пленками, в окружении ее – большой отек, очаги кровоизлияния. Микроскопически выявляется, что рост опухоли идет не в просвет мочевого пузыря – опухоль как бы стелется по стенкам мочевого пузыря, пронизывая их изнутри. Эта форма солидного рака содержит больше стромы, чем первая. Вследствие метаплазии эпителия встречаются очаги ороговевающего и неороговевающего плоскоклеточного рака. В тех случаях, когда солидный рак диффузно инфильтрирует стенки пузыря на очень большом протяжении, пузырь сморщивается, и емкость его резко уменьшается. Солидный рак поражает преимущественно дно, шейку пузыря и затем постепенно переходит на переднюю и боковые его стенки. Железистый рак – аденокарцинома. Этот вид рака составляет 6% всех злокачественных новообразований мочевого пузыря. Следует допустить метапластическое происхождение этих опухолей, поскольку они сопровождаются нередко гландулярным циститом. Опухоли, располагающиеся у верхушки мочевого пузыря, часто имеют эмбриональное происхождение – исходят из остатков урахуса. Такие виды опухоли имеют аденоматозное строение, напоминая аденокарциномы. В дивертикуле мочевого пузыря могут развиваться папиллярные и плотные опухоли. Согласно секционным данным, рак дивертикула встречается у 4% всех умерших от рака мочевого пузыря. Хорионэпителиома – весьма редкая локализация опухоли в мочевом пу-

зыре. Генез ее не выяснен. Исключительно редко встречается также первичная гипернефрома мочевого пузыря.

30.6 Клиника рака мочевого пузыря

В самом начале заболевания клинические проявления рака мочевого пузыря скудные и во многом зависят от стадии болезни, наличия осложнений, сопутствующих заболеваний, особенно хронического пиелонефрита и хронической почечной недостаточности. Основными симптомами эпителиальных опухолей мочевого пузыря следует считать гематурию и дизурию. Гематурия является самым частым и наиболее ранним признаком опухоли мочевого пузыря. Как первый признак болезни макрогематурия отмечается примерно у 70% больных раком мочевого пузыря. Гематурия при опухоли мочевого пузыря может быть терминальной и тотальной. Длительность и частота кровотечений при опухолях мочевого пузыря колеблются в широких пределах. Иногда гематурия бывает кратковременной, повторяется с многомесячными и даже многолетними интервалами. В ряде случаев она длится несколько дней (и даже недель) подряд и повторяется часто. При запущенных распадающихся опухолях мочевого пузыря гематурия обычно имеет постоянный характер.

Вторым по распространенности симптомом является дизурия, которая наблюдается в 15-37% случаях. Она обусловлена раздражением слизистой мочевого пузыря и характеризуется жжением при мочеиспускании, частыми позывами на мочеиспускание, поллакиурией. В основном дизурия характерна для опухолей, локализующихся в области шейки и опухолей с инфильтративным ростом. Мочеиспускание становится не только учащенным, но и затрудненным и болезненным. При прогрессировании опухолевого процесса у больных появляются боли в надлобковой области, которые носят постоянный характер. Боли усиливаются в конце мочеиспускания. Интенсивность боли зависит от локализации и характера роста опухоли. При шеечной локализации боль появляется рано. Экзофитные новообразования могут достигать больших размеров, не вызывая болей. Эндофитный рост опухолей сопровождается постоянной тупой болью над лоном и в полости малого таза. В случае прорастания опухоли стенки мочевого пузыря с переходом на паравезикальную клетчатку и соседние органы могут возникать симптомы тазовой компрессии, проявляющиеся отеком нижних конечностей, мошонки, флебитом, болевым синдромом в промежности, ягодицах, крестце, поясничной области, половых органах. При прогрессировании заболевания происходит сдавление устьев мочеточников, что и определяет клинические проявления.

30.7 Методы диагностики рака мочевого пузыря

Осмотр и пальпация

При осмотре больного прежде всего оценивается его общее состояние, что особенно важно при интенсивной гематурии. Массивное кровотечение приводит к тому, что больной резко ослаблен, становится бледным, вялым, мало активным. При тампонаде мочевого пузыря больного беспокоят постоянные позывы на мочеиспускание. Моча выделяется небольшими порциями со сгустками крови. Больного беспокоят боли над лоном, чувство распирания в области мочевого пузыря. При осмотре живота можно увидеть контуры большого объемного образования, верхним полюсом до-

ходящего до пупка. Пальпация мочевого пузыря в подобной ситуации болезненна. Даже у полных людей переполненный мочевой пузырь возможно легко определить при пальпации живота.

Чтобы убедиться в том, что речь идет о мочевом пузыре, целесообразно ввести катетер, по которому будет выделяться моча, окрашенная кровью со сгустками. Обычно катетер быстро забивается, в связи с чем мочевой пузырь необходимо отмыть теплым раствором с антисептиком и оставить катетер до остановки кровотечения. При полном отмывании сгустков определяемая ранее опухоль в нижней половине живота уже не пальпируется.

Дополнительная информация может быть получена при осмотре зон возможного метастазирования. Определение опухолевых узлов в паховых и подвздошных областях у больных с тотальной гематурией в первую очередь должно вызвать подозрение на метастазы, в связи с чем необходимо уточнить причины найденной патологии. Для этого целесообразно пропунктировать увеличенные лимфатические узлы и произвести цитологическое исследование полученного материала. Если у больного имеется инфильтрация в области треугольника Льето, что может привести к гидронефрозу, то возможно при пальпации обнаружить увеличенные почки.

Особую ценность имеет бимануальная пальпация у больных с распространенным раком мочевого пузыря, т.к. с ее помощью можно определить объем образования, его подвижность, переход инфильтрации на окружающие ткани. Исследование проводится при опорожненном мочевом пузыре через прямую кишку у мужчин и влагалище у женщин. Чтобы лучше оценить результаты пальпации и снять мышечное напряжение передней брюшной стенки, исследование проводится под наркозом. Полученные данные помогут быстро сориентироваться в стадии заболевания и определиться в плане дальнейшего обследования больного.

Лабораторная диагностика

Как отмечалось выше, наиболее частым симптомом рака мочевого пузыря является макро- и микрогематурия. Возникновение ее связано с распадом новообразования или отрывом папиллярных структур от опухоли. Макрогематурия сразу же определяется и больным, и врачом. Для обнаружения микрогематурии необходимо исследование мочи. В осадке мочи в 80-90% случаев обнаруживают свежие эритроциты.

Цитологическое исследование мочи – это простой и недорогостоящий метод исследования, который можно многократно повторять и при этом получить важную информацию. Материалом для цитологического исследования служит осадок мочи или промывные воды после цистоскопии, мазки с поверхности опухоли или слизистой. Для большей достоверности и сохранности опухолевых клеток применяются спиртовые смывы, либо для фиксации материала в порцию мочи или в полученный центрифугат добавляют спирт. Особенно полезно и эффективно цитологическое исследование мочи для диагностики внутриэпителиального рака (С18), тем более, что для этой стадии рака нет специфических признаков.

Диагностика рака мочевого пузыря с помощью BTA (bladder tumor antigen) теста. В последние годы появился новый метод диагностики, с помощью которого определяется антиген опухоли мочевого пузыря.

BTA тест является иммуннохроматографическим методом, позволяющим производить с использованием моноклональных антител быстрый специфический анализ антигена опухоли мочевого пузыря в моче. Большим достоинством метода является простота и доступность выполнения в амбулаторных условиях.

Техника самого исследования очень проста. Берется моча обследуемого пациента, и пять капель ее вносится в тест-лунку. Спустя 5 минут с момента внесения пробы смотрят результат исследования. Положительной проба может считаться в том случае, если в окошечке появится розовая или красно-коричневая полоска любой интенсивности. Соответственно отсутствие окрашенной полоски свидетельствует о негативном результате.

В исследовании Maria-Ange D'Hallevin (1996) достоверность BTA теста составила 65% против 32% при цитологическом исследовании.

Неспецифические маркеры. Кроме описанного BTA теста, существует целый ряд неспецифических и специфических маркеров, позволяющих диагностировать рецидивы рака. К ним относятся факторы роста, иммунные комплексы, опухоль – связанные протеины, опухолевый маркер B-5, антитела M-344, MMP-22, определение концентрации продуктов деградации фибрина и фибриногена (POP), теломеразы мочи, хемилюминесценции гемоглобина и ряд других.

Однако следует отметить, что до настоящего времени достаточно **надежного теста** не существует. Многие из перечисленных маркеров еще изучаются и не нашли своего практического применения.

Инструментальное обследование

Цистоскопия

Цистоскопия остается основным и обязательным методом в диагностике рака мочевого пузыря. При осмотре мочевого пузыря встречается весьма разнообразная картина. Опухоль может располагаться в любом отделе органа, но чаще на боковых и задних стенках. При осмотре обращается внимание на количество новообразований, локализацию опухоли, величину и характер ее роста. Все названные показатели имеют значение как для лечения, так и для прогноза заболевания. Например, выявление множественных опухолевых образований говорит о большой вероятности в последующем рецидива опухоли и ставит вопрос о характере лечения – ТУР, цистэктомия, иммунно- или химиотерапия.

По характеру роста опухоли делятся на:

1) экзофитные опухоли, растущие в просвет мочевого пузыря;
2) эндофитные или инфильтративные формы;
3) смешанные.

Чаще всего встречается экзофитный рост опухоли (до 50%). Папиллома при цистоскопии выглядит как нежно-ворсинчатое образование на тонкой ножке, иногда с просвечивающимися кровеносными сосудами. В тех случаях, когда наблюдается рак, опухоль имеет вид объемного образования с короткими, утолщенными ворсинами, с отеком и гиперемией окружающей слизистой. Ножка опухоли утолщена и имеется инфильтрация ее основания.

Совершенно другой вид при цистоскопии у больных с эндофитной, инфильтративной формой опухоли. Она обычно выглядит как опухолевый узел, в большей или меньшей степени вдающийся в полость мочевого пузыря и инфильтрирующий стенку. Слизистая в окружности опухоли отечна, гиперемирована, границы новообразования нечеткие. В зависимости от стадии заболевания возможно увидеть изъязвления и фибринозные наложения. Иногда при кровоточащих новообразованиях на поверхности опухоли видны сгустки крови, которые могут полностью прикрывать собой источник кровотечения. При интенсивном кровотечении возможна тампонада мочевого пузыря. В подобной

ситуации необходимо отмыть мочевой пузырь от сгустков и продолжить осмотр. Обильное кровотечение не обязательно сопутствует большим образованиям. При смешанных формах роста опухоли отмечаются экзофитные и эндофитные участки опухоли.

Уретроскопия

Как отмечалось выше, рак мочевого пузыря – это опухоль, исходящая из слизистой оболочки мочевого пузыря. Поэтому обследование больных включает в себя обязательный осмотр уретры, Особенно это касается больных, у которых опухоль располагается в области шейки и простатической части уретры. Уретроскопия выполняется перед цистоскопией, когда нет изменений стенки, связанных с прохождением инструмента. Слизистая осматривается на всем протяжении. При наличии опухолевых масс, очагов гиперемии, отечности, рыхлой и легкокровоточащей слизистой необходимо произвести биопсию. Морфологическое подтверждение рака в уретре является показанием к уретроцистэктомии. Невыполнение указанных требований диагностики приводит к рецидивам рака в уретре. Таким образом, необходимо детальное обследование мочевых путей у больных раком мочевого пузыря для планирования лечения.

Биопсия мочевого пузыря

При выполнении биопсии мочевого пузыря преследуются две цели. Во-первых, получить гистологическое подтверждение опухоли. Во-вторых, установить стадию заболевания (символ Т) и глубину инвазии. Выполнение поставленных целей имеет первостепенное значение в определении последующей тактики лечения. Установление гистологического строения опухоли, степени ее анаплазии дает право принимать решение о соответствующих методах диагностики и лечения. Диагноз рак мочевого пузыря обязывает проводить обследование больного не только на установление степени поражения органа, но и зон регионарного метастазирования и отдаленных органов. Выяснение же глубины инвазии опухоли ставит вопрос о характере последующего лечения. Биопсия мочевого пузыря выполняется двумя вариантами. Один из них – так называемая холодная биопсия, которая выполняется щипцами через цистоскоп. Ее достоинство в том, что при получении материала он не сжигается и полностью годен для исследования. Это особенно важно, когда обследуемое образование небольших размеров. Недостаток этого метода биопсии заключается в невозможности уточнить глубину инвазии опухоли. Для взятия биопсии обязательно выбирается участок измененной слизистой, т.к. опыт показывает, что неизмененный участок стенки, как правило, не дает нужной информации. Это в основном касается больных при поиске рака in situ. При этой форме рака, как уже отмечалось выше, при цистоскопии возможно отсутствие каких-либо изменений со стороны слизистой, а поэтому биопсия берется из случайно выбранных участков.

Второй, наиболее часто применяемый метод биопсии мочевого пузыря – трансуретральная резекция (ТУР). Этот метод имеет ряд достоинств: возможность удалить целиком опухоль, после чего взять кусочки тканей из основания и убедиться, насколько радикально удалена опухоль; получение достаточного количества материала для последующего гистологического исследования и на основании гистологического изучения полученного материала возможно установить степень глубины инвазии.

Флюоресцентная диагностика рака мочевого пузыря

Частота рецидивов рака мочевого пузыря после ТУР крайне высока (50-90%, в среднем 80% (Трапезников Н.Н. с соавт., 1997). При возникновении рецидива может сни-

жаться степень дифференцировки опухоли и возрастать глубина инвазии, что значительно ухудшает прогноз. Рак мочевого пузыря является болезнью всего уротелия. Поэтому наличие помимо экзофитных опухолей мелких папиллярных, а также плоских эндоэпителиальных опухолей (рак in situ), не выявленных, а потому и не удаленных во время ТУР, является основной причиной рецидивов. Низкий радикализм оперативного лечения подтверждается результатами повторных ТУР. В настоящее время разработан новый метод флюоресцентного обнаружения опухолей мочевого пузыря. Он основан на избирательном накоплении протопорфирина IX в опухолевых тканях при внутрипузырном введении 5-аминолевулиновой кислоты (5-A1-A). Флюоресценция возникает при освещении мочевого пузыря сине-фиолетовым светом. Установлено, что чувствительность флюоресцентной цистоскопии составляет более 96,9% и превосходит более чем на 20% чувствительность цистоскопии в белом свете. Флюоресцентная цистоскопия обладает высокой чувствительностью и специфичностью. Этот метод облегчает визуализацию мелких папиллярных опухолей и рака in situ, что обеспечивает больший радикализм оперативного лечения, особенно у больных с множественными опухолями.

Применение 5-A1_A-индуцированной флюоресценции с целью контроля после ТУР позволило повысить радикализм резекции и уменьшить количество рецидивов в первый год в два раза.

Ультразвуковая томография

Несмотря на то, что цистоскопия и поныне остается основным методом диагностики рака мочевого пузыря, определенную конкуренцию ей составляет ультразвуковая томография. В тех же случаях, когда цистоскопия невыполнима или затруднена (гематурия, дизурия, малая емкость и т.д.), ультразвуковая томография становится основным методом диагностики. Привлекательность ее заключается в большой информативности и нетравматичности, что позволяет с успехом применять ее как метод скрининга при обследовании больших контингентов населения.

Для диагностики применяются различные варианты ультразвуковой томографии – трансабдоминальная, трансректальная, трансвагинальная и трансуретральная. Наиболее распространенной в клинической практике при диагностике рака мочевого пузыря является методика трансабдоминального исследования, которая дает возможность определить локализацию опухоли, оценить ее размеры и структуру. Кроме того, этот подход позволяет определить распространенность опухолевого процесса на окружающие органы и ткани, выявить признаки инфильтрации устьев мочеточника и сопутствующие нарушения уродинамики.

Обязательным условием выполнения *трансабдоминальной* методики является необходимость исследования при наполненном мочевом пузыре. Однако при дизурических расстройствах, малой емкости мочевого пузыря исследование затруднено и сопровождается значительным количеством артефактов, что значительно усложняет интерпретацию полученных данных.

Точность диагностики при трансабдоминальной методике при новообразованиях размером более 5 мм достигает 82%, в то время как при размерах опухоли менее 5 мм этот показатель снижается до 38%. Определенные сложности в интерпретации полученных данных возникают при локализации опухоли на передней стенке мочевого пузыря, в области шейки и треугольника Льето. Наиболее благоприятно для понимания ультразвуковой картины расположение опухоли на боковых стенках. При получении сомнительных результатов трансабдоминального исследования, малой емкос-

ти мочевого пузыря из-за выраженной дизурии, при локализации опухоли на передней стенке и в области шейки рекомендуется использовать внутриполостные методы ультразвукового исследования.

Из существующих *внутриполостных* методов ультразвуковой томографии чаще всего применяется трансректальный способ исследования. Преимущество указанной методики исследования заключается в возможности изучения состояния шейки мочевого пузыря, предстательной железы, сменных пузырьков и тазовой клетчатки. Информативность использования указанной методики в оценке патологических изменений достигает 94%.

При контроле за результатами лечения чувствительность трансректального ультразвукового исследования составляет 85%, но при сочетании с трансабдоминальным исследованием достигает 95%, а в комбинации с цитологическим исследованием мочи – 100%. Следует отметить еще один положительный момент ультразвукового исследования – возможность произвести пункционную биопсию под ультразвуковым наведением иглы.

С середины 1970-х годов в клиническую практику введена новая методика – *трансуретральное* УЗИ. Сейчас оно может считаться наиболее информативным способом оценки местного распространения опухоли мочевого пузыря и, самое главное, достаточно точным методом определения глубины инвазии опухоли. Кроме того, метод позволяет достаточно точно определить результаты трансуретральной резекции.

Из недостатков трансуретральной ультразвуковой томографии, ограничивающих ее широкое применение, следует отметить, что это все-таки инвазивный метод диагностики, который требует введение механических датчиков.

Для оценки результатов исследования мочевого пузыря рассматривается ряд ультразвуковых признаков опухолей. Прежде всего определяется емкость органа, деформация стенок, четкость контуров, тип роста и форма опухоли, ее структура, инфильтрация стенки, выход за пределы органа, интенсивность отражения. Особого внимания заслуживают зоны регионарного метастазирования, где возможно обнаружить увеличенные лимфатические узлы.

Рентгеновская компьютерная томография (РКТ)

В настоящее время РКТ используется в диагностике рака мочевого пузыря, но по определенным показаниям. Ограниченное применение РКТ связано с тем, что при начальных стадиях заболевания (pT_1-pT_2) опухоль визуализируется недостаточно отчетливо, особенно при небольших образованиях. Это связано с тем, что при РКТ получаются только поперечные срезы органа. Диагностические возможности РКТ несколько лучше при T_3 и T_4 стадиях заболевания, при которых имеется утолщение стенки мочевого пузыря, отсутствие четкости между наружным контуром органа и паравезикальной жировой клетчаткой, что соответствует внепузырной инфильтрации опухоли.

С целью повышения диагностических возможностей РКТ были предложения вводить в мочевой пузырь газ, рентгеноконтрастные вещества, жировые эмульсии. Однако эти мероприятия не привели к улучшению диагностических возможностей РКТ. По литературным данным, точность стадирования рака мочевого пузыря с помощью РКТ колеблется от 60 до 80%.

Большой процент допускаемых ошибок связан с тем, что основные параметры опухоли не специфичны для рака мочевого пузыря. Утолщение стенки органа не может.

Магнитно-резонансная томография (МРТ)

Магнитно-резонансная томография (МРТ) стала применяться в урологии в основном в 90-е годы. Это относительно новый метод диагностики, при котором получается послойное изображение исследуемой области. Преимущество ее перед РКТ в том, что при МРТ получается высокое контрастное разрешение, которое в 70 раз выше, чем при рентгеновской компьютерной томографии. Кроме того, получаемая информация идет одновременно по нескольким параметрам в разных плоскостях. Очень важным достоинством метода является отсутствие ионизирующего излучения, что позволяет проводить его многократно. К недостаткам МРТ следует отнести продолжительность и дороговизну исследования.

МРТ выполняется при умеренном наполнении мочевого пузыря с толщиной среза от 1-2 мм. При переполненном мочевом пузыре или, наоборот, при недостаточной емкости интерпретация полученных данных может быть затруднена. Оптимальным условием проведения МРТ является исследование в трех плоскостях – аксиальной, фронтальной и сагиттальной. Качество исследования значительно повышается, если при проведении МРТ одновременно производится исследование с парамагнитным контрастным средством (магневист, омнискан), которое позволяет значительно усилить интенсивность изображения опухоли.

Основной смысл применения МРТ при раке мочевого пузыря – это оценка степени инвазии опухоли, т.е. установление стадии заболевания. Для получения более точной информации необходимо, чтобы плоскость сканирования была перпендикулярна основанию опухоли. Это требование легко выполнимо в силу многоплоскостного сканирования при МРТ. Опухоли размером до 1 см не всегда выявляются при МТР. Диагностические возможности МРТ возрастают по мере увеличения опухоли и инфильтрации стенки пузыря. Поэтому при раке мочевого пузыря в стадии T_3, когда имеется глубокая мышечная инфильтрация и при распространении опухоли на паравезикальную клетчатку (T_3) достоверность исследования достаточно высока и достигает 73-96%. К сожалению, возможности дифференцировать поверхностные опухоли (T_1) от инфильтративных (T_2) ограничены.

Магнитно-резонансная томография довольно хорошо визуализирует увеличение лимфатических узлов, которые при инфильтративных формах рака чаще всего поражены метастазами. Однако отличить воспалительную гиперплазию от метастаза не представляется возможным. К достоинствам МРТ следует отнести способность диагностики костных метастазов до их рентгенологического проявления.

Таким образом, МРТ, безусловно, поможет урологу в установлении стадии заболевания у больных раком мочевого пузыря при инфильтративных формах его. В тех же случаях, когда речь идет о поверхностных новообразованиях, предпочтение в стадировании опухоли следует отдавать ТУР с последующим гистологическим исследованием полученного материала.

Экскреторная урография

Экскреторная урография с нисходящей цистографией при раке мочевого пузыря применяется довольно широко. При этом преследуются две цели: диагностика рака мочевого пузыря и верхних мочевых путей, и определение функционального состояния почек.

В настоящее время экскреторная урография имеет более вспомогательный характер. По литературным данным, экскреторная урография не диагностирует до трети всех опухолей мочевого пузыря. В отличие от современных методов диагностики

(УЗИ, МРТ, КТ) полученные данные невозможно дифференцировать с рентгеннегативными камнями, сгустками крови, сдавлением внепузырным образованием. Допускаемые ошибки во многом обусловлены размерами опухоли и ее локализацией, степенью контрастирования мочевого пузыря и его трабекулярностью, сопутствующими воспалительными изменениями, ранее произведенным оперативным вмешательством. Большой процент ошибок приходятся на опухоли небольших размеров (до 1 см) и при локализации их на передней стенке мочевого пузыря в связи с прикрытием их тенью контрастированного органа. Основным достоинством экскреторной урографии является выявление опухолей лоханки и мочеточников, которые дают метастазы в мочевой пузырь. Обнаружение первоисточника опухолевого поражения позволяет проводить соответствующее лечение. При хорошо выполненной экскреторной урографии возможности ее в диагностике опухолей верхних мочевых путей имеют значительные преимущества перед всеми существующими методами исследования.

Ретроградная цистография в различных ее модификациях в настоящее время практически не применяется.

30.8 Дифференциальная диагностика рака мочевого пузыря

Существует разнообразное количество заболеваний мочевого пузыря, с которыми необходимо дифференцировать рак мочевого пузыря. Наибольшее значение среди них имеют циститы, туберкулез мочевого пузыря и доброкачественные опухоли.

Цистит. Дифференцировать опухоль мочевого пузыря от цистита, как самостоятельное заболевание, так и существующего одновременно с опухолью в некоторых случаях довольно сложно. Уменьшение объема мочевого пузыря и гиперемия его стенок могут привести к ошибочной оценке цистоскопической картины. Используя весь арсенал диагностических средств, описанных выше, а также повторив цистоскопию после курса противовоспалительной терапии удается распознать заболевание.

Туберкулез мочевого пузыря. В период первичной диссеминации туберкулезного процесса, то есть инфицирования многих органов микобактериями туберкулеза, попадающих в ток крови из первичного туберкулезного очага в легких и бронхиальных лимфатических узлах, поражаются и почки, а затем – имплантационным путем в мочевой пузырь.

При появлении специфических туберкулезных изменений слизистой оболочки мочевого пузыря важное диагностическое значение приобретает цистоскопия. Обнаружение в мочевом пузыре туберкулезных бугорков, язв, рубцовых втяжений, зияния и деформации устья мочеточника подтверждает диагноз туберкулеза и ориентировочно указывает на сторону заболевания, так как чаще всего эти изменения локализуются в окружности устья мочеточника пораженной почки или, во всяком случае, в соответствующей половине мочевого пузыря.

Интерпретация найденных при цистоскопии изменений не всегда проста, поскольку макроскопическая картина некоторых патологических процессов в мочевом пузыре одинакова. Так, невозможно отличить "простую" язву мочевого пузыря от туберкулезной, иногда трудно различить туберкулезные грануляции и опухолевые разрастания. В таких случаях важную помощь в дифференциальной диагностике играет эндовезикальная биопсия. С помощью операционного цистоскопа берут кусочек ткани из подозрительного участка мочевого пузыря для гистологического исследования. Обнаружение

в исследованной ткани признаков туберкулеза свидетельствует не только о специфическом поражении мочевого пузыря, но и о туберкулезе одной или обеих почек.

Доброкачественные опухоли. Доброкачественные опухоли могут годами не вызывать местных расстройств. В дифференциации обнаруженных изменений от туберкулеза или сифилитических грануляций, язв мочевого пузыря, гранулематозного цистита, опухолей, прорастающих или метастазирующих из других органов и тканей, ведущую роль играет биопсия.

30.9 Лечение больных раком мочевого пузыря

Общие принципы лечения

Как отмечалось выше, рак мочевого пузыря не локальный процесс, это болезнь слизистой оболочки. Подтверждением сказанному является большой процент множественного опухолевого поражения и многочисленные рецидивы, зачастую находящиеся на новых участках стенки мочевого пузыря после их удаления. Поэтому принцип лечения больных раком мочевого пузыря должен складываться не только из локального воздействия на опухоль (например, ТУР), но и на всю слизистую оболочку путем применения химио-, лучевой и иммунотерапии. Кроме этого, независимо от стадии заболевания у больного могут быть микрометастазы, выявление которых временно находится за пределами диагностических возможностей. Поэтому необходимо одновременно воздействовать не только локально, но и на зоны регионарного метастазирования.

Оперативное вмешательство, проводимое с соблюдением онкологического радикализма, обязательно предусматривает четкое выполнение нескольких принципиальных установок.

Широкое иссечение органа или тканей, из которых исходит злокачественная опухоль. Учитывая особенности распространения опухоли, наиболее радикальным следует считать тотальное или субтотальное удаление пораженного органа. Вместе с тем наличие в ряде случаев ограниченного, поверхностного процесса позволяет считать возможным выполнение экономных операций (типа ТУР). Такого рода операции, особенно в сочетании с современной иммуно-, химио-, лучевой терапией, не снижают степени радикализма и вместе с тем являются более выгодными в функциональном отношении.

Удаление регионарных лимфатических узлов, являющихся зоной возможного метастазирования или уже пораженных метастазами. С целью достижения максимального радикализма лимфатические узлы удаляют вместе с окружающей их жировой клетчаткой в пределах их фасциального футляра.

Удаление пораженного органа, регионарного лимфатического коллектора и, при необходимости, окружающих тканей производят, как правило, единым блоком, т.к. такой характер оперативного вмешательства повышает степень радикализма в связи с тем, что при этом не обнажается поверхность опухоли, не пересекаются лимфатические пути и, следовательно, снижается риск обсеменения операционного поля опухолевыми клетками.

При выборе метода лечения рак мочевого пузыря условно подразделяют на поверхностный и инвазивный. В группу поверхностного рака входят опухоли, растущие в пределах слизистой. Под инвазивным раком подразумеваются опухоли, вовлекаю-

щие в процесс мышцу стенки мочевого пузыря (T_2-T_3-T_4). Такое разделение связано с применяемыми современными методами лечения и особенностями клинического течения опухоли. При поверхностных новообразованиях возможно длительное, иногда многолетнее течение опухолевого процесса без перехода в инфильтративные формы рака. Отдаленные метастазы появляются относительно редко и лечение имеет свои особенности. Например, применяемое при поверхностном раке мочевого пузыря внутрипузырное введение химиопрепаратов или вакцины БЦЖ при инфильтративных формах не оказывает необходимого эффекта. Для инфильтративных форм рака мочевого пузыря характерно быстрое нарастание клинических проявлений опухоли – гематурии, интоксикации, почечной недостаточности, метастазирования и т.д. Лечение при этом должно быть комплексным включая в себя применение цистэктомии, химио- и лучевой терапии.

Хирургическое лечение больных поверхностным раком мочевого пузыря

Среди больных с впервые установленным диагнозом рака мочевого пузыря 70% имеют поверхностную опухоль, 25% – инфильтративную форму и 5% имеют метастазы. Таким образом, на первом месте стоит проблема лечения больных с поверхностными новообразованиями мочевого пузыря.

Трансуретральная резекция (ТУР). Лечение больных поверхностным раком мочевого пузыря обычно начинается с трансуретральной резекции (ТУР). Редко перед ТУР проводится химио- или иммунотерапия. Показанием для их применения служат множественные мелкие новообразования. Уменьшение количества опухолей или их полное излечение позволяют надеяться на возможность в дальнейшем сохранении мочевого пузыря. Сама операция ТУР во всех случаях носит лечебно-диагностический характер. Основная цель – это радикально удалить имеющуюся опухоль. Последующее исследование полученного материала должно ответить на ряд вопросов, определяющих тактику дальнейшего лечения больного: гистологическое строение опухоли и степень ее инвазии в стенку мочевого пузыря (категория T), степень дифференцировки опухоли (категория G) и др.

Операционные и послеоперационные осложнения после ТУР встречаются относительно редко. Многое определяется квалификацией хирурга, выполняющего операцию. Послеоперационная смертность встречается крайне редко. Причиной смерти, связанной непосредственно с выполнением ТУР, является перитонит, который возникает в связи с перфорацией мочевого пузыря. Среди осложнений ТУР мочевого пузыря по поводу опухоли первое место занимает кровотечение, которое встречается как во время операции, так и в послеоперационном периоде. Во время операции кровотечение в большей или меньшей степени встречается всегда, но порой бывает очень интенсивным, и остановка его связана с большими трудностями. Обычно оно усиливается по мере приближения к основанию опухоли. Поздние послеоперационные кровотечения обусловлены отхождением струпов на месте произведенной резекции.

Переходно-клеточный рак мочевого пузыря – это болезнь слизистой оболочки, о чем подробно написано выше, а поэтому после операции необходимо с целью профилактики рецидива заболевания проводить химио- или иммунотерапию. Без проведения соответствующих лечебных мероприятий рецидивы рака встречаются в 40-80% случаев.

Открытая резекция мочевого пузыря в настоящее время применяется крайне редко. Показанием к ней служат большие опухолевые образования, удаление которых с помощью ТУР чревато обильным кровотечением или перфорацией стенки мочевого пузыря (например, при локализации опухоли в области верхушки), или при противопоказаниях к цистэктомии.

Цистэктомия. Показания к цистэктомии при поверхностном раке мочевого пузыря неоднозначны. Наиболее активные хирурги рекомендуют удалять мочевой пузырь при малодифференцированном раке, невзирая на то, что его можно удалить с помощью ТУР. Основным аргументом при этом служит то обстоятельство, что при такой структуре опухоли дают частые рецидивы и возможно их прогрессирование в инвазивные формы (до 15%).

Amling C.H. et. al., (1994) считают, что цистэктомия при поверхностных новообразованиях мочевого пузыря показана больным с низкодифференцированным раком (G_3), которым проводилось консервативное лечение (ТУР + внутрипузырная химио- или иммунотерапия) и у которых возникли ранние рецидивы (через 3 месяца) после операции, не поддающиеся ТУР. Цистэктомия показана и больным, у которых отмечено увеличение стадии заболевания.

Химиотерапия поверхностного рака мочевого пузыря

Последние годы, в связи с внедрением в клиническую практику иммунотерапии, химиотерапия при поверхностном раке мочевого пузыря стала использоваться значительно реже. В основном применяется адъювантная внутрипузырная химиотерапия. Обычно ее назначают после оперативного вмешательства (ТУР), т.е. речь идет о лекарственной химиотерапии с целью профилактики рецидива заболевания. Тем не менее у отдельных больных применяется и неоадъювантная терапия. Показаниями к ней служат: 1) множественные поражения мочевого пузыря, когда невозможно выполнить ТУР и имеются противопоказания к цистэктомии; 2) нерадикально выполненная предшествующая ТУР; 3) наличие рака in situ; 4) невозможность применения, препаратов для проведения иммунотерапии.

Внутрипузырная химиотерапия имеет свои достоинства: 1) создается большая концентрация лекарственного средства, воздействующего непосредственно на опухоль; 2) значительно снижается всасываемость препарата в общий кровоток, что уменьшает проявление системной токсичности; 3) папиллярные опухоли имеют гораздо большую всасывающую поверхность, чем нормальная слизистая, т.е. токсическое действие на опухоль гораздо более выражено, чем на неизмененную слизистую; 4) лекарственное средство оказывает воздействие на субклинические, опухолевые образования слизистой мочевого пузыря.

В настоящее время для внутрипузырной химиотерапии наиболее часто применяются тиотэф, адриамицин и митомицин С.

Тио-тэф – один из первых противоопухолевых препаратов – полифункциональный алкилирующий агент, относящийся к группе этилениминов, действующий на активно делящиеся клетки и подавляющий в них синтез ДНК. Внутрипузырно применяется в дозе от 20 до 60 мг растворенного в 50 мл физиологического раствора с экспозицией до 2 часов. Вводится 1-2 раза в неделю, суммарно не более 200-220 мг под контролем анализа крови, т.к. возможна лейкопения.

Адриамицин (доксорубицин) и фармрубицин (эпирубицин) – противоопухолевые

антибиотики антрациклинового ряда. Для них характерно быстрое исчезновение из крови, они выделяются сравнительно медленно – в течение 2-х суток с мочой (20%) и калом (10%). Применяются внутрипузырно по 30-50 мг препарата в 50 мл физиологического раствора с экспозицией на 1 час. Инстилляция проводится ежедневно в течение 10 дней. Некоторые авторы рекомендуют более щадящий режим введения препарата – по 20-50 мг 2-3 раза в неделю. При появлении выраженной дизурии необходимо сделать перерыв в лечении до стихания симптомов воспаления. Кроме типичных для цитостатиков побочных явлений (тошнота, рвота, угнетение костномозгового кроветворения), антрациклиновые антибиотики кардиотоксичны. Эпирубицин менее токсичен, чем доксорубицин. При внутрипузырном введении перечисленные осложнения встречаются крайне редко.

Митомицин С – противоопухолевый антибиотик, выпускается во флаконах по 5-30-40 мг и вводится внутрипузырно от 20 до 50 мг в 20-40 мл физиологического раствора 1 раз в неделю до 8-10 доз.

Но все же при поверхностном раке мочевого пузыря чаще всего используется адъювантная химиотерапия. Многочисленные исследования различных авторов показывают, что применение адъювантной внутрипузырной химиотерапии у больных с поверхностным раком мочевого пузыря снижает частоту рецидивов опухоли на 15-18% по сравнению с группой больных, которым проводилась только ТУР.

Цисплатин – современный высокоэффективный, платиносодержащий препарат при раке мочевого пузыря. Применяется в дозировке 60 мг/м^2, разведенный в 50-100 мл изотонического раствора хлорида натрия 1 раз в месяц.

Иммунотерапия поверхностного рака мочевого пузыря.

1. Внутрипузырная иммунотерапия вакциной БЦЖ при поверхностном раке мочевого пузыря получила широкое распространение после того, как в 1976 г. Morales et. al. впервые опубликовали данные об эффективном внутрипузырном применении вакцины БЦЖ при поверхностных новообразованиях мочевого пузыря. С тех пор во многих клинических исследованиях была продемонстрирована высокая противоопухолевая активность вакцины БЦЖ в отношении поверхностного переходно-клеточного папиллярного рака мочевого пузыря и рака in situ и лучшие результаты при адъювантном применении БЦЖ-терапии после ТУР по сравнению с оперативным лечением одним или в комбинации с адъювантным применением химиопрепаратов.

Механизм действия. Было показано, что при введении БЦЖ в мочевой пузырь развивается воспалительная реакция, взвеси микобактерий связываются с фибронектином и прикрепляются к стенке мочевого пузыря. Следующим шагом является проникновение микобактерий в стенку мочевого пузыря и в опухоль. В ответ на инстилляцию БЦЖ в моче появляются некоторые цитокины; интерлейкины (ИЛ) 1, 2, 6; фактор некроза опухолей, интерферон (ИНФ)-гамма. Повышенная секреция цитокинов отмечается в течение 2-8 часов после инстилляции и снижается до нормального уровня в течение 24 часов у большинства больных. В ряде исследований путем инкубации опухолевых клеток с БЦЖ было показано, что БЦЖ не обладает прямым цитотоксическим действием на опухолевые клетки.

Установлено, что не активированные мононуклеарные клетки, инфильтрирующие стенку мочевого пузыря до БЦЖ-терапии, не обладают противоопухолевым действием. Наоборот, инкубация мононуклеарных клеток с ИЛ-2 приводит к их стимуляции и образованию

лимфокин-активированных киллеров (ЛАК-клетки), которые оказывают выраженный противоопухолевый эффект. Стимуляция мононуклеарных клеток инкубацией с БЦЖ также приводит к образованию активированных киллеров, противоопухолевая активность которых сравнима с активностью ЛАК-клеток. Возможно, оба эти механизма образования цитотоксических клеток лежат в основе противоопухолевого действия БЦЖ.

Таким образом, механизм противоопухолевого действия вакцины БЦЖ до конца не изучен. Однако многочисленными исследованиями показано, что в основе его лежит локальная иммунная реакция, в которой задействованы Т-лимфоциты, макрофаги, целый ряд цитокинов.

Дозы и режимы лечения. Вопрос о дозе вакцины БЦЖ служит предметом многочисленных дискуссий. Стандартной разовой дозой БЦЖ, которая применялась до недавних пор в большинстве исследований, считалась доза 120 мг. Однако наряду с высокой эффективностью внутрипузырных инстилляции практически всеми специалистами отмечалась выраженная токсичность БЦЖ-терапии. Стремясь к снижению частоты побочных эффектов, многие авторы пошли по пути уменьшения дозы БЦЖ до 81, 75, 27 мг. Во многих исследованиях показано, что низкие дозы вакцины БЦЖ могут быть так же эффективны, как и высокие. Продолжает обсуждаться вопрос об оптимальной схеме лечения. Режим внутрипузырной БЦЖ-терапии с шестью еженедельными инстилляциями, предложенный Morales, применяется до сих пор. Однако продолжаются исследования по выработке других методов введения вакцины.

Вероятность развития осложнений, связанных с применением БЦЖ, составляет 5-10%. Наиболее часто местное побочное действие внутрипузырной БЦЖ-терапии выражается в развитии дизурических явлений и цистита, появление которых отмечают у 80% больных, а макрогематурия у 40% пациентов. Обычно подобные симптомы появляются после 2-3 введений БЦЖ, начинаются через 2-3 часа после инстилляций и продолжаются в течение 1-2 суток. С увеличением количества инстилляций выраженность побочных проявлений может нарастать. Чаще указанные проявления проходят самостоятельно, или может быть проведено симптоматическое лечение. Системным проявлением побочного действия БЦЖ-терапии является повышение температуры тела, не превышающее 38,5°С, которое отмечают до 40% пациентов в день инстилляций. Обычно продолжительность лихорадки составляет не более 48 часов. Специального лечения не требуется, или могут применяться жаропонижающие препараты.

2. Применение интерферонов (ИНФ) для иммунотерапии рака мочевого пузыря. Интерферон (ИНФ) обладает выраженным противовирусным действием, ингибируют рост нормальных и трансформированных клеток, изменяет митогенное действие различных рост-стимулирующих факторов, регулирует экспрессию генов, связанных с неопластической трансформацией, продемонстрирован регуляторный эффект ИНФ-а на различные клетки иммунной системы: макрофаги, НК-клетки, Т и В-лимфоциты. Обнаружена противоопухолевая активность ИНФ при многих новообразованиях.

Известны несколько видов ИНФ: интерфероны – альфа, бета и гамма. Наиболее изученным и эффективным при РМП является ИНФ-альфа.

Механизм действия, посредством которого ИНФ-а проявляет свою противоопухолевую активность и предотвращает рецидивы рака мочевого пузыря, представляется комплексным. В этот процесс может быть вовлечено прямое ингибиторное воздействие ИНФ на опухолевые клетки. Также многочисленными исследованиями показано, что внутрипузырные инстилляции ИНФ связаны с инфильтрацией стенки

мочевого пузыря НК-клетками и Т-лимфоцитами. То есть в стенке мочевого пузыря в ответ на интрапузырное введение ИНФ развивается местный иммунный процесс, который, видимо, и является основным действующим началом в достижении противоопухолевого эффекта. Внутрипузырное введение ИНФ сопровождается не только локальным, но и системным иммуномодуляторным эффектом. Отмечается строгая зависимость эффективности иммунотерапии от дозы ИНФ. Так, полная регрессия опухоли при внутрипузырной терапии рака in situ достигнута у 43-45% больных при применении разовой дозы 100 млн. ед. и лишь у 5-6% пациентов при использовании дозы 10 млн. ед.. При профилактическом применении внутрипузырных инстилляций ИНФ также отмечается тенденция к снижению числа рецидивов у больных, получающих высокую дозу цитокина.

Исследователи отмечают минимальное побочное действие препарата и хорошую переносимость лечения. Системная токсичность проявляется в развитии гриппоподобного синдрома. Локальная токсичность заключается в незначительной или умеренной дизурии и наблюдается редко. Местная и системная токсичность при иммунотерапии вакциной БЦЖ значительно более выражена, чем при применении ИНФ.

Применение интерлейкина-2 и других иммуномодуляторов. Наряду с широким применением в клинической практике вакцины БЦЖ и интерферона-альфа ведется активный поиск других иммуномодуляторов, которые могли бы быть эффективно использованы при раке мочевого пузыря. Значительный интерес представляют данные о результатах применения интерлейкина-2 (ИЛ-2).

Первая попытка лечения рака мочевого пузыря ИЛ-2 была предпринята в 1984 году Pizza et. al. Шесть больных переходно-клеточным раком мочевого пузыря получали внутриопухолевые инъекции 1968-4046 ЕД. ИЛ-2 с высокой биологической активностью. ИЛ-2 вводили в дозе 0,5 мл в течение 27-54 дней. У 3-х больных наблюдали полную регрессию опухоли через 2 недели, у 2-х пациентов отмечена 70% регрессия опухоли через 1 месяц, а у шестого больного, которому на 25-й день после начала лечения была произведена цистэктомия, выявлен массивный некроз, затрагивающий всю опухолевую массу.

В 1987 г. Pizza et. al. (81) опубликовали результаты применения ИЛ-2 у 14 больных раком мочевого пузыря в стадии T_1-T_4. ИЛ-2 вводили внутрипузырно по 3520-8200 ЕД два раза в месяц в течение 1-3 мес. При этом у 5 больных отмечалась полная регрессия опухоли после 2-5 инстилляций. В дальнейшем эти больные наблюдались 5-40 мес. без признаков рецидива, а у 4-х пациентов наблюдалась регрессия опухоли более чем 50% и у остальных – лишь субъективный эффект. В последующие годы были опубликованы немногочисленные работы, в которых сообщались результаты применения ИЛ-2 при раке мочевого пузыря. В 1998 г. Б.Я.Алексеев представил результаты внутрипузырного применения препарата "Ронколейкин" у 14 больных поверхностным раком мочевого пузыря (T_{1a}-T_1 N_0M_0). Препарат вводили в мочевой пузырь по 1 млн. МЕ в 50 мл физиологического раствора 2 раза в сутки (каждый раз на 3 часа) в течение 4-х последовательных дней каждого месяца на протяжении 5 месяцев. В результате лечения полная регрессия опухоли получена у 6 и частичная – у 6 человек. Таким образом, результаты применения ИЛ-2 при раке мочевого пузыря противоречивы. Некоторые авторы сообщают об очень хороших результатах, другие не подтверждают этого. По-видимому, метод нуждается в дальнейшем совершенствовании.

Хирургическое лечение инвазивного рака мочевого пузыря

В лечении инвазивного рака мочевого пузыря ведущее значение имеет хирургический метод. Все виды операций можно разделить на органосохраняющие и органоуносящие. К первой относится трансуретральная резекция (ТУР) мочевого пузыря и открытое оперативное удаление части органа – резекция мочевого пузыря, ко второй – цистэктомия. Кроме того, используются различные типы паллиативных, оперативных вмешательств в зависимости от цели, которую они преследуют: остановка кровотечения, отведение мочи и др.

Резекция мочевого пузыря. Пожалуй, до сих пор резекция мочевого пузыря при инвазивном раке является наиболее распространенным типом оперативного вмешательства. Операции осуществляются в различных вариантах и объемах: электроэксцизия, плоскостная резекция, сегментарная резекция, гемирезекция, обширные резекции с аутопластикой мочевого пузыря с окружающими тканями, операции требующие реимплантации мочеточников в оставшиеся участки мочевого пузыря.

Показания. В настоящее время в связи с появлением ТУР и расширению показаний к цистэктомиям, показания к резекции мочевого пузыря сузились и в западных странах на долю резекции мочевого пузыря приходится не более 10% оперативных вмешательств.

Считается, что эта операция может быть произведена при первичном поражении мочевого пузыря, категория T_2, T_3, T_4; опухоль должна быть одиночной, локализоваться на подвижных стенках мочевого пузыря и отстоять от шейки не менее чем на 3 см; размеры опухоли не должны превышать 5-6 см в диаметре; при нахождении опухоли менее чем на 1 см от устья, необходимо наложить уретероцистонеоанастомоз; в окружающей макроскопически не измененной слизистой и простатическом отделе уретры не должно быть рака in situ или тяжелых диспластических изменений. Только при соблюдении этих условий отдаленные результаты резекции мочевого пузыря не уступают таковым после цистэктомии.

Эти показания могут быть расширены у больных, получавших неоадъювантную химиотерапию с хорошим эффектом. Допускается выполнение органосохраняющей операции при центральной локализации опухоли, включая основание мочевого пузыря. В таком случае считается возможной операция с реимплантацией мочеточников при расположении опухоли в зоне устья. Не считается противопоказанием наличие рака in situ и в остающейся слизистой или по краю резекции, так как данным больным может быть проведена внутрипузырная БЦЖ-терапия после операции.

Частота послеоперационных осложнений зависит от типа произведенной операции. При обычных резекциях мочевого пузыря они не часты, а при операциях, сопровождающихся уретероцистонеостомией, различными вариантами пластического замещения удаленных участков мочевого пузыря, их частота увеличивается. Так, по данным М.Ф.Поляничко, послеоперационные осложнения наблюдались у 64 (11,8%) из 541 радикально оперированного больного, в том числе у 43 (18%) пациентов из 238 после расширенных операций. Наиболее часто имеют место осложнения воспалительного характера: острый пиелонефрит, мочевые затеки, нагноение операционной раны, пневмония и тому подобное. В ряде случаев послеоперационные осложнения приводят к летальным исходам.

Рецидивы рака после резекции мочевого пузыря наблюдаются в 56-65,5% случаев. Рецидивные опухоли нередко могут локализоваться в участках стенки мочевого пузыря, отстоящих от места произведенной ранее резекции, и являются по сути новы-

ми опухолями, что укладывается в концепцию рака мочевого пузыря как заболевания слизистой. В ряде исследований было показано, что даже на значительном расстоянии от основного очага опухолевого роста встречаются множественные участки дисплазии от I до IV степени и метаплазии. Следовательно, даже при самом радикальном органосохраняющем оперативном вмешательстве в остающейся слизистой оболочке имеются изменения, являющиеся потенциальными источниками злокачественного роста. Пятилетняя выживаемость больных инвазивным раком мочевого пузыря (T_2-T_3) после резекций мочевого пузыря различного объема составляет 32,5-79,4%.

ТУР при инвазивном раке мочевого пузыря. Трансуретральная резекция (ТУР) мочевого пузыря, нашедшая широкое применение при лечении поверхностного рака, используется рядом авторов и при инвазивных новообразованиях. Однако существует ряд моментов, сдерживающих применение ТУР при инвазивном раке: невозможность гарантированно удалить всю опухоль, всегда существует вероятность оставить жизнеспособные опухолевые клетки в макроскопически неизмененных участках стенки мочевого пузыря. К тому же, при этой операции не удаляются регионарные лимфатические узлы, которые при инвазивном раке поражаются довольно часто (до 10% при стадии T_2).

Показания к ТУР. ТУР при инвазивном раке мочевого пузыря может быть использована в качестве одной из составляющих комбинированной терапии. Обычно речь идет о больных, которым по тем или иным причинам не может быть произведена цистэктомия, или при планировании органосохраняющего лечения. В таких случаях ТУР применяется для максимально возможного удаления опухоли, а вторым и третьим этапами проводятся химиотерапия и лучевая терапия. Трансуретральную резекцию мочевого пузыря применяют как паллиативную операцию у иноперабельных больных с целью остановки кровотечения, паллиативного удаления опухолевых масс и пр. В этих случаях целесообразно сочетать ТУР с лазерным воздействием, электровапоризацией и другими методами, обеспечивающими наиболее эффективное и быстрое достижение нужного результата. Трансуретральной резекцией мочевого пузыря можно ограничиться также у пациентов с опухолью в стадии T_{3a}, у которых в результате неоадъювантной химиотерапии или химиолучевой терапии достигнута полная регрессия опухоли, подтвержденная данными ТУР и гистологического исследования.

Цистэктомия. В данной главе мы не станем останавливаться на технике выполнения цистэктомии, поскольку она хорошо описана в многочисленных руководствах. Только отметим вкратце показания к выполнению цистэктомии и способах деривации мочи.

Показания:

1) быстро рецидивирующий поверхностный рак мочевого пузыря, когда не удается добиться излечения или длительной ремиссии после применения ТУР и внутрипузырной БЦЖ-терапии, особенно высокозлокачественные опухоли T_1G_3;

2) множественное (субтотальное и тотальное) опухолевое поражение мочевого пузыря;

3) прогрессия поверхностного рака мочевого пузыря (увеличение категории «Т»);

4) инвазивный рак, локализация и размеры которого не позволяют выполнить радикальную резекцию с сохранением достаточной емкости мочевого пузыря. При опухолях, выходящих за пределы стенки мочевого пузыря (T_3-T_{4a}), лечение целесообразно начать с неоадъювантной химиотерапии или химиолучевой терапии.

Деривация мочи. Основным вопросом, который приходится решать после выполнения радикальной цистэктомии, является отведение мочи. На сегодняшний момент можно выделить 3 варианта:

1) наружное отведение мочи (уретерокутанеостомия, кишечная пластика с формированием "сухих" и "влажных" уростом);

2) внутреннее отведение мочи в непрерывный кишечник (уретеросигмостомия, операция Moinz pouch II);

3) создание кишечных резервуаров, выполняющих функцию мочевого пузыря и обеспечивающих возможность самостоятельного контролируемого мочеиспускания (различные варианты конструирования ортотопического мочевого пузыря, анастомозируемого с уретрой; ректальный мочевой пузырь).

В настоящее время основным методом деривации мочи многими авторами признается создание ортотопического мочевого пузыря, обеспечивающего наилучшее качество жизни пациента. Если к операции подобного типа существуют противопоказания, например опухолевое поражение уретры, то следует применять варианты с конструированием, накапливающих мочу резервуаров с формированием "сухой" уростомы. К операциям, приводящим к неконтролируемому постоянному выделению мочи, следует прибегать в исключительных случаях: у престарелых и ослабленных больных, имеющих серьезные сопутствующие заболевания, у больных, нуждающихся в паллиативном отведении мочи из верхних мочевых путей.

С точки зрения качества жизни все варианты деривации мочи можно разделить на 2 большие группы: 1) операции, при которых моча выделяется постоянно и больные вынуждены пользоваться мочеприемником; 2) операции, целью которых является удержание мочи больным, что должно повысить качество его жизни. К первому типу операций можно отнести уретерокутанеостомию, уретероилеокутанеостомию (операцию Брикера), уретеросигмокутанеостомию. Ко второму типу операций относятся уретеросигмостомия и варианты, при которых конструируются различные виды резервуаров, накапливающих мочу и опорожняющихся по желанию пациента либо путем катетеризации (наружное дренирование с образованием "сухой" уростомы), либо произвольно естественным (ортотопический мочевой пузырь) или неестественным (операции типа Moinz pouch II, ректальный мочевой пузырь) путем.

Осложнения. Цистэктомия является травматичным оперативным вмешательством, часто сопровождается интраоперационным кровотечением. Продолжительность операции зависит от мастерства хирурга, способа отведения мочи и других причин. У значительной части больных наблюдаются послеоперационные осложнения. Интраоперационная смертность составляет 2,3-26,9%. Осложнения раннего послеоперационного периода имеют место у 11-70% больных. Среди них длительный парез кишечника отмечается в 5,6-70% наблюдений, недостаточность уретро-резервуарного анастомоза составляет до 19%, недостаточность межкишечного анастомоза наблюдается у 4-11,7% пациентов; раневая инфекция – у 11%; сепсис имеет место в 1,7-3% наблюдений. У 1-9,1% развивается нарушение мозгового кровообращения. Кроме того, послеоперационный период у 1-3% пациентов осложняется развитием тромбоэмболии ветвей легочной артерии, инфарктом миокарда. Поздние осложнения наблюдаются у 12-23,4% больных, перенесших цистэктомию. Среди них обструкция мочеточнико-кишечного соустья имеет место у 2,4-20,4% пациентов, некроз и рубцевание дистального отдела левого мочеточника – у 2%, рефлюкс мочи в верхние мо-

чевые пути – у 2-10,2%, стриктура уретры – у 2% больных. Стеноз инвагинационного клапана развивался в 2-4,3% наблюдений, недостаточность "сухой" стомы отмечали до 3,5%, а образование камней в резервуаре – около 4-5% больных.

Результаты цистэктомии. Оперативное удаление мочевого пузыря и регионарных лимфатических узлов не является гарантией излечения больного. По данным разных авторов, до 60% больных страдают от рецидива заболевания. Локальные и локорегиональные рецидивы рака мочевого пузыря развиваются у 4,8-33% больных, отдаленные метастазы появляются у 20,8-25%. Появление опухоли в мочеиспускательном канале после радикальной цистэктомии отмечается в 1,9-13,2% наблюдений. Рецидивы рака в уретре чаще наблюдается при мультифокальном поражении мочевого пузыря, диффузной карциноме in situ распространении опухоли на шейку мочевого пузыря и простатический отдел уретры, то есть при состояниях, являющихся показанием к уретрэктомии. Отмечено, что рецидивы в уретре наблюдаются реже у больных с ортотопическим мочевым пузырем по сравнению с пациентами, подвергнутыми другим методам отведения мочи. Отдаленными метастазами рака мочевого пузыря чаще поражаются легкие, кости, печень, лимфатические узлы. Описаны единичные случаи появления рецидивной опухоли в идеальном кондуите.

Лучевая терапия рака мочевого пузыря

Показания для лучевой терапии. На основе многолетнего опыта применения лучевой терапии, большинство специалистов используют следующие критерии отбора больных для лучевой терапии, которые предложены на IV согласительной конференции по лечению больных раком мочевого пузыря:

1) безусловным показанием является морфологическое подтверждение диагноза;

2) опухоли мочевого пузыря T_2, $T_{3а}$, а также $T_{3б}$ размером не более 5-7 см без сопутствующего рака in situ;

3) отсутствие воспалительных заболеваний таза, толстого кишечника и симптомов хронической спаечной болезни вследствие ранее перенесенных хирургических вмешательств;

4) нормальная емкость мочевого пузыря и отсутствие большого дивертикула.

Ограничение для проведения лучевой терапии по возрасту практически не существует, хотя наличие склеротических изменений сосудов таза может влиять на результаты лучевого лечения.

Опухоли мочевого пузыря – гетерогенные по течению заболевания. В связи с этим факторы прогноза имеют важное значение для оценки ответа на проведенное лечение, а также последующего течения заболевания. Более благоприятный прогноз у больных с опухолью папиллярного строения, чем солидной. В первом случае риск развития метастазов значительно ниже. Факторы, которые негативно влияют на исход заболевания – более высокая категория Т, наличие гидронефроза, большое распространение опухоли за пределы стенки мочевого пузыря.

Имеются данные, подтверждающие, что переходно-клеточный рак мочевого пузыря имеет потенциально короткое время удвоения. В таких случаях улучшение результатов можно достичь схемами ускоренного фракционирования. Повышение эффективности может быть получено с использованием гиперфракционирования дозы. При этом усиливается повреждающее действие на опухоль при одновременном снижении повреждения окружающих тканей. Проблема гипоксии опухолевых клеток мо-

жет решаться с помощью радиосенсибилизаторов. Как известно, ряд химиопрепаратов, таких, как 5-ФУ, адриабластин, цисплатин, гемцитабин, обладают радиосенсибилизирующими свойствами.

Методика и результаты лучевой терапии. Ранее в план облучения включался весь таз, общие, наружные и внутренние подвздошные лимфоузлы. В настоящее время большинство специалистов радиологов, онкологов планируют в объем мишени мочевой пузырь, паравезикальную клетчатку и лимфоузлы ниже бифуркации общей подвздошной артерии, т.е. уровень L5-S1. Однако до настоящего времени нет убедительных данных, что облучение тазовых лимфоузлов улучшает выживаемость. Международная согласительная конференция по лечению рака мочевого пузыря не рекомендовала всем больным, т.е. рутинно, проводить лучевую терапию на область лимфоузлов.

Мочевой пузырь является не строго фиксированным органом. Его форма и объем варьируют у разных больных. Следовательно, стандартные анатомические ориентиры не всегда помогают в планировании лучевой терапии. В связи с этим очень важен выбор размеров полей на основании визуализации всего мочевого пузыря и распространения опухоли. Как правило, используются поля шириной 10 см и высотой 8-10 см, хотя известно, что стандартное поле шириной 10 см у 25% больных может не полностью охватывать весь объем предполагаемой мишени. Наиболее точную информацию в плане предлучевой подготовки дает компьютерная томография. Суммарная очаговая доза при непрерывном курсе должна составлять 60 Грей, при расщепленном курса – до 72 Грей.

Облучение проводится с помощью линейных ускорителей или терапевтических гамма-установок. Используется методика как статического, так и подвижного облучения. Статическое облучение чаще проводят с 4-х полей (2-х передних и 2-х задних). Углы наклона передних полей составляют 40-45°, а задних – 60-70°. В ряде клиник используется трех- и пятипольная методика статической лучевой терапии. Подвижная дистанционная гамма-терапия выполняется при углах качания 180-360°.

Высокоэнергетическое облучение проводится на ускорителях 6-20 МэВ. Чаще используется четырехпольное облучение с переднего, заднего и двух латеральных полей. Иногда применяется методика трехпольного или ротационного облучения.

Результаты дистанционной лучевой терапии. В целом, по данным литературы, полную регрессию опухоли удается достичь у 30-50% больных. Положительный эффект от лечения зависит от ряда прогностических факторов, таких, как: стадия (Т), размер опухоли, гистологическое строение, степень дифференцировки, обструкция устья мочеточника на месте расположения новообразования. В случаях, когда не удается достичь полной регрессии, пациентам показано выполнение цистэктомия. При полной регрессии сохраняется возможность рецидива опухоли, что также может служить показанием для удаления мочевого пузыря.

В ряде исследований было показано, что полной регрессии опухоли чаще удается добиться, когда лучевой терапии предшествует ТУР видимых образований мочевого пузыря.

Как видно из представленных данных, выживаемость очень варьирует и зависит от распространенности заболевания. Необходимо отметить, что большинство пациентов имели сопутствующие заболевания, что в целом повлияло на результаты лечения. Следовательно, лучевая терапия может быть эффективной не более чем у 40-50%

больных инвазивным раком мочевого пузыря. Поэтому принятие решения об органосохранном лечении связано с определенным риском дальнейшего прогрессирования заболевания.

Предоперационная лучевая терапия инвазивного рака мочевого пузыря

Неудовлетворительные отдаленные результаты только хирургического лечения инвазивного рака мочевого пузыря привели к применению предоперационной лучевой терапии в различных вариантах. При этом преследовались следующие цели:

1) снизить биологическую активность опухоли, подавляя митоз, хромосомную абберацию и имплантационную способность опухолевых клеток;

2) оказать воздействие на микрочаги опухоли в регионарных лимфатических узлах;

3) обеспечить проведение операции в абластических условиях.

Использовались следующие методы предоперационной лучевой терапии:

- облучение интенсивно-концентрированным методом фракционированния дозы (по 4-5 Гр. ежедневно до СОД 20-25 Гр.) с последующей радикальной операцией через 1-3 дня после последнего сеанса облучения;
- облучение дробно-протяженным (классическим) методом фракционирования дозы (по 2 Гр. 5-6 раз в неделю до СОД 40-45 Гр.) с отсроченной цистоэктомией через 3 недели после окончания лучевой терапии. При этом предполагалось, что большие суммарные дозы лучевой терапии имеют больше шансов снизить число местных рецидивов и метастазов, хотя при этом возрастает число лучевых осложнений.

Результаты проведенных исследований показали, что предоперационная лучевая терапия, проведенная интенсивно-концентрированным методом, оказалась эффективной при небольших размерах инвазивного рака мочевого пузыря, в то время как облучение классическим методом фракционирования существенно не улучшило как непосредственных, так и отдаленных результатов лечения, так как оно несколько увеличивает количество операционных и послеоперационных осложнений, большинство больных умирали в основном от отдаленных метазвов. Вероятно, применение классического метода фракционирования дозы имеет ограниченное применение при местно-распространенных формах инвазивного рака мочевого пузыря, так как к моменту подстановки диагноза у большинства больных уже имеются микометастазы в отдаленных органах.

Послеоперационная лучевая терапия

Использование лучевого лечения после хирургического вмешательства вызывает дискуссию и до настоящего времени. Как правило, послеоперационная лучевая терапия используется по следующим показаниям:

1) для снижения частоты местного рецидива.

2) в случае нерадикального удаления, при прорастании опухоли в соседние органы.

В настоящее время послеоперационная лучевая терапия проводится в срок до 4-х недель после оперативного вмешательства. Авторами используются классический метод фракционирования дозы до СОД 50 и более Грей. Частота и тяжесть последующих осложнений зависят от места первичной локализации опухоли, объема оперативного вмешательства. При этом часто возникает опасность лучевого повреждения тонкого или толстого кишечника. Это объясняется тем, что лучевая терапия следует

за частичным или полным удалением мочевого пузыря, и кишечник может быть фиксирован спайками или занимать всю полость малого таза вместо удаленного мочевого пузыря. Учитывая это, необходимо тщательное планирование послеоперационной лучевой терапии для снижения частоты повреждения окружающих тканей и органов.

Химиотерапия инвазивного рака мочевого пузыря

Оценка результатов лечения инвазивного рака мочевого пузыря показала, что локальное лечение (цистэктомия, лучевая терапия или их комбинация) может контролировать течение заболевания примерно у 50% больных. Развитие местного рецидива, отдаленных метастазов ведут к прогрессированию и распространению заболевания. Поиск дальнейших методов лечения привел к изучению эффективности различных химиопрепаратов в режиме монотерапии, а также их комбинаций. Данные исследований, опубликованных в литературе, показали, что регрессия опухоли варьировала от 20% в случае применения монохимиотерапии до 70% при использовании полихимиотерапии.

В основном используются следующие сочетания:

1) неоадъювантная химиотерапия до хирургического или лучевого лечения;
2) комбинированное использование химиотерапии и лучевой терапии. Химиотерапия, как правило, используется в начале и по окончании курса лучевой терапии. Таким образом, осуществляется пространственная кооперация при одновременном локальном и системном воздействии на опухоль;
3) адъювантная химиотерапия после радикального хирургического лечения или лучевой терапии, выполненной по радикальной программе;
4) альтернирующий режим предусматривает чередование химиотерапии и лучевой терапии.

Рак мочевого пузыря чувствителен к цисплатину, оксалиплатину (26-675%), паклитакселу (42%), гемцитабину (33%), ифосфамиду (28%), доксорубицину (17%), митомицину С (13%).

Чаще используются комбинации препаратов и в последнее время новым стандартом химиотерапии рака мочевого пузыря с включением гемцитабина и препаратов платины (по Л.М. Манезюк, 2005).

Приводим наиболее распространенные схемы химиотерапии инвазивного рака мочевого пузыря:

GP: Цисплатин 50 мг/кв.м. внутривенно 1-ый день.
Гемцитабин 800-1000 мг/кв.м. внутривенно в 1-ый и 8-ой дни.
Повторный курс через 28 дней.
Паклитаксел 175 мг/кв.м. трехчасовая внутривенно инфузия 1-ый день.
Цисплатин 75 мг/кв.м. внутривенно в 1-ый день.
Повторный курс каждые три месяца.
CISCA (CAP) Циклофосфан 400 мг/кв.м. внутривенного в 1-ый день.
Доксорубицин 40 мг/кв.м в 1-ый день.
Цисплатин 70 мг/кв.м. в 1-ый день.

Неоадъювантная химиотерапия

Основными задачами неоадъювантной химиотерапии являются уменьшение объема опухоли, воздействие на микрометастазы, неопределяемые клинически в период

постановки диагноза, повышение абластичности операции и резектабельности опухоли. Неоадъювантная химиотерапия играет наиболее существенную роль в последующем решении по сохранению органа.

Однако проведенные многоцентровые исследования об эффективности неоадъювантной химиотерапии приносят совершенно разноречивые результаты. Появление новых препаратов, совершенствование схем неоадъювантной химиолучевой терапии и последующие исследования, которые проводятся в настоящее время, должны определить место этого метода в лечении больных инвазивным раком мочевого пузыря.

Адъювантная химиотерапия

Адъювантная химиотерапия может выполняться немедленно или отсроченно после оперативного лечения. Целесообразность ее выполнения определяется прогнозом течения заболевания, основанном на факторах риска, когда ожидается дальнейшее прогрессирование заболевания или развитие местного рецидива.

Наибольшее ее преимущество в том, что она проводится после патолого-анатомического исследования, и клиницист располагает наиболее достоверными и объективными данными о распространении опухолевого процесса в мочевом пузыре и состоянии регионарных лимфоузлов. Следовательно, можно высказаться о прогнозе заболевания и необходимости проведения адъювантной химиотерапии. Внедрение в хирургическую практику ортотопической пластики мочевого пузыря все чаще используется урологами, онкологами. Однако сохранение части мочеиспускательного канала может снизить радикальность хирургического вмешательства и привести к последующему рецидиву заболевания.

Негативным аспектом адъювантной химиотерапии является то, что она выполняется после удаления мочевого пузыря. Следовательно, отсутствуют измеряемые опухоли, что могло бы служить объективным показателем эффективности проводимого лечения. Также трудно оценить результаты адъювантной химиотерапии после проведения радикального курса лучевой терапии, так как последующие 3-6 месяцев продолжается реализация эффекта лучевой терапии.

Результаты адъювантной химиотерапии. Проведен ряд рандомизированных исследований по эффективности адъювантной химиотерапии у больных мышечно-инвазивным раком мочевого пузыря. Ряд исследователей показали выигрыш от применения адъювантного лечения с использованием комбинированной химиотерапии с использованием циклофосфана, адриабластина и цисплатина, при этом отмечено значительное снижение времени до прогрессирования опухолевого процесса.

Тем не менее, эффективность адъювантной терапии пока остается предметом дальнейших исследований. Надежды и перспективы использования адъювантной химиотерапии связаны с появлением новых знаний о росте злокачественных опухолей, внедрением новых химиопрепаратов в клиническую практику, изучением их наиболее эффективных комбинаций и сочетаний с другими видами адъювантного лечения.

В настоящее время считается, что адъювантная химиотерапия должна проводиться пациентам при $pT_3N_{0-1}M_0$ с хорошим общим статусом активности, которые могут перенести не менее 4-х циклов M-VAC. В случае неудовлетворительного общего состояния больных, нарушений функций печени, почек, сердечно-сосудистой системы проведение адъювантных курсов химиотерапии проблематично.

Профилактика. Предупреждение профессиональных опухолей мочевого пузыря сводится к контролю над производственными процессами в анилинокрасоч-

ной промышленности и постоянному врачебному наблюдению рабочих, осуществляя им по показаниям цистоскопическое исследование. Серьезной профилактической мерой является своевременное и упорное лечение воспалительных, трофических и паразитарных заболеваний мочевого пузыря, на фоне которых может развиться рак.

Большое значение в ранней диагностике и профилактике рецидивов рака мочевого пузыря имеет разъяснение населению необходимости немедленного обращения к урологу в случае появления крови в моче. Больные, леченные по поводу папиллом мочевого пузыря, так же как и перенесшие резекцию мочевого пузыря, должны находиться под постоянным диспансерным наблюдением уролога.

30.10 Диспансерное наблюдение и реабилитация

Прогноз при раке мочевого пузыря крайне неблагоприятный. Неоперированные больные часто погибают от анемии, кахексии или уросепсиса еще до появления метастазов в отдаленные органы.

Основная причина неудовлетворительных результатов лечения состоит в бессимптомном течении начальной стадии заболевания, что ведет к запоздалой диагностике.

Для улучшения отдаленных результатов органосохраняющих оперативных вмешательств большое значение имеет тщательный и регулярный цистоскопический контроль в течение всей жизни больного для выявления рецидива в самой начальной его форме и принятия своевременных мер к его ликвидации.

При решении вопроса о трудоспособности больного раком мочевого пузыря необходимо выяснить в каждом конкретном случае, является ли данное заболевание профессиональным.

Профессиональными считаются опухоли мочевого пузыря, развившиеся у работников анилинокрасочных производств при длительном соприкосновении их с канцерогенными аминосоединениями (альфа-нафтиламин, бета-нафтиламин, бензидин, 4-аминодифенил и др.). Минимальный срок контакта, предшествующий развитию опухоли, составляет 8 месяцев. Опухоль может развиться спустя различные (до 21 года) сроки после прекращения контакта с канцерогенными аминосоединениями.

Трудоспособность больных раком мочевого пузыря строго индивидуальна. Она зависит от стадии заболевания, общего состояния больного, характера дизурических явлений, функционального состояния почек и мочевыводящих путей, результата лечения и особенностей профессии. Инвалидность II группы устанавливается неоперабельным и оперированным больным, страдающим частыми болезненными мочеиспусканиями, повторяющейся гематурией, стойкой анемией, частыми атаками пиелонефрита.

С того момента, когда у больного появляется нужда в постоянном постороннем уходе, он должен быть переведен на инвалидность I группы.

Вполне понятно, что при малой емкости мочевого пузыря, обусловленной как опухолью, так и последствиями хирургического или лучевого лечения, вопрос о трудоспособности должен решаться применительно к характеру выполняемой работы. Так, больные, которые не могут покинуть свое рабочее место при частом позыве к мочеиспусканию (рабочие у станка, педагоги, актеры и др.), должны быть переведены на другую работу.

Объем обследования пролеченных больных:

• клиническое обследование;

• лабораторные исследования, в том числе цитологическое исследование осадка мочи, определение кислотно-щелочного равновесия после цистэктомии;

• УЗИ органов брюшной полости, забрюшинного пространства и малого таза;

• цистоскопия с биопсией (после органосохраняющих операций), пальцевое исследование прямой кишки;

• рентгенография органов грудной клетки.

По показаниям выполняются:

• рентгеновская компьютерная или магнитная резонансная томография;

• остеосцинтиграфия и рентгенография конкретных областей скелета при подозрении на метастатическое поражение.

Сроки обследования:

• первый год – 1 раз в 3 мес.;

• второй год – 1 раз в 6 мес.;

• в последующем, пожизненно – 1 раз в год.

30.12 Использованная литература

1. Абоян И.А., Левин Э.Г., Павлов С.В. и др. Опыт применения экспресс-теста для качественного выявления антигена опухолей мочевого пузыря в моче. //В кн.: Рак мочевого пузыря. Материалы конференции. НИИ урологии МЗ РФ, Ростовский государственный медицинский университет. Ростов-на-Дону, 1998, с. 3.
2. Аль-Шукри С.Х., Комяков Б.К., Горелов С.И. и др. Надпузырная деривация мочи при цистэктомии. //В кн.: Рак мочевого пузыря. Материалы конференции. НИИ урологии МЗ РФ, Ростовский государственный медицинский университет. Ростов-на-Дону, 1998, с. 4-5.
3. Борисова А.Г., Илюхин Ю.А., Идашкин Ю.Б., Галямин В.А. Отдаленные результаты лечения рака мочевого пузыря. //В кн.: Рак мочевого пузыря. Материалы конференции. НИИ урологии МЗ РФ, Ростовский государственный медицинский университет. Ростов-на-Дону, 1998, с. 11-12.
4. Клиническая онкоурология (под ред. Проф. Б.П. Матвеева).– М.,– 2003, с. 717.
5. Клиническая онкология (под ред. Н.Н. Блохина, Б.Е. Петерсона)// М.: Медицина. – 1971, Т 2, с. 440.
6. Матвеев Б.П., Фигурин К.М., Карякин О.Б. Рак мочевого пузыря. М.– Вердана. – 2001, с. 243.
7. Переводчикова И.И. Противоопухолевая терапия. М.: Медицина. – 2002.
8. Самсонов В.А. Опухоли мочевого пузыря. М., – 1978.
9. Сергиенко Н.Ф., Шаплыгин Л.В., Дадашев Э.О., Фурашов Д.В. К вопросу о выборе тактики хирургического лечения при раке мочевого пузыря. с. 82-83.
10. Тоначева О.Г., Дыхно Ю.А., Медведева Н.В. Комплексное лечение рака мочевого пузыря. с. 92-93.
11. Babaian R.J., Smith D.B. Effect of ileal conduit on patients' activities following radical cystectomy. // Urology; 1991 Jan; 37(1); P. 33-5.
12. Bissada N.K., Marshall I.Y., Kaczmarek A. Continent urinary diversion and bladder substitution. // J-S-C-Med-Assoc. 1993 Sep; 89(9): 435-8.
13. Bosl G.J., Fair W.R., Herr H.W., Bajorin D.F., Dalbagni G., Sarkis A.S., Reuter V.E., Cordon-Cardo C., Shemfeld J., Scher H.I. Bladder cancer: advances in biology and treatment. // Crit-Rev-Oncol-Hematol. 1994 Feb., 16(1): 33-70.

30.13 Иллюстрационный материал к раку мочевого пузыря

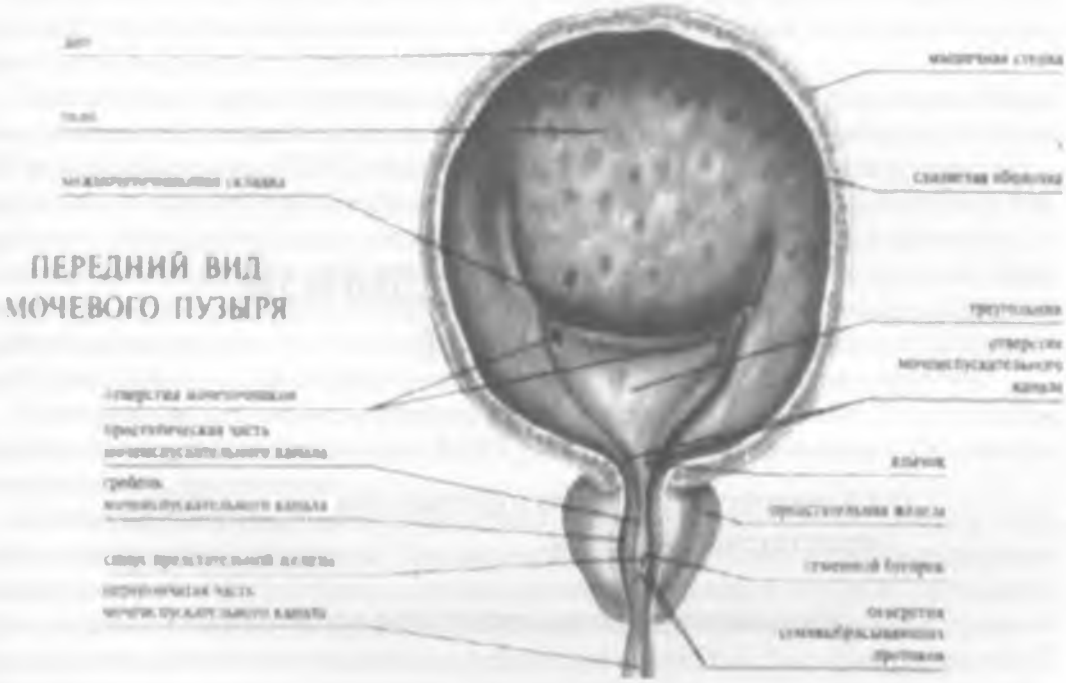

Рис. 1. Строение мочевого пузыря (передний вид)

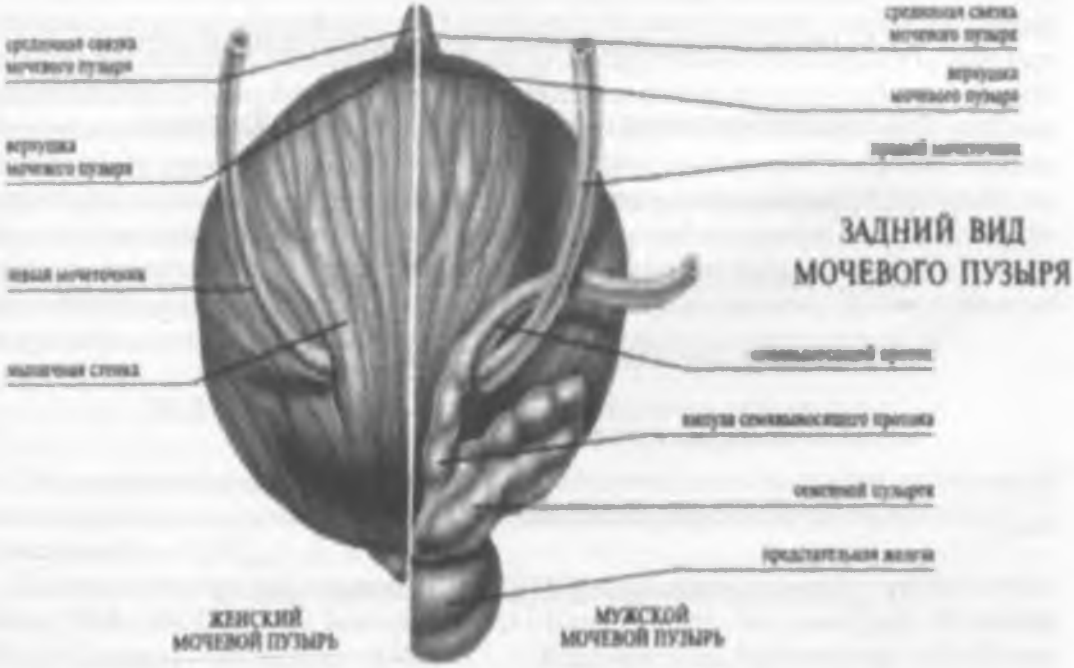

Рис. 2 . Строение мочевого пузыря (задний вид)

ГЛАВА 31

РАК ПРЕДСТАТЕЛЬНОЙ ЖЕЛЕЗЫ

31.1 Клиническая анатомия и физиология предстательной железы

31.2 Заболеваемость раком предстательной железы

31.3 Этиология

31.4 Классификация рака предстательной железы

31.5 Патологическая анатомия рака предстательной железы

31.6 Клиническая картина рака предстательной железы

31.7 Диагностика рака предстательной железы

31.8 Скрининг рака предстательной железы

31.9 Дифференциальная диагностика

31.10 Лечение рака предстательной железы

31.11 Прогноз, результаты лечения

31.12 Использованная литература – 28 источников

31.1 Клиническая анатомия и физиология предстательной железы

Предстательная железа развивается с 12 недель внутриутробной жизни плода, но остается рудиментарной вплоть до полового созревания, «просыпаясь» под действием возросшего уровня андрогенов.

Тестостерон – гормон, который синтезируется клетками Лейдига яичек под влиянием лютеинизирующего гормона (ЛГ). Экскреция же ЛГ регулируется посредством ЛГ-релизинг-гормона (ЛГРГ) гипоталамуса. Посредством негативной обратной связи регуляция концентрации тестостерона осуществляется и поддерживается на нормальном уровне его в плазме крови (10-35 мкг/л). Колебание значения уровня тестостерона крови в пределах этих значений в течение суток является нормальным явлением. Девяносто пять процентов циркулирующего тестостерона связано с белками, основным из которых является глобулин связанный с половым гормоном. Оставшиеся 5% свободного тестостерона проникают в клетки путем обычной диффузии.

Еще одним источником андрогенов является кора надпочечников. Под влиянием адренокортикотропного гормона (АКТГ) из коры надпочечников высвобождаются андростен и андростендион.

Исследования последних лет расширили наше представление о РПЖ как о лишь тестостеронзависимой опухоли. Так как выполнение медикаментозной или хирургической кастрации в сочетании с антиандрогенной терапией не всегда приводит к прекращению роста опухоли, поэтому были предприняты исследования, направленные на поиск других гормональных путей стимуляции РПЖ. Так, обнаружение ФСГ (фолликул-стимулирующий гормон) и его рецепторов в клетках опухоли предстательной железы позволило предположить наличие аутокринно-паракринной стимуляции пролиферации опухоли.

В пределах предстательной железы тестостерон и андрогены надпочечников достаточно быстро метаболизируются 5-альфа-редуктазой (фермент, преимущественно располагающийся на ядерной мембране) до дегидротестостерона (ДГТ). Этот гормон является в 3-5 раз более сильным андрогеном, чем оригинальный тестостерон. Нормальный рост и развитие предстательной железы регулируются посредством тонкого баланса гомеостаза между клеточным ростом и клеточной смертью. Так как андрогены являются абсолютно необходимым звеном данного процесса саморегуляции, то выполнение медикаментозной или хирургической кастрации быстро активизирует эпителиальный апоптоз (или программируемую клеточную смерть) и стромальную гипоплазию. В течение 10 дней после начала лечения уровень ДНК в лишенных андрогенной стимуляции клетках предстательной железы, снижается до 10%.

31.2 Заболеваемость раком предстательной железы

По данным экспертов ВОЗ в 2000 году заболеваемость раком предстательной железы населения в различных странах мира составила (мировой стандарт) 21,2$^0/_{0000}$, а смертность – 7,9$^0/_{0000}$.

Высокий уровень заболеваемости на 100 000 населения (мировой стандарт) отмечен в США (104,3), Новой Зеландии (101,1), Канаде (83,9), Австрии (76,0), Исландии (74,6), Швеции (70,0), низкий – в Китае (1,7), Вьетнаме (2,3), Афганистане (4,5), Индии (4,6), Египте (5,6). (Ferlay I., Bray F. et. al. 2001).

В странах СНГ в 2002 году стандартизированные показатели заболеваемости были высокими в прибалтийских странах (Эстонии – 38,2, Литве – 30,4, Латвии – 21,4$^0/_{0000}$), умеренными – в Беларуси (17,4), России (15,9), Украине (15,8$^0/_{0000}$), низкими – в Туркменистане (3,6), Узбекистане (3,2), Грузии (5,4), а в Казахстане – 10,3$^0/_{0000}$ (М.И.Давыдов, Е.М.Аксель, 2004).

В Казахстане в 2005 году рак предстательной железы зарегистрирован у 590 больных, обычные интенсивные показатели заболеваемости составили 3,9$^0/_{0000}$, занимал 16-е ранговое место в структуре злокачественных новообразований. Заболеваемость выше среднереспубликанского показателя зарегистрирована в Костанайской (8,8), Восточно-Казахстанской (8,1), Павлодарской (5,5), Северо-Казахстанской (5,4$^0/_{0000}$) областях, ниже – в Южно-Казахстанской (1,2), Кызылординской (0,5), Жамбылской (1,4), Атырауской (1,5$^0/_{0000}$) областях. Удельный вес больных, диагностированных в I-II стадиях, составил 32,8%, IV-ой стадии – 17,3% (Арзыкулов Ж.А., с соавт, 2006).

31.3 Этиология

Этиология рака предстательной железы до конца не изучена. Простата имеет достаточно сложную нейроэндокринную регуляцию и находится под гормональным влиянием яичек, коры надпочечников и аденогипофиза, в свою очередь синтез и секреция гормонов изэтих органов осуществляется под контролем гипоталамуса, а также аутокринных-паракринных факторов, регулирующих процессы роста, деления и дифференцировки клеток предстательной железы,

Нормальный рост и развитие предстательной железы обеспечиваются своевременным и постоянным уровнем интенсивности деления клеток, различным для каждого вида ткани.

Эпителиальные клетки простаты делятся регулярно для обеспечения структурной целостности грандулярной и эпителиальной протоковой поверхностей. Наиболее активно делятся клетки дистальной части желез простаты. Дифференцированные клетки интермедиального слоя активно функционируют, клетки же проксимального, наиболее близкого к уретре слоя, находятся, как правило, в состоянии апоптоза. Активный процесс апоптоза, уравновешивающий процесс активной пролиферации клеток, определяется и при элиминации андрогенов. Определены два гена, являющихся, по-видимому, стержневыми для данного процесса, – это Bax и Bcl-2. Принципиальной морфологической характеристикой апоптоза является конденсация, уплотнение хроматина, вызванная выработкой 180-200 парных базовых фрагментов ДНК, что является результатом действия эндонуклеаз. Синергизм ингибиторов фосфатазы и фактора некроза опухоли (ФНО, TMP) активизирует фрагментацию ДНК во «встроенном» процессе клеточного «самоубийства». Потенциальными стимуляторами роста клеток предстательной железы являются и некоторые полипептиды, такие как эпидермальный фактор роста (ЕСР), основной фактор роста фибробластов (bFGF) и др. Рецепторы этих полипептидов расположены на поверхности эпителиальных и стромальных клеток.

Вероятная цепочка развития РПЖ выглядит с современных позиций следующим образом. Инвазивный РПЖ развивается, когда в клетке происходит мутация или серия мутаций, дающие ей преимущества в скорости роста по сравнению с остальными. Деление мутированной материнской клетки обеспечивает перенос измененной генетической информации к дочерним клеткам, в том числе и способность к быст-

рейшему росту. Дальнейшие циклы дифференциации мутированных клеток сопровождаются дополнительными мутациями. Происходит появление способности измененной клетки инфильтрировать близлежащие ткани, а также приобретение способности к метастазированию.

Факторы, влияющие на развитие андрогенной нечувствительности клеток РПЖ

Андроген-зависимые клетки подвергаются апоптозу при отсутствии андрогенов в крови, в то время как андроген-чувствительные клетки способны выжить, однако скорость их роста значительно замедляется. Кроме того, описан феномен паракринной стимуляции андроген-зависимых клеток андроген-чувствительными. Андрогенная нечувствительность клеток формируется как результат опухолевой прогрессии в условиях недостаточно низкого уровня андрогенов за счет формирования различных вариантов клеток с мутированным андрогенным рецептором, аналогично ситуации с эстрогеновыми рецепторами клеток рака молочной железы.

Помимо приведенных выше, большую роль играют и многие другие факторы.

Пожилой возраст. Возраст – это один из главных факторов, оказывающих большое влияние на развитие рака предстательной железы. Общеизвестно, что заболевания с клиническими проявлениями редко возникают у мужчин до 50 лет и, вместе с тем, с увеличением возраста резко возрастает заболеваемость. Микроскопические очаги рака предстательной железы находят у 30% мужчин от 50 до 60 лет.

Гормональные изменения организма. Было установлено, что тестостерон и его известный метаболит дигидротестостерон необходимы для нормального роста и развития предстательной железы. Подтверждением гормональной гипотезы служили успехи в лечении рака предстательной железы эстрогенами, которые подавляют образование андрогенов. Кроме того, в экспериментах была показана возможность индуцирования рака предстательной железы в результате длительного воздействия на животных андрогенами. Однако убедительных эпидемиологических работ в поддержку гормональной гипотезы рака предстательной железы практически нет, хотя проведено достаточное количество исследований.

Питание. В ряде исследований была установлена корреляция заболеваемости раком предстательной железы и питания, богатого животными жирами. Отмечается более частое возникновение рака у полных мужчин и меньшая вероятность заболеть – у мужчин, занимающихся физическим трудом. Теоретически влияние питания на развитие рака простаты объясняется следующим образом. Предполагается, что жирная пища снижает всасывание витамина А, что приводит к снижению уровней бета-каротина в крови. В то же время считается, что бета-каротин защищает организм от возникновения некоторых злокачественных опухолей. В рационе жителей азиатских стран, где заболеваемость раком предстательной железы самая низкая, содержится много витамина А и эстрогенов растительного происхождения, которые нейтрализуют действие андрогенов на предстательную железу. За последние годы заболеваемость раком предстательной железы в Японии и Китае стала увеличиваться, и предполагается, что это обусловлено растущей популярностью западной диеты.

Однако единой точки зрения о влиянии питания на развитии рака предстательной железы нет.

Генетический фактор. Роль генетической предрасположенности к раку предстательной железы как фактора риска установлен многими специалистами. Риск заболеть раком предстательной железы примерно в 2-3 раза выше у мужчин, у ближайших родственников которых рак предстательной железы был выявлен в относительно молодом возрасте. Однако риск еще больше увеличивается при наличии более одного родственника, больного раком предстательной железы. Согласно оценкам специалистов, примерно в 9% случаев заболевание раком предстательной железы обусловлено генетическими причинами, хотя локализация генетического дефекта еще не установлена.

Факторы внешней среды и профессиональная вредность. Было предположено, что некоторые вещества способствуют развитию рака предстательной железы. В частности утверждалось, что у мужчин, находящихся в контакте с кадмием и работающих на атомных электростанциях, риск заболеть раком предстательной железы повышен. Однако в эпидемиологическом исследовании по изучению влияния кадмия на развития рака предстательной железы эта версия не подтвердилась.

Выдвигалось предположение, что риск заболевания повышается при избыточном облучении ультрафиолетовыми лучами. В доказательство приводился тот факт, что на юге США заболеваемость раком предстательной железы выше, чем в северной части страны. Не подтвердились предположения о возможном повышении риска заболеваемости раком предстательной железы среди работников резиновой промышленности и сельскохозяйственных рабочих.

Роль инфекции в этиологии РПЖ. В качестве инфекционных факторов изучали вирус гепатита, цитомегаловирус, вирус простого герпеса. Предполагалось, что они способствуют развитию рака предстательной железы, однако их роль еще не нашла должного подтверждения. Проводимые эпидемиологические исследования показали лишь, что больные раком предстательной железы чаще болеют венерическими заболеваниями и что рак шейки матки чаще встречается у жен больных раком простаты.

Не получило подтверждения значение в этиологии рака предстательной железы полового поведения мужчин. Предполагалось, что риск заболеть выше у тех мужчин, которые рано начинают половую жизнь и имеют много партнеров. Однако доказательства правильности этого предположения противоречивы. Также не нашло подтверждения предположение о роли вазэктомии в развитии опухоли.

Неоднократно обсуждался вопрос взаимосвязи доброкачественной гиперплазии и рака предстательной железы. Проводимые гистологические и эпидемиологические исследования противоречивы. Считается что, основным аргументом против этой гипотезы является то, что рак чаще развивается в наружном сегменте простаты, в то время как ДГП (дисгармональная гиперплазия предстательной железы) встречается во внутреннем сегменте органа. Вместе с тем, в 1,5-24% случаев рак и доброкачественная гиперплазия предстательной железы встречаются одновременно.

31.4 Классификация рака предстательной железы

Гистологическая классификация

Различают следующие гистологические формы злокачественных эпителиальных опухолей предстательной железы:

1. Аденокарцинома (мелкоацинарная, крупноацинарная, крибриформная, солидная или трабекулярная и прочие).

2. Переходно-клеточный рак.
3. Плоскоклеточный рак.
4. Недифференцированный рак.

Рак железистой структуры (аденокарцинома) является наиболее распространенным. На его долю приходится 90% всех злокачественных эпителиальных опухолей предстательной железы (все дальнейшее рассмотрение касается только аденокарциномы).

Морфологическая верификация опухоли предстательной железы должна обязательно включать определение степени дифференцировки, другими словами, степени злокачественности опухоли.

Комитет по классификациям Международного противоракового союза предлагает следующую гистологическую градацию: $\mathbf{G_1}$ – высокая степень дифференцировки; $\mathbf{G_2}$ – умеренная степень дифференцировки; $\mathbf{G_{3-4}}$ – низкая степень дифференцировки или отсутствие дифференциации.

В настоящее время наиболее приемлемой считается *система морфологической оценки степени злокачественности (grade) по Gleason* (1977). Система Gleason предлагает пять вариантов гистоструктуры аденокарциномы – от наиболее зрелых ацинарных (тип 1) до абсолютно недифференцированных солидных (тип 5). Оценка степени злокачественности (Gleason score) осуществляется путем арифметического сложения двух наиболее часто встречающихся вариантов строения в исследуемом материале. Суммарный показатель (Gleason score) оценивается по шкале 2–10 и считается важным прогностическим признаком; так, например, при показателе 8 и более высока вероятность метастатического поражения и прорастания опухоли за пределы капсулы предстательной железы.

Соответствие между показателем суммы по Gleason и степенью дифференцировки аденокарциномы (G):

Gleason score 2–4 – G_1;
Gleason score 5–6 – G_2;
Gleason score 7–10 – G_{3-4}.

Классификация по системе TNM (2002 год)

Представленная ниже классификация по системе TNM применима только для аденокарциномы. Переходно-клеточную карциному предстательной железы классифицируют как опухоль уретры.

T – первичная опухоль:

T_x – недостаточно данных для оценки первичной опухоли.
T_0 – первичная опухоль не определяется.
T_1 – опухоль клинически не проявляется, не пальпируется и не визуализируется специальными методами.
T_{1a} – опухоль случайно обнаруживается при гистологическом исследовании и составляет менее 5% резецированной ткани.
T_{1b} – опухоль случайно обнаруживается при гистологическом исследовании и составляет более 5% резецированной ткани.
T_{1c} – опухоль диагностируется с помощью игольной биопсии (производимой в связи с высоким уровнем простатспецифического антигена).
T_2 – опухоль ограничена предстательной железой или распространяется в капсулу.
T_{2a} – опухоль поражает половину одной доли или меньше.

T_{2b} – опухоль поражает более половины одной доли, но не обе доли.
T_2 – опухоль поражает обе доли.

Примечание. Опухоль, диагностированная с помощью игольной биопсии в одной или обеих долях, но не пальпируемая и не визуализируемая, классифицируется как T_{1c}.

T_3 – опухоль распространяется за пределы капсулы предстательной железы.
T_{3a} – опухоль распространяется за пределы капсулы (одно- или двустороннее).
T_{3b} – опухоль распространяется на семенной пузырек (и).

Примечание. Распространение опухоли на верхушку предстательной железы или в капсулу (но не за ее пределы) предстательной железы классифицируется как T_2, а не T_3.

T_4 – не смещаемая опухоль или опухоль, распространяющаяся на соседние структуры (но не на семенные пузырьки): шейку мочевого пузыря, наружный сфинктер, прямую кишку, мышцу, поднимающую задний проход и/или тазовую стенку.

N – регионарные лимфатические узлы:

Регионарными лимфатическими узлами для предстательной железы являются лимфатические узлы малого таза, расположенные ниже бифуркации общих подвздошных артерий. Категория N не зависит от стороны локализации регионарных метастазов.

N_x – недостаточно данных для оценки регионарных лимфатических узлов.
N_0 – метастазы в регионарных лимфатических узлах отсутствуют.
N_1 – имеются метастазы в регионарных лимфатических узлах.
Примечание. Метастазы не больше чем 0,2 см должны обозначаться как pN1mi.

M – отдаленные метастазы:

M_x – определить наличие отдаленных метастазов не представляется возможным.
M_0 – признаки отдаленных метастазов отсутствуют.
M_1 – отдаленные метастазы.
M_{1a} – поражение нерегионарных лимфоузлов.
M_{1b} – поражение костей.
M_{1c} – другие локализации отдаленных метастазов.

pTNM Патогистологическая классификация.

Категории **pT, pN** и **pM** соответствуют категориям T, N и M. Тем не менее, pT_1 не существует.

В зависимости от сочетания критериев T, N, M и G определяется стадия заболевания:

Стадия	T	N	M	G
I	T_{1a}	N_0	M_0	G_1
II	T_{1a}	N_0	M_0	$G_{2, 3, 4}$
	T_{1b}	N_0	M_0	любая G
	T_{1c}	N_0	M_0	любая G
	T_2	N_0	M_0	любая G
III	T_3	N_0	M_0	любая G
IV	T_4	N_0	M_0	любая G
	любая T	N_1	M_0	любая G
	любая T	любая N	M_1	любая G

31.5 Патологическая анатомия рака предстательной железы

Простатическую интраэпителиальную неоплазию считают морфологическим эквивалентом предрака предстательной железы. Аутопсийные данные показывают, что простатическая интраэпителиальная неоплазия предшествует инвазивной карциноме предстательной железы примерно на 10 лет и впервые выявляется у мужчин третьей декады жизни. Простатическая интраэпителиальная неоплазия формируется на базе предсуществующих пролиферативных изменений эпителия протоков, дуктул, ацинусов. В биоптатах неоплазия обычно определяется в единичных ацинусах или их небольших группах, но может быть и более распространенной.

В 70% случаев рак предстательной железы развивается в периферической зоне, лишь в 10-15% случаев опухоль появляется в центральной зоне, в остальных – в переходной зоне. Как отмечалось выше, заболевание за редким исключением начинается после 50 лет. Однако гистологические исследования предстательной железы на аутопсии молодых мужчин от 30 до 40 лет в 20% случаев выявили микроскопические очаги латентного рака. Поскольку такие микроскопические опухоли растут крайне медленно, то клинически заболевание не проявляется. Со временем очаги латентного рака постепенно увеличиваются и начинают утрачивать характерные черты дифференцировки. Принято считать, что при достижении опухоли объема 0,5 см^3 – она становится клинически значимой и требующей проведения соответствующего лечения.

Основным морфологическим критерием рака предстательной железы является структурный атипизм: компактное расположение опухолевых клеток в ацинусах, беспорядочный их рост с инфильтрацией стромы органа. В строме опухоли происходит гибель эластических волокон, отмечается инфильтрация опухолью прилежащей ткани, инвазия в периневральные и периваскулярные лимфатические щели.

Вопрос о малигнизации аденомы в предстательной железе нельзя считать окончательно установленным. Однако многочисленные морфологические исследования и клинические наблюдения свидетельствуют о том, что аденома и рак предстательной железы представляют собой два различных заболевания и могут существовать одновременно у одного больного. Большинство авторов в настоящее время склонны считать, что рак развивается не в аденоме, а в собственной ткани предстательной железы. Обнаружение же элементов рака в аденоме является, как правило, следствием прорастания рака, возникшего в собственной ткани предстательной железы. Поэтому злокачественное превращение аденомы допускается, но практического значения не имеет.

Макроскопически рак простаты представляет собой плотное, хрустящее при рассечении образование, имеющее на разрезе волокнистое строение с включением небольших участков белого или серо-желтого цвета. Размер опухоли – от малого узелка до величины крупного мандарина. Большие опухоли прорастают стенку мочевого пузыря и окружающую клетчатку. Следует отметить, что рак простаты в отличие от саркомы этого органа не достигает очень больших размеров.

Аденокарцинома предстательной железы может состоять из мультиацинозных структур, содержащих несколько мелких долек, занимающих площадь одного нормального ацинуса; опухолевые клетки при этом зачастую обладают выраженной митотической активностью. По некоторым данным, такой вид опухоли чаще встречается у мужчин 50-60 лет и обладает наиболее неблагоприятным течением, давая генерализованное метастазирование.

Аденокарцинома, состоящая из крупных ацинусов, растет медленнее и реже дает метастазы; встречается преимущественно у мужчин 70-80 лет. В этом же возрасте аденокарцинома нередко имеет тубулярное строение в виде параллельно расположенных трубочек из светлых клеток с гиперхромными ядрами, похожих на клетки нормальной железы. Подобная форма аденокарциномы обладает, как правило, выраженным инфильтративным ростом.

Важным диагностическим признаком, свидетельствующим о наличии рака, является образование солидных клеточных скоплений, зачастую содержащих полости, и инфильтрация железы отдельными клетками или небольшими клеточными группами.

Тубулярный рак отличается от тубулярной аденомы по следующим признакам: в тубулярной аденоме трубочки и клетки крупнее, фигуры митоза отсутствуют, трубочки имеют приблизительно одинаковую величину. При разнообразии величины трубочек нужно заподозрить наличие рака. Наконец, в аденомах нет участков, в которых клеточные комплексы либо инфильтрируют соседние ткани, либо распадаются на отдельные инфильтрирующие тяжи клеток, нет и беспорядочных скоплений опухолевых клеток.

В процессе роста опухолевых клеток происходит атрофия мышечных волокон железы и между раковыми ячейками остается лишь одна фиброзная ткань без выраженных воспалительных изменений.

В скиррах, как обычно, наблюдается преобладание фиброзной стромы над паренхимой опухоли. Следует отметить, что под влиянием гормональной терапии в опухолях предстательной железы наблюдаются выраженная регрессия раковых клеток в виде их атрофии и развитие фиброзной ткани.

При обнаружении плоскоклеточного рака, который, как и в других органах, может быть с ороговением или без него, всегда следует помнить о нередко встречающейся в предстательной железе метаплазии железистого эпителия в многослойный плоский, разрастания которого могут напомнить плоскоклеточный рак, особенно в связи с тем, что в них иногда видны центральные некрозы. Метаплазия в предстательной железе, как правило, наблюдается на фоне застоя секрета в железах и воспалительных изменений.

31.6 Клиническая картина рака предстательной железы

В начальных стадиях рак предстательной железы практически клинически не проявляется, и его выявляют обычно случайно, после трансуретарльной резекции доброкачественной гиперплазии простаты, либо после морфологического изучения материала, полученного после надлобкового удаления узлов по поводу доброкачественной гиперплазии. Примерно у 5-10% мужчин после названных операций выявляется рак; из них у двух третьих обычно – высокодифференцированные опухоли, которые занимают менее 5% иссеченной ткани.

За последние годы благодаря внедрению в клиническую практику новых методов диагностики (УЗИ, КТ, МРТ, маркеры), значительно чаще стали выявляться ранние стадии рака предстательной железы. Раньше у многих больных заболевание проявлялось похуданием, болями в костях, сонливостью, симптомами обструкции мочевых путей, что было обусловлено местной распространенностью опухоли или метастазами. Однако за последние годы РПЖ все чаще диагностируют на более ранних стадиях,

когда больные практически не предъявляют жалоб. Ранняя диагностика заболевания привела, в свою очередь, к возможности адекватно выбирать метод лечения.

Симптомокомплекс рака предстательной железы имеет множество различных проявлений, тем не менее, он связан с двумя основными проявлениями болезни. Во-первых, симптомы интравезикальной обструкции (учащенное и затрудненное мочеиспускание, вялая струя и т.д.); во-вторых, симптомы болезни, вызванные распространением опухоли (гематурия и боль). Условно симптомы рака предстательной железы можно разделить на характерные для ограниченного заболевания и для местно-распространенного опухолевого процесса.

Симптомы интравезикальной обструкции при раке предстательной железы встречаются довольно часто. Это связано с тем, что основной контингент больных встречается в возрасте за 60 лет и нередко у них имеется сопутствующая доброкачественная гиперплазия предстательной железы. Обструкция мочевого пузыря может вызвать и сопутствующую симптоматику – рецидивирующую инфекцию мочевых путей, которая может проявляться также болезненным частым мочеиспусканием, болями в поясничной области. В зависимости от величины сдавления может возникнуть хроническая задержка мочи. Симптомы раздражения мочевых путей (учащенное мочеиспускание, невозможность сдержать мочеиспускание) возникают в связи с нестабильностью самого детрузора в результате обструкции. Все описанные симптомы могут быть вызваны вовлечением в опухолевый процесс тазовых нервов и мочеиспускательного треугольника.

Появление отдаленных метастазов рака предстательной железы меняет и клиническое проявление болезни. Основной симптом, который заставляет больного обращаться к врачу, – это боли, которые появляются при наличии метастазов в кости. Локализация болей обычно соответствует локализации метастазов, за исключением конечностей, где боли могут быть проводниковыми из-за сдавления нервных корешков при метастатическом поражении позвоночника. Боли имеют тенденцию постепенно усиливаться. Особенно резкие боли возникают при патологических переломах, например, шейки бедра. Метастазы в позвоночнике могут привести к сдавлению спинного мозга, что, в свою очередь, может вызвать параплегию.

В некоторых случаях клинические проявления РПЖ определяются метастазами в лимфатические узлы. На первых порах увеличиваются запирательные и внутренние подвздошные лимфатические узлы, которые по мере роста опухоли вовлекают в процесс окружающие органы – уретру, мочевой пузырь, мочеточники. Соответственно и клиническое проявление болезни определяется степенью вовлечения перечисленных органов в опухолевый процесс. Диссеминация опухоли может привести к поражению практически любой группы лимфатических узлов: шейных, паховых, надключичных, подвздошных и т.д. Состояние больного постепенно ухудшается, наступает кахексия, дизурия, кровотечение.

31.7 Диагностика рака предстательной железы

Тщательно собранный анамнез помогает установить некоторые особенности заболевания. Симптомы рака предстательной железы, особенно дизурия, развиваются быстро. Иногда постепенно ухудшается общее состояние, больной жалуется на слабость, похудание. Внешний вид пациента изменяется только при далеко зашедшем

опухолевом процессе. Истощение и высиженная бледность кожи наблюдаются редко. При осмотре следует обратить внимание на состояние лимфатических узлов, печени, почек, мочевого пузыря, определить количество остаточной мочи. При возникновении подозрения на рак предстательной железы, в первую очередь, принято проводить три необходимых метода исследования:

I. Пальцевое исследование простаты.

II. Определение уровня простато-специфического антигена (ПСА).

III. Ультразвуковое исследование (УЗИ) простаты, при показаниях – одновременно с биопсией.

Пальцевое исследование прямой кишки

Пальцевое исследование прямой кишки – самый простой и безопасный метод диагностики рака предстательной железы. Однако результаты исследования во многом определяются размерами опухоли и ее локализацией. Пальпация железы осуществляется в коленно-локтевом положении больного, либо в положении на правом боку. При РПЖ выявляются следующие изменения:

1. Асимметрия предстательной железы.

2. Плотной или деревянистой консистенции участки предстательной железы. Плотность может определяться в виде отдельных узлов, либо различной величины инфильтратов, вплоть до перехода их на стенки таза.

3. Неподвижность железы вследствие сращения ее с окружающими тканями.

4. Пальпируемые семенные пузырьки.

Только у 30% больных при наличии пальпируемых узлов предстательной железы впоследствии верифицируют рак простаты.

Определение уровня простатического специфического антигена (ПСА)

Поскольку ПСА имеет большое значение не только для диагностики, но и для лечения и прогноза рака предстательной железы, более подробно остановимся на этом маркере.

В скрининговых программах традиционно используют пороговый уровень ПСА в 4 нг/мл для всех возрастных групп. Использование предложенного уровня снижает количество ложноположительных определений при гиперплазии предстательной железы.

Необходимо учитывать, что уровень ПСА в сыворотке крови может быть повышен по следующим причинам:

- рак простаты;
- доброкачественная гиперплазия простаты;
- наличие простатита;
- ишемия или инфаркт простаты;
- эякуляция накануне исследования.

Помимо первичной диагностики рака простаты, определение ПСА широко применяется в следующих случаях:

1. После радикальной простатэктомии. Через несколько дней ПСА перестает определяться, либо держится на уровне 0,1 нг/мл. Регулярные контрольные исследования (каждые 3 месяца) позволяют своевременно выявить рецидив заболевания в случае повышения ПСА. Если же показатели ПСА составляют 0,1 нг/мл и нет клиничес-

ких симптомов болезни, то нет необходимости в других исследованиях, так как рецидив маловероятен.

2. У больных, получавших лучевую терапию, отмечается значительное снижение уровня ПСА в сыворотке крови, что свидетельствует об эффективности лечения. В то же время, повышение ПСА говорит о малой чувствительности опухоли к проводимому лечению, либо о рецидиве заболевания. Следует отметить, что снижение ПСА до нормальных цифр коррелирует с его уровнем до лечения. Пациенты с показателями ПСА до лечения не более 20 нг/мл имеют нормальные показатели ПСА после лечения в 82% случаев. В тоже время у больных с более высокими цифрами ПСА до лечения этот процент составлял лишь 30%. Большинство пациентов со стабильным снижением ПСА оставались в ремиссии в течение последующих 3-5 лет.

3. Целесообразно определять ПСА у больных местно-распространенным и диссеминированным РПЖ, получающих гормональную терапию. Повышение уровня ПСА говорит о прогрессировании заболевания и о необходимости сменить методику лечения.

При гормональном лечении уровни ПСА в сыворотке крови являются точным индикатором успеха или неуспеха терапии. После начала терапии уровень ПСА быстро снижается, в то время как при неудаче терапии величина ПСА не изменяется или повышается.

Ультразвуковая диагностика рака предстательной железы

Современные трансректальные ультразвуковые датчики обеспечивают очень высокое качество изображения и позволяют детально визуализировать структуру простаты, окружающих ее органов и тканей, а также прицельно взять биопсию из измененного участка железы. Неизмененная предстательная железа при ультразвуковом исследовании имеет треугольную форму. Основание железы обращено к прямой кишке, а верхушка – к шейке мочевого пузыря. Наибольший размер железы в поперечном направлении составляет 40-45 мм, в переднезаднем направлении он равен 20-27 мм, в продольном – 35-38 мм. На ультразвуковых томограммах различаются центральная и периферическая зоны простаты, которые обычно занимают большую часть предстательной железы. При ультразвуковом исследовании периферическая зона имеет однородную структуру и характеризуется отражениями средней интенсивности. Центральная зона расположена вокруг простатического отдела уретры, имеет ячеистую структуру, а по эхогенности ниже периферической зоны. При осмотре области шейки мочевого пузыря выделяется гипоэхогенная фибро-маскулярная строма, не содержащая желез, которая формирует переднюю часть простаты. Простата окружена перипростатической жировой клетчаткой и фасцией, которые формируют гиперэхогенный пограничный слой, который часто описывается как капсула железы. Истинная капсула простаты, если ее удается визуализировать, определяется в виде очень тонкой гипоэхогенной прерывистой линии по поверхности железы.

Семенные пузырьки визуализируются в виде симметричных гипоэхогенных тяжей расположенных между простатой и мочевым пузырем, размерами 2х7 см.

Периферическая зона занимает 75% объема простаты, и в этой части железы рак возникает в 80% случаев. Большей частью опухоль располагается на глубине 3-4 мм от пограничного слоя. Центральная зона занимает около 20% объема железы. В этой части простаты развивается только 5% злокачественных новообразований. Вокруг

простатического отдела уретры располагается тонкий участок железистой ткани – так называемая переходная зона. В норме она практически не дифференцируется от центральной зоны и занимает всего 5% объема простаты. В переходной зоне рак развивается в 20% случаев.

Наиболее характерными признаками рака простаты, локализующегося в периферической зоне является наличие одного или нескольких узлов неправильной формы и пониженной эхогенности.

Нередко узел окружен гиперэхогенным ободком, что объясняется фиброзной реакцией соединительной ткани предстательной железы, окружающей опухолевый очаг. По мере роста опухоли появляются бугристые контуры железы с признаками пенетрации пограничного слоя.

Особенно большое значение имеет выявление инфильтрации по переднебоковой поверхности железы, которая недоступна пальцевому исследованию. Наиболее сложными для диагностики являются опухоли, которые локализуются в центральной и переходной зонах железы. Зачастую, развиваясь на фоне доброкачественной гиперплазии, рак по эхогенности практически не отличается от окружающих тканей, в связи с чем нередко возникают диагностические ошибки. По мере увеличения опухолевой инфильтрации стромы железы меняется ее ультразвуковая структура. Ткань железы становится неоднородной, с беспорядочными отражениями низкой интенсивности. Ультразвуковая томография позволяет выявить инфильтрацию капсулы простаты, семенных пузырьков мочевого пузыря, стенки прямой кишки, лимфатических узлов, что, естественно, позволяет уточнить стадию заболевания.

Биопсия предстательной железы

Диагноз рака предстательной железы требует обязательной верификации. С этой целью выполняется пункционная биопсия, которая наиболее достоверна при выполнении ее под контролем ультразвука. Особенно это касается обследования больных с малыми образованиями.

Биопсию предстательной железы можно производить через промежность, трансректально или трансуретральным доступом. Открытая биопсия применяется крайне редко. Трансуретральная резекция предстательной железы не только позволяет уточнить диагноз, но и обеспечивает восстановление мочеиспускания.

Трансвезикальная биопсия предстательной железы – вынужденная манипуляция у больных с подозреваемым раком предстательной железы, у которых в связи с острой задержкой мочеиспускания, обострением хронического пиелонефрита и высокой азотемией, когда возникает срочная необходимость в проведении цистостомии.

В настоящее время общепринятым методом верификации диагноза является *трансректальная* биопсия под контролем УЗИ. Предложена, ставшая общепринятой, методика биопсии простаты из 6 точек (так называемая секстантная биопсия), при которой взятие образцов ткани простаты осуществляется по парасагитальной линии между срединной бороздой и латеральной границей простаты из основания, средней части и верхушки правой и левой долей.

Осложнения пункционной биопсии встречаются крайне редко и могут быть связаны с повреждением мочевого пузыря и мочеиспускательного канала. Возможна гематурия, гематоспермия, промежностная и позадилобковая гематома. Для профилактики инфекционных осложнений за сутки до биопсии и после нее назначают антибиотики.

В некоторых сложных случаях дифференциальной диагностики с успехом применяют цитологическую диагностику рака предстательной железы. Для цитологического исследования используют аспират из предстательной железы.

Рентгеновская компьютерная томография (КТ)

КТ не является методом ранней диагностики РПЖ вследствие незначительной разницы в плотности опухолевой и неизмененной ткани простаты. Показанием к использованию метода является уточнение макроструктуры железы при отсутствии изменений по данным УЗИ, больших аденомах, а при T_3-T_4 стадиях – для определения инвазии, распространенности процесса на окружающие органы и ткани, изучения наличия метастатического поражения регионарных лимфоузлов (особенно тазовой области), уточнения характера изменений в костях при положительных данных радионуклидной сцинтиграфии, при очаговой гиперфиксации препарата, для уточнения наличия отдаленных метастазов (голова, легкие и др.), планирования лучевой терапии, динамического мониторинга за эффективностью лечения.

КТ проводится при наполненном мочой мочевом пузыре (не менее 200-300 мл), для создания контраста между прямой кишкой и предстательной железой в прямую кишку вводится тампон, смоченный водорастворимым контрастным веществом. КТ может выявить изменения контура простаты, но эти изменения не всегда могут трактоваться в пользу рака, так как аденома и РПЖ имеют приблизительно одинаковую плотность, равную 35-40 ед. Н.

Таким образом, КТ является дополнительным методом исследования, которая применяется для определения местной распространенности опухолевого процесса, возникновения метастазов в лимфоузлах, легких, головном мозге, костях, планирования лучевой терапии.

Магнитно-резонансная томография (МРТ)

В отличии от КТ, магнитно-резонансная томография имеет целый ряд преимуществ в отношении диагностики РПЖ. Благодаря различной интенсивности сигнала от мягких тканей таза возможна дифференциация его различных структур – предстательной железы, мочевого пузыря, семенных пузырьков, прямой кишки, окружающей жировой клетчатки. МРТ позволяет оценить вовлечение в процесс уретры, различных отделов простаты, мочевого пузыря, клетчатки, мышцы, поднимающей наружный сфинктер прямой кишки, семенных пузырьков и лимфатических узлов. Преимущество МРТ по сравнению с КТ заключается в лучшей визуализации структур малого таза, их взаимоотношении.

Специфичность метода для оценки инвазии капсулы и семенных пузырьков колеблется от 50 до 97%.

МРТ предстательной железы – перспективный метод диагностики злокачественного поражения простаты, по целому ряду параметров превосходящий КТ, УЗИ. Показаниями к дополнению ультразвукового исследования МРТ являются необходимость: уточнить локализацию, распространенность опухоли, планирование лучевой терапии или отрицательные данные УЗИ за очаговые изменения при высоком уровне ПСА.

Позитронная эмиссионная томография

Позитронная эмиссионная томография является самым современным и информативным рентгенологическим методом исследования. Данный метод позволяет одно-

временно оценить степень вовлечения в опухолевый процесс различных органов и тканей и всех групп лимфатических узлов. Хотя опыт применения ПЭТ при раке предстательной железы невелик, перспективы его развития очевидны.

Экскреторная урография

Экскреторная урография позволяет оценить выделительную функцию почек и уродинамику верхних мочевых путей. Уретероэктазия и уретерогидро-нефроз являются следствием сдавления тазовых отделов мочеточников опухолью. Такие изменения часто бывают односторонними При полной обструкции мочеточника происходит выключение почки, при этом тень рентгено-контрастного вещества на стороне сдавления отсутствует.

Цистоскопия

Цистоскопия является вспомогательным методом диагностики при РПЖ. При проведении цистоскопа может отмечаться девиация мочеиспускательного канала опухолевыми узлами. При цистоскопии удается обнаружить асимметричную деформацию шейки мочевого пузыря. В месте прорастания опухолью предстательной железы стенки мочевого пузыря определяется разрыхленность слизистой оболочки, фибриновые налеты, язвы или опухолевые разрастания.

Сцинтиграфия костей

Сцинтиграфию костей, как правило, выполняют для выявления метастазов рака предстательной железы в костях скелета. Однако, этот метод при стандартном обследовании стали использовать реже, так как было доказано, что уровнь ПСА является более надежным диагностическим критерием при метастазах в кости; кроме того, последний метод дешевле. Таким образом, в 50% случаев рака предстательной железы при уровнях ПСА ниже 20 нг/мл сцинтиграфия костей считается не показанной.

Характерные изменения определяют при рентгенографии костей таза и поясничного отдела позвоночника, при их местатическом поражении, которые носят чаще остеобластический, реже остеолитический или смешанный характер. Вследствие чередования остеобластических и остеолитических участков кости таза имеют пятнистый, мраморный вид.

31.8 Скрининг рака предстательной железы

В настоящее время программы скрининга, направленные на раннее выявление опухолевых заболеваний, рассматриваются как основные составляющие противораковой борьбы. Успех скрининга зависит от таких факторов, как биологические особенности и клиническое течение опухолевого процесса, а также от методов исследования, их чувствительности, специфичности правильного выбора критериев эффективности.

В последние годы возник повышенный интерес к проблеме скрининга рака предстательной железы в связи с тем, что он является одним из наиболее часто встречающихся злокачественных новообразований у мужчин. В некоторых развитых странах по смертности РПЖ занимает второе место среди всех причин смертности от рака.

Рост заболеваемости и смертности от рака предстательной железы происходит значительно быстрее увеличения продолжительности жизни населения. Причины происходящего пока не установлены.

Рак предстательной железы I и II стадии клинически не проявляется, поэтому заболевание можно выявить только активными профилактическими обследованиями мужского населения. Скрининг рака предстательной железы в последние годы рассматривается как возможный путь снижения смертности от рака простаты. В настоящее время наиболее эффективными методами раннего выявления рака предстательной железы является комбинация пальцевого исследования через прямую кишку с определением уровня ПСА и трансректальным ультразвуковым исследованием.

Б.П. Матвеев с соавт. (2003) провел скрининг рака предстательной железы путем определения уровня ПСА, который позволил за период 1996-2000 гг. выявить в 5,7% случаев РПЖ у «здоровых» мужчин. Ранние стадии РПЖ при скрининге выявлены в 77,7% случаев, в то время как при анализе обращаемости в поликлинику за тот же период времени это число составило лишь 22%. Полученные данные подтверждают о необходимости проведения профилактических осмотров не реже одного раза в год, что способствует более раннему выявлению рака предстательной железы. Так, больные РПЖ из группы скрининга получили радикальное лечение в 48,4% случаев, а в группе по обращению в поликлинику – лишь в 25%. Авторы рекомендуют мужчинам в возрасте 50-70 лет не реже 1 раза в год проводить определение общего ПСА. При этом определение ПСА должно стать рутинной процедурой, выполняемой не только пациентам с урологическими жалобами, а и всем обращающимся в поликлинику, либо просто пожелавшим выполнить этот анализ, как это делается во многих зарубежных странах. Более углубленное обследование, включающее пальцевое ректальное исследование и трансректальное УЗИ, целесообразно в случаях повышения общего уровня ПСА выше 4 нг/мл.

31.9 Дифференциальная диагностика

Дифференциальная диагностика рака предстательной железы проводится, главным образом, с хроническими воспалительными процессами в простате, с аденомой парауретральных желез, саркомой, простатическими камнями, а также с опухолью шейки мочевого пузыря, проросшей в предстательную железу.

Хронические воспалительные процессы. Рак предстательной железы легко смешать с банальным хроническим простатитом. В пользу хронического простатита говорит наличие острого простатита в анамнезе, чаще гонорейного или трихомонадного происхождения. Хронический простатит нередко сопровождается уретритом. Наиболее характерными дифференциально-диагностическими признаками рака в подобных случаях служат очень рано возникающая тугоподвижность железы при ощупывании, появление опухолевой инфильтрации ближе к краям железы и распространение ее вглубь.

При обследовании сока предстательной железы при хроническом простатите обнаруживается много лейкоцитов и незначительное количество лецитиновых зерен. При раке предстательной железы можно обнаружить атипические раковые клетки. Учитывается и возраст больного, так как рак предстательной железы у мужчин моложе 45 лет встречается в виде редкого исключения.

Нетрудно распознать *туберкулез*, когда имеется одновременное заболевание туберкулезом предстательной железы, мочевых путей и наружных половых органов. Изолированное поражение туберкулезом предстательной железы встречается довольно редко. В этих случаях в пользу туберкулеза говорят наличие гноя в соке предстательной железы и во второй порции мочи, а также наблюдаемое иногда выделение гноя из уретры при дефекации. О туберкулезе предстательной железы свидетельствует также наличие микобактерий туберкулеза в соке простаты и положительные результаты прививки простатического сока морской свинке.

Актиномикоз предстательной железы встречается редко и часто сочетается с поражением других органов мочеполовой системы. Для актиномикоза простаты характерно возникновение свищей на промежности, в отделяемом которых могут быть найдены друзы актиномицетов. При посеве гнойного отделяемого можно получить рост культуры актиномицетов.

Сифилис предстательной железы протекает без боли. Существенную помощь в диагнозе оказывают тщательно собранный анамнез и серологические реакции.

Распознаванию рака и хронических воспалительных процессов предстательной железы помогает проба с радиоактивными изотопами. В сомнительных случаях производят инструментальную биопсию.

Аденома простаты. Аденома и рак предстательной железы без метастазов имеют почти одинаковое клиническое проявление. В пользу рака говорят боли в крестце, ногах и по ходу седалищных нервов, которые обычно при аденоме не наблюдаются.

При пальцевом ощупывании предстательной железы через прямую кишку в случаях рака определяется хрящевой плотности бугристый инфильтрат неправильной формы без четких контуров. Аденома предстательной железы определяется в виде опухоли мягкоэластической консистенции с гладкой поверхностью и четкими контурами.

При цистоскопии больных раком простаты край шейки мочевого пузыря нормален или волнист (фестончат) до тех пор, пока опухоль не прорастет слизистую. Цистоскопия больных аденомой предстательной железы обнаруживает характерную для этого заболевания деформацию шейки. При увеличении обеих долей предстательной железы последние выбухают в виде “занавески”. В случаях увеличения одной из боковых долей наблюдается деформация шейки на соответствующей стороне. При аденоме средней доли предстательной железы выбухает задняя часть шейки. Часто при аденоме наблюдается увеличение средней и боковых долей предстательной железы, а при цистоскопии видны все три выбухания шейки мочевого пузыря.

На выделительной урограмме у больных раком предстательной железы в случаях, протекающих с компрессией мочеточников, наблюдается выполнение контрастным веществом расширенных мочеточников и почечных лоханок. При этом остаточной мочи в мочевом пузыре может и не быть. При аденоме расширение и атония верхних мочевых путей появляются уже после пребывания остаточной мочи в мочевом пузыре в течение длительного времени. Поэтому расширение верхних мочевых путей может зависеть от аденомы предстательной железы только при наличии определенного количества остаточной мочи в мочевом пузыре. Отсутствие остаточной мочи при расширенных мочеточниках и лоханках говорит в пользу рака предстательной железы.

Для выделительной урограммы при раке простаты характерна различная степень компрессии правого и левого мочеточников, что при аденоме обычно не наблюдается.

Цистограммы, как нисходящая, так и восходящая уретрограмма, дают более демонстративные данные для дифференциальной диагностики. У больных аденомой предстательной железы на цистограмме увеличенная в виде "холма" простата вдается в полость мочевого пузыря. Получается своеобразная цистопростатограмма, особенно демонстративная при наполнении пузыря кислородом. При раке предстательной железы дно мочевого пузыря на цистограмме неправильной формы, оно как бы приподнято. Наличие в костях характерных метастазов, обнаруженных рентгенографически, или метастазов в лимфатических узлах, подтвержденных гистологически, делает диагноз рака несомненным.

Дополнительные сведения для отличительного распознавания можно получить при проведении пробы с радиоактивными изотопами.

В некоторых неясных случаях дифференциальный диагноз может быть поставлен только на основании данных биопсии.

Для диагностики рака предстательной железы у больного с аденомой следует учесть наличие одновременно симптомов, характерных для каждого из этих заболеваний. Так, например, цистоскопическая картина, свойственная аденоме предстательной железы в сочетании с бугристой, хрящевой консистенции опухолью простаты, определяемой при ощупывании через прямую кишку, дает основание заподозрить рак и аденому у одного и того же больного. В таких случаях чрезвычайно важно не спутать сочетание этих заболеваний с аденомой предстательной железы, осложненной простатитом.

Камни предстательной железы. Простатические камни могут давать такие же, как и рак предстательной железы, расстройства мочеиспускания и боли в заднем проходе. Однако камни обычно не приводят к задержке мочи. При камнях предстательной железы боли в заднем проходе усиливаются при сидении на твердом, при акте дефекации, во время полового сношения. В последнем случае часто в эякуляте обнаруживают кровь. Иногда моча после массажа предстательной железы содержит конкременты, попавшие из предстательной железы в заднюю уретру и смытые током мочи. Пальпаторное обследование при том и другом заболевании обнаруживает увеличенную плотную бугристую предстательную железу. Ощупывание ее при камнях бывает болезненным, что при раке наблюдается лишь изредка. Пальпация предстательной железы, содержащей множество конкрементов, часто дает ощущение крепитации.

Рак шейки мочевого пузыря. Наиболее сложным в дифференциально-диагностическом отношении является рак предстательной железы в той стадии, когда опухоль прорастает все слои шейки мочевого пузыря и вдается в полость последнего. Тогда при отсутствии характерных для рака предстательной железы костных метастазов, проросший в шейку мочевого пузыря, трудно отличить от рака шейки мочевого пузыря, инфильтрировавшего простату. В таких случаях диагноз может быть уточнен лишь с помощью эндовезикальной или открытой промежностной биопсии.

31.10 Лечение рака предстательной железы

Выбор метода лечение рака предстательной железы определяется стадией развития опухолевого процесса. Всех больных раком предстательной железы невозможно подвести под одну схему лечения. Подход во многом должен быть индивидуальным.

Лечение локализованного рака предстательной железы

С усилением скринингового контроля населения и внедрением в практику современных методов диагностики (определение ПСА, трансректального УЗИ с использованием ректальных датчиков, магнито-резонансной томографии и т.д.) число впервые диагностированных случаев РПЖ быстро увеличивается. Естественно, что при этом значительно возросло количество больных с локализованной стадией РПЖ.

Альтернативными методами лечения локализованного рака предстательной железы в настоящее время являются:

- радикальная простатэктомия,
- дистанционная лучевая терапия,
- брахитерапия.

Кроме того, для определенной группы пациентов с локализованным раком предстательной железы может быть использована тактика активного наблюдения.

Радикальная простатэктомия остается основным видом лечения больных с I и II стадиями заболевания. Радикальная операция включает удаление всей предстательной железы, семенных пузырьков, простатического отдела уретры и шейки мочевого пузыря. Обязательным является выполнение тазовой лимфаденэктомии со срочным гистологическим исследованием. Последняя включает удаление наружных и внутренних подвздошных и запирательных лимфатических узлов, начиная от бифуркации общей подвздошной артерии до запирательного отверстия. Если первичная опухоль классифицируется критерием T_{1c} и при этом сумма по Gleason < 7, а уровень ПСА < 10 нг/мл, тазовая ЛАЭ (тазовая лимфаденэктомия) может не выполняться. Более благоприятный прогноз после оперативного лечения имеют пациенты с высокодифференцированными опухолями, когда сумма по Gleason не превышает 2-4 нг/мл.

Нервосберегающая радикальная простатэктомия в большинстве случаев позволяет сохранить потенцию. Однако после нервосберегающей радикальной простатэктомии чаще наблюдаются рецидивы заболевания, поэтому показания для этой операции ограничены. Основным критерием для выполнения нервосберегающей простатэктоми является наличие нормальной половой функции у мужчины до начала всех видов лечения рака простаты. Пациентам с низкодифференцированными опухолями, поражением верхушки простаты и интраоперационно пальпируемой опухолью нервосберегающая радикальная простатэктомия не показана.

Лучевая терапия при локализованном раке предстательной железы

Лучевая терапия при локализованных формах рака предстательной железы применяется уже много лет как метод радикального лечения и в определенной степени является методом, конкурирующим с простатэктомией. Особенно лучевая терапия показана больным с тяжелыми сопутствующими заболеваниями, которым противопоказано хирургическое лечение. Важно подчеркнуть, что выживаемость после лучевой терапии близка к таковой после радикальной простатэктомии.

Однако следует отметить, что оба метода радикального лечения рака предстательной железы имеют свои преимущества и недостатки. Выживаемость после лучевой терапии, по литературным данным, достигает 15 лет в 40-60% случаев. Получаемые после лечения осложнения чаще всего связаны с дизурией, вплоть до недержания мочи. Нередко наблюдаются сморщивания мочевого пузыря, гематурия и поражение прямой кишки.

Дистанционная лучевая терапия проводится пациентам, которым противопоказано хирургическое лечение, и тем, кто отказывается от операции. Дистанционное облучение РПЖ осуществляется тормозным излучением высокоэнергетических ускорителей (4-23 МэВ) или, что хуже, на телегаммаустановках (1,25 МэВ). Рекомендуется не менее чем 3-4-польное или конформальное облучение. При конформальном (3D) облучении СОД может составлять 76 Гр. и больше, без риска увеличения осложнений. Увеличение дозы лучевой терапии улучшает отдаленные результаты лечения. Стандартная доза облучения: РОД 2 Гр., СОД 65-70 Гр. на предстательную железу и 44 Гр. на таз. Чаще всего применяется расширенный курс лучевой терапии (облучение до СОД 40 Гр. с последующим перерывом на 3 недели и продолжением курса до достижения необходимой суммарной дозы). Противопоказаниями к лучевой терапии являются: наличие цистостомы, обострение цистита или ректита, камни мочевого пузыря, выраженная доброкачественная гиперплазия простаты с наличием остаточной мочи. У больных, подвергшихся трансуретральной резекции, лучевая терапия должна быть отложена примерно на 4 недели, в противном случае возможно развитие недержания мочи и структуры уретры.

Техника проведения лучевой терапии

Используются различные методики лучевой терапии. Применение только переднего и заднего полей не является удовлетворительным вариантом. В объем облучения включают предстательную железу и семенные пузырьки.

- Положение: на спине с наполненным мочевым пузырем.
- Разметка: метки по краю анального канала, маленький катетер Фолея с контрастным веществом в уретре и мочевом пузыре и барий в прямой кишке.
- Границы полей:

верхняя граница: на 2 см выше предстательной железы;
нижняя граница: нижний край седалищного бугра;
передняя граница: между передней и средней третями лонной кости;
задняя граница: середина прямой кишки;
боковая граница: на 2 см латеральнее предстательной железы.

Интерстициальная лучевая терапия (брахитерапия) локализованного рака предстательной железы применяется в онкологических центрах, имеющих соответствующее оборудование и подготовленные кадры.

Показания к применению брахитерапии

В самостоятельном виде: T_1–T_{2a}, Gleason – 2–6, ПСА < 10 нг/мл.

В качестве буста после дистанционной лучевой терапии брахитерапия применяется при T_{2b}, T_{2c} или меньших стадиях, но при Gleason 8–10, или ПСА > 20 нг/мл.

Противопоказания к брахитерапии

Брахитерапия не проводится, если ожидаемая продолжительность жизни больного меньше 5 лет или имеется большой или плохо заживающий дефект после ТУР, или ожидается высокий оперативный риск.

Относительные противопоказания к брахитерапии:

- предшествующая ТУР;
- размер предстательной железы (под данным УЗИ или КТ) более 60 см^3;
- наличие выступающей средней доли предстательной железы;
- опухолевое поражение семенных пузырьков.

При проведении брахитерапии клинический объем облучения включает предстательную железу с капсулой плюс 1-2 мм здоровых тканей, а при неблагоприятных прогностических факторах – семенные пузырьки. Клинический объем облучения охватывается минимум 90%-й изодозой, доза за фракцию 8,5 Гр., негомогенность дозы допускается ±10%, а в локализованных "горячих" точках – до 30%.

Активное наблюдение (отсроченное лечение). Эта тактика основана на нескольких положениях:

- часто больные РПЖ – лица пожилого возраста и имеют серьезные сопутствующие заболевания;
- РПЖ зачастую медленно прогрессирует, и требуются годы, чтобы рак привел к значимым симптомам.

Наблюдение обычно применяется при высокодифференцированной опухоли в стадиях T_{1a} и T_{1c}, если ожидаемая продолжительность жизни менее 5 лет и ограничена из-за сопутствующих заболеваний.

Кроме стандартных методов лечения при локализованном раке предстательной железы используют альтернативные методы лечения – криоаблацию, гипертермию, лазеротерапию, высокоинтенсивный сфокусированный ультразвук. Возможности, перспективы этих методов лечения находятся в стадии изучения и в настоящее время имеют пока лишь только научный интерес.

Лечение местно-распространенного рака предстательной железы

К этим формам заболевания относятся опухоли, выходящие за пределы предстательной железы – T_{3-4} N_0 M_0 или T_{1-4} N_1 M_0.

Лучевая терапия является методом выбора в лечении больных местно-распространенным раком предстательной железы. В стадии T_3–T_4 рекомендуется СОД 70 Гр. на предстательную железу и 44–50 Гр. на таз. При конформальном (3D) облучении СОД может быть 76 Гр. и больше без риска увеличения осложнений. Увеличение дозы лучевой терапии улучшает отдаленные результаты лечения. Облучение регионарных лимфатических узлов проводится во всех случаях, кроме тех, когда отсутствие метастазов в тазовых лимфоузлах доказано морфологически (pN_0).

Техника облучения:

- Положение: на спине с наполненным мочевым пузырем.
- Разметка: метка на краю анального канала, маленький катетер Фолея с контрастным веществом в уретре и мочевом пузыре; прямая кишка наполнена барием для разметки с бокового поля.
- Границы полей в области таза:

  верхняя граница: L5-S1;

  боковая граница: на 1 см кнаружи от тазового кольца;

  нижняя граница: нижний край седалищного бугра для облучения всей предстательной железы с краем безопасности на 2 см книзу от верхушки;

  передняя граница: между передней и средней третьей лонной кости;

  задняя граница: середина прямой кишки.
- Формирование пучка: для тазовых полей – блоки, защищающие часть тонкой кишки и головку бедра.

После подведения дозы 44 Гр. облучение продолжается с уменьшенных полей, на предстательную железу – до 70 Гр.

• Границы полей:

верхняя граница: на 2 см выше предстательной железы;

нижняя граница: нижний край седалищного бугра;

передняя граница: между передней и средней третьей лонной кости;

задняя граница: середина прямой кишки;

боковая граница: на 2 см латеральнее предстательной железы.

У очень ослабленных больных верхняя граница поля может быть смещена на уровень середины крестцово-подвздошного сочленения. После 60 Гр. дополнительно подводится доза на предстательную железу прямым промежностным полем.

Сочетание гормональной и лучевой терапии усиливает эффект терапевтического воздействия на первичный очаг и метастазы.

Радикальная простатэктомия при местно-распространенном раке простаты может применяться как метод лечения у молодых пациентов, тщательно обследованных, с индексом Gleason < 7 и уровнем ПСА < 20 нг/мл. Но в этом случае она должна сочетаться с гормональной терапией.

Показания для адъювантной радиотерапии

Больные РПЖ pT3M0 с негативным ПСА после радикальной простатэктомии: при повышении ПСА > 0,5 нг/мл и при Gleason > 4 или при вовлечении семенных пузырьков.

Послеоперационная лучевая терапия может проводиться: немедленно после восстановления функции мочевого пузыря в случаях высокого риска местного рецидивирования; отсроченно – в случае повышения уровня ПСА или верификации рецидива. После простатэктомии доза на область железы должна быть не более 60 Гр.

Паллиативное облучение таза

При распространенных опухолях, которые замуровывают таз, целью лучевой терапии может быть уменьшение дизурических расстройств, болей в голенях и облегчение венозного и лимфатического оттока. Используется простая методика с двух встречных переднезадних полей с подведением умеренных доз.

• Положение: на спине с наполненным мочевым пузырем, если это возможно.

• Разметка: метка на краю анального канала.

• Границы полей:

верхняя граница: середина крестцово-подвздошного сочленения;

нижняя граница: нижний край седалищной кости;

боковая граница: на 1 см кнаружи от тазового кольца.

• Рекомендуемая доза: подводится 30 Гр. за 10 фракций в течение 2 недель.

Границы полей располагают с учетом клинической ситуации. Защитные блоки размещают над критическими органами, если это необходимо. Дозы и фракционирование зависят от клинической ситуации.

Наблюдение за больными после радикального лечения

У асимптомных пациентов специфический анамнез, определение уровня ПСА и пальцевое ректальное исследование рекомендуются для рутинного наблюдения. Это должно выполняться через 3, 6, 12 мес. после лечения, затем каждые 6 мес. до 3лет, далее 1 раз в год.

Повышение уровня ПСА (более 0,2 нг/мл) после радикальной простатэктомии чаще всего связано с рецидивом или наличием резидуальной опухоли.

Рост ПСА (любой уровень) после лучевой терапии является наиболее вероятным признаком рецидива заболевания.

Как пальпируемый узел в простате, так и рост ПСА являются симптомами рецидива.

Доказательство рецидива при помощи биопсии осуществляется только в тех случаях, когда планируется радикальное лечение второй линии.

Если пациент отмечает боли в костях или уровень ПСА > 20 нг/мл, должны быть выполнены остеосцинтиграфия и КТ/МРТ с целью диагностики метастазов.

Лечение распространенного рака предстательной железы

Орхиэктомия является "золотым" стандартом в лечении больных метастатическим раком предстательной железы. С открытием агонистов LHRH-гормонов появилась возможность замены хирургической кастрации на медикаментозную. При использовании таких препаратов, как золадекс, диферелин, возможен феномен "вспышки", т.е. активизации метаболизма тестостерона после первой инъекции лекарства. Поэтому до начала введения агонистов LHRH-гормонов в обязательном порядке назначают антиандрогены в течение 7–10 дней. Больной должен быть информирован об альтернативных методах кастрации (хирургической и медикаментозной).

Антиандрогены. По механизму действия эти препараты делятся на стероидные (ципротеронацетат) и нестероидные (флутамид). Появление этих препаратов позволило в значительной степени уменьшить число осложнений, которые возникали после эстрогенотерапии.

Комбинированная блокада андрогенов – сочетание агонистов LHRH с антиандрогенами или орхиэктомии с антиандрогенами.

Орхиэктомия и комбинированная блокада андрогенов являются стандартными методами лечения метастатического рака предстательной железы. Комбинированная блокада андрогенов (максимальная андрогенная блокада) назначается пациентам с метастатическим РПЖ в течение первых 6 месяцев лечения для более быстрого достижения эффекта, в последующем антиандрогены могут быть отменены.

Ципротеронацетат-депо – 300 мг в/м 1 раз в неделю (монотерапия), а в сочетании с кастрацией – 300 мг в/м 1 раз в 2 недели.

Флутамид 250 мг – по 1 таблетке 3 раза в день (монотерапия), а в сочетании с кастрацией – по 1 таблетке 2 раза в день.

При выявлении роста уровня ПСА антиандрогены назначаются вновь. Отменяются антиандрогены либо при снижении уровня ПСА до 1 нг/мл и меньше, либо при дальнейшем продолжении роста уровня ПСА. Увеличение уровня ПСА и/или усиление болевого синдрома на фоне проведения гормональной терапии свидетельствует о гормональной резистентности опухоли.

Наблюдение за больными после гормонального лечения

1. Эффект лечения должен быть оценен через 3 и 6 мес. после начала гормонотерапии. Обследование должно включать измерение уровня ПСА и пальцевое ректальное исследование.
2. Схема наблюдения должна быть индивидуализирована в соответствии с симптомами болезни, прогностическими факторами и назначенным лечением.
3. У пациентов со стадией M_0 с хорошим эффектом лечения наблюдение рекомендуется проводить каждые 6 мес. Обследование должно включать как минимум выяснение специфического анамнеза, пальцевое ректальное исследование и определение уровня ПСА.

4. У пациентов со стадией M_1 с хорошим эффектом лечения наблюдение рекомендуется проводить каждые 3 мес. Обследование должно включать как минимум выяснение специфического анамнеза, пальцевое ректальное исследование и определение уровня ПСА.

5. При появлении признаков прогрессирования болезни или отсутствии эффекта лечения наблюдение должно быть индивидуализировано.

6. При стабилизации процесса использование рутинных методов визуализации (рентгенография, УЗИ, КТ, остеосцинтиграфия) не рекомендуется.

Лечение гормонорезистентного рака предстательной железы

Рак простаты является в большинстве своем андрогенозависимой опухолью. Известно также, что с течением времени эта опухоль андрогеночувствительность теряет. Кроме того, 15% больных раком предстательной железы первоначально являются гормононечувствительными. Лечение гормонорезистентного рака простаты не является стандартным, и основная цель этого лечения – улучшение качества жизни. Критериями эффективности проводимого лечения считаются улучшение самочувствия, уменьшение болевого синдрома и снижение уровня ПСА. Это может быть достигнуто назначением второй линии гормональной терапии при андрогенорезистентном раке предстательной железы, например фосфэстрол внутривенно по схеме: 1–3-й дни – 300 мг, 4–7-й дни – 600 мг, 8–21-й дни – 900 мг, 22–24-й дни – 600 мг, 24–28-й дни – 300 мг (схема может быть изменена в зависимости от состояния сердечно-сосудистой системы пациента). При гормонорезистентном раке простаты могут применяться различные схемы цитостатической терапии. Наиболее эффективными схемами полихимиотерапии являются:

- Паклитаксел 135 мг/м^2 в/в 1-й день + эстрацит 250 мг внутрь 2 раза день в 1–6-й дни.
- Доксорубицин 50 мг/м^2 в/в + цисплатин 50 мг/м^2 в/в 1-й день.
- Митоксантрон 12 мг/м^2 в/в 1-й день, преднизолон 5 мг внутрь 2 раза в день постоянно.

Интервалы между курсами – 4 недели.

31.11 Прогноз, результаты лечения

Оставленные без лечения больные погибают в течение года от момента появления первых признаков болезни. Исключение составляют редкие наблюдения так называемого доброкачественного течения, когда больные, обычно глубокие старики, в течение нескольких лет после распознавания рака предстательной железы чувствуют себя удовлетворительно без всякого лечения.

Гормональное лечение значительно улучшает прогноз, хотя и редко приводит к полному излечению. По данным различных авторов, 20-60% больных раком предстательной железы, леченных гормональными методами, живут свыше 3 лет.

Трудоспособность больных раком предстательной железы строго индивидуальна. Она зависит от стадии заболевания, результата лечения, общего состояния больного, его профессиональных навыков. Среди больных, не имеющих костных метастазов, большинство трудоспособны в процессе гормонального лечения до тех пор, пока не возникнет резистентность опухоли к эстрогенам. Поэтому после орхэктомии и первого курса гормонального лечения, проведенного в стационаре, больным определяют

III группу инвалидности; II группу инвалидности устанавливают при наличии метастазов, а также тем больным раком простаты без метастазов, у которых наступила резистентность опухоли к эстрогенам. На инвалидность I группы переводят больных, нуждающихся в постоянной посторонней помощи – с мочевыми свищами или интенсивными болями в костях.

31.12 Использованная литература

1. Аляев Ю.Г, Винаров А.З., Синицын В.Е., Григорьев Н.А., Безруков Е.А., Мазаев А.А. «Место магнитно-резонансной томографии при обследовании больных раком простаты». Перспективы лучевой диагностики и лучевой терапии заболеваний предстательной железы. М., 2002 г., с. 4-6.
2. Арзыкулов Ж.А., Сейтказина Г.Ж., Махатаева А.Ж. и др. Показатели онкологической службы РК за 2005 г. (Статистические материалы). Алматы, 2006, с. 55.
3. Давыдов М.И., Аксель Е.М. «Злокачественные новообразования в России и странах СНГ в 2000 г. М., 2002.
4. Голдобенко Г.В., Канаев С.В., Ткачев С.И. и соавт. Проблемы лучевой терапии больных местно-распространенным раком предстательной железы. //Вопросы онкологии, 1999, т. 45, № 6, с. 696-701.
5. Заридзе Д.Г. Эпидемиология рака простаты.// В материалах Европейской школы онкологов. «Рак простаты». М., 1997.
6. Матвеев Б.П., Бухаркин Б.В., Матвеев В.Б. Рак предстательной железы. М., 1999, 153 с.
7. Матвеев Б.П., Бухаркин Б.В., Ткачев С.И. Рак предстательной железы. //Клиническая урология под ред. Б.П.Матвеева, М., Вердана: 2003, с. 433-606.
8. Матякин Г.Г., Чуприк-Малиновская Т.П., Малофиевская Э.В. Лучевая терапия локализованного рака предстательной железы. Кремлевская медицина. //Клинический вестник, 1999, № 1, с. 41-44.
9. Ментешов И.В. Диагностика рака предстательной железы и результаты лечения в условиях диспансеризации.// Кандидатская диссертация. М., 2001.
10. Пушкарь Д.Ю. Простат-специфический антиген и биопсия предстательной железы // М., 2000, с. 71-72.
11. Ткачев С.И., Бухаркин Б.В., Шолохов В.Н. и соавт. Сравнительная эффективность лучевого и термолучевого лечения рака предстательной железы. //Урология и нефрология, 1999, № 4, с. 25-28.
12. Харченко В.П., Котляров П.М., Каприн А.Д. «Лучевая диагностика рака предстательной железы». //Перспективы лучевой диагностики и лучевой терапии заболеваний предстательной железы. М., 2002, с. 23-39.
13. Шолохов В. Н. Роль и место ультразвуковой томографии в диагностике рака предстательной железы. //Материалы Европейской школы онкологов « Рак простаты». М., 1997.
14. Шуберт Е., Вернет Е. О лимфогенном метастазировании рака предстательной железы. // Урол. и нефр., 1985, № 6. с. 37-39.
15. Adolfsson J. Diferred treatment of low stage T3 prostate cancer without distant metastases// J.Urol, 1993, 149:326-329.
16. Armitage T.Y., Cooper E.H., Hewlmg D.W., et. al. The value of the measurement of serum prostate specific antigen in patients with bemgn prostatichiperplasia and untreated prostate cancer. / /Br.Y Urology, 1998, 62, № 6, 584-589.
17. Armstrong B., and Doll R. Environmental factors and cancer incidence and mortality in different countries, with special reference to dietary practices.// Int. J.Cancer, 15, 617-631, (1975).

18. Benson N.C., Wang I.S., Pontuck K.A., et. al. Prostate specific antigen density: a means of distinguishing benign prostatic hypertrophy and prostate cancer. //J Urol. 1992, 147:815.

19. Bluestein D.L, Bostwick D.C., Bergstralh E.J., et. al. Elimmating the need for bilateral pelvic lymphadenec-tomy in select patients with prostate cancer. //J. Urol. 1994; 151; 13; 15.

20. Cantreli B.B., DeKlerk D.P., Eggleston J.C. Pathological factors that influence prognosis in stage A prostatic cancer: the influence of extent versus grade.//J.Urol. 1981,125:516-521.

21. Carter H.B., Pearson J.D.,Wacliwew X. et. al. PSA variability in men with BPH. //J. Urol. 14; 151:312A.

22. Catalona W.J., Smith D.S., Ratiiff T.L., et. al. Measurement of prostate- specific antigen in serum as a screening test for prostate cancer. //New. Eng. J Med., 1991; 324:1156.

23. Chang J.J., Shinohara K., Bhargava V. et. al. Prospective evaluation of lateral biopsies of the peripheral zone for prostate cancer detection//J. Urol.– 1998. –Vol. 160 (Suppl. 6, Pt 1). – P. 2111- 2115.

24. Chodak G.W., Thisted R.A., Gerber G.S. et. al. Results of conservative management of clinicaly localized prostate cancer//New Eng.J.Med, 1994. 4:242-248.

25. Denis L., Mettlin C., Carter H.B. et. al. Early Detection and Screening. The 2-nd Prostate Cancer Conference, Paris, 1999, pp. 219-233.

26. Ferlay J., Bray F., Pisani P. et. al. Cancer Incidence, Mortality and Prevalence Worldwide, Version 1,0. IARC Cancer Base № 5. Lyon, IARCPress, 2001.

27. Effort P.J., Bares R., Handt S. Et. al. Metabolic imaging of untreated prostate cancer by positron emission tomography with 18fluo-rine-labeled deoxyglucose.// J Urol. 1996; 155:994-998.

28. Epstein Y. Critical issues in grading of adenocarcinomas of the prostate. The Canadian journal of urology, June 1997, Supplement 2, 28-33.

Глава 32

ЗЛОКАЧЕСТВЕННЫЕ ОПУХОЛИ ЯИЧКА

32.1 Клиническая анатомия и функции яичка

32.2 Эпидемиология злокачественных опухолей яичка

32.3 Этиология

32.4 Патологическая анатомия

32.5 Клиническая картина

32.6 Диагностика

32.7 Дифференциальная диагностика

32.8 Лечение

32.8 Прогноз

32.9 Экспертиза трудоспособности

32.10 Использованная литература – 13 источников

32.1 Клиническая анатомия и функция яичка

Яички представляют собой пару овальной формы тел, расположенных в мошонке. Длинна яичка равен в среднем 4 см., поперечник 3 см масса от 15 до 25 мг. При нормальном положении яичка в мошонке верхний конец его обращен вверх, кпереди и латерально, вследствие чего и нижний конец обращен книзу, кзади и медиально. К заднему краю яичка подходят семенной канатик и придаток яичка.

Яичко окружено плотной фиброзной оболочкой беловатой окраски. Паренхима яичка делится на дольки и состоит из семенных канальцев, из сети которых открываются 12-15 выносящих канальцев, которые направляются к головке придатка.

Местом образования спермы – основной части мужского семени, являются извитые канальцы паренхимы яичка. Жидкая составная часть спермы только в незначительном количестве продуцируется яичками. Она представляет собой, главным образом, продукт выделения придаточных желез полового аппарата, открывающихся в выводящие пути.

32.2 Эпидемиология злокачественных опухолей яичка

По данным экспертов ВОЗ в 2000 году заболеваемость злокачественными новообразованиями яичка населения различных стран мира составила 1,6$^0/_{0000}$.

Высокий уровень заболеваемости отмечен в таких странах, как Дания (10,4$^0/_{0000}$), Чехия и Словения (7,0$^0/_{0000}$), Германия (8,9$^0/_{0000}$), Норвегия (8,8$^0/_{0000}$), низкий уровень заболеваемости отмечен в некоторых азиатских и африканских странах: Конго (0$^0/_{0000}$), Танзания (0,05$^0/_{0000}$), Вьетнам (0,66$^0/_{0000}$), Китай (0,39$^0/_{0000}$), Египет (0,23$^0/_{0000}$) (таблица 2). Заболеваемость в странах СНГ представлена в таблице 1.

Таблица 1. **Заболеваемость раком яичка в странах СНГ (мировой стандарт)**

№	Страны	Уровень заболеваемости ($^0/_{0000}$)
1	Украина	7,1
2	Российская Федерация	6,4
3	Грузия	5,1
4	Беларусь	4,1
5	Молдова	2,7
6	Киргизия	2,7
7	Латвия	2,3
8	Казахстан	2,1
9	Туркмения	2,1
10	Армения	2,0
11	Азербайджан	1,9
12	Литва	1,7
13	Узбекистан	1,6
14	Таджикистан	1,4
15	Эстония	1,2

32.3 Этиология

Причина возникновения опухолей яичка неизвестна. Вместе с тем изучение анамнеза, клиники, течения заболевания, экспериментальные, морфологические и биохимические исследования позволяют выявить ряд факторов, предрасполагающих к возникновению опухолей яичка. К таковым в настоящее время относят следующие.

1. Генетические факторы. Установлено, что уровень заболеваемости выше у белых мужчин. Так, при 8 случаев на 100000 населения в таких странах, как Норвегия, Дания, Швейцария, а заболеваемость у афроамериканцев отмечается лишь у 0,8. Также вероятность заболеть для отцов и сыновей больных опухолью яичка в 2-4 раза выше, а для братьев в 8-10 выше, чем в общей популяции.

2. Односторонний крипторхизм увеличивает риск возникновения рака яичка в 5 раз, двухсторонний – в 10 раз. Коррекция, осуществленная до 10 летнего возраста, снижает этот риск.

3. Механическая травма – у 25% в анамнезе.

4. Анатомические дефекты (удвоенная почка, удвоение мочеточника), паховая грыжа (в 2-3 раза повышает риск заболевания), а также наличие варикоцеле.

5. Атрофия, гипотрофия яичка (в т.ч. после эпидемического паротита).

6. Гиперэстрогенизация организма матери во время беременности, а также плохая экологическая среда (загрязнение пестицидами, диоксидином, фитоэстрогенами.

Существует несколько видов патологии мочеполовой системы, которые могут вызвать развитие рака яичка. Большинство из них возникают в период эмбриогенеза. Это анатомические дефекты почек, паховая грыжа, атрофия яичек, гипоспадия и варикоцеле.

В нескольких исследованиях показано, что токсикоз беременных, перенесенный матерью в результате гиперсекреции эстрогенов, или продолжительный прием эстрогенов матерью в период беременности повышает риск возникновения рака у сыновей. Избыток эстрогенов в окружающей среде может быть причиной плохого качества спермы и развития урогенетальной патологии, включая рак яичка.

Таким образом, здоровый образ жизни, нормальные экологические условия (избегание контактов с пестицидами, фитоэстрогеннам), нормальное течение беременности и своевременное лечение патологии мочеполовой системы позволяют проводить профилактику рака яичка.

32.4 Патологическая анатомия

Негерминогенные опухоли достаточно редки и составляют от 0,5 до 3% всех новообразований яичка. Это весьма разнородная группа неоплазий, включающая опухоли стромы полового тяжа гонадобластомы, мезенхимальные, смешанные первичные негерминогенные и вторичные опухоли яичка. Ввиду небольшого числа наблюдений точные данные о соотношении различных видов негерминогенных новообразований этой локализации отсутствуют, а сведения о них носят описательный характер. Учитывая это, практическое значение имеют герминогенные опухоли (ГО).

ГО представляет собой гетерогенную по гистологическому строению и месту возникновения группу опухолей, объединенных общим происхождением. Все они, несмотря на свое разнообразие, произошли из клеток герминогенного эпителия,

выстилающих канальцы яичка. Для удобства клиницистов ГО принято разделять на семиномы и несеминомы, что вызвано различиями в их биологии, тактике лечения и прогнозе. Появлению ГО яичка предшествует стадия carcinoma in situ, которая обнаруживается у 80% больных семиномой и у 100% больных несеминомными опухолями яичка. Клетки "carcinoma in situ" способны претерпевать изменения с образованием семиномы или эмбрионального рака. Клетки эмбрионального рака в свою очередь дают начало тератокарциноме – мультипотентной опухоли, родоначальнице как высокозлокачественных опухолей, таких как хориокарцинома и опухоль желточного мешка, так и опухоли с высокой степенью дифференцировки – тератоме.

Классификация опухолей яичника

Гистологическая классификация

1. *Герминогенные опухоли (развивающиеся из семенного эпителия):*

А. Предраковые изменения – интратубулярные злокачественные герминогенные клетки (carcinoma in situ).

Б. Опухоли одного гистологического строения (чистые формы):

1) семинома;
2) сперматоцитарная семинома;
3) эмбриональный рак;
4) опухоль желточного мешка;
5) полиэмбриома;
6) хорионэпителиома;
7) тератома: а) зрелая, б) дермоидная киста, б) незрелая, в) со злокачественной трансформацией.

В. Опухоли более чем одного гистологического типа.

2. *Опухоли стромы полового тяжа:*

А. Чистые формы:

1) лейдигома;
2) сертолиома;
3) гранулезоклеточная опухоль .

Б. Смешанные формы.

В. Опухоли группы теком/фибром.

Г. Не полностью дифференцированные опухоли.

Д. Смешанные формы.

Е. Неклассифицируемые формы.

3. *Опухоли и опухолеподобные поражения, содержащие герминативные клетки и клетки стромы полового тяжа:*

А. Гонадобластома.

Б. Другие.

4. *Смешанные опухоли.*
5. *Опухоли лимфоидной и кроветворной тканей.*
6. *Вторичные опухоли.*
7. *Опухоли прямых канальцев, сети яичка, придатка, семенного канатика, капсулы, поддерживающих структур, рудиментарных образований.*
8. *Неклассифицируемые опухоли.*

Классификация стадии развития рака яичка по системе TNM

Стадия рака яичка устанавливается в соответствии со степенью распространенности процесса до удаления первичной опухоли и определяет дальнейшую тактику лечения пациента. В России как и во многих странах, используется классификация, предложенная Международным противораковым союзом. При использовании классификации TNM обязательно гистологическое подтверждение диагноза. Для оценки категорий TNM (1997) необходимо проведение минимума исследований: T – клиническое обследование и орхфуникулэктомия; N – клиническое и рентгенологическое исследование, включая УЗИ и урографию; M – клиническое, рентгенологическое исследование и биохимические тесты; S – опухолевые маркеры.

T – первичная опухоль:

В случае, если орхфуникулэктомия не производилась, следует использовать символ T_x.

Tis – внутриканальцевая опухоль.

T_1 – опухоль ограничена яичком и придатком, нет инвазии венозных и лимфатических сосудов.

T_2 – опухоль ограничена яичком и придатком, есть инвазия венозных и лимфатических сосудов.

T_3 – опухоль распространяется на семенной канатик.

T_4 – опухоль прорастает белочную оболочку.

N – регионарные и ближайшие лимфоузлы. Для яичка регионарными являются паракавальные и парааортальные лимфоузлы. Если ранее в пахово-мошоночной области было оперативное вмешательство, то паховые лимфоузлы считаются регионарными. Ближайшими считаются внутритазовые, медиастинальные и надключичные:

N_x – невозможно оценить состояние регионарных лимфоузлов.

N_0 – нет признаков вовлечения в процесс регионарных лимфоузлов.

N_1 – регионарные лимфоузлы менее 2 см.

N_2 – регионарные лимфоузлы более 2 см и менее 5 см.

N_3 – регионарные лимфоузлы более 5 см.

M – отдаленные метастазы:

M_x – невозможно определить наличие отдаленных метастазов

M_0 – признаков отдаленных метастазов нет

M_{1a} – метастазы в лимфоузлы выше диафрагмы и/или легкие

M_{1b} – метастазы в печень, кости, головной мозг

P – гистопатологические категории, соответствуют категориям T, N и M.

S – опухолевые маркеры:

S_x – опухолевые маркеры не определялись.

S_0 – опухолевые маркеры в пределах нормы.

S_1 – ЛДГ<1,5 х верхняя граница нормы, ХГ < 5000 Ед/мл, АФП < 1000 нг/мл.

S_2 –ЛДГ1, 5-10 х верхняя граница нормы, ХГ 5000-50000 Ед/мл, АФП 1000- 10000 нг/мл.

S_3 –ЛДГ>10 х верхняя граница нормы, ХГ > 50000 Ед/мл, АФП > 10000 нг/мл.

I – NO, SO.

IIA – N1, SO-1.

IIB – N2, SO-1.

IIC – N3, SO-1.

III – M1.

Группировка по стадиям:

Стадия 0 – $pTis\ N_0\ M_0\ S_0\ S_x$.

Стадия I – $pT_{1-4}\ N_0\ M_0\ S_0\ S_x$.

Стадия IA – $pT_1\ N_0\ M_0\ S_0$.

Стадия IB – $pT_{2\ 4}\ N_0\ M_0\ S_0$.

Стадия IS – любая $pT\ N_0\ M_0\ S_{1-3}$.

Стадия II – любая $pT\ N_{0\ 1-3}\ M_0\ S_x$.

Стадия IIA – любая $pT\ N_1\ M_0\ S_{0-1}$.

Стадия IIB – любая $pT\ N_2\ M_0\ S_{0-1}$.

Стадия IIC – любая $pT\ N_3\ M_0\ S_{0-1}$.

Стадия III – любая pT любая $N\ M_{1-1a}\ S_x$.

Стадия IIIA – любая pT любая $N\ M_{1-1a}\ S_x$.

Стадия IIIB – любая pT любая $N\ M_0\ S_2$.

любая pT любая $N\ M_{1-1a}\ S_2$.

Стадия IIIC – любая pT любая $N\ M_0\ S_3$.

любая pT любая $N\ M_{1-1a}\ S_3$.

любая pT любая $N\ M_{1в}$ любая S_x.

Особенности метастазирования злокачественных опухолей яичка

Опухоли яичка отличаются ранним метастазированием. Более чем в 90% случаев метастазы имеют гистологическое строение, идентичное первичной опухоли. Каждый тип клеток, представленный в новообразовании яичка, способен к инвазии и метастазированию. В 10% случаев строение метастазов отличается от первичной опухоли, что свидетельствует о недостаточно тщательно выполненном гистологическом исследовании новообразования яичка, не выявившим соответствующие элементы.

Чаще всего поражаются забрюшинные лимфатические узлы, являющиеся регионарными, и легкие. Затем, в порядке уменьшения частоты, печень, медиастинальные лимфатические узлы, головной мозг, почки.

Основным путем метастазирования большинства герминогенных опухолей яичка, за исключением хорионкарциномы, является лимфогенный. Отводящие лимфатические сосуды, собирающие лимфу из внутриорганной лимфатической системы яичка, представленные 3-8 стволами, сопровождают яичковые сосуды в составе семенного канатика на всем протяжении Паховые лимфатические узлы поражаются при прорастании опухолью белочной оболочки или придатка яичка. Возможно ретроградное распространение клеток в паховые лимфоузлы. Кроме того, после операций в паховомошоночной области лимфоотток извращается и в подобном случае, по классификации TNM, паховые лимфоузлы считаются регионарными.

32.5 Клиническая картина

Клиническая картина опухоли яичка складывается из симптомов, обусловленных наличием первичной опухоли, и метастазов. Наиболее частым проявлением опухоли яичка являются боль, увеличение в размерах соответствующей половины мошонки с появлением в ней пальпируемой опухоли.

Симптоматика, обусловленная метастазами рака яичка, определяется тем, какой орган сдавливает опухолевый узел. Боли в поясничной области спины могут свиде-

тельствовать об увеличении забрюшинных лимфоузлов, которые сдавливают корешки нервов, или о вовлечении в опухолевый процесс поясничной мышцы. Сдавление нижней полой вены и блокада лимфатических путей влекут за собой появление отеков нижних конечностей. Нарушение оттока мочи по мочеточникам может привести к развитию почечной недостаточности. Следствием значительного увеличения забрюшинных лимфоузлов может являться кишечная непроходимость.

При распространении опухоли выше диафрагмы поражаются лимфоузлы средостения, в связи с чем появляются жалобы на одышку, кашель. Кроме того, могут увеличиваться надключичные лимфоузлы.

При негерминогенных опухолях яичка возможно развитие дисгормональных проявлений. При этих новообразованиях в 24-36% случаев отмечается гинекомастия, обусловленная выработкой опухолевой тканью значительного количества хорионического гонадотропина. Кроме того, у взрослых возможно снижение либидо, импотенция и феминизация, обусловленные гиперэст-рогенэмией, а у детей – маскулинизация (макрогенитосомия, оволосение на лобке, мутация голоса, гирсутизм, преждевременное развитие костной и мышечной систем, частые эрекции) вследствие повышенной выработки андрогенов опухолью.

32.6 Диагностика

Диагностика новообразований яичка осуществляется с помощью пальпации, ультразвукового исследования и определения уровня опухолевых маркеров сыворотки крови.

При осмотре следует обратить внимание на распределение жировой клетчатки, тип оволосения, консистенцию и размеры грудных желез, наружных половых органов. Наличие признаков раннего полового созревания у детей и феминизации у взрослых может являться симптомом негерминогенной опухоли яичка.

Физикальное обследование пациента с опухолью яичка позволяет оценить локализацию, консистенцию, размеры новообразования, его связь с придатком, семенным канатиком, кожей мошонки. С целью исключения гидроцеле необходимо выполнение диафаноскопии. Дифференциальный диагноз проводится также с эпидидимитом, эпидидимоорхитом, перекрутом яичка. Менее часто опухоль могут симулировать паховая грыжа, гематома, сперматоцеле и паратестикулярные новообразования.

Ультразвуковое исследование (УЗИ) позволяет визуализировать интратестикулярные новообразования размерами от 1-2 мм. Семиномные опухоли характеризуются гипоэхогенностью и наличием четких границ. Им не свойственны кистозные включения. Несеминомные герминогенные опухоли яичка не обладают характерными признаками. Они могут быть гипо-, изо- и гиперэхогенными. Точное стадирование с помощью УЗИ затруднительно, что связано с невозможностью визуализации белочной оболочки яичка.

Определение уровня опухолевых маркеров позволяет диагностировать опухоль яичка на ранней стадии или выявить внегонадное герминогенное новообразование, уточнить гистологическое строение опухоли, определить тактику лечения и оценить его эффективность, способствует раннему выявлению рецидивов опухоли и помогает составить прогноз заболевания.

На сегодняшний день практическое значение при диагностике герминогенных опухолей яичка имеют три основных маркера: альфа-фетопротеин (АФП), бета-субъединица хорионического гонадотропина (Р-ХГ) и лактатдегидрогеназа (ЛДГ).

С целью верификации диагноза рака яичка в сложных диагностических случаях выполняется аспирационная биопсия с цитологическим исследованием пунктата, хотя это несет в себе опасность возникновения имплантационных метастазов. При сомнении в правильности установленного диагноза выполняется эксплоративная операция со срочным гистологическим исследованием.

Основными методами диагностики метастазов опухолей яичка являются УЗИ, компьютерная томография (КТ) органов брюшной полости, забрюшинного пространства и грудной полости, рентгенография органов грудной клетки.

Методом выбора в диагностике забрюшинных метастазов является КТ. Данный вид исследования не позволяет выявить микрометастазы в ретроперитонеальных лимфоузлах, в связи с чем частота ложноотрицательных результатов достигает 44-59%. Точность КТ составляет 70-80% при чувствительности 50-70%.

32.7 Дифференциальная диагностика

Опухоль яичка приходится отличать от острого и хронического воспаления, в том числе от туберкулеза и сифилиса.

Острый орхит возникает при некоторых инфекционных заболеваниях (грипп, эпидемический паротит, тиф и др.) или при переходе воспалительного процесса с ближайших органов (придаток яичка, мочеиспускательный канал, предстательная железа), а также при сепсисе.

Заболевание начинается с внезапного болезненного увеличения яичка, форма которого обычно не изменяется. Поверхность его гладкая, напряженная. Начало болезни обычно сопровождается высокой температурой. В случае перехода процесса в нагноение температура повышается до высоких цифр, усиливается боль в яичке, мошонка становится отечной, гладкой, приобретает цвет от розового до ярко-красного.

Хронический неспецифический орхит встречается редко, ибо острый орхит чаще всего благополучно разрешается или приводит к атрофии яичка. К числу хронических неспецифических орхитов относится бруцеллезный орхит, являющийся органным проявлением инфекции почти у половины мужчин, страдающих бруцеллезом. Диагноз бруцеллезного орхита уточняется лабораторными методами: выделением возбудителя с помощью гемокультур, реакциями агглютинации по Райту и Хеддельсону, реакцией связывания комплемента и аллергической внутрикожной пробой.

При отличительном распознавании опухоли яичка от полового туберкулеза следует помнить, что туберкулезом вначале поражается придаток, а лишь затем в процесс вовлекается яичко. При туберкулезе обычно утолщен семявыносящий проток и обнаруживаются изменения со стороны предстательной железы и семенных пузырьков.

Пальпаторные данные при опухоли и сифилитическом поражении яичка могут быть одинаковыми. В пользу сифилиса склоняют анамнез, положительная реакция Вассермана и обнаружение увеличенных паховых лимфатических узлов.

Во всех сомнительных наблюдениях рекомендуется производить цитологическое исследование пунктата или в крайнем случае срочную открытую биопсию на операционном столе.

32.8 Лечение

Рак яичка чувствителен к химио- и лучевой терапии. Как правило, наилучших результатов позволяет добиться применение комбинации консервативных методов и хирургического удаления опухолевых образований.

Первым этапом лечения всех тестикулярных опухолей является орхофуникулэктомия, во время которой удаляется яичко с семенным канатиком.

Орхофуникулэктомия при раке яичка должна производиться как можно раньше, так как ее роль заключается не только в удалении первичной опухоли, но и в морфологической верификации диагноза, позволяющей определить дальнейшую тактику лечения.

Орхофуникулэктомию следует выполнять через паховый доступ. Применение чрезмошоночного разреза не влияет на выживаемость больных раком яичка, однако при этом частота местных рецидивов увеличивается в 2,5 раза, что требует повторных, более травматичных хирургических вмешательств в дальнейшем.

Чрезвычайно сложным является вопрос органосохраняющего лечения у больных тестикулярными опухолями, особенно при двухстороннем поражении, которое встречается в 1,9-5,0% случаев, в ряде случаев выполняется энуклеации яичка. Считают, что органосохраняющее лечение возможно при:

1) опухоли, ограниченной яичком без инфильтрации его сети;
2) диаметре опухоли не более 20-25 мм (с целью сохранения достаточного количества тестостерон-продуцирующей паренхимы);
3) нормальном дооперационном уровне тестостерона у больного;
4) выполнении операции энуклеации в условиях холодовой ишемии;
5) тщательном наблюдении после операции;
6) отсутствии "carcinoma in situ" в окружающих опухоль тканях, по данным срочного гистологического исследования.

Чрезвычайно важно определение уровня опухолевых маркеров сыворотки крови до и после удаления первичной опухоли. С учетом периодов полураспада альфа-фетопротеина (АФП) (5-6 дней) и хорионического гонадотропина (ХГ) (24-36 часов) забор крови следует осуществлять через неделю после операции. Наибольшее значение имеет послеоперационный уровень опухолевых маркеров у пациентов с I стадией несеминомной опухоли. Повышение АФП и ХГ у этой группы больных может являться единственным признаком наличия не выявленных метастазов.

Лечение чистой семиномы

Чистые семиномы составляют примерно 50% всех герминогенных опухолей яичка. Согласно результатам IGCCC, 90% больных семиномой можно отнести к группе хорошего прогноза, 10% – к группе умеренного прогноза. Больных с плохим прогнозом среди пациентов с чистыми семиномами не выявлено. Отдаленные метастазы при данном типе новообразований яичек встречаются значительно реже, чем при несеминомных опухолях. Как правило, поражаются ретроперитонеальные лимфоузлы. Семинома является опухолью, высокочувствительной к химиотерапии и лучевой терапии.

При локализованной семиноме показано выполнение орхфуникулэктомии с последующей адъювантной лучевой терапией на область забрюшинных и ипсилатеральных тазовых лимфоузлов или химиотерапией. Возможно также динамическое наблюдение за больными семиномой I стадии. При семиноме II A и B стадий после удале-

ния первичной опухоли необходимо проведение лучевой терапии или химиотерапии. При метастазах в забрюшинном пространстве более 5 см проведение лучевой терапии сопровождается с высокой частотой рецидивов заболевания. Таким больным показано проведение химиотерапии. Оптимальной комбинацией в настоящее время является комбинация цисплатина и этопозида, обладающая умеренной токсичностью и высокой эффективностью. Остаточные образования после проведенной химиотерапии следует наблюдать. При прогрессировании заболевания проводится облучение или химиотерапия второй линии. Поздние рецидивы при семиноме крайне редки. При бурном прогрессировании семиномы показано выполнение биопсии с целью исключения наличия семиномного компонента в опухоли.

Стандарты лечения чистой семиномы определяется стадией заболевания при постановке первичного диагноза.

I стадия – излечима более чем в 95% случаев ($T_{1\,4}\,N_0\,M_0$).

Производится радикальная паховая орхиэктомия с последующей профилактической лучевой терапией забрюшинных и паховых лимфоузлов со стороны поражения. В качестве альтернативы химиотерапия карбоплатином АИС 7 – 1 цикл, либо наблюдение.

II стадия – обширное и необширное поражение.

При обширном поражении производят орхифуникулэктомию (ОФЭ) + химио- или лучевую терапию на забрюшинные и тазовые лимфоузлы. Согласно Европейскому конценсусу 2004 года при II В стадии вместо облучения проводят три курса химиотерапии по схеме BEP или 4 курса – по схеме EP.

При необширном поражении – орхифуникулэктомия с последующей лучевой терапией на забрюшинные лимфоузлы или только лучевая терапия .

III стадия – ОФЭ с последующей комбинированной химиотерапией (BEP, EP) – 4 курса с 3-недельным интервалом для больных с хорошим прогнозом. Остаточные массы более 3 см в диаметре удаляют оперативно, либо подвергают дополнительной лучевой терапии, либо продолжают наблюдение за этими больными. Многие исследования не подтверждают наличие активных опухолевых элементов в остаточных фиброзно-некротических массах (В.А.Горбунова, 2005).

IV стадия – паллиативная химиолучевая терапия.

Лечение несеминомных опухолей яичника

Герминогенные опухоли яичка 1 стадии

Первая стадия несеминомных герминогенных опухолей яичка устанавливается больным после выполнения орхфуникулэктомии при отсутствии метастазов, по данным компьютерной томографии (КТ) грудной и брюшной полости, и нормализации уровня опухолевых маркеров. В настоящее время предложено три альтернативных метода лечения 1 стадии.

1. Динамическое наблюдение

С появлением современных методов визуализации, особенно КТ и определения концентрации опухолевых маркеров сыворотки крови, значительно увеличилась точность диагностики I стадии НГОЯ. Исследования результатов лечения больных, которым выполнялась забрюшинная лимфаденэктомия (ЗЛАЭ), показали, что 20-25% пациентов с клинической I стадией заболевания имеют микрометастазы в забрюшинных лимфоузлах. В дальнейшем у 10% больных этой группы отмечается появление висцеральных метастазов. Теоретически это означает, что 70% пациентов с I стадией НГОЯ может быть излечено только орхфунику-лэктомией.

Использование КТ и определение уровня опухолевых маркеров дают возможность выявлять рецидивы на ранних сроках, когда опухоль имеет небольшие размеры, и применение химиотерапии (ХТ), основанной на препаратах платины, позволяет полностью излечить практически всех больных этой группы.

2. Забрюшинная лимфаденэктомия

До появления химиотерапии, основанной на препаратах платины, основным методом лечения больных НГОЯ была забрюшинная лимфаденэктомия.

В настоящее время лечебно-диагностическая нервосберегающая забрюшинная лимфаденэктомия является одним из общепринятых вариантов лечения пациентов с герминогенными опухолями I стадии. Во время операции производится удаление ретроперитонеальных лимфатических тканей с одной стороны по трафаретному методу с учетом наиболее частой локализации метастазов в забрюшинном пространстве. При этом сохраняются симпатические волокна, обеспечивающие антеградную эякуляцию.

В последнее время все большее распространение получает лапароскопическая забрюшинная лимфаденэктомия. Применение эндоскопической техники обеспечивает лучшую визуализацию тканей, что облегчает выделение нервных волокон. Помимо этого, использование лапароскопического доступа ассоциировано с малой травматичностью, меньшим объемом кровопотери, снижением частоты послеоперационных осложнений, уменьшением сроков реабилитации больных, сокращением пребывания в стационаре и общей потери трудоспособности.

3. Химиотерапия

Химиотерапия при I клинической и гистологической стадии НГОЯ стала применяться относительно недавно. На основании изучения результатов лечения больных НГОЯ I стадии, находившихся под динамическим наблюдением, несколькими исследователями были выделены прогностические параметры для определения групп с высоким и низким риском развития рецидива: 1) опухолевая инвазия лимфатических щелей и сосудов, 2) инвазия кровеносных сосудов, 3) элементы эмбрионального рака в опухоли яичка, 4) отсутствие элементов опухоли желточного мешка в первичной опухоли.

На основании полученных результатов Medical Researc^ Council предлагает проведение химиотерапии только больным с высоким риском развития рецидива. Большинство исследователей поддерживает эту точку зрения.

Таким образом, учитывая одинаковую эффективность существующих лечебных подходов злокачественных новообразований яичка I стадии, выбор тактики должен определяться индивидуально.

Герминогенные опухоли яичка IIA, B стадий

Герминогенные опухоли яичка II стадии характеризуются наличием метастазов в забрюшинные лимфоузлы. При II A,B стадиях заболевания (забрюшинные лимфоузлы менее 5 см) возможно применение двух лечебных подходов, дающих одинаковый процент излечения: индукционная химиотерапия с последующей ЗЛАЭ и первичная ЗЛАЭ с адъювантной химиотерапией.

1. Индукционная химиотерапия с последующей ЗЛАЭ

В настоящее время одним из методов лечения больных НГОЯ II A, B стадий является проведение трех курсов индукционной химиотерапии по схеме BEP или 4 – по схеме EP. Резидуальная опухоль размерами более 1 см после ХТ подлежит хирургическому удалению. Первичная химиотерапия позволяет достичь полной ремиссии у 87% пациентов при II A и у 67% – при II B стадиях, что позволяет отказаться от дальнейшего

хирургического лечения. К недостаткам этой лечебной тактики можно отнести проведение ХТ больным, которые в ней не нуждаются. К данной группе пациентов относятся больные тератомой, являющейся нечувствительной к химиотерапии, а также пациенты, у которых произошло завышение стадирования. Проведение большего числа курсов лечения обуславливает его большую токсичность, чем при' проведении ХТ после ЗЛАЭ. Кроме того, фиброз ретроперитонеальных тканей после ХТ затрудняет выполнение ЗЛАЭ, увеличивает продолжительность операции и частоту послеоперационных осложнений.

2. ЗЛАЭ с последующей ХТ

Вторым возможным подходом при лечении НГОЯ II А, В стадий является выполнение ЗЛАЭ с последующей ХТ При II А стадии заболевания адекватным объемом хирургического вмешательства является ипсилатеральная ограниченная лимфаденэктомия. Если интраоперационно выявляются метастатически измененные лимфоузлы, расположенные выше места отхождения нижней брыжеечной артерии, объем лимфодиссекции не расширяется. При поражение лимфоузлов, расположенных ниже места отхождения нижней брыжеечной артерии, выполняется полная билатеральная лимфаденэктомия. При стадии II В показана полная билатеральная ЗЛАЭ.

Удаление забрюшинных лимфоузлов носит лечебно-диагностический характер. Около 50% пациентов со II А и В стадиями может быть излечено только с помощью ЗЛАЭ, не подвергаясь токсическому воздействию адъювантной химиотерапии. Однако при использование только хирургического метода прогрессирование заболевания отмечается у 25% больных, при II А и у 50% – при II В стадиях. Это диктует необходимость проведения 2-х курсов адъювантной химиотерапии по схеме BEP. Применение данной тактики обеспечивает выздоровление 99% больных. Местные рецидивы развиваются в 3% случаев и требуют проведения 3-4-х курсов химиотерапии.

Помимо хорошего лечебного эффекта, преимуществом ЗЛАЭ является точное стадирование опухолевого процесса. Это дает возможность избежать проведения химиотерапии при ложно-положительных результатах КТ К недостаткам данной тактики относится вероятность развитие послеоперационных осложнений, в том числе – ретроградной эякуляции.

Герминогенные опухоли яичка IIC-III стадий

Лечение больных несеминомными герминогенными опухолями яичка II С и III стадий (забрюшинные метастазы более 5 см) всегда начинают с индукционной химиотерапии (3 курса ХТ пс схеме BEP или 4 – по схеме EP).

У 20-30% больных индукционная химиотерапия не приводит к излечению. К этой группе относятся пациенты, у которых не была получена полная регрессия, и пациенты с рецидивами заболевания после исчезновения всех признаков болезни. В качестве второй линии химиотерапии эффективны этопозид (эффективность – 33%, полный эффект – 10%) и ифосфамид (эффективность 23%), применяемые в режиме монохимиотерапии; комбинации EP (полная регрессия – 42%), PEI (ифосфамид, цисплатин, этопозид; полная регрессия – 33%), VelP (цисплатин, винбластин, ифосфамид; полная регрессия – 52%). У больных с первичной резистентностью к цисплатину и вторым рецидивом предпочтительнее использовать высокодозную химиотерапию с последующей аутотрансплантацией костного мозга.

В большинстве случаев при распространенном опухолевом процессе после химиотерапии показана полная билатеральная ЗЛАЭ. При выполнении ЗЛАЭ после индукционного лечения возникают значительные технические сложности, обусловленные

выраженным склерозом тканей забрюшинного пространства после ХТ, интимной связью опухолево-измененных лимфатических узлов с магистральными сосудами, почечной ножкой, мочеточником. Совокупность этих факторов затрудняет ориентацию в забрюшинном пространстве, вызывает трудности при полном удалении метастазов и обуславливает интраоперационные осложнения.

Герминогенные опухоли яичка IV стадии

Тактика лечения больных IV стадией с висцеральными метастазами различных локализаций принципиально не отличается от таковой при III стадии заболевания. При сохранении солитарных и единичных опухолевых очагов после индукционного лечения рекомендуется агрессивный хирургический подход. Наиболее часто после ЗЛАЭ производится резекция легких разных объемов с целью удаления оставшихся легочных метастазов и медиастинальная лимфаденэктомия. При наличии нескольких зон метастатического поражения возможно выполнение симультанных операций. Удаление всех опухолевых очагов увеличивает выживаемость данной категории пациентов. Хирургическое лечение позволяет добиться полного выздоровления даже у больных с метастазами в головной мозг в 39% случаев.

Стандарты лечения несеминомных опухолей яичка.

I стадия – радикальная орхиэктомия, затем профилактическая забрюшинная лимфаденэктомия с сохранением симпатических ганглиев, регулирующих эякуляцию. Ежемесячное определение уровня маркеров и рентгенография легких в течение первого года и через 2 месяца – в течение второго года. Внимательное наблюдение и тщательное обследование продолжается в течение 2-5 лет. Излечимость более чем 95%.

II стадия. Для больных с поражением менее 6 забрюшинных лимфоузлов ни один из которых не имеет диаметра > 2 см, без экстракапсулярный инвазии применяют ОФЭ + забрюшинная лимфаденэктомия с сохранением симпатических ганглиев. Затем ежемесячный контроль: осмотр, исследование маркеров, рентгенография легких. Больным, не имеющим нормализации маркеров после ОФЭ, или с наличием лимфо- и/или венозной инвазии, а также детям показана химиотерапия. Больным с поражением забрюшинных лимфоузлов > 5 см в диаметре назначается химиотерапия по схеме BEP, EP.

Больным, не имеющим полной регрессии после 3-4 курсов химиотерапии, производят хирургическое удаление остаточных опухолей; при наличии элементов тератомы в остаточных массах и нормальных маркерах в дальнейшем рекомендуется наблюдение; если в удаленных лимфоузлах находят элементы другой гистологической структуры после операции проводят дополнительно 2 курса химиотерапии.

III стадия – проводят 3 курса химиотерапии по схеме BEP, а для детей – модифицированная схема EP. Остаточные массы опухоли удаляют хирургически. Наличие злокачественных клеток в удаленных остаточных опухолях является показанием к дополнительной химиотерапии.

IV стадия – тактика лечения с висцеральными метастазами различных локализации принципиально не отличается от таковой при III стадии заболевания. При наличии солитарных метастазов можно применять хирургическое удаление.

Режимы химиотерапии по А.В.Горбуновой (2005):

BEP. Блеомицин – 30 мг в/в или в/м 1 раз в неделю в течение 12 недель.
Этопозид – 100 мг/м^2 в/в капельно ежедневно с 1-го по 5-й день.
Цисплатин – 20 мг/м^2 в/в капельно ежедневно с 1-го по 5-й день.
Курсы повторяют каждые 3 недели.

EP. Цисплатин – 20 мг/м^2 в/в капельно ежедневно с 1-го по 5-й день.
Этопозид – 100 мг/м^2 в/в капельно ежедневно с 1-го по 5-й день.
4 курса с 3-недельным интервалом для больных с хорошим прогнозом.

PVB. Цисплатин – 20 мг/м^2 в/в капельно с 1-го по 5-й день или 100 мг/м^2 в 1-й день.
Винбластин – 0,2-0,3 мг/кг в/в в 1-й и 2-й день.
Блеомицин – 30 мг в/в или в/м 1 раз в неделю в течение 12 недель.
Курсы повторяют каждые 3 недели.

32.8 Прогноз

По данным разных авторов, благоприятными факторами прогноза у больных чистой семиномой являются возраст более 34 лет (частота прогрессирования в течение 5 лет – 10% по сравнению с 26% в группе пациентов моложе 34 лет), размеры опухоли менее 3 см (четырехлетняя безрецидивная выживаемость 94% по сравнению с 82% при опухолях 3-6 см и 64% при новообразованиях более 6 см в диаметре), а также отсутствие ангиолимфатической инвазии (22, 38). Для более адекватного выбора метода лечения при семиноме I стадии с учетом факторов риска развития рецидива необходимо проведение дополнительных исследований.

Общая и безрецидивная выживаемость при семиноме I стадии составляют 99 и 95% соответственно. При распространенной семиноме безрецидивная выживаемость составляет 90%.

В группе больных герминогенных опухолей I стадии, не имевших метастазов в удаленных забрюшинных лимфоузлах, полное излечение с помощью хирургического метода достигается в 95% случаев. Однако у 5-10% пациентов с отрицательным результатом морфологического исследования после ЗЛАЭ развиваются рецидивы опухоли. При наличии микрометастазов в удаленных забрюшинных лимфоузлах ЗЛАЭ обеспечивает излечение 50-75% больных. В случаях рецидивирования после хирургического лечения проведение химиотерапии приводит к полному выздоровлению 97-99% пациентов.

Комбинированное лечение приводит к полному излечению 75% больных несеминомными опухолями яичка II C-III стадий. Благоприятными прогностическими факторами являются: полный эффект комбинированного лечения, радикальный характер хирургического вмешательства, эффективность индукционной ХТ более 90%, отрицательные опухолевые маркеры перед выполнением ЗЛАЭ, наличие некроза и зрелой тератомы в удаленных забрюшинных массах. В 10-30% случаев у больных несеминомными герминогенными опухолями яичка после комбинированного лечения развиваются местные рецидивы заболевания в забрюшинном пространстве. Следует отдельно отметить, что при тщательном выполнении всех этапов хирургического вмешательства частота рецидивов снижается на 20%. С целью их своевременного выявления всем пациентам этой группы показано тщательное динамическое наблюдение. Прогрессирование заболевания после комбинированного лечения чаще развивается у пациентов с положительными опухолевыми маркерами после проведения индукционной ХТ и жизнеспособными опухолевыми клетками в удаленных забрюшинных метастазах.

Удаление всех опухолевых очагов при герминогенной опухоли яичка IV стадии увеличивает выживаемость данной категории пациентов. Хирургическое лечение позволяет добиться полного выздоровления даже у больных с метастазами в головной мозг в 39% случаев.

32.9 Экспертиза трудоспособности

Трудоспособность больных с опухолями яичка строго индивидуальна. Она зависит от стадии заболевания, результата лечения, общего состояния больного и его профессиональных навыков. В тех случаях, когда метастазы не обнаружены, после орхофуникулэктомии устанавливают III группу инвалидности. Большинству больных с метастазами, требующими повторных курсов облучения или химиотерапии, целесообразно на 1 год после удаления первичной опухоли установить II группу инвалидности. По истечении этого года при благоприятных результатах лечения метастазов больные могут быть переведены на инвалидность III группы. Совершенно не оправдано трафаретное установление на длительный срок II группы инвалидности всем больным, перенесшим хирургическое или комбинированное лечение по поводу опухолей яичка. При врачебно-трудовой экспертизе следует учесть, что после успешного комбинированного или комплексного лечения у многих мужчин даже в III стадии заболевания настолько восстанавливается здоровье, что нет необходимости травмировать их переводом на другую работу. Инвалидность I группы определяют больным, нуждающимся в постоянном постороннем уходе.

32.10 Использованная литература

1. Горбунова В.А. Злокачественные опухоли яичка. //В руководстве по химиотерапии злокачественных опухолей. Под ред. Н.И.Переводчиковой, М., 2005, с 326-335.
2. Матвеев Б.П., Фигурин К.М. Лечение больных с забрюшинными метастазами несеминомных опухолей яичка. //Вопр. онкол. 1988, – 34. – 12. – 1493-1497.
3. Матвеев Б.П., Горбунова В.А., Чебан Н.Л. Лечение больных несеминомными опухолями яичка III-IV стадии. //Урол. и нефрол. 1984, – 2. – с.60-63.
4. Тюляндин С.А. Лечение диссеминированных гермииногенных опухолей у мужчин. // Дисс. докт. мед. наук. М., 1993.
5. Митин А.В., Фигурин К.М., Матвеев Б.П. и соавт. Значение забрюшинной лимфаденэктомии влечении диссеминированных герминогенных опухолей яичка после проведения индукционной химиотерапии.//Урология. 2000, № 6, с. 12-16.
6. Хартманн М., Потек Т. Несеминомные герминогенные опухоли яичка: комбинация химиотерапии и хирургического лечения при II стадии.//Конф. "Герминогенные опухоли яичка: биология, клиника, диагностика, лечение". М., 2000, с. 65-73,
7. Хорвич А. Несеминомные опухоли яичка: I стадия.// Конф. "Герминогенные опухоли яичка: биология, клиника, диагностика, лечение". М., 2000, с. 61-65.
8. Bajorin D., Katz A., Chan E. et. al. Comparison of criteria assigning germ cell tumor patients to «good risk» and «poor risk» studies.//J. Clin. Oncol. 1988. – v.6. – pp. 786-792.
9. Bajorin D.F, Geller N.L., Weisen S.F. et. al. Two-drug therapy in patients with metastatic germ cell tumors. //Cancer. – 1991. –v.67. – pp. 28-33.
10. Bajorin D.F., Herr H., Motzer R.J. et. al. Current perspectives on the role of adjunctive surgery in combined modality treatment for patients with germ cell tumors. //Sem.Oncol. - 1992. -v.19. - pp. 148-158.
11. Daugaard G., Roerth M. Observation and expectant Management for low-stage seminoma and nonsemi-noma.// Genitourinary Oncology - 2nd ed. Edited by N.J. Vogelzang, P.T. Scarding, W.U. Shipley, D.S. Coffey- USA: Lippincott Williams and Wifkins. - 1999. - pp.975-980.
12. Daugaard G., Roth M., High dose cisplatin and VP-16 with bleomycin in the management of advanced metastayic germ cell tumors.//Eur.J.Cancer Clin. Oncol. - 1986. -v.22. - pp.447-452.
13. Donohue J.P.,Thornhill J.A., Foster R.S. et. al. Retroperitoneal lymphadenectomy for clinical stage A testis cancer (1965-1989); modifications of technique and impact on ejaculation. //J. Urol. 1993; 149: 237-243.

Раздел 2

Часть 3

“ОНКОГИНЕКОЛОГИЯ”

А.А.Байназарова, Х.А.Абисатов, Д.Р.Кайдарова

Глава 33. Анатомия, физиология женских половых органов

Глава 34. Рак шейки матки

Глава 35. Рак тела матки

Глава 36. Саркома матки

Глава 37. Рак яичников

Глава 38 Рак наружных половых органов

Глава 39. Трофобластическая болезнь

Глава 33

АНАТОМИЯ И ФИЗИОЛОГИЯ ЖЕНСКИХ ПОЛОВЫХ ОРГАНОВ

33.1 Анатомия и физиология наружных половых органов

33.2 Анатомия и физиология внутренних половых органов

33.3 Связочный аппарат половых органов

33.4 Анатомия забрюшинного пространства малого таза

33.5 Кровеносная система половых органов

33.6 Нервная система половых органов

33.7 Лимфатическая система половых органов

33.8 Использованная литература – 4 источника

33.9 Иллюстрационный материал – 3 рисунка

Анатомия и физиология женских половых органов

Женские половые органы принято делить на наружные и внутренние. Наружные половые органы являются главным образом органами полового чувства; внутренние половые органы выполняют функцию деторождения.

33.1 Анатомия и физиология наружных половых органов (genitalia exsterna)

К наружным половым органам относятся: лобок, большие половые губы, малые половые губы, клитор, преддверие влагалища, большие железы преддверия – бартолиновы железы. Границей между наружными и внутренними половыми органами является девственная плева.

Лобок (mons Veneris) представляет сбой богатое подкожным жиром треугольное возвышение (лонный холмик), располагающееся спереди и выше лонного сочленения.

Верхней границей лобка является поперечная кожная бороздка – надлобковая складка; справа и слева от лобка расположены паховые складки; кзади лобок сливается с большими половыми губами. Лобок покрыт волосами. У взрослой женщины верхняя граница волосистого покрова лобка имеет вид горизонтальной линии. В противоположность этому у мужчин верхняя граница растительности заостряется по направлению к верху, распространяется по белой линии иногда до пупка. В детском возрасте на лобке волос нет, к старости они редеют.

Рост волос на лобке связан с деятельностью яичников и отчасти коры надпочечников. У некоторых женщин наблюдается мужской тип расположения волос на лобке или недостаточное оволосение, что чаще всего указывает на недоразвитие половых органов и недостаточную функцию яичников.

Большие половые губы (labia pudendae majora) – две продольные складки кожи, ограничивающие с боков половую щель. Под кожей залегает богатая жиром клетчатка, в которой проходят сосуды, нервы и фиброзные волокна. Спереди большие губы походят в кожу лобка, кзади они постепенно суживаются, становятся ниже и, соединяясь по средней линии, образуют заднюю спайку (commissural labii posterioris). Кожа на наружной поверхности больших губ покрыта волосами, содержит потовые и сальные железы. Внутренняя поверхность больших губ покрыта нежной розовой кожицей, напоминающая слизистую оболочку. Пространство между большими губами называется половой щелью (rima pudendi).

В толще половых губ заложены большие железы преддверия – **бартолиновы железы (glandulae Bartholinii).** Это круглые, альвеолярно-трубчатые железы величиной с боб. Альвеолы желез выстланы эпителием, вырабатывающим секрет. Секрет поступает в выводной проток, имеющий длину 1,5-2 см. Железы располагаются в толще задних отделов больших половых губ, их выводные протоки открываются в борозде, образованной малыми половыми губами и девственной плевой (или ее остатками). Бартолиновы железы можно прощупать в основании больших губ, недалеко от задней спайки.

Секрет бартолиновых желез беловатый, щелочной реакции, с характерным запахом, обычно выделяется наружу при половом возбуждении. Секрет бартолиновых желез увлажняет поверхность преддверия и входа во влагалище и разжижает семенную жидкость, что способствует подвижности сперматозоидов.

Пространство между задней спайкой и заднепроходным отверстием называется **промежностью (perineum).** Промежность представляет собой мышечно-фасциальную пластинку, покрытую снаружи кожей; на коже промежности заметна линия, идущая от задней спайки до заднего прохода – шов промежности (raphe perinei). Высота промежности снаружи (от задней спайки до заднего прохода) 3-4 см. По направлению кверху (вглубь) промежность суживается, так как влагалище и прямая кишка приближаются друг к другу. Таким образом, мышечно-фасциальная прослойка промежности имеет форму клина, суживающегося кверху.

Малые половые губы (labia pudendae minora) – вторая пара продольных кожных складок. Они располагаются кнутри от больших половых губ вдоль основания последних. Обычно малые губы видны только при разведении больших губ, но иногда они бывают высокими и выступают наружу. Спереди малые губы раздваиваются и образуют две пары ножек. Передняя пара ножек соединяется по средней линии над клитором, образуя складочку – крайнюю плоть клитора (praeputium clitoridis). Вторая пара ножек, соединяясь под клитором, образует уздечку последнего (frenulum clitoridis).

Кзади малые половые губы становятся ниже и сливаются с большими примерно на уровне средней трети последних. Малые половые губы богато снабжены сосудами и нервными окончаниями, что дает основание считать их органами полового чувства.

Клитор (clitoris) – небольшое конусовидное образование (аналог мужскому пенису), состоящее из двух слившихся пещеристых тел, в этих пещеристых телах содержатся собирающиеся полости, где циркулирует кровь, поступающая из сосудов. Клитор выдается в виде выступающего бугорка в переднем углу половой щели, между слившимися ножками малых губ. В клиторе различают головку, тело, состоящее из пещеристых тел и ножек, которые прикрепляются к надкостнице лобковых и седалищных костей. Клитор обильно снабжен сосудами и нервами; в коже клитора очень много нервных окончаний. В функциональном отношении клитор является органом полового чувства. При половом возбуждении происходит увеличение и уплотнение (эрекция) клитора вследствие усиления притока артериальной крови и более медленного оттока венозной.

Преддверие влагалища (vestibulum vaginae) – пространство, ограниченное спереди клитором, сзади – задней спайкой половых губ, с боков – внутренней поверхностью малых половых губ. Сверху, со стороны влагалища, границей преддверия является девственная плева (или ее остатки). В преддверии открываются: наружное отверстие мочеиспускательного канала, выводные протоки бартолиновых желез. В преддверии влагалища много маленьких гроздевидных желез и слепо оканчивающихся углублений (крипты, или лакуны), выстланных многослойным плоским эпителием.

Кровоснабжение.

Вульву кровоснабжают наружные половые артерии (ветви бедренной артерии) и внутренние половые артерии (ветви внутренних подвздошных артерий). Венозная кровь оттекает преимущественно по внутренним половым венам.

Иннервация.

Вульва иннервируется ветвями следующих нервов.

1) подвздошно-паховый нерв;

2) бедренно-половой нерв (половая ветвь);

3) промежностный нерв (ветвь полового нерва);

4) промежностные ветви заднего кожного нерва.

Мочеиспускательный канал (urethra). Наружное отверстие мочеиспускательного канала расположено на 2-3 см кзади от клитора, имеет округлую, реже щелевидную, звездчатую или полулунную форму. Длина мочеиспускательного канала у женщин 3-4 см, ширина изменчива, просвет довольно легко растягивается (до 1 см в диаметре и больше). Ход канала почти прямой, с незначительным изгибом кверху. Уретра на всем протяжении соединена с передней стенкой влагалища. Этот участок стенки влагалища немного выпячивается в виде валика.

Внутренняя поверхность уретры выстлана слизистой оболочкой, которая образует продольные складки. Слизистая оболочка уретры покрыта цилиндрическим эпителием, за исключением нижнего отдела, где эпителий многослойный плоский. В слизистой располагаются углубления (крипты) и железы. Мышечный слой состоит из продольного и циркулярного пластов гладкой мускулатуры.

Циркулярные мышечные волокна у внутреннего конца уретры, близ пузыря, образуют внутренний жом (сфинктер), который расслабляется во время мочеиспускания. Вокруг наружного отверстия уретры располагается наружный сфинктер. Наружный сфинктер уретры образуется из волокон поперечно полосатой мускулатуры, входящей в состав мочеполовой диафрагмы, т.е. мышечно-фасциальной пластинки, заполняющей лонную дугу. Сбоку от наружного отверстия уретры располагаются трубчатые ветвящиеся образования – парауретральные ходы, или скиниевы железы, имеющие длину 1-2 см, наружные отверстия этих ходов открываются на слизистой уретры, недалеко от наружного отверстия. Секрет этих ходов увлажняет наружное отверстие уретры.

Кровоснабжение.

Мочеиспускательный канал кровоснабжается нижними мочепузырными, влагалищными и внутренними половыми артериями.

Иннервация.

Мочеиспускательный канал иннервируется мочепузырным сплетением и парными половыми нервами.

Девственная плева (hymen) – соединительно-тканная перепонка, которая закрывает вход во влагалище у девственниц. Девственная плева снаружи и со стороны влагалища покрыта многослойным плоским эпителием, в соединительно-тканной основе ее имеются мышечные элементы, эластические волокна, кровеносные сосуды и нервы. В девственной плеве есть отверстие, имеющее различную форму и расположение. В соответствии с этим плева бывает кольцевидной, полулунной, зубчатой, лопастной и трубчатой формы. Иногда девственная плева имеет два или несколько мелких отверстий, изредка наблюдается сплошная плева (без отверстия).

Отсутствие отверстия в плеве может быть врожденным или вторичным, связанным с воспалением вульвы в детском возрасте.

После первого полового сношения происходит разрыв девственной плевы, сопровождающийся кровотечением из разрушенных сосудов. От плевы остаются гименальные сосочки (carunculae humenalis). После родов сохраняются отдельные обособленные друг от друга лоскутки плевы, которые называются миртовидными сосочками (caranculae myrtiformes). Форма девственной плевы и изменения в ней в связи с половой жизнью и родами имеют большое значение в судебно-медицинской практике.

В редких случаях девственная плева бывает настолько растяжимой, что не нарушается при половом сношении; в исключительных случаях очень растяжимая плева сохраняется даже при родах.

33.2 Анатомия и физиология внутренних половых органов (genitalia interna)

К внутренним половым органам относятся: влагалище, матка, маточные трубы и яичники.

Влагалище (vagina s. colpos) – трубчатый, мышечно-эластический орган, расположенный в середине малого таза. Влагалище идет спереди и снизу, кзади и кверху. Оно начинается от девственной плевы и заканчивается у места прикрепления шейки матки.

Длина и ширина влагалища подвержены значительным колебаниям. В среднем передняя стенка влагалища имеет длину 7-8 см, задняя на 1,5-2см длиннее. Ширина влагалища колеблется в связи с его растяжимостью, в среднем она равняется 2-3 см, причем в нижнем отделе влагалище уже, верхнем – шире. Передняя и задняя стенки влагалища обычно соприкасаются, просвет влагалища на поперечном сечении имеет форму буквы Н. Сверху, в просвет влагалища, выступает влагалищная часть шейки матки (portio vaginalis). Вокруг влагалищной части шейки, стенки влагалища образуют сводчатое углубление – своды влагалища. Различают четыре свода: передний (впереди шейки), задний (сзади шейки), правый и левый. Задний свод значительно глубже переднего, в нем скапливается семенная жидкость при половом сношении, из заднего свода семенная жидкость попадает в наружное отверстие канала шейки, а затем в полость матки. Передняя стенка влагалища в верхнем отделе соприкасается с основанием мочевого пузыря, а в нижнем – с мочеиспускательным каналом; к верхней части влагалища спереди подходят и мочеточники (у места их впадения в мочевой пузырь).

Задняя стенка влагалища прилегает к прямой кишке, в нижней части между ними располагаются ткани промежности. С боков влагалище отграничено от таза мышечными пучками и клетчаткой. Стенка влагалища состоит из трех слоев: слизистой оболочки, мышечного слоя и окружающей клетчатки. В околовлагалищной клетчатке проходят кровеносные и лимфатические сосуды и нервы.

Под клетчаткой располагается мышечный слой влагалища, состоящий из двух пластов: наружного продольного и внутреннего циркулярного. Внутренний слой развит сильнее наружного и содержит большое количество эластических волокон. К мышечному слою примыкает слизистая оболочка влагалища, имеющая бледно-розовый цвет. На передней и задних стенках слизистой находятся два продольных валика, состоящих из множества поперечных складок (columnae ragarum).

Кровоснабжение.

Влагалище кровоснабжается парными влагалищными артериями, ветвями маточных, средних прямокишечных и внутренних половых артерий.

Иннервация.

Верхний отдел влагалища иннервируется маточно-влагалищным сплетением, а нижний – половыми нервами.

Матка (uterus) – гладкомышечный полый орган, имеющий грушевидную форму, слегка уплощенную в переднезаднем направлении.

Различают следующие отделы матки: 1) тело (corpus); 2) перешеек (istmus) и 3) шейку (cervix, collum).

Телом матки называют верхнюю, наиболее массивную часть. Куполообразно возвышающаяся часть тела, располагающаяся выше линии прикрепления труб, называется дном матки.

Перешеек – часть матки длиной около 1 см, находящаяся между телом и шейкой. Внутри перешейка расположен канал, который сверху переходит в полость матки, снизу – в канал шейки матки. По строению слизистой перешеек приближается к телу матки, по строению стенки – к шейке матки. Перешеек вместе с частью нижнего отдела тела матки во время беременности и родов образует нижний сегмент матки. Верхней границей нижнего сегмента является место плотного прикрепления брюшины к передней стенке матки, нижняя граница – гистологический внутренний зев канала шейки матки.

Шейка – узкий нижний конец матки, вставленный во влагалище. В шейке различают: а) влагалищную часть (portio vaginalis), выступающую в просвет влагалища, и б) надвлагалищную часть (portio supravaginalis), располагающуюся выше места прикрепления к шейке стенок влагалища. Шейка матки имеет цилиндрическую форму или слегка суживается по направлению к наружному зеву (цилиндроконическая форма). В детском возрасте и у взрослых женщин с недоразвитием половых органов шейка матки конической формы.

Внутри шейки матки расположен узкий канал, выстланный слизистой оболочкой. Канал шейки имеет веретенообразную форму: в верхнем и нижнем конце он несколько уже, чем в середине. Верхний конец шеечного канала – внутренний зев – переходит в канал перешейка; наружный зев открывается в центре влагалищной части шейки. У нерожавших женщин наружный зев имеет округлую или овальную форму, у рожавших – форму поперечно расположенной щели. Изменение формы наружного зева происходит вследствие боковых надрывов его во время родов.

Длина всей матки 8 см, $^2/_3$ длины приходится на тело и $^1/_2$ – на шейку. Ширина матки в области дна 4-5,5 см, толщина стенок 1-2 см. вес здоровой небеременной матки колеблется от 50 до 100 г.

Полость матки имеет фору треугольника, вершина которого обращена к шеечному каналу, а основание – к дну матки; нижний угол соответствует внутреннему отверстию канала шейки, два верхних – маточным концам труб. Стенки матки состоят из трех слоев: а) слизистая оболочка, б) мышечная оболочка, в) серозный (брюшинный) покров.

Слизистая оболочка матки (endometrium) покрыта однослойным цилиндрическим мерцательным эпителием, реснички которого при колебаниях направляют жидкость вниз, к наружному отверстию канала шейки. Под покровным эпителием располагается соединительно-тканная основа слизистой оболочки, содержащая сосуды, нервы и множество желез.

Железы тела матки выстланы цилиндрическим эпителием, вырабатывают водянистый секрет, который увлажняет поверхность слизистой. Форма желез трубчатая, концы их иногда вилообразно раздваиваются.

Железы шейки выстланы цилиндрическим эпителием, многократно ветвятся (в виде оленьих рогов). Секрет желез шейки представляют собой густую прозрачную слизь, она заполняет цервикальный канал наподобие пробки. Слизистая тела матки гладкая, а в шеечном отделе образует складки, напоминающий пальмовый лист (plicae palmatae). В слизистой оболочке тела матки существует два слоя, нередко ограниченных друг от друга. Поверхностный слой обращенный в полость матки, подвергается ритмическим изменениям, связанным с менструальным циклом. Этот слой называется функциональным. Слой слизистой, прилегающий к мышечной оболочке, циклическим изменениям не подвергается; этот слой называется базальным.

Мышечная оболочка (myometrium) – наиболее мощный слой матки. Представляет собой густое сплетение пучков гладких мышечных волокон, между которыми залегают прослойки соединительной ткани. Мышечная оболочка богато снабжена кровеносными сосудами. В ней существует три слоя мышечных пластов: 1) наружный (подбрюшинный), продольный; 2) средний, состоит из циркулярных и косо идущих волокон; 3) внутренний (подслизистый), продольный. В теле матки наиболее развит циркулярный слой, в шейке – продольный. Наружный слой мускулатуры матки и в области перешейка мышечный слой тоньше, соединительной здесь больше, чем в теле матки. В шейке матки много эластических волокон.

Серозный (брюшинный) покров матки (perimetrium) – наружный слой матки. Брюшина с внутренней поверхности передней брюшной стенки переходит на мочевой пузырь, а затем на переднюю поверхность матки и труб. Между пузырем и маткой образуется углубление, выстланное брюшиной, – пузырно-маточное пространство (excavation vesico-uterina). Передняя поверхность матки покрыта брюшиной не вся, а выше уровня перешейка (ниже между шейкой и пузырем залегает рыхлая клетчатка). С дна матки брюшина спускается по задней ее поверхности, выстилая надвлагалищную часть матки и прямой кишкой образуется глубокий карман – прямокишечно-маточное (дугласово) пространство (exavatio recto-uterina).

Кровоснабжение.

Тело матки кровоснабжается маточными артериями, анастомозирующими с яичниковыми и влагалищными артериями.

Иннервация.

Тело матки иннервируется маточно-влагалищным сплетением.

Маточные трубы (tubae uterinae, salpinges) называются также яйцеводами.

Трубы начинаются от верхних углов матки (у дна), идут по верхнему краю широкой связки в сторону боковых стенок таза, заканчиваются воронкой (ampulla tubae). Длина труб 10-12 см, ширина неодинаковая – уже у угла матки, шире к свободному концу. Просвет труб сообщается с полостью матки, диаметр отверстия тубы в этом месте 0,5-1 мм. Далее просвет становится шире, в области воронок диаметр их достигает 6-8 мм. Воронка трубы открывается в брюшную полость. Свободный край воронки имеет вид бахромок (фимбрий). Полагают, что эти бахромки способствуют попаданию яйцевой клетки, вышедшей из яичка, в полость трубы.

В трубе различают следующие отделы: 1) интерстициальная часть (pars intersitialis) – отдел трубы, преходящий в толще стенки матки; 2) перешеечная, или истмическая, часть (pars isthmica) – средний отдел трубы; 3) ампулярная часть (pars ampullaris) – расширенная часть трубы, заканчивающаяся воронкой.

Стенки труб состоят из трех слоев: слизистой оболочки, мышечной оболочки и серозного (брюшного) покрова.

Слизистая оболочка образует на внутренней поверхности трубы продольные складки. Величина и количество этих связок увеличивается по направлению к ампулярному концу трубы. Слизистая покрыта однослойным цилиндрическим мерцательным эпителием, реснички которого мерцают в сторону матки.

Мышечный слой трубы состоит из трех пластов гладкой мускулатуры. Наружный пласт продольный, средний – циркулярный, внутренний (подслизистый) – тоже продольный.

Серозный покров трубы представляет собой самый верхний отдел широкой связки; брюшина покрывает трубу сверху и с боков, к нижнему отделу ее прилегает клетчатка, через которую проходят к трубе сосуды и нервы.

Кровоснабжение.

Маточная труба кровоснабжается маточной и яичниковой артериями.

Иннервация.

Маточная труба иннервируется маточно-влагалищным и яичниковым сплетениями.

Яичники (ovaria) – парная женская половая железа. Яичник имеет миндалевидную форму, длина его 3,5-4 см, ширина 2-2,5 см, толщина 1-1,5 см, вес 6-8 г. В старческом возрасте яичники становятся плотнее, уменьшаются в размере, в них развивается рубцовая ткань.

Яичник вставлен одним краем в задний листок широкой связки; вся остальная поверхность яичника брюшиной не покрыта, свободно выдается в брюшную полость малого таза. Яичник удерживается в свободно подвешенном состоянии: 1) широкой маточной связкой; 2) собственной связкой яичника; 3) воронко-тазовой связкой. Сосуды и нервы проходят к яичнику в том месте, где он вставлен в задний листок широкой связки – ворота яичника.

В яичнике различают: эпителий, покрывающий свободную поверхность, белочную оболочку, корковый слой, мозговой слой.

Эпителий яичника ("зародышевый эпителий") в период внутриутробного развития и раннего детства принимает участие в образовании первичных фолликулов; в дальнейшем он становится недеятельным.

Белочная оболочка располагается под эпителием, она состоит из соединительной ткани, волокна которой расположены параллельно поверхности яичника.

Корковый слой яичника прилегает к белочной оболочке. В соединительно-тканной основе коркового слоя находятся многочисленные первичные фолликулы, а также фолликулы в разной стадии развития, желтые тела и их остатки.

Мозговой слой яичника состоит из соединительно-тканной стромы, в которой проходят многочисленные сосуды и нервы.

Яичники выполняют важнейшие функции. В течении всего периода половой зрелости в них происходит ритмически повторяющийся процесс созревания яйцеклеток. В яичнике вырабатываются гормоны (половые гормоны), воздействующие на весь организм половые органы женщины.

Кровоснабжение.

Яичник кровоснабжается яичниковой артерией, анастомозирующей с маточной артерией.

Иннервация.

Яичник иннервируется яичниковыми и маточно-влагалищным сплетениями.

33.3 Связочный аппарат половых органов

Нормальное положение матки с трубами и яичников зависит главным образом от связочного аппарата и мышц тазового дна. В нормальном положении матку с трубами и яичники удерживает подвешивающий аппарат (связки), закрепляющий аппарат (связки, фиксирующие подвешенную матку), опорный или поддерживающий, аппарат (тазовое дно).

Подвешивающий аппарат внутренних половых органов включает следующие связки.

1. Круглые связки (lig. rotundum) состоят из гладких мышц и соединительной ткани, имеют вид шнуров, длина их 10-12 см, круглые связки отходят от углов матки (немного кпереди и ниже места отхождения труб), идут под передним листком широкой связки к внутренним отверстиям паховых каналов. Пройдя паховый канал, круглые связки веерообразно разветвляются, прикрепляются к клетчатке лобка и больших половых губ. Круглые связки притягивают дно матки кпереди (наклонение кпереди); во время беременности круглые связки утолщаются и удлиняются.

2. Широкие связки (lig. latum) – двойные листки брюшины, идущие от ребер матки до боковых стенок таза. В верхних отделах широких связок проходят трубы, в задних листках вставлены яичники, между листками находятся клетчатка, сосуды и нервы.

3. Крестцово-маточные связки (lig. sacro-uterinum) отходят от задней поверхности матки в области перехода тела в шейку идут кзади, охватывают с двух сторон прямую кишку и прикрепляются на передней поверхности крестца. Эти связки притягивают шейку матки кзади. Во время родов круглые и крестцово-маточные связки способствуют удержанию матки на месте.

4. Собственные связки яичников (lig. ovarii proprium) начинаются от дна матки сзади и ниже места отхождения труб и идут к яичникам.

Закрепляющий аппарат матки представляет собой соединительно-тканные тяжи с примесью гладкомышечных волокон; они идут от нижнего отдела матки: а) кпереди, к пузырю и далее к симфизу, б) к боковым стенкам таза – основные связки (lig. cardinale), в) кзади, составляя соединительно-тканный остов крестцово-маточных связок.

Опорный или поддерживающий аппарат составляют мышцы и фасции тазового дна.

Тазовое дно имеет огромное значение в удержании внутренних половых органов в нормальном положении. При повышении внутрибрюшного давления (натуживания, подъем тяжестей, кашель и др.) шейка матки опирается на тазовое дно, как на подставку; мышцы тазового дна препятствуют опусканию вниз половых органов и внутренностей.

33.4 Анатомия забрюшинного пространства малого таза

Под брюшинным покровом органов малого таза располагается тазовая клетчатка, которая прилегает к внутренним половым органам в разных отделах. Клетчатка заполняет все свободные промежутки между органам малого таза в той части, которая не покрыта брюшиной и располагается выше фасции таза. В рыхлой тазовой клетчатке выделяются области, где преобладает плотная, волокнистая соединительная ткань. Эти участки уплотнения составляют, в частности, закрепляющий аппарат внутренних половых органов.

В тазовой клетчатке различают следующие отделы.

Околоматочная (параметральная) клетчатка (parametrium) занимает пространство между листками широких связок от боковых отделов (ребер) матки до боковых стенок таза.

Околопузырная (паравезикальная) клетчатка выполняет свободное пространство вокруг мочевого пузыря; ее больше спереди сзади от пузыря.

Околовлагалищная (паравагинальная) клетчатка окружает влагалище, располагается преимущественно в пространстве, идущем от боковых отделов влагалища до стенок таза.

Околопрямокишечная (параректальная) располагается вокруг прямой кишки.

Все указные отделы тазовой клетчатки не отграничены, а связаны друг с другом многочисленными соединительно-тканными элементами.

33.5 Кровеносная система половых органов

Кровоснабжение наружных половых органов осуществляется преимущественно за счет срамной артерии.

Срамная артерия (a. pudenda) берет начало от внутренней подвздошной артерии, идет вниз, выходит из полости таза, отдает ветви, идущие к наружным половым органам, промежности, влагалищу и прямой кишке.

A.spermatica externa вместе с круглой связкой выходит из пахового канала, участвует в кровоснабжении больших половых губ и лобка.

Главными источниками кровоснабжения внутренних половых органов являются маточные и яичниковые артерии.

Маточная артерия (a. uterina) – парный сосуд, отходит от подчревной артерии, идет к матке по околоматочной клетчатке, располагающейся в основании широких связок, по пути перекрещивается с мочеточником, подходит к боковой поверхности матки на уровне внутреннего зева. В этом месте от маточной артерии отходит довольно крупная ветвь, снабжающая шейку и верхний отдел влагалища, – шеечно-влагалищная ветвь (ramus cervico-vaginalis).

Основной ствол маточной артерии (ramus ascendens) поднимается, извиваясь по ребру матки, вверх, отдает по пути многочисленные веточки, питающие стенки матки, и доходит до дна матки, где отдает веточку, идущую к трубе. После этого конечные ветви маточной артерии соединяются с веточками яичниковой артерии, идущими в верхнем отделе широкой связки.

Артериальные ветви, отходящие от основного, восходящего ствола маточной артерии, образуют густую сеть тонких кровеносных сосудов, обильно снабжающих кровью мышечную и слизистую оболочки и брюшинный покров матки.

Яичниковая артерия (a.ovarica) – парный сосуд, отходит от брюшной аорты, несколько ниже почечной артерии, спускается вместе с мочеточником вниз, проходит по воронко-тазовой связке к верхнему отделу широкой связки, отдает ветви к яичнику и трубе; конечный ствол яичниковой артерии анастомозирует с концевым отделом маточной артерии. В кровоснабжении влагалища, кроме маточной и срамной артерии, участвуют также ветви пузырной и геморроидальной артерий.

Артерии половых органов сопровождаются одноименными венами, причем каждую артерию обычно сопровождают две вены. Вены внутренних половых органов образуют сплетения (маточно-яичниковое, пузырное и др.).

33.6 Нервная система половых органов

В иннервации половых органов участвуют симпатическая и парасимпатическая нервная система, а также спинномозговые нервы.

Волокна симпатической нервной системы, иннервирующие половые органы, берут начало от аортального и солнечного сплетений, направляются вниз и на уровне V поясничного позвонка образуют верхнее подчревное сплетение. От указанного спле-

тения отходят волокна, которые идут к низу и в стороны, и образуют правое и левое нижние подчревные сплетения.

Нервные волокна от этих сплетений направляются к мощному маточно-влагалищному, или тазовому, сплетению (plexus uretro-vaginalis, s. plevicus). Маточно-влагалищное сплетение расположено в параметральной клетчатке, сбоку и сзади от матки на уровне внутреннего зева шеечного канала. К этому сплетению подходят ветви тазового нерва (n. pelvicus), относящегося к парасимпатической нервной системе. Симпатические и парасимпатические волокна, отходящие от маточно-влагалищного сплетения, иннервируют влагалище, матку, внутренние отделы маточных труб, мочевой пузырь. Тело матки иннервируется главным образом, симпатическими волокнами, а шейка и влагалище – преимущественно парасимпатическими.

Яичник иннервируется симпатическими и парасимпатическими нервами из яичникового сплетения (plexus ovaricus). К яичниковому сплетению подходят нервные волокна из аортального и почечного сплетений. Наружные половые органы и тазовое дно в основном иннервируются срамным нервом (n. pudendus). Таким образом, нервы внутренних половых органов связаны через аортальное, солнечное, почечное и другие сплетения с нервами внутренних органов. В стенках матки, труб и в мозговом слое яичника образуются густые нервные сплетения. Тончайшие нервные веточки, отходящие от этих сплетений, направляются к мышечным волокнам, покровному эпителию и всем другим клеточным элементам. В слизистой оболочке матки концевые нервные веточки направляются также к железам, в яичнике – к фолликулам и желтым телам. Тончайшие концевые нервные волокна заканчиваются в виде пуговок, колбочек и т.д. Эти нервные окончания воспринимают химические, механические, термические и другие раздражения.

33.7 Лимфатическая система половых органов

Лимфатическая система половых органов состоит из густой сети извилистых лимфатических сосудов и множества лимфатических узлов. Лимфатические пути и узлы располагаются преимущественно по ходу кровеносных сосудов. Лимфатические сосуды, отводящие лимфу из наружных половых органов и нижней трети влагалища, идут к паховым лимфатическим узлам. Лимфатические пути, отходящие от средней и нижней трети влагалища и шейки матки, идут к лимфатическим узлам, располагающимся по ходу подчревных и подвздошных кровеносных сосудов.

Из тела матки, труб и яичников лимфа отводится по сосудам, располагающимся вдоль яичниковой артерии, и идет к лимфатическим узлам, лежащим на аорте и нижней полой вене. Между указанными системами лимфатических путей половых органов существуют связи – лимфатические анастомозы.

Топография мочеточников

Знание топографической анатомии мочеточников крайне важно при выполнении гинекологических операций.

На уровне пограничной линии мочеточники пересекаются с яичниковыми сосудами, затем проходят латерально от них.

В малый таз мочеточники спускаются между листками широких связок матки, прилежат к крестцово-маточным связкам.

Примерно на уровне седалищных остей мочеточники проходят через кардинальные связки матки на 2-3 см латеральнее шейки матки и пересекают снизу маточные сосуды, разделяя параметрий – клетчатку, окружающую маточные сосуды, парацервикс – клетчатку, окружающую влагалищные ветви маточных артерий.

Затем мочеточники направляются медиально, проходят спереди от передней стенки влагалища и впадают в мочевой пузырь.

Примерно 75% ятрогенных повреждений мочеточников возникают во время гинекологических операций, чаще всего во время абдоминальной экстирпации матки. При больших опухолях яичников и матки, эндометриозе, выраженном спаечном процессе взаимное расположение органов малого таза нарушается, что увеличивает риск повреждения мочеточников во время операции. В таких случаях мочеточники необходимо прослеживать в забрюшинном пространстве.

Кровоснабжение.

Мочеточник кровоснабжается ветвями почечной, яичниковой, маточной и мочепузырных артерий.

Иннервация.

Мочеточник иннервируется яичниковым и мочепузырным сплетениями.

Заключение

Хирургия невозможна без знания анатомии. Сегодня, когда стали широко применяться эндоскопические вмешательства, гинекологам приходится переосмысливать свои знания, по – новому оценивать топографическую анатомию внутренних органов. Болезни и пороки развития могут сильно менять взаимоотношения между органами, поэтому, невзирая на возраст и опыт, каждый хирург должен оставаться вечным студентом, вновь и вновь беря в руки учебник анатомии.

33.8 Использованная литература

1. Бодяжина В.И. “Акушерство” Изд. “Медицина”. М., 1975.
2. Давыдов С.Н., Хромов Б.М., Шечко В.З. Атлас гинекологических операций. Л.: Медицина, 1982.
3. Новак Э. “Гинекология”. 2002, с. 892.
4. Хирш Х. Оперативная гинекология. Атлас. Издательский дом ГЭОТР-МЕД, 2001.

33.9 Иллюстрационный материал к анатомии женских половых органов

Рис. 1. Анатомия женских наружных половых органов

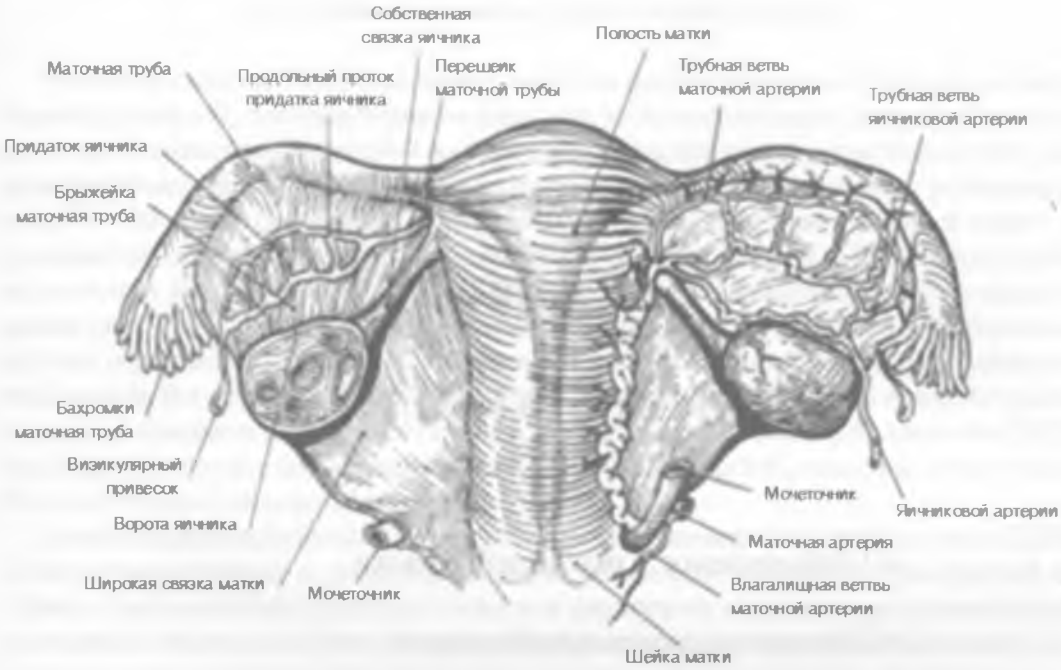

Рис. 2 Анатомия женских внутренних половых органов

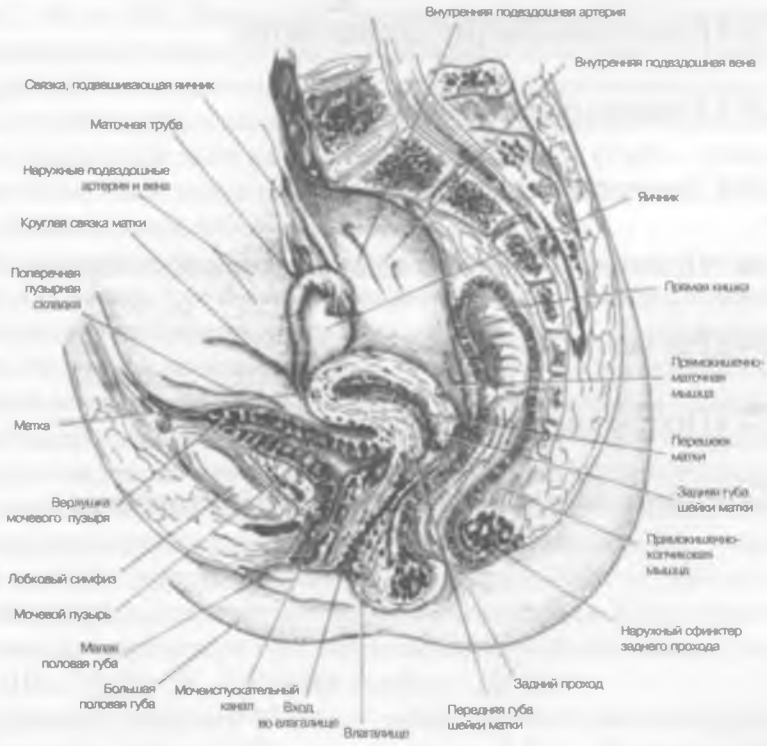

Рис. 3. Анатомия наружных и внутренних половых органов женщины (в разрезе)

Глава 34

РАК ШЕЙКИ МАТКИ

34.1 Заболеваемость раком шейки матки

34.2 Этиопатогенез рака шейки матки

34.3 Предопухолевые заболевания шейки матки

34.4 Классификация рака шейки матки

34.5 Клиника рака шейки матки

34.6 Диагностика рака шейки матки

34.7 Принципы и методы лечения рака шейки матки

34.8 Рак шейки матки и беременность

34.9 Прогноз при раке шейки матки

34.10 Использованная литература – 13 источников

34.1 Заболеваемость раком шейки матки

Рак шейки матки (РШМ) остается одной из наиболее распространенных форм новообразований, занимая 7-е место среди всех злокачественных опухолей и 3-е место у женщин (после рака молочной железы и рака толстой кишки), составляя 9,8%. По данным Международного агентства по изучению рака, ежегодно в мире регистрируется 371 000 новых случаев РШМ и ежегодно умирают от него 190 000 женщин. В развивающихся странах РШМ встречается в 78% где составляет 15% от всей онкопатологии у женщин и является 2-й наиболее частой причиной смерти, тогда как в развитых странах он составляет только 4,4% от новых случаев рака. Наибольшая частота цервикального рака наблюдается в странах Латинской Америки и Карибского бассейна, Восточной и Южной Африки, Южной и Юго-Восточной Азии. В странах Северной Америки и Европы отмечается довольно низкая степень частоты РШМ (стандартизованные показатели менее 14 на 100 000 женщин), такие же показатели в Китае и странах Западной Азии.

Значительная вариабельность показателей заболеваемости и смертности от РШМ отмечается не только в различных странах мира, но и в областях одной и той же страны. Это может быть связано со многими факторами: социально-экономическими условиями, национальными традициями, образовательным уровнем населения, степенью развития системы здравоохранения, проведением программ скрининга и др.

В России в 1999 г. РШМ по заболеваемости и смертности находился на 6-м месте среди злокачественных новообразований у женщин; его удельный вес составил соответственно 5,4% и 4,8%. В этом году зарегистрирован 12 201 новый случай РШМ (стандартизованный показатель на 100 000 женщин составил 11,1) и от него умерли 6322 женщины. Отношение смертности к заболеваемости составило 52%. По Республике Казахстан в структуре онкопатологии всего населения РШМ занимает 8 место (3,7%) и 4-е в структуре заболеваемости среди женщин (7,4% – 2004 г., 7,9% – 2003 г.). Высокие показатели заболеваемости отмечены в Акмолинской, Карагандинской, Восточно-Казахстанской и Костанайской областях.

Выживаемость больных РШМ связана со стадией заболевания, способами лечения, периодом времени после окончания лечения и другими факторами. По сводным данным популяционных раковых регистров стран Европы, 1-летняя выживаемость больных РШМ в 90-х годах составила 84%, 3-летняя – 66%, 5-летняя – 62%. Наименьшая 5-летняя выживаемость отмечена в Польше (51%), наибольшая – в Исландии (84,7%).

Степень распространения опухолевого процесса имеет основное значение в определении прогноза заболевания. По данным Я.В.Бохмана, пятилетние результаты лечения больных дисплазией шейки матки составляют 100%, преинвазивным раком – 99,1%, микроинвазивным раком – 96,8%. При инвазивном раке эти результаты существенно ниже. В 19-м томе издаваемых под эгидой FIGO в Стокгольме сборников, посвященных результатам лечения гинекологического рака, 120 сотрудничающих центров представили показатели 5-летней выживаемости составили: I стадия – 78,1%; II – 57,0%; III – 31,0%; IV –7,8%; все стадии – 55,0%.

В Республике Казахстан в 2005 году заболеваемость раком шейки матки (обычные показатели) составила 7,7$^0/_{0000}$, смертность – 4,2$^0/_{0000}$. Выше среднереспубликанского показателя было в Акмолинской (12,2), Атырауской и Костанайской (по 10,5), Карагандинской (9,6), Восточно-Казахстанской (9,0), а ниже – в Мангистауской и

Кызылординской (по 3,3), Южно-Казахстанской (5,0) областях. Среди 1129 пациенток раком шейки матки удельный вес I-II стадией был у 67%, IV – у 4,9% (Ж.А.Арзыкулов с соавт., 2006).

Эти данные с большой убедительностью показывают первостепенное значение ранней диагностики и своевременного лечения больных с дисплазией и преинвазивным раком, что является реальном способом вторичной профилактики инвазивного РШМ.

34.2 Этиопатогенез рака шейки матки

Химическая теория канцерогенеза основывается на способности химических веществ влиять на ядро клетки и вызывать мутацию в ДНК клетки. Существует мнение, что в сперме содержатся канцерогены, такую роль приписывают двум белкам – гистону, и, особенно, протамину, последний в культуре тканей вызывает атипию многослойного плоского эпителия шейки матки. Никотин обнаруживают в цервикальной слизи и допускают, что он является коканцерогеном, который может способствовать реализации канцерогенного эффекта вирусной инфекции.

Ведущее место в этиопатогенезе рака шейки матки в настоящее время занимает вирусная теория.

Основное значение придают папилломавирусной инфекции (ПВИ) и вирусу герпеса 2-го серотипа (ВПГ-2). Папилломавирусная инфекция и ВПГ-2 относятся к инфекциям, передаваемых половым путем (ИППП). Связь дисплазии и рака шейки матки более четко доказана с ПВИ, чем с ПВИ-2 способствует развитию остроконечных и плоских кондилом, интраэпителиальной неоплазии и инвазивной карциномы шейки матки. Методами электронной микроскопии, молекулярно-биологического анализа, иммуногистохимии подтверждено присутствие ПВИ при вышеперечисленных состояниях.

При удовлетворительном состоянии иммунной системы организма вирус, являющийся антигеном, связывается с антителами и погибает. При особых обстоятельствах вирус проникает в клетку, где он подвергается лизису под влиянием интерферонов и других факторов защиты. Если лизис осуществляется не полностью, вирусы или их частицы остаются в клетках длительное время в латентном состоянии. При неблагоприятных для организма условиях возникают нарушения генетического аппарата клетки, которые, по-видимому, служат условием опухолевой трансформации. От момента действия вируса до появления в организме опухолевой клетки могут пройти годы.

Наследственная теория объединяет в себе вирусную (вирогенетическую) теорию и концепцию онкогена. Сторонники концепции онкогена придерживаются мнения, что "представители" многоклеточных, в том числе и человек, содержат специфические потенциальные онкогены (протоонкогены), изменение структуры или усиление экспрессии которых может привести к инициации туморогенеза и поддержанию неопластического роста.

Онкогены – это дискретные материальные генетические элементы в структуре ДНК клеток. Их функция в нормальных клетках пока до конца не выяснена. Считается, что они активны в процессе дифференцировки ткани в период эмбрионального развития. Вирогенетическая теория предполагает, что у каждого человека в наследственном аппарате запланирован вирус злокачественной опухоли, который передается по вертикали.

34.3 Предопухолевые заболевания рака шейки матки

В этиологии и патогенезе рака шейки матки существенную роль играют доброкачественные фоновые патологические процессы (факультативный предрак) и предраковые дисплазии (облигатный предрак) шейки матки (Сметник В.П., 2001). При нарушениях гормонального баланса и снижении функции иммунокомпетентных систем возможна малигнизация фоновых процессов.

Исходя из указанных выше представлений (Бохман Я.В., 1976), предложена следующая клинико-морфологическая классификация патологических процессов шейки матки.

1. Фоновые процессы:

- Истинная эрозии;
- Псевдоэрозия;
- Эрозированный эктропион;
- Лейкоплакия;
- Эритроплакия;
- Цервикоз – собирательное понятие, которое включает в себя увеличенную (гипертрофированную), деформированную, возможно с наличием эрозии, шейку матки, "нафаршированную" ретенционными кистами;
- Полип цервикального канала;
- Хронический эндоцервицит – хроническое воспаление слизистой оболочки цервикального канала;
- Папиллома;
- Эндометриоз.

2. Предраковый процесс – дисплазия: слабая (CIN1), умеренная (CIN2), тяжелая (CIN3).

3. Преинвазивный рак (Ca in situ, внутриэпителиальный рак).

4. Микроинвазивный рак.

5. Инвазивный рак: плоскоклеточный ороговевающий, плоскоклеточный неороговевающий, аденокарцинома, диморфный железисто-плоскоклеточный (мукоэпидермоидный), низкодифференцированный

Методы диагностики патологических состояний шейки матки достаточно хорошо известны и рассматриваются как скрининговые. Вместе с тем, до настоящего времени на практике врачами они используется недостаточно, а зачастую и ошибочно. Ведущая роль в комплексном обследовании отведена цитологическому и кольпоскопическому исследованию.

1. Осмотр шейки матки с помощью влагалищных зеркал. Этот метод позволяет осмотреть шейку матки невооруженным глазом, определить её величину и форму (коническая, цилиндрическая), форму наружного зева (нерожавших – круглая, у рожавших – в виде поперечной щели), различные патологические состояния (разрывы, эктопия, выворот слизистой оболочки цервикального канала, опухоль и т.д.).

2. Кольпоскопия – это высокоинформативный, широко доступный метод диагностики заболеваний шейки матки, позволяющий определить локализацию патологического процесса (когда его еще не видно невооруженным глазом) для последующего забора материала для цитологического исследования, а также для проведения прицельной биопсии. Метод абсолютно атравматичен и безболезнен, он позволяет более правильно трактовать клинические признаки и морфологические изменения эпителия шейки матки.

Методики кольпоскопии. Простая кольпоскопия представляет собой осмотр поверхности шейки матки и влагалища с помощью кольпоскопа при стандартном увеличении в 8-40 раз без использования медикаментозных средств.

Кольпоскопия через цветные фильтры применяется для более детального изучения эпителия и сосудистого рисунка, так как через цветные фильтры кровеносные сосуды становятся, более четко различимы. Чаще используется зеленый фильтр, который полностью поглощает длинноволновое, красное излучение.

Расширенная кольпоскопия (РКС) – осмотр эпителия с применением различных эпителиальных и сосудистых тестов, при которых оценивается реакция тканей в ответ на обработку медикаментозными составами.

Хромокольпоскопия – разновидность расширенной кольпоскопии после обработки эпителия красителями (гематоксилин, метиловый фиолетовый и др.), в основе которой лежит различная окрашиваемость нормальных и измененных тканей.

Флюоресцентная кольпоскопия – РКС после окраски акридиновым оранжевым, уранином.

Кольпомикроскопия – КС под увеличением в 160-280 раз. Ее называют также прижизненным гистологическим исследованием эпителия шейки матки с применением различных красителей (тубус микрокольпоскопа подводится непосредственно к шейке матки). Метод очень информативен, но его использование затруднено при сужении влагалища, значительных кровянистых выделениях, некрозе тканей. Кроме того, он требует особой подготовки.

Цервикоскопия – осмотр поверхности эндоцервикса, оценка складчатости, наличия полиповидных образований, зон эпидермизации, желез и т.п. внутри цервикального канала.

Современная терминология кольпоскопии. Наиболее общепризнанной является Международная терминология кольпоскопических терминов, принятая в 1990 году на Всемирном конгрессе по патологии шейки матки и кольпоскопии в Риме.

I. ***Нормальные кольпоскопические картины.***

Оригинальный сквамозный эпителий.

Цилиндрический эпителий.

Нормальная зона трансформации (ЗТ).

II. ***Аномальные кольпоскопические картины.***

А. На зоне трансформации:

Ацетобельный эпителий:

а) плоский;

б) микропапиллярный.

Пунктация (нежная и грубая).

Мозаика (нежная и грубая).

Лейкоплакия (тонкая и толстая).

Йоднегативная зона.

Атипические сосуды.

Б. За пределами зоны трансформации:

(вагина, эктоцервикс),

Ацетобелый эпителий:

а) плоский;

б) микропапиллярный.

Пунктация (нежная и грубая).

Мозаика (нежная и грубая).

Лейкоплакия (тонкая и толстая).
Йоднегативная зона.
Атипические сосуды.

III. ***Кольпоскопическая картина, подозрительная на инвазивную карциному.***

IV. ***Сомнительная кольпоскопия (неудовлетворительная).***

Граница эпителия не визуализируется.
Сильное воспаление или атрофия.
Цервикс не визуализируется.

V. ***Другие картины (смешанные).***

Не белая микропапиллярная поверхность.
Экзофитная кондилома.
Воспаление.
Атрофия.
Язва.
Прочие.

Задачи кольпоскопии:

1) оценить состояние эпителия шейки матки и влагалища;
2) выявить очаг поражения;
3) дифференцировать доброкачественные изменения от подозрительных в отношении злокачественности;
4) осуществить прицельное взятие мазков и биопсии, что существенно повышает информативность последних.

Результаты кольпоскопии могут быть представлены путем кольпофотографии, схематического рисунка по типу циферблата часов и в виде словесного описания.

При кольпоскопии оцениваются:

1) цвет;
2) состояние сосудистого рисунка;
3) поверхность и уровень многослойного плоского эпителия;
4) стык эпителиев (локализация и характер);
5) наличие и форма желез;
6) реакция на раствор уксуса;
7) реакция на раствор Люголя;
8) границы образований (четкие или размытые);
9) тип эпителия.

Цвет зависит от толщины эпителия, его оптической плотности, состояния стромы. Тонкий эпителий выглядит более розовым из-за просвечивающихся сосудов. Воспалительный процесс в строме, инфильтрация и расширение сосудов в определенной мере также влияют на цвет эпителия.

Состояние сосудистого рисунка. Сосудистая сеть обеспечивает питание эпителия. В норме отмечается наличие разнокалиберных с плавной градацией ветвящихся сосудов: длинных, анастомозирующих друг с другом в виде щеток, метелок, кустиков. При пролиферации эпителия количество сосудов увеличивается. При бурном росте эпителия развитие кровоснабжения задерживается, возникает сосудистая атипия, которая выявляется только при кольпоскопии. Атипия сосудов проявляется в виде хаотически расположенных неанастомозирующих сосудов причудливой формы, которые сильно извиты, имеют штопорообразную форму.

Проба с раствором уксусной кислоты. Проба основана на обработке эпителия 3% раствором уксусной кислоты, в результате действия которой происходят кратковременный отек эпителия, набухание клеток, сокращение подэпителиальных сосудов, анемизация тканей, что проявляется кольпоскопически изменением цвета. Могут быть использованы адреналин, молочная кислота, 0,5% раствор салициловой кислоты и др. Следует помнить, что процесс побеления эпителия занимает 1-3 минуты. Эта проба является самым важным решающим этапом РКС, поскольку при ее использовании можно получить максимум информации. Во-первых, проба позволяет четко дифференцировать МПЭ (многослойный плоский эпителий) от цилиндрического эпителия, который выглядит, как виноградные гроздья, во-вторых, самые незначительные изменения плоского эпителия проявляются в виде побеления различной интенсивности.

Беловатым может стать, например, атрофический, метапластический эпителий, контуры при этом будут расплывчатыми, а процесс побеления – слабым и кратковременным. Нормальные сосуды при обработке уксусной кислотой, как правило, кратковременно исчезают, атипические – не изменяются. Четкие контуры белого эпителия, ярко выраженная интенсивность цвета и способность длительно сохранять белосерый цвет свидетельствуют о возможности атипии.

Проба с раствором Люголя (Проба Шиллера). Проба основана на обработке тканей 2-3% раствором Люголя (йод – 1 гр., калия йодид – 2-4 г, дистиллированная вода – 300 г). Под действием раствора зрелые клетки поверхностного слоя МПЭ богатые гликогеном, окрашиваются в темно-коричневый цвет. Измененная ткань меняет цвет по разному в зависимости от вида повреждения, степени зрелости и ороговения тканей. Слабо окрашиваются цилиндрический, метапластический, атрофический эпителий, участки с локальным воспалением, при этом контуры образований не четкие. Нередко только с помощью этой пробы можно выявить патологически измененный эпителий в виде немых йоднегативных участков. Резко ограниченные зоны йоднегативного эпителия являются подозрительными на атипию и требуют дальнейшего обследования или прицельного наблюдения.

Таким образом, размытые, нечеткие границы, в основном свойственны доброкачественным процессам. Особое внимание следует обращать на участки резко очерченных образований, особенно приподнимающих над поверхностью МПЭ, с которых, как правило, следует брать биопсию.

Следует подчеркнуть, что гистологические термины могут отличаться от кольпоскопических. Гистологическая терминология характеризует состав и качество тканей, тогда как кольпоскопическая – их внешний вид. Кольпоскопист должен хорошо ориентироваться в гистопатологии тканей в течение жизни женщины. В истории кольпоскопии применялось большое количество различных терминов, многие из которых можно встретить в литературе и в настоящее время, однако для многих врачей они могут быть непонятными. Например, sguamous methaplasia, sguamous prosoplasia и epidermidization используются, чтобы обозначить одну и ту же гистологическую картину, наблюдающуюся в зоне трансформации, что создает путаницу в постановке диагноза.

С точки зрения большинства исследователей, к гистологическим понятиям, которые не должны звучать в кольпоскопическом диагнозе, относятся некоторые ниже перечисленные термины.

Паракератоз – определяет поверхностную зону ороговения эпителия с сохраненными ядрами.

Гиперкератоз – аналогично описывает поверхностный ороговевший слой, но без видимых ядер.

Метаплазия (сквамозная метаплазия) – физиологический процесс замещения цилиндрического эпителия плоским. Он зависит от ряда факторов, таких, как гормональная стимуляция, pH влагалищной среды, инфекции и др. Метапластический эпителий гистологически представляет собой в той или иной мере дифференцированный плоский эпителий, сочетающийся с цилиндрическим эпителием, клетки которого постепенно дегенерируют. Кольпоскопически он выглядит по-разному в зависимости от степени зрелости, чаще всего – как тонкий эпителий в пределах ЗТ (зона трансформации), возможно, с открытыми и закрытыми железами, с нечеткими контурами, слабо прокрашивающийся раствором Люголя.

Дисплазия различных степеней тяжести, рак in situ в настоящее время чаще используется термин цервикальная интраэпителиальная неоплазия (CIN), и т.д. также являются гистологическими терминами, и использовать их в кольпоскопическом заключении, как правило, не целесообразно, поскольку окончательный диагноз может быть установлен только после морфологического подтверждения.

3. Цитологический метод исследования. Диагностическая ценность цитологического метода во многом определяется техникой забора материала для исследования. Взятие мазка проводится с помощью специального шпателя Эйра (или специальной цервикальной щеткой), который дает возможность получить поверхностный соскоб со всей поверхности эктоцервикса (слизистой цервикального канала). Желательно брать материал до проведения различных проб, до вагинального исследования, без предварительного высушивания шейки матки. В сопроводительном бланке, кроме фамилии, возраста больной, даты взятия мазка, необходимо указать диагноз и дату последней менструации.

В зависимости от цитологической картины различают следующие типы цитограмм:
1 – цитограмма без отклонений от нормы;
2 – псевдоэрозия, полип, лейкоплакия, воспаление;
3 – дисплазия, степень;
4 – подозрение на рак – опухолевых клеток мало и нет выраженных критериев злокачественности;
5 – рак, при возможности дается его гистологический тип.

При заключении цитограммы "без отклонений от нормы", если нет изменений шейки матки визуально, рекомендуется профилактический осмотр через год.

При других цитограммах показана кольпоскопия (простая и расширенная), выбор участка для прицельной биопсии и гистологическое исследование биоптата.

Точность цитологической диагностики не превышает 30-50%, поэтому лечение больных с патологическими состояниями шейки матки проводится только после гистологического исследования биопсийного материала (Прилепской В.Н., 2000).

Цитологический метод должен рассматриваться как скрининговый, предшествующий кольпоскопии и биопсии шейки матки.

Истинная эрозия – это дефект эпителия, отсутствие его на значительном участке эктоцервикса и обнажение соединительно-тканной стромы. Может быть воспалительного и травматического генеза.

При осмотре в зеркалах: участок гиперемии, легко кровоточащий.

Кольпоскопически: участок красного цвета, лишенный эпителия, йод негативен.

Характерным признаком кольпоскопической картины воспалительных измене-

ний (кольпита, цервицита) является своеобразный сосудистый рисунок: по всей поверхности слизистой определяется множество мелких точек или мелких сосудистых петель, расположенных диффузно или в виде очаговых скоплений. Они представляют собой концевые петли расширенных подэпителиальных капилляров в воспалительных соединительно-тканных сосочках подлежащей ткани, которые близко подходят к поверхности слизистой, вследствие слущивания поверхностных слоев эпителия.

При воспалительных процессах и истинной эрозии проводят этиотропную местную противовоспалительную терапию.

Псевдоэрозия – распространение однослойного цилиндрического эпителия шеечного канала за пределы наружного зева на эктоцервикс. В норме шейка матки покрыта многослойным плоским эпителием.

Псевдоэрозия встречается у 40% женщин, а в половине случаев в группе молодых женщин до 25 лет (Прилепской В.Н., 2000). Нередко это заболевание выявляется при диспансеризации у женщин, считающих себя здоровыми. Общепризнанным является представление о том, что в происхождении псевдоэрозии играют роль не столько воспалительные процессы, сколько гормональные.

Цилиндрический эпителий обычно выстилает железы и выделяет большое количество слизи, которая является причиной упорных белей.

При осмотре в зеркалах: вокруг наружного зева ярко-красная зернистая или бархатистая поверхность, легко травмируется. Бывает различной величины – от небольшого участка (3-5 мм в диаметре) до размеров, охватывающих всю поверхность эктоцервикса.

Цитологическая картина соскоба с поверхности псевдоэрозии – большое количество пролиферирующего цилиндрического и кубического эпителия, расположенного отдельными "комочками" неопределенных очертаний или в виде сосочкоподобных структур. В цитоплазме обнаруживается большое количество вакуолей, содержащих слизь. Всегда присутствуют элементы воспалительного характера, метаплазированные и плоские клетки глубоких слоев.

Кольпоскопический диагноз псевдоэрозии – эктопия – это участок эктоцервикса, покрытый цилиндрическим эпителием. Видны гроздьевидные скопления мелких шаровидных и продолговатых сосочков ярко красного цвета, который обусловлен тем, что сквозь однослойный цилиндрический эпителий, покрывающий сосочки, просвечивают многочисленные сосуды. После обработки 3% раствором уксусной кислоты контуры сосочков становятся отчетливее, их поверхность бледнеет и мутнеет. Раствором Люголя цилиндрический эпителий кратковременно окрашивается в светло-коричневый цвет, но вскоре опять розовеет.

Лечение псевдоэрозии зависит от формы заболевания.

При неосложненной форме врожденной псевдоэрозии, особенно у молодых нерожавших женщин местная терапия не требуется.

Псевдоэрозия не является противопоказанием для гормональной контрацепции. Наиболее приемлемым методом контрацепции у женщин с неосложненной формой псевдоэрозии является гормональная трехфазными комбинированными эстроген-гестагенными препаратами (тризистон, триквилар, трирегол), которые усиливают репаративные процессы в участках псевдоэрозии и способствуют ее эпителизации.

При отсутствии эпителизации псевдоэрозии на фоне приема трехфазных оральных контрацептивов в течение 1 года и при отсутствии положительной динамики по дан-

ным кольпоскопии следует провести лечение шейки матки – предпочтительнее в данной ситуации химическая коагуляция солковагином.

При осложненной форме псевдоэрозии в сочетании с воспалительными процессами вульвы, влагалища и шейки матки различной этиологии необходимо:

- общее и/или местное этиотропное лечение в соответствии с данными бактериоскопического, бактериологического и других методов исследования;
- затем выполнить диатермоэлектрокоагуляцию, лазерную вапоризацию или применить метод радиоволновой хирургии в режиме коагуляции.

Лейкоплакия – это избыточное ороговение эпителия.

При осмотре в зеркалах: белое пятно или бляшка, спаянная с подлежащей тканью (не снимается тампоном).

Цитологически – безъядерные клетки плоского эпителия (чешуйки), которые могут располагаться изолированно или пластами. Ороговение промежуточных клеток.

Кольпоскопически – белые пятна с зернистой поверхностью и перламутровым отливом, одиночные и множественные, различной величины, с ровными или зубчатыми краями. Кровеносные сосуды не видны. Йод негативные, так как в участках лейкоплакии гликоген всегда отсутствует.

Лечение лейкоплакии:

- при сочетании с воспалительными процессами вульвы и влагалища – этиотропное противовоспалительное лечение (противотрихомонадное, противогрибковое, противовирусное, противохламидийное);
- не следует применять такие средства, как облепиховое масло, масло шиповника, мазь с алоэ и другие биостимуляторы. Они могут способствовать усилению пролиферативных процессов и возникновению дисплазии шейки матки;
- к наиболее эффективным методам лечения лейкоплакии шейки матки на сегодняшний день относятся криодеструкция и CO_2 – лазерная вапоризация;
- при сочетании лейкоплакии с деформацией и гипертрофией шейки матки целесообразно применение хирургических методов лечения в стационаре;
- ножевая, лазерная или электроконизация;
- клиновидная или конусовидная ампутация шейки матки.

Полипы цервикального канала – структура полипов шейки матки характеризуется центральной соединительной ножкой, покрытой или многослойным плоским, или цилиндрическим эпителием, который образует также железистые или железисто-фиброзные структуры, расположенные в толще полипа.

При осмотре в зеркалах: в просвете цервикального канала видны округлые образования красного или розового цвета.

Кольпоскопически выявляется эпителиальный покров полипа: цилиндрический эпителий или плоский эпителий.

Гистологически структура полипов характеризуется наличием соединительнотканной ножки, покрытой эпителием, в толще которой образуются железистые или железисто-фиброзные структуры.

Лечение полипа цервикального канала – озлокачествление полипа может начинаться у основания ножки, поэтому необходимо ножевое иссечение полипа с подлежащей тканью, с обязательным раздельным диагностическим выскабливанием цервикального канала и полости матки в стационаре.

Удаление полипа в женской консультации путем откручивания не соответствует онкологическим принципам, так как при этом остается неудаленной его ножка.

Дисплазия – это морфологическое понятие, подразумевающее изменение эпителия шейки матки и влагалища различного генеза и биологической потенции (Железнов Б.И., 1984). Для нее характерна интенсивная пролиферация атипических клеток с нарушением нормального расположения слоев эпителия шейки матки, но без вовлечения в процесс поверхностного слоя и стромы. Дисплазия в отличие от фоновых заболеваний шейки матки не имеет характерных визуальных особенностей и не может быть диагностирована при осмотре шейки матки в зеркалах. Дисплазия не имеет патогномонических клинических признаков, поэтому ведущими в постановке диагноза являются морфологические (цитологические, гистологические) и эндоскопические методы диагностики. Это является наиболее существенным для принятия лечебно-профилактических мер.

Кольпоскопически чаще всего выявляется картина атипического эпителия. Кольпоскопия помогает правильно взять материал для исследования.

Дисплазия эпителия может быть обнаружена как при исследовании неизмененной шейки матки, так и в сочетании с фоновыми процессами, а также преинвазивным и инвазивным раком шейки матки. В зависимости от выраженности патологических изменений дисплазии разделяют на 3 степени, согласно классификации "цервикальной интраэпителиальной неоплазии" (CIN), предложенной Richart в 1968 г. CIN I – слабая дисплазия, CIN II – умеренная дисплазия, CIN III – тяжелая дисплазия и преинвазивный рак. Включение в категорию CIN тяжелой эпителиальной дисплазии и преинвазивной карциномы определяется сходством их ультраструктурных и цитогенетических особенностей, биологического поведения и лечебной тактики.

По классификации ВОЗ (1982), в зависимости от степени атипии клеток и глубины поражения эпителиального пласта различают три степени дисплазии.

Слабая дисплазия (1 степень) – небольшие нарушения дифференцировки эпителия с умеренной пролиферацией клеток базального слоя. Изменения захватывают 1/3 толщи эпителиального пласта. *Легкая* (простая) дисплазия характеризуется умеренной пролиферацией клеток базального и парабазального слоев эпителиального пласта. Клетки вышележащих отделов сохраняют нормальное строение и полярность расположения. Фигуры митозов обычно сохраняют нормальный вид, находятся лишь в нижней половине эпителиального пласта. Ядерно-цитоплазматическое соотношение сохраняется на уровне, характерном для данного слоя эпителия. Эпителиальные клетки верхнего отдела имеют вид зрелых и дифференцированных.

Умеренная дисплазия (2 степень) – более значительные атипические изменения клеток с поражением ? толщи эпителиального пласта. Для *умеренной* дисплазии характерно обнаружение патологических изменений эпителиального пласта во всей нижней его половине.

Тяжелая дисплазия (3 степень) – поражено 2/3 эпителиального пласта. *Тяжелая* дисплазия помимо значительной пролиферации клеток базального и парабазального слоев характеризуется появлением гиперхромных ядер, нарушением ядерно-цитоплазматического соотношения в сторону увеличения ядра; митозы встречаются часто, хотя они сохраняют нормальный вид. Признаки созревания и дифференцировки клеток обнаруживаются только в самом поверхностном отделе эпителиального пласта.

На сегодняшний день установлено, что все эти состояния являются последовательными этапами одного злокачественного процесса (дисплазия 1, 2 и 3 степени – предраковые процессы).

Дисплазия – обязательный этап малигнизации плоского эпителия шейки матки. Не существует четкой связи дисплазии с макроскопическими видимыми вооруженным и

невооруженным глазом изменениями шейки матки (псевдоэрозия и др.). Это в известной мере объясняется морфологической сущностью дисплазии, для которой характерен неизмененный поверхностный пласт эпителия. Плоскоклеточный рак шейки матки крайне редко возникает на фоне неизмененного эпителия – ему закономерно предшествует дисплазия или преинвазивный рак. Однако доказано, что дисплазия легкой и средней степени нестабильна и может регрессировать.

Лечение дисплазии шейки матки индивидуально в зависимости от ее степени тяжести и возраста больной.

Консервативные методы лечения и динамическое наблюдение возможны лишь при дисплазии слабой степени. При умеренной и тяжелой степени дислазиях (CIN I-II) и отсутствии регрессии в течение 3 месяцев дисплазии слабой степени показано хирургическое лечение. Условиями эффективности деструктивных вмешательств на шейке матки являются: 1) тщательное цитологическое, эндоскопическое и гистологическое исследование; 2) вся зона трансформации должна быть ограничена эктоцервиксом (устанавливается эндоскопически); 3) возможность дальнейшего клинико-цитологического контроля.

Дисплазия 1-2 степени, сохраняющаяся после противовоспалительного лечения, у женщин до 40-45 лет подлежит диатермокоагуляции, криодеструкции или лазерной вапоризации. При наличии сопутствующих дисплазии 1-2 степени эктропиона, деформации шейки матки у женщин старше 40 лет показана конизация шейки матки: ножевая, лазерная или электроконизация.

Лечение дисплазии 1-2 степени осуществляет акушер-гинеколог общей лечебной сети. Кольпоскопический и цитологический контроль проводится с частотой 1 раз в 3-6 месяцев в зависимости от степени тяжести. Снятие с учета производится после трех отрицательных результатов кольпоскопического и цитологического исследования, но не ранее чем через 2 года.

При дисплазии 3 степени показана широкая и высокая конизация шейки матки (можно CO_2 – лазером) или ампутация шейки матки. У женщин старше 45-50 лет при сглаженности влагалищных сводов, атрофических изменениях полового аппарата, что затрудняет выполнение органосохраняющих операций, объем расширяют до экстирпации матки.

Лечение дисплазии 3 степени проводится онкогинекологом специализированного онкологического стационара.

В прилагаемых таблицах 2 и 3 приведены диагнозы, клиническая характеристика и профилактические мероприятия при фоновых и предопухолевых заболеваниях.

Таким образом, основными условиям ведения пациентов с предопухолевыми заболеваниями шейки матки являются нижеследующие.

1. Все больные с предопухолевыми заболеваниями должны находится под наблюдением у врачей соответствующих специальностей.
2. Больные, имеющие предопухолевые заболевания с высокой вероятностью озлокачествления, подлежат систематическому наблюдению у врачей онкологов (клиническая группа I б).
3. Гистологическое исследование послеоперационного материала является строго обязательным!
4. После проведенного радикального лечения предопухолевых заболеваний необходимо проводить активное наблюдение в течение 2 лет. По истечении этого срока, при отсутствии рецидива больные снимаются с диспансерного учета.

Таблица 1. **Фоновые заболевания шейки матки**

Диагноз	Клиническая характеристика	Лечебные мероприятия	Проф. мероприятия и диспан. наблюдение	Специалист, проводящий диспансеризацию
1	2	3	4	5
Эктропион	Ярко-красная, легко кровоточащая поверхность слизистой оболочки в окружности наружного зева цервикального канала. Кольпоскопическая картина – эктопия.	При так называемых «эрозированных эктропионах» – конизация, лазерокоагуляция При небольших эктропионах – электрокоагуляция или электропунктура	Лечение послеродовой травмы и воспалительных заболеваний женских гениталий. Осмотр 1 раз в 6 месяцев	Гинеколог
Псевдоэрозия	Белесоватого или цианотичного цвета участок слизистой оболочки с усиленным сосудистым рисунком, с наличием наботовых кист, может сочетаться с деформацией и гипертрофией шейки матки. Кольпоскопическая картина – зона превращения	Электрокоагуляция, при выраженной деформации шейки – конизация, ампутация шейки матки или лазерокоагуляция.	Осмотр 1 раз в 6 месяцев	То же
Истинная эрозия	Резко очерченная, лишенная эпителия, кровоточащая поверхность, мягкая при пальпации.	Консервативное лечение в течение 1-1,5 мес. При отсутствии эффекта – иссечение со срочным гистологическим исследованием.	То же	То же
Простая форма лейкоплакии	Пятно или обширная поверхность белесоватого цвета. Выделения белого цвета, скудные или обильные.	Лечение мазевыми тампонами, при отсутствии эффекта – электрокоагуляция, лазерокоагуляция или конизация шейки матки, с последующим гистологическим исследованием.	То же	То же
Эритроплакия	Пятно красного цвета. Выделения из влагалища желтоватые, клейкие. При кольпоскопическом исследовании слизистая оболочка истончена, атрофична с множеством сосудов	Хирургическое иссечение патологического участка с последующим гистологическим исследованием	То же	То же
Рецидивирующий полипоз	Полиповидные разрастания в области цервикального канала и наружной поверхности шейки матки	Полипэктомия и раздельное диагностическое выскабливание цервикального канала и полости матки с последующим гистологическим исследованием	То же	То же

Таблица 2. **Предопухолевые заболевания шейки матки**

Диагноз	Клиническая характеристика	Лечебные мероприятия	Проф. мероприятия и диспан. наблюдение	Специалист, проводящий диспансеризацию
1	2	3	4	5
Дисплазии, возникающие в области фоновых процессов или на неизмененной шейке матки: умеренные (CIN I); выраженные (CIN II); тяжелые (CIN III)	Псевдоэрозии или истинные эрозии, возникающие чаще всего на измененной по величине и форме шейке матки. Выделения в виде обильных белей контактные, кровянистые выделения. При кольпоскопическом исследовании различные картины «атипического эпителия». При цитологическом исследовании – дисплазия эпителия разной степени (умеренная, выраженная, тяжелая).	При умеренной дисплазии допустимы противовоспалительное лечение и последующий цитологический и кольпоскопический контроль. При показаниях – ножевая биопсия. При выраженной и тяжелой дисплазии – прицельная биопсия, диагностичес-кое выскабливание цервикального канала и конизация шейки матки (ножевая, лазеро- или электроконизация) с гис-тологическим исследованием.	Систематический кольпоскопический и цитологический контроль один раз в 6 мес.	Онкогинеколог
Лейкоплакия с явлениями атипии	Бляшка белого цвета, возвышающаяся над уровнем слизистой оболочки шейки матки, имеет зернистую поверхность, четко отграничена от окружающей слизистой оболочки. Выделения обильные или умеренные белого цвета. При кольпоскопическом исследовании – «грубая лейкоплакия», «основа лейкоплазии», «зона образования полей», отдельно или в сочетании. Цитологически – «клетки поверхностного слоя с признаками ороговения, много чешуек», либо дисплазия различной степени	Конизация, лазерокоагуляция или ампутация шейки матки с одновременным диагностическим выскабливанием цервикального канала, с последующим гистологическим исследованием.	Кольпоскопический и цитологический контроль один раз в 6 мес.	То же

- Для выбора метода лечения фоновых и предраковых заболеваний шейки матки применяются цитологическое исследование, кольпоскопия, прицельная биопсия.

34.4 Классификация рака шейки матки

Классификация по стадиям (Минздрав СССР, 1985 г.)

0 стадия – преинвазивный рак, Ca in situ, внутриэпителиальный.

I а стадия – опухоль, ограниченная шейкой матки, с инвазией в строму не более 3 мм (диаметр опухоли не должен превышать 1 см), микроинвазивный рак.

Iа 1 стадия – инвазия до 1 мм.

Iа 2 стадия – инвазия от 1 до 3 мм.

I б стадия – опухоль ограничена шейкой матки с инвазией более 3 мм.

II а стадия – рак инфильтрирует влагалище, не переходя на его нижнюю треть и/ или распространяется на тело матки.

II б стадия – рак инфильтрирует параметрий на одной или обеих сторонах, не переходя на стенку таза.

III а стадия – рак инфильтрирует нижнюю треть влагалища и/ или имеются метастазы в придатках матки; регионарные метастазы отсутствуют.

III б стадия – рак инфильтрирует параметрий на одной или обеих сторонах до стенки таза и/или имеются регионарные метастазы в лимфатических узлах таза, и/или определяются гидронефроз и нефункционирующая почка, обусловленные стенозом мочеточника.

IV а стадия – рак прорастает мочевой пузырь и/или прямую кишку.

IV б стадия – определяются отдаленные метастазы за пределами таза.

Классификация рака шейки матки по системе TNM

T – первичная опухоль:

Tis – преинвазивный рак (Ca in situ).

T_0 первичная опухоль не определяется.

T_1 – рак ограничен шейкой матки.

T_{1a} – микроинвазивная карцинома (инвазия до 3мм). Случаи, которые могут быть распознаны только гистологически.

T_{1b} – инвазивная карцинома.

T_2 – рак, распространяющийся за пределы шейки матки, но не достигающий стенок таза, и/или рак, вовлекающий стенки влагалища без распространения на ее нижнюю треть, и/или рак, переходящий на тело матки.

T_{2a} – рак, инфильтрирующий только влагалище или тело матки (без инфильтрации параметриев).

$T_{2в}$ – рак, инфильтрирующий параметрий.

T_3 – рак, инфильтрирующий нижнюю треть влагалища, и/или параметрий до стенок таза (отсутствует свободное пространство между опухолью и стенкой таза).

T_{3a} – карцинома вовлекает нижнюю треть влагалища.

T_{3b} – карцинома распространяется до стенок таза и/ или вызывает гидронефроз или отсутствие функции почки вследствии сдавления мочеточника опухолью.

T_4 – рак, выходящий за пределы малого таза или инфильтрирующий слизистую оболочку мочевого пузыря или прямой кишки (наличие буллезного отека недостаточно для отнесения к символу T_4).

T_x – недостаточно данных для оценки первичной опухоли.

N – регионарные лимфатические узлы таза:

N_0 – метастазы в регионарных лимфоузлах не выявляются.

N_1 – выявляются метастазы в регионарных лимфоузлах.
N_2 – пальпируется фиксированное уплотнение на стенке таза при наличии свободного пространства между ним и первичной опухолью.
N_x – оценить состояние регионарных лимфатических узлов невозможно.

M – отдаленные метастазы:

M_0 – нет признаков отдаленных метастазов.
M_1 – имеются отдаленные метастазы, включая поражение поясничных и паховых лимфатических узлов.
M_x – недостаточно данных для определения отдаленных метастазов.

Можно провести следующую аналогию с клинической классификацией по стадиям:
Стадия 0 – Tis;
Стадия Ia – $T_{1a} N_0 M_0$;
Стадия Ib – $T_{1b} N_0 M_0$;
Стадия IIa – $T_{2a} N_0 M_0$;
Стадия IIb – $T_{2b} N_0 M_0$;
Стадия III – $T_3 N_0 M_0$; $T_{1-3} N_1 M_0$; $T_{1-3} N_0 M_0$;
Стадия IV – T_4 и/или M_1 при любых значениях T и N.

Клинико-анатомические формы рака шейки матки

1. Экзофитные формы (32%). Наблюдается ранняя симптоматика. Разрастания в виде "морской капусты", легко кровоточат при дотрагивании, покрыты темными корками.

2. Эндофитные формы (52%). Шейка матки гипертрофирована, имеет бочкообразную форму, плотная, но эластичная, темно-багрового цвета, с выраженной сетью поверхностно расположенных капилляров.

3. Смешанные формы (16%). Отмечаются кровоточащие бугристые разрастания.

4. Язвенно-инфильтративные формы встречаются при запущенных стадиях рака шейки матки и являются следствием распада и некроза опухоли в основном при эндофитных формах.

Характер опухоли оказывает существенное влияние на закономерности распространения злокачественного процесса. Так, экзофитные формы наиболее благоприятны в прогностическом отношении. Эндофитные – обладают высокой способностью к распространению. Распространение рака шейки матки происходит либо по протяжению, либо метастатическим путем (лимфогенным, гематогенным или лимфогематогенным). Для рака шейки матки закономерно раннее метастазирование. Метастазирование происходит в крестцовые, запирательные, наружные и внутренние подвздошные, параметральные параректальные лимфоузлы.

Гистологические формы рака шейки матки

1. Рак плоскоклеточный:
1а. Рак плоскоклеточный неороговевающий;
1б. Рак плоскоклеточный ороговевающий;
1в. Низкодифференцированный плоскоклеточный рак.
2. Рак железистый.

34.5 Клиника рака шейки матки

При выяснении анамнеза необходимо обратить внимание на перенесенные заболевания, нарушение менструальной и репродуктивной функции кишечника и мочевого пузыря. Возраст больной. Семейное положение, образ жизни.

Первичная симптоматика. Рак шейки матки принадлежит к опухолям, которые длительное время протекают бессимптомно. Появление клинических симптомов и жалоб говорит о далеко зашедшем опухолевом процессе. Наиболее часто больные предъявляют жалобы на обильные бели, кровянистые выделения и боли. Бели носят жидкий, водянистый характер, которые обусловлены лимфореей из участка опухоли, подвергшегося некрозу или распаду. Кровотечения – самый частый клинический симптом. Кровотечения при раке шейки матки носят характер многократно, беспорядочно повторяющихся кровянистых выделений. В начале заболевания кровянистые выделения часто носят характер контактных, возникают после полового сношения, натуживания или пальцевого исследования шейки матки. Боли по своему характеру, локализации, интенсивности бывают различны. Локализуются в поясничной области, крестце и под лоном.

Вторичные симптомы. Развиваются в результате регионарного метастазирования, прорастания соседних органов, присоединения воспалительного компонента (боли, температура, отек конечностей, нарушение функции кишечника, мочевыделительной системы).

Общие симптомы: общая слабость, утомляемость, снижение работоспособности.

Общий осмотр. Бледность кожных покровов и слизистых оболочек может указывать на длительную кровопотерю (хроническую постгеморрагическую анемию), желтушный или сероватый оттенок позволяет предположить тяжелое истощающее заболевание. Обращают внимание на наличие метастатических образований в пупке, форму живота (шаровидная, овальная, бугристая, симметрическая или асимметрическая). Форма живота зависит от скопления в брюшной полости асцитической жидкости либо наличия опухоли, метеоризма. При явлениях асцита живот в положении больной на спине уплощен посредине и выпячен в боковых отделах. Пальпация и перкуссия живота позволяют определить наличие жидкости в животе, локализацию, величину, границы, консистенцию, смещаемость опухолевых образований. В динамике измеряют размеры живота (окружность на уровне пупка, расстояние от верхнего полюса опухоли до середины лона). Обязательным является осмотр молочных желез. Он предусматривает оценку их размера, выявление гипоплазии, гипертрофии, опухолевых образований, проверяют наличие отделяемого из сосков. Осмотр молочных желез проводят в положении стоя и лежа.

Гинекологическое исследование. При осмотре шейки матки в зеркалах можно обнаружить опухолевые разрастания различных размеров и различного уровня, стекловидно-красного или желтого цвета, похожие на "мацерированную при кипячении ткань" с некротическими изъязвившимися участками. Характерным для ракового изъязвления является желтое дно, выдающиеся края по форме хорошо очерченного вала, чрезвычайная хрупкость (по Хробаку – проваливание зонда, кровоточивость). Влагалищно-прямокишечное исследование позволяет определить форму, консистенцию, подвижность шейки матки, состояние связочного аппарата и тазовой клетчатки.

34.6 Диагностика рака шейки матки

Диагностика рака шейки матки основана на установление диагноза и степени распространенности процесса. При ранних стадиях РШМ основным методом является кольпоскопический.

При кольпоскопии может быть обнаружена экзофит (плюс ткань) с обильной неправильной по своему расположению васкуляризацией, с сосудами, извилистыми как штопор или шпилька, расположенными поверхностно и легко повреждаются. Сосуды почти никогда не разветвляются в виде дерева, с типичным уменьшением калибра по направлению к периферии, а составляют отдельно идущие сети без разветвлений на весьма больших расстояниях с разным калибром, причудливыми контурами. "Мозаика" выпуклая, грубая, глубокая, стекловидная, желтоватая. Лейкоплакия множественная, изъязвившаяся, бородавчатая. Зона превращения атипичная.

Выделяют следующие кольпоскопические типы ранних стадий рака шейки матки:

I тип – отчетливо ограниченные, несколько возвышающиеся очаги светло-розового или белого цвета, состоят из мелких кругловатых или овальных бугорков, в каждой из них расположен штопоровидно извитой крупный сосуд. На периферии очага петли сосудов короче и мельче. Клинически диагностируется как псевдоэрозия или эрозированный эктропион.

II тип – возвышающиеся очаги. Поверхность которых состоит из многочисленных крупных, розоватых различной ширины и длины неправильных овалов или многоугольников. Между овалами располагаются крупные извилистые сосудистые сплетения.

III тип – отчетливо ограниченный возвышающийся участок, состоит из продолговатых несколько уплощенных отростков, различной величины с несколько утолщенной вершиной. В каждом отростке располагается удлиненная, утолщенная, извилистая петля, имеющая форму шпильки. Иногда вершина петли может иметь форму запутанного клубочка. Клинически на поверхности шейки матки у наружного зева выявляется несколько возвышающиеся кровоточащие при дотрагивании участки. Гистологически – Ca in situ или микрокарцинома.

I, II, III тип – от 3% раствора уксусной кислоты ткань белеет и набухает. Раствор Люголя окрашивается в желтый цвет, но вскоре вновь принимает розовый оттенок.

IV тип – небольшие и неглубокие изъязвления с желто-розовым мелкобугристым дном, ограниченные несколько возвышенным краем. У поверхности дна язвы располагаются атипичные кровеносные сосуды – штопорообразные или извитые петли в виде шпилек.

V тип – толстые чешуйчатые лейкоплакии.

Морфологическое исследование. Результаты цитологического исследования классифицируются по пятибалльной системе Papanicolau (1943 г.), принятой во многих странах:

1) отсутствие атипических клеток;

2) атипические клетки без признаков злокачественности;

3) подозрение на рак;

4) некоторые признаки рака;

5) рак.

Цитологический метод высокодостоверен, но все же связан с возможностью ошибок. Сравнительно невысокая частота ложноотрицательных заключений делает этот метод

незаменимым при массовых исследованиях. Вместе с тем отмечаются значительные расхождения цитологических и гистологических данных при дисплазии и преинвазивном раке. В связи с возможностью ложноположительных цитологических заключений лечение не должно начинаться до получения гистологического подтверждения диагноза.

Дополнительными методами диагностики распространенности опухолевого процесса является: КТ и УЗИ малого таза для определения объема опухоли шейки матки и наличия инфильтратов в параметриях; цистоскопия и ректороманоскопия для исключения прорастания опухоли в мочевой пузырь, прямую кишку; экскреторная урография – исследование функциональной способности мочевыделительной системы; рентгенологическое исследование органов грудной клетки.

34.7 Принципы и методы лечения рака шейки матки

Терапия больных раком шейки в современных условиях развивается в трех основных направлениях:

- метод сочетанной лучевой терапии,
- метод комбинированного лечения,
- хирургический метод лечения.

Выбор метода лечения определяется стадией рака шейки матки, зависит от общего состояния и возраста больной, сопутствующих заболеваний, формы роста опухоли, состояния репродуктивной и менструальной функции.

Варианты лечения при преинвазивном раке шейки матки

Репродуктивный период: конусовидная электроэксцизия, ножевая ампутация, криодеструкция, лазерная деструкция, лазерная конусовидная эксцизия, ультразвуковая ампутация шейки матки.

При небольшой зоне поражения или укороченной шейки матки, а также при вариантах, когда патологический процесс частично переходит на слизистую оболочку влагалища, возможна диатермокоагуляция или лазерная коагуляция.

В определенных клинических ситуациях у молодых пациенток приходится выполнять экстирпацию матки без придатков:

- при обширном поражении сводов влагалища (экстирпация матки с верхней третью влагалища);
- при резком укорочении шейки матки;
- когда имеется морфологически доказанный факт распространения злокачественного процесса на эндоцервикс;
- при сопутствующих гинекологических заболеваниях (миома матки, выраженный наружный и внутренний эндометриоз, опухоли яичников);
- при нерадикальной органосохраняющей операции (рак по линии разреза).

В *постменопаузальном периоде* всем пациенткам желательно выполнить экстирпацию матки с придатками.

Варианты лечения при микроинвазивном раке шейки матки

Самым распространенным и надежным методом лечения является экстирпация матки без придатков у пациенток репродуктивного периода и с придатками у пациенток старше 50 лет. Наряду с этим, допустимы варианты органосохраняющего лече-

ния (удаление только шейки матки) у молодых пациенток, желающих сохранить генеративную функцию. Однако подобный подход требует особо тщательного и точного выяснения параметров заболевания, внимательного изучения операционного препарата по линии разреза и упорных мероприятий по патогенетической профилактике в послеоперационном периоде. Такие пациентки требуют строгого динамического наблюдения с обязательным цитологическим контролем.

За последние годы, благодаря интенсивному развитию и внедрению лапароскопии в гинекологическую и онкологическую практику, при микроинвазивном раке могут рассматриваться варианты сочетания ножевой (лазерной, ультразвуковой) ампутации шейки матки и лапароскопической лимфаденоэктомии (при LVI+).

Критерий излечения – один из важных моментов в оценке результатов лечения начальных форм рака шейки матки.

Хирургия инвазивного рака шейки матки

История хирургического лечения инвазивного рака шейки матки (РШМ) насчитывает более 100 лет. Первые операции по поводу РШМ были выполнены в Европе и России во второй половине XIX века. Приоритет разработки и внедрения радикальных хирургических вмешательств при РШМ, безусловно, принадлежит австрийскому врачу-гинекологу Вертгейму (Wertheim) и датируется 1902 г. В монографии Вертгейма 1911 г. "Расширенная абдоминальная операция при рака шейки матки" описаны результаты 500 расширенных гистераэктомий. Позднее ряд выдающихся отечественных и зарубежных гинекологов многие годы своих исследований посвятили усовершенствованию техники расширенных операций и повышению их радикальности. Усилиями А.Т.Губарева, И.Л.Брауде, Л.Л.Окинчица, Н.Н.Никольского, А.И.Сереброва, В.П.Тобилевича, Л.А.Новиковой, Я.В.Бохмана, В.П.Козаченко техника расширенной гистероэктомии при РШМ прочно укоренилась в отечественной онкогинекологии, а ее широкое внедрение позволило излечить десятки тысяч женщин, страдающих РШМ. Весомый вклад в разработку отдельных этапов операции Вертгейма внесли зарубежные исследователи (Okabayashi, 1921; Meigs, 1944, 1951; Werner, Zederl, 1960; Mitra, 1961; Magara, 1967, и др.).

В случаях, когда при глубине инвазии опухоли в строму до 3 мм обнаруживаются микроэмболы опухолевых клеток в кровеносных или лимфатических сосудах и возрастает риск метастатического поражения регионарных лимфатических узлов, больной следует выполнить модифицированную расширенную экстирпацию матки с придатками (или без придатков). Прямые показания к выполнению модифицированной расширенной экстирпации матки появляются при глубине инвазии опухоли в строму шейки матки от 3 до 5 мм (более 3 мм), иначе говоря, при IA 2 стадии. Строго говоря, модифицированная расширенная экстирпация матки разработана и предложена Я.В.Бохманом (1964) для рака тела матки, но именно эта операция является адекватным хирургическим вмешательством для части больных микроинвазивным РШМ с IA1 стадией (при обнаружении микроэмболов в лимфатических и кровеносных сосудах) и для всех больных с IA 2 стадией заболевания.

В настоящее время наиболее распространенной и часто применяемой во всем мире операцией для лечения инвазивного РШМ IB-IIA стадий является расширенная экстирпация матки с придатками (или без придатков), известная повсеместно как операция Вертгейма.

Хирургические вмешательства, выполняемые при инвазивном РШМ, классифицированы по пяти типам (Piver M., Ratledge F., Smith J., 1974). Экстрафасциальная экстирпация матки обозначена как операция I типа. Модифицированная радикальная экстирпация матки (II тип) включает удаление медиальной половины кардинальных и крестцово-маточных связок. Радикальная экстирпация матки (III тип), описанная Meigs (1944-1951), предусматривает удаление большой части кардинальных, крестцово-маточных связок, верхней трети влагалища и лимфатических узлов таза. При расширенной радикальной экстирпации матки IV типа удаляются периуретральные ткани, резецируется верхняя пузырная артерия и три четверти влагалища. Операция V типа, которая обозначается как частичная экзентерация, предусматривает удаление дистальных отделов мочеточников и мочевого пузыря и выполняется при прорастании опухоли в мочевой пузырь.

В отечественной литературе прекрасное описание усовершенствованной операции Ветргейма представлено Я.В.Бохманом в 1989 г. в его фундаментальном клиническом труде "Руководство по онкогинекологии". При подготовке больной к усовершенствованной операции Вертгейма хирург должен максимально точно знать распространенность опухолевого процесса, состояние смежных органов и объективно представлять резервные возможности больной.

Операция в запланированном объеме теряет смысл при интраоперационном выявлении экстрагенитальных органных метастазов, неудалимых конгломератов метастатически измененных поясничных лимфатических узлов с прорастанием опухоли в крупные сосуды. Транстуморальное оперирование при РШМ недопустимо.

Техника операции расширенной экстирпации матки

После ревизии органов брюшной полости и малого таза, тело матки выводят в рану, вдоль ребер матки с каждой стороны накладываются прямые зажимы Вертгейма или Кохера, которыми клеммируются медиальные части маточных труб, мезосальпингс, круглые связки и собственные связки яичников. На следующем этапе операции производится клеммирование, пересечение и лигирование круглых маточных (lig. teres uteri) и воронко-тазовых (подвешивающих яичник, lig. suspensorium ovarii) связок непосредственно у стенок таза. Далее острым путем рассекается пузырно-маточная складка (plica vesicouterina) и выполняется отсепаровка мочевого пузыря. На следующем этапе операции широко раскрываются забрюшинные пространства. Рассечение париетальной брюшины вверх в проекции общей подвздошной артерии (a. iliaca communis) справа позволяет обнажить брюшной отдел аорты и нижний полой вены, вниз в проекции наружной подвздошной артерии открывает доступ к запирательной ямке и параметральному пространству. При стандартном объеме лимфаденоэктомии, которая производится только острым путем, выполняется удаление общих подвздошных лимфатических узлов с обязательной лимфаденоэктомией паракавальных и параортальных лимфатических коллекторов. Проксимальной границей лимфаденоэктомии является узел Клоке-Розенмюллера-Пирогова, который локализуется в бедренном канале. При необходимости удаляются латеральные крестцовые, верхние и нижние ягодичные лимфатические узлы. При формировании блока жировой клетчатки с включенными в нее лимфатическими узлами следует избегать пересечения верхней пузырной артерии (a. vesicalis superior), что в послеоперационном периоде ведет к длительной атонии мочевого пузыря. Маточные сосуды (a. et.v. uterinae) клем-

мируют, пересекают и лигируют латеральнее мочеточника. На следующем этапе операции хирург должен выделить устья мочеточников. С этой целью следует клеммировать, пересечь и лигировать латеральную часть пузырно-маточной связки (lig.vesicouterinum) и острым путем произвести отсепаровку нижней трети мочеточников до места впадения последнего в мочевой пузырь. Следует избегать полной отсепаровки мочеточника от кардинальной связки у его устья, так как это увеличивает риск возникновения мочеточниковых свищей. Далее матка отводиться к лону, рассекается задний листок широкой маточной связки, острым путем отсепаровывается передняя стенка прямой кишки. После выполнения этого технического приема хорошо визуализируется параректальное пространство, которое с латеральных сторон ограничено крестцово-маточными связками (lig. uterosacrales). Последние клеммируются, пересекаются и лигируются непосредственно у места прикрепления к крестцу. Хирургическую обработку кардинальных связок (lig. cardinals) Вертгейм называл основным пунктом (punctum fixum) всей операции. В кардинальных связках проходят основные лимфатические сосуды, которые обеспечивают отток лимфы от шейки матки. Отсюда клеммирование, пересечение и лигирование этих связок должно выполняться непосредственно у стенок таза.

После отсечения кардинальных связок вдоль влагалища по направлению сверху вниз, несколько отступив латерально, чтобы на удаляемом препарате осталась паравагинальная клетчатка, поэтапно справа и слева накладываются зажимы Вертгейма. Таким образом, решается и вторая важная хирургическая задача – клеммирование, пересечение и лигирование вагинальных ветвей маточных сосудов. Влагалище может быть резецировано на любом уровне или удалено полностью, например, в случае перехода опухоли на нижнюю треть влагалища. Верхняя треть влагалища при выполнении усовершенствованной операции Вертгейма удаляется обязательно. После удаления препарата боковые отделы культи влагалища прошивают узловыми швами, а передняя и задняя стенки – Z – образными швами. Производится тщательный гемостаз всей раневой поверхности. Задний листок широкой маточной связки подшивается к задней стенке влагалища, брюшина мочевого пузыря – передней.

В забрюшинные пространства по ходу подвздошных сосудов или в запирательную ямку помещаются дренажные трубки, которые выводятся через культю влагалища. Вакуум-дренирование необязательно в связи с тем, что сплошная перитонизация забрюшинных пространств и малого таза резко снижает частоту образования ложных лимфатических кист, нагноение которых является грозным осложнением операции Вертгейма. После туалета брюшной полости переднюю брюшную стенку ушивают послойно наглухо.

Наиболее частыми интраоперационными осложнениями при выполнении расширенной гистерэктомии являются ранение мочевого пузыря, мочеточников и крупных сосудов, которые устраняются во время операции.

В раннем послеоперационном периоде самые грозные осложнения – кровотечения, эмболия легочной артерии и спаечная кишечная непроходимость.

Характерными отсроченными осложнениями операции Вертгейма являются образование мочеточнико-влагалищных и пузырно-влагалищных свищей (1-2%), гипо- и атония мочевого пузыря и мочеточников с развитием восходящей инфекции (30-50%) и образование ложных забрюшинных лимфатических кист (5-10%). В структуре различных послеоперационных осложнений у больных РШМ после расширенных хирур-

гических вмешательств преобладают раневые инфекции и инфекции мочевыводящих путей, частота которых, по данным различных авторов, колеблется от 46% до 77,5%. Внедрение рациональной антибиотикопрофилактики позволило нам снизить частоту послеоперационных инфекционных осложнений до 15,6%.

Отдаленные результаты хирургического лечения микроинвазивного РШМ составляют 97-98%. Выживаемость больных РШМ в I "в" стадии без метастазов в регионарные лимфатические узлы при хирургическом, лучевом и комбинированном лечении одинакова и равна 85-90%, а по данным некоторых авторов, достигает 95%. Определяющим фактором прогноза у операбельных больных РШМ Iв-IIа стадий является метастатическое поражение регионарных лимфатических узлов. Частота 5-летних излечений снижается на 50% при поражении лимфатических узлов таза и не превышает 25% при метастазах в поясничные лимфатические узлы. При двусторонних множественных метастазах риск регионарного рецидива РШМ в 2 раза выше, чем у больных с 1-3 метастазами, локализованными в лимфатических узлах таза с одной стороны. При размерах первичной опухоли менее 2см частота 5-летних излечений составляет 90%, от 2 до 4 см – только 40% (Kenneth D., Hatch Yao S. Fu, 1996).

У больных РШМ с перечисленными факторами, отягощающими прогноз заболевания, обязательна послеоперационная лучевая терапия или химиолучевое лечение.

Лучевая терапия рака шейки матки

Лучевая терапия в качестве самостоятельного метода или как компонент комбинированного лечения используется более чем у 90% больных раком шейки матки. Несомненно, в определении тактики лечения рака шейки матки решающее значение имеет стадия заболевания. В настоящее время сформировались определенные приоритеты в выборе метода лечения больных раком шейки матки в зависимости от распространенности заболевания. Если сочетанная лучевая терапия при клинически локализованных процессах (I-II а стадии) наряду с комбинированным лечением является методом выбора, то для большинства больных с местно-распространенными формами заболевания (IIb-III стадии) сочетанная лучевая терапия – не только основной, но чаще единственно возможный метод лечения. При проведении лучевой терапии при I стадии рака шейки матки 5-летний срок переживают от 76 до 97,5% больных, при II стадии – 48-75% пациенток, при III стадии – от 17-27% до 42-62%; IV стадия является противопоказанием для радикального лечения рака шейки матки. Показатели 5-летней выживаемости после паллиативного лучевого лечения этих больных колеблются от 0 до 9-12%. Несмотря на проведенное лечение, от 30-45% больных погибают в течение первых 5 лет от прогрессирования основного заболевания, включая развитие регионарных и отделенных метастазов.

В основе метода лучевой терапии РШМ лежит концепция анатомической зоны, согласно которой опухоль должна подвергаться воздействию в едином блоке с регионарными лимфатическими узлами и путями лифооттока. Непосредственное подведение терапевтических доз излучения к первичной опухоли достигается внутриполостной гамма-терапией. Однако, при этом на пристеночные отделы таза, где располагаются регионарные лимфатические узлы и латеральные отделы связочного аппарата матки приходится незначительная часть дозы. Для устранения диспропорции между уровнями доз в первичной опухоли и зоне лимфогенного метастазирования внутриполостное облучение сочетается с дистанционной лучевой терапи-

ей. При назначении лучевого лечения ответственной задачей в работе врача радиолога является выбор оптимальных условий облучения, при которых первичная опухоль и зоны регионарного метастазирования будут находиться в зоне максимального лучевого воздействия, а лучевые нагрузки на соседние с шейкой матки полостные органы сведены до минимума. Выполнение указанных требований не возможны без рентгенологических исследований, которые позволяют уточнить границы и размеры клинически обоснованного объема облучения, дают возможность осуществить контроль за правильностью выбора полей облучения и обеспечивают условия его дозиметрической верификации.

Дистанционное облучение, применяемое на первом этапе сочетано-лучевой терапии способствует уменьшению воспалительного компонента, почти всегда сопровождающего опухолевый процесс. В опухоли наступают дистрофические изменения, уменьшается ее объем и создаются благоприятные условия для последующей внутриполостной гамма-терапии. Методики дистанционной терапии рака шейки матки предполагают на I этапе облучение первичного очага и зон регионарного метастазирования, а на II этапе – латеральных отделов параметральной клетчатки и лимфатических узлов. Целесообразность проведения дистанционного облучения малого таза в дозе 16,0-20,0 Гр. до контактной терапии поддерживают как отечественные, так и зарубежные радиологи.

Клинический опыт дистанционной лучевой терапии опухолей шейки матки показывает, что наиболее распространенным методом является статический с 2 и 4 противолежащих полей размерами 16 х 15-18 см и 6 х 15-18 см. Однако, в последние десятилетия получило распространение ротационное 2-осевое и 4-секторное облучение с расстоянием между центрами вращения 6-10 см и углами вращения 60-80 или 120-200 градусов. Наряду с традиционными вариантами статической и ротационной гамма-терапии широко применяется тормозное излучение высоких энергий (25 МэВ), позволяющее концентрировать максимум дозы на заданной глубине с резким снижением вне очага поражения, что способствует уменьшению частоты лучевых осложнений.

В настоящее время внутриполостное облучение проводится с использованием трех различных вариантов. Проведение внутриполостной гамма-терапии по классическому методу предполагало использование источников излучения стандартной низкой активности (^{226}Ra, а в последующем ^{60}Co и ^{137}Cs) с применением практически только одного протяженного способа облучения и различающихся по длительности сеансов облучения (22-120 ч.), их числу (1-5) и уровню поглощенных доз (50-100 Гр.).

При использовании различных модификаций классических систем внутриполостной лучевой терапии рака шейки матки показана возможность радикального излечения больных как начальных стадий, так и запущенных форм. Вместе с тем, внутриполостная лучевая терапия в традиционных вариантах имела ряд существенных недостатков, ограничивающих возможность индивидуального подхода к лечению больных.

Существенные изменения в принципах внутриполостного облучения связаны с разработкой методов последовательного введения аппликаторов (afterloading) и источников ионизирующего изучения. Методика simple afterloading основана на ручном последовательном введении эндостатов и источников низкой активности; методика автоматизированного введения осуществляется с использованием источников высокой активности (remote afterloading). К числу основных преимуществ метода afterloading относятся:

- обеспечение дифференцированного подхода к выбору способа внутриполосного облучения;
- более высокая степень комфортности и воспроизводимости лечения за счет сокращения длительности сеанса облучения до нескольких минут;
- обеспечение возможности формирования индивидуальных дозовых распределений принципиально любой формы и протяженности;
- возможность разработки новых подходов к проблеме фракционирования дозы излучения.

В настоящее время существует большое количество шланговых аппаратов для контактной терапии на основе источников ^{60}Co, ^{137}Cs, ^{252}Cf, ^{192}Ir, имеющих различные физико-технические характеристики и мощности дозы излучения. Использование различных аппаратов и источников излучения для внутриполостного облучения рака шейки матки обусловили необходимость оптимального дозиметрического планирования и расчета поглащенных доз в мишени. Поскольку ни одна система не разработана настолько, чтобы удовлетворить всем критериям заданной дозы, наиболее часто используются три системы в различных формах и комбинациях. Наиболее широко используется манчестерская система, характеризующаяся определением доз в четырех точках: в точке А, точке В, в точках на мочевом пузыре и прямой кишке. Длительность облучения рассчитывается по мощности дозы в точке А, хотя при планировании облучения принимаются во внимание дозы и в других точках. При компьютерном планировании облучения большинство пользователей манчестерской системы, помимо получения дозы в четырех обозначенных точках, исследуют изодозные распределения во фронтальной и сагиттальной плоскостях. Точка А по-прежнему остается точкой дозирования, и первоначально она была определена как точка, лежащая на 2 см выше бокового свода влагалища и на 2 см в сторону от цервикального канала. Позднее она была переопределена как точка, которая должна лежать на 2 см выше наружного конца цервикального маточного эндостата и на 2 см в сторону от цервикального канала. Точка В находится сбоку от точки А на расстоянии 3 см. Идеально точка А находиться на месте пересечения маточных сосудов с мочеточником. Предполагается, что возможная степень облучения этих структур является главным ограничивающим фактором при облучении шейки матки. Однако в зависимости от размеров шейки матки точка А может лежать внутри или вне опухоли, что может привести к риску занижения дозы в случае больших очагов и к передозировке в случае малых опухолей.

Анализ результатов лечения рака шейки матки на аппарате "Selectron – MDR" позволяет считать, что внутриполостное облучение источниками ^{137}Cs по эффективности не уступает облучению источниками ^{60}Co. Однако схемы фракционирования, используемые при лечении рака шейки матки на аппарате "Selectron – MDR", отличаются большим разнообразием. В отечественной практике используются разовые очаговые дозы от 5 до 10-12 Гр. 1 раз в неделю с подведением суммарных очаговых доз 40-58 Гр. По данным зарубежной литературы, разовая очаговая доза при внутриполостном облучении на аппарате "Selectron – MDR" широко варьирует в пределах от 2-5 Гр. до 16-30 Гр. с числом фракций соответственно от 7-10 до 2-3. В настоящее время в России накоплен большой опыт по использованию ^{252}Cf для контактной лучевой терапии опухолей различной локализации, в том числе и рака шейки матки. Разовая очаговая доза в точке А 10,0 Гр. (ОБЭ-3) при ритме облучения 1 раз в неделю, количество фракций – 4-5.

Противопоказанием к лучевому лечения больных РШМ являются: воспалительные процессы в виде осумкованного пиосальпинкса, эндометрия, параметрит; отдаленные метастазы, прорастание смежных с шейкой матки полостных органов и костей таза; острый нефрит, пиелит, хронические воспалительные заболевания мочевого пузыря и прямой кишки с частыми обострениями и изменениями их слизистой оболочки; атрезия, стеноз влагалища или пороки развития наружных половых органов, не позволяющие провести внутриполостное облучение; опухоль яичников, миома матки или беременность, сопутствующие раку шейки матки.

Осложнения лучевой терапии. В настоящее время в большинстве радиологических центров используется классификация лучевых осложнений радиотерапевтической онкологической группы совместно с Европейской организацией по исследованию и лечению рака (RTOG/ EORC, 1995). Эта классификация построена с учетом различных клинических проявлений ранних и поздних лучевых повреждений. К ранним относят лучевые повреждения, развивающиеся в процессе лучевой терапии или в ближайшие 3 мес.(100 дней) после нее. Такое ограничение установлено в соответствии с результатами радиобиологических исследований, показавших, что это крайний срок восстановления сублетально поврежденных клеток. Поздними считают местные лучевые повреждения, развившиеся после указанного срока. При этом поздние лучевые повреждения могут быть бинарными, т.е. реакция тканей происходит по типу "да-нет", градационными (имеющими различную степень выраженности) и непрерывными. Все эти повреждения оцениваются по шестибалльной шкале (от 0 до 5) с учетом степени тяжести их проявлений, при этом символу "0" соответствует отсутствие изменений, а "5" – смерть пациента в результате лучевого повреждения. (Шкала оценки поздних лучевых повреждений RTOG/ EORC).

При оценке степени тяжести поздних лучевых повреждений широко используется также четырехуровневая классификация, разработанная в ЦНИРРИ Минздрава РФ. В соответствии с этой классификацией поздние лучевые повреждения прямой кишки и мочевого пузыря подразделяются на катаральные, эрозивно-десквамативные, язвенные и свищевые. Следует подчеркнуть, что возникновение лучевых повреждений той или иной степени выраженности является закономерным при проведении лучевого и комбинированного лечения. Важным является то, чтобы их частота не превышала допустимого уровня в 5%, определенного рекомендациями МКРЗ. При этом не должно быть повреждений 4-5 степени тяжести, вызывающих инвалидизацию или смерть пациента

Профилактика поздних лучевых осложнений у больных раком шейки матки. Профилактика поздних лучевых осложнений мочевого пузыря и прямой кишки предполагает, прежде всего, максимальную оптимизацию лучевого лечения с учетом современных достижений радиологии и особенностей опухолевого процесса конкретных больных. При планировании курса лучевой терапии необходимо, прежде всего, рациональное соблюдение уровня суммарных поглощенных доз, соблюдение дозных ограничений, основанных на данных радиочувствительности тканей и органов. При этом большое внимание должно уделяться оптимальному дозиметрическому планированию, выбору обоснованных дозовременных соотношений с учетом мощности дозы и поправок на биологический эффект. Для уменьшения уровней поглощенных доз в области смежных с маткой органов могут использоваться защитные блоки, фильтры, методы подвижного облучения Изменение величины разовой дозы, длительности курса лечения, применение расщепленных методик облучения также могут оказать существенное влияние на час-

тоту и степень тяжести лучевых повреждений. В последнее время при лечении новообразований органов малого таза широко используются нетрадиционные режимы ускоренного динамического гиперфракционного облучения. При этом сокращается общее время лечения, что позволяет добиться быстрого регресса опухоли и ее реоксигенации. Кроме того, дневное дробление дозы является профилактикой поздних повреждений нормальных тканей, в то время как туморoцидное действие остается высоким. Появление методик конформной лучевой терапии и повышение точности укладок пациентов позволили существенно расширить терапевтический интервал лучевого воздействия без возрастания лучевых осложнений. С целью усиления повреждающего действия радиации на опухоль, а также для ослабления лучевого воздействия на нормальные органы и ткани в настоящее время широко используется радиомодификация. При этом применяются как физические (лазерное излучение, магнитотерапия), так и химические факторы (антиоксиданты, цитостатики, гипергликемия). Теоретически обоснованным является метод гипооксирадиотерапии. Снижение оксигенации нормальных тканей путем вдыхания смеси 10% кислорода и 90% азота (турникетная гипоксия) позволяет увеличить разовые и суммарные поглощенные дозы на 20-40% без возрастание частоты лучевых осложнений со стороны смежных с маткой органов.

Важным элементом профилактики поздних лучевых повреждений является санация мочевого пузыря (уросептики, мочегонные), прямой кишки (регуляция функции кишечника, лечебные микроклизмы) до начало лечения. Специфическая лекарственная профилактика лучевых повреждений мочевого пузыря и прямой кишки осуществляется путем локального применения диметилсульфанида (ДМСО) в процессе лучевой терапии (Холин В.В. и др., 1985): 10-20% водный раствор, который готовится непосредственно перед использованием, вводится в полость мочевого пузыря и прямую кишку по 10 мл за час до начала сеанса внутриполостного облучения. Вливание раствора ДМСО переносится больными, как правило, совершенно безболезненно. В единичных случаях больные отмечают появление легкого жжения после введения препарата в мочевой пузырь и прямую кишку. Применение ДМСО по указанной схеме приводит к снижению выраженности реакций мочевого пузыря и прямой кишки в процессе лучевой терапии, а также к снижению частоты поздних лучевых осложнений примерно в 2 раза. Наконец, в комплексе профилактических мероприятий должны быть предусмотрены коррекция общего состояния больной, лечение хронических заболеваний. С этой целью целесообразно назначение препаратов, регулирующих функцию кишечника и мочевыведения, назначение витаминов, ферментов, препаратов, улучшающих тканевой кроваток, обладающих противовоспалительным, антиоксидантным действием. Адекватная коррекция общесоматического статуса больных, подвергающихся лучевой терапии, является обязательным элементом профилактики поздних лучевых повреждений. В целом, многоцелевая профилактика лучевых повреждений должна включить в себя комплекс радиологических мероприятий в сочетании с местным и системным терапевтическим воздействием.

Лечение поздних лучевых повреждений у больных раком шейки матки

Совершенствование методов планирования и воспроизведения сеансов облучения с применением препаратов, направленно изменяющих радиочувствительность опухолевых и нормальных тканей, привело к снижению частоты и тяжести поздних лучевых осложнений. Однако следует подчеркнуть, что у 10-40% больных раком шейки

матки такие осложнения до сих пор наблюдаются. При этом они могут быть более тягостными, чем основное онкологическое заболевание (например, ректовагинальные или ректовезикальные свищи). Лечение поздних лучевых повреждений представляет собой довольно трудную задачу. Это связано с тем, что для них характерны, как правило, необратимые изменения, хотя нередко могут развиваться и компенсаторные механизмы. По данным разных авторов, временное излечение достигается лишь у 35-65% больных, а рецидивы наблюдаются у 30-80% пациенток. Лечение поздних повреждений, так же как их профилактика, должно включать в себя комплекс мероприятий местного и системного характера.

Местное лечение лучевых повреждений кишечника должно быть направленно на ликвидацию воспалительного процесса с последующей стимуляцией репаративных процессов в пораженном участке кишки. В.В.Холин и соавт. предложили метод аппликационного интраректального лечения лучевых ректитов. При этом лекарственные смеси, в которые входят антибиотики, фолиевая кислота, витамин B_{12}, гидрокортизон, вводят через катетер с помощью шприца интраректально несколько выше уровня повреждения, определяемого при ректоскопии. Аппликации осуществляются 2 раз в сутки длительностью 40-60мин. При катаральных ректитах сроки лечения обычно составляют 12-14 дней, при эрозивно-десквамативных – 3-4 нед. Больные с язвенно-инфильтративными ректитами требуют более длительного лечения. Рубцевание язвы прямой кишки без выраженного стеноза последней происходит в сроки от 1,5 до 2 мес. М.С.Бардычев (1996) полагает, что оптимальной является схема использованием на 1-м этапе настоев ромашки в виде очистительных клизм (2 нед.); в дальнейшем – 5% раствора димексида в сочетании с 30 мг преднизолона (2-3 нед.), который вводят в толстую кишку с учетом уровня поражения; на заключительном этапе показаны масляные микроклизмы, мази метилурацила, каратолина, шиповника или облепихи (2-3 нед.). Больным, у которых отмечается интенсивные боли в прямой кишке, рекомендовано сочетание интраректального и пресакрального введения препаратов. Для пресакральных введений используется следующая пропись: гидрокортизон – 25 мг, витамин B_{12} – 400 мг, левомицитин – 1,0, новокаин 0,25% – 40-60 мл. Указанные препараты обладают противовоспалительным и стимулирующим репаративную регенерацию тканей действием. Курс лечения включает 4-6 инъекций, выполняемых с промежутками в 5-6 дней. При реализации лечения лучевых осложнений прямой кишки необходимо помнить о целесообразности:

1) включать в смеси антибиотики с широким спектром антимикробного действия и предусматривать их чередование;

2) осуществлять смену аналгезирующих препаратов во избежание раздражающего действия при длительном применении;

3) использовать эластические катетеры, обеспечивая атравматичное их введение при интраректальных аппликациях.

При лечении у больных тяжелой лучевой патологии в виде ректовагинальных свищей консервативное лечение нередко оказывается неэффективным. В этих случаях следует своевременно прибегать к наложению anus pre naturalis. В отдаленные сроки после лучевой терапии у больных раком шейки матки могут развиваться стенозы облученных отделов кишечника, что также влечет за собой выполнение соответствующих оперативных вмешательств.

Лечение лучевых циститов должно проводиться также в двух направлениях: с одной стороны, оно должно быть направлено на ликвидацию воспалительной реакции и стаза мочи, а с другой – на повышение защитных сил организма.

Противовоспалительное лечение включает назначение антибиотиков с учетом чувствительности высеваемой флоры; дезинфицирующих мочевые пути медикаментозных препаратов (фурадонин, отвар шиповника). Эффективны инстилляции в мочевой пузырь антисептических растворов и средств, стимулирующих репаративные процессы (1% раствор метилурацила, 10% – дибунола, рыбий жир, шиповниковое или облепиховое масло). При макрогемотурии в случае отсутствия эффекта от кровоостанавливающих средств общего действия необходимо введение в мочевой пузырь гемофобина 20,0-30,0 или 5% аминокапроновой кислоты. Применение прижигающих растворов (колларгол, протаргол и др.) противопоказано. При нарастании гидронефроза и угрозе уремии показана нефростомия. С целью повышения защитных сил организма целесообразна витаминотерапия, диетотерапия (пища должна быть высококалорийной, богатой белками с исключением продуктов, раздражающих мочевой тракт). Рационально назначение средств, стимулирующих гемопоэз, иммуномодуляторов и др.

Таким образом, лечение поздних лучевых осложнений прямой кишки и мочевого пузыря представляет собой серьезную медицинскую и социальную проблему. Только комплексное ее решение с учетом радиологических аспектов и особенностей позволит улучшить качество жизни пациенток, излеченных от злокачественной опухоли шейки матки.

Комбинированное лечение

Выбор метода лечения больных РШМ IIв стадии составляет предмет многолетних дискуссий между онкологами-гинекологами, лучевыми терапевтами и хирургами. В последние два десятилетия прошлого века ведущие онкологические центры мира активно накапливали клинический опыт химиолучевого лечения первично неоперабельных больных РШМ.

На сегодняшний день лучевая терапия (ЛТ) и хирургический методы лечения местно-распространенных форм РШМ являются наиболее эффективными и считаются стандартными. Использование повышенных доз облучения при проведении ЛТ приводит к повреждению тканей и органов малого таза, что, в свою очередь, лимитирует дальнейшее увеличение дозы облучения. В связи с этим с начала 70-х годов интенсивно изучаются возможности внедрения в клиническую практику химиотерапевтического лечения и его сочетания с ЛТ и/или хирургическим лечением. Проведенные исследования показали, что цитостатики усиливают лучевое повреждение опухолевых клеток за счет нарушения механизма репарации ДНК, синхронизации вступления опухолевых клеток в фазы клеточного цикла, которые наиболее чувствительны к лучевому воздействию. Также было отмечено, что цитостатики уменьшают число опухолевых клеток, находящихся в фазе покоя, и способствуют девитализации резистентных к ЛТ опухолевых клеток, находящихся в гипоксии.

Выявлено, что опухоль бывает более химиочувствительной перед ЛТ или операцией. В связи с этим уменьшение объема опухоли за счет предшествующей химиотерапии (ХТ) может привести к увеличению эффективности ЛТ или способствовать повышению возможности хирургического удаления опухоли со значительным снижением риска интраоперационной диссеминации опухолевыми клетками. Вместе с тем, возможности химиотерапии при данной опухолевой локализации ограничены в связи с

резистентностью к лекарственному лечению плоскоклеточных форм рака. В настоящее время из изученных 50 цитостатиков той или иной активностью в отношении РШМ обладают не более 20.

Варианты комбинированного и комплексного методов лечения РШМ остаются дисскутабельными. Стремление к улучшению отдаленных результатов хирургического лечения привело к идее после- и предоперационного проведения лучевой и химиотерапии. Основная цель послеоперационного облучения – девитализация опухолевых клеток в зоне оперативного удаления первичной опухоли и регионарных лимфатических узлов. Вопрос о назначении послеоперационного облучения решается в зависимости от результатов гистологического исследования операционного препарата. Оно не показано при микроинвазивном раке, а также при отсутствии метастазов плоскоклеточного рака в удаленных лимфатических узлах, неглубокой инвазии опухоли (менее 1 см) и уверенности в радикальности операции (стадия I b). И наоборот, назначение облучения после нерадикальных операций по поводу инвазивного рака оказывается эффективным.

Предоперационное облучение проводится у больных с распространенными формами РШМ и имеет ряд преимуществ: опухолевые клетки более радиочувствительны, вследствие этого снижается их диссеминация и частота местных рецидивов заболевания.

Рак шейки матки относится к числу тех опухолей, у которых возможности дополнительного использования химиотерапевтических препаратов весьма ограничены, в силу известной незначительной их эффективности при этой патологии. Определенные достижения лекарственной терапии по созданию новых цитостатиков, разработка принципов комбинированной химиотерапии с цикловым последовательным введением противоопухолевых препаратов привели к новой волне использования лекарственных средств, в том числе и при лечении рака шейки матки. Однако общетоксические эффекты максимальных доз современных цитостатиков, вводимых парентерально (внутрь, подкожно, внутримышечно, внутривенно, ректально), достаточно выражены. Это является лимитирующим моментом как при их самостоятельном использовании, так и серьезным препятствием на пути совместного применения с ионизирующим изучением, повышающим опасность осложнений при химиотерапии. Предложены также комплексные программы химиолучевого лечения распространенного рака шейки матки с вариантами полирадиомодификации. До проведения и/или в процессе сочетанной лучевой терапии, осуществляемой в режиме нетрадиционного фракционирования дозы, используется введение 5-фторурацила, дополненное введением цисплатины или метотрексата в сочетании с УВЧ-гипертермией.

В НИИ онкологии им. проф. Н.Н.Петрова предоперационная химиолучевая терапия применяется с 1997 г. Из 104 больных раком шейки матки IIB-III стадии, получивших комбинированное лечение по схеме: химиолучевая терапия – операция – лучевая терапия, в состоянии ремиссии в течение 2 лет и более находится 87% пациенток. J.Sardi и соавт. получили достоверно более высокие результаты неоадъювантной химиотерапии с последующей операцией по сравнению с традиционным лучевым лечением 151 больной раком шейки матки II b-III b. Примечательно проведенное ими исследование, касающееся лечения 309 больных раком шейки матки. При анализе четырех применявшихся методик получены следующие 4-летние результаты лечения: лучевая терапия – 48%, хирургические лечение – 41%, неоадъювантная химиотерапия = операция – 65%.

Одним из путей повышения эффективности применения лекарственного лечения при РШМ является региональное внутриартериальное введение противоопухолевых препаратов. Это позволяет создать высокую концентрацию химиопрепаратов в опухолевой

ткани при низкой их концентрации в общем кровотоке, что способствует снижению побочных токсических эффектов. В Казахском НИИ онкологии и радиологии применяется внутриартериальная полихимиотерапия по схеме: цисплатин 80-100 мг/м^2, адриабластин 60 мг/м^2, 5-фторурацил 1200 мг/м^2. Производится катетеризация бедренной артерии по методу Сельдингера с подведением катетера к брюшной аорте на уровне IV поясничного позвонка с последующей инфузией химиопрепаратов по вышеуказанной схеме. После проведения 2-3 курсов внутриартериальной полихимиотерапии (ВАПХТ) у больных II b-III b стадий отмечается регрессия опухоли на шейки матки и в параметриях. При полной регрессии опухолевых инфильтратов в параметрии больным выполняется радикальная операция, после чего лучевая терапия. При частичной – вторым этапом комбинированного лечения проводится сочетано-лучевая терапия.

Суммируя изложенные выше и, зачастую, противоречивые данные о планировании и результатах комбинированного лечения рака шейки матки, можно прийти к следующим обобщениям:

- комбинированное лечение показано больным раком шейки матки, начиная с IB;
- предоперационная лучевая терапия показана при больших размерах (>4 см) опухоли, инфильтрации параметрии (I B-II B стадии). При III стадии лучевая терапия в дозе 20-30 гр. в ряде случаев создаёт условия для выполнения радикальной операции;
- вопрос о назначении послеоперационного лучевого лечения должен решаться в зависимости от результатов гистологического исследования препарата. Оно не показано при неглубокой инвазии и отсутствии метастазов в удаленных лимфатических узлах;
- комбинированное лечение показано во всех случаях выявления метастазов в регионарных лимфатических узлах;
- вопрос о хирургическом лечении (экстраперитонеальная лимфаденэктомия) после полного курса сочетанной лучевой терапии должен решаться индивидуально. Комбинация полного курса сочетанной лучевой терапии с радикальной операцией нецелесообразна: частота осложнений значительно выше, результаты лечения нисколько не лучше, чем при умелом применении одного из этих методов;
- доказано неоспоримое преимущество комбинации лучевого лечения с химиотерапией. Стандартом на сегодняшний день можно считать еженедельное введение препаратов платины в процессе лучевого лечения;
- при наличии неблагоприятных прогностических признаков, таких как метастазы в лимфатических узлах таза, распространение опухоли за пределы органа, после окончания комбинированного лечения показано проведение адъювантной химиотерапии;
- применение внутриартериальной полихимиотерапии является методом выбора для начального этапа комплексного лечения распространенных форм РШМ и представляет перспективное направление для дальнейших исследований.

34.8 Рак шейки матки и беременность

Рак шейки матки может возникнуть во время беременности или беременность может наступить на фоне рака шейки матки. Частота сочетания рака шейки матки с беременностью составляет 0,05% от общего числа беременных. Средний возраст больных при сочетании рака шейки матки с беременностью 28 лет. Клиника рака шейки матки у беременных не имеет особенностей. Характерна высокая частота регионарного метастазирования. Беременность стимулирует рост опухоли. У бере-

менных кровотечение из опухоли часто воспринимается за симптом угрожающего выкидыша или преждевременной отслойки нормально расположенной плаценты. В целях диагностики клинический, кольпоскопический, цитологический, морфологические методы исследования, прицельная пункционная и ножевая биопсия показаны больным раком шейки матки (или при подозрении на рак) при любых сроках беременности. Урологические, рентгенологические, радионуклеидные методы исследования из-за их влияния на плод и узкого диагностического значения имеют ограничения.

Выбор метода и времени проведения лечения при сочетании рака шейки матки и беременности зависит от стадии процесса, срока беременности, желания сохранить ее, возраста.

При 0 стадии рака шейки матки в первом триместре беременности целесообразно прерывание ее с последующим лечением (конизация шейки матки), во втором и третьем триместрах при желании иметь ребенка лечение осуществляют через 6 недель после родоразрешения.

Лечение микроинвазивного рака шейки матки (A1 и IA2)

Если во время беременности выявлен рак шейки матки IA_1 и при желании женщины сохранить беременность, лечение может быть отложено до окончания беременности. Если больная хочет в дальнейшем сохранить детородную функцию, то после родов (влагалищных или абдоминальных) через 4-8 недель выполняется широкая конизация шейки матки. При желании женщины одновременно с кесаревым сечением выполняется простая гистерэктомия. Лечение беременных с диагнозом рака шейки матки IA2 проводится по плану лечения рака шейки матки.

Лечение рака шейки матки I B и II стадий

Альтернативными методами лечения рака шейки матки IB и II стадий являются хирургический и лучевой методы лечения, а также их комбинации. У больных молодого возраста предпочтение отдается хирургическому лечению в сочетании с лучевой, а в последние годы и химиотерапией. При сочетании с беременностью операция является первым этапом лечения, даже при IIB стадии. Лучевой компонент лечения на предоперационном этапе исключается ввиду возможного тератогенного эффекта даже на больших сроках беременности.

На ранних сроках беременности при раке шейки матки IB и II стадий рекомендуется выполнение радикальной гистерэктомии (удаление матки с плодом) и подвздошной лифаденэктомией. При сроке беременности до 20 недель, лучше рекомендовать пациентке согласиться на радикальную гистерэктомию (удаление матки с плодом) и подвздошной лимфаденэктомией. Если срок беременности более 20 недель, возможно пролонгировать беременность до 28 недель, когда шансы на жизнеспособность у плода достигают 75% или до 32 недель (с шансами для плода – более 90%). При решении пациентки сохранить беременность наблюдение за состоянием опухолевого процесса на шейке матки должно проводится каждые 2 недели. Родоразрешение осуществляется абдоминальным доступом с последующим одномоментным выполнением радикальной гистерэктомии.

Лечение рака шейки матки III и IV стадий

Стандартом лечения больных с местно-распространенным раком шейки матки является сочетанная лучевая терапия, в последние годы в комбинации с химиотерапией. Учитывая неблагоприятный прогноз при распространенном раке шейки мат-

ки, лечение необходимо начинать незамедлительно. Если плод жизнеспособен, то выполняется кесарево сечение и через 2-3 недели назначается лучевая терапия. В I и II триместрах беременности наружное облучение начинают без предварительного прерывания беременности.

34.9 Прогноз при раке шейки матки

К числу основных факторов, определяющих прогноз больных раком шейки матки, относятся характер и степень распространения опухолевого процесса, а также морфологическое строение. При экзофитных формах частота метастазирования наименьшая – 34,4%. При смешанных и эндофитных формах отмечается тенденция к увеличению частоты лимфогенного метастазирования – соответственно 48,6% и 55,8%. Влагалищный вариант распространения характеризуется наиболее низким метастазирование – в 20% случаев против 41,3% и 66,9% при параметральном и параметрально-влагалищном вариантах.

Пятилетняя выживаемость больных аденокарциномой ниже, чем пациенток с плоскоклеточным раком (ороговевающим или неороговевающим): при II стадии – соответственно 64,2% и 81,7%; при III стадии – 34,6% и 45,8%. При этом степень дифференциации аденокарциномы не оказывает влияния на результаты лечения. Для железистого рака характерно ранее метастазирование и рецидивирование (до 12 мес.), а для плоскоклеточного неороговевающего рака – возможность генерализации на протяжении 36 мес. В пределах одной и той же стадии в зависимости от распространения процесса объемы поражения могут быть различными, что и предопределяет результаты лечения. При разных стадиях заболевания процент 5-летней выживаемости существенно меняется: при II a – 77,2%; при II b – 63,1%; при III a – 44,5%; при III b – 31,5%. По мере увеличения объема опухоли повышается и частота регионарных метастазов. Так, у больных раком шейки матки II стадии метастазирование отмечено в 23,3-45,0% случаев, а при III стадии – и в 32,5-60,0%.

При многофакторном анализе, в общей сложности, выделены 43 фактора, которые обладают заметным влиянием на прогноз течения рака шейки матки; 23 из них ассоциируются с неблагоприятным исходом, в их числе – отягощенный наследственный анамнез, форма роста и локализация опухоли, вариант распространения, глубина инвазии в строму, морфологическая структура, методы лечения и т.д. Оценка совокупности различных факторов определяет прогноз заболевания и служит основой рационального планирования лечения рака шейки матки.

34.10 Использованная литература

1. Арзыкулов Ж.А., Сейтказина Г.Д., Махатаева А.Ж. и др. Показатели онкологической службы Республики Казахстан за 2004 г. (статистические материалы). Алматы, 2005, с. 55.
2. Бохман Я.В. Руководство по онкогинекологии. – Л.: Медицина, 1989.
3. Бохман Я.В., Лютра У.К. Рак шейки матки. – Кишинев: Штиинца, 1991.
4. Байназарова А.А., Искакова Ж.К., Тумабаева С.Д. Роль внутриартериальной полихимиотерапии в комплексном лечении рака шейки и тела матки. // Матер. Респуб. научно-практич. Семинара по химиотерапии "Современные возможности химиотерапии злокачественных новообразований (солидных опухолей и гемабластозов)". – Алматы. 2002, с. 72-74.
5. Новик В.И. Цитологический скрининг предрака и рака шейки матки (обзор).// Вопр. онкол. 1990, Т. 36, № 12, с. 1411-1418.

6. Прилепская В.Н., Роговская С.И., Меживитинова Е.А. Кольпоскопия: Практическое руководство. М.: Медицинское информационное агенство, 2001, с. 100.

7. Столярова И.В., Винокуров В.Л., Жаринов Г.М. и др. Результаты полирадиомодификаци при лучевой терапии рака шейки матки и тела матки.// Мед. радиол. 1992, № 3-4, с. 27-31.

8. Симонов Н.Н., Рыбин Е.П., Максимов С.Я. и др. Расширенные и комбинированные операции на органах брюшной полости при распространенных опухолях гениталий. // Вопр. онкол. 1997, Т. 43, № 6, с. 650-653.

9. Тумабаева С.Д., Нугманов Э.У., Хамзин А.Х., Байназарова А.А., Шуляк В.В. Комплексное лечение местно-распространенного рака шейки матки.// Материалы III съезда онкол. и радиол. Часть II – Минск, 2004, с. 222.

10. Урманчеева А.Ф., Мерабишвили В.М., Сельков С.А. и др. Эпидемиология и диагностика рака шейки матки.// Акуш. и гин. 2001, Т. XLX. – Вып.1. с. 80-86.

11. Greenlee R., Murray T., Bolden S. et. al. Cancer statistics, 2001// J.Clin. Oncol. 2001, Vol. 36. – P. 5115.

12. Hornback N.B. Shupel R.T., Shidnia H. et. al. Adancedd stage IIIb cancer jf the cerviix treatttttmeeeent by hyperthermia and radiiiiation //Gynecol. Oncol. – 1986. – Vol. 23, № 2. – P. 160-167.

13. Landoni F., Maneo A., Colombo A. et. al. Randomized study of radical surgery vs. Radiotherapy for stage Ib- Iia cervical cancer // Lancet. – 1997. – Vol. 350. – P. 535-540.

Глава 35

РАК ТЕЛА МАТКИ

35.1 Заболеваемость раком тела матки

35.2 Этиология и патогенез

35.3 Формирование группы риска по развитию рака тела матки

35.4 Классификация рака тела матки

35.5 Клиника рака тела матки

35.6 Диагностика рака тела матки

35.7 Лечение рака тела матки

35.8 Прогноз

35.9 Использованная литература – 22 источника

35.1 Заболеваемость раком тела матки

В последние десятилетия отмечается значительный рост заболеваемости раком тела матки. Увеличение средней продолжительности жизни женщин за последние десятилетия, частота урогенитальных нарушений, рост психологических нагрузок способствуют повышению числа гиперпластических процессов, предрака и рака эндометрия.

Если в 1970 году в СССР рак тела матки встречался у 6,4 на 100000 женщин, то заболеваемость выросла в 1980-м до 9,8 на 100000 женщин (Бохман Я.В. 1989). В 2000 году в России этот показатель составил до 12,5 на 100000 женщин (Берштейн Л.М., 2004).

Заболеваемость в возрастном интервале от 40-44 лет до 50-54 лет делает скачок, увеличиваясь примерно в 4 раза, постепенно достигает пика к периоду 60-64 лет, после чего заметно снижается (Чиссов В.И., 2002).

В странах Азии заболеваемость раком тела матки ниже, чем на североамериканском континенте и территории Западной и Северной Европы, и возрастает у иммигрантов китайского и японского происхождения уже в течение нескольких первых десятилетий (Liao C.K., 2002).

Аналогичная тенденция отмечена и в Республике Казахстан. За период с 1979 по 2005 гг. доля рака эндометрия увеличилась в 2,3 раза. В Казахстане у женщин рак тела матки занимает 5-е место по распространенности, уступая лишь раку молочной железы, кожи, шейки матки, желудку и 17-е место среди причин смерти от злокачественных опухолей.

В РК в 2005 году заболеваемость составила $5,7^0/_{0000}$, смертность – $2,1^0/_{0000}$. Высокий уровень заболеваемости на 100000 населения зарегистрирован в г. Алматы (8,9), Павлодарской (8,9), Акмолинской (8,7), Карагандинской (8,2), Северо-Казахстанской (8,1), низкий – в Южно-Казахстанской (1,5), Кызылординской (2,0), Мангистауской (3,3) областях.

Среди 857 пациенток раком тела матки удельный вес больных с I-II стадией составил 78,3%, IV стадии – 3,0% (Арзыкулов Ж.А. с соавт., 2006).

Таким образом, частота распространения рака эндометрия и ее динамика в разных странах, а также под влиянием миграционных процессов и возраста указывают на несомненные специфические особенности заболевания и на зависимость его возникновения от комплекса причин эндогенной и экзогенной природы.

35.2 Этиология и патогенез рака тела матки

В патогенезе имеют значение нейро-обменно-эдокринные нарушения и рак эндометрия относится к гормонозависимым опухолям. Часто сочетается с миомой матки, эндометриозом половых органов, гиперплазией ткани яичника.

В результате комплексных исследований была выдвинута и обоснована концепция о двух основных патогенетических вариантах гиперпластических процессов и рака тела матки (Бохман Я.В. 1963, 1979, 1985).

I (гормонозависимый) патогенетический вариант наблюдается у 60-70% больных с атипической гиперплазией и РЭ (высокодифференцированный рак) и характеризуется многообразием и глубиной проявлений хронической гиперэстрогенией в сочетании с нарушениями жирового и углеводного обмена и обладает меньшей злокачественностью. У этих больных обнаруживаются гиперплазия тека-ткани, гормонально-активные опухоли.

II патогенетический вариант отмечен у 30-40% больных, эндокринно-обменные нарушения не выражены, преобладают низко- и умереннодифференцированные формы рака. Опухоль возникает на фоне сочетания фиброза стромы яичников и атрофии эндометрия, с возникновением полипов, атипической гиперплазии и рака. Отмечается высокая потенция к лимфогенному метастазированию. Чувствительность к гормонотерапии этой формы рака эндометрия невысокая и прогноз заболевания сомнителен.

Таблица № 1. **Признаки двух основных патогенетических вариантов гиперпластических процессов и рака эндометрия**

Признаки	*I вариант*	*II вариант*
Менструальная функция	В анамнезе ановуляторные маточные кровотечения	Не нарушена
Детородная функция	Снижена, нередко бесплодие	Не нарушена
Время наступления менопаузы	Часто после 50 лет	Обычно до 50 лет
Тип кольпоцитологической реакции в постменопаузе	Эстрогенный	Атрофический
Состояние яичников	Гиперплазия тека-ткани. Синдром Штейна–Левенталя. Феминизирующие опухоли	Фиброз
Фон эндометрия или произведенные ранее соскобы	Гиперпластические процессы	Атрофия
Состояние миометрия	Фибромиома, внутренний эндометриоз	Без особенностей
Ожирение	Есть	Нет
Гиперлипидемия	Есть	Нет
Сахарный диабет	Есть	Нет
Гипертоническая болезнь	Сочетается с ожирением и/или сахарным диабетом	Отсутствует или не сочетается с ожирением и сахарным диабетом
Т-система иммунитета	Без существенных изменений	Иммунодепрессия

Специальные исследования позволили выявить, что при возникновении атипической гиперплазии и рака по I патогенетическому варианту отмечается высокая чувствительность к прогестагенам. И, наконец, удалось показать, что чем больше выражены эндокринно-обменные нарушения (I патогенетический вариант), тем благоприятнее прогноз.

Наиболее детально удалось установить особенности I варианта, тогда как II часто характеризуется отсутствием определенных признаков и поэтому представляется, на первый взгляд анонимным. Если при первом варианте сконцентрированы нарушения репродуктивного и энергетического гомеостаза, что подтверждается эндокринологическими исследованиями – исследование уровня эстрадиола в постменопаузе с высоким постоянством выявляет гиперэстрогению, то при втором варианте гормононезависимым отмечается гипоэстрогения. Рецепторы эстрадиола и прогестерона в клетках РЭ выявляются с большей частотой и концентрацией при I варианте, чем при втором. При втором варианте выражены нарушения в адаптационном гомеостазе, что особенно заметно при анализе проявлений

гиперкортицизма. Закономерное повышение уровня кортизола приводит к выраженной депрессии Т-системы иммунитета. Иммунологические показатели у больных со II вариантом независимо от возраста отмечается значительное снижение абсолютного и относительного количества Т-лимфоцитов и их теофиллин-чувствительных форм, что позволяет обозначить этот вариант как инвалютный и иммунодефицитный.

Таким образом, патогенез гиперпластических процессов и рака эндометрия характеризуется сложным взаимодействием локальных и общих системных процессов. Отмеченные выше нарушения гормонального и иммуного статусов усугубляются по мере прогрессирования структурных изменений тканей эндометрия и выражены сильнее при сопутствующей патологии репродуктивной системы и экстрагенитальных заболеваниях.

Суммируя изложенное, можно заключить, что гиперпластические процессы и рак эндометрия являются сложным заболеванием, в патогенез которого вовлечены многие органы и системы организма.

Патологические состояния эндометрия, имеющие значение для онкологической клиники, классифицируются следующим образом (Бохман Я.В. 1985).

I – фоновые процессы: железистая гиперплазия, эндометриальные полипы.

II – предраковое заболевание: атипическая гиперплазия эндометрия.

III – рак: аденокарцинома, аденоакантома, светлоклеточная мезонефроидная аденокарцинома, железисто-плоскоклеточный рак, недифференцированный рак.

Согласно классификации ВОЗ, аденокарциномы эндометрия, в зависимости от степени гистологической дифференцировки, делят на высокодифференцированные (G_1), умереннодифференцированные, в т.ч. железисто-солидный рак (G_2) и низкодифференцированные(G_3).

35.3 Формирование групп риска по развитию рака эндометрия

Группа риска включает в себя лиц, у которых имеется большая вероятность возникновения злокачественной опухоли при наличии определенных заболеваний и условий (факторов риска). Большинство факторов риска при этой патологии является следствием или одним из звеньев патогенеза этой опухоли.

Факторы риска развития рака эндометрия (I патогенетический вариант):

1. Позднее наступление менопаузы – старше 50 лет.
2. Наличие в анамнезе следующих данных и заболеваний:

• бесплодие эндокринного генеза или длительный период от последней беременности до климакса;

• ановуляторные кровотечения;

• гиперпластические процессы эндометрия или указания на частые выскабливания полости матки;

• сочетание гиперпластических процессов эндометрия с ожирением и диабетом;

• синдром поликистозных яичников, болезнь Иценко-Кушинга, гипоталамический нейроэндокринный синдром;

• феминизирующие опухоли яичников (текомы и гранулезоклеточные). При наличии в анамнезе этих опухолей рак эндометрия зарегистрирован в 15-20% случаев;

• миома матки. У женщин, имевших в анамнезе миомы матки в период климакса и

менопаузы, рак эндометрия выявлен в 16,3%. Я.В.Бохман и соавт. (1989), развивающуюся или увеличивающуюся миому матки в период менопаузы и постменопаузы, рекомендуют считать маркером злокачественного процесса. В этих случаях риск развития аденокарциномы, по их данным, составил 3,6 балла, саркомы – 2,8 балла;

- лучевая кастрация, которая приводит к гиперплазии стромы яичников, что в дальнейшем может способствовать возникновению РЭ;
- эстрогенный тип кольпоцитограммы в мено- и постменопаузе;
- кровотечения в период климакса, отсутствие приливов и других климактерических вегето-сосудистых нарушений, а также атрофических изменений вульвы, влагалища, молочных желез при наличии эстрогенного типа мазков в менопаузе;
- заболевания печени, при которых нарушается метаболизм стероидных гормонов;
- длительный прием эстрогенов;
- увеличение массы тела и нарушение липидного обмена (гиперхолестеринемия)
- сахарный диабет, гипертония центрального генеза;
- отягощенная наследственность по онкологическим заболеваниям (близкие родственники больные раком тела матки);
- выраженная андрогенизация в возрасте 60-70 лет.

Факторы риска развития рака эндометрия (II патогенетический вариант):

- нарушение менструальной и половой функций в анамнезе;
- операции по поводу заболеваний яичников;
- хронические стрессовые ситуации;
- гипотиреоз;
- выраженная андрогенизация в менопаузе (гипотиреоз, огрубение голоса, изменение телосложения по андрогенному типу);
- нарушение липидного обмена (гиперхолестеринемия);
- хронические заболевания печени (более 10 лет);
- наличие воспалительно-дегенеративных изменений в эндометрии (по данным гистологического и цитологического исследований);
- семейная предрасположенность к онкозаболеваниям.

Гиперпластические процессы эндометрия

Проблема фоновых и предраковых заболеваний имеет важное медико-биологическое и социально-экономическое значение. Лечение больных с предопухолевыми заболеваниями требует значительно меньше материальных затрат, чем лечение больных со злокачественным процессом.

В 70% случаев раку тела матки предшествуют гиперпластические процессы эндометрия. По данным W.Hanggi, 1996 железисто-кистозная простая гиперплазия перерождается в рак от 1-5%. Частота развития рака эндометрия из предрака, по данным разных авторов, колеблется от 1,57 до 50%.

Согласно классификации ВОЗ (1975) к гиперпластическим процессам эндометрия отнесены железистая гиперплазия (железисто-кистозная и полиповидная форма или полипоз), эндометриальные полипы железистые и железисто-фиброзные), атипическая гиперплазия (аденоматоз, аденоматозный полип), а также рецидивирующая железистая гиперплазия (очаговая, диффузная).

В 1994 году Международным обществом по гинекологической патоморфологии предложена новая классификация гиперплазии эндометрия:

Типичная гиперплазия:

Простая гиперплазия без атипии.

Сложная гиперплазия без атипии (аденоматоз без атипии).

Атипичная гиперплазия:

Простая атипичная гиперплазия.

Сложная атипичная гиперплазия без атипии (аденоматоз с атипией).

Диагностика фоновых и предраковых состояний эндометрия основывается на комплексном обследовании больных в два этапа. На первом этапе в женской консультации должен проводится скрининг больных от здоровых, на втором этапе обследования применяются методы углубленного обследования.

Для скрининга фоновых и предраковых состояний эндометрия на первом этапе применяется ультразвуковое исследование с использованием трансабдоминального и трансвагинального датчиков и цитологическое исследование эндометриальных аспиратов.

Ультразвуковое обследование органов малого таза с использованием современных аппаратов позволяет установить параметры первичного опухолевого очага и получить данные о состоянии эндометрия, придатков матки, взаимоотношений органов малого таза с другими анатомическими структурами. Точность установления диагноза при патологии эндометрия достаточно высока. При диффузной гиперплазии достоверность составляет 90,9%, при полипозе – 80,3%, при раке тела матки – от 75% до 79%. (Медведев М.В. и соавт. 1995 г.). При патологии эндометрия особое внимание уделяется изучению срединного маточного эха (М-эхо), т.е. его толщины, которая является отражением состояния функционального слоя матки (эндометрия); М-эхо имеет характерные особенности для каждого дня менструального цикла.

Ультразвуковые критерии скрининга при патологических процессах эндометрия опираются на следующие принципы:

1) в репродуктивном и перименопаузальном периодах исследование должно выполняться в ранней 1-ой фазе менструального цикла;

2) срединные маточные структуры (М-эхо) "нормального" эндометрия не должны превышать 6 мм;

3) в постменопаузе основной ультразвуковой признак атрофии соответствует толщине срединных маточных структур, не превышающих 4 мм.

Цитологическое исследование аспиратов из полости матки, благодаря своей простоте, доступности, относительной безопасности, возможности многократного повторения, могло бы широко использоваться в поликлинических условиях.

Целесообразно проводить у женщин, не предъявляющих жалоб гинекологического характера, но относящихся к группе риска по заболеванию раком эндометрия. Применение цитологического метода диагностики патологических состояний эндометрия показало его высокую (от 75 до 94%) эффективность. У менструирующих женщин аспират из полости матки берут для исследования на 25-26 день менструального цикла, у женщин пременопаузального возраста, не имеющих регулярного цикла, – не ранее чем через 25-30 дней после кровянистых выделений.

Пучковым Ю.Т. и соавт. (1984) предложена онконозологическая классификация предрака и рака эндометрия. Согласно этой классификации возможны варианты цитологических заключений:

- железистая гиперплазия эндометрия;
- пролиферация эпителия без атипии;

- атипическая железистая гиперплазия эндометрия;
- атипическая гиперплазия эндометрия с переходом в рак.

Получение вышеуказанного цитологического заключения обязывает врача провести углубленное обследование, которое предусматривает госпитализацию в стационар.

Практика последних лет показывает значительную диагностическую ценность гистероскопии всех патологических изменений в полости матки, Этот метод позволяет не только осмотреть полость матки изнутри, выявить расположение опухоли в матке, определить степень ее распространения по полости матки, но также произвести прицельную биопсию опухоли. Гистероскопия позволяет визуализировать патологические изменения эндометрия, определять их характер и контролировать качество диагностического выскабливания с прицельным удалением полипов, остатков гиперплазированного эндометрия и биопсии подлежащего миометрия. Панорамная гистероскопия обеспечивает прямой осмотр всей полости матки и помогает установить топографическую связь выявленных аномалий в отношении всего эндометрия, помогает дифференцировать субмукозные фибромы, полипы и региональные утолщения эндометрия, дает возможность оценить сосудистый рисунок.

Опыт применения гистероскопии у больных с гиперпластическими процессами, предраком и раком тела матки показал высокую эффективность и надежность, особенно в выявлении начальных форм рака эндометрия до 94,4%. Постепенно данный метод занял ведущую роль, сместив в диагностическом арсенале гистеросальпингографию на второй план.

Диагностическое выскабливание слизистой матки должно проводится тщательным образом, так как неполное удаление гиперплазированного эндометрия и полипов может послужить причиной возобновления кровотечения и быть неправильно расценено как рецидив патологического процесса или отсутствие эффекта от проводимого гормонального лечения. Гистологическое исследование материала, полученного при выскабливании, является обязательным.

Патогенетическая терапия проводится с учетом многочисленных факторов – возраста больной, причин гиперплазии и характера этой патологии, клинических проявлений, противопоказаний к тому или иному методу лечения, переносимости лечебных препаратов, сопутствующих экстрагенитальных и гинекологических заболеваний. Оптимальное лечение больных должно предусматривать как комплекс воздействий на эндометрий, так и меры, направленные на устранение ановуляции, а также на нормализацию массы тела и нарушенных метаболических показателей (компенсация сахарного диабета, снижение повышенного уровня липидов крови).

Больные репродуктивного возраста с гиперпластическими процессами обычно обращаются за помощью в женскую консультацию, где длительное время наблюдаются с диагнозами дисфункция яичников, поликистоз яичников и др. Основными клиническими проявлениями, приводящими молодых женщин к врачу, являются первичное бесплодие (48,3%), позднее наступление менархе (12%), частые ациклические выделения из половых путей типа гиперполименореи (11,7%). Большое число женщин (37%), страдающих раком тела матки, в том числе женщины молодого возраста, имеют определенный симптомокомплекс эндокринно-обменных нарушений, клинически проявляющихся в признаках хронической гиперэстрогении, в ожирении, сахарном диабете и пр. Основным симптомом, заставляющим врача заподозрить гиперпластические процессы или рак эндометрия, является маточное кровотечение.

В репродуктивном периоде – терапия направлена на устранение ановуляции и достижение циклической секреторной трансформации эндометрия. На первом этапе производится раздельное диагностическое выскабливание полости матки. При получении гистологического заключения – простая гиперплазия без атипии проводится гормонотерапия с использованием эстроген-гестагенных препаратов (одно- или двухфазных контрацептивов) или гестагенов (норколут, 17-ОПК, дюфастон и др.). Эстроген-гестаненных препаратов применяют с 5-го по 25-й день цикла в течение 3-4 мес. Гестагены (норколут, дюфастон) назначаются по 10-20 мг/сут в течение 14 дней во 2 фазу цикла в течение 3-х месяцев. При наличии гистологического заключения – сложная гиперплазия эндометрия без атипии – эстроген-гестагенные препараты применяет с 5-го по 25-й день цикла в течение 6-8 мес., гестагены назначаются по 10-20 мг/сут в течение 14 дней во 2 фазу цикла в течение 6 месяцев при сложной гиперплазии без атипии.

У женщин молодого возраста, которые отказываются от хирургического гемостаза, возможна остановка кровотечения путем введения эстрогенов и прогестеронов. ОК (оральные контрацептивы) по 4-6 таблеток в день, кровотечение останавливают в течение 48-72 часов, после чего дозу постепенно уменьшают до одной таблетки в день, и лечение продолжают 21 день, считая от первого дня гемостаза. Как правило, менструалоподобная реакция продолжается 5-6 дней. При достижении положительного эффекта лечение продолжают по 21-дневной схеме (с 5-го по 25-й день цикла) тем же препаратом последующие 3-4 месяца.

У больных, которым противопоказано введение эстрогенов, остановку кровотечения можно достигнуть путем введения гестагенов (норстероидного ряда), а также добавить введение андрогенов. В фазе кровотечения назначают 10 мг в день на протяжении 8-10 дней. На фоне приема препарата кровотечение ослабевает и прекращается. В случае положительного эффекта менструалоподобная реакция обычно наступает через 1-2 дня после отмены препарата. Последующие проведения 3-4 лечебных курсов заключаются в вечернем пероральном приеме одной таблетки (5 мг) с 16-го по 25-й дни условного цикла. ОПК (оксипрогестерон капронат) по 250 мг внутримышечно ежедневно в течение 3-8 дней до полной остановки кровотечения. Медроксипрогестерона ацетат (МПА) по 30 мг в день внутрь до полной остановки кровотечения, после чего по 10-5 мг в день для компенсации анемии и поддержания аменореи.

2-ой этап состоит в формировании правильного менструального цикла. Проводится от 3 до 6 циклов лечения, которое рассчитано на восстановление овуляции и правильного ритма цикла. В пременопаузе (с 46 лет и до наступления менопаузы) задача лечения заключается не только в прекращении кровотечений и создании двух- или однофазного цикла (с помощью СПП), но и нормализации состояния эндометрия. Женщинам до 46 лет с относительно регулярными менструациями назначаются препараты норстероидного ряда в суточной дозе 5-10 мг с 16-25 день менструального цикла в течении 6 месяцев, возможно применение ОПК по 125 мг на 14, 19, 23-й день м.ц. в течении 4-6 мес. Остановка кровотечения – оксипрогестерона капронат (ОПК) по 500 мг 2 раза в неделю внутримышечно до полной остановки кровотечения, после чего по 250 мг в неделю в течение 3 месяцев, норколут, МПА по 15-30 мг в день постоянно в течение 3 месяцев. В ряде случаев возможно назначение комбинированных эстроген-гестагенных препаратов.

У женщин от 46 до 50 лет гормонотерапия проводится гестагенами по 250 мг два раза в неделю в непрерывном режиме 4-6 мес. или норстероидами (суточная доза

препарата 15-30 мг в течении трех месяцев). При положительном эффекте, подтвержденном гистологически, через 3 месяца от начала лечения дозы снижают наполовину и лечение продолжают до 6 месяцев.

Женщинам старше 50 лет назначают андрогенные препараты в течение 3-4 месяцев по 1мл один раз в месяц.

В постменопаузе лечение направлено на достижение стойкой аменореи и атрофии эндометрия.

Лечение при гиперпластических процессах в эндометрии прогестагенами хорошо переносится больными даже при высоких дозах. Может отмечаться небольшое увеличение массы тела в первые недели лечения, что связано с задержкой жидкости. Назначение небольших доз мочегонных средств в случае необходимости позволяет значительно уменьшить это побочное действие.

При получении гистологического заключения о наличии в соскобе из полости матки аденоматоза, атипической гиперплазии эндометрия, аденоматозного полипа лечение больных репродуктивного возраста проводится в два этапа.

17–ОПК по 500 мг 3 раза в неделю через день в течение двух месяцев. Диагностическое выскабливание полости матки повторное. При отсутствии эффекта – хирургическое лечение. При отсутствии явлений атипии в повторном гистологическом исследовании – продолжение гормонотерапии – 17-ОПК по 500 мг внутримышечно два раза в неделю в течение 2 месяцев, затем 2 месяца ОПК по 500 мг в/м один раз в неделю. Всего на курс больные получают 23-28 грамм 17- ОПК.

В настоящее время при гормонотерапии атипической гиперплазии эндометрия используют агонисты гонадотропных рилизинг-гормонов (золадекс, диферелин).

Механизм действия аналогов ГнРГ (гонадотропный ризлинг-гармон) достаточно хорошо изучен. Их воздействие ведет к блокаде секреции гонадотропинов в гипофизе, которую называют "селективной медикаментозной гипофизэктомией". Результатом этого влияния является состояние "медикаментозной кастрации или овариэктомии", заключающееся в торможении секреции половых стероидных гормонов в яичниках. Это блокада временная, обратимая и сопровождается аменореей, которую принято называть "медикаментозная псевдоменопауза". Использование аналогов ГнРГ можно расценивать как новую эру в лечении многих гормоночувствительных заболеваний репродуктивной системы, таких как эндометриоз, миома матки, яичниковая гиперандрогения, тяжелые формы предменструального синдрома.

Развитие в гинекологической практике эндоскопических методов лечения внутриматочной патологии обусловило расширение показаний к проведению *органосохраняющих операций* на матке. Это в свою очередь позволило не только значительно снизить частоту радикальных операций, но избежать осложнений, связанных с чревосечением и длительным интубационным наркозом, также обеспечить более благоприятное течение послеоперационного периода. В настоящее время одним из прогрессивных методов лечения предрака эндометрия, при не заинтересованности пациентки в сохранении менструальной и репродуктивной функций, а также при отсутствии эффекта от гормональной терапии или наличии абсолютных противопоказаний к последней, является гистерорезектоскопия с аблацией эндометрия. Под термином "аблация эндометрия" подразумевается любой вид деструкции эндометрия с полным уничтожением его базального слоя, осуществляемый в условиях электрохирургической гисторезекции коагуляцией эндометрия на глубину 3-4 мм или петлевой резекцией эндо- и миометрия на туже глубину.

Показания к оперативному лечению больных с гиперплазиями и предраками эндометрия:

- в репродуктивном периоде – атипическая аденоматозная гиперплазия эндометрия при отсутствии эффекта от консервативной терапии в течение 3 месяцев;
- простая атипическая и аденоматозная неатипическая гиперплазия при неэффективности терапии – через 6 месяцев.

В климактерическом периоде – аденоматозная атипическая гиперплазия – при установлении диагноза:

- простая атипическая и аденоматозная неатипическая гиперплазия – при отсутствии эффекта от консервативной терапии в течение 3 мес.

Общий план лечения больных с атипической железистой гиперплазией эндометрия в зависимости от возраста и состояния менструальной функции

Этап лечения	Возрастной период		
	Репродуктивный	Пременопаузальный	Постменопаузальный
Первый	ОПК в течение 6 мес. Курсовая доза 24-28 г	ОПК в течение 6 мес. Курсовая доза 24-28 г	ОПК в течение 6 мес. Курсовая доза 24-28 г
	При отсутствии клинического и/или морфологического эффекта гормонотерапии после 2 мес. лечения (12-15 г ОПК) показано хирургическое лечение (экстирпация матки). При устранении атипической гиперплазии и прекращении кровотечений приступают ко второму этапу лечения.		
Второй	Стероидные противозачаточные препараты в циклическом режиме – 6 циклов, затем кломифен – 6 циклов	У больных в возрасте 41-49 лет стероидные противозачаточные, 6-8 циклов. У больных старше 50 лет-андрогены: метилтестостерон, 20 мг в день в течение 2 мес.	Андрогены: метилтестостерон, 20 мг в день, 2 мес. или тестэнат, 100 мг, в/м 2 раза в неделю в течении 2 мес.

35.4 Классификация рака тела матки (Минздрав СССР, 1985)

0 стадия – преинвазивная карцинома (атипическая железистая гиперплазия).
I стадия – опухоль ограничена телом матки, регионарные метастазы не определяются.
I а стадия – опухоль ограничена эндометрием.
I б стадия – инвазия в миометрий до 1 см.
I в стадия – инвазия в миометрий более 1 см, но нет прорастания серозной оболочки.
II стадия – опухоль поражает тело и шейку матки, регионарные метастазы не определяются.
III стадия – опухоль распространяется за пределы матки, но не за пределы малого таза.
III "а" стадия – опухоль инфильтрирует серозную оболочку матки и/или имеются метастазы в придатках матки и/или в регионарных лимфатических узлах таза.
III "б" стадия – опухоль инфильтрирует клетчатку таза и/или имеются метастазы во влагалище.

IV стадия – опухоль распространяется за пределы малого таза и/или имеется прорастание мочевого пузыря и/или прямой кишки.
IV "а" стадия – опухоль прорастает мочевой пузырь и/или прямую кишку.
IV "б" стадия – опухоль любой степени местного и регионарного распространения с определяемыми отдаленными метастазами.

Международная клиническая классификация рака тела матки по системе TNM и FIGO (1997)

TNM	FIGO	Объем поражения
T_0		Первичная опухоль не определяется.
Tis	0	Преинвазивная карцинома.
T_1	1	Опухоль ограничена телом матки
T_{1a}	1а	Полость матки не более 8 см в длину
$T_{1б}$	1б	Полость матки более 8 см в длину
T_2	2	Опухоль распространяется на шейку, но не за пределы матки
T_3	3	Опухоль распространяется за пределы матки, но остается в пределах малого таза
T_4	4а	Опухоль распространяется на слизистую оболочку мочевого пузыря, прямой кишки и/или выходит за пределы малого таза

N – регионарные лимфатические узлы:

N_X	Недостаточно данных для оценки состояния регионарных лимфатических узлов
N_0	Нет признаков поражения метастазами регионарных лимфатических узлов
N_1	Метастазы в регионарных лимфатических узлах

M – отдаленные метастазы:

M_X	Недостаточно данных для определения отдаленных метастазов
M_0	Нет признаков метастазов
M_1	Имеются отдельные метастазы

G – гистологическая дифференцировка:

G_1	Высокая степень дифференцировки.
G_2	Средняя степень дифференцировки.
G_{3-4}	Низкая степень дифференцировки.

Группировка по стадиям:

Стадия 0	Tis	N_0	M_0
Стадия 1А	T_{1a}	N_0	M_0
Стадия 1Б	$T_{1б}$	N_0	M_0
Стадия 2	T_2	N_0	M_0
Стадия 3	T_1	N_1	M_0
	T_2	N_1	M_0
	T_3	Любая N	M_0
Стадия 4А	T_4	Любая N	M_0
Стадия 4Б	Любая T	Любая N	M_1

35.5 Клиника рака тела матки

Основной симптом рака тела матки – маточные ациклические кровотечения, меноррагии или менометроррагии, кровянистые выделения, возникающие в менопаузе и периодически повторяющиеся после физического напряжения, дефекации, тряской езды и т. д., а позднее принимающие постоянный сукровичный характер, встречается в 95-98% случаев. Появление обильных серозных белей у женщин пожилого возраста без сопутствующих воспалительных заболеваний матки, придатков, влагалища или шейки матки почти патогномонично для рака тела матки.

Менее постоянны боли, которые отмечаются при стенозе шеечного канала, вследствие скопления выделений в полости матки. В далеко зашедших случаях болевой синдром обусловлен компрессией и воспалением запирательного или седалищного нервов, лимфогенными метастазами или инфильтратами.

Характерно для этих больных ожирение, редко похудание, диабет (старческий или гипофизарный) и гипертония, как сопутствующие процессы. При прорастании опухоли в мочевой пузырь или в прямую кишку отмечается нарушение функции смежных органов.

Преобладающим типом метастазирования РТМ является лимфогенный: вначале образуются метастазы в лимфатических узлах таза – наружных и внутренних подвздошных, запирательных, затем раковые клетки попадают в поясничные, реже в паховые лимфатические узлы и в отдаленные органы. Для рака эндометрия характерна ортодоксальность метастазирования: последовательность и этапность поражения регионарных и отдаленных лимфатических коллекторов и присоединение потом гематогенного распространения.

Этапы клинического течения РТМ

I этап – период от возникновения инвазивного рака до момента его глубокого проникновения в миометрий, что характеризуется прогрессией первичной опухоли и постепенной потери морфологического сходства с эндометрием путем снижения дифференцировки клеток.

II этап – характеризуется местно-регионарным распространением. Следствием глубокого прорастания опухоли в миометрий является разрушение мышечного и субсерозного лимфатических сплетений, что приводит к увеличению частоты образования метастазов в лимфатических узлах таза.

III этап – диссеминация процесса: прорастание опухоли за серозную оболочку, образование регионарных метастазов и лимфогенная, гематогенная, имплантационная диссеминация.

Варианты клинического течения рака эндометрия

1. Медленное, сравнительно благоприятное клиническое течение. У больных выражены симптомы гиперэстрогении и нарушений обмена жиров и углеводов. Отмечаются маточные кровотечения, обусловленные гиперпластическими процессами. Гистологически – высокодифференцированный рак с поверхностной инвазией в миометрий. Лимфогенные метастазы отсутствуют.
2. Неблагоприятное клиническое течение: эндокринно-обменные нарушения выражены нечетко или отсутствуют, длительность симптомов заболевания невелика, дифференцировка опухоли снижена, глубокая инвазия в миометрий, метастазы в лимфоузлах таза. При переходе опухоли на шеечный канал происходит дальнейшая инфильтрация связочного аппарата матки и клетчатки параметриев, возможно метастазирование во влагалище.

3. "Острое", крайне неблагоприятное клиническое течение. Характерны неблагоприятные факторы для прогрессии опухоли: низкая дифференцировка опухоли, интенсивный инвазивный рост, метастазы в подвздошных и поясничных лимфатических узлах, при прорастании серозной оболочки – метастазы по париетальной брюшине, в большой сальник, асцит.

Клинически рак тела имеет, в основном, экзофитную форму, при инвазии рака в миометрий – эндофитную.

35.6 Диагностика рака тела матки

С целью определения патогенетического варианта заболевания из анамнестических данных больных раком эндометрия следует уточнить состояние менструальной (время наступления первой менструации, длительность репродуктивного периода, наличие ациклических маточных кровотечений, особенности течения климакса и наступления менопаузы) и генеративной функций – количество и масса тела родившихся детей. Большое значение имеет выявление обменных нарушений – ожирения и сахарного диабета.

В связи с высокой информативностью и простотой применяется цитологическое исследование аспирата эндометрия. Чувствительность цитологического метода выявления РЭ – 92,1%, специфичность – 99%, а предсказуемое значение – 83,3%.

МНИИОИ им. Герцена (1975) предложил 5 типов мазков аспирата из полости матки для диагностики рака:

I тип – цитограмма без особенностей. В мазках неизмененные эпителиальные клетки плоского многослойного или железистого эпителия.

II тип – а) лейкоплакия; б) эктопия; в) полип; г) воспаление.

III тип – дисплазия: легкая, умеренная, тяжелая.

IV тип – подозрение на рак эндометрия:

а) в мазках опухолевых клеток мало, они не имеют резко выраженных критериев злокачественности;

б) опухолевые клетки с выраженными дистрофическими изменениями.

V тип – раковые клетки.

• *Раздельное диагностическое выскабливание* из полости матки и цервикального канала под контролем гистероскопии. Соскоб целесообразно получить из участков, где чаще возникают предопухолевые процессы: область наружного и внутреннего зева, а также трубные углы.

• *Гистероскопия и гистерография* для уточнения особенностей опухоли: локализации и протяженности опухоли, дает также представление о глубине прорастания опухоли в миометрий. Гистероскопия успешно решает задачи дифференциальной и топической диагностики, дает возможность проведения прицельной биопсии для выявления морфологической структуры, а также степени дифференцировки опухоли. В сочетании с клиническими и морфологическими данными гистероскопия и гистерография позволяют уточнить особенности местного распространения опухоли для выбора метода лечения. При проведении лучевого или гормонального лечения РЭ эти методы позволяют оценить динамику регрессии опухоли и уточняют клиническую ситуацию после ее завершения.

• *Ультразвуковое исследование.*

Точность ультразвуковой диагностики составляет 70%, выявляя раковый процесс при диаметре опухоли 1 см. УЗИ позволяет исключить метастазы в придатках матки и первично множественные опухоли в яичниках (В.Н.Демидов, Б.И.Зыкин, 1990).

Характерные признаки рака тела матки при УЗИ:
– неоднородность внутренней структуры образования;
– неровность контуров;
– более высокая эхогенность по сравнению с мышцей матки;
– большие размеры матки;
– несколько повышенная звукопроводимость;
– увеличение размеров, отмечаемое при динамическом наблюдений;
– при наличии некроза опухоли – образование полостей различных размеров с неровными контурами;
– отсутствие четкого изображения контуров матки вследствие перехода опухолевого процесса на смежные органы.

Л.А.Аштрафян и соавт. (1996) считают, что если в период менопаузы толщина эндометрий превышает 12 мм, то злокачественный процесс эндометрия диагностируется в 97,6% случаев, что позволяет ограничиться только аспирационной биопсией.

• *Компьютерная томография* (КТ) и магнитно-резонансная томография (МРТ) позволяет определить точную локализацию процесса, глубину инвазии в миометрий и выделить первую стадию заболевания. КТ и МРТ более информативны в определении распространенности процесса за пределы матки, выявлении метастазов в придатках матки и первично множественных опухолей яичников.

• Для выявления отдаленных метастазов рекомендуется проводить рентгенографию органов грудной клетки, ультразвуковую томографию органов брюшной полости и забрюшинных узлов (Харитонова Т.В. 1996).

35.7 Лечение рака тела матки

Выбор метода лечения зависит от стадии процесса, локализации опухоли в матке, гистологической структуры, возраста и особенностей организма больной (Харитонова Т.В. 1996). Важным фактором при выборе метода лечения являются состояние иммунологической системы организма и ряд биологических особенностей опухоли: дифференцировка опухоли, степень лимфоидной инфильтрации вокруг опухоли и в регионарных лимфатических узлах, состояние клеточного иммунитета, которые определяют степень злокачественности процесса (Бохман Я.В. 1989).

Лечение рака тела матки согласно рекомендации РОНЦ им. Н.Н.Блохина РАМН

1. При **I стадии** заболевания при высокодифференцированных опухолях, ограниченных верхней половиной матки, поверхностной инвазией – экстирпация матки с придатками.

При умеренно- и низкодифференцированных опухолях, при локализации в нижней трети или поражении всей полости матки, при глубокой инвазии миометрия – экстирпация матки с придатками с лимфаденэктомией подвздошных узлов с последующей гормональной терапией прогестинами: 17-ОПК, депостат, фарлутан, провера, депо-провера в сочетании с антиэстрогенами (тамоксифен, фаристон) в течение от 3-х месяцев до 2-3-х лет.

При глубокой инвазии процесса в миометрий и/или низкой дифференцировке опухоли, и/или метастазах в лимфатические узлы, рекомендуется послеоперационная дистанционная лучевая терапия (равномерное облучение малого таза в СОД 44-

46 Гр. в сочетании с внутриполостным облучением в СОД 21-24 Гр.). Общая СОД доводится до 65-70 Гр.

При общих противопоказаниях применяется сочетанная лучевая терапия в полном объеме. Гормонотерапия, в качестве самостоятельного метода применяется при наличии противопоказаний к операции и лучевому лечению.

2. При **II стадии** рекомендуется комбинированное, сочетанное лучевое и комплексное лечение.

Хирургическое вмешательство выполняется в объеме расширенной экстирпации матки с придатками (как при раке шейки матки) с последующей лучевой терапией: облучение малого таза (40-50 Гр.) и по показаниям (глубокая инвазия, низкодифференцированный рак) дополнительно – эндовагинальное облучение (24-27 Гр.). Общая СОД доводится до 70-75 Гр.

При противопоказаниях к операции – сочетанная лучевая терапия в полном объеме на фоне гормонотерапии.

3. При **III стадии** заболевания – комбинированное, сочетанное лучевое или комплексное лечение. Хирургическое вмешательство выполняется в объеме экстирпации матки с придатками и лимфаденэктомия с последующим лучевым (равномерное облучение малого таза 46-50 Гр. и эндовагинальная гамма-терапия 25-30 Гр.) и гормональное лечение.

При наличии метастазов в придатках матки – производится экстирпация матки с придатками, подвздошная лимфаденэктомия, резекция большого сальника с последующей лучевой, химиогормонотерапией. Адъювантная химиотерапия должна проводиться при раке яичников не менее 3-4-х курсов с интервалом в 4 недели.

При противопоказаниях к операции – лучевое лечение в полном объеме и гормонотерапия. По показаниям (при кровотечении из матки) и при резорбции параметральных инфильтратов считается допустимым выполнение операции в объеме – экстирпация матки с придатками.

4. При **IV стадии** возможно проведение паллиативного дистанционного облучения в сочетании с гормоно-химиотерапией или симптоматическое лечение.

Хирургическое лечение

Хирургический метод традиционно является основой лечения больных раком тела матки. Хирургические вмешательства выполняются как на ранних, так и на поздних стадиях заболевания. Первым этапом лечения больных раком тела матки является экстрафасциальная экстирпация матки с придатками. При переходе опухоли на шейку матки, метастазах в яичники, других признаках диссеменации, размерах опухоли более 2 см, инвазии миометрия более чем на половину его толщины, низкодифференцированной аденокарциноме, папиллярном серозном, светлоклеточном или плоскоклеточном раке мы считаем целесообразным селективное удаление тазовых и поясничных лимфатических узлов. Это вмешательство позволяет уточнить морфологическую стадию рака тела матки и более точно планировать дальнейшее лечение.

Оперативный доступ должен позволять провести полноценную ревизию брюшной полости и малого таза, и при необходимости лимфаденэктомию. Чаще всего производят нижнесрединную лапаратомию, но возможно и нижние поперечные разрезы с пересечением прямых мышц живота (по Мейлэрду) или их отсечение от лобковых костей (по Черни). По вскрытию брюшной полости делают смывы с брюшины поддиаф-

рагмальной области, боковых каналов и малого таза. Для смыва с каждой области берут 50 мл физиологического раствора. Затем проводят ревизию брюшной полости и малого таза, тщательно осматривают и пальпируют диафрагму, печень, большой сальник, тазовые и поясничные лимфоузлы. Осматривают серозную оболочку матки. Производят биопсию из обнаруженных объемных образований.

После ревизии производят экстирпацию матки с придатками. Верхнюю треть влагалища не удаляют. Затем открывают забрюшинное пространство, осматривают и пальпируют лимфоузлы, производят биопсию всех измененных лимфоузлов. Сразу после удаление их вскрывают полость матки. При осмотре определяют размеры опухоли, глубину инвазии миометрия, уточняют переход опухоли на шейку матки. Учитывая операционные находки и результаты предоперационной аспирационной биопсии, решают, нужно ли производить селективную забрюшинную лимфаденэктомию. Удаленную матку с придатками и лимфоузлами направляют в отделение патологической анатомии, где проводят гистологическое исследование, определяют содержание рецепторов эстрагенов и прогестеронов в опухоли, выполняют проточную цитофлюориметрию.

Если необходима биопсия или удаление поясничных лимфоузлов, разрез тазовой брюшины продолжают вдоль общих подвздошных сосудов на дистальный отдел аорты. Селективная забрюшинная лимфаденэктомия включает удаление клетчатки вдоль нижней полой вены, отдельных лимфоузлов вдоль проксимального отдела общих подвздошных сосудов, средней трети наружных подвздошных сосудов и вдоль запирательных сосудов выше и ниже запирательного нерва. При высоком риске диссеминации по брюшине, в первую очередь при метастазах в яичники, а также при папиллярном серозном раке выполняют резекцию или удаление большого сальника.

Лапароскопические операции. В 1992 г. появилось первое сообщение о лапароскопических операциях при РТМ. Больной была выполнена так называемая лапароскопически – ассистированная экстирпация матки с придатками и биопсия забрюшинных лимфатических узлов. По данным литературы, количество удаленных лимфатических узлов при лапароскопических операциях и операциях абдоминальном доступом не различается. При лапароскопически – ассистированных операциях ниже частота осложнений и меньше длительность пребывания в стационаре. Однако осложнения после лапароскопически – ассистированных операций обычно тяжелее, чем после абдоминальной экстирпации матки. При лапароскопически – ассистированной экстирпации матки выполняют мобилизацию круглых связок и связок подвешивающих яичники (воронко-тазовых связок) и иногда лигированных маточных артерий. Все последующие этапы экстирпации матки проводят влагалищным доступом. Достаточно хорошо отработана техника лапароскопической тазовой и поясничной лимфаденэктомии.

Лучевая терапия

В настоящее время при раке тела матки ранних стадий чаще всего применятся комбинированное лечение – операция с последующей лучевой терапией. У 5-15% больных операций из-за тяжелых сопутствующих заболеваний невозможна. Это, как правило, очень пожилые больные с выраженным ожирением, тяжелым сахарным диабетом, артериальной гипертонией и другими сердечно – сосудистыми заболеваниями легких и почек.

Роль внутриполостной лучевой терапии в лечении рака тела матки общепризнанна.

Для послеоперационной внутриполостной лучевой терапии обычно применяют коль-

постаты, с помощью которых к верхней трети влагалища подводится доза 60-70 Гр. В настоящее время некоторые клиники стали проводить амбулаторную внутриполостную лучевую терапию с высокой скоростью подведения дозы (HDR – high – dose rate). Для этого используют специальные аппараты, позволяющие безопасно вводить радиоактивные источники в заранее помещенный во влагалище аппликатор. Осложнения редки. В постменопаузе и при нерегулярной половой жизни возможны стеноз влагалища и диспареуния. Внутриполостная лучевая терапия без дистанционной обычно проводится при I морфологической стадии высоко – или умереннодифференцированного рака тела матки с глубинной инвазии миометрия менее чем на половину его толщины, при низкодифференцированных опухолях в отсутствие инвазии, а также некоторым больным со II А морфологической стадией.

Дистанционная лучевая терапия снижает риск прогрессирования после экстирпации матки с придатками у части больных раком тела матки. К ним относятся прежде всего больные с переходом опухоли на шейку матки, инфильтратами в параметрии, метастазами в лимфоузлах и яичники, а также больные с I клинической стадией, у которых риск метастазов в лимфоузлы высокий: при низкодифференцированных опухолях с инвазией любой глубины, высоко – и умереннодифференцированных опухолях с инвазией миометрия более чем на половину его толщины, умереннодифференцированных опухолях диаметром более 2 см., а также при наличии опухолевых эмболов в лимфотических щелях независимо от степени дифференцировки опухоли.

Дистанционная лучевая терапия на область малого таза обычно проводятся в суммарной очаговой дозе 45-50 Гр. (разовая очаговая доза 2 Гр., 5 сеансов в неделю). Поле должно захватывать верхнюю половину влагалища внизу, нижней край тела позвонка L4 сверху, а латерально выступать на 1 см за границы тазовых костей. Самые частые осложнения дистанционной лучевой терапии – боль в животе и понос, реже наблюдается желудочно-кишечные кровотечения, проктит, свищи, кишечная непроходимость. При лучевом цистите возможны гематурия, учащенное и болезненное мочеиспускание, свищи. Частота осложнений достигает 25-40%. Тяжелые осложнения, требующие хирургического лечения, наблюдается у 1,5-3% больных.

Дистанционная лучевая терапия на область малого таза снижает частоту прогрессирования и увеличивает 5-летнюю выживаемость при низкодифференцированном раке тела матки с глубокой инвазией миометрия, а также при переходе опухоли на шейку матки, инфильтратах в параметрии, метастазах в яичники и тазовые лимфоузлы в отсутствие отдаленных метастазов.

Дистанционная лучевая терапия на область поясничных лимфоузлов. При гистологическом подтверждении наличия метастазов в поясничных лимфоузлах больным раком тела матки проводится дистанционная лучевая терапия на эту область. Суммарная очаговая доза не должна превышать 45-50 Гр. Дистанционная лучевая терапия на область поясничных лимфоузлов при наличии метастазов в них повышает выживаемость больных раком тела матки

Облучение живота и малого таза. Облучение живота и малого таза проводится больным раком тела матки III-IV стадии, а также при папиллярном серозном раке и карциносаркоме матки, поскольку при этих опухолях высок риск наличия метастазов в верхнем этаже брюшной полости. Рекомендуемая суммарная очаговая доза 30 Гр. (20 сеансов по 1,5 Гр.) с экранизированием почек после достижения дозы 15-20 Гр. Дополнительно больные получают 15 Гр. на область поясничных лимфоузлов и 20 Гр.

на область малого таза. Среди осложнений лучевого лечения по данной схеме следует отметить тошноту, рвоту, понос, которые могут заставить прервать лечение, но обычно не столь выражены, чтобы прекращать его. Возможна умеренная лейкопения. Поздние осложнения, главным образом, хроническая диарея и тонкокишечная непроходимость, наблюдается в 5-10% случаев.

Химиотерапия

Химиотерапия ранее применялась у больных раком тела матки с паллиативной целью, когда были исчерпаны другие возможности лечения. Рекомендуются следующие препараты: циклофосфан, адриамицин, фторурацил, цисплатин, винкристин и их сочетания.

В последние годы, учитывая пониженную чувствительность низкодифференцированной аденокарциномы к лучевой и гормонотерапии, разработаны методы химиотерапии.

Применение неоадъювантных курсов внутриартериальной полихимиотерапии дает возможность селективному воздействию на патологический очаг, что вызывает максимальное накопление цитостатиков в опухоли и, тем самым, позволяет реализовать в полной мере цитолитический эффект проводимой химиотерапии.

Наиболее эффективны доксорубицин, цисплатин и карбоплатин. Доксорубицин в дозе 50-60 мг/м^2 в/в каждые 3 нед. вызывает полную или частичную ремиссию у 19-38% больных, цисплатин дозе 350-400 мг/м^2 в/в каждые 4 нед. – у 29 %. Эффективны также алкилирующие средства: циклофосфамид, мелфалан, фторурацил и альтретамин. При их использовании в большинстве случаев удается достигнуть только частичной ремиссии продолжительностью не более на 3-6 мес. Медиана продолжительности жизни больных, как правило, составляет 4-8 мес.

Гормонотерапия рака тела матки

Для лечения рака тела матки рекомендуются следующие гормональные препараты: 17-ОПК, Провера (дезроксипрогестерон ацетат), депостат, тамоксифен и другие.

Гормональная терапия рака эндометрия имеет следующие показания:

1. Начальная стадия заболевания, при наличии противопоказаний к хирургическому лечению в возрасте мено- и постменопаузы.
2. Генерализация процесса после хирургического лечения.
3. Как дополнительная терапия при хирургической и лучевой терапии.
4. Для предоперационной подготовки больных.
5. Как самостоятельное лечение при начальных формах высокодифференцированной аденокарциномы у молодых женщин.

При назначении гормональных препаратов необходимо исходить из чувствительности опухоли к тому или другому препарату. Известно, что рак эндометрия и его метастазы в 30-40% случаев чувствительны к прогестинам. Исходя из этого, для правильного подбора гормонотерапии З.В.Кузьмина и соавт. (1984) считают необходимым определять гормоночувствительность опухоли, изучая цитоплазматические рецепторы к эстрогенам и прогестерону. При отсутствии возможности определения концентрации рецепторов в опухоли гормонотерапию считают целесообразным назначать больным с высокой или умеренной степенью дифференцировки опухоли.

17-ОПК – препарат, обладающий противоопухолевым действием: угнетает синтез ДНК в клетках опухоли (цитоплазма подвергается вакуолизации) и эстрогенную функцию коры надпочечников. В механизме действия прогестинов существенное значение имеет их локальный антиэстрогенный эффект на опухоль, они уменьшают количество эстрогенов, связанных ядерными рецепторами местно, а также снижают уровень гонадотропинов (Дильман В.М. 1983)

Механизм лечебного действия прогестинов (17-ОПК и др.) заключается в повышении степени дифференцировки опухоли, нередко восстанавливаются физиологические структуры нормального эндометрия. Прогестины индуцируют и ускоряют секреторные процессы в раковых клетках эндометрия, вызывают их созревание, затем метаплазию, атрофию и гибель клеток (Bontes J., 1981).

При неблагоприятных прогностических факторах (прорастание опухолью серозной оболочки матки, перехода процесса на шейку матки, метастазах в придатках или лимфоузлах) гормонотерапия проводится не менее 3х лет с назначением 17-ОПК:

по 1 грамму в/м 3 раза в неделю – 3 месяца;

по 500 мг 2 раза в неделю – 3 месяца;

по 500 мг 1раз в неделю –3 месяца.

Затем, постепенно снижая дозу, лечение проводят до 3-х лет в сочетании с тамоксифеном по 40 мг ежедневно 2-3 месяца, затем по 20 мг.

Депо-провера назначается по 500 мг 2 раза в неделю – 6 месяцев, 500 мг 1 раз в месяц до 3-х лет в сочетании с тамоксифеном.

Лучшие результаты получены у больных с высокодифференцированным и зрелым железистым раком, при метастазах в легкие и кости в сочетании с ожирением и сахарным диабетом.

Бохман Я.В. (1989) считает целесообразным назначение 17 – ОПК по 250 мг ежедневно в течение 2-х месяцев. При клиническом эффекте – через день в течение 4-х месяцев, а затем по 500 мг 1раз в неделю.

Тамоксифен (нолвадекс) – антиэстрогенный препарат. Механизм действия связан с конкурентными взаимоотношениями с эстрогенами на уровне рецепторов клетки (рецепторов эстрадиола), стимулирует рецепторы прогестерона и повышает активность естественных киллеров, блокирует синтез факторов роста в эндометрии. Рекомендуется при гиперплазии эндометрия, мастопатии, раке эндометрия и др. патологии.

Заместительная гормональная терапия

Большинство больных раком эндометрия старше 50-60 лет, однако, 25% больных – пременопаузального возраста, а 5% – моложе 40 лет. Выполнение операции в объеме пангистерэктомии и радиотерапии гарантирует высокий показатель общей выживаемости (выше 85%). Такого рода лечение у пациенток пременопаузального возраста может быть причиной их инвалидизации из-за возникающих явлений хирургической менопаузы. В гинекологической практике в настоящее время широко используется заместительная эстрогенная терапия пациенткам с хирургической менопаузой. Заместительную гормональную терапию эстрагенами желательно проводить больным, излеченным от рака тела матки, поскольку многие из них страдают от последствий овариэктомии: вазамоторных нарушений, сухости влагалища, диспареунии, остеопороз и ИБС.

Американская коллегия акушеров и гинекологов рекомендует назначать ЗГТ (заместительная гармонотерапия) эстрогенами женщинам, лечившимся по поводу рака тела матки, по тем же, показаниям, что всем остальным. При этом рекомендует тщательно оценить риск прогрессирования злокачественной опухоли. Больная должна знать о пользе и риске заместительной гормональной терапии. Ее обычно начинают через 1-3 года после окончания лечения, то есть по завершении периода, в течение которого чаще всего и возникает прогрессирование. До этого для уменьшения приливов назначают прогестагены (медроксипрогестерон, 10 мг в сутки внутрь или 150 мг в/м каждые 3 месяца) или негормональные препараты, например, клонидин или белладонну / фенобарбитал/, эрготамин.

При гормонотерапии диспансеризация проводится в течение 5 лет. Обязательным является обследование через каждые 3-4 месяца: цитология аспирата из полости матки, биопсия эндометрия 1 раз в год, гистероскопия, УЗИ и др. методы.

Лечение рецидивов и метастазов рака тела матки

1) При рецидивах во влагалище после хирургического лечения – сочетанная лучевая терапия (дистанционная и внутриполостная) в сочетании с гормонотерапией в больших дозах. 17-ОПК или Депо-провера в сочетании с тамоксифеном. В первые три месяца доза 17-ОПК или Депо-провера до 3,5 г в неделю. При получении эффекта доза постепенно снижается. Тамоксифен по 20 мг. Лечение пожизненное.

2) При местных рецидивах РТМ или метастазах в придатках матки после лучевого лечения – экстирпация матки с придатками и по показаниям резекция большого сальника с последующей гормоно-химиотерапией.

3) Регионарные метастазы после лечения первичной опухоли подлежат лучевой терапии с учетом ранее примененных доз на фоне гормонотерапии. В отдельных случаях допустима лимфаденэктомия.

4) При метастазах в легкие – гормонотерапия в течение длительного времени.

Сочетанное лучевое лечение рака тела матки состоит из внутриполостного введения радиоактивных препаратов с дополнительным дистанционным облучением малого таза.

Внутриполостное облучение проводится на аппаратах с автоматизированной подачей источников (Агат-ВУ, АГАТ-В, Селектрон с микроселектроном).

Дистанционное облучение осуществляется на ускорителях электронов или гамма-терапевтических установках, также как и рака шейки матки. Суммарные очаговые дозы в контрольных точках составляют: точка А– 60-80 Гр. (точка А – в области парацервикального треугольника на расстоянии 2 см от оси матки и соответствует области пересечения a.uterinae и мочеточника), точка В – 50-60 Гр. (точка В – на том же уровне, но на расстоянии 5 см от оси таза), при этом доза на эндометрий составляет 100 Гр. и более.

35.8 Прогноз

Прогноз при раке тела матки и выживаемость больных определяются главным образом клинической стадией заболевания. Однако существует целый ряд других прогностических факторов. Это степень дифференцировки и гистологический тип опухоли, глубина инвазии миометрия, возраст, а также наличие метастазов.

Пятилетняя выживаемость при всех стадиях составляет 73%, в том числе 82% при I и 65% при II % стадии. Пятилетняя выживаемость при I морфологической стадии рака тела матки колеблется от 96% при высокодифференцированных опухолях до 73% при низкодифференцированных. По данным E.Pettersson 5-летняя выживаемость при I стадии составляет 82%, при II стадии – 65%, при III – 44%, при IV стадии – 15%.

35.9 Использованная литература

1. Абдрахманов Ж.Н., Позднякова А.П., Филиппенко В.И. и др. Состояние онкологической помощи населению Республики Казахстан в 1983-1997 гг. Алматы, 1998.
2. Арзыкулов Ж.А. Сейтказина Г.Д., Махатаева А.Ж. Показатели онкологической службы Республики Казахстан за 2005 год. Алматы, 2006, с. 55.
3. Аштрафьян Л.А., Харченко Н.В., Гулиева Л.А и др.// Материалы 1 съезда гинекологов стран СНГ. – М., 1996, Часть II.
4. Берштейн Л.Ю. Эпидемиология, патогенез и пути профилактики рака эндометрия: стабильность или эволюция? Практическая онкология. Т.5, № 1, 2004.
5. Бохман Я. В. Руководство по гинекологической онкологии. – Л.: Медицина, 1989, 463 с.
6. Бохман Я.В. Руководство по онкогинекологии. Л: Медицина, 1989, с. 275-364
7. Бохман Я.В. с соавт. Лекции по онкогинекологии. Ташкент: Медицина. – 1985.
8. Бохман Я.В., Вишневский А.С. Два патогенетических варианта рака тела матки. // Акушерство и гинекология, 1984, № 4, с. 84-86.
9. Демидов В.Н., Зыкин Б.И. Ультразвуковая диагностика в гинекологии. – М., 1999, 224 с.
10. Дильман В.М. Эндокринологическая онкология. – Л.: Медицина, 1983.
11. Онкогинекология (руководство для врачей) под редакцией З.Ш.Гилязутдиновой. М., "МЕД-пресс", 2000, с. 113-134.
12. Савельева Г.М., Серов В.Н. Предрак эндометрия. – М.: Медицина, 1986.
13. Саркисов С.Э. Хирургическая эндоскопия в гинекологии: Автореф. доктор. диссерт. – М.: 1999.
14. Стрижаков А.Н., Давыдов А.И. Гистерорезектоскопия. – М.: 1997.
15. Харитонова Т.В. Опухоли женских половых органов. Справочник по онкологии. – М., 1996, с. 367-389.
16. Чарквиани Т.Л. Оптимальные методы лечения рака тела матки 1 стадии и его выбора.// Дисс… доктор. М., 1991.
17. Чиссов В.И., Старинский В.В. (ред.) Злокачественные новообразования в России в 2000 году (заболеваемость и смертность). – М.: МНИОИ им. Герцена, 2002, 264 с.
18. Annual report on the results of treatment in gynecological cancer/Ed by F. Pettersson et. al. - Stockholm, 1985. -Vol. 19. -1988. -Vol. 20.
19. Bonte J., Jde P., Lillet G., Wynants P. // Gynecol. Oncol. - 1981. - Vol.11. - P. 140-161.
20. Donnez J., SchindlerA.E., Walliwiener D., Andebert A. Fibroids: management and treatment \\ GnRH Analogues. The State of The Art.\ Eds. Lunenfeld B., Inslar V. - Panhtenon: Publishing Group, 1996.-P.123-128.
21. Liao C.K., Rosenblatt K.A., Scbwartz S.M., Weiss N.S. Endometrial cancer in Asian migrants to the United States and their descendants // Cancer Causes Control. – 2003. – Vol. 14. – P. 357 – 360.
22. Lunefield B., Insler V. GnRH Analogues. The State of The Art.- Panhtenon: Publishing Group, 1996. -P. 123-128.

Глава 36

САРКОМА МАТКИ

36.1 Заболеваемость саркомой матки

36.2 Этиология, патогенез саркомы матки

36.3 Классификация саркомы матки

36.4 Клиника

36.5 Диагностика

36.6 Метастазирование

36.7 Лечение саркомы матки

36.8 Мезодермальные смешанные опухоли матки

36.9 Использованная литература – 8 источников

36.1 Заболеваемость саркомой матки

Саркома матки – сравнительно редкая злокачественная опухоль соединительнотканного и мезенхимального происхождения. К саркомам относятся все неэпителиальные злокачественные опухоли матки. Диагностика этого новообразования сложна, а в ранних стадиях развития не представляется возможным.

Понятие о саркоме приписывается К.Галену (цитаты по Данилову Н.С., 1902), который назвал саркомой всякое "неестественное разращение мяса". Такой взгляд сохранился до конца XVIII столетия. В начале XIX века G.Abernety (1825) к саркомам относил все опухоли, имеющие макроскопически вид мяса. Mac Farland (1935) нашел 119 названий сарком: ботроидная саркома, рабдомиосаркома, хондросаркома, карцинносаркома и др.

В 1845 г. французский физиолог Lebert впервые описал саркому матки под общим названием "фибропластические опухоли" и удалил полипозную саркому матки через влагалище.

R.Virchov (1864-1865) впервые описывает патогистологию и диагностику саркомы матки. Кроме того, он считал, что метастазирование опухоли происходит по венозным путям и первичным местом развития саркомы является соединительная ткань.

Саркомы матки составляет 4-5% по отношению ко всем злокачественным опухолям матки и 1% – ко всем злокачественным опухолям женских половых органов (Бохман Я.В., 1989), а по отношениям к эпителиальным опухолям матки только 5% (Лазарева Н.И., Козаченко В.П., 1996); по отношению к раку матки саркома составляет 2,4% (Мухина Е.П., 1966), а по данным П.В.Маненкова – 7,8%. По отношению к миоме матки саркома составляет от 0,3 до 10%. Развитие саркомы в миоме матки, по данным H.Abrecht (1928), встречается в 3% случаев. Саркоматозная трансформация наблюдается от 0,2 до 10% случаев (Бакшев Н.С., 1977).

36.2 Этиология и патогенез саркомы матки

В последние годы возможность развития саркомы связывают с вирусной инфекцией. В эксперименте у кроликов путем инокуляции нуклеиновых кислот, экстрагированных из клеточной культуры, инфицированной H5V-2 сумели вызвать саркому матки. Косвенным подтверждением возможной вирусной этиологии сарком является успешное применение у некоторых больных с диссеминированной саркомой лейкоцитарного интерферона в высоких дозах.

Не исключается роль в развитии саркомы и предшествующего облучения. 4,9% больных с саркомами матки получили лучевую терапию по поводу рака шейки матки, 3,3% – лейомиосаркомы, 10,3% – по поводу мезодермальных опухолей и 6,2% по поводу карциносаркомы.

Я.В.Бохман (1989) подтверждает роль облучения органов малого таза у некоторых больных в развитии саркомы тела матки.

Факторами риска развития этой опухоли являются пременопаузальный возраст и гинекологические заболевания (миома матки и др.). Средний возраст, по данным Е.Н.Никольской (1934), А.И.Сереброва (1957), Е.П.Мухиной (1966), составил 45-50 лет. Авторы объясняют это изменениями в этом периоде обменных, гормональ-

ных процессов, понижением местной резистентности тканей с появлением неполноценной соединительной ткани и атрофическими явлениями в половых органах.

По данным Я.В.Бохман (1989), средний возраст развития саркомы матки составил 50,2 года, лейомиосаркомы в миоме матки – 48 лет; для эндометриальной саркомы – 48,6 лет; карциносаркомы – 56,7 лет. Развитие лейомиосаркомы в миоме матки приходится на период, когда отмечается пременопаузальный рост опухоли.

Количество беременностей и родов не играют существенной роли, а наоборот, по данным Р.Шредера (1930), саркома матки чаще встречается у бездетных.

Бесплодие, нарушение менструальной функции у этих больных Я.В.Бохман объясняет эндокринными нарушениями (гиперэстрогенией) и сочетанием саркомы матки с миомой. При быстром росте миомы относительный риск саркомы составляет 2,8%.

Таким образом, одним из патогенетических факторов развития саркомы являются изменения эндокринного статуса, связанные с несостоятельностью менструальной и репродуктивной функции, старением организма и связанные с этим процессом неполноценность соединительной ткани, атрофические процессы в половом аппарате из-за гормональной перестройки организма в преклимактерическом возрасте.

36.3 Классификация саркомы матки

Существует различные классификации саркомы матки.

В настоящее время классификация сарком представлена в зависимости от гистогенеза, исходного места развития опухоли, локализации ее, от формы опухоли, морфологии и клинических особенностей новообразования.

По локализации: саркома тела матки встречается чаще, чем шейки матки (3,5:1).

По исходному расположению: саркома мышечного слоя и саркома слизистой оболочки встречаются в соотношении 6:1. Саркомы мышечного слоя делятся на саркому миометрия и саркому в миомах матки (соотношение 4:3).

По форме роста: узловые саркомы миометрия наблюдаются чаще, чем диффузные.

Узловые саркомы – развиваются в виде отдельных узлов, схожих с миоматозными узлами, чаще они локализуются в дне и на задней поверхности матки, на задней губе шейки матки. В области перешейка, на передней стенке матки и по ребру – очень редко.

Узлы располагаются интрамурально, субмукозно, субсерозно.

Субмукозные узлы встречаются в 2 раза чаще, чем субсерозные. Они чаще подвергаются некрозу и инфицированию. Величина узлов самая различная – от 1 до 38 см в диаметре. Субсерозные и интрамуральные узлы более округлые, а субмукозные – полипообразные, поверхность их чаще бугристая. На разрезе опухоли с низкой дифференциацией имеют мозговидный вид или рыбьего мяса, или костного мозга. Цвет светло-серый или красновато-серый, консистенция – губчатая, они хрупкие, легко ранимые.

При высокой дифференциации поверхность на разрезе напоминает миому. Высокодифференцированные саркомы более плотные.

Диффузная форма встречается редко. При этом матка обычной формы, умеренно увеличенная, похожа на беременную матку. На разрезе стенки матки толстые, мягкие, нормальной консистенции.

Саркома в миоме матки. Развитие саркомы в миоме матки объясняется не превращением миомы в саркому, а тем, что незрелые участки тканей, остающиеся не-

функционирующими внутри дифференцированных клеток, под влиянием каких-то причин начинают расти в форме незрелой опухоли, в дальнейшем вытесняя доброкачественную миому. Чаще поражаются субмукозные миомы. Форма их полиповидная, они легко изъязвляются. При субсерозных опухолях они выходят за пределы брюшины, врастая в соседние органы. На разрезе в этих "миомах" отсутствует волокнистое строение, присущее миомам матки.

Саркомы слизистой оболочки. Эти саркомы встречаются чаще в теле матки, чем в шейке. По характеру роста – чаще узловатой формы, чем диффузные.

Клинико-анатомическая классификация саркомы тела матки. (Бохман Я.В., 1989)

К сожалению, отсутствуют официально принятые клинические классификации саркомы матки, как в нашей стране, так и одобренные FIGO. Мы представляем, предложенную Я.В.Бохманом и соавт. (1989).

I стадия – опухоль ограничена телом матки.

I а стадия – опухоль ограничена эндометрием (или миоматозным узлом);

I b стадия – опухоль занимает эндометрий и миометрий;

II стадия – опухоль поражает тело и шейку матки, но не выходит за пределы матки;

III стадия – опухоль распространяется за пределы матки, но ограничена пределами таза;

III а стадия – прорастание серозной оболочки матки и/или метастазы в пределах матки;

III b стадия – инфильтраты в параметрии и/или метастазы в лимфатических узлах таза, и/или метастазы вс влагалище;

IV стадия – опухоль прорастает в смежные органы и/или распространяется за пределы таза;

IV а стадия – прорастание в смежные органы;

IV b стадия – отдаленные метастазы.

С помощью этой классификации можно адекватно классифицировать все гистотипы саркомы тела матки.

Клинико-анатомическая классификация саркомы шейки матки. (Е.П.Мухина, 1966)

Развивается из слизистой оболочки и мышечной или соединительной ткани.

I стадия – саркома небольших размеров, ограничена пределами шейки;

II стадия – саркома больших размеров с глубокой инфильтрацией;

II а стадия – саркома шейки с инфильтрацией параметрия на одной или на обеих сторонах, без перехода на стенку таза;

II b стадия – саркома с инфильтрацией сводов влагалища, без перехода на нижнюю треть влагалища;

II в стадия – саркома шейки с переходом на тело матки;

III стадия:

III а стадия – саркома шейки с инфильтрацией параметрия на одной или на обеих сторонах с переходом на стенки таза;

III b стадия – саркома шейки с переходом на нижнюю треть влагалища;

III в стадия – саркома шейки с изолированными метастазами в лимфатические узлы у стенки таза, при относительно малом первичном очаге на шейке;

IV стадия – саркома шейки с переходом на мочевой пузырь или на прямую кишку. Отдаленные метастазы.

Клинико-анатомическая классификация саркомы тела и шейки матки, развивающихся в фибромиомах (миомах)

I стадия – фиброматозный узел небольшого размера, четко контурируемый. Очаговый характер саркоматозного поражения. Наличие так называемой "капсулы" из миоматозных элементов;

II стадия – узел больших размеров или четко контурируемый. Диффузный характер саркоматозного поражения. Разрушение "капсулы", прорастание прилежащих слоев (слизистой и серозной оболочек);

III стадия – потеря формы узла. Прорастание опухоли в толщу стенки матки. Ближайшие метастазы, переход на параметрию;

IV стадия – саркоматозный процесс за пределами матки с врастанием в соседние органы (мочевой пузырь, прямую кишку) с образованием конгломерата. Лимфогенная и гематогенная диссеминация – отдаленные метастазы. Общий саркоматоз.

Гистологическая классификация саркомы матки

Гистогенез. Исходным материалом для развития саркомы служат следующие ткани:
а) строма слизистой оболочки матки, мышечная, соединительная ткань миометрия и элементы сосудов;
б) незрелые клеточные элементы;
в) мезенхимальные клеточные элементы;
г) гетеротопические эмбриональные зачатки (мезенхимальные и мезодермальные).

Пресаркома. Понятие "пресаркома" остается до сих пор неуточненным.

Различают предопухолевое состояние и предопухолевый процесс.

Предопухолевое состояние выражается в неспецифических изменениях, являющихся почвой для развития опухоли. Если на этой почве возникает очаг атипической пролиферации, то это является фоном для предопухолевого процесса, на котором при воздействии каких-либо экзо-эндогенных факторов начинается озлокачествление, саркоматозное превращение.

Характерным для предсаркомы является мультрицентральное очаговое разрастание незрелых однородных соединительно-тканных клеток с аргентофильной стромой и выявляется склонность к инфильтрирующему росту. Ядра клеток крупные, неправильной формы, с явлениями гиперхроматоза.

По морфологической классификации саркомы делятся по степени дифференцировки клеточных элементов на низкодифференцированные и высокодифференцированные.

Низкодифференцированные опухоли состоят из незрелых клеток, в строме большое количество сосудов, межуточная ткань может отсутствовать. К этой группе относятся: кругло-, веретено-, гиганто- и полиморфно-клеточные саркомы и редко встречающиеся – лимфосаркома, меланосаркома и альвеолярная саркома.

Круглоклеточные саркомы – чаще встречаются в миомах тела матки и в шейке. Характерным для них является быстрый рост, распад и метастазирование.

Веретеноклеточные саркомы – чаще выявляются в диффузных мышечных саркомах. Характеризуются клеточным и ядерным атипизмом и бедностью межклеточного вещества.

Гигантоклеточные – могут образовываться из клеток любой формы. Они с одним большим ядром или многоядерные.

Полиморфно-клеточные – характеризуются полным атипизмом ядра и клеточных форм. Это указывает на быстрый рост и распад опухоли.

Лимфосаркома – развивается из аденоидной ткани слизистой оболочки. Она богата сосудами, сочная, легко разрушается и метастазирует. Микроскопически опухоль состоит из клеток лимфобласта и большого количества сосудов.

Меланосаркома – не имеет ничего общего с истинной меланомой, а ее окраска и пигмент объясняются экстравазатами.

Альвеолярная саркома – имеет особую форму роста с наличием перегородок между саркоматозными клетками.

Высокодифференцированные саркомы состоят из более зрелых клеток. К ним относятся: мышечно-клеточные и фибропластические саркомы.

Мышечно-клеточные саркомы – составляют 50-58% всех сарком мышечного слоя матки.

Мышечно-клеточные саркомы имеют много различных названий: саркома интрамиоматоум, миома саркоматодес, саркома миоматодес, лейомиопластическая саркома. Саркома миоселлуларе, апластомиом, саркома высокой зрелости, лейомиома малигнум.

Фибропластические саркомы встречаются редко. В этих саркомах преобладают фиброзные элементы.

П.В.Сиповским (1959) предложена еще одна гистологическая классификация сарком и она остается наиболее приемлемой для практики.

I. Миогенные саркомы:

а) саркомы из мышечного компонента миометрия (лейомиосаркома);

б) малигнизированные лейомиомы.

II. Соединительно-тканные саркомы:

а) из стромы матки;

б) из фиброзного компонента фибромиомы.

III. Эндометриальные саркомы.

IV. Мезонефрогенные или мезодермальные, смешанные опухоли (с включением эпителиальных структур, жировой ткани, хряща, гладких и поперечно-полосатых мышц).

V. Сложные опухоли типа карциносарком.

VI. Опухоли неясного генеза.

Я.В.Бохман и соавт. (1982) предложили более упрощенную классификацию:

1. Лейомиосаркома (часто сочетается с миомой матки).
2. Эндометриальная стромальная саркома.
3. Карциносаркома (смешанная гомологическая мезодермальная опухоль).
4. Смешанная (гетерологическая мезодермальная опухоль).
5. Другие виды саркомы (включая неклассифицируемые).

Лейомиосаркома. Гистогенез лейомиосаркомы известен – она возникает из элементов гладкой мускулатуры матки. Средний возраст больных 43-53 года. Прогноз лучше в пременопаузе. Частота озлокачествления миомы матки по данным разных авторов, составляет 0,13-0,81%.

По данным Я.В.Бохмана (1989), лейомиосаркома – самая частая форма сарком тела матки (62%); эндометриальная стромальная саркома встречается лишь в 15%

наблюдений; смешанная мезодермальная (гетерологическая) опухоль – до 15%; карциносаркома – в 8% случаев.

Карциносаркома имеет существенные клинические особенности: сходна с карциномой эндометрия, более чувствительна к облучению, часто метастазирует лимфогенно. Карциносаркома состоит из двух компонентов – эпителиального и мезенхимного. Эпителиальный компонент представлен аденокарциномой, а мезенхимный или напоминает нормальную строму эндометрия, или представлен опухолью из тканей, в норме отсутствующих в матке: хрящевой, костной или поперечно-полосатых мышц. В большинстве случаев возникает в постменопаузе. Медиана возраста больных составляет 62 года. У больных карциносаркомой матки нередко имеются ожирение, сахарный диабет, артериальная гипертония.

Эндометриальная стромальная саркома встречаются в основном у женщин 45-50 лет, примерно в 30% случаев она возникает в постменопаузе. Внешне напоминает экзофитную форму аденокарциномы эндометрия, чаще бывает в виде ограниченных полиповидных узлов на широком основании. Микроскопически состоит из круглых веретенообразных опухолевых клеток эндометриальной стромы.

Смешанная мезодермальная (гетерологическая) опухоль представляет собой крупные полипообразные узлы с кровоизлияниями и некрозом, темного цвета, мягкой консистенции. Заполняет полость матки и цервикальный канал.

Микроскопически представляет собой эмбриональную саркоматозную ткань, построенную из звездчатых, веретенообразных и круглых клеток. По периферии – с участками эмбриональной рабдомиосаркомы.

36.4 Клиника саркомы матки

Существует ряд местных и общих симптомов данной опухоли.

Местные симптомы: кровотечение, боли и бели.

Кровотечение наблюдается до 86% случаев. Чаще при саркомах шейки, чем при саркоме тела матки (62%). Кровянистые выделения по типу метроррагии (70%). Кроме того, этот симптом чаще наблюдается при саркоме слизистой оболочки, реже при саркомах в миомах.

Боли отмечаются в 43% случаев при всех гистотипах опухоли. Они схваткообразного, ноющего характера внизу живота, в области крестца. Характер их зависит от локализации опухоли.

Бели – редко, лишь в 12% случаев. По характеру они водянистые, жидкие, с примесью слизи, окрашенные кровью в виде мясных помоев, с примесью крошкообразных частиц распадающейся опухоли, гнойные, с запахом.

При шеечных саркомах, полипозных, субмукозных и саркомах в миоме с субмукозным расположением узла, симптомы выявляются раньше, чем при интрамуральных саркомах или саркоме в миомах с интрамуральным расположением. В основном они распознаются в процессе операции.

Общие симптомы: слабость, потеря массы тела, анемия, кахексия, головная боль, бессонница, жалобы со стороны смежных органов при вовлечении их в процесс. Длительный субфебрилитет или гектическая температура.

36.5 Диагностика саркомы матки

Точно диагностировать саркому на основании анамнеза, клинических данных не представляется возможным. Саркому можно только заподозрить на основании следующих симптомов:

- рост опухоли в менопаузе;
- кровотечения или кровянистые выделения в период менопаузы;
- кахексия и анемия без предшествующей кровопотери;
- чувство тяжести внизу живота за счет наличия асцита или опухоли матки;
- быстрый рост опухоли в культе матки после надвлагалищной ампутации матки.

Во время операции характерным является асцит, большие размеры распадающейся опухоли, полипоз матки, инфильтрат крестцово-маточных связок, прорастание опухоли в Дугласово пространство и в прямую кишку, метастазы (узлы) на париетальной и висцеральной брюшине.

Дополнительные методы диагностики саркомы матки:

1. Аспират из полости матки.
2. Аспирационная биопсия эндометрия.
3. Ультразвуковая диагностика.

При эхографии диагноз саркомы матки обычно невозможно поставить (Демидов В.Н., Зыкин Б.И., 1990). Об этом свидетельствуют результаты работ ряда авторов, занимающихся ультразвуковой диагностикой саркомы (Kobayashi M., 1980; Tonta A., 1990; Fleisher A. et. al., 1980; John C., 1983) и др. Определенное сходство эхографического изображения саркомы матки и пузырного заноса отмечают J.Hirametsu et. al. (1982). В.Н.Демидов, Б.И.Зыкин (1990), ретроспективно анализируя больных с морфологически подтвержденным диагнозом саркомы, не выявили четких акустических признаков этой опухоли.

Более раннее выявление возможно при лейомиосаркомах, часто сочетающихся с миомой, а другие виды сарком могут быть выявлены в ранних стадиях при цитологических исследованиях эндометриальных аспиратов у женщин с эндокринно-обменными нарушениями и с миомой матки (Бохман Я.В., 1989).

Диагноз до операции и метастазы могут быть установлены на основании исследования фрагментов, отторгнувшихся от опухоли и выделений из шейки; соскоба эндометрия, цитологии содержимого матки при саркоме эндометрия; гистероскопии или гистероцервикографии с последующей прицельной биопсией. Гистероцервикоскопия не только способствует выявлению опухоли, но и уточнению ее величины и локализации. А также определению состояния шеечного канала.

При всех видах гистотипа сарком обязательно исследование мочевыводящих путей: хромоцистоскопия, экскреторная урография, радионуклидная ренография. Ректороманоскопия, при необходимости колоноскопия и обследование желудка, грудной клетки, радионуклидное исследование печени и костей.

36.6 Метастазирование саркомы матки

Распространение саркомы зависит от гистологической структуры опухоли. Незрелые образования быстрее распространяются на окружающие органы, зрелые – длительное время остаются “местными”.

Распространяется саркома гемато-лимфогенным путем, реже – per continuitate и еще реже – путем контактных имплантантов.

Наиболее часты метастазы в легкие, в печень, лимфатические узлы. При распространении per continuitate происходит поражение параметральной клетчатки, мочевого пузыря, труб, влагалища, редко яичников.

Распространение путем контактных имплантантов происходит при прорастании брюшины к матке, захватывая смежные органы (брыжейка, брюшина, сальник, влагалище, вульва).

Встречается и ретроградное метастазирование во влагалище, в бартолиниевые железы, в мочевой пузырь.

Метастазирование опухоли зависит также от локализации саркомы и формы роста. При саркоме шейки матки чаще поражается параметрий и тазовые лимфатические узлы, редки отдаленные метастазы.

При саркоме тела матки – метастазы в легкие (17%), печень (9%), лимфатические узлы (8%), яичники (7%). Причем метастазы при саркоме слизистой оболочки матки наблюдаются реже (в 25%), чем при саркоме миометрия (75%). По-видимому, это объясняется тем, что саркомы слизистой оболочки диагностируются раньше.

36.7 Лечение саркомы матки

С учетом высокой злокачественности сарком и темпов ее роста, возникновение местных метастазов и высокой потенции к быстрому гематогенному метастазированию, лечение этих больных должно проводиться с учетом гистотипа опухоли распространенности процесса.

В основном оно должно быть комплексным и состоять из радикального хирургического лечения, полихимиотерапии и, в зависимости от морфологической структуры, лучевой терапии. Несмотря на комплексную терапию саркомы матки эффективность остается низкой (Лазарева Н.И., Казаченко В.П., 1996). По данным авторов неэффективность лечения злокачественных неэпителиальных опухолей матки в основном обусловлена серьезными проблемами, связанными с недостаточными знаниями морфогенеза этих заболеваний.

Лечение больных с лейомиосаркомой и саркомой в миоме матки.

Лечение должно начинаться с операции – экстирпации матки с придатками, оментэктомии с последующей полихимиотерапией.

У больных во II и III стадиях производится и удаление верхней трети влагалища с целью предупреждения рецидивов в культе. Несмотря на низкую радиочувствительность лейомиосаркомы у больных II и III стадиями болезни лучевая терапия целесообразна.

Лечение больных с эндометриальными саркомами, смешанными мезодермальными опухолями и карциносаркомами.

При этих формах сарком предлагаются различные варианты лечения, но учитывается, что эти опухоли чувствительны к лучевой терапии.

При опухоли только тела матки производится простая экстирпация матки, и оменэктомия; при переходе опухоли на шейку матки, инфильтрации параметральной клетчатки целесообразно производить расширенную экстирпацию матки с лимфатическими узлами таза. С предварительной предоперационной лучевой терапией. В послеоперационном периоде – лучевая и полихимиотерапия.

При локализации процесса только в теле матки, после радикальной операции, рекомендуется лучевая терапия (дистанционное облучение таза в дозе 46-50 Гр. и культи влагалища – 25-30 Гр.). После лучевой терапии – курсы химиотерапии. При прорастании саркомы в серозную оболочку матки, при метастазах в яичниках показано удаление большого сальника. В последующем – лучевая и химиотерапия.

При выполнении ранее нерадикальной операции (саркома выявлена в узле миомы и др.), показана релапаротомия с последующей химиотерапией. Послеоперационное облучение при лейомиосаркоме проводится крайне редко ввиду низкой радиочувствительности опухоли.

Химиотерапия. Сегодня все больше авторов проявляют интерес к химиотерапии саркомы матки. Изучают какова ее роль в адъювантном лечении, как применять при наличии отдаленных метастазах. При саркомах матки эффективны винкристин, дактиномицин, циклофосфамид, доксорубицин, дакарбазин, цисплатин, ифосфамид. Для монохимиотерапии лейомиосаркомы матки наиболее эффективен доксорубицин: он позволяет добиться полной и частичной ремиссии у 25% больных. Для монохимиотерапии карциносаркомы матки применяют цисплатин. При саркомах матки более эффективна полихимиотерапия. Применяют комбинации доксорубицина и дакарбазина или двух этих препаратов с винкристином или циклофосфамидом, учитывая низкую выживаемость даже при ранних стадиях саркомы матки и высокую частоту отдаленных метастазов, разрабатываются адъювантные схемы химиотерапии. Однако эффективность адъювантной химиотерапии при саркомах матки ранних стадий пока не доказана. Н.И.Лазарева, В.П.Казаченко (1996) представляют анализ отдаленных результатов лечения больных саркомами матки. Оказалось, что пять лет и более живут 19,8% больных. При этом имелась прямая зависимость отдаленных результатов лечения от гистологической формы опухоли. При лейомиосаркоме 5-летняя выживаемость составила 39,4%, при эндометриальной стромальной саркоме – 68,6%, при смешанной мюллеровской опухоли – 7,7%.

В 3,3% случаях авторы провели только хирургическое лечение. В 38,5% – комбинированное. В том числе с адъювантной химиотерапией – в 20,8%, с лучевой терапией – в 17,7% и комплексное лечение – в 10,4% случаев.

Получена высокая частота 5-летной выживаемости у больных с эндометриальной стромальной саркомой. Эти опухоли оказались радиочувствительными в отличие от лейомиосаркомы.

36.8 Мезодермальные смешанные опухоли матки

По статистическим данным эти опухоли встречаются у 0,07% гинекологических больных.

Гистогенез этих опухолей связывают с эмбриональным гетеротопическим происхождением, так как они локализуются чаще в определенных участках матки.

Некоторые авторы считают, что наиболее вероятно происхождение этих опухолей из среднего зародышевого листка мезодермы.

Мезодермальные опухоли встречаются в любом возрасте, но чаще в период менопаузы. В развитии этих опухолей большую роль играют гормональные расстройства; некоторые авторы связывают их с предшествующей лучевой терапией; часть авторов объясняют их стимуляцией эстрогенами эндометрия и мезодер-

мальных клеток; другие связывают с рецидивирующими фиброматозными и аденомиоматозными полипами.

Морфология. Эти опухоли состоят из нескольких компонентов мезенхимальной стромы. Шейка поражается в 2-4 раз чаще, чем тело матки. По форме роста: чаще узловатые и реже диффузные. Узловатая форма – развивается в строме эндометрия в виде мультицентричных субмукозных узлов. На разрезе имеют мозговидный вид.

Клиническое течение – крайне злокачественное. Метастазирование происходит бурно лимфогематогенным путем в тазовые лимфоузлы, легкие, печень, мозг.

Метастазируют компоненты рака или саркомы, оба вместе. Описаны единичные случаи 5-летнего выживания.

Матка увеличивается до размера 12-недельной беременности, мягковатой консистенции. Редко опухоли располагаются интрамурально, сходны с миомой, но бело-серо-желтоватого цвета.

При диффузном поражении эндометрий утолщается в виде валика, беловато-серого цвета, мягкой, хрупкой консистенции.

При локализации в шейке матки опухоль в виде винограда, как пузырный занос, серо-розово-красного цвета, плотноватой консистенции, в центре – желеобразное строение. Характерным является быстрый рост этой опухоли. Гистология – наличие 2 компонентов опухолевой ткани: эпителиальной и соединительно-тканной с дополнительными включениями.

Симптомы: бели жидкие, кровянистые с примесью крошкообразных частиц распадающейся ткани. При больших опухолях появляются боли, отеки нижних конечностей. Диагноз устанавливается обычно во время операции или при гистологическом исследовании удаленных тканей.

Дифференциальный диагноз проводится с миомой матки, раком, саркомой и хорионэпителиомой матки.

36.9 Использованная литература

1. Бохман Я. В. Руководство по онкогинекологии. СПб., Издательство "Фолиант". 2002.
2. Хирш Х., Кезер О., Икле Ф. Оперативная гинекология. М., Издательство "ГЭОТАР-МЕД", 2001.
3. Полякова В.А. Онкогинекология. М., Издательский центр Академия. 2001.
4. Новак Э. Гинекология. М., 2002.
5. Bochmen J.V. Two pathogenetic types of endometrial carcinoma. //J. Gynecol. Oncol. 15:10 – 7, 1983.
6. Norris H.J., Roth E., Taylor H.B. Mesenchymal tumors of the uterus. II. A clinical and pathologic study of 31 mixed mesodermal tumors.// Am. J. Obstet. Gynecol. 28:57 – 63, 1996.
7. Disaia P.J., et. al. Endometrial sarcoma: Lymphatic spread pattern.// Am. J. Obstet. Gynecol. 130:104 – 5, 1978.
8. Blum R.H. et. al. Successful treatment of metastatic sarcomas with cyclofosphamide, adrimycin, and DTIC (CAD). //Cancer. 46:1772 – 6, 1980.

Глава 37

РАК ЯИЧНИКОВ

37.1 Заболеваемость раком яичников

37.2 Этиология, патогенез рака яичников

37.3 Группы риска

37.4 Классификация рака яичников

37.5 Доброкачественные опухоли яичников

37.6 Клинико-морфологические особенности опухоли яичников

37.7 Клиника рака яичников

37.8 Диагностика рака яичников

37.9 Лечение рака яичников

37. 10 Опухоли яичников и беременность

37.11 Рак маточной трубы

37.12 Использованная литература – 8 источников

37.1 Заболеваемость раком яичников

Ежегодно в мире регистрируется около 192,4 тыс. новых случаев злокачественных новообразований яичников и 114,2 тыс. смертей от него, в США – 21,2 тыс. и 14,0 тыс., в России – 12,1 тыс. и 7,8 тыс. соответственно. В различных странах мира в 2000 г. заболеваемость этой формы рака составляла 6,5$^0/_{0000}$, смертность – 3,8$^0/_{0000}$. Высокий уровень заболеваемости на 100000 населения (мировой стандарт) зарегистрирован в Дании (16,1), Исландии (15,8), Уругвае (15,2), Чехии (15,1), Польше (14,5), относительно низкий – в Египте (1,2), Мали (1,6), Конго (2,0), Китае (3,2), Вьетнаме (4,4) (Ferley J., et. al., 2001).

В 2002 г. в странах СНГ заболеваемость колебалась от 3,2$^0/_{0000}$ (в Узбекистане) до 15,8$^0/_{0000}$ в Латвии (М.И.Давыдов, Е.М.Аксель 2004). В 2005 году в Республике Казахстан был первично диагностирован рак яичников у 773 пациенток, заболеваемость составляла 5,1$^0/_{0000}$, занимая 14-е ранговое место среди всех локализаций злокачественных опухолей, а в структуре онкогинекологической патологии занимал 3 место, уступая раку шейки и тела матки. Наибольшие показатели заболеваемости (обычные показатели на 100000 населения) были зарегистрированы в Северо-Казахстанской (7,5), Западно-Казахстанской (7,4), Костанайской (6,3) и в г. Алматы (7,3), наименьшие – в Мангистауской (2,2), Атырауской (2,4), Жамбыльской (3,3) областях. Среди 773 пациенток раком яичников удельный вес I-II стадии составлял 31,1%, IV стадии – 19,8%.

Сложность проблемы рака яичников заключается в особенностях этиологии и патогенеза опухолей этого органа, в уникальности самой природы яичника и его роли в жизнедеятельности женского организма. Многокомпонентное строение гонад, сочетание структур самых разных функциональных направлений обуславливают широчайший спектр гистологических форм новообразований этого органа. Если же принять во внимание еще и переходные формы, а также опухоли, в которых сочетаются два и более гистотипа, то количество вариантов новообразований яичников возрастет в геометрической прогрессии. Необычность опухолей яичников подтверждается случаями мультицентрического роста, когда первичные очаги опухоли обнаруживаются в забрюшинном пространстве, но при абсолютно не измененных яичниках.

37.2 Этиология и патогенез рака яичников

Совокупность результатов экспериментальных, эпидемиологических, клинических и эндокринологических данных позволяет отнести РЯ к группе гормонозависимых опухолей. Это справедливо не только по отношению к гормонопродуцирующим опухолям, но и к цистаденокарциноме. Существенным звеном патогенеза является синдром нарушений репродуктивной функции: раннее менархе, ранняя (до 45 лет) или поздняя (после 55 лет) менопауза, бесплодие или снижение детородной функции, сочетание РЯ с миомой матки, с генитальным эндометриозом, гиперпластическими процессами эндометрия. Характерно повышение гонадотропной функции гипофиза (связанная с ней гиперстимуляция овуляции), хроническая гиперэстрогения при сниженной секреции прогестерона. В цистаденокарциноме яичников (особенно эндометриоидной), высокодифференцированных опухолях с высоким посто-

янством определяются цитоплазматические рецепторы эстрадиола и прогестерона, уровень которых отражает чувствительность этих новообразований в гормонотерапии синтетическими прогестогенами и антиэстрагенами. О гормональной зависимости многих гистотипов РЯ свидетельствует их нередкое синхронное, либо метахронное сочетание с карциномой эндометрия, молочной железы, а также правой половины толстой кишки. Относительный риск первично-множественного РЯ у больных с солитарными опухолями указанных органов в 12-18 раз выше, чем в популяции здоровых женщин соответствующего возраста.

Бурное развитие биологических наук в последнее десятилетие и особенно интенсивные исследования в экспериментально-теоретической онкологии позволили добиться значительных успехов в познании генетических факторов, причастных к возникновению неоплазий у человека. В настоящее время уже нет сомнений в том, что в основе злокачественных новообразований (в том числе и рака яичников) лежат повреждения генетического аппарата в герминальной (половой) и соматической клетках, делающие эти клетки чувствительными к воздействию внешнесредовых канцерогенных факторов, способных запустить процесс малигнизации. В зависимости от того, в какой клетке произошла первоначальная мутация половой или соматической, рак может быть наследственным или спорадическим.

37.3 Группы риска

Контингенты женщин, чаще подвергающиеся опасности развития опухолей яичников, – это женщины пременопаузального, менопаузального периодов. РЯ встречается в 2 раза чаще у женщин с нарушенной функцией яичников, не живших половой жизнью, небеременевших, не рожавших, с отмечавшихся в анамнезе ранней менопаузой.

Группы риска по развитию РЯ:

- нарушение функции яичников (менструальной, детородной). Этих женщин рекомендуется активно наблюдать не реже 2-х раз в год;
- кровотечения в постменопаузе, не зависящими от патологического состояния матки. Эти женщины подлежат дополнительному обследованию в условиях стационара;
- длительно находящиеся больные под диспансерным наблюдением гинеколога по поводу миомы матки, хронических воспалительных процессов придатков матки, доброкачественных опухолей яичников или с наличием масс неясной патологии в малом тазу;
- в особую группу риска целесообразно включить женщин, ранее оперированных в пре- и постменопаузе по поводу доброкачественных опухолей внутренних половых органов, с оставлением или резекцией одного или обоих яичников;
- в группу риска должны быть отнесены женщины, леченные в прошлом по поводу рака молочной железы, так как имеют двойной риск синхронного или метахронного развития РЯ;
- отдельную группу риска составляют женщины с отягощенной наследственностью (14,6% при РЯ). Имеется предположение, что заболевания матери (токсикозы, инфекции) приводят к антенатальным поражениям фолликулярного аппарата яичников плода. Это может создать риск развития РЯ.

37.4 Классификация рака яичников по стадиям (FIGO) и системе TNM (1997)

T – первичная опухоль:

T_1 – ограничена только яичниками; I
T_{1a} – один яичник, капсула интактна; IA
T_{1b} – оба яичника, капсула интактна; IB
T_{1c} – разрыв капсулы, опухоль на поверхности яичников, злокачественные клетки в асцитической жидкости или смывах с брюшины; IC
T_2 – распространение на таз; II
T_{2a} – матка, одна или обе трубы; IIA
T_{2b} – другие органы таза; IIB
T_{2c} – злокачественные клетки в асцитической жидкости или смывах с брюшины; IIC
T_3 и/или N_1 – перитонеальные метастазы вне таза и/или метастазы в регионарные лимфатические узлы; III
T_{3a} – микроскопические перитонеальные метастазы; IIIA
T_{3b} – макроскопические перитонеальные метастазы <=2 см; IIIB
T_{3c} и/или N_1 – перитонеальные метастазы >2 см и/или метастазы в регионарные лимфатические узлы; IIIC
M_1 – отдаленные метастазы (кроме перитонеальных метастазов). IV

Группирование по стадиям

Стадия IA	T_{1a}	N_0	M_0
Стадия IB	T_{1b}	N_0	M_0
Стадия IC	T_{1c}	N_0	M_0
Стадия IIA	T_{2a}	N_0	M_0
Стадия IIB	T_{2b}	N_0	M_0
Стадия IIC	T_{2c}	N_0	M_0
Стадия IIIA	T_{3a}	N_0	M_0
Стадия IIIB	T_{3b}	N_0	M_0
Стадия IIIC	T_{3c} Любое T	N_1	M_0
Стадия IV	Любое T	Любое N	M_1

Классификация по гистотипам

Гистологическая классификация опухолей яичников (ВОЗ)

I. Эпителиальные опухоли:

А) Серозные опухоли:
а) доброкачественные;
б) пограничные;
в) злокачественные.

Б) Муцинозные опухоли:
а) доброкачественные;
б) пограничные;
в) злокачественные.

В) Эндометриоидные опухоли: а) доброкачественные;
б) пограничные;
в) злокачественные.

Г) Светлоклеточные (мезонефроидные) опухоли: а) доброкачественные;
б) пограничные;
в) злокачественные.

Д) Опухоли Бреннера: а) доброкачественные;
б) пограничные;
в) злокачественные.

Е) Смешанные эпителиальные опухоли: а) доброкачественные;
б) пограничные;
в) злокачественные.

Ж) Недифференцированные карциномы.

З) Неклассифицируемые эпителиальные опухоли.

II. Опухоли стромы полового тяжа:

А) Гранулезо-стромальноклеточные опухоли: 1. Гранулезоклеточные опухоли;
2. Группа тиком-фибром;
3. Смешанные.

Б) Андробластомы.

В) Гонадобластомы.

Г) Неклассифицируемые опухоли стромы.

III. Липидно-клеточные опухоли.

IV. Герминогенные опухоли:

А) Дисгерминома.

Б) Опухоль эндодермального синуса.

В) Эмбриональная карцинома.

Г) Полиэмбриома.

Д) Хориокарцинома.

Е) Тератомы: а) незрелые;
б) зрелые;
в) монодермальные (высокоспециализированные).

V. Гонадобластомы:

А) Чистая (без примеси других форм).

Б) Смешанная (с др. формами герминогенных опухолей).

VI. Опухоли мягких тканей.

VII. Неклассифицированные опухоли.

VIII. Метастатические опухоли.

IX. Опухолевидные процессы:

А) Лютеома беременности.

Б) Кисты (проста фолликулярная, желтого тела и др.)

В) Эндометриоз.

Г) Воспалительные процессы.

Среди всех злокачественных опухолей преобладающими являются эпителиальные, а для серозных карцином среди последних составляют около 70%.

По форме роста и развития различают первичный и вторичный РЯ. При первичном РЯ мы не находим предшествующих кистозных изменений. Обычно такие опухоли низкодифференцированные, малых размеров, напоминают «тутовые ягоды» или розовато-серого цвета «комок икры», представляют наибольшую трудность для диагностики. При вторичном РЯ развивается малигнизации внутреннего слоя кистомы с последующим прорастанием всех слоев. Последние опухолевидные образования могут быть одно- и многокамерными, достигать значительных объемов, неоднородной плотности – тугоэластичной консистенции с участками солидного строения значительной плотности.

37.5 Доброкачественные опухоли яичников

Кисты – ретенционные опухолевидные образования – полости, заполненные жидкостью. Ретенционные кисты возникают за счет накопления в них жидкого содержимого и растяжения капсулы, при этом отсутствует пролиферация клеточных элементов, характерная для истинных опухолей (кистом). В литературе нет убедительных данных о возможном развитии рака яичников из ретенционных образований. Однако нередко трудно провести дифференциальную диагностику их со злокачественным процессом в яичники. Поэтому таких больных необходимо относить к группе повышенного риска по возможному выявлению РЯ. К ретенционным или простым кистам относятся фолликулярные кисты, кисты желтого тела (лютеиновые, тека-лютеиновые при пузырном заносе и хориокарциноме) эндометриоидные.

Кистома – является истиной опухолью яичников с пролиферацией, в отличие от кисты, заполненной жидкостью. Предраковыми заболеваниями яичников являются все истинные доброкачественные опухоли, особенно цилиоэпителиальные (пролиферирующие) кистомы. Разделение кистом яичников на доброкачественные и злокачественные условно. Большинство опухолей развиваются бессимптомно, даже при очень больших размерах.

Лечение доброкачественных кистом яичников

Любая опухоль яичников должна быть удалена хирургическим путем. Современный оперативный доступ – лапароскопический. Операция должна проводится независимо от возраста женщины, величины опухоли, отсутствия жалоб. Это является профилактикой злокачественных опухолей яичников. Дифференциальная диагностика между доброкачественными и злокачественными новообразованиями сложна и проводится окончательно только при гистологическом исследовании удаленного органа. Размеры опухоли не указывают на злокачественность (гигантские кистомы чаще всего доброкачественные). Объем оперативного вмешательства может быть различным: удаление кистомы, удаление яичника, удаление придатков с одной или двух сторон, надвлагалищная ампутация матки или экстирпация матки. Во время операции удаленную опухоль яичников необходимо тщательно осмотреть, вскрыть, оценить состояние наружной и внутренней поверхности, содержимого. Гладкая поверхность свидетельствует о доброкачественности процесса. В случае, если при осмотре кистомы обнаружены какие-либо разрастания по внутренней или наружной поверхности показана экспресс-диагностика (срочное гистологическое исследование), после чего решается вопрос об ограничении или расширении объема операции. Во время операции производится ревизия органов брюшной полости, печени, сальника, парааортальных

лимфоузлов. При наличии выпота необходимо взять асцитическую жидкость для цитологического и бактериального исследования. При гистологическом заключении о доброкачественном характере кистомы у женщин репродуктивного возраста удаляется только пораженный яичник, при двусторонних кистомах – резекция яичников в пределах здоровых тканей или удаление кистом.

37.6 Клинико-морфологические особенности опухолей яичников

Эпителиальные опухоли

Серозные эпителиальные опухоли (СЦАК). Встречаются наиболее часто (69,8%). Средний возраст больных – 48,9 лет. Они развиваются чаще на фоне пограничных или даже доброкачественных серозных опухолей.

Макроскопически могут иметь характер кисты, неоднородной консистенции, так как кистозные участки чередуются с более плотными. В брюшной полости находят большое количество спаек. При далеко зашедшей стадии процесса солидные или неоднородные опухолевые массы прорастают капсулу на большом протяжении, они очень ломки, даже прорастают в окружающие ткани и органы, образуя конгломерат, выполняющий малый и большой таз с выходом в брюшную полость. В таких случаях опухоль трудно или невозможно удалить. При этом наблюдаются мелкие и более крупные имплантационные метастазы по париетальной и висцеральной брюшине, метастазы в большой сальник, печень, нижнюю поверхность диафрагмы. Большой сальник в ряде случаев полностью инфильтрирован опухолевыми массами, может срастаться с нижележащими петлями кишок и брюшиной боковых флангов брюшной полости. Обнаруживается асцит серозного или геморрагического характера.

Муцинозные эпителиальные опухоли (МЦАК).

Встречаются в 6,6%.

Средний возраст больных – 54,1 год.

Развиваются чаще на фоне пограничных муцинозных кистозных опухолей.

Макроскопически доброкачественные и пограничные опухоли имеют вид кисты, часто очень больших размеров; многокамерные кисты встречаются среди них чаще, чем однокамерные. Эти кисты часто имеют ножку, которая может перекручиваться, вызывая симптомы острого живота. Эпителий капсулы обладает способностью к слизеобразованию, причем слизь в виде зерен находится в клетке.

В пограничных муцинозных опухолях отмечается усиленная пролиферация эпителия, которая происходит двумя путями – с образованием сосочков и дивертикулоподобных углублений в строму. Внешне эти опухоли, которые рассматриваются как предрак, могут не отличаться от доброкачественных. Характерно резкое понижение способности к слизеобразованию.

Рак из муцинозной кисты по внешнему виду похож на доброкачественную кисту, на разрезе многокамерен, но отдельные камеры, особенно маленькие, замещены опухолевой тканью, а в больших камерах опухолевая ткань может наблюдаться в виде узлов на стенке. Эпителий по мере увеличения атипичности теряет способность к слизеобразованию. Часты дистрофические изменения.

Эндометриоидные эпителиальные опухоли (ЭЦАК)

Встречаются в 6,5%.

Средний возраст больных – 41,9 года.

Развиваются чаще из герминальных кист и включений, локализующихся в самих яичниках, или из имплантантов эндометрия в ткань яичников, т.е. из эндометриоза.

Макроскопически кистозные эндометриоидные опухоли бывают различной величины, окраска их коричневая или красноватая. В просвете кист аналогичного вида содержимое с наличием ржавых пятен на их внутренних поверхностях. Солидные узлы имеют пестрый вид с кровоизлияниями. В брюшной полости при ЭЦАК могут быть обнаружены асцит, имплантационные метастазы, хотя в целом метастазы при ЭЦАК более редки, чем при СЦАК.

Опухоли стромы полового тяжа

Гранулезоклеточные опухоли (ГСКО).

Встречаются в 1,9% по отношению ко всем первичным опухолям яичника.

Встречаются во все возрастных группах – от детского до преклонного. Средний возраст больных при доброкачественных – 50 лет, при злокачественных – 38,7 лет.

ГСКО относят к гормонально-активным, т.к. клетки опухоли продуцируют эстрогены. В зависимости от возраста гормональная активность клинически проявляется различно: у детей наблюдаются симптомы преждевременного полового созревания, а у женщин в детородном возрасте мено- и метроррагии. Некоторые больные пожилого возраста выглядят моложе своих лет. В отдельных случаях наблюдается повышение либидо. Проявление гиперэстрогении выражаются в эстрогенном типе кольпоцитологической реакции, гиперплазии эндометрия и даже развития рака эндометрия, гиперплазии тека-ткани не пораженного опухолью яичника, функционирующим эпителием труб в постменопаузе. При злокачественном характере ГСКО морфологические проявления гормональной активности уменьшаются, по-видимому, в связи со снижением дифференцировки опухолевых клеток при малигнизации.

Макроскопически ГСКО в большинстве своем односторонние, различной величины – от микроскопической до выполняющей всю брюшную полость. Поверхность или гладкая, или бугристая, цвет капсулы от беловатого до различных оттенков желтого.

Текома (текоклеточная опухоль).

Встречается в 2,4%.

Средний возраст больных при доброкачественных опухолях – 57,6 лет, при злокачественных – 41,6 год.

Макроскопически напоминает фиброму яичника, однако способность к выработке эстрогенов и сходство клинического течения сближают ее с ГСКО в том смысле, что проявления гормональной активности зависят от возраста больной. Текома – округлая или повторяющая форму яичника солидная опухоль разнообразной величины, с гладкой или бугристой поверхностью. Имеет беловатую капсулу, однако на разрезе характерно окрашивание солидных участков в желтый или оранжевый цвет. Характерны кистевидные полости, участки некроза и кровоизлияний. Даже при доброкачественной текоме может быть асцит, как и при фибромах яичника и опухолях Бреннера. Встречается и синдром Мейгса, т.е. комбинация асцита с гидротораксом.

Наблюдаются смешанные гранулезоклеточные опухоли у 0,5% больных.

Герминогенные опухоли

Дисгерминома.

Наиболее часто встречающаяся опухоль среди герминогенных опухолей.

Встречаются в 1,6% по отношению ко всем опухолям и 3,3% по отношению к злокачественным.

Чаще всего наблюдаются у детей и молодых женщин. Средний возраст больных – 21 год.

Дисгерминомы – злокачественные опухоли, но прогноз их своеобразен и в большинстве случаев благоприятный, если опухоль по гистологическому строению однородна. Если же дисгерминома многокомпонентна (с элементами других опухолей – хориокарциномы, эндодермального синуса, гранулезо-стромальноклеточных и др.) прогноз почти всегда плохой. Неблагоприятный прогноз может быть обусловлен лимфогенными метастазами типичен для дисгермином. Но примерно в 25% случаев отмечаются гематогенные метастазы и (или) имплантационные метастазы в сальнике, матке, маточных трубах.

Макроскопически дисгерминома обычно полностью замещает ткань яичника, иногда прорастает капсулу и срастается с окружающими тканями и органами в единый конгломерат. Величина опухоли колеблется в широких пределах, цвет – серый, консистенция плотноэластическая или мягкая, встречаются обширные участки некрозов и кровоизлияний. Опухоль чаще односторонняя, но может поражать оба яичника.

Тератомы.

Эта группа опухолей, очень разнообразные по типу составляющих их тканей и по степени зрелости компонентов. В зависимости от степени зрелости и "законченности" дифференцировки элементов тератомы различают:

- зрелую;
- не зрелую (старое название "тератобластома") или эмбриональную тератому;
- дермоидную кисту с малигнизацией (старое название – "рак в дермоидной кисте").

И зрелые и незрелые тератомы озлокачествляются не полностью, а в пределах какого-либо из зародышевых листков (типов тканей), поэтому метастазы их бывают одно-тканевыми (рак, саркома).

Незрелые тератомы отличаются весьма злокачественным клиническим течением и быстрым ростом.

Встречаются в 1% по отношению ко всем опухолям и 8,2% по отношению к злокачественным неэпителиальным опухолям.

Средний возраст больных – 20-30 лет.

Метастатические опухоли

Злокачественные опухоли любой локализации могут давать метастазы в яичники. Наиболее частыми источниками метастазов являются карцинома молочной железы, матки, ЖКТ и злокачественные лимфомы.

Возраст больных в половине всех случаев не превышает 40 лет.

Частота встречаемости – 8% среди всех наблюдений рака яичников.

Клинические картины первичного и метастатического РЯ сходны. Нередко отмечается аменорея. Это объясняют наличием в строме метастатической опухоли лютеинезированных клеток, подобных тем, которые встречаются в строме первичных гормонально-активных опухолей, а также в очагах текаматоза. Метастатические опухоли в большинстве случаев двухсторонние.

Метастатическая опухоль Крукенберга характеризуется наполненными муцином перстневидными клетками в сочетании с "саркомоподобной" пролиферацией стромы

яичника. Эта опухоль типична для желудка, но не может происходить из любого другого органа, в котором развиваются слизистые карциномы, включая молочную железу и кишечник.

37.7 Клиника рака яичников

Особенности клиники рака яичника обусловлены большей частью локализацией данного органа и биологическими свойствами опухоли. Различают две клинические формы течения рака яичников: безасцитная и асцитная. Как правило, процесс на ранних стадиях протекает бессимптомно, а появление жалоб связано с наличием запущенного процесса. Наиболее частыми жалобами пациентов являются ощущение дискомфорта или боли внизу живота. Боль может быть обусловлена перекрутом ножки яичника, вовлечением в патологический процесс брюшины, разрывом капсулы опухоли, сдавлением близлежащих органов, в частности, кишечника. Второй по частоте жалобой является увеличение живота в объеме, связанное с нарастанием асцита; потеря аппетита и потеря в весе. При появлении гидроторакса присоединяются одышка и боль на стороне поражения. Наличие асцита, гидроторакса и опухоли в малом тазу – характерная триада симптомов для асцитных форм (синдром Мейгса). Следствием давления опухоли на мочевой пузырь может быть учащенное мочеиспускание. Ациклические и постменопаузальные кровотечения могут говорить о возможной патологии яичников и иногда сопровождают развитие неоплазии. В более поздних стадиях, при значительном распространении процесса могут появиться жалобы, обусловленные сдавлением желудочно-кишечного тракта. При запущенных формах рака яичников (III-IV стадия) верхняя половина малого таза частично или полностью бывает заполнена конгломератом узлов опухоли, пальпируется увеличенный в размере и инфильтрированный большой сальник, обнаруживаются метастазы в пупке, надключичной области слева (метастаз Вирхова), по брюшине заднего маточно-прямокишечного углубления.

Бессимптомное течение, быстрое прогрессирование процесса и раннее метастазирование приводят к поздней диагностике рака яичников, поэтому доклиническая диагностика должна занимать ведущее место в распознавании данного заболевания.

37.8 Диагностика рака яичников

Ранняя диагностика рака яичников трудна, т.к. до сих пор не существует специфических диагностических тестов, позволяющих выявить опухоль на начальных этапах ее развития. Прогрессирование рака яичников происходит преимущественно за счет диссеминации по брюшине. Этим объясняется малосимптомное течение заболевания на ранних стадиях, поэтому у 80% пациенток болезнь диагностируется в поздних стадиях, когда уже имеется поражение брюшины за пределами малого таза с вовлечением органов брюшной полости, асцит, а также гематогенные метастазы в печени, легких, костях, опухолевый плеврит.

Достоинством ультразвукового метода в диагностике опухолей яичников является его высокая информативность (чувствительность, специфичность и точность достигают 80-90%), простота, быстрота, безвредность, безболезненность, возможность объективного документирования и многократного проведения. Ультразвуковое исследование малого таза стало рутинным методом обследования при подозрении на опу-

холь яичника. Для более углубленной диагностики при наличии опухолей яичников в настоящее время применяются такие высокоинформативные методы, как компьютерная и магнитно-резонансная томография.

При обнаружении объемного образования в области малого таза необходимо исключить часто встречающиеся заболевания – дивертикулиты, внегонадную беременность, кисты яичника, миому матки и эндометриоз. Следует помнить, что некоторые злокачественные новообразования, такие как рак желудочно-кишечного тракта или молочной железы, могут метастазировать в яичники. Исключить наличие первичной опухоли в желудке, толстой кишке или молочной железе позволяют гастроскопия, колоноскопия и маммография. Рентгенография грудной клетки является обязательным компонентом обследования при подозрении на опухоль яичников, т.к. позволяет диагностировать возможное метастазирование в легкие и плеврит. Обязательно рентгенологическое исследование желудка и кишечника, позволяющие исключить метастатические опухоли, а также уточнить взаимоотношения толстого кишечника с опухолью яичников. Экскреторная урография позволяет судить о состоянии мочевыделительной системы, так как большие опухоли сдавливают мочеточники.

Все эти исследования дают основание с большей или меньшей долей вероятности заподозрить опухоль яичников. Однако только гистологическая верификация диагноза может дать точный и окончательный ответ. У некоторых больных с наличием асцита о характере заболевания можно судить по данным цитологического исследования асцитической жидкости. Иногда для постановки диагноза требуется выполнение лапароскопии или лапаротомии и получение материала для гистологического исследования.

Одним из наиболее интересных и перспективных направлений в диагностике злокачественных опухолей является определение опухолевых маркеров. Изучение этих веществ, представляет большой интерес не только с практической, но и с теоретической точки зрения. Проводимые в этом направлении исследования позволяют глубже понять этиологию и патогенез злокачественного роста, изучить многие процессы, происходящие в организме.

Несмотря на кажущееся обилие опухолевых маркеров, единственно надежным тестом при раке яичников, причем в основном при серозной его форме, является определение CA125: его повышение отмечено у 88,8% первичных больных. Однако, следует особо подчеркнуть, что при исследовании сывороток крови больных с I стадией заболевания содержание маркера практически не отличается от такового в контроле. При II, III и IV стадиях заболевания уровни CA125 повышаются и могут использоваться для мониторинга заболевания.

Наблюдаемое повышение уровней CA125 при рецидивах заболевания свидетельствует о необходимости мониторинга всех больных, находящихся в ремиссии, т.к. лишь у 1 из 10 больных результат исследования бывает ложноотрицательным. Более того, даже если при первичном обследовании у не леченных больных показатели CA125 не превышали норму, то в процессе ремиссии анализ на содержание маркеров в крови необходим в связи с возможным вторичным повышением маркеров при рецидиве. Последнее еще раз подтверждает потенциальные возможности клеток рака яичников к изменениям, которые проявляются морфологически и на биохимическом уровне.

В этом плане безусловно перспективным является определение CA125 в период ремиссии и при рецидиве заболевания. Повышение уровня маркера от нуля (либо от базального уровня) до 35 ед./мл, т.е. в пределах нормы, может быть доклиническим

проявлением рецидива. Анализ данных показал, что у всех пациенток с уровнем CA125 менее 1/2 ДК (ДК дискриминационная концентрация маркера, равная 35 ед/мл) и ежемесячным приростом менее 20% от предыдущего значения маркера рецидива в ближайшие 6 месяцев не наблюдалось. Если прирост превышал 20%, рецидив был диагностирован через 46 мес. У пациенток со значением CA125 от 1/2 до 1 ДК и приростом свыше 20% в месяц рецидив регистрировался в ближайшие 24 мес. Если значение маркера превышало ДК, а его прирост был свыше 20%, то рецидив можно было обнаружить спустя 13 мес. Очевидно, что использование CA125 позволяет не только диагностировать наличие рецидива с достаточно высокой точностью, но и с большей вероятностью прогнозировать его развитие. Чувствительность CA125 при рецидиве заболевания составляет 97%. При полной ремиссии в отсутствие опухоли уровень CA125 должен быть близким к нулю (3).

Повышение уровня маркера на фоне ремиссии должно стать основанием для комплексного углубленного обследования больной с целью выявления рецидива заболевания, своевременное лечение которого могло бы значительно повысить эффективность терапии.

Открытие опухолеассоциированных антигенов, а вслед за ними моноклональных антител (МАТ), сделало возможным применение этих белков для диагностики и лечения онкологических заболеваний. Первые же попытки использования меченых радионуклидом МАТ вселили надежду, что в онкологии появился новый высокочувствительный и весьма перспективный диагностический метод, способный при его усовершенствовании вытеснить практически все остальные диагностические мероприятия, т.к. при его применении возможно определить степень распространения процесса и даже гистологическую форму опухоли.

Метастазирование рака яичников

Рак яичников характеризуется быстрым ростом, ранним метастазированием и прорастанием в соседние органы. Основной путь метастазирования – лимфогенный (лимфатические узлы малого таза, парааортальные, надключичные). Гематогенным путем метастазирует в паренхиматозные органы (печень, легкие, плоские кости). Имплантационным путем метастазирование в большой сальник, по брюшине малого таза, брюшной полости. При эпителиальных опухолях яичников метастазирование носит преимущественно имплантационный характер, дисгерминомы чаще метастазируют лимфогенным путем. Рак яичников стоит на первом месте среди других новообразований по обширности метастазирования.

37.9 Лечение рака яичников

Как известно, основные роли в терапии рака яичников принадлежат трем методам лечения: хирургическому, лекарственному и лучевому.

Оперативному вмешательству в настоящее время придается первостепенное значение как самостоятельному методу и как важнейшему этапу в комплексе лечебных мероприятий. Практически при всех опухолях яичников должна производиться срединная лапаротомия. Только этот разрез позволяет произвести тщательную ревизию органов брюшной полости и забрюшинного пространства, способствует морфологической верификации диагноза, определению степени дифференцировки и плоидности опухоли и, что самое главное, позволяет удалить опухолевую ткань целиком или частично.

При злокачественных опухолях яичников операцией выбора считается экстирпация матки с придатками, удаление большого сальника. В некоторых клиниках призывают дополнительно производить аппендэктомию, спленэктомию, резекцию пораженных отделов кишки, а также забрюшинную лимфаденэктомию. Теоретически тотальная забрюшинная лимфаденэктомия должна приводить к лучшим результатам лечения, однако те немногочисленные авторы, которые имеют достаточный опыт в проведении подобных операций, отмечают практически одинаковую выживаемость больных, перенесших стандартную операцию и больных с лимфаденэктомией.

Касаясь вопроса лечебной тактики при так называемых ранних стадиях заболевания, необходимо подчеркнуть, что даже начальные формы заболевания являются большой проблемой для онкологов. В настоящее время и, вероятно, в обозримом будущем, лечение должно начинаться только с операции, потому что только после лапаротомии можно получить максимальную информацию о картине заболевания. При этом хирурги должны стремиться к максимальному объему с учетом частоты рецидивов и метастазов.

Конечно же, реалистически подходя к вопросу лечебной тактики при ранних стадиях заболевания, приходится признать, что не все больные оперируются радикально. В ряде случаев, явно рискуя, хирурги вынуждены идти навстречу пожеланиям молодых женщин, которые, по тем или иным мотивам, не соглашаются на радикальное оперативное лечение. В подобных случаях необходим строгий индивидуальный подход. Органосохраняющие операции возможны, но лишь при самом тщательном морфологическом исследовании контралатерального яичника, придатков, брюшины, большого сальника, с определением степени дифференцировки, пролиферативного потенциала и других биологических параметров опухоли.

При высокодифференцированных опухолях IA, B стадий обычно выполняется экстирпация матки с придатками, удаление большого сальника, биопсия брюшины (не менее 10 образцов), особенно из области малого таза и поддиафрагмальной поверхности, смывы из брюшной полости. В случае подтверждения IA стадии серозного высокодифференцированного рака у женщин, желающих сохранить детородную функцию, может быть произведена односторонняя аднексэктомия, биопсия контрлатерального яичника, резекция большого сальника, ревизия забрюшинных лимфоузлов. Щадящий объем операции накладывает на хирурга большую ответственность, т.к. достаточно велико число диагностических ошибок на всех этапах наблюдения за больной. В связи с этим пациентка постоянно должна находиться под строгим контролем (УЗТ, CA125). Дополнительное лечение адъювантная химиотерапия в большинстве клиник мира обычно не проводится, хотя, по данным российских авторов проводимое послеоперационное лекарственное лечение, даже в монорежиме, повышало 5-летнюю выживаемость на 7%. При остальных гистологических формах рака яичников IA, B стадий предпочтительнее проведение радикальной операции. По сводным данным, 5-летняя выживаемость при I стадии мезонефроидного рака составляет 69%, при серозном 85%, при муцинозном 83%, при эндометриоидном 78%, а при недифференцированной форме 55%. Поэтому данному контингенту больных после произведенной радикальной операции рекомендуется адъювантная монохимиотерапия мелфаланом, цисплатином или комбинациями CAP, CP не менее 6 курсов.

Всем больным с умеренно и низкодифференцированными опухолями I A, B, C, а также со II A, B, C стадиями показана операция экстирпация матки с придатками,

удаление большого сальника с последующей полихимиотерапией комбинациями CP, CAP не менее 6 курсов.

Значительно больше проблем возникает перед клиницистами при лечении больных с распространенными стадиями заболевания. В настоящее время ни у кого не вызывает сомнений необходимость при первичном лечении этих больных применения комбинированных или комплексных лечебных мероприятий. В то же время отдельные стороны и детали комбинированного лечения продолжают носить противоречивый характер в связи с большим количеством мнений различных исследователей, касающихся тактики, схем химиотерапии, этапности, длительности лечения и т.д.

Последовательность лечебных воздействий при III-IV стадиях рака яичников имеет крайне важное значение, и уже давно стало очевидным, что вариант операция + химиотерапия значительно улучшает выживаемость пациенток при сравнении с теми, кому на первом этапе было проведено лекарственное лечение. Данное утверждение можно обосновать и чисто теоретически:

- неэффективность фармакологических препаратов снимается удалением основной массы опухоли со слабым кровотоком;
- эффективность химиопрепаратов связана с высокой митотической активностью малых опухолей;
- наименьшие остаточные опухоли требуют меньшего количества курсов химиотерапии, в то время как при больших массивах повышается вероятность появления резистентных форм;
- удаление основных опухолевых масс приводит к относительной нормализации иммунной системы пациентки;
- удаляются, по возможности, фенотипически резистентные опухолевые клетки.

Для солидных новообразований характерен сравнительно бедный кровоток, что снижает концентрацию фармакологического препарата в опухолевых тканях и, соответственно, эффективность проводимого лечения. Особенно это проявляется в центральных областях опухоли, где часты обширные некрозы, связанные с нарушением трофики тканей. К некротическим участкам примыкают кровоснабжающиеся из мелких сосудов, многочисленные, особенно жизнеспособные участки злокачественных тканей. Такое представление подтверждается, правда, косвенно, низким содержанием свободной глюкозы и высоким уровнем молочной кислоты во внутритканевой жидкости солидных опухолей. Все это приводит к временному снижению митотической активности злокачественных клеток и в результате к снижению эффективности проводимой химиотерапии, тропной к ДНК клетки только в определенную фазу. Для максимального эффекта большинства фармакологических агентов необходима фракция клеток с быстрым ростом, поэтому при удалении основной массы малочувствительных к химиотерапии клеток остаются более чувствительные небольшие очаги (диссеминаты), обладающие высокой митотической активностью. Кроме того, удаление большой массы опухоли приводит к восстановлению относительной иммунокомпетентности организма опухоленосителя, в первую очередь за счет снижения иммуносупрессии, индуцированной неоплазмой.

Как известно, целью хирургического лечения является удаление максимально возможного объема первичной опухоли и ее метастазов. Если полное удаление опухоли невозможно, удаляют большую ее часть. Показано, что выживаемость больных в значительной степени коррелирует с размером оставшихся после операции метастазов.

Так, при размерах остаточной опухоли, которые не превышали 5 мм, средняя продолжительность жизни соответствовала 40 месяцам, при размерах до 1,5 см 18 месяцам, а в группе больных с метастазами более 1,5 см соответствовала 6 месяцам.

В связи с этим, в настоящее время рекомендуются следующие стандартные положения для оперативных вмешательств.

Первичная циторедуктивная операция предусматривает удаление максимально возможного объема опухоли и метастазов перед началом лекарственной терапии. Первичная циторедуктивная операция является стандартом помощи при распространенном раке яичников, особенно при III стадии заболевания. Целью циторедуктивной операции должно являться полное или максимальное удаление опухоли. Роль циторедуктивной операции при IV стадии по FIGO противоречива, но больные с наличием только плеврального выпота, метастазами в надключичные лимфоузлы или единичными кожными метастазами могут лечиться, как при III стадии заболевания. Не показан данный объем операции больным с метастазами в печень и легкие. С другой стороны, неоадъювантная химиотерапия является приемлемой альтернативой циторедуктивной операции при IV стадии заболевания или у больных, у которых объем опухоли не может быть оптимально уменьшен в связи с техническими трудностями.

Промежуточная циторедуктивная операция выполняется после короткого курса индукционной химиотерапии (обычно 2-3 курса). Выполнение операции на данном этапе является приемлемым подходом в терапии пациенток, у которых первая операция была либо пробной, либо малоуспешной.

Операция Second look диагностическая лапаротомия, которая выполняется для оценки остаточной опухоли у больных без клинических проявлений заболевания после курсов химиотерапии. Данная тактика в настоящее время широко не используется, т.к. не приводит к улучшению выживаемости.

Вторичная циторедуктивная операция. Большинство вторичных циторедуктивных операций выполняются при локализованных рецидивах, возникших после комбинированного лечения. Предварительный анализ показал, что кандидаты для выполнения подобных операций могут быть определены с учетом факторов прогноза. Чаще всего это опухоли, которые рецидивируют спустя год и более, после завершения первичного лечения и адекватно отвечали на проводимую ранее химиотерапию.

Паллиативные операции в основном производятся для облегчения состояния больной, например, при кишечной непроходимости на фоне спаечного процесса или прогрессировании заболевания.

В заключение необходимо отметить, что к настоящему времени методы оперативного лечения при раке яичников практически не изменились, за небольшим исключением, в то время как лекарственное лечение стало более эффективным и продолжает совершенствоваться. Широко исследуются новые перспективные методы консервативной терапии на стыке генетики, иммунологии, химиотерапии и лучевого лечения. Следует признать, что, вероятно, в самом недалеком будущем лечение злокачественных опухолей яичников станет прерогативой консервативной медицины.

Химиотерапия рака яичников. Системная химиотерапия является стандартным методом лечения больных распространенным раком яичника. С учетом того, что при III-IV стадии рака яичников циторедуктивная операция не является радикальной, проведение химиотерапии следует начинать как можно быстрее (в ближайшие 2-4 недели) после операции.

Сегодня известно около двух десятков препаратов, обладающих активностью при раке яичников. Одним из наиболее эффективных цитостатиков является цисплатин, занимающий ведущее место в лекарственной терапии больных раком яичников. Его эффективность равна примерно 30% у ранее леченных больных и 60-70% у больных, не получавших химиотерапию, при этом у 15-20% из них удается достичь полной регрессии, а 5-летняя выживаемость в этой группе составляет 16% (4).

В качестве адъювантной химиотерапии (при I A, B стадиях с признаками высокого риска рецидивирования) может быть рекомендована монотерапия цисплатином (50 мг/м^2 1 раз в 4 недели, 6 введений), которая при низкодифференцированных опухолях ранних стадий значительно увеличивает 5-летнюю безрецидивную выживаемость.

При назначении комбинированных платиносодержащих режимов объем химиотерапии у этой категории больных может быть ограничен 3-4 курсами. Пожилым больным в качестве адъювантной химиотерапии можно рекомендовать монотерапию мелфаланом (0,2 мг/кг в течение 15 дней через каждые 28 дней, всего 6 курсов). Стандартом первой линии индукционной химиотерапии (при III-IV стадиях) сегодня также являются производные платины и комбинации на их основе, которые значительно улучшили непосредственные и отдаленные результаты лечения по сравнению с бесплатиновыми режимами, особенно у больных с небольшими размерами остаточной опухоли. Равная эффективность карбоплатина и цисплатина при лечении эпителиальных опухолей яичников была подтверждена в нескольких рандомизированных исследованиях. Наиболее популярными комбинациями на основе производных платины являются PC (цисплатин + циклофосфамид 75/750 мг/м^2) и CC (карбоплатин + циклофосфамид AUC=5/750 мг/м^2).

Учитывая, что производные платины играют ведущую роль в лекарственном лечении рака яичников, чрезвычайно интересным и перспективным представляется платиновое производное третьего поколения оксалиплатин. Этот препарат уже показал свою активность как в монотерапии, так и в комбинациях у ранее леченных больных, продемонстрировав ограниченную перекрестную резистентность с цисплатином и карбоплатином. Результаты сравнительного мультицентрового исследования II-III фаз по изучению эффективности оксалиплатина в комбинации с циклофосфамидом (OC) (130/1000 мг/м^2 в/в 6 курсов с интервалом 3 недели) в сравнении с режимом PC (100/1000 мг/м^2 в/в 6 курсов с интервалом 3 недели) опубликованы в материалах ASCO в 2000 году. В исследовании приняли участие 177 больных IIC-IV стадий. Согласно полученных данных, эффективность сравнивавшихся режимов существенно не различалась (средняя продолжительность безрецидивного периода 13 месяцев в обеих группах, средняя продолжительность жизни 36 месяцев в группе OC и 25 месяцев в группе PC). Вместе с тем, было отмечено значительное преимущество комбинации с включением оксалиплатина с точки зрения токсичности: анемия III-IV степени и потребность в гемотрансфузии, а также лейкопения III-IV степени и тошнота III-IV степени встречалась значительно реже в группе больных, получавших комбинацию OC. Таким образом, новое платиновое производное представляется бесспорно перспективным в терапии рака яичников.

Говоря о лекарственном лечении рака яичников, нельзя не остановиться на некоторых новых препаратах, среди которых наиболее изученными и широко используемыми являются таксаны и, в частности, паклитаксел. Препарат продемонстрировал высокую противоопухолевую активность как у больных с рецидивами, так и у не ле-

ченных ранее больных. Согласно результатам исследования GOG111 и Европейско-Канадского исследования, замена циклофосфамида на паклитаксел в комбинации с цисплатином привела к увеличению частоты объективных эффектов, удлинению безрецидивной и общей выживаемости. Сегодня комбинация цисплатин + паклитаксел (75/175 мг/м^2), наряду с режимами PC, PAC и CC, считается стандартной для проведения индукционной химиотерапии при раке яичников.

Второе таксановое производное доцетаксел также обладает высокой активностью при раке яичников. В частности, эффективность его в комбинации с производными платины при проведении индукционной терапии составляет 74-84%. Отмечено, что комбинации с включением доцетаксела обладают меньшей нейротоксичностью. Арсенал противоопухолевых средств, используемых для проведения химиотерапии второй линии, необычайно велик. Эффективность их колеблется от 12 до 40% при средней продолжительности жизни 9-12 месяцев.

Топотекан (Гикамтин) препарат из группы ингибиторов фермента топоизомеразы I, широко используется для проведения химиотерапии второй линии. Частота противоопухолевого эффекта при назначении топотекана в дозе 1 мг/м^2 в/в в течение 5 дней у больных с чувствительными к производным платины опухолями яичника составила 20%, в то время как при резистентных к цисплатину 14%.

Пероральный этопозид в дозе 50 мг/м^2 в течение 14 дней был эффективен у 27% больных с резистентностью к производным платины и у 34% с сохраненной чувствительностью. Липосомальный доксорубицин у 82 больных с прогрессированием после первой линии химиотерапии (производными платины и таксанами) позволил достигнуть объективного эффекта у 27% больных при средней продолжительности жизни для всей группы 11 месяцев. При назначении винорельбина в дозе 25 мг/м^2 еженедельно для проведения химиотерапии второй линии у 24 резистентных больных частота объективного эффекта составила 21%.

Еще одним перспективным препаратом для проведения химиотерапии второй линии является гемцитабин. При лечении 38 больных с прогрессированием после комбинации производных платины и таксанов гемцитабин в дозе 1000 мг/м^2 1-й, 8-й и 15-й дни каждые 4 недели объективный эффект был отмечен у 15% пациентов.

Экспрессия рецепторов эстрогенов опухолевыми клетками эпителиального рака яичников стимулировала изучение эффективности тамоксифена. Частота объективного эффекта тамоксифена при назначении в дозе 2040 мг ежедневно составляет 13% при средней продолжительности эффекта 4,4 месяца. Минимальная токсичность препарата делает обоснованным назначение как больным с повышением CA125, как единственным признаком болезни, или ослабленным больным с распространенным опухолевым процессом.

Неудовлетворительные результаты лечения больных с прогрессированием рака яичника стимулируют поиск новых подходов. В настоящее время изучается возможность вакцинотерапии, генной терапии, особенно по замещению мутированного гена p53, моноклональных антител, в частности, герцептина, ингибиторов ангиогенеза и передачи внутриклеточных сигналов отдельно или как добавление к проводимой химиотерапии второй линии. Учитывая хроническое течение рака яичника, можно надеяться, что новые методы лечения обеспечат достижение длительной стабилизации болезни при минимальной токсичности, а, значит, и улучшение качества жизни больных.

Лучевая терапия, применяемая с начала XX века у больных со злокачественными опухолями яичников, претерпела сложную драматическую историю взлетов и падений, а у врачей периоды надежд сменялись глубоким разочарованием и новыми надеждами. В 80-е годы XX века наметилась тенденция к использованию лучевой терапии, наряду с химиотерапией, у больных раком яичников, т.е. к предпочтительному применению комбинации этих методов. Однако, в связи с высокими потенциями к метастазированию, с вовлечением в опухолевой процесс всех отделов брюшной полости, рак яичников остается нерешенной проблемой для радиотерапевтов. Господствует мнение, что существующие методики облучения могут быть эффективны преимущественно при ранних (I-II) стадиях заболевания в качестве адъювантной терапии, поскольку подведение туморицидных доз весьма затруднительно из-за низкой толерантности органов брюшной полости и сопровождается серьезными осложнениями, вплоть до кишечной непроходимости. В то же время наиболее важную проблему представляет лечение больных с III-IV стадией, как в отношении химио-, так и лучевой терапии, поскольку удельный вес этой категории больных достигает 80-85%.

Современная лучевая терапия рака яичников по-прежнему характеризуется различными подходами, которые отражают все указанные этапы развития проблем, раннее существующие противоречия и нерешенные вопросы. Несмотря на наличие фактов, подтверждающих целесообразность облучения, существуют противники лучевой терапии, которые, однако, в своих аргументах основываются на прежних исследованиях, когда использовали неправильный подбор больных для лучевой терапии.

В настоящее время стало очевидным, что лучевая терапия не может применяться как самостоятельный метод лечения первичных больных с опухолями яичников, даже с паллиативной целью, а рекомендуется в качестве одного из этапов комбинированного лечения.

Существует критерий отбора больных для лучевой терапии. Если первоначально существовало мнение, что облучение улучшает результаты лечения только при далеко зашедших стадиях заболевания, то в последнее десятилетие преобладает противоположенная точка зрения. Лучевая терапия эффективна преимущественно при ранних стадиях заболевания (I-II), а также при минимальном распространении процесса в пределах III стадии, когда возможна радикальная по объему операция или остаточная опухоль не превышает 2 см в диаметре. Тактика лечения должна определяться не только стадией заболевания, но и гистологическим типом опухоли, степенью дифференцировки, наличием прорастания капсулы. Ранее считалось, что лучевая терапия эффективна лишь при неэпителиальных опухолях яичников, таких как дисгерминома, гранулезоклеточная, андрабластомы и др. Однако появление работ по успешному использованию облучения при серозных, муцинозных и светлоклеточных цистаденокарциномах убеждает в целесообразности лучевой терапии при эпителиальных опухолях. При выборе методики облучения необходимо учитывать особенности метастазирования опухолей различных гистотипов. Так, при эпителиальных опухолях, отличающихся имплантационным метастазированием по всей брюшной полости, необходимо облучение живота, а при дисгерминомах и гранулезоклеточных опухолях с преимущественно лимфогенным распространением – целесообразно облучение малого таза и регио-

нарных лимфатических коллекторов. Лучевая терапия не показана с высокодифференцированной опухолью с I а стадией. Больные с I в, II а и II в стадией высокодифференцированных опухолей подвергаются послеоперационному облучению с последующей химиотерапией. Лечение больных с III стадией, а также I с и II с стадией проводится индивидуально, при этом послеоперационная лучевая терапия обязательно дополняется химиотерапией. Учитывая характер метастазирования опухолей яичников, предпочтение в последние годы отдается полному облучению живота открытыми полями или методом "смещающихся полос".

37.10 Опухоль яичников и беременность

Чаще у беременных встречаются дермоидные и псевдомуцинозные, реже фолликулярные, серозные и папиллярные кистомы. В связи с трудностями дифференциальной диагностики между доброкачественными и злокачественными опухолями, независимо от срока беременности, необходима операция. Показания к незамедлительной операции (I триместр) обусловлены тем, что опухоль яичника во время беременности нередко осложняется перекрутом ножки и некрозом, а при межсвязочном расположении могут создать препятствие для родоразрешения. От операции можно воздержаться, если в начале беременности определяется небольшая (до 10 см) подвижная киста (чаще всего желтого тела), обычно регрессирующая во втором триместре. При плотной консистенции опухоли и клиническом подозрении на малигнизацию проводится оперативное лечение. При односторонних пограничных (пролиферирующих) опухолях яичников с отсутствием метастазов, беременность может быть сохранена, а операция ограничена односторонним удалением придатков матки. При злокачественных опухолях сберегательные операции (удаление придатков матки с одной стороны и оментэктомия) допустимы лишь при Iа стадии у молодых женщин, имеющих дисгерминому, гранулезоклеточную опухоль или муцинозную аденокарциному при отсутствии отягощающих прогноз факторов. Беременность может быть сохранена под тщательным контролем акушера и онкогинеколога. При серозной цистаденокарциноме сберегательные операции не желательны.

Прогноз

Важное прогностическое значение имеют степень распространенности процесса, гистологический тип и степень дифференцировки опухоли. Прогностически благоприятна роль факторов, которые характеризуют лечение – это объем произведенного оперативного вмешательства и отсутствие пальпируемых опухолевых масс к моменту окончания первичного лечения. Процентные показатели отдаленных результатов лечения больных с опухолями яичников варьируют в зависимости от влияния различных прогностических факторов. Важно знать и учитывать характер факторов у каждой больной и планировать лечение таким образом, чтобы последнее было адекватным, оптимальным для улучшения отдаленных результатов лечения.

37.11 Рак маточной трубы

Злокачественные опухоли маточных труб (рак и саркома) встречаются редко среди других злокачественных опухолей женских половых органов, частота их колеблется между 0,3% и 1,8%. Развитие опухолей происходит в условиях дисгормональных нарушений в системе "гипофиз-яичник", как и при возникновении опухолей яичников. Существующую зависимость между возрастным повышением уровня гонодотропинов в крови и увеличением частоты опухолей труб подчеркивают возрастные показатели больных. Средний возраст равен 55,7 года.

Клиника и диагностика. Клиническая картина не характерна, поэтому до операции правильный диагноз устанавливается редко. Одной из первых жалоб больных является различного характера и интенсивности выделения из половых путей – кровянистые, сукровичные, гнойно-кровянистые, обильно водянистые, появляющиеся преимущественно в постменопаузе. Наряду с выделениями, у некоторых больных имеются боли внизу живота, носящие схваткообразный характер. Иногда заболевание сопровождается температурой. При ректовагинальном осмотре обнаруживается опухоль в малом тазу в области придатков, ограниченно подвижная, удлиненной формы. Кровянистые выделения в менопаузе являются показанием для диагностического выскабливания полости матки, но далеко не всегда, даже в повторно произведенных соскобах обнаруживается опухолевая ткань, и это обстоятельство служит причиной того, что женщин отпускают без дальнейших попыток уточнить причину выделений. При выполнение гистеросальпингографии можно обнаружить опухоль маточной трубы. Из эндоскопических методов применяют фаллоскопию. Завершающим этапом диагностики служит лапароскопия или лапаротомия.

Макро и микроскопическое строение. Опухоль трубы чаще всего локализуется в средней и ампулярной трети трубы, которая пальпаторно определяется в виде ретортообразного тела, обычно кистозной консистенции, что объясняется растяжением трубы жидкостью, скапливающейся в ее полости. В начале развития опухоли поверхность образования обычно гладкая, по мере роста – бугристая. Нередко возникающие надрывы стенок трубы, особенно при быстром росте опухоли, способствуют образованию плотных спаек с окружающими структурами. Гистологические формы: сосочковая аденокарцинома, эндометриоидная аденокарцинома, железисто-солидный рак, низкодифференцированный рак. Метастазирование при раке маточной трубы такое же, как при раке яичников.

Лечение. Лечение комбинированное, состоящее из двух или трех компонентов. Существенных отличий в планировании лечения больных раком маточной трубы и раком яичников нет. Радикальной операцией является экстирпация матки с придатками с резекцией большого сальника. Если опухоль ограничена областью таза, то применяют послеоперационное равномерное облучение. Схемы полихимиотерапии идентичны схемам при раке яичников.

37.12 Использованная литература

1. Арзыкулов Ж.А., Сейтказина Г.Д., Махатаева А.Ж. и др. Показатели онкологической службы Республики Казахстан за 2005 год (статистические материалы). – Алматы, 2006, 55 с.
2. Бохман Я.В. Руководство по онкогинекологии. – "Медицина", М., 1989, 463 с.
3. Винокуров В.Л. Рак яичников: Закономерности метастазирования и выбор адекватного лечения больных. "Издательство ФОЛИАНТ", СПб, 2004. – 332 с.
4. Гарькавцева Р.Ф. Наследственные формы рака яичников: диагностика, генетическая гетерогенность, клинические особенности, медико-генетическое консультирование. //Сборник статей, приуроченный к Европейской школе по онкологии, посвященной раку яичников. М., 12-14 сентября, 2001.
5. Кузнецов В.В. Лечение рака яичников. //Методические рекомендации. М., 2003.
6. Стенина М.Б. Химиотерапия первой линии при раке яичников: стандарты и нерешенные вопросы. //Практическая онкология, 2000, № 4.
7. Тюляндин С.А. Рак яичников: химиотерапия второй линии. // Практическая онкология. 2000, № 4.
8. Порханова Н.В. Рецидивы серозного рака яичников (факторы прогноза и диагностика). – Дисс. канд., 1999.
9. Ferley J., Bray F., Pisani P. et. al. Cancer Incidence, Mortality and Prevalence Wordwide. Version 1,0. IARC CancerBase № 5. Lyon, IARCPress, 2001.

Глава 38

РАК НАРУЖНЫХ ПОЛОВЫХ ОРГАНОВ У ЖЕНЩИН

38.1 Рак вульвы

38.2 Рак влагалища

38.3 Использованная литература – 11 источников

38.4 Иллюстрационный материал – 1 рисунок

38.1 Рак вульвы

Рак вульвы относится к сравнительно редким заболеваниям и составляет 3-5% злокачественных опухолей женских половых органов. Заболеваемость раком наружных половых органов в Республике Казахстан имеет тенденцию к увеличению за последние 20 лет почти в 2 раза. В России и других экономически развитых странах Европы и Северной Америки заболеваемость раком вульвы примерно одинакова. В США у негритянских женщин он встречается чаще, чем у белых женщин. Средний возраст больных раком вульвы 68 лет. У девочек и женщин репродуктивного возраста рак вульвы встречается очень редко. У женщин старше 70 лет, вероятность возникновения его увеличивается. У лиц старше 85 лет почти достигает уровня заболеваемости раком шейки матки и тела матки.

Этиология заболевания

Этиология рака вульвы в настоящее время окончательно не известна. Существует два ведущих патогенетических гипотез.

Гипотеза эндокринно-обменных нарушений. Рак вульвы чаще возникает на фоне дистрофических нарушений вульвы (крауроз, лейкоплакия). У этих больных довольно часто выявляются эндокринно-обменные нарушения:

- позднее половое созревание (позднее менархе);
- ранее наступление менопаузы;
- нарушение углеводного обмена (сахарный диабет);
- нарушение жирового обмена (ожирение);
- снижение функции коры надпочечников;
- гипертоническая болезнь.

Позднее половое созревание и ранняя менопауза приводят к укорочению репродуктивного периода и гипоэстрогении. Признаки гипоэстрогении у большинства больных выявляются задолго до развития рака вульвы. У части женщин патогенетическое значение имеют эндокринно-обменные нарушения и иммунодепрессия (связанная, по-видимому, с возрастными особенностями).

Вирусная гипотеза. Ведущую роль в патогенезе играют экзогенные факторы (вирусная инфекция). Отмечена связь рака вульвы с папилломавирусной (ПВИ) и герпетической (ВПГ-2) инфекцией. Типичные проявления ПВИ – остроконечные кондиломы аногенитальной области – наиболее частое заболевание вульвы и влагалища, передаваемое половым путем. В остроконечных кондиломах часто находят очаги тяжелой дисплазии и преинвазивного рака. Это дало основание рассматривать ПВИ как наиболее вероятный канцероген в развитии плоскоклеточного рака влагалища и вульвы. Довольно часто у одних и тех же больных выявляется рак вульвы и предрак или рак шейки матки. Видимо, в патогенезе развития рака вульвы и рака шейки матки имеются общие звенья (вирусная инфекция).

Схематично инволютивный механизм возникновения рака вульвы наблюдающийся у большинства больных можно представить следующим образом: гипоэстрогения → возрастная инволюция кожи и слизистых оболочек → дистрофия → дисплазия → преинвазивный рак → инвазивный рак.

В большинстве случаев злокачественные новообразования вульвы представлены плоскоклеточным раком (85%). Приблизительно 5% составляют меланомы, а осталь-

ные 10% – карциномы бартолиновой железы (1-3%), саркомы и другие более редкие формы.

Доброкачественные опухоли

Фиброма – опухоль соединительно-тканного характера округлой или овальной формы, чаще одиночная, на широком основании или на ножке, локализуется чаще в толще большой половой губы или под слизистой оболочкой преддверия влагалища, растет медленно, озлокачествляется только десмоидная фиброма.

Миома – состоит из мышечных волокон, различают лейомиому и рабдомиому. Локализуется в толще большой половой губы, имеет плотноэластическую консистенцию, подвижная, растет медленно.

Липома – развивается из жировой или соединительной ткани (фибролипома), локализуется в области лобка или больших половых губ, мягкой консистенции, округлой формы, имеет капсулу, не спаяна с кожей, растет медленно.

Гемангиома возникает на основе врожденного порока развития сосудов кожи и слизистых оболочек наружных половых органов. Различают капиллярную и кавернозную гемангиомы. Чаще развивается в области больших половых губ в виде узла, синюшного или красного пятна, возвышающегося над уровнем слизистой или кожи. Опухоль быстро растет и достигает больших размеров, распространяясь на влагалище и шейку матки.

Лимфангиома развивается из лимфатических сосудов кожи, имеет полости различной величины и формы, содержащие белковую жидкость. Опухоль состоит из мелкобугристых узелков с синеватым оттенком, сливающихся между собой.

Лечение больных с доброкачественными опухолями оперативное. Иногда применяют электрокоагуляцию, криодеструкцию и лазер CO_2.

Фоновые и предраковые процессы вульвы

К фоновым заболеваниям вульвы относятся крауроз, лейкоплакия и остроконечные кондиломы (папилломы) вульвы, к предраковым – дисплазия эпителия.

Обследование при фоновых и предраковых процессах:

- детальный осмотр;
- вульвоскопия;
- определение содержания сахара в крови;
- цитологическое исследование отпечатков или поверхностных соскобов из язвенных поверхностей;
- биопсия с последующим гистологическим исследованием.

Крауроз вульвы – это атрофия многослойного плоского эпителия (греч.: craurosis – сухой, сморщенный), который приводит к сморщиванию кожи и слизистых оболочек наружных половых органов. Кожно-слизистые покровы при этом истончены, блестящи, сухи, депигментированы, легко ранимы, напоминают пергамент. Основным симптомом крауроза является зуд мучительный, упорный, изнуряющий, усиливающийся в ночное время, при перегревании и физической нагрузке. Зуд нередко длится годами, приводя к нервно-психическим изменениям, потере трудоспособности, суицидальным мыслям.

Лейкоплакия вульвы – характеризуется пролиферацией (гиперплазией) плоского эпителия, нарушением дифференцировки и созревания его, гистологически это мо-

жет быть дерматоз, гиперкератоз, дисплазия. Клинически при лейкоплакии отмечается наличие сухих бляшек белесоватого или желтоватого цвета, располагающихся на ограниченных участках или распространяющихся на всю вульву. Крауроз и лейкоплакия вульвы сопровождаются зудом, жжением, расчесами и последующим присоединением вторичной инфекции. Рак вульвы на фоне этих заболеваний возникает в 25-50% случаев. Крауроз и лейкоплакия – понятия клинические, морфологически при них могут обнаруживаться различные состояния кожно-слизистых покровов. Может сочетаться краурозом.

Методы лечения крауроза и лейкоплакии вульвы

Лечение при краурозе должно быть комплексным, индивидуальным и достаточно длительным:

- гигиена наружных половых органов;
- молочно-растительная диета;
- седативные (валериана, пустырник);
- антигистаминные средства (димедрол, пипольфен);
- зудоуспокаивающие средства;
- гормонотерапия – эстроген-содержащие мази (овестин), андрогены, кортикостероидные мази (низкочастотный ультразвуковой фонофарез половых гормонов, гидрокортизона). Андрогены назначаются для подавления пролиферативных свойств эстрогенов;
- витаминотерапия (группа В, С, Е, А, поливитамины);
- спирт-новокаиновые блокады срамного нерва;
- хирургическая денервация;
- криохирургическое лечение или CO_2 – лазерная коагуляция;
- хирургическое иссечение пораженной вульвы при неэффективности консервативного лечения.

При лейкоплакии вульвы применяются деструктивные методы лечения (крио-, электро-, лазерная деструкция).

Лейкоплакия и крауроз вульвы относятся к трудноизлечимым заболеваниям. Одним из наиболее эффективных и перспективных методов лечения считается использование низкоинтенсивного лазерного излучения (повторные курсы).

Кондиломы вульвы

Наиболее типичные проявления ПВИ – остроконечные кондиломы аногенитальной области, в виде бородавчатых разрастаний, покрытых многослойным плоским эпителием. ПВИ передается половым путем, проявляется зудом и болевыми ощущениями. Встречаются в молодом возрасте. Возможна малигнизация.

Лечение. Для локального лечения используются химические коагулянты, цитостатические препараты, крио-, электро-, лазеротерапия, хирургическое иссечение.

Дисплазия (атипическая гиперплазия) вульвы

Это атипия многослойного плоского эпителия вульвы, но без вовлечения в процесс поверхностного слоя и проникновения процесса через базальную мембрану. В зависимости от степени выраженности патологического процесса выделяют дисплазию: слабую, умеренную, тяжелую.

Методы лечения дисплазии вульвы.

В репродуктивном периоде и локальной дисплазии:

- иссечение в пределах здоровых тканей;
- криодеструкция;
- лечение углекислым лазером (CO_2).

Такие пациенты подлежат диспансерному наблюдению после лечения.

При диффузной форме в репродуктивном периоде, а также в пред- и постменопаузальном периодах – простая вульвоэктомия.

Преинвазивный рак – патология покровного эпителия кожи и слизистой оболочки вульвы, во всей толщине которого имеются морфологические признаки рака, утрата слоистости и полярности, но отсутствует инвазия через базальную мембрану в строму (Я.В.Бохман, 1989). К разновидностям преинвазивного рака вульвы относят болезнь Боуэна и болезнь Педжета.

Болезнь Боуэна – морфологически выявляется картина гиперкератоза с паракератозом и акантозом на фоне с-r in situ. Клинически характеризуется наличием плоских или приподнятых пятен с плоскими краями и некоторой инфильтрацией подлежащих тканей.

Болезнь Педжета гистологически отличается наличием своеобразных крупных светлых клеток в эпидермисе и изменением кожных и слизистых оболочек типа с-r in situ. Клинически обнаруживаются единичные ярко-красные, резко ограниченные экзоземоподобные пятна, имеющие зернистую поверхность, с инфильтрацией кожи. У 50% больных болезнь Педжета и Боуэна в разные сроки приводит к развитию инвазивного рака.

Методом выбора при лечении преинвазивного рака вульвы является простая ("поверхностная" или "кожная") вульвоэктомия.

Классификация рака вульвы

Классификация по стадиям (Минздрав СССР, 1985 г.)

0 стадия – преинвазивная карцинома.

I стадия – опухоль до 2 см в диаметре, ограниченная вульвой. Регионарные метастазы не определяются.

II стадия – опухоль более 2 см в диаметре, ограниченная вульвой. Регионарные метастазы не определяются.

III a стадия – опухоль любого размера, распространяющаяся на влагалище и/или нижнюю треть уретры, и/или анус. Регионарные метастазы не определяются.

III b стадия – опухоль той же или меньшей степени распространения со смещаемыми метастазами в пахово-бедренных лимфатических узлах.

IV a стадия – опухоль поражает верхнюю часть уретры и/или мочевой пузырь, и/или прямую кишку, и/или кости таза. Регионарные метастазы не определяются или бывают смещаемыми.

IV b стадия – опухоль той же степени местного распространения с любыми вариантами регионарного метастазирования, в том числе с несмещаемыми регионарными метастазами или опухоль любой степени местного распространения с определяемыми отдаленными метастазами.

Классификация рака вульвы по системе TNM

T – первичная опухоль:

Tis – преинвазивный рак.

T_1 – одиночная опухоль, ограниченная вульвой, 2 см или менее в диаметре.
T_2 – одиночная или мультицентрическая опухоль, ограниченная вульвой, более 2 см в диаметре.
T_3 – опухоль любой величины с прорастанием во влагалище и/или нижнюю треть уретры, и/или промежность, и/или анус.
T_4 – опухоль любой величины, инфильтрирующая слизистую оболочку мочевого пузыря и/или верхнюю треть уретры, и/или слизистую оболочку прямой кишки, и/или фиксированная к костям таза.

N – регионарные (пахово-бедренные) лимфоузлы:

N_0 – пахово-бедренные лимфатические узлы пальпируются.
N_1 – пахово-бедренные лимфатические узлы пальпируются, но не увеличены, подвижны (клинически не подозрительны на метастазы).
N_2 – пахово-бедренные узлы пальпируются с одной или с обеих сторон, увеличены, плотные, подвижные (клинически определяются метастазы).
N_3 – пахово-бедренные узлы неподвижны или изъязвлены.

M – отдаленные метастазы:

M_0 – нет признаков отдаленных метастазов.
M_{1a} – пальпируются увеличенные плотные, явно метастатические подвздошные лимфатические узлы.
M_{1b} – определяются другие отдаленные метастазы.

Локализация рака вульвы может быть четко установлена при I и II стадиях, тогда как дальнейшее распространение опухоли нередко затушевывает место ее возникновения. По локализации РВ различают:

- рак больших половых губ (44,8%) – встречается наиболее часто, а по тяжести клинического течения занимает промежуточное положение между крайне агрессивными опухолями клитора и раком малых половых губ;
- рак малых половых губ (17,6%) – наблюдается сравнительно благоприятное течение;
- рак клитора (27,4%) – отличается наиболее агрессивным течением. Из-за обильного кровоснабжения и особенностей лимфооттока раку клитора присущи быстрый рост, распространение процесса на уретру, раннее лимфогенное метастазирование с вовлечением пахово-бедренных, а нередко и подвздошных групп лимфатических узлов;
- рак большой железы преддверия (2,2%);
- опухоль, занимающая всю вульву (8%) – самое неблагоприятное клиническое течение. Это длительно существующие, далеко зашедшие опухоли.

Особенности роста первичной опухоли.

Формы роста опухоли:

- Экзофитная – 60,4%;
- Эндофитная – 28%;
- Инфильтративно-отечная – 11,6%.

Характерной особенностью РВ является развитие нескольких очагов, которые возникают синхронно или метахронно.

Гистологические формы рака вульвы:

- плоскоклеточный ороговевающий рак (90%);
- неороговевающий рак;
- базально-клеточный;

- аденокарцинома;
- меланобластома.

Метастазирование рака вульвы

Частое и быстрое метастазирование обусловлено богато развитой лимфатической сетью наружных половых органов.

Метастазирование происходит, в основном, лимфогенным путем благодаря обилию в этой области кровеносных и лимфатических сосудов. Регионарными являются поверхностные и глубокие паховые лимфоузлы, а также лимфоузлы, расположенные по ходу бедренных сосудов и преимущественно в верхнем отделе бедренного канала. При поражении опухолевым процессом клитора возможно метастазирование в наружные подвздошные лимфатические узлы без поражения поверхностных паховых лимфатических узлов. Метастатические узлы имеют округлую форму, плотную консистенцию и по мере роста превращаются в неподвижный конгломерат, интимно спаянный с подлежащими тканями. Кожа над конгломератом изъязвляется, втягивается, становится неподвижной.

Этапы лимфогенного метастазирования:

I этап – узлы пахово-бедренного коллектора.

II этап – подвздошные лимфатические узлы, причем чаще поражаются наружные подвздошные и запирательные группы.

III этап – поражение поясничных лимфатических узлов.

Клиника и диагностика рака вульвы:

1. Больные могут предъявлять жалобы на опухоль, болезненные язвы, гнойные или кровянистые выделения, раздражение или зуд вульвы. При прорастании опухоли в подлежащие ткани, особенно в области клитора, присоединяются боли. При возобновлении их больные повторяют курсы лечения самостоятельно. В результате, более половины больных поступают в онкодиспансер с местно-распространенной опухолью и регионарными метастазами.

2. Гинекологический осмотр рекомендуется производить через лупу. Опухоль может быть в виде бугристого разрастания, кровоточащего при дотрагивании, в виде плотного узла, плоской язвы с неровным дном и валикообразными краями или разрастаний типа кондилом. Выясняется форма роста опухоли (экзофитная, эндофитная, инфильтративно-отечная). Первичная локализация рака вульвы может быть четко установлена при 1 и 2 стадиях, так как дальнейшее распространение опухоли затушевывает место ее возникновения. Рак вульвы поражает, в порядке убывания по частоте, большие половые губы, малые половые губы, клитор, большую железу преддверия, всю вульву. По мере местного распространения процесса вовлекается уретра. Влагалище, кожа промежности, ануса, а затем неподвижные инфильтраты фиксируются к костям таза.

Наиболее агрессивное клиническое течение отмечено у опухолей, локализованных в области клитора, так как он обильно кровоснабжается и имеет особенности лимфоотока. Для рака клитора характерен быстрый рост, распространение процесса на уретру, ранее лимфогенное метастазирование с вовлечением в процесс пахово-бедренных, нередко и подвздошных лимфоузлов.

Характерной особенностью рака вульвы является мультицентричный рост. При раке вульвы часто развивается несколько очагов, которые возникают синхронно или метахронно.

Путем пальпации определяют консистенцию опухоли, ее отношение к подлежащим тканям, границы распространения. После чего проводят осмотр с помощью зеркал и ректо-вагинальное исследование (выясняется состояние параметральной клетчатки).

Дополнительные методы диагностики:

1. Цитологическое исследование мазков-отпечатков с поверхности изъязвления и мазков, приготовленных из соскобов с подозрительного участка слизистой оболочки имеет большое значение в выявлении рака вульвы. Но дисплазия и преинвазивный рак, при которых патологические процессы начинаются в глубоких слоях эпидермиса, могут не выявляться при цитологическом исследовании.

2. Биопсию с последующим гистологическим исследованием производят для уточнения диагноза и определения морфологической структуры опухоли. Для правильного выбора места биопсии применяют **кольпоскопию, вульвоскопию.**

3. Радиоизотопный метод исследования. Уровень поглощения ^{32}P при дисплазии в 2-2,5 раза выше, чем в нормальных тканях вульвы, при преинвазивном раке – в 3 раза выше, а при инвазивном – в 4-7 раз.

4. Пункционная биопсия паховых лимфоузлов и лимфография позволяют определить состояние регионарного лимфоаппарата. При раке вульвы лимфография целесообразна для определения состояния подвздошных лимфоузлов (наружных), являющихся 2 этапом метастазирования. На 1 этапе метастазирования (паховые узлы) лимфография малоинформативна.

Для выяснения состояния окружающих органов используются цистоскопия, экскреторная урография, ректоскопия, рентгенография грудной клетки.

Этапы клинического течения рака вульвы

Для рака вульвы характерна этапность и последовательность клинического течения:

1. Фоновые дистрофические процессы (длительное существование дистрафии).
2. Предраковое заболевание эпидермиса – дисплазия.
3. Преинвазивный рак.
4. Микроинвазивный рак.
5. Местный инфильтрирующий рост и ранее метастазирование в пахово-бедренные лимфоузлы, причем в высоком темпе. Распространение на соседние органы.
6. Лимфогематогенная диссеминация.

Лечение рака вульвы

Для лечения рака наружных половых органов используются:

- хирургический;
- лучевой;
- комбинированный методы.

Выбор метода лечения зависит от стадии заболевания, клинической формы, возраста и общего состояния больной.

При лечении 0 стадии (преинвазивного и микроинвазивного рака) – простая вульвоэктомия. Двусторонняя пахово-бедренная лимфаденэктомия выполняется при локализации опухоли в области клитора в связи с богатым кровоснабжением его.

При 1 стадии – лечение хирургическое. При локализации опухоли в области больших и малых половых губ, если паховые лимфатические узлы не пальпируются – радикальная вульвоэктомия. При отсутствии противопоказаний объем операции дополняется пахово-бедренной лимфаденэктомией.

При локализации опухоли в области клитора, наличии пальпируемых лимфатических узлов, но не подозрительных на метастазы, проводится радикальная вульвоэктомия и пахово-бедренная лимфаденэктомия.

При наличии противопоказаний к хирургическому лечению проводится лучевая терапия.

При 2 стадии – радикальная вульвоэктомия и пахово-бедренная лимфаденоэктомия. После операции на зону вульвоэктомии и на область регионарных паховых лимфоузлов проводится лучевая терапия. При наличии противопоказаний к комбинированному лечению – сочетанное лучевое лечение по радикальной программе.

При 3 стадии – ограниченном местном распространении опухоли с регионарными смещаемыми метастазами – радикальная вульвоэктомия, пахово-бедренная лимфаденэктомия, дополняемая по показаниям подвздошной лимфаденэктомией и последующим дистанционным облучением зоны вульвоэктомии. При противопоказаниях к комбинированному лечению – сочетанная лучевая терапия по радикальной программе.

При 4 стадии – лучевая терапия по индивидуальному плану и химиотерапия (блеомицин, оливомицин, циклофосфан).

Хирургическое лечение

Простая вульвоэктомия при фоновых процессах, дисплазии и приинвазивном раке.

Простая, или "поверхностная", "кожная" вульвоэктомия преследует цель полного удаления кожно-слизистых покровов вульвы. Показания к этой операции: множественные гипертрофические и бородавчатые лейкоплакии: не подающиеся консервативному лечению, все формы дистрофии вульвы; выявленные при гистологическом исследовании биоптатов дисплазии и преинвазивного рака вульвы, включая такие его классические разновидности, как болезнь Боуэна, эритроплазия Кейра и болезнь Педжета вульвы. При простой вульвоэктомии достаточно удалить кожу и слизистую оболочку вульвы и 1,5 см подлежащих тканей, что обеспечивает первичное заживление операционной раны, отсутствие рубцовых изменений и удовлетворительный косметический эффект.

Операцию выполняют скальпелем из двух овальных окаймляющих разрезов. Наружные линии разреза начинаются у лонного сочленения на 2 см выше головки клитора, широко охватывают большие половые губы и сходятся на середине промежности. Внутренний контур разреза овально окружает преддверие влагалища, а его верхний край проходит на 1 см выше наружного отверстия мочеиспускательного канала. После этого производят типичную простую вульвоэктомию. На подкожную клетчатку накладывают кетгутовые, а на кожу и слизистые оболочки – шелковые швы, избегая при этом излишнего натяжения, особенно в области наружного отверстия уретры и входа во влагалище.

Такой объем вульвоэктомии достаточен для стойкого излечения фоновых процессов, дисплазии и преинвазивного рака, но явно неадекватен у больных инвазивным раком вульвы.

Модифицированная расширенная двухбригадная операция при раке вульвы.

Хирургический метод является ведущим в лечении больных раком вульвы. Он применяется самостоятельно либо в комбинации с пред- или послеоперационной лучевой терапией. Исключительное значение имеет определение условий и показаний, правильный выбор границ и объема хирургического вмешательства.

Положение больной. Пациентка находится в положении на спине с разведенными ногами. Голени располагаются на подставках. Для облегчения доступа к паховым

областям, особенно у больных с избыточной массой тела, целесообразно придать пациентке положение Тренделенбурга.

Кожный разрез.

Первый разрез начинают несколько ниже передней верхней ости подвздошной кости и ведут медиально вниз до середины верхней поверхности симфиза. Следующий разрез начинают в той же точке, а заканчивают его на 4 см ниже лонного бугорка. При этом оба разреза своими выпуклостями обращены к паховой складке. Третий разрез соединяет конечные точки предыдущих двух. Для удаления минимального количества кожи мы рекомендуем провести послабляющий разрез по ходу проксимального отдела большой подкожной вены бедра.

Выделение фасциальных листков по ходу верхнего и нижнего краев разреза. Полосу рассеченной кожи захватывают мягким зажимом и приподнимают. Держа зажим левой рукой, можно легко маневрировать всем блоком тканей этой области. Далее по верхнему краю разреза рассекают подкожную клетчатку, обнажая апоневроз наружной косой мышцы живота. Аналогичным образом освобождают фасцию, покрывающую портняжную мышцу, и рассекают ее продольно до вершины бедренного треугольника. Мелкие артерии и вены, проходящие в толще жировой ткани и по поверхности мышц, пересекают, предварительно перевязывая или коагулируя.

Пересечение большой подкожной вены бедра.

Большую подкожную вену бедра обнаруживают в нижней части послабляющего разреза. Затем ее отсепаровывают в слое клетчатки над широкой фасцией бедра, перевязывают и пересекают на уровне вершины послабляющего разреза. На этом этапе доступ усугубляют, рассекая фасцию, покрывающую приводящие мышцы бедра. Разрез фасции проводят в поперечном направлении медиальнее бедренной артерии.

Медиальный край фасции, покрывающий портняжную мышцу, захватывают двумя зажимами и приподнимают. При этом следует обратить внимание на веточки бедренного и пахово-бедренного нервов, которые проходят в слое клетчатки по медиальному краю портняжной мышцы. Затем вскрывают латеральную стенку влагалища сосудисто-нервного пучка (часть нервных волокон при этом приходится пересечь) и выделяют бедренную артерию путем тщательной препаровки от вершины бедренного треугольника до уровня паховой связки. Участок уплотнения фасции вдоль паховой связки латеральнее бедренной артерии рассекают с помощью ножниц, тем самым окончательно освобождая апоневроз наружной косой мышцы живота.

Удаление пахово-бедренной цепочки лимфатических узлов.

Приподняв фасциальный листок сосудистого влагалища, выделяют бедренную артерию. По медиальному ее краю проходит бедренная вена, которую следует освободить от паховой связки в дистальном направлении. Ассистент приподнимает фасциальный листок и отворачивает его медиально, что позволяет открыть овальную ямку с проходящей здесь большой подкожной веной и место ее впадения в бедренную вену. Решетчатую фасцию отсепаровывают, перевязывают и пересекают большую подкожную вену у устья. Таким образом, приподнимая данную фасцию, мы единым блоком удаляем все лимфатические узлы этой области.

Препаровка приводящих мышц бедра.

Весь блок тканей, содержащий паховые лимфатические узлы, отводят медиально. Далее, параллельно и максимально близко к внутреннему краю бедренной вены, рассекают фасцию, покрывающую приводящие мышцы бедра. При этом мелкие веноз-

ные сосуды, выходящие из мышцы, следует перевязать. Разрез доводят до вершины бедренного треугольника и затем отсепаровывают фасцию как можно медиальнее, вплоть до сухожилия мышцы.

В верхнем отделе операционного поля выделяют, перевязывают и пересекают круглую связку матки на уровне наружного отверстия пахового канала. Препарируя субфасциально до лонного сочленения, удаляют все паховые лимфатические узлы единым блоком.

Тазовая лимфоденэктомия.

Для доступа к тазовым лимфатическим узлам необходимо рассечь апоневроз наружной косой мышцы живота на участке длиной 8 см, начиная от бедренного канала латерально вверх, на расстоянии 2 см над паховой связкой. Внутреннюю косую мышцу разделяют по ходу ее волокон, открывая поперечную фасцию и лежащую глубже брюшину. Тупым путем брюшину сдвигают и освобождают наружные подвздошные сосуды. Заканчивают формирование доступа рассечением паховой связки в медиальном углу раны вниз, предварительно пережимая нижние эпигастральные сосуды.

На следующем этапе в продолжение пахово-бедренной препаровки иссекают всю лимфатическую цепочку до уровня общих подвздошных сосудов. Следует отметить, что узел Клоке, в отличие от лимфатических узлов медиальнее и латеральнее наружных подвздошных сосудов, встречается не всегда.

Ушивание передней брюшной стенки и дефекта паховой связки.

Ткани ушивают непрерывным швом (дексон или викрил), начиная над бедренным каналом от медиального края разреза внутренней косой мышцы латерально вверх. Далее в обратном направлении сшивают края наружной косой мышцы. В медиальных отделах последнюю сшивают с лонной связкой, тем самым окончательно реконструируя бедренный канал. Его отверстие должно пропускать кончик пальца во избежания сдавления бедренной вены.

Дренирование паховых областей и ушивание кожных разрезов.

Дренирование паховых областей обязательно. Лучше использовать вакуумную дренажную систему или аспирационную систему с низким давлением. Дренажные трубки должны быть достаточно большого диаметра. ежедневно по дренажам эвакуируется до 300 мл отделяемого с каждой стороны. Выполнение узкого кожного и послабляющего разрезов позволяет без всякого натяжения ушить кожную рану. Накладывают узловые швы (дексон) или скобки. Фасцию ушивают непрерывным швом (викрил 3-0), таким образом снижая натяжение кожных краев и герметизируя рану. Доступ с противоположной стороны ушивают аналогично.

Радикальная вульвоэктомия.

Разрез вульвы зависит от размеров и локализации опухоли. Основные принципы вмешательства состоят в следующем:

- Линия иссечения должна проходить на расстоянии 2 см от края опухоли. Удаление в пределах здоровых тканей позволяет существенно снизить частоту местных рецидивов рака.
- Объем резекции должен быть достаточном как с латеральной, так и с медиальной стороны. При опухолях, близкорасположенных к уретре или анусу, стремление сохранить вышеперечисленные структуры приводят к возрастанию местного рецидива.
- Все дистрофически измененные участки кожи следует включать в иссекаемый препарат.

Разрез кожи проводят вдоль латерального края вульвы до анальной области, затем полукруглым разрезом обходят анус и заканчивают симметричным разрезом с противоположной стороны. Внутренний разрез окаймляет уретру и влагалище. В случае перехода раковой инфильтрации на уретру, нижняя ее половина подлежит резекции.

Рассекают ткани по ходу наружного разреза до глубокой фасции надкостницы и удаляют препарат единым блоком. Кровотечение может возникнуть из трех основных источников: две внутренние срамные артерии и обильно кровоснабжаемая пещеристая ткань у основания клитора. Для остановки кровотечения достаточно наложения матрацных швов.

Рану удается ушить без особых затруднений. В мочевой пузырь вводят трехканальный катетер. Пациентку переводят в палату в положении лежа на спине.

Лучевая терапия рака вульвы включает:

- короткофокусную (близкофокусную) или глубокую рентгено- или телегамматерапию на первичный очаг и зоны регионарного лимфоаппарата,
- внутритканевую или аппликационную гамма-терапию первичного очага радиоактивными источниками излучения в виде игл или линейных препаратов ^{60}Co или ^{137}Cs.

Одновременно с лечением первичного очага производится облучение пахово-бедренных лимфоузлов методом дистанционной гамма-терапии. После курса лучевой терапии для контроля резорбции опухоли берут мазки на онкоцитологию. Следует отметить, что лучевая терапия в значительном числе случаев приводит к стойкому излечению.

Возможно развитие очагов опухоли в отдаленные сроки после первичного клинического излечения. У больных с диффузным дистрофическим фоном поздние новообразования отмечаются в 2 раза чаще, чем при его отсутствии. Это расценивают не как рецидив, а как новые моноорганные опухоли. Поэтому диспансерное наблюдение проводится в течение всей жизни больной.

Роль химиотерапии.

Химиотерапия не играет существенной роли в лечении рака вульвы. В то же время отдельные авторы сообщают об эффективности применения некоторых комбинаций препаратов в сочетании с блеомицином при опухолях значительных размеров. В случае регионарных метастазов положительных результатов не достигнуто.

Общая пятилетняя выживаемость больных составляет 54,9%, из них при 1 стадии – 81,4%, 2 стадии – 56,6%, 3 стадии – 37,4%, 4 стадии – 14,6% (Бохман Я.В., 1989). Наиболее эффективно комбинированное лечение. При его использовании пятилетняя выживаемость больных составляет 63-84%, в то время как после только лучевой терапии – 47-50% (Туркевич В.Г., 1996).

Вопрос ***лечения местных рецидивов и регионарных метастазов РВ*** является одним из самых сложных в проблеме рака наружных половых органов. При поражении больших половых губ рецидивы возникают у 13,9% больных, клитора – у 48,8% больных (Бохман Я.В., 1989).

Л.И.Воробьева (1996) считает, что основными причинами возобновления болезни могут быть:

1) неоправданная замена хирургического лечения лучевой терапией у больных старше 60 лет;

2) уменьшение объема операции и выполнение, в связи с этим, заведомо нерадикальных оперативных вмешательств.

На основании полученных данных автором разработаны стандарты лечения рецидивов:

- больным, у которых были уменьшены объемы операции при первичном лечении проводятся повторные радикальные вмешательства с использованием кожной пластики или послабляющих разрезов кожи;
- при локализации рецидива в области клитора проводится иссечение остатков ножек клитора и резекции уретры на 1-1,5 см;
- при отсутствии технических возможностей хирургического удаления рецидивов опухоли рекомендуется метод криодеструкции с пара- и интратуморальной химиотерапией;
- во всех случаях лечение рецидивов РВ должно проводится на фоне внутривенной и регионарной полихимиотерапии.

Применение разработанного комплекса позволило автору достичь 5-летней выживаемости у больных III стадии в 48,3% случаев.

Профилактика рака вульвы.

Согласно патогенетическим гипотезам развития рака вульвы, к мерам первичной профилактики можно отнести предупреждение папилломавирусной инфекции, гипоэстрогении и обменно-эндокринных нарушений, а также нормализацию репродуктивной и менструальной функций.

Вторичная профилактика основывается на своевременном выявлении и адекватном лечении фоновых дистрофических процессов предраковых заболеваний (дисплазии) и преинвазивного рака вульвы.

Консервативное лечение дистрофических заболеваний нельзя рассматривать как метод предупреждения рака вульвы.

Направления профилактики рака вульвы:

- лечение лейкоплакии и крауроза не должно начинаться без гистологического уточнения диагноза;
- при лейкоплакии, возвышающейся над поверхностью кожи (гипертрофические и бородавчатые формы), предпочтение следует отдавать хирургическому лечению, криодеструкции или применению CO_2 – лазера;
- консервативное медикаментозное лечение дистрофических заболеваний при отсутствии эффекта не должно продолжаться более полугода. В этих случаях следует обсудить вопрос о хирургическом лечении;
- у больных дистрофическими заболеваниями при гистологическом исследовании с высокой частотой выявляются дисплазия и преинвазивный рак вульвы. Хирургическое лечение дисплазии и Ca in situ – наиболее эффективный путь предупреждения инвазивного рака вульвы;
- разработка методик щадящих органосохраняющих операций и крио- или лазерной деструкции у больных молодого возраста с дисплазией или преинвазивным раком вульвы будет способствовать сексуальной реабилитации женщин.

Злокачественная меланома вульвы

Меланома вульвы – крайне агрессивная опухоль – составляет около 5 злокачественных новообразований этого органа. По данным литературы, от 25 до 40% меланом вульвы развивается на фоне доброкачественных пигментных образований. Janovski и Douglas (1972) полагают, что пигментные, пограничные и смешанные формы невуса вульвы в каждом четвертом наблюдении предшествуют меланобластоме вульвы. Из этого следует, что доброкачественные невусы, особенно возвышающиеся над поверхностью кожи, часто

малигнизацизируются. Единственно правильная тактика ведения таких больных – широкое иссечение в стационарных условиях со срочным гистологическим исследованием, при выявлении меланомы объем оперативного вмешательства расширяется.

Клинические проявления: боли, лейкорея, кровянистые выделения, связанные с локализацией, величиной, изъязвлением опухоли. Внешний вид меланомы отличается разнообразием. Обычно – экзофитное эластичное образование округлой формы черного цвета диаметром 1-5 см. При внимательном осмотре с помощью лупы можно заметить в той же области несколько черных образований с просяное зерно, так называемых сателлитов. Меланома чаще локализуется в области больших половых губ (около 50%), реже – клиторе и малых половых губах (по 25%).

Как и при раке, самым неблагоприятным является расположение в области клитора.

Сложнее диагностика беспигметной меланомы, которая напоминает раковую опухоль. Ее гистотип устанавливается при морфологическом исследовании. Клиническое течение и потенции к метастазированию меланомы зависят от уровня инвазии: 1 уровень – интраэпителиальный; 2 – инвазия до 1 мм; 3 – инвазия 1-2 мм; 4 – инвазия более 2 мм; 5 – инвазия в подкожную клетчатку (классификация Кларка).

По данным литературы, частота регионарных метастазов меланомы вульвы в пахово-бедренные узлы колеблется от 24 до 74%.

Если при РВ отдаленные метастазы отмечаются только при значительном местно-регионарном распространении, то меланома может метастазировать гематогенно, минуя фазу регионарных метастазов. В далеко зашедших случаях чаще отмечаются и лимфогенные, и гематогенные метастазы. При этом средняя продолжительность жизни 1-3 мес. Локализация гематогенных метастазов разнообразна.

Чаще поражаются легкие и печень, реже – мозг, почки, надпочечники и кости. Возможно поражение любого органа и ткани.

При отсутствии отдаленных метастазов методом выбора является хирургическое вмешательство – радикальная вульвоэктомия, стандартные границы которой расширяются в зоне локализации опухоли. Как и при раке, при меланоме вульвы с несомненным поражением узлов первого этапа показана пахово-подвздошная лимфаденоэктомия. В последние годы получены данные, указывающие на возможность достижения объективной ремиссии при использовании новых схем полихимиотерапии и иммунотерапии у больных с генерализованными формами меланомы.

Саркома вульвы

Саркома вульвы – редкая злокачественная опухоль, которая представляет определенные трудности в плане диагностики и лечения. Данные гистологического исследования могут не указывать на злокачественные процессы. Однако частоту митозов более 10 в поле зрения при большом увеличении следует расценивать как малигнизацию.

Саркому отличают быстрый рост и частое поражение бартолиновой железы. Центр опухоли подвержен некрозу. Радикальное хирургическое вмешательство следует дополнить лучевой и химиотерапией, принимая во внимание склонность саркомы к широкому гематогенному метастазированию и высокой частоте местных рецидивов.

Вторичный (метастатический) рак вульвы.

Вульва может стать местом локализации вторичного рака. Источниками его служат шейка матки, влагалище, яичники, желудочно-кишечный тракт и мочевыводящие пути, а также органы грудной клетки и даже щитовидная железа.

38.2 Рак влагалища

Рак влагалища может быть первичным и метастатическим (при локализации первичной опухоли в другом органе).

Первичный рак влагалища встречается редко, составляя 1-2% по отношению ко всем злокачественным опухолям женских половых органов. В то же время метастатические опухоли влагалища наблюдаются в несколько раз чаще. По правилам, принятым FIGO, если одновременно находят плоскоклеточный рак шейки матки и влагалища, то данное наблюдение относят к раку шейки матки. При поражении раковой опухолью вульвы и влагалища ставят диагноз "рак вульвы".

Рак влагалища поражает женщин любого возраста, но преимущественно в 50-60 лет.

Различают экзофитную, язвенную и инфильтративную форму рака влагалища. По гистологическому строению чаще встречается плоскоклеточный рак (ороговевающий, крупноклеточный, неороговевающий и мелкоклеточный), весьма редко наблюдается аденокарцинома, которая, как правило, возникает из эпителия дистофированных гартнеровых и мюллеровых ходов.

Описаны мезонефроидные светлоклеточные, эндометриоидные опухоли влагалища и опухоли железисто-плоскоклеточной структуры. При аденокарциноме влагалища необходимо исключить метастатическое ее происхождение и наличие первичного очага в почках или эндометрии, для чего следует провести цитологическое и гистологическое исследование слизистой оболочки полости матки, а для дифференцирования аденокарциномы влагалища и метастаза гипернефромы – урологическое обследование.

Этиология рака влагалища остается малоизученной, главным образом из-за низких показателей заболеваемости. В патогенезе обращают внимание на данные анамнеза и выявления связи возможной роли ряда сочетанных факторов:

- постменопаузальная гипоэстрогения и тяжелые сенильные кольпиты; инволютивные и дистрофические процессы;
- инфицирование вирусом типа HPV и HSV-2 с нередким нахождением остроконечных кондилом;
- облучение и иммунодепрессия у женщин, получавших сочетанную лучевую терапию по поводу рака других органов малого таза или иммунодепрессивную терапию после трансплантации органов.

Группа риска по развитию рака влагалища.

В группу риска включаются женщины в возрасте 50-60 лет, имеющие следующие факторы риска:

- хронические раздражения, в связи с ношением пессариев;
- хронические раздражения, связанные с выпадением матки и влагалища;
- инволютивные и дистрофические процессы;
- инфицирование ВПГ-2, ПВИ;
- прием диэтилстильбестрола матерью до 8 недель беременности;
- рак шейки матки и облучение в анамнезе.

Доброкачественные опухоли *(*фиброма, миома, фибромиома, полипы*)* встречаются редко. Чаще наблюдаются ретенционные образования (кисты). Возникают они из остатков гартнеровских ходов, в основном у молодых женщин. Протекают бессимптомно и обнаруживаются обычно при профосмотрах. Окончательный диагноз устанавливают после

гистологического исследования опухоли или кисты. Лечение хирургическое (вылущивание из подслизистого слоя влагалища, пересечение и лигирование ножки).

Фоновые и предраковые процессы влагалища.

К фоновым процессам влагалища относятся лейкоплакия и эритроплакия, а к предраковым – дисплазия. Дисплазия, в зависимости от выраженности патологических изменений в поверхностном пласте многослойного плоского эпителия, делится на легкую, умеренную и тяжелую. По аналогии с цервикальной интраэпителиальной неоплазией (CIN) в литературе часто фигурирует термин "интраэпителиальная неоплазия влагалища (VAIN)":

VAIN I – слабая дисплазия;

VAIN II – умеренная дисплазия;

VAIN III – тяжелая дисплазия.

Патогномоничной макроскопической картины дисплазии не существует. Она может выглядеть в виде эритроплакии, возвышающейся над поверхностью лейкоплакии, или развиваться на фоне визуально неизмененной слизистой оболочки влагалища.

Для лечения фоновых и предраковых процессов используются химическая коагуляция, CO_2 – лазерная вапоризация или криодеструкция.

Классификация рака влагалища.
Классификация по стадиям (Минздрав СССР, 1985 г.)

0 стадия – преинвазивная карцинома (синонимы: Ca in situ, внутриэпительный рак).

1 стадия – опухоль диаметром до 2 см, прорастает не глубже подслизистого слоя. Регионарные метастазы не определяются.

2 стадия – опухоль более 2 см в диаметре с той же глубиной инвазии или опухоль тех же или меньших размеров с паравагинальным инфильтратом, не распространяющимся до стенок таза. Регионарные метастазы не определяются.

3а стадия – опухоль любого размера с паравагинальным инфильтратом, распространяющаяся до стенок таза. Регионарные метастазы не определяются.

3б стадия – опухоль той же или меньшей степени местного распространения с подвижными регионарными метастазами.

4а – опухоль любого размера, прорастает в соседние органы (слизистую оболочку уретры, мочевого пузыря, прямой кишки) и ткани (промежность, кости таза).

4б – опухоль любого размера с фиксированными регионарными или отдаленными метастазами.

Классификация рака влагалища по системе TNM

T – первичная опухоль:

Tis – преинвазивная карцинома.

T_0 – первичная опухоль не определяется (удалена при биопсии).

T_1 – опухоль ограничена стенкой влагалища.

T_2 – опухоль вовлекает паравагинальные ткани, но не распространяется на стенки таза.

T_3 – опухоль распространяется на стенки таза.

T_4 – опухоль прорастает в слизистую оболочку мочевого пузыря и/или прямой кишки, и/или распространяется за пределы малого таза.

N – регионарные лимфатические узлы:

N_0 – метастазы в регионарных лимфатических узлах не определяются.

N_1 – метастазы в смещаемых регионарных лимфатических узлах с одной стороны.

N_2 – метастазы в смещаемых лимфатических узлах с обеих сторон.
N_3 – метастазы в несмещаемых лимфатических узлах.

М – отдаленные метастазы:

M_0 – нет признаков отдаленных метастазов.
M_1 – имеются отдаленные метастазы.

Клиника рака влагалища.

На ранних стадиях заболевания рак влагалища протекает бессимптомно.

При клинически развитых формах заболевания появляются бели, сукровичные спонтанные или контактные выделения из половых путей. По мере роста опухоли и ее распада присоединяются боли в лобке, крестце и паховых областях, нарушаются функции смежных органов: учащенное мочеиспускание, затруднение акта дефекации, позднее развивается белый и синий отек нижней конечности.

Диагностика рака влагалища.

Диагностика в клинически явных случаях при обычном осмотре не вызывает трудностей.

Во время осмотра влагалища при подозрении на рак не рекомендуют использовать зеркало Куско, так как при этом невозможен тщательный осмотр стенок влагалища. При осмотре можно обнаружить плотное бугристое образование с инфильтрацией окружающих тканей, имеющего форму узла или кровоточащую язву с плотными неровными краями и твердым дном.

Цитологическое исследование отделяемого из опухолевого узла или язвы, биопсия с последующим гистологическим исследованием кусочка ткани играют решающее значение в установлении диагноза, особенно при дисплазии и преинвазивном раке, заподозрить которые можно при кольпоскопии.

Для уточнения степени распространения процесса и состояния окружающих органов применяются:

- цистоскопия;
- экскреторная урография;
- радиоизотопная ренография;
- ректороманоскопия;
- радиоизотопная лимфография;
- рентгенография грудной клетки.

Для исключения метастической опухоли проводят раздельное выскабливание канала шейки матки и полости матки, обследование молочных желез, яичников и других органов.

Рак влагалища дифференцируют с пролежнем, сифилитической и туберкулезной язвами, остроконечной кондиломой, доброкачественной папилломой, эндометриозом, с образованиями метастатического характера. Окончательный диагноз ставится после цитологического и гистологического исследований.

Лечение рака влагалища.

При лечении рака влагалища используются методы:

- хирургический;
- сочетанная лучевая терапия;
- комплексный.

Выбор метода лечения рака влагалища зависит от стадии распространения, локализации поражения влагалища, степени вовлечения в процесс окружающих органов и общего состояния больной.

Преинвазивный рак выявляется в среднем на 10-12 лет раньше, чем инвазивный. Он чаще всего локализуется в верхней трети влагалища и более чем в 50% наблюдений характеризуется мультицентрическим ростом. Гистоструктура дисплазии и преинвазивного рака существенно не отличается от аналогичных состояний шейки матки.

- криодеструкция, терапия лазером CO_2;
- хирургическое иссечение в пределах здоровых тканей слизистой оболочки влагалища;
- 5-фторуроциловая мазь 5% по 5 г ежедневно в течение 10-14 дней. При неполном регрессе через 3 месяца повторный курс № 5. При неэффективности показана операция или эндовагинальная гамма-терапия.

Инвазивный плоскоклеточный рак влагалища выглядит как экзофитная или эндофитная опухоли, которые по мере роста приобретают смешанную анатомическую форму. Поверхность опухоли хрупка и кровоточива, отмечается инфильтрация подлежащих тканей. По гистологическому строению выделяют:

- плоскоклеточный рак (ороговевающий, неороговевающий, крупноклеточный и мелкоклеточный) – встречается наиболее часто;
- аденокарцинома (мезонефроидные светлоклеточные, эндометриоидные, аденоидно-кистозные опухоли);
- диморфный железисто-плоскоклеточный рак;
- неэпителиальные опухоли влагалища: саркомы и меланомы.

1 стадия – внутриполостная лучевая терапия, как при раке шейки матки.

2 стадия – сочетанная лучевая терапия (внутриполостное облучение первичного очага и дистанционная гамма-терапия на область регионарных лимфатических узлов).

3 стадия – сочетанная лучевая терапия. После лечения первичной опухоли возможна регионарная пахово-бедренная (или подвздошная) лимфаденэктомия.

4 стадия – комплексное лечение. Паллиативная лучевая терапия по индивидуальному плану, химиотерапия (блеомицин, проспедин, циклофосфамид, оливомицин, фторуроцил).

Лучевая терапия является основным методом лечения рака влагалища. Программа лучевого лечения для каждой больной составляется индивидуально.

Лечение проводят в онкологическом стационаре, где и определяют характер и дозу лучевой терапии. С.В.Канаев, В.Г.Туркевич (1996) считают, что хирургическое вмешательство при раке влагалища выполняется относительно редко – лишь в 10% случаев. Значительно чаще (у 90% больных) методом лечения первичных или метастатических опухолей влагалища является радиотерапия.

Светлоклеточная аденокарцинома влагалища встречается очень редко (у 1,5-2% женщин, получивших антенатально диэтилстильбестрол).

Клиника. Для клинически развитых форм характерны кровотечения, лейкорея. Могут быть дизурия, нарушения дефекации. Поздними проявлениями являются белый и синий отеки нижних конечностей, нарушение функции почек вследствие инфильтрации или метастазов в лимфатические узлы таза.

Меланома влагалища. В период эмбриогенеза влагалище формируется из урогенитального синуса, производного эктодермы. Этим объясняется нахождение там интраэпителиальных меланоцитов, возможность возникновения меланоза, невуса и развития меланомы. Средний возраст больных 55 лет, с колебаниями от 22 до 83 лет. Чаще развивается на передней стенке влагалища (45%), в нижней трети (58%). Меланома выглядит как полиповидная, возвышающаяся над слизистой оболочкой или просвечивающаяся через нее опухоль темно-синего или черного цвета, от 1 до 8 см в диаметре. Только 5 % мела-

ном влагалища беспигментные (Morrow, 1981). Часто встречаются сателлиты и изъязвления. При морфологическом исследовании важно определять уровень инвазии по Кларку, который в значительной мере определяет потенции к метастазированию и прогноз.

Саркома влагалища. Саркома влагалища встречается редко. Поражает девочек преимущественно в возрасте до 5 лет (рабдомиосаркома). Протекает чрезвычайно злокачественно. Имеет гроздьевидную или полиповидную форму, рано прорастает в мочевой пузырь, мочеиспускательный канал, шейку матки.

Признаки заболевания: появление грязноватых, а затем кровянистых выделений из половых путей, позже – болей в животе и пояснице. При осмотре в области влагалища обнаруживается возвышающееся образование, кровоточащее при исследовании.

У взрослых (50-60 лет) саркома влагалища имеет узловатую и диффузную формы (чаще лейомиосаркома). При узловатой форме опухоль представляет собой образование с бугристой неровной поверхностью, выступающее в просвет влагалища, соединенное с его стенкой широким основанием или узкой ножкой. При диффузной форме саркома определяется в виде плотного бугристого инфильтрата, иногда с очагами размягчения. Метастазирует саркома по кровеносным сосудам, чаще в легкие, а по лимфатическим путям – в регионарные (паховые и тазовые) лимфатические узлы.

Лечение саркомы влагалища. При инфильтративной форме – СЛТ в полном объеме, при узловатой – хирургическое лечение с последующим облучением или только лучевое. При гроздьевидной форме используют оба метода, при диффузной – лучевую терапию дополняют полихимиотерапией (проспидин, блеомицин, 5-фторурацил, циклофосфан, платидиам, винкристин, адриамицин). Прогноз неблагоприятный.

Вторичный рак влагалища (метастатический).

Чаще всего метастазируют во влагалище рак шейки и тела матки, саркомы матки, хориокарцинома, реже – рак яичников и гипернефрома. Плоскоклеточные опухоли влагалища, возникающие через 6-30 лет после лучевой терапии РШМ, чаще всего не метастазы, а первично множественные радиоиндуцированные опухоли. И, наоборот, обнаружение аденокарциномы влагалища заставляет прежде всего исключить метастазы рака эндометрия, которые иногда проявляются раньше, чем первичная опухоль. Характерная локализация метастазов рака эндометрия – нижняя треть передней стенки влагалища. При выявлении такой опухоли необходимо до планирования лечения провести цитологическое и гистологическое исследование эндометрия. Мезонефрогенную светлоклеточную аденокарциному влагалища приходится дифференцировать с метастазом гипернефромы, для чего проводят урологическое обследование.

Метастазирование рака влагалища.

Распространение опухоли идет преимущественно по продолжению на соседние участки и лимфогенным путем. При поражении нижней трети влагалища первым этапом метастазирования являются поверхностные и глубокие паховые лимфоузлы, при поражении средней и верхней его трети – наружные подвздошные лимфоузлы. Метастазы в отдаленных органах встречаются при далеко зашедшей стадии опухолевого процесса.

Пятилетняя выживаемость больных раком влагалища при 1 стадии – 70-87%, при 2 стадии – 50-78%, при 3 стадии – 25-40%, при 4 стадии – 0-22%.

38.3 Использованная литература

1. Ашрафян Л. А., Киселев В.И., Харченко Н.В., Степанова Е.В., Бабаева Н.А. Рак вульвы – Этиопатогенетическая концепция. Минск, 2004.
2. Бохман Я.В. Руководство по онкогинекологии. – Л.: Медицина, 1989.
3. Бохман Я.В. Лекции по онкогинекологии. – Ташкент: Медицина, 1985.
4. Заболевания шейки матки, влагалища и вульвы.// Под ред. проф. В.Н.Прилепской. – М.: МЕДпресс, 2000.
5. Н.А. Кривец, А.П.Позднякова. Доброкачественные новообразования и рак вульвы. – Алматы, Республиканский издательский кабинет Казахской академии образования им. И.Алтынсарина, 1999.
6. Онкогинекология: Руководство для врачей.// Под ред. З.Ш.Гилязутдиновой и М.К.Михайлова. – М.: МЕДпресс, 2000.
7. Оперативная гинекология.//Под ред. В.И.Кулакова. – Н. Новгород: Издательство НГМА, 1999.
8. Полякова В.А. Онкогинекология. – 2001. Издательство НГМА. 2001.
9. Справочник по онкологии. Под ред. акад. РАМН Н.Н.Трапезникова и проф. И.В.Поддубной./ Онкоцентр РАМН/. – М.: КАППА, 1999.
10. Хирш Х. и др. Оперативная гинекология. Атлас. Издательский дом ГЭОТР – МЕД. 2001.
11. Черенков В.Г. Клиническая онкология. – М.: Медицина, 1999.

38.5 Иллюстрационный материал к раку наружных половых органов

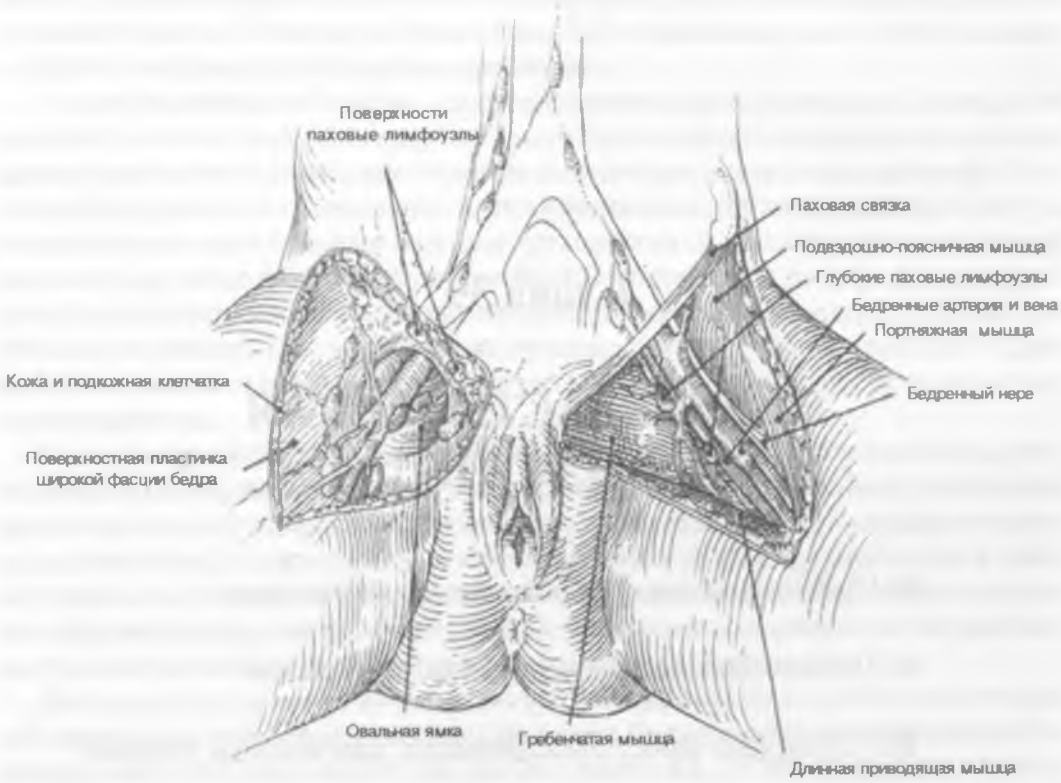

Рис. 1. Метастазы рака вульвы в паховых регионарных лимфатических узлах

Глава 39

ТРОФОБЛАСТИЧЕСКАЯ БОЛЕЗНЬ

39.1 Заболеваемость трофобластической болезнью

39.2 Классификация трофобластической болезни

39.3 Пузырный занос (классификация, диагностика, лечение)

39.4 Хориокарцинома (клиника, диагностика, лечение)

39.5 Использованная литература – 7 источников

39.1 Заболеваемость трофобластической болезнью

Согласно существующей сегодня концепции, трофобластическая болезнь (ТБ) является следствием цепи последовательных морфологических изменений от простого пузырного заноса (ПЗ) до хориокарциномы (ХК), сопровождаемых соответствующими биологическими и клиническими признаками.

Трофобластическая болезнь – сравнительно редкое заболевание. Судить об ее истиной частоте трудно потому, что в многочисленных сообщениях приводятся преимущественно госпитальные данные о числе зарегистрированных трофобластических опухолей по отношению к числу беременностей или родов, или даже по отношению ко всем больным со злокачественными опухолями женских половых органов. Согласно данным экспертов ВОЗ (Женева, 1985), на 1000 родов приходится один пузырный занос, значит в мире при ежегодном рождении 126 млн. детей можно ожидать 126 тысяч случаев пузырного заноса. Приблизительно у двух из 100 тыс. женщин вслед за родами и в той же пропорции после аборта возникает хориокарцинома.

По определению Экспертной комиссии ВОЗ (1985), трофобластические болезни – это либо опухоли, либо состояния, предрасполагающие к их развитию. Эти опухоли уникальны тем, что представляют собой аллотрансплантанты, возникающие из продукта зачатия и, в случае злокачественной трансформации, прорастающие в ткани материнского организма (матку) и дающие метастазы. Поскольку эти опухоли связаны с беременностью, они поражают женщин детородного возраста в тот период, когда их социальные нагрузки наиболее велики в семье и в обществе.

Данные статистических исследований не обнаруживают заметного увеличения заболеваемости трофобластическими болезнями. Среди онкогинекологических заболеваний частота ТБ варьирует от 0,1 до 3,6% (Lewis J.L., 1996). По данным научной группы ВОЗ (1985), ежегодно в химиотерапии по поводу ХК или инвазивного ПЗ нуждаются 20000 больных, но эти цифры, по-видимому, занижены и число таких больных может достигать 40000 в год и больше.

Приблизительно 80% больных ТБ составляют больные ПЗ, 15% – инвазивным ПЗ и на долю ХК приходится 5%. ХК ассоциируется с указаниями в анамнезе с ПЗ в 50%, с абортами – 25%, срочными родами – 20% и внематочной беременностью – в 5% наблюдений (Sugarman S., Kavnagh J., 1994).

В некоторых эпидемиологических исследованиях показано важное значение географических различий в частоте ТБ, она существенно варьирует в этнических группах разных стран и достаточно четко коррелирует с социально-экономическим статусом и укладом жизни женского населения.

В США один случай болезни приходится на 600-2000 беременностей, то в Европе один ПЗ падает на 2000-3000 (Weed J., Woodward K. et. al., 1982; Lansac J., 1974; Bremond A., 1977).

В странах Латинской Америки данные популяционных исследований свидетельствуют о показателе 0,2 на 10000 беременностей, такой же показатель получен из стран Европы (Rolon P., De Lopez B., 1979). В Японии этот показатель выше в 4,5 раза (0,83 на 10000 беременностей) (Takeuchi S., 1982).

ТБ наиболее часто встречается среди населения стран Азии и Юго-востока. По данным Husselein et. al., (1975), в восточно-азиатских странах ТБ встречается в 30-40

раз чаще, чем в Европе, при этом в структуре ТБ ХК наблюдается соответственно – у 70% и 42% больных.

Таким образом, учитывая отсутствие контролируемых эпидемиологических исследований, с большой долей достоверности можно полагать, что заболеваемость ТБ в странах мира, по всей вероятности, может достигать 150 тыс. случаев, поэтому будет справедливым утверждение, что ТФБ не является таким уж редким заболеванием, как это принято традиционно думать. А, если учесть, что заболевают в подавляющем большинстве случаев женщины в детородном возрасте, то эта проблема переходит в ранг серьезной медико-социальной проблемы и требует участия государственных структур с решением вопросов охраны материнства, внутрисемейных отношений, медицинской реабилитации, возвращения больных к труду.

Сложилось единое мнение, что возраст больных ТБ определяется началом половой жизни, ее продолжительностью и существующей вероятностью зачатия. Так, с угасанием репродуктивной функции у женщин, имевших в прошлом беременности, риск развития ХК, хотя и резко снижается, однако не исчезает полностью даже во время менопаузы (Malmstrom H., Brunner J., Hogberg T., 1996).

Хотя это заболевание встречается на протяжении всей активной жизни женщины – от 15 до 75 лет, большинство авторов едины во мнении, что ТБ – удел молодого возраста. Риску заболевания ХК наиболее подвержены женщины с большим числом беременностей, особенно если они заканчивались родами. Отмечена связь между ХК и большим числом прерванных беременностей. Закономерность развития заболевания проявлялась в том, что риск ХК был в 21, 32 и 34 раза выше у женщин соответственно с одной, двумя и тремя прервавшимися беременностями в сравнении с теми, у которых беременность оканчивалась нормальными родами.

Процент случаев ХК, которым предшествовал ПЗ, варьирует в широких пределах – от 29% до 83%. Высокий процент возникновения ХК после ПЗ является доказательством того, что ПЗ – мощный фактор риска возникновения опухоли. В целом риск развития ХК после ПЗ примерно в 1000 раз выше, чем после нормальных родов (Bagshawe K., Wilson H., et. al., 1973).

В последние годы все чаще появляются данные в литературе, свидетельствующие о значительной роли генетических факторов в развитии ХК. В тех случаях, когда ХК развивается после нормальных родов, многие считают, что продукт зачатия, из которого развивается злокачественная опухоль, является диплоидным и гетерозиготным с гаплоидным генетическим вкладом от каждого из родителей. Беременности, после которых возникла ХК, заканчиваются рождением равного числа плодов женского и мужского пола. Следовательно, ХК может развиваться при полном ПЗ из андрогенного диплоидного продукта зачатия любого пола.

Нет определенных доказательств связи между группами крови или типами HLA и частотой заболеваемости ХК (Kohorn E., Kardana A., Cole L., 1996).

Не установлено зависимости между заболеваемостью ТБ и такими факторами риска, как образ жизни и питания, профессии, курения, образования и массы тела.

Таким образом, перечисленные данные должны настораживать клинициста на возможность выявления ХК у женщин, обнаруживающих определенные, проверенные временем и опытом факторы риска. Это, прежде всего наличие в анамнезе беременности, отягощенной ПЗ или указание на семейную принадлежность к ПЗ, проживание на эндемичной по ТБ территории и зачатие в позднем возрасте.

ХК является следствием дефекта яйцеклетки, причины развития которого, остаются во многом не известны. Вероятно, значимы такие факторы как недостаточность питания, генетические нарушения, оральная контрацепция, вирусные инфекции, овуляции с удлинением фолликулярной фазы или неадекватной лютеиновой фазой.

39.2 Классификация трофобластических болезней (ВОЗ, 1975 г.) (по клиническим формам)

1. Синцитиома (синцитиальный эндометрит) – характеризуется воспалительными изменениями эндометрия и миометрия, инфильтрацией их трофобластическими элементами, но с низкой злокачественностью.

2. Пузырный занос (ПЗ) – плодное яйцо превращается в гроздевидный конгломерат, в котором каждый из пузырьков является измененной ворсиной хориона. Ворсины отечны, не содержат сосудов, синцитий и цитотрофобласт гиперплазированный, имеют кистозную дегенерацию стромы. Поверхность ворсин покрыта одним-двумя рядами клеток кубической или призматической формы с единичными элементами синцитиотрофобласта. Некоторые опухоли имеют атипичное строение: беспорядочно расположены цитотрофобластические клетки, имеется их полиморфизм. Различают два вида пузырного заноса – полный и частичный. Полный ПЗ характеризуется отсутствием плода, выраженным отеком или увеличением плацентарных ворсин с отчетливой гиперплазией обоих слоев трофобласта. Отечные ворсины приводят к формированию центральной цистерны с одновременным сдавливанием материнской соединительной ткани, которая из-за этого утрачивает васкуляризацию. Частичный ПЗ отличается наличием плода, который имеет тенденцию к ранней гибели. Ворсины плаценты частично отечны, что ведет к образованию цистерны и частичной гиперплазии трофобласта, вовлекающей только синцитиотрофобласт. Неповрежденные ворсины выглядят нормально, а их васкуляризация исчезает вслед за гибелью плода.

3. Инвазивный (деструирующий) ПЗ – опухоль или опухолевидный процесс с инвазией миометрия, гиперплазией трофобласта и сохранением плацентарной структуры ворсин. Возникает обычно в результате полного ПЗ, но бывает и на фоне частичного. В хориокарциному (ХК) прогрессирует не часто; может метастазировать, но не проявляет прогрессии истинного рака, может даже спонтанно прогрессировать. Не рекомендуется применять ранее существовавшие термины: “злокачественный ПЗ”, “деструирующий ПЗ”.

4. Хориокарцинома (ХК) – карцинома, возникающая из обоих слоев трофобласта, т.е. из цитотрофобласта и синцитиотрофобласта. Плод может родится живым или мертвым, возможно, будет произведен аборт на разных сроках, или беременность будет эктопической, или предшественником ХК явится пузырный занос. От термина “хорионэпителиома” в настоящее время решено отказаться.

39.3 Пузырный занос (клиника, диагностика и лечение)

Чаще всего пузырный занос проявляется в виде маточного кровотечения и напоминает самопроизвольный аборт, больных направляют в гинекологическое отделение и производят им выскабливание матки. Иногда при казалось бы нормальном развитии беременности у женщин, не желающих сохранить беременность, пузырный занос удаляют при

выскабливании матки и, таким образом, он является случайной находкой. При современных возможностях диагностики пузырный занос может распознан до эвакуации его из матки.

Клиническая картина при пузырных заносах не всегда отчетливо выражена. Наиболее характерные симптомы пузырного заноса – кровянистые выделения из половых путей, боли внизу живота, токсикоз, несоответствие размеров матки предполагаемому сроку беременности. Кровянистые выделения из половых путей встречаются у 80-100% больных и являются первым признаком заболевания. У некоторых больных при непродолжительном латентном периоде начало кровотечения может совпадать со сроком очередной менструации. При пузырном заносе кровянистые выделения чаще всего напоминают таковые при прервавшейся беременности, в связи с чем проводят неоправданное лечение. Второй, более редкий симптом – боли внизу живота различного характера, у некоторых больных они могут быть первым проявлением заболевания. Клиническое течение пузырного заноса может осложнится токсикозом. Имеет место несоответствия предполагаемого срока беременности и действительных размеров матки, что является неблагоприятным прогностическим признаком пузырного заноса. Полость матки расширяется вследствие разрастаний хориона и скопления крови. Сопровождается значительным увеличением уровня ХГ, т.к. обусловлено бурным ростом трофобласта. В 27% случаев наблюдается преэклампсия, несмотря на то, что преэклампсия часто ассоциируется с гипертензией, протеинурией и гиперрефлексией, судороги встречаются достаточно редко. Обычно развивается у больных с большим размером матки и высоким уровнем ХГ. Диагноз ПЗ должен приниматься в расчет даже при наличии преэклампсии в раннем сроке.

Рвота – требует проведения инфузионной и антиэметической терапии и встречается у 25% больных, чаще при чрезмерном увеличении матки и высоких уровнях ХГ. Тяжелые электролитные нарушения могут требовать интенсивной терапии.

Гипертиреоидизм – клинические проявления отмечаются у 7% больных с полным ПЗ. Появляются жалобы на тахикардию, субфебрильную температуру, тремор. Диагноз может быть подтвержден определением тироксина (T_4) и трийодтиронина (T_3) в крови. Лабораторные проявления гипертиреоидизма могут быть выявлены и без указанных симптомов, обычно они восстанавливаются после эвакуации ПЗ. Если подозревается гипертиреоидизм, необходимо назначать бета-адреноблокаторы перед вводной анестезией для эвакуации ПЗ, потому что анестезия и хирургическая манипуляция могут вызвать тиреоидный криз – гипертермия, возбуждение, судороги, предсердная фибрилляция, сердечно-сосудистый шок. Применение бета-адреноблокаторов препятствует развитию многих симптомов либо способствует их быстрой регрессии. Некоторые авторы считают, что повышенные уровни ХГ являются стимуляторами функции щитовидной железы, так как установлена положительная корреляция между уровнем ХГ и T_3, T_4.

Респираторный дистресс встречается у 2% больных с полным ПЗ. Чаще всего больные жалуются на боли в грудной клетке, диспноэ, тахипноэ, тахикардию, может отмечаться тяжелая форма респираторного дистресса после эвакуации ПЗ. Симптомы обратимы в течение 72 часовой кардиотропной терапии, их следует дифференцировать с сердечно-сосудистыми осложнениями тиреоидного криза, токсемией, синдромом массивных инфузий.

Текалютеиновые кисты яичников – кисты более 6 см в диаметре, встречаются у 50% больных полным ПЗ. Кисты содержат жидкость янтарного цвета или серозно-геморрагического характера, обычно билатеральные, многокамерные. Их развитие

обусловлено высоким уровнем ХГ и пролактина. Обычно развиваются у больных со значительным повышением уровня ХГ крови. После эвакуации ПЗ спонтанная регрессия отмечается в течение 4-8 недель. При больших размерах кист может быть проведена декомпрессия путем лапароскопической и трансабдоминальной аспирации для облегчения симптомов компрессии.

Принято считать, что лютеиновые кисты яичников – вторичное явление, зависящее от гиперфункции передней доли гипофиза, вызванной действием гонадотропных гормонов. Об истиной частоте лютеиновых кист яичников судить довольно трудно, так как нет единых критериев в оценке патологических образований в области яичников. Лютеиновыми кистами следует считать увеличение яичников более, чем до 8 см в диаметре. При удалении и гистологическом исследовании новообразований яичников небольших размеров нередко оказывается, что это фолликулярные кисты или поражения другого характера.

При сравнении частоты возникновения лютеиновых кист у больных с различными исходами заболевания установлено, что у больных, имевших лютеиновые кисты яичников, прогрессирование заболевания наблюдалось у 49,4%, а из тех, у кого лютеиновых кист не было, только у 36,9%. Следовательно, наличие лютеиновых кист яичников у больных с пузырным заносом, является не благоприятным прогностическим признаком. Обратное развитие лютеиновых кист происходит преимущественно в течение 3 месяцев после эвакуации пузырного заноса. Злокачественные опухоли трофобласта развивались у больных, у которых пузырный занос был удален при сроке беременности до 12 недель. Пузырный занос предшествует развитию деструирующего пузырного заноса и хориокарциномы до 8-10% случаев.

При частичном ПЗ чаще всего отмечаются клинические симптомы, характерные для неполного аборта или неразвивающейся беременности, диагноз устанавливается на основании гистологического исследования соскоба.

В качестве критерия возможности злокачественного течения заболевания можно использовать гистологическую форму пузырного заноса, отличающуюся различной степенью выраженности при пролиферативных процессах в хориальном эпителии. Частота злокачественного течения заболевания после удаления пузырного заноса незначительно различалась у больных с различными гистологическими формами пузырного заноса. В связи с этим, гистологическая форма пузырного заноса не может служить критерием для прогнозирования исхода заболевания.

В связи с этим представляется необходимым выделять среди больных, перенесших пузырный занос, тех женщин у которых вероятность злокачественной трансформации наиболее высока. Таких лиц выявляют путем установления неблагоприятных прогностических признаков, так называемых факторов риска, т.е. различных анамнестических, клинических, лабораторных показателей, служащих фоном для развития злокачественных новообразований.

Выделены шесть неблагоприятных в прогностическом отношении клинических признаков, которые значительно чаще наблюдались у больных с прогрессированием заболевания, чем у больных, у которых отмечен благоприятный исход:

1. Возраст больных более 40 лет.
2. Позднее начало менструации.
3. Большое число беременностей.
4. Завершение беременности родами, предшествовавшей пузырному заносу.

5. Несоответствие размеров матки (большие размеры) предполагаемому сроку беременности.

6. Наличие лютеиновых кист яичников.

Риск злокачественной трансформации пузырного заноса возрастает только у тех больных, у которых отмечены три и более из указанных признаков, а также сочетание таких признаков, как несоответствие размеров матки предполагаемому сроку беременности и наличие лютеиновых кист яичников.

Из больных, у которых выявлены три неблагоприятных признака и более, прогрессирование наблюдалось у 55,9 ± 4,6%, а из тех, у кого отмечены менее трех признаков – у 34,2 ± 2,7%.

Повторные пузырные заносы изучены недостаточно из-за того, что это заболевание встречается редко. Повторное возникновение пузырного заноса наблюдается только в 5% случаев. Количество пузырных заносов у одной женщины могут быть значительными. Различают два вида повторного пузырного заноса: последовательные пузырные заносы, если они следуют один за другим при очередных беременностях и чередующиеся пузырные заносы, когда в промежутке между ними наблюдаются другие исходы беременности. Последовательные пузырные заносы встречаются несравнимо чаще и составляют 87%. Если последовательный пузырный занос возникает сразу после первого, то в этом случае трудно отдифференцировать второй пузырный занос от злокачественных опухолей трофобласта, так как клиническая симптоматика сходна.

У больных с повторным пузырным заносом самопроизвольные выкидыши в анамнезе отмечались значительно чаще (у 49%), чем у больных с одним пузырным заносом (31%). Промежуток между пузырными заносами колебался от 5 мес. до 18 лет, но наиболее часто пузырный занос возникал повторно в течение первого года. Следует особо подчеркнуть, что ни у одной из женщин, перенесших более двух пузырных заносов, не было родов.

Приведенные данные свидетельствуют о стойкости гормональной патологии и, как следствие, снижение репродуктивной функции.

Прогноз при повторных пузырных заносах неблагоприятный, так как у этих больных чаще наблюдается метастазирование в легкие.

Дополнительные методы диагностики:

1. Ультразвуковое исследование используется для диагностики и проведения контроля за эффективностью лечения пузырного заноса.

2. Рентгенологический метод диагностики позволяет обнаружить изменения легких при проведении рентгенографии легких.

3. Исследование уровня хорионического гонадотропина (ХГ). При беременности ХГ в крови появляется на 8 сутки после оплодотворения. Максимальный уровень приходится на 60 сутки до 100 до 500 тыс. ед. Во втором триместре беременности количество ХГ снижается до 5-10 тыс. ЕД. Если удерживается высокий уровень после 12 недель, то можно заподозрить наличие ТБ.

4. Иммунохимический метод основан на определении трофобластического бета-глобулина (ТБГ) в сыворотке крови больных. При трофобластической болезни содержание его колеблется в пределах от 76% до 93%.

5. Гистологический метод диагностики позволяет определить морфологический

вариант трофобластической болезни. Диагностическим признаком пузырного заноса является обнаружение пузырьков.

Методика удаления пузырного заноса

Предложено несколько методов эвакуации ПЗ: медикаментозный, осуществляемый с помощью окситоцина и простагландина; инструментальный, т.е. кюретаж или вакуум аспирация; в исключительных случаях – оперативное вмешательство (надвлагалищная ампутация или экстирпация матки). Среди способов эвакуации ПЗ врач должен отдавать предпочтение наиболее щадящему.

Удаление ткани ПЗ не снимает у части больных риска развития в последующем ХК. ПЗ не только сам по себе опасен, но и в дальнейшем при повторных беременностях может стать причиной спонтанных абортов. С ПЗ связывают также риск потери репродуктивной функции в связи с выполнимым оперативным вмешательством по поводу маточных кровотечений, коагулопатией, возможностью перфорации во время выскабливания матки, а также присоединением вторичной инфекции, вынуждающей иногда прибегать к удалению матки как источника септического состояния больной.

Следовательно, необходимо различать риск пузырного заноса, который может реализовываться как до, так и после его эвакуации.

Показания к химиотерапии после эвакуации пузырного заноса.

С практической точки зрения, важно определить интервал наблюдения за больными после удаления ПЗ. Иначе говоря, необходимо знать, когда и в каких ситуациях проведение химиотерапии обязательно и при каких условиях можно от нее отказаться. Отправным моментом служит информация о сроках продолжающейся трофобластической активности по окончании нормальной беременности. Повышение содержания ХГ в сыворотке крови и моче спустя 4-8 нед. после завершения беременности родами указывает на продолжающуюся секрецию ХГ трофобластической тканью. После искусственного аборта и неосложненного ПЗ (без перехода в ХК) повышенная продукция ХГ обнаруживается на несколько дней позднее. Наряду с эти время снижения показателей ХГ зависит и от начальной концентрации. Так, если уровень ХГ достаточно высок, то требуется более длительный период для нормализации титра. Стабильная экскреция ХГ (до 25000 МЕ/л) свыше 4 недель вслед за эвакуацией ПЗ может указывать на высокую биологическую активность трофобласта и свидетельствовать о развитии ХК. Спонтанное снижение уровня ХГ и регресс заболевания в целом наблюдается в 80-90% случаев, хотя иногда для этого требуется до 4 месяцев и более. Контроль за уровнем ХГ в случаях регресса ПЗ должен производится каждые 2 недели до полной нормализации титра, а далее через 2, 4 и 6 месяцев до окончания 2-го года после удаления ПЗ.

Основные показания к назначению химиотерапии могут быть сформулированы так:

1. Высокие показатели титра ХГ в течение 4-8 недель после удаления ПЗ (в сыворотке крови более 20000 МЕ/л, в моче – свыше 30000 МЕ/л), так как у этих больных существует угроза перфорации при прогрессирующем ПЗ или уже развившейся ХК;
2. Постоянное повышение уровня ХГ, наблюдаемое в любой отрезок времени после эвакуации ПЗ при 3-кратном исследовании в течение одного месяца;
3. Гистологическое подтверждение ХК после эвакуации пузырного заноса и (или) обнаружение метастазов.

На основании приведенных выше показателей, отражающих степень активности трофобласта в течение 4-8 недель вслед за эвакуацией ПЗ, можно выделить группу женщин, у которых наиболее высока опасность развития ХК и, следовательно, показания к проведению химиотерапии у них являются абсолютными. Сроки начала лечения при этом имеют решающее значение, так как удлинение интервала между эвакуацией ПЗ и началом химиотерапии повышает риск вероятности развития лекарственной резистентности. Это объясняет, почему профилактическая химиотерапия не у всех больных гарантирует предупреждение морфологической прогрессии ПЗ в ХК. В сообщениях по этому поводу говорится, что, несмотря на профилактическую химиотерапию, в последующем лечении нуждаются от 3% до 4,5% больных с ПЗ.

После эвакуации полного ПЗ инвазивный ПЗ отмечается у 15% и развиваются метастазы болезни у 4% пациенток. Признаками выраженной пролиферации являются: уровни ХГ более 100 000 мМЕ/мл; текалютеиновые кисты; чрезмерное увеличение размеров матки.

39.4 Хориокарцинома (клиника, диагностика и лечение)

Хориокарцинома (ХК) – злокачественная опухоль, возникающая преимущественно из элементов плодного яйца. Может развиваться из ворсин трофобласта (гестационная хориокарцинома) депортированных током крови.

Клетки материнского организма в развитии хориокарциномы участия не принимают. Редко хориокарцинома может возникать из зародышевых клеток (тератоидная хориокарцинома).

В 1976 г. Международный комитет по изучению ТО (тератоидная опухоль) принял классификацию, в которой сделана попытка сопоставить анатомическую распространенность опухолевого процесса с прогнозом заболевания, которая была усовершенствована в 1992 г. в г. Сингапуре.

Классификация ХК (FIGO, 1992).

Стадия 1 – опухоль в пределах матки:
1а – отсутствие факторов риска;
1б – наличие одного фактора риска;
1с – наличие двух факторов риска.

Стадия 2 – опухоль распространяется за пределы матки, но ограничена половыми органами:
2а – отсутствие факторов риска;
2б – наличие одного фактора риска;
2с – наличие двух факторов риска.

Стадия 3 – заболевание распространяется на легкие:
3а – отсутствие факторов риска;
3б – наличие одного фактора риска;
3с – наличие двух факторов риска.

Стадия 4 – прочие отдаленные метастазы (кроме легких):
4а – отсутствие факторов риска;
4б – наличие одного фактора риска;
4с – наличие двух факторов риска.

Факторы риска: 1. ХГ более 100000 мМЕ/мл.

2. Длительность заболевания более 6 мес. с момента предшествующей беременности.

Классификация ВОЗ подразделяет факторы риска, ассоциированные с данной опухолью, более детально и позволяет определять прогностическую вероятность, которая используется при назначении химиотерапии.

Шкала ВОЗ для определения риска развития резистентности (прогностические факторы)

Фактор риска	Количество баллов			
	0	1	2	4
Возраст	< 39	> 39		
Исход предшествующей беременности	ПЗ	Аборт	Роды	
Интервал*	< 4	4-6	7-12	> 12
Уровень ХГ (МЕ/мл)	< 103**	103-104	104-105	> 105
Наибольшая опухоль, включая опухоль матки	< 3	3-5	> 5	
Локализация метастазов		Селезенка почки	ЖКТ печень	Головной мозг
Количество метастазов		1-3	4-8	> 8
Предыдущая химиотерапия			1 препарат	2 и более цитостатиков

* – интервал между окончанием предыдущей беременности и началом химиотерапии.

** – низкий уровень ХГ может быть при трофобластических опухолях на месте плаценты.

Низкий риск – 4-7 баллов.

Высокий риск – 8 и более баллов.

Низкий и средний риск (4-7 баллов по шкале ВОЗ).

Клинику прогрессирующей хориокарциномы классически сформулировал M.Sanger (1893): профузные маточные кровотечения, лихорадка, прогрессирующее увеличение матки и ее бугристая форма, быстро нарастающая тяжелая анемия и кахексия, определяемые метастазы, одышка, кашель. Вследствие быстрого распространения опухолевого процесса с образованием отдаленных метастазов клиническая картина нередко зависит от поражения того или другого органа. У большинства больных первые признаки заболевания, которые часто остаются незамеченными, обусловлены поражением первичного очага – матки.

Кровотечения являются первым признаком ХК. По клиническому течению различаются наружные и внутрибрюшинные. Внутрибрюшинное кровотечение, вследствие разрыва матки опухолью, является грозным осложнением ХК. Наряду с кровотечением из половых путей или в промежутках между кровотечениями наблюдаются выделения

серозного характера, а позднее – гнойные. Вторым по частоте симптомом при ХК являются боли внизу живота и поясничной области. Боли непостоянные, ноющего характера, иногда иррадиирующие в нижние конечности. Боли внизу живота могут быть обусловлены прорастанием опухоли за пределы матки, а также наличием метастазов, расположенных в параметральной клетчатке. Боли в поясничной области обусловлены метастатическим поражением костной ткани позвонков. Несколько реже при ХК встречаются тошнота и рвота, которые являются проявлением общей интоксикации организма. Повышение температуры до 39 градусов также связано с интоксикацией организма. Появление кровохарканья указывает на метастатическое поражение легких.

Метастазирование. ХК характеризуется быстрым и бурным метастазированием. Метастазирует опухоль преимущественно гематогенным путем в легкие, влагалище, мозг, печень, реже в другие органы. Метастазы чаще возникают у больных, которым неоднократно производилась выскабливание полости матки. Наиболее частой локализацией метастазов ХК является легкие. В клинике при этом наблюдаются одышка, кровохарканье, кашель.

На втором месте по частоте метастазирования – влагалище. Основная локализация метастазов – нижняя треть влагалища, область уретрального валика. Метастазы небольших размеров протекают бессимптомно, обнаруживаются при осмотре влагалища в зеркалах и пальпаторно. Узлы, как правило, на широком основании, синюшного или багрового цвета, легко травмируются, при контакте кровоточат. Метастазы в головном мозге – тяжелое осложнение. Больных беспокоят головные боли, потеря сознания, эпилептические припадки. Иногда метастазы в мозг выявляют при вскрытии. В диагностике используют компьютерную или ЯМР томографию, радиоизотопное исследование, электроэнцефалографию.

Диагностика ХК. При выяснении анамнеза следует обратить внимание на повторные продолжительные маточные кровотечения которым предшествовала беременность (роды, аборты, пузырный занос). При гинекологическом осмотре у больных отмечается цианоз слизистой оболочки влагалища и шейки матки. Очаги ХК во влагалище выглядят темно-вишневыми кровоточащими образованиями. Матка увеличена в размерах, поверхность ее бугристая, консистенция – неоднородная или мягковатая. Иногда определяется увеличение с обеих сторон придатков матки (лютеиновые кисты яичников).

Трофобластические опухоли, подобно нормальной плаценте, секретируют три гормона, свойственные беременности: хорионический гонадотропин, хорионический соматомаммотропин, хорионический тиреотропин. Каждому из трех плацентарных гормонов соответствует гипофизарный гормон с довольно близкими свойствами; для хорионического гонадотропина (ХГ) таким гормоном является лютеинезирующий (ЛГ). Ценным диагностическим методом при ТБ служит определение гонадотропных гормонов, которые вырабатываются опухолью. Для определения ХГ используют иммунологический и радиоиммунологический методы. Определение уровня экскреции ХГ является решающим в диагностике ХК при отсутствии гистологического подтверждения диагноза или при нечеткой гистологической картине, эктопическом либо интрамуральном расположении первичного очага, а также в диагностике рецидивов и метастазов. Гистологическое исследование соскоба из полости матки имеет свои трудности: при интрамуральном расположении ХК может не быть в соскобе клеток трофобласта. При послеродовом кровотечении и высоком титре ХГ часто ставят диагноз ХК, не производя выскаблива-

ние полости матки. При наличии же в соскобе фрагментов синцитио- и цитотрофобласта в различных сочетаниях определяют диагноз ХК.

При подозрении на ХК проводят определение в сыворотке трофобластического бета-глобулина как маркера трофобластических опухолей.

Рентгенологические методы исследования: к ним относятся рентгенография грудной клетки, которая проводится обязательно всем больным с подозрением на ХК для исключения метастазов в легких.

Согласно рентгенологической картине выделяют четыре варианта легочных метастазов трофобластических опухолей: 1) округлые множественные очаги поражения; 2) альвеолярные – в виде снежной пурги; 3) эмболизация сосудов вследствие тромбоза легочной артерии; 4) плевральный выпот. Множественные, округлые очаги метастатического поражения в легких встречаются чаще всего – в 70-94% случаев. Солитарное поражение легкого встречается редко. Часто такие метастазы клинически никак не проявляются.

Установление диагноза по рентгенологическим данным в таких случаях, особенно при отсутствии клинических проявлений ТБ, крайне затруднительны. Первоначально нередко ставят диагноз первичной опухоли легкого и характер заболевания распознается лишь только после торокотомии и гистологического исследования.

Ангиография предусматривает рентгенографию органов малого таза после предварительного введения в бедренную артерию контрастного вещества. Диагностика основана на выявлении изменений в существующих и вновь возникших патологических сосудов малого таза. По ангиограмме определяют локализацию, величину распространения опухоли.

Ультразвуковое исследование органов малого таза отличается высокой информативностью, простотой и позволяет выявить лютеиновые кисты яичников. При подозрении на ТБ на эхограмме отмечаются увеличение размеров матки, отсутствие плода и наличие гомогенной, мелкозернистой ткани в матке.

Гистероскопия помогает уточнить диагноз, особенно при отрицательных данных гистологического исследования соскоба слизистой оболочки матки, а также может быть применима для контроля в процессе химиотерапии.

Лапароскопия целесообразна в комплексной диагностике для уточнения стадии заболевания.

Дифференциальный диагноз проводят с синцитиальным эндометритом, плацентарным полипом, беременностью, а ХК маточной трубы с внематочной (трубной) беременностью. В дифференциальной диагностике метастатического поражения легких при ХК и туберкулезе важную роль играют данные анамнеза и определение в моче ХГ.

Принципы и методы лечения трофобластической болезни

Планирование лечения больных трофобластической болезнью (ТБ) определяется не только морфологическим диагнозом, но и степенью выраженности клинических симптомов. Гистологическая верификация позволяет лишь уточнить форму заболевания, но не отражает степени распространения процесса. Так как метастазы могут быть и при отсутствии морфологических признаков злокачественности.

Выделенные патогенетические варианты хорионкарциномы (ХК) помогли уточнить подходы к проблеме ТБ. Желательно различить следующие патогенетические варианты: в первом из них заболевание развивается в связи с нормальной беременно-

стью, независимо от того, завершилась ли она родами, или была прервана (искусственно или самопроизвольно). Подобный путь развития ХК, т.е. без предшествующего пузырного заноса, отмечен у 58,2% больных. Заболевание в этих случаях характеризуется наиболее агрессивным течением, выраженной симптоматикой, длительным латентным периодом. Увеличение массы опухолевой ткани происходит не только за счет роста первичной опухоли, но и связано с появлением метастазов в различных органах. Это, в конечном итоге, сопровождается прогрессивным нарастанием концентрации ХГ в сыворотке крови и моче.

Второй вариант развития ХК, протекающий благоприятнее, принципиально отличный, с патогенетической точки зрения. Наблюдался у меньшего числа больных – 41,8%. У этих женщин ХК возникает на фоне патологической беременности, которая, главным образом, проявляется ПЗ (пузырный занос) и в значительно меньшем проценте случаев – предшествующей эктопической беременностью (трубной или овариальной). Существующие разновидности патологической беременности по своей сути являются фоновыми процессами, которые при определенных условиях могут трансформироваться в злокачественную форму трофобластической болезни, т.е. в хориокарциному.

Выделение патогенетических вариантов помогает наметить пути профилактики ХК. Наиболее сложно решать вопрос у больных с ХК при нормальной беременности, где связь с ПЗ отсутствует и наблюдается аналогичное по своей природе явление, когда роль предраковых изменений не прослеживается, а заболевание проявляется уже злокачественной опухолью.

Что касается ХК, развивающейся из ПЗ, то решение вопросов, связанных с диагностикой и профилактикой, позволит значительно уменьшить число случаев ХК в целом. Следовательно, лечение больных с трофобластическими опухолями следует планировать, исходя из особенностей патогенеза заболевания, его клинических и морфологических проявлений.

Химиотерапия. В связи с высокой чувствительностью ХК к химиопрепаратам ведущее значение в лечении приобрела химиотерапия. ХК является единственным видом злокачественных новообразований, которые могут быть излечены лекарственным методом даже при наличии множественных метастазов.

С лечебной целью монохимиотерапия применяется больным с I, II и III стадиями заболевания. Условия для применения монохимиотерапии:

1) длительность заболевания не более 6 месяцев (за исключением больных, у которых болезнь развивалась после родов);
2) небольшие размеры первичной опухоли матки;
3) метастазирующий ПЗ;
4) метастазы деструирующего ПЗ;
5) единичные метастазы ХК в легкие при отсутствии опухоли в матке.

Лечение ослабленных больных, особенно в послеоперационном периоде, также лучше начинать с монохимиотерапии. Обычно применяют метотрексат в следующих режимах:

1. 15-20 мг per os или в/м № 5, СД 75-125 мг, интервал между курсами 7-10 дней.
2. 30-40 мг в/в 2 раза в неделю в течение 2-3 недель. Общая доза на курс с профилактической целью 120-160 мг, с лечебной 180-280 мг. Интервал между курсами 2-3 недели. Оценку эффективности производят после 3 курсов лечения. При

отсутствии эффекта метотрексат заменяют другим препаратом. Уменьшение метастазов в легких при лечении метотрексатом обычно наблюдается после 300-450 мг препарата.

Комбинированная химиотерапия показана при возникновении опухоли в период беременности и больших опухолях матки. Наиболее чаще в лечении ХК используются следующие схемы полихимиотерапии:

Метотрексат 50 мг в/м 1, 3, 5, 7 дни;

Лейковорин через 30 часов после

Метотрексата 6 мг в/м 2, 4, 6, 8 дни с повторением курса с 14 дня + 3

профилактических курса;

Дактиномицин 500 мкг в/в струйно с антиэметиками с 1 по 5 дни.

Химиотерапия проводится под контролем определения ХГ 1 раз в неделю до нормализации, после нормализации 1 раз в 2 недели. УЗИ 1 раз в месяц, рентгенография легких 1 раз в месяц. Повторение курса с 14 дня + 3 профилактических курса. В случаях успешного первичного лечения больных при любой стадии и наступлении клинической ремиссии показана профилактическая химиотерапия метотрексатом по 15-20 мг внутрь или в/м 5 дней. Курсовая доза 75-125 мг интервал между курсами 7-10 дней.

Хирургическое лечение. Успехи химиотерапии в последние годы позволило резко сократить показания к хирургическому лечению ХК. На сегодняшний день показания к оперативному лечению могут иметь место в основном, только в экстремальных ситуациях, когда имеется угроза жизни больной, что может быть связано с маточным кровотечением или возможностью возникновения внутрибрюшинного кровотечения из распадающегося узла в матке. Кроме того, операция может иметь место у больных старше 40 лет при наличии локализованной опухоли в матке.

Однако, обязательным условием в подобных случаях является проведение пред- и послеоперационной химиотерапии. Удаление матки в случае резистентности опухоли может быть допустимым, но это положение должно иметь строгие критерии и четкие показания, к которым относятся: отсутствие лечебного эффекта после проведения химиотерапии, о чем свидетельствует наличие опухоли в матке, которая незначительно или вообще не изменяется в размерах при УЗИ мониторинге, а также стабилизация показателей ХГ на высоких цифрах, не имеющих тенденции к дальнейшему снижению.

Показания к оперативному лечению при ХК можно сформулировать следующим образом:

1) кровотечение (наружное, внутрибрюшинное);
2) перфорация матки;
3) резистентность к химиотерапии;
4) опухоль плацентарного места.

Объем операции должен включать экстирпацию матки с трубами, вопрос о сохранении яичников, решается хирургом на месте, и, в случае отсутствия патологии с их стороны, оставление яичников вполне допустимо.

Наблюдение: После окончания лечения, в том числе профилактического, пациенты нуждаются дальнейшего строгого диспансерного наблюдения в специализированном онкологическом учреждении. Мониторинг этих больных должен проходить по следующим правилам: обязательное ведение меноррагиы, осмотр гинеколога, УЗТ

малого таза и контроль показателей ХГ ежемесячно в течение полугода. Если ранее были метастазы в легкие, то рентгенография грудной клетки выполняется 1 раз в 3 месяца в течение года, далее – по показаниям.

В ближайшее после излечения время беременность не рекомендуется в виду высокого риска рецидивирования ТБ. Больным, перенесшим ПЗ рекомендуется воздержаться от беременности в течение двух лет, а при ХК 3-4 года. Гормональная контрацепция не влияет на развитие рецидива заболевания и является методом выбора у большинства больных.

39.5 Использованная литература

1. Бохман Я.В. Руководство по онкогинекологии: "Медицина", М., 1989, 463 с.
2. Григорова Т.М. Трофобластическая болезнь: "Медицина", М., 1985, 158 с.
3. Нечаева И.Д., Дильман В.М. Трофобластическая болезнь – Л.: Медицина, 1976.
4. Новикова Л.А., Григорьева Т.М. Хорионэпителиома матки. – М.: Медицина. 1968.
5. Толокнова Б.О. и др. Хориокарцинома матки. – М., 2000.
6. Glassburn J. R. et. al. Malignant tumors of the uterine corpus and trophoblastic diase. – N.Y.: Pergamone press, 1982.
7. Goldstein D.H., Berkowitz R.S. Gestational trophoblastic neoplasms. – Philadelphia: W.B. Saunders, Compani 1982. – 291 p.

Директор издательства “Арыс”
Гарифолла АНЕС

Хайржан
АБИСАТОВ

КЛИНИЧЕСКАЯ
ОНКОЛОГИЯ
Том 2

Редактор
Халиолла БАЙМЕН
Фатима БУРУМБАЕВА

Корректор
Гульнар ЖАКСЫМБЕТОВА

Техн. редактор
Саят АКЫЛОВ

Художники:
Леонид ТЕТЕНКО
Канат ИСАГОЖАЕВ

ИБ №626
Подписано в печать 30.11.2006. Формат 70x100 1/16.
Бумага офсетная. Печать офсетная. Усл. п.л. 45,0
Уч.-изд. л. 40,0. Тираж 1500 экз.
Заказ №3859

Полиграфкомбинат ТОО «Корпорация Атамұра»
Республики Казахстан, 050002, г. Алматы, ул. Макатаева, 41.

Дорогие читатели!

Фонд "АРЫС", созданный ведущими казахстанскими филологами, историками, политологами и публицистами, более тринадцати лет занимается сбором, исследованием и публикацией наследия передовой казахской интеллигенции, ставшей жертвой политических репрессий 20 века.
Фонд стремится восстановить объективную историческую память: выпускает книги, содействует открытию музеев и оформлению тематических экспозиций, участвует в проведении юбилеев выдающихся деятелей, оказывает посильную помощь их потомкам.

Издательство при фонде "АРЫС" квалифицированно и качественно выполнит заказы, относящиеся к сфере науки и культуры, выпустит Ваши литературные труды, брошюры, авторефераты, буклеты и др.

480100, г. Алматы
ул. Курмангазы, 29
(уг. ул. Пушкина)
каб. 418–421
тел./факс: 616 628,
616 692
E-mail: aris@nursat.kz

р/с 001700102 (тенге)
30070492 (валюта)
в АФ АО
"Казкоммерцбанк"
г. Алматы
МФО 190501724
РНН 600400010767

www.arys.kz