Хайржан АЙТЖАНОВ

КЛИНИЧЕСКАЯ ОНКОЛОГИЯ

1

Хайржан АБИСАТОВ

КЛИНИЧЕСКАЯ ОНКОЛОГИЯ

1 том

АРЫС
Алматы
2007

35279

УДК 616-006
ББК 55.6

Издание одобрено и рекомендовано к печати
Ученым Советом Казахстанского медицинского университета

Рецензенты:

- Заслуженный деятель РК, профессор Мусулманбеков К. Ж. – заведующий кафедрой хирургии и онкологии факультета последипломного образования Карагандинской государственной медицинской академии;
- Профессор Кайдаров Б. К. – заведующий кафедрой онкологии, лучевой диагностики и лучевой терапии Казахского национального медицинского университета им. С. Д. Асфендиярова;
- Профессор Сулейменова Р. Н. – заведующая курсом лучевой диагностики и лучевой терапии, декан объединенных факультетов Казахстанского медицинского университета.

АБИСАТОВ Х. А.
А 15 Клиническая онкология. – Алматы: Изд. «Арыс», 2007.
Том I. – 608 с.
ISBN 9965-17-358-3

Двухтомное руководство состоит из двух разделов: общая и частная онкология. Первый раздел включает 8 глав, в которых рассматриваются краткая история развития онкологической службы в РК, биологическая сущность и патогенез злокачественных опухолей, принципы организации противораковой борьбы, современные методы профилактики, диагностики, лечения, врачебно-трудовой экспертизы и реабилитации, оказание экстренной медицинской помощи онкологическим больным и деонтология в онкологии.

Второй раздел частной онкологии состоит из 31 главы и написан по сквозной программе, где в каждой главе изложены анатомия и функция органа, в котором возникают злокачественные опухоли, а также принципиально важные сведения по вопросам: частоты, этиопатогенеза, профилактики, патоморфологии, диагностики, дифференциальной диагностики, лечения, прогноза и реабилитации.

В руководстве особое внимание уделено методике формирования группы повышенного онкологического риска и предраковым заболеваниям по каждой нозологической форме опухоли, врачебной тактике их ведения и лечения, а также новым и уже общепризнанным методам лечения злокачественных опухолей. В конце каждой главы приведен иллюстрационный материал, список использованной литературы, включая 2005 год.

Руководство написано в соответствии с Государственным общеобразовательным стандартом высшего медицинского образования, утвержденного Министерством образования и науки РК в 2003 году. Оно адресуется студентам, врачам-интернам, клиническим ординаторам, курсантам факультета повышения квалификации по клинической онкологии в высших медицинских учебных заведениях, а также онкологам и практическим врачам клинических специальностей.

161564
С.Ж. АСФЕНДИЯРОВ
АТЫНДАҒЫ
КІТАПХАНА
МЕДИЦИНА УНИВЕРСИТЕТІ

А $\frac{4108080000}{00(05)-06}$

ББК 55.6

ISBN 9965-17-358-3

© Абисатов Х., 2007
© «Арыс», 2007

Оригинал-макет данного издания является собственностью автора и его воспроизведение любым способом без согласия автора запрещается.

УДК 616-006
БКК 55.6

Approved and recommended for the publication by the Scientific Council of Kazakhstani Medical University as a handbook Clinical Oncology

Reviewers:

- Honored Science Worker, Prof. Musulmanbekov K. Zh. – Head of the Surgery and Oncology Department of Karaganda State Medical Academy.
- Prof. Khaidarov B. K. – Head of Oncology, Radiation Therapy and Roengen diagnosis Department of Kazakhstani National Medical University named after Asphendiarov C.D.
- Prof. Suleimenova R. N. – supervisor of Radiation Therapy and Roengen diagnosis course, dean of Kazakhstani Medical University.

ABISATOV Kh. A.
A 15 Clinical onkology. – Almaty: Publishing house «Arys», 2007.
Vol. I. – 608 p.
ISBN 9965-17-358-3

A two-volume handbook written in accordance with the requirements of the educational process in the higher educational institutions deals with the general and special issues of climcal oncology.

A short history of oncological practice and its development in the Republic of Kazakhstan, biological essence and pathogenesis of malignant tumors, issues of oncological aid to the population, principles and modern methods of identification of diagnosis, treatment, prophylaxis, medical labor expertise and rehabilitation, emergency aid to oncological patients, deanthology in oncology are presented in eight chapters on general oncology.

Special oncology section, consisting of 31 chapters, is arranged according to the thorough program: each chapter is devoted to clinical anatomy and functions of an organ where malignant tumors may occur, and important information on the following issues: frequency, etio-pathogenesis, pathomorphology, prophylaxix, diagnosis, treatment, differential diagnosis, prognosis and rehabilitation.

In the handbook special attention is given to the method of formation of oncological risk groups and pre-cancer diseases in each nosological form of tumor, medical tactics of their treatment as well as new and already acknowledged treatment of malignant tumors. In the end of each chapter extensive illustrations, list of literature references including publications up to the year of 2005 are given.

Clinical Oncology is recommended as a handbook to the students, interns, practitioners and students in post-graduate oncology courses of higher medical educational institutions, as well as to oncologists and physicians of various climcal areas.

$A\frac{4108080000}{00(05)-06}$ БКК 55.6

ISBN 9965-17-358-3

© Abisatov Kh., 2007
© «Arys», 2007

All rights reserved. Reproduction of this handbook is prohibited without permission of the author.

Посвящается
светлой памяти учителя,
член-корреспондента
АМН СССР, профессора
Петерсона
Бориса Евгеньевича

Абисатов Хайржан Абисатович родился 1937 году в местечке Мамбет, в Нарынских песках Испульского (Индерского) района Гурьевской (Атырауской) области в семье колхозника Утебалиева Абисата и Агибы. В 1954 году, окончив казахскую среднюю школу им. Жамбыла в г. Гурьеве, поступил в Казахский Государственный медицинский институт (КазНМУ им. С.Д. Асфендиярова), который закончил в 1960 году. В 1960-1963 годы являлся аспирантом отделения торакальной онкологии института экспериментальной и клинической онкологии АМН СССР (ныне Российский Онкологический Научный Центр им. Н.Н. Блохина РАМН). В 1964 году защитил кандидатскую диссертацию на тему: "Роль плевризации культи бронха в профилактике бронхо-плевральных свищей после резекции легких и пневмонэктомии", в 1983 году – докторскую диссертацию на тему: "Оценка эффективности современных методов лечения рака легкого" в ВОНЦ АМН СССР. В 1988 году удостоен ученого звания профессор, в 1996 году – действительный член Академии профилактической медицины РК. С 1965-1970 гг. – заведующий общехирургическим, затем с 1971-1975 гг. – заведующий торакальным отделениями Казахского НИИ онкологии и радиологии, с 1976-1985 гг. – заведующий Гурьевским филиалом Казахского НИИ онкологии и радиологии и главный врач областного онкодиспансера. В 1985-2001 годы являлся заведующим кафедрой онкологии КазНМУ им. С.Д.Асфендиярова, с 2001 года – заведующий кафедрой онкологии, маммологии с курсом лучевой диагностики, лучевой терапии Казахстанского медицинского университета. С 1987 года – консультант Центральной клинической больницы медицинского Центра при УД Президента РК. В 1997-2002 гг. – член экспертного совета ВАК МОиН РК по клинической медицине. Автор более 150 научных работ, в т.ч. двухтомного учебника "Онкология" на государственном языке (1994, 1999), русско-казахского медицинского словаря (1998), тезисов лекций по клинической онкологии (2002). Подготовил 7 кандидатов медицинских наук, 26 клинических ординаторов для практического здравоохранения. Награжден орденом Трудового Красного Знамени (1982), значками "Отличник Здравоохранения СССР" (1970), "Отличник образования Республики Казахстан" (1997), "Қазақстан Республикасы денсаулық сақтау ісінің үздігіне" (1997), медалью "Үздік еңбегі үшін" (2005), неоднократно грамотами МЗ РК и медицинских университетов.

КЛИНИЧЕСКАЯ ОНКОЛОГИЯ, ТОМ I

1-раздел. ОБЩАЯ ОНКОЛОГИЯ

ОГЛАВЛЕНИЕ

Предисловие 7

Введение 8

Глава 1. История развития онкологии
в Республике Казахстан 12

Глава 2. Общие аспекты клинической онкологии 44

Глава 3. Современные проблемы клинической
онкологии 58

Глава 4. Организация онкологической помощи
населению 75

Глава 5. Современные методы диагностики
злокачественных новообразований 101

Глава 6. Принципы и методы лечения
злокачественных опухолей 133

Глава 7. Неотложные состояния в онкологии.
Клиника, диагностика и лечение 191

Глава 8. Реабилитация онкологических больных
и деонтология в онкологии 199

ПРЕДИСЛОВИЕ

Онкология – это одна из сложной отрасли медицины, которая требует от врачей всех специальностей, работающих как в специализированных онкологических учреждениях, так и в общей лечебной сети, особенно в амбулаторно-поликлиническом звене, высокой профессиональной подготовки и знаний. Каждый из них должен хорошо знать клинические признаки, современные методы диагностики и лечения больных со злокачественными новообразованиями, принципы оказания медицинской помощи онкологическим больным.

За последние 10-15 лет в практику вошло множество новых методов диагностики и лечения, которые опубликованы в различной отечественной и зарубежной литературе, малодоступной для практических врачей и студентов, а имеющиеся отечественные руководства и учебники по клинической онкологии нуждаются в обновлении.

Издание руководства "Клиническая онкология" в двух томах, написанного опытным клиницистом, ученым, педагогом, с многолетним стажем работы в научно-исследовательских и образовательных учреждениях, профессором Х.А. Абисатовым, прошедшего клиническую школу академиков АН СССР и АМН СССР Н.Н. Блохина, Н.Н. Трапезникова и члена-корр. АМН СССР Б.Е. Петерсона, является своевременным.

В руководстве содержатся самые последние сведения о достижениях медицинской науки и практики в области диагностики, лечения и профилактики злокачественных новообразований, и она отличается четкой практической направленностью.

Считаю, что руководство профессора Х.А. Абисатова "Клиническая онкология" является капитальным, фундаментальным трудом по онкологии, равного которому, по-нашему мнению, в настоящее время нет.

Оно будет полезно широкому кругу практических врачей различных специальностей общей лечебной сети, онкологам, а также студентам, врачам-интернам, курсантам факультетов последипломного образования медицинских высших учебных заведений.

Академик РАН и РАМН,
Заслуженный деятель науки,
Лауреат Государственной премии России,
Генеральный директор
ГУ РОНЦ им. Н.Н. Блохина РАМН **Давыдов М.И.**

ВВЕДЕНИЕ

Современное состояние онкологической службы позволяет утверждать, что существуют реальные возможности добиться стойкого излечения или продолжительных ремиссий у подавляющего большинства больных со злокачественными новообразованиями при условии их своевременного выявления, а также использования правильной диагностической и лечебной тактики. Успех ранней диагностики зависит от квалифицированной работы врачей общей лечебной сети, работающих в амбулаторно-поликлинических учреждениях, куда в первую очередь обращаются больные с предопухолевыми заболеваниями и злокачественными опухолями. Кроме того, они же проводят профилактические осмотры населения, диспансерное наблюдение за лицами с хроническими неопухолевыми заболеваниями, осуществляют первичную диагностику. Поэтому каждый врач, независимо от его клинической специальности, должен хорошо знать клинические признаки злокачественных опухолей, современные методы диагностики и лечения, организационную структуру онкологической службы, чтобы своевременно направлять больного с опухолью или больного с подозрением на ее наличие в соответствующие онкологические учреждения. В связи с этим, одним из действенных путей в решении указанных проблем, является постоянное совершенствование медицинского образования: оптимизация обучения студентов в стенах медвузов, постоянное повышение онкологических знаний врачей общей лечебной сети с обновлением имеющихся учебников и руководств по клинической онкологии.

С момента выхода в свет второго издания двухтомного руководства "Клиническая онкология" (1979 г.), под редакцией известных ученых-онкологов академика АН СССР и АМН СССР Н.Н. Блохина, члена-корреспондента АМН СССР Б.Е. Петерсона прошло более 25 лет, а материалы, изложенные в ныне используемых учебниках "Онкология" Б.Е. Петерсона (1980 г.), Н.Н. Трапезникова и А.А. Шайна (1992 г.) в полной мере не отражают современных достижений медицинской науки в диагностике, лечении, профилактике злокачественных опухолей и трудовой экспертизы, реабилитации онкологических больных. В имеющихся руководствах и учебниках отсутствуют также данные о состоянии онкологической службы в Республике Казахстан.

За последние годы многие аспекты клинической онкологии получили дальнейшее развитие: определены обоснованные организационные мероприятия по активному выявлению больных со злокачественными новообразованиями, особенно их ранних форм; повсеместно внедряются в практику современные методы диагностики, такие как КТ, МРТ, УЗКТ, определения опухолевых маркеров, гормонального и иммунологического статуса и их коррекция; приняты новые критерии определения распространенности опухоли; появилось новое поколение противоопухолевых препаратов и схемы их применения; усовершенствованы комбинированные, комплексные и вспомогательные методы лечения; претерпели эволюцию взгляды на дифференцированный подход к стратегии лечения; на большом клиническом материале опубликованы результаты тщательно спланированных, кооперативных и рандомизированных исследований по лечению злокачественных новообразований различных локализаций. Все эти материалы изложены в различной, иногда малодоступной, отечественной и зарубежной литературе. Практическому врачу, тем более студентам высших медицинских учебных заведений, подчас трудно своевременно с ними ознакомиться.

Для подготовки онкологически грамотных врачей необходимо было создание руководства по клинической онкологии с освещением вышеуказанных вопросов, что и побудило автора написать данный труд.

Не претендуя на всестороннее освещение всех проблем клинической онкологии, в руководстве "Клиническая онкология", состоящем из двух разделов (общая и частная онкология), изложено следующее:

В первом разделе (общая онкология), состоящем из 8 глав, изложены основные задачи и принципы организации онкологической службы; современное представление о кинетике и закономерностях опухолевого роста; система выявления больных с предраковыми заболеваниями путем применения скрининг-метода; формирование групп онкологического риска, врачебной тактики их ведения и лечения; принципы, методы диагностики и лечения злокачественных опухолей; вопросы трудовой экспертизы, реабилитации онкологических больных; деонтология в онкологии.

В первой главе этого раздела впервые публикуется история становления и развития онкологической службы в Казахстане, роль ученых Казахстана и ведущих научно-исследовательских институтов онкологии и радиологии гг. Москвы, Санкт-Петербурга в подготовке кадров по онкологии и рентгенорадиологии, а также основные достижения научных исследований сотрудников КазНИИОиР.

В восьмой главе впервые изложены клиническая картина, методы диагностики и оказания экстренной помощи онкологическим больным в неотложных состояниях.

Во втором разделе (частная онкология), последовательно изложены клиническая анатомия и физиология каждого органа, где возникают злокачественные опухоли; показатели заболеваемости злокачественными новообразованиями населения на пяти континентах мира, в том числе и в Республике Казахстан за последние 10 лет; известные этиологические факторы, методы первичной и вторичной профилактики, акцентируя внимание на формирование групп онкологического риска, тактики их ведения и лечения; приведены вновь переработанные Международные классификации злокачественных опухолей различных органов по патоморфологическим признакам и по стадии распространенности, согласно системе TNM; описано многообразие клинических проявлений злокачественных опухолей различных локализаций с патогенетической позиции; изложены рутинные и новые методы диагностики, лечения с приведением результатов многочисленных рандомизированных исследований, вопросы реабилитации.

В конце каждой главы приведен список только основной литературы по рассматриваемым вопросам, включая литературу 2005 г.

Следует отметить, что главы раздела частной онкологии, такие как рак гортани, глотки, рото- и гортаноглотки, написаны совместно с заведующим отделением опухоли головы и шеи КазНИИОиР профессором Г.Б.Адильбаевым; главы по онкогинекологии совместно с заведующим отделением онкогинекологии этого же института, профессором кафедры онкологии и маммологии КазМУ профессором А.А.Байназаровой и заведующим онкогинекологическим отделением Алматинского городского онкологического диспансера к.м.н. Д.Р.Кайдаровой; главы по раку молочной железы совместно с ассистентом кафедры онкологии и маммологии КазМУ к.м.н. А.К.Джанабековой; главы по онкоурологии заведующим кафедрой онкологии Алматинского Государственного института усовершенствования врачей проф. Б.А. Турекеевым.

При создании руководства были использованы собственные клинические материалы автора, учебно-методические материалы кафедр онкологии Казахского национального ме-

дицинского университета им. С.Д.Асфендиярова и Казахстанского медицинского университета, собранные на протяжении более 20 лет сотрудниками этих кафедр под руководством автора данного труда, а также материалы известных руководств и учебников, методических рекомендаций по онкологии, статей, опубликованных на страницах отечественных и зарубежных специализированных журналов, основанных на репрезентативных клинических материалах по клинической онкологии. Рисунки к отдельным главам взяты из "Атласа онкологических операций" под ред. профессоров Б.Е.Петерсона, В.И.Чиссова, А.И.Пачеса (1987), из лекций академика РАН и РАМН М.И.Давыдова и других изданий.

В повседневной диагностической, клинической и научной работе приняли участие многочисленные коллеги КазНИИОиР, Атырауского областного, Алматинского городского онкологических диспансеров, сотрудники кафедры онкологии, лучевой диагностики и лучевой терапии Казахского национального медицинского университета им. С.Д.Асфендиярова и Казахстанского медицинского университета, которые по праву могут считаться соавторами предлагаемой книги.

При подготовке рукописи к печати бескорыстную помощь оказали старшие лаборанты кафедры, врачи Н.П.Филимонова и К.К.Заитова.

Автор выражает искреннюю признательность всем, принимавшим участие в создании данного руководства.

Пользуясь случаем, автор выражает сердечную благодарность генеральному директору ГУ РОНЦ им. Н.Н.Блохина РАМН, Президенту РАМН академику РАН и РАМН М.И.Давыдову за написанное предисловие.

Автор надеется, что книга "Клиническая онкология" послужит надежным источником информации, справочником для врачей различных специальностей по практическим вопросам клинической онкологии. Работа написана согласно Государственному общеобразовательному стандарту Республики Казахстан от 2003 года, предназначенному для высших медицинских учебных заведений. Руководством могут пользоваться врачи общей лечебной сети, студенты, врачи-интерны, клинические ординаторы, курсанты факультета усовершенствования врачей по онкологии, а так же широкий круг читателей. К примеру:

– студенты, врачи-интерны медицинских вузов – сумеют использовать его в качестве учебника по онкологии;

– практические врачи общей лечебной сети познакомятся с современными методами диагностики, лечения и тактикой ведения больных с предраковыми заболеваниями и злокачественными опухолями различных локализаций;

– фельдшера здравпунктов получат надежного консультанта, который поможет им вовремя заподозрить рак и своевременно направить больного на обследование;

– люди без медицинского образования могут своевременно обратиться к врачу при обнаружении ранних клинических проявлений опухоли, получить лечение и принять меры для снижения вероятности возникновения рака.

Автор будет считать свою задачу выполненной, если руководство поможет улучшить диагностику злокачественных опухолей и уменьшит число возможных диагностических врачебных ошибок.

Одновременно он в полной мере сознает, что в столь многотрудном деле, каким является создание современного руководства по клинической онкологии, могут быть недочеты и поэтому будет благодарен тем специалистам, кто вышлет в адрес издания свои дельные предложения и критические замечания.

Раздел 1

ОБЩАЯ ОНКОЛОГИЯ

Глава 1

ИСТОРИЯ РАЗВИТИЯ ОНКОЛОГИИ В РЕСПУБЛИКЕ КАЗАХСТАН

1.1 Краткий очерк становления и развития онкологии в Республике Казахстан

1.2 Галерея директоров КазНИИ онкологии и радиологии

1.3 Выдающиеся ученые онкологи

1.4 Преподавание предмета онкологии в медицинских вузах Республики Казахстан

1.5 Использованная литература – 23 источника

1.1 Краткий очерк становления и развития онкологии в Республике Казахстан

Проблема борьбы со злокачественными новообразованиями является одной из ведущих в медицине. Однако следует отметить, что в Республике Казахстан до 1945 года не было создано ни одного государственного учреждения по борьбе со злокачественными новообразованиями, хотя необходимость в нем была совершенно очевидной. Онкологическая помощь больным в те годы оказывалась в клиниках Казахского государственного медицинского института и общих больницах в городах и областях республики, а инициаторами эпизодических публикаций выступали преподаватели медицинского института, единственного в то время в Казахстане. До 1945 года ими было опубликовано всего лишь 10 работ, носивших весьма разношерстный характер, свидетельством которых являются следующие публикации: Ермекова Д. "К диагностике первичного рака легкого" (1935), Кашкинбаева С. "Случай лимфосаркомы тонкой кишки" (1935), Ланда Я.Х. "Результаты сличения клинических и анатомических диагнозов по данным прозектуры Алма-Атинской клинической больницы" (1939), Зикеева А.И. "Рак легких по материалам прозектуры клинической больницы Алма-Аты" (1940), Фаризов М.К. "О результатах оперативного лечения опухолей спинного мозга" (1940), Рахман З.И. "О путях метастазирования злокачественных новообразований желудка" (1941), а в работах Баккала И.С. и Подволоцкого П.Д. предпринималась попытка статистического изучения смертности от злокачественных опухолей.

Важным событием в истории онкологической службы как в целом по СССР, так и в Казахстане явилось постановление Совета Народных комиссаров № 935 от 29 апреля 1945 года "Улучшение онкологической помощи населению СССР", которое позволило создать стройную систему оказания онкологической помощи населению по диспансерному принципу.

С тех пор при многих областных больницах и поликлиниках открылись онкологические кабинеты, отделения, которые затем стали онкологическими диспансерами. В итоге за 10 лет (1947-1957 гг.) в Казахстане созданы 14 областных онкодиспансера, из них 10 в областных больницах и 1 республиканский, 1 городской, а также 3 пансионата и 22 онкокабинета.

В 1945 году приказом Министерства здравоохранения КазССР впервые при первой городской клинической больнице было организовано онкологическое отделение на 25 коек, в последующем в 1947 году на базе этого отделения создан Республиканский онкологический диспансер со стационаром на 100 коек с диагностической лабораторией. В октябре 1951 года приказом № 260 горздрава г. Алма-Аты создан онкологический диспансер на 100 коек с диагностической лабораторией и маломощным рентгенотерапевтическим аппаратом. Начиная с 1946 года, деятельное участие в организации онкологической службы в республике принимал известный ученый-хирург, академик АН КазССР, профессор Александр Николаевич Сызганов, под его руководством заложена основа противораковой борьбы. А.Н. Сызганов вложил много труда для дальнейшего развития онкологической службы и науки в республике. Этому способствовала организация сектора онкологии академии наук КазССР при институте экспериментальной и клинической хирургии Министерства здравоохранения КазССР (октябрь 1956), который возглавил А.Н. Сызганов. На основании анализа имеющихся неполных статистических данных, историй болезни больных, находив-

шихся на стационарном лечении в различных клиниках и больницах областей, ведущие специалисты медицинского института и некоторых научно-исследовательских институтов Казахстана на страницах журнала "Здравоохранение Казахстана" и других периодических изданий знакомили широкий круг врачей и медицинскую общественность с клиникой и диагностикой злокачественных опухолей различных локализаций, их патоморфологической структурой, методами их лечения (А.Н. Сызганов, 1945; А.И. Малинин, 1948; К.Д. Утегенова, 1948; М.И. Брякин, 1959; С.Б. Балмуханов, 1956 и др.). С 1946-1959 гг. в периодической литературе опубликовано около 90 работ, в том числе на материале республики защищены 7 кандидатских диссертаций: С.Н. Гордина "Влияние гормона щитовидной железы на возникновение и рост экспериментальных опухолей" (1951), В.С. Ефимова "К патоморфологии и патогенезу первичных опухолей головного мозга" (1951), Л.А. Пашкова "К патологической анатомии и патогенезу первичного рака легкого" (1952), С.Н. Нугманов "Роль коры головного мозга в развитии экспериментального рака" (1953), И.А. Захваткина "Клинико-морфологическая характеристика и некоторые вопросы патогенеза лейкозов" (1953), Т.П. Денягина "Рак пищевода и кардии по материалам клиники факультетской хирургии и Республиканского онкологического диспансера" (клинико-статистическое исследование) (1955), Н.А. Мусапирова "Опыт организации гинекологических проф. осмотров на участках отгонного животноводства и анализ причин запоздалого поступления гинекологических больных в республиканский онкологический диспансер" (1957). Как видно, что по своей тематике и содержанию эти диссертационные работы отличались большим разнообразием: экспериментально-теоретические, клинико-морфологические, статистические.

Работы онкологических учреждений основывались на диспансерном принципе, задачами которых явились профилактика, диагностика, лечение и реабилитация больных со злокачественными новообразованиями. Однако управление в начальном периоде над онкологической службой шло не централизованно.

В 1947-1959 гг. в республике были открыты 14 областных, один городской диспансер, 2 онкологических отделения, 22 онкологических кабинета. Однако эти онкологические учреждения были слабо оснащенными в материально-техническом отношении, у многих отсутствовали помещения и аппаратура для лучевой терапии. Штаты не были укомплектованы квалифицированными врачебными кадрами. Многие диспансеры функционировали в составе областной больницы.

Важным событием в истории научно-практической онкологии в республике явился 2-й съезд хирургов Казахстана, состоявшийся 26-30 мая 1959 г. в г. Алма-Ате. Открывая его, в своей вступительной речи министр здравоохранения Казахской ССР Сигватолла Рыскалиевич Карынбаев указал, что необходимость обсуждения поставленных вопросов на съезде продиктована самой жизнью, так как в республике неблагополучно обстоит дело с ранней диагностикой и лечением онкологических больных. Главный хирург Минздрава Михаил Иванович Брякин отметил, что диагностические и лечебные работы в онкологических учреждениях находятся на низком уровне, обследование подозрительных на онкологические заболевания больных проводится без использования современных методов диагностики. Существующие онкологические диспансеры, а также онкологические отделения при городских и областных больницах не укомплектованы кадрами онкологами, недостаточной остается материально-техническая база. Хотя при-

казом Минздрава СССР 1953 году установлена повсеместная регистрация первично выявленных больных со злокачественными опухолями, а с 1956 года ведется учет умерших больных от рака, до настоящего времени нет достоверного учета онкологических больных; существующий республиканский онкологический диспансер с недостаточным штатом не в состоянии координировать онкологическую службу в республике. Очень высокий уровень поздней диагностики, больные со злокачественными опухолями, по существу, не получают высококвалифицированную специализированную лечебную помощь. Недостаточно проводится научно-исследовательская работа. На основании вышеизложенных данных 2-ой съезд хирургов Казахстана в своей резолюции отметил о необходимости открытия в республике научно-исследовательского института онкологии и радиологии. После съезда в 1959 году Министр здравоохранения КазССР издал приказ № 21 "Усиление противораковой работы в Казахской ССР", после которого онкологические диспансеры начали снабжаться рентгенорадиологическими и диагностическими аппаратами и другим оборудованием.

На основании постановления Совета Министров Казахской ССР № 962 от 24 июня 1960 года и приказа Министерства здравоохранения КазССР № 1-15-13 от 5 июля 1960 года организован Казахский научно-исследовательский институт онкологии и радиологии МЗ КазССР и его директором был назначен заслуженный врач Казахской ССР, доцент кафедры акушерства и гинекологии Казахского государственного медицинского института Сакен Нугманович Нугманов. Клинической базой института определено старое здание Алма-Атинского торгово-кооперативного техникума вместе со строящимся трехэтажным зданием, находящимися на углу ул. Шагабутдинова и Курмангазы.

Для начального этапа организации института С.Н. Нугманов перед собой поставил следующие задачи в создании и развитии научно-практической деятельности института:

1) определить структуру и направление научно-практической деятельности института;

2) укомплектовать квалифицированными кадрами вновь созданный институт, а также функционирующие онкологические диспансеры, отделения в областях республики;

3) в срочном порядке отремонтировать старое здание и завершить строительство нового корпуса с дополнительной пристройкой для размещения аппаратов, приобретаемых для лучевой терапии, а также дополнительно построить клинические корпуса и самостоятельное здание для патоморфологии и цитологии;

4) расширить сеть онкологических учреждений в областях, городах и районах, постепенно переводя онкологические отделения, функционирующие в составе областных больниц, в самостоятельно финансируемые онкологические диспансеры;

5) наладить связь между работниками онкологической службы первичного звена с врачами общей лечебной сети по ранней диагностике, профилактике злокачественных опухолей и диспансеризации больных с предраковыми заболеваниями;

6) в институте в условиях эксперимента и клиники разработать новые, совершенствовать существующие методы диагностики, лечения, профилактики злокачественных опухолей, углубленно изучить эпидемиологию злокачественных опухолей в республике;

7) проводить в широком масштабе санитарно-просветительную противораковую пропаганду среди населения республики.

Практическая реализация вышеуказанных задач шла быстрыми темпами, о чем свидетельствуют следующие данные:

1. Министерством здравоохранения утверждены структура и штатный норматив института, а также направление его научно-практической деятельности: изучение эпидемиологии злокачественных опухолей в Казахской ССР и разработка новых, совершенствование существующих методов профилактики, диагностики, лечения больных со злокачественными опухолями различных локализаций.

2. Для организации клинико-экспериментальной работы в институт в течение 1961-1965 гг. из числа научно-педагогических работников республики были приглашены доктора медицинских наук, профессора – С.Б. Балмуханов, А.С. Идрисов; доценты – Л.Г. Позднухов, С.Ш. Баймаканова, И.А. Захваткина, К.И. Жолкивер, Р.А. Сатпаева, кандидаты мед. наук – О.С. Есютина, О.С. Сулаева, О.К. Кабиев, М.А. Каримов, М.К. Кайракбаев, Н.А. Мусапирова, Н.И. Дементьева, А.Т. Турганбаев, М.Т. Таукенов, В.А. Бернштейн, Н.Г. Воронкина, Н.Н. Мезинова, Л.К. Барсова, Н.И. Колычева, М.Л. Ефимов.

По ходатайству Министра здравоохранения КазССР С.Р. Карынбаева в начале июля 1960 г. Президент АМН СССР, директор института экспериментальной и клинической онкологии АМН СССР (в последующем ВОНЦ АМН СССР) Николай Николаевич Блохин, директор научно-исследовательского онкологического института МЗ СССР в Ленинграде А.И. Серебров выделили места в аспирантуру и клиническую ординатуру по различным специальностям в области экспериментальной и клинической онкологии, радиологии. Сакен Нугманович из числа выпускников, успешно окончивших Казахский государственный медицинский институт в 1960 году, в научно-исследовательский институт экспериментальной и клинической онкологии АМН СССР (г. Москва) командировал в аспирантуру по экспериментальной онкологии Р.Х. Адильгирееву (научн. рук. – проф. Ю.М. Васильев), С.С. Бокаеву (научн. рук. – академик АМН ССР Л.Ф. Ларионов), В.Х. Ким (научн. рук. – академик АМН СССР Л.М. Шабад), А.К. Кураласова (научн. рук. – проф. Н.И. Лазарев), В.К. Войтовицкого (научн. рук. – проф. Е.Е. Погосянц), Ж.О. Дюскалиева (научн. рук. – проф. В.К. Модестов), по торакальной онкохирургии Х.А. Абисатова, а также из Караганды К.Ж. Мусулманбекова (научн. рук. обоих – член-корр. АМН СССР, проф. Б.Е.Петерсон), в клиническую ординатуру в Московский НИОИ им. П.А. Герцена С.И. Исмагулова, А.О. Серсенбаева, в Ленинградский НИОИ МЗ СССР в ординатуру по клинической радиологии Б.Ж. Жакаева, а в 1961-62 гг. в Москву в ИэиКО АМН СССР в аспирантуру М.Б. Тургунова (научн. рук. – М.В. Святухин), М.М. Сарсенбаева (научн. рук. – проф. В.И. Гольштейн), Л. Тулегенову (научн. рук. – проф. В.С. Шапот), по клинической онкологии М.Б. Хайдарова (научн. рук. – О.В. Святухина), Т.М. Григорьеву (научн. рук. – член-корр. АМН СССР, проф. Л.А. Новикова-Штерн), в МНИОИ им. П.А. Герцена в аспирантуру по онкохирургии М.К. Куланбаева (научн. рук. – академик АМН СССР А.И. Савицкий), по челюстно-лицевой хирургии А.У. Рахметову (научн. рук. – академик АМН СССР Евдокимов), по гематологии Ш.Ж. Балгожину (научн. рук. – академик АМН, проф. И.А. Кассирский), в Ленинград в НИОИ в аспирантуру по онкохирургии Д.Б. Жумабаеву, И.Л. Иншакова (научн. рук. – член-корр. АМН СССР А.И. Раков), по онкогинекологии А.А. Жардемова (научн. рук. – проф. И.Д. Нечаева), по радиогинекологии О.М. Ким (научн. рук. – А.П. Лазарева), по экспериментальной химиотерапии Б.И. Исмаилова (научн. рук.–

Научно-исследовательский институт экспериментальной и клинической онкологии АМН СССР. Москва, апрель 1962 г.
Клинический обход Президента АМН СССР, директора института в отделении торакальной онкологии.
верхнее фото справа налево: академик АН СССР и АМН СССР Н.Н.Блохин, аспирант Х.А.Абисатов, с.н.с., к.м.н. Н.Н.Трапезников, м.н.с., к.м.н. Л.И.Чеботарева
нижнее фото справа налево: академик Н.Н.Блохин, аспирант Х.А.Абисатов, с.н.с. Н.Н.Трапезников, м.н.с. Л.И.Чеботарева, аспирант К.Ж.Мусулманбеков

Первые аспиранты КазНИИОиР, командированные на учебу в Москву и Ленинград

Слева направо: Абисатов Х.А., Кураласов А.К., Мусулманбеков К.Ж., Сарсенбаев М.М., Тургунов М.Б. (1961 г.)

Адильгиреева Р.Х.

Бокаева С.С.

Рахметова А.У.

Жардемов А.А.

Искакова К.И.

Исмаилов Б.И.

проф. Н.В. Лазарев), по экспериментальной гормонотерапии К.И. Искакову (научн. рук. – проф. В.М. Дильман).

Все вышеперечисленные аспиранты, за исключением Т.М. Григорьевой и М.Б. Хайдарова, своевременно защитив кандидатскую диссертацию, вернулись в Казахский НИИ онкологии и радиологии. Некоторые из них, не теряя связь со своими научными руководителями, в последующем на собственном материале и на материалах своих научных консультантов защитили докторские диссертации (К.Ж. Мусулманбеков, Х.А. Абисатов, Б.И. Исмаилов, А.К. Кураласов).

Наряду с этим институт с 1962 года получил разрешение принимать в очную и заочную аспирантуру, клиническую ординатуру врачей, а также стажеров-исследователей, желающих работать в области онкологии и радиологии. Первыми аспирантами КазНИИОиР были Н.А. Ажигалиев, Ж.Н. Абдрахманов, С.А. Баишева, А.К. Косаев, К.Т. Исина, О.А. Алимбекова, Н.И. Мальцева, А.П. Позднякова, Г.В. Тарасова, С.А. Кауашев, стажерами-исследователями с 1964 года – А.Е. Есенкулов, А.Т. Тулегенов, А.Т. Токсанбаев, А.Р. Бакыбаев, которые после успешной защиты кандидатской диссертации продолжали работать в институте. Большинство из них в последующем стали докторами медицинских наук и заведовали клиническими отделениями и лабораториями.

Особо следует отметить заслуги Президента АМН СССР, генерального директора ВОНЦ АМН СССР, академика АН СССР, АМН СССР Николая Николаевича Блохина, последующих генеральных директоров этого центра академиков АН СССР, АМН СССР Николая Николаевича Трапезникова, нынешнего Президента РАМН, академика АНР и РАМН Михаила Ивановича Давыдова, руководителя и организатора торакальной клиники ВОНЦ АМН СССР (1960-1977), директора МОНИИ им. П.А. Герцена (1977-1981) члена-корр. АМН СССР Бориса Евгеньевича Петерсона, директоров Ленинградского НИИ онкологического института им. Н.Н. Петрова академика АМН СССР А.И. Сереброва и член-корр. АМН СССР Н.П. Напалкова, которые добродушно относились к онкологам Казахстана, внесли значительный вклад в подготовке для республики высококвалифицированных кадров, дали возможность проводить совместную научно-исследовательскую работу по многим проблемам клинической и экспериментальной онкологии, за что поколение нынешних ученых-онкологов РК, выражает им искреннюю признательность и благодарность.

Научными консультантами докторских диссертаций С.Н. Нугманова, Н.И. Колычевой, М.А. Каримова, Л.Г. Позднухова, А.К. Косаева, А.И. Шибановой, С.Ш. Баймакановой, К.Ж. Мусулманбекова, Х.А. Абисатова, А.Е. Есенкулова, С.Х. Кобикова, Б.В. Монахова, Б.И. Исмаилова, Ж.А. Арзыкулова, А.К. Макишева, А. Сатыбалдиева были известные ученые, крупные специалисты в области клинической и экспериментальной онкологии, академики Н.Н. Блохин, Н.Н. Трапезников, М.И. Давыдов, Л.М. Шабад, Н.А. Краевский, член-корр. АМН СССР Б.Е. Петерсон, Н.П. Напалков, профессора А.В. Чаклин, А.С. Петрова, В.Ф. Семиглазов, Б.П. Калыгин и другие.

Подготовкой высококвалифицированных радиологов в республике с 1962 г. по настоящее время занимается академик НАН РК, заслуженный деятель науки Саим Балуанович Балмуханов, который создал авторитетную школу радиологов и радиобиологов. Его учениками были и являются академик НАН РК, проф. Ж.Н. Абдрахманов, проф. С.А. Баишева, Н.А. Ажигалиев, М.Л. Ефимов, А.Х. Досаханов, К.И. Жолкивер,

О.К. Кабиев, А.Г. Сергазин, Р.Х. Мустафина, А.Б. Утешев, В.И. Филиппенко, Г.Ж. Сейтказина и другие.

Со второй половины 1960 года и до первой половины 1962 года было отремонтировано старое здание по ул. Шагабутдинова, завершено строительство строящегося корпуса и полуподземной пристройки для размещения аппаратов лучевой терапии. Одновременно начато строительство лечебного корпуса по ул. Мечникова и лабораторного корпуса по ул. Шагабутдинова. В отремонтированном здании в подземном "бункере" были размещены новые гамматерапевтические аппараты, а в экспериментально-морфологическом корпусе открыты: лаборатория патоморфологии (зав. к.м.н. И.А. Захваткина), цитологии (зав. к.м.н. О.С. Есютина), биохимии (зав. О.С. Сулаева), канцерогенеза и профилактики рака (зав. к.м.н. М.А. Каримов), экспериментальной терапии опухолей (зав. О.К. Кабиев), патофизиологии (зав. к.м.н. В.А. Берштейн), а во вновь построенном корпусе открыты пять клинических отделений: отделение хирургической онкологии (зав. д.м.н. А.С. Идрисов), онкогинекологии (зав. к.м.н. Н.А. Мусапирова), химиотерапии (зав. к.м.н. Н.И. Дементьева), опухоли головы и шеи (зав. к.м.н. С.Ш. Баймаканова), лучевой диагностики (зав. к.м.н. А.Т. Турганбаев), операционный блок с анестезиологией во главе с А.А. Тогайбаевым и здесь же разместились дирекция и ученый секретарь (к.м.н. Л.К. Барсова), организационно-методический отдел (зав. к.м.н. М.К. Кайракбаев), а в полуподземной пристройке размещались приобретенные гамма-терапевтические аппараты (Луч-1, РОКУС) и рентгенотерапевтические аппараты РУМ-7 и РУМ-17, а с 1968 года бетатрон 15МЭВ (зав. доцент К.И. Жолкивер).

Таким образом, с 1962 года институт стал функционировать как полноценное научно-практическое учреждение, где для проведения экспериментально-клинических исследований были приобретены все необходимые аппараты, оборудование, лабораторные животные (виварий размещен в подвальном помещении).

В конце октября 1962 года была проведена первая научно-практическая конференция по вопросам организации и совершенствования противораковой борьбы в республике с приглашением ведущих ученых из института экспериментальной и клинической онкологии АМН СССР (ныне РОНЦ им. Н.Н. Блохина РАМН). В ней обсуждены предварительные данные о заболеваемости и смертности от злокачественных опухолей в Казахской ССР, планы дальнейшего планирования сети онкологических учреждений, необходимого количества коек, кадров и оснащения онкологических учреждений новейшими лечебно-диагностическими аппаратами, пути совершенствования противораковой борьбы в республике.

В последующие годы заметно улучшалась онкологическая помощь населению республики. Значительно расширилась сеть онкологических диспансеров (с14 в 1960 г. до 19 в 1970 г.). Они стали самостоятельно финансированными онкологическими учреждениями с утвержденной штатной и клинической структурой, увеличилось количество коек в Карагандинском облонкодиспансере на 160, Джезказганском – на 60, Джамбульском – на 20, Гурьевском – на 40 коек. Строился в г. Актюбинске межобластной онкологический диспансер на 450 коек со своим пансионатом на 140 коек, радиологические корпуса при Гурьевском, Уральском, Целиноградском, Чимкентском, Кзылординском облонкодиспансерах. По республике были открыты 188 онкологических кабинетов, из них при ЦРБ – 146, 1058 смотровых кабинетов. К 1980 году централизованные цитологические лаборатории функционировали во всех онкологических дис-

пансерах, эндоскопические – в 18. В онкологических учреждениях республики было развернуто 3097 коек, из них радиологических – 680, а обеспеченность населения онкологическими койками составила 2,0.

В 1968-70 гг. завершилось строительство 4-этажного клинического и 3-этажного морфологического корпусов, в связи с чем коечная мощность КазНИИОиР расширилась до 360, что позволило реорганизовать существующие и открыть новые клинические отделения: отделение костной и детской онкологии (зав. проф. Л.Г. Позднухов), абдоминальной онкохирургии (зав. доц. Р.А. Сатпаева) с группой онкоурологии (с.н.с. д.м.н. М.Т. Таукенов), торакальной онкохирургии (зав. к.м.н. Х.А. Абисатов), отделение опухолей головы и шеи (зав. д.м.н С.Ш. Баймаканова), отделение хирургической онкогинекологии (зав. д.м.н. С.Н. Нугманов), клинической радиологии (зав. проф. К.И. Жолкивер), внутриполостной гамматерапии (зав. к.м.н. Н.А. Мусапирова), профилактики и реабилитации (зав. к.м.н. Н.Г. Воронкина), злокачественных лимфом (зав. к.м.н. Ш.Ж. Балгожина), функциональной диагностики и эндоскопии (зав. к.м.н. Е.А. Хайрушев).

В 1964-65 гг. открылись лаборатории эндокринологии (зав. к.м.н. Н.Н. Мезинова), радиоизотопной диагностики (зав. к.м.н. Н.К. Каратаев), радиационной морфологии и гистохимии (зав. к.м.н. М.Л. Ефимов), радиобиологии (зав. к.м.н. Е.Х. Аяпбергенов), географической патологии опухолей (зав. к.м.н. Н.И. Колычева), последняя в 1972 году – лаборатория патоморфологии и географической патологии опухолей были объединены и ее возглавила проф. Н.И. Колычева.

Таким образом, в основном организационный период онкологической службы республики завершился к 10-летнему юбилею открытия Казахского научно-исследовательского института онкологии и радиологии.

В последующие годы в институте стали функционировать 8 отделов, объединяющих 25 научно-проблемных лабораторий и отделений, 8 вспомогательных подразделений, возглавляемых высококвалифицированными специалистами. Институт стал базой подготовки и повышения квалификации врачей общей лечебной сети по онкологии и радиологии, а также кадров через аспирантуру, докторантуру.

Научно-исследовательские работы в институте на протяжении более 40 лет проводились в следующих направлениях:

- Эпидемиология злокачественных новообразований в Казахстане и разработка научных основ организации противораковой борьбы в республике (С.Н. Нугманов, М.К. Кайракбаев, Б.Е. Абдрахимов, Н.И. Колычева, С.Ш. Баймаканова, М.А. Каримов, Б.А. Неменко и др.);
- Диагностика, лечение и профилактика гормонозависимых опухолей (Н.Н. Мезинова, С.А. Баишева, А.К. Кураласов, А.Е. Есенкулов и др.);
- Разработка новых, совершенствование существующих методов диагностики, лечение часто встречаемых опухолей (Х.А. Абисатов, А.А. Бейсебаев, Ж.А. Арзыкулов, Л.Г. Позднухов, А.К. Косаев, О.Л. Смахтина, Э.У. Нугманов, А.А. Байназарова, С.Ш. Баймаканова, Г.Б. Адильбаев, Д.Х. Савхатов, Н.А. Чичуа др.);
- Создание новых противоопухолевых аппаратов из флоры РК и пути преодоления лекарственной и радиационной резистентности экспериментальных опухолей (О.К. Кабиев, С.М. Верменичев, К.Д. Рахимов, К.А. Абдуллин, С.С. Бокаева, С.В. Васильева);
- Научные основы медицинской радиологии и разработка методов управления радиочувствительности опухолевых и нормальных тканей (С.Б. Балмуханов, М.Л. Ефи-

мов, Г.Д. Сейтказина, Б.И. Исмаилов, С.А. Ермекова, К.И. Жолкивер, Н.А. Ажигалиев, Ж.Н. Абдрахманов, А.Х. Досаханов и др.);

- Проблемы обезболивания онкологических больных (А.А. Тогайбаев, Х.А. Ахметбекова, К.Ш. Шарипов, Р.А. Идрисов);

В этом кратком очерке невозможно осветить результаты научных исследований по вышеуказанным проблемам онкологии и радиологии, поэтому вкратце остановимся на наиболее важных из них.

В течение ряда лет под руководством С.Н. Нугманова институт занимался изучением краевых особенностей распространения злокачественных новообразований в Казахской ССР, выяснением роли климатогеографических особенностей различных зон республики, характера питания, вредных привычек, некоторых национальных обычаев и других в возникновении предраковых заболеваний и злокачественных опухолей. Для решения этих проблем были применены клинико-статические, экспедиционные, экспериментальные, специальные онкоэпидемиологические, физико-химические, эндокринологические и другие методы. В различных районах Казахстана работало 39 научно-практических экспедиций, в которых приняло участие 453 сотрудника института, в том числе 239 научных работников и врачей.

При помощи вышеуказанных методов составлены порайонные и в разрезе областей картограммы распространения злокачественных опухолей с учетом возрастных, половых и этнических особенностей населения республики. Установлена структура заболеваемости злокачественными опухолями, среди которых наиболее часто встречаемой локализацией явился рак пищевода. На территории Казахстана имелось 3 эпидемиологических очага с высокой частотой рака пищевода, 2 из них располагаются на побережье Каспийского и Аральского морей, а третий – в Семипалатинской области. В них частота рака пищевода в 10 раз выше среднесоюзного, в 3 раза среднеказахстанского показателей. Это послужило основой для создания в г. Гурьеве (ныне Атырау) филиала Казахского научно-исследовательского института онкологии и радиологии, занимающегося патологией пищевода, где с 1976 по 1985 г. заведующим филиалом и главным врачом облонкодиспансера работал д.м.н. Х.А. Абисатов. Сотрудники филиала совместно с сотрудниками лаборатории морфоэпидемиологии (зав. проф. Н.А. Колычева), цитологии (зав. проф. А.И. Шибанова), канцерогенеза и профилактики опухолей (зав. проф. М.А. Каримов) широко и глубже изучили эндогенные и экзогенные факторы, способствующие возникновению предраковых заболеваний и рака пищевода среди населения, проживающего в прикаспийской низменности, патогенез развития патологических процессов в слизистой пищевода, а также совместно с сотрудниками отделения клинической профилактики рака (зав. проф. М.И Даулетбакова, затем проф. Б.В. Монахов) проводили динамично вторичную профилактику рака пищевода по республиканской программе "Эзофагит", в результате которой удалось установить возможность предотвратить возникновение рака пищевода. Если заболеваемость раком пищевода в 1974 году в Гурьевской области составила 84,2$^0/_{0000}$, то к 1985 г. она уменьшилась до 41,4$^0/_{0000}$. В целом по республике за 30 лет (1970-2000) заболеваемость раком пищевода снизилась с 27,8 до 11,2$^0/_{0000}$, т.е более чем в 2 раза.

В 1982 году профессору Н.А. Колычевой была присвоена Государственная премия СССР за разработку морфоэпидемиологических аспектов профилактики рака пищевода.

Углубленные эпидемиологические исследования, профилактики и лечения гормонозависимых опухолей проведены профессорами С.Н. Нугмановым, Н.Н. Мезиновой, С.А. Баишевой, А.Е. Есенкуловым. Удалось установить четкие эндокринные сдвиги у больных с предраковыми заболеваниями матки и характерные гормональные нарушения гипофизарно-овариально-надпочечниковой системы у больных раком матки, молочной железы, что явилось основанием для целенаправленного гормонального лечения больных с предраковыми заболеваниями этих органов.

В лаборатории организации противораковой борьбы и внедрения (зав. проф. М.К. Кайракбаев, затем доцент Б.Е. Абдрахимов) была разработана научная основа и организационная форма противораковой борьбы в Казахстане. Широкое распространение получили различные формы профилактических осмотров, организована централизованная картотека, извещения о больных с впервые установленным диагнозом злокачественных новообразований, создан канцер-регистр в институте, в областных, городских онкологических диспансерах. Изучена онкоэпидемиологическая ситуация в экологически неблагоприятных регионах. Данная лаборатория стала научно-методическим центром по вопросам организации противораковой борьбы в республике, активно участвовала в организации научных и практических конференций, выездных сессий института, симпозиумов и семинаров, осуществляла патентный поиск и работу по оформлению технических решений и изобретений, рационализаторских предложений.

На протяжении ряда лет сотрудниками лаборатории канцерогенеза и профилактики (зав. проф. М.А. Каримов) были изучены токсические и канцерогенные вещества нефти (15 месторождений) Казахстана и продуктов их переработки. Обнаружено, что канцерогенные ПАУ образуются не только в процессе крекинга и пиролиза нефти, а они заложены в сырой нефти изначально. Самой канцерогенной в мире оказалась нефть месторождения "Прорва" в Атырауской области. Изучена канцерогенность нефтебитумных пород Атырауской, Актюбинской, Мангистауской и Кызылординской областей, в которых обнаружен бенз(а)пирен от 8700 мкг/кг до 22140 мкг/кг. Изучались антропогенные землетрясения, искусственно вызываемые для подземного ядерного взрыва сейсмической разведкой подземных ископаемых, создание подземных емкостей для хранения газа и газоконденсата, нефти и захоронения радиоактивных отходов, а также землетрясения при запуске космических ракет. Установлено, что во время этих искусственных землетрясений образуются надломы и трещины земной коры с выходом газа, газоконденсата, нефти, радионуклидов на почвенные воды и даже на поверхность земли. Известно, что газоконденсаты и нефть содержат различного рода нефротоксические, гепатотоксические, кардиотоксические вещества, большого количества ПАУ, БП, являющиеся опасными канцерогенными агентами.

Таким образом, определено количество и качество канцерогенных веществ в той или иной среде, а именно в почве, воде, пище и в производственных отходах, нефти, нефтепродуктах, газокондесатах. Разработаны практические рекомендации для предотвращения попадания канцерогенных веществ из окружающей среды в организм домашних животных и человека.

Под руководством академика НАН РК, заслуженного деятеля науки С.Б. Балмуханова в институте разработаны комбинированные и комплексные методы лечения злокачественных новообразований различных локализаций. Одним из первых в СССР углубленно изучались как в эксперименте, так и в клинике проблемы радиочувстви-

тельности нормальных тканей и злокачественных опухолей. Так, совместно с Академией наук республики С.Б. Балмуханов в рамках темы "Молекулярные механизмы различной радиочувствительности организмов" (1966-1970 гг.) в лаборатории радиобиологии (зав. М.Л. Ефимов) был выявлен физико-химический механизм радиочувствительности перевивных и спонтанных опухолей у животных, который отражен в монографии С.Б.Балмуханова и М.Л.Ефимова "Радиочувствительность опухолей в эксперименте" (1971). С целью повышения толерантности организма окружающих опухоль нормальных тканей С.Б. Балмуханов со своими учениками (М.Г. Ахтямов. Г.П. Гордиенко) испытал способы общей и локальной гипотермии, жгутовой гипоксии и другие методики. Подобные работы в те годы были новаторскими, и ряд онкологических центров взял на вооружение разработанный ими способ лечения злокачественных опухолей кости конечностей.

В 1965 году впервые в СССР в Казахском НИИОиР был запущен медицинский ускоритель – бетатрон БМ-15М, и в институте Н.А. Ажигалиевым начато изучение возможностей терапии злокачественных опухолей различных локализаций быстрыми электронами в комбинации с радиосенсибилизаторами различного типа, которые заметно улучшили результаты лучевой терапии.

С 1980-х годов под руководством С.Б. Балмуханова началась разработка способов применения химических и физических факторов для максимального повышения радиационного поражения клеток опухоли. Так, в отделениях клинической радиологии (зав. к.м.н. А.Х. Досаханов) и внутриполостной гамма терапии (зав. доц. Мусапирова Н.А., затем проф. Ж.Н. Абдрахманов) были разработаны новые способы лучевого лечения рака различных локализаций с применением электронакцепторных соединений, иммуномодуляторов, индуктора интерферрона, полирадиомодификации и мультимодальной сенсибилизации. Изыскивались наиболее оптимальные варианты наружного облучения с применением различных методов фракционирования дозы ионизирующего излучения. Найден новый способ повышения концентрации сенсибилизирующих веществ в опухолевой ткани путем интратуморальной инфузии, который значительно повышал радиопоражаемость опухолевых клеток, находящихся в гипоксической зоне.

В последующие годы его учениками Ж.Н. Абдрахмановым, С.А. Баишевой, Г.С. Канафьяновым, В.И. Филиппенко, Р.Х. Мустафиной, А.Х. Досахановым и другими разработаны и внедрены в практику новые методы лучевой терапии с использованием различных радиомодификаторов при различных методах фракционирования дозы радиации, позволяющих повысить эффективность лечения рака до 35%, т.е. на 15-17% повысить мировой уровень.

В лаборатории М.Л. Ефимова изучено влияние суточных биологических ритмов организма на опухоль, которое позволило установить периоды повышения радио- и химиочувствительности опухоли в различное время суток (проф. Г.С. Васильева).

От лаборатории радиобиологии опухолей в 1987 году отделилась лаборатория медико-биологических моделей и генетики опухолей (проф. Б.И. Исмаилов), тем самым создано новое научное направление – клонально-селекционная концепция опухолевого роста, разработан клонально-структурный подход к изучению фундаментальных свойств злокачественных опухолей, таких как наследственная гетерогенность, радио- и химиоустойчивость, метастазирование.

Учитывая высокий уровень научно-исследовательских работ по проблемам радиомодификации опухолей и нормальных тканей, КазНИИ онкологии и радиологии

было доверено провести четыре Международных симпозиума по модификации тканевой радиочувствительности.

Под руководством С.Б. Балмуханова изучалась глобальная проблема: "Национальная программа по изучению отдаленных последствий ядерных испытаний и пути реабилитации облученного населения", согласно которой проводились исследования по медико-биологическим проблемам Семипалатинского испытательного ядерного полигона.

В институте разрабатывались и совершенствовались комбинированные, комплексные и сочетанные методы лечения злокачественных опухолей легких, пищевода, ЛОР-органов, костей, молочной железы, матки и яичников. Для более точного определения избирательной чувствительности злокачественных опухолей к тому или иному лекарственному противоопухолевому препарату применялось культивирование тканей опухоли "в пробирке", т.е. вне организма, позволяющие более целенаправленно проводить химиолучевое лечение (Р.Х. Адильгиреева, Б.И. Исмаилов). В гинекологическом и хирургическом отделениях разработана методика внутриартериальной инфузионной и эндолимфатической химиотерапии, позволяющая создать наивысшую концентрацию препарата в опухоли, разрушая ее (А.А. Байназарова, А.Е. Есенкулов, Г.В. Тарасова).

Под руководством проф. О.К. Кабиева проводились исследования по созданию новых противоопухолевых препаратов, изыскивались пути возникновения лекарственной радиорезистентности и ее преодоления, а также поиски радиомодификаторов. Сотрудниками лаборатории выявлены активные комплексные препараты среди полифенолов и установлены перспективные группы среди синтетических соединений хлорэтил аминопроизводных ацетиленовых спиртов, разработаны и предложены рациональные лекарственные формы некоторых фитопрепаратов для клинического применения (проф. К.Д. Рахимов, проф. К.А. Абдуллин, д.м.н. С.М. Верменичев, к.м.н. С.С. Бокаева).

В отделениях хирургического профиля были разработаны новые, усовершенствованы существующие методы хирургического, комбинированного и комплексного лечения рака легких и опухоли средостения (проф. Х.А. Абисатов, проф. А.А. Бейсебаев), рака пищевода и желудка (проф. Б.К. Кайдаров, проф. Ж.А. Арзыкулов), опухолей головы и шеи (проф. С.Ш.Баймаканова, проф. Г.Б. Адильбаев, проф. Д.Х. Савхатов), опухоли костей и мягких тканей, лимфом (проф. Л.Г. Позднухов, проф. Л.Л. Шафранский, проф. А.К. Косаев, к.м.н. Ш.Ж. Балгожина), онкогинекологии (проф. С.Н. Нугманов, О.Л. Смахтина, д.м.н. Э.У. Нугманов, проф. А.А. Байназарова), патологии молочной железы (проф. А.Е. Есенкулов, проф. А.К. Кураласов, проф. А.Ж. Абдрахманова).

Основное научно-практическое достижение в лечении вышеуказанных локализаций последних лет – разработка функционально-органосохраняющих методов хирургического лечения, которое стало возможным в результате применения лучевых и лекарственных методов лечения как в предоперационном, так и в послеоперационном периодах.

Впервые в республике проф. А.А. Бейсебаевым внедрены в практику все виды сложных реконструктивно-пластических операций на трахее, бронхах, а также при опухолях средостения, вызывающих синдром "верхней полой вены".

Профессором Ж.А. Арзыкуловым внедрены стандартные и расширенные двух- и трехэтапные лимфодиссекции при раке пищевода и желудка. Проф. Л.Л. Шафранским

разработана методика пломбировки полостей, образованных при органосохраняющих операциях на эпи- и диафизе трубчатых костей, озоленным ксенотрансплантатом.

Сотрудники отделения химиотерапии (к.м.н. Н.И. Дементьева, к.м.н. А.И. Цой, проф. Н.А. Чичуа) разработали и усовершенствовали методы неоадъювантной и адъювантной полихимиотерапии при раке пищевода, желудка, легких, орофарингеальной локализации, проводили испытания новых противоопухолевых цитостатиков, принимали участие в международных кооперативных исследованиях по химиотерапии рака желудка.

На базе группы детской онкологии, находившейся с 1970 года в составе отделения опухолей костей и лимфом (рук. к.м.н. З.Б. Нургалиев), в 1992 г. впервые организовано отделение детской онкологии (зав. д.м.н. С.Х. Кобиков), в котором изучают эпидемиологические особенности распространения злокачественных опухолей у детей в РК, разрабатывают оптимальные протоколы диагностики и комплексной терапии опухолей, часто встречающихся у детей (злокачественные лимфомы, опухоль Вильмса, забрюшинные и нейрогенные опухоли).

Наряду с институтом вторым онкологическим научно-практическим центром в республике стал Карагандинский областной онкологический диспансер, в котором с 1964 года по настоящее время работает заслуженный деятель РК, профессор К.Ж.Мусулманбеков. Он в этом учреждении сначала работал главным врачом, в 1972 году организовал доцентский курс, а в 1974 году – самостоятельную кафедру онкологии Карагандинского медицинского института (ныне медицинская академия), которую возглавлял до 2003 года. Профессор Мусулманбеков К.Ж. одним из первых в республике внедрил в практику усовершенствованные методы хирургического, комбинированного лечения рака пищевода, желудка, молочной железы, апробировал новый противоопухолевый препарат из Казахстанской полыни – арглабин и внедрил его в клиническую практику онкологических учреждений республики для применения в плане комплексного лечения больных со злокачественными новообразованиями различных локализаций. Под его руководством были защищены докторские дисертации А.М.Букенова, Т.И.Тургамбекова, В.Б.Сирота, И.М.Омаровой, кандидатские – А.А.Байназаровой, М.Н.Муратбекова, М.Шаухаманова, Е.С.Шауенова, К.К.Мукаметжан.

Подводя итоги работы становления и развития онкологической службы в РК, а также результаты научно-исследовательских работ, можно констатировать, что за относительно короткий исторический период (1960-2004 гг.) произошли кардинальные прогрессивные сдвиги как в области организации и противораковой борьбы, так и в проведении научно-исследовательских работ по эпидемиологии, профилактике, диагностике и лечении злокачественных новообразований. Разумеется, в одной главе невозможно представить весь комплекс проблем, разрешенных онкологической службой республики, координируемый Казахским НИИ онкологии и радиологии. Тем не менее, с гордостью можно представить следующие показатели:

• В настоящее время онкологическая помощь населению Республики Казахстан оказывают сотрудники КазНИИОиР, 17 онкологических диспансеров (13 областных, 2 региональных и 2 городских) и 2 онкологических отделения (при Актюбинском МЦ РГКП ЗКМА и Джезказганской региональной МПБ), а также 247 онкологических, 393 смотровых кабинетов, где работают 363 онкологов, 111 радиологов. В республи-

ке развернуто 3260 онкологических коек, обеспеченность населения онкокойками на 10000 населения составляет 2,2 (норматив 3,0);

• Оснащенность онкологических организаций лечебно-диагностическими аппаратами во многих онкологических диспансерах удовлетворительная: рентгенодиагностические, эндоскопические аппараты имеются во всех онкологических диспансерах, аппараты УЗИ – в 16, за исключением 3 диспансеров (Алматинский региональный и городской, Восточно-Казахстанский), функционируют гамма-терапевтические аппараты;

• Если с 1946 по 1959 гг. в республике были опубликованы всего 90 статей, защищены 7 кандидатских и одна докторская диссертация (С.Б. Балмуханов), то с 1960-1990 гг. – свыше 100 кандидатских и 32 докторских диссертаций, к числу которых относятся докторские диссертации С.Н. Нугманова, Л.Г. Позднухова, Н.А. Ажигалиева, С.Ш. Баймакановой, А.А. Тогайбаева, О.К. Кабиева, М.А. Каримова, Н.И. Колычевой, О.Л. Смахтиной, А.И. Шибановой, М.Л. Ефимова, Л.Л. Шафранского, С.В. Верменичева, М.К. Кайракбаева, Б.А. Неменко, Н.Н. Мезиновой, Б.В. Монахова, Б.И. Исмаилова, Г.С. Васильевой, Х.А. Абисатова, А.К. Косаева, С.А. Баишевой, Ж.Н. Абдрахманова, А.А. Бейсебаева, А.К. Кураласова, А.Е. Есенкулова, К.А. Абдуллина, К.Д. Рахимова, Ж.К. Бейсембаева, Р.Х. Мустафиной, К.Ш. Шарипова, С.Х. Кобикова).

В 1990-2005 гг. защитили докторские диссертации Э.У. Нугманов, Г.Д. Сейтказина, А.Х. Хамзин, А.Х. Досаханов, Г.С. Канафьянов, В.И. Филиппенко, Г.Б. Адильбаев, Д.К. Савхатов, Н.А. Чичуа, Б.К. Кайдаров, А.А. Байназарова, А.Ж. Абдрахманова, А.П. Позднякова, Ж.С. Мустафин, Б.А. Турекеев, Ж.Ж. Жолдыбай, И.Т. Таждинов, Т.Г. Гончарова.

• Разработанные сотрудниками института передовые методики диагностики и лечения внедрены в областные и городские онкологические центры стран СНГ, Индии, Швеции, Англии. Все разработанные новые технологии и методы защищены государственными патентами Республики Казахстан. Сотрудниками получены 142 авторских свидетельства и предварительных патентов РК и РФ.

За 1960-2004 гг. Казахским НИИОиР выпущены 54 сборника трудов и материалов конференции, 61 монография на государственном и русском языках, 5 учебных пособий, 123 методические рекомендации, опубликовано свыше 6000 научных работ в трудах, журналах республики, ближнего и дальнего зарубежья.

• В КазНИИОиР функционирует специализированный докторский диссертационный совет по трем специальностям. К 2004 году защищено свыше 90 диссертационных работ (в том числе и соискателями из соседних республик).

• В период 1960-2001 гг. шесть раз сменилось руководство института: С.Н. Нугманов (1960-1970), С.Б. Балмуханов (1970-1974), А.А. Сулейменов (1974-1982), О.К. Кабиев (1982-1987), А.А. Бейсебаев (1987-1990), Ж.Н. Абдрахманов (1990-2001), с 2001 года по настоящее время директором института является талантливый ученик проф. А.А. Бейсебаева академика РАН и РАМН М.И. Давыдова, академик РАМН, проф. Ж.А. Арзыкулов. Следует отметить, что каждый из них является известным ученым, организатором здравоохранения, внесшим значительный вклад в развитие онкологической службы в республике.

1.2 Галерея директоров Казахского НИИ онкологии и радиологии

Нугманов Сакен Нугманович (1918-1980 гг.) – заслуженный врач Казахской ССР, доктор медицинских наук, профессор, крупный организатор онкологической службы Казахстана, первый директор Казахского научно-исследовательского института онкологии и радиологии (1960-1970 гг.), им в 1972 году организована первая в Советском Союзе кафедра онкологии в медицинском вузе, в Казахском государственном медицинском институте им. С.Д. Асфендиярова, где он трудился до последнего дня своей жизни. В 1953 году он защитил кандидатскую, а в 1967 г. – докторскую диссертацию. Он был активным, плодотворным ученым. Им опубликовано более 120 научных статей, в том числе 2 монографии. Под его руководством выполнены 7 докторских, 15 кандидатских диссертаций. Основным направлением научно-исследовательской работы явилось изучение эпидемиологии злокачественных новообразований, научных основ организации противораковой борьбы в республике, разработка комплексных методов диагностики, лечения и профилактики злокачественных новообразований женских половых органов, молочной железы.

Для того чтобы реально оценить онкозаболеваемость в КазССР под руководством Сакена Нугмановича в областях налажен учет заболеваемости и смертности, изучена краевая особенность распространенности злокачественных новообразований отдельных локализаций путем организации 39 комплексных научных экспедиций в различные регионы, которые исследовали климато-географические особенности местности, санитарно-гигиенические и бытовые условия, характер питания и вредные привычки местного населения. По результатам этих исследований Сакеном Нугмановичем написана первая монография "Эпидемиология злокачественных новообразований в Казахстане" (1967), в которой в полной мере отражена динамика заболеваемости и смертности от злокачественных новообразований в республике, впервые составлена картограмма как по общим показателям, так и по отдельным нозологическим формам опухолей. Это послужило основанием для проведения более углубленных эпидемиологических исследований в эндомичных регионах в целях выяснения экзогенных и эндогенных факторов, способствующих возникновению опухолей той или иной локализаций.

Под его руководством заложен прочный фундамент научных основ организаций противораковой борьбы в республике, создана тесная связь онкологических учреждений с общей лечебной сетью в первичной и вторичной профилактике злокачественных новообразований.

При его прямом содействии 10 онкологических отделений, функционировавшие на базе областных больниц, были выведены из состава последних и созданы областные онкологические диспансеры, которые при помощи института были укомплектованы кадрами онкологов, радиологов, оснащались лечебно-диагностическими аппаратами.

Под руководством Сакена Нугмановича изучались этиопатогенетические особенности возникновения, клиническое течение, диагностика и лечения больных с предраковыми заболеваниями и злокачественными новообразованиями шейки и тела матки, яичников, молочной железы. Им создана школа высококвалифицированных онкологов, онкогинекологов, организаторов онкологической службы во всех областях республики, в рядах которых были профессора О.Л. Смахтина, О.А. Алимбекова,

Н.Н. Мезинова, Н.И. Колычева, А.Е. Есенкулов, М.К. Кайракбаев, кандидаты медицинских наук К.Т. Исина, Н.И. Мальцева, А.П. Позднякова, А.Р. Быкыбаев, Г. Мамекова и др., а также главные врачи Кокчетавского, Талды-Курганского, Чимкентского, Актюбинского, Семипалатинского областей и Алматинского городского онкологических диспансеров заслуженные врачи КазССР У.Б. Байкенов, А.О. Сарсенбаев, Н.П. Примкулов, И. Кальпенов, Б. Колкер, М.А. Мусабаева и другие.

Сакен Нугманович наладил тесное сотрудничество с научно-исследовательскими институтами АН КазССР, Москвы, Ленинграда, Киева, Минска, Ташкента, а также с учеными Японии и стран СЭВ в проведении совместных научных исследований. Он на базе института создал Международный сотрудничающий научный центр ВОЗ по изучению эпидемиологии злокачественных опухолей, по созданию международных гистологических классификаций (орофарингеальные опухоли, опухоли пищевода, желудка, дыхательных путей), вывел институт на международную арену.

За короткий промежуток времени (10 лет) КазНИИ онкологии и радиологии превратился в ведущий научно-исследовательский центр Союза. За успешную подготовку научных кадров и высокий уровень проводимых научно-исследовательских работ институту в 1968 году присвоена высшая квалификационная категория, что позволило увеличить финансирование института.

Наряду с организаторской и научной деятельностью Сакен Нугманович не оставлял клиническую работу, будучи высококвалифицированным хирургом-онкогинекологом. Институт для него был детищем, его вторым домом, где проводил большую часть времени за столом директора или за операционным столом, у постели больных. Он в жизни был простым, доступным. доброжелательным человеком широкой натуры, всегда готовым прийти на помощь. Умение видеть перспективу, быстро и точно ориентироваться во всем, быстро принимать единственно правильное решение – это было замечательной чертой его характера. Ему не свойственно было останавливаться на достигнутом, умел вложить душу за любое взятое дело, зажигал своим оптимизмом и творческой инициативой работающих с ним людей. Будучи свидетелями становления института, нам бы хотелось отметить ту удивительную благоприятную атмосферу, в которой работали сотрудники. Все сотрудники, начинавшие работать с Сакеном Нугмановичем, вспоминают периоды своей работы с ним, как самые плодотворные.

Большую научную, клиническую, педагогическую работу С.Н. Нугманов умел сочетать с активной общественной работой. Он неоднократно избирался членом Алматинского горкома партии, депутатом городского Совета, был бессменным главным онкологом МЗ КазССР и председателем научного общества онкологов и радиологов РК.

Балмуханов Саим Балуанович (1922 г.р.) – выдающийся ученый радио-биолог, заслуженный деятель наук РК, Лауреат Международной премии Мира им. Нагаи Такачи, директор КазНИИ онкологии и радиологии (1970-1974), зам. директора института по научной работе (1962-1969 и 1980-1994 гг.), почетный директор этого института (с 1994 г.), Президент Казахстанской Ассоциации Всемирного движения "Врачи мира по предотвращению ядерной войны" (с 1984 г.), академик-секретарь отделения медицинских наук НАН РК (1994-1997), член Президиума НАН РК (с 1994), председатель научно-координационного

Совета по реабилитации облученного населения при министерстве образования и науки РК (с 1994), член комитета по присуждению Государственной премий в области науки и техники РК (1996-2000гг.). Такая многосторонняя деятельность Саима Балуановича связана с его глубоким интересом к целому ряду общественных и медико-биологических проблем. Он разносторонний ученый с аналитическим умом, исключительной памятью и талантом. Поиск и освоение нового – девиз академика С.Б.Балмуханова.

Фундамент его научной карьеры заложен в Москве, сначала в институте рентгенологии и радиологии МЗ СССР под руководством выдающихся ученых С.А. Рейнберга и Ю.Н. Соколова, а затем в институте биофизики АМН СССР в лабораториях академиков П.Д. Горизонтова и А.В. Лебединского. Опыт и знания, полученные в научных школах указанных известных ученых, пригодились в республике для создания и развития рентгенорадиологической службы и научных исследований в этой области.

В 1953-1960 гг. организовал и заведовал первой в республике кафедрой рентгенологии и радиологии в Казахском государственном медицинском институте. За годы работы на кафедре под его руководством проводились научные исследования, посвященные влиянию радиации, промышленной пыли рудников и шахт Восточно-Казахстанской и Карагандинской областей на функции жизненно важных органов рабочих. По результатам этих исследований защитили кандидатские диссертации Д.М. Бренер, К.И. Жолкивер, А.Т. Турганбаев, А.Г. Сергазин и другие.

Широкое поле деятельности для масштабных исследований и подготовки научных кадров в области рентгенологии, радиологии и радиобиологии появилось в связи с переходом в 1962 году в Казахский научно-исследовательский институт онкологии и радиологии. В институте и в АН РК на протяжении более 40 лет под руководством Саима Балуановича и его учениками плодотворно проводятся научные исследования фундаментального и прикладного характера по проблеме управления чувствительности опухоли к действию ионизирующего излучения и защиты нормальных тканей от воздействия последнего.

В различные годы ими изучались следующие научные темы, связанные с патогенезом управления радиочувствительности нормальных и опухолевых клеток, такие как:

- Молекулярные механизмы различной радиочувствительности организма;
- Повышение толерантности организма и окружающих нормальных тканей с помощью общей и локальной гипотермии, жгутовой гипоксии;
- Механизмы влияния различных электронакцепторных соединений на процессы утилизации кислорода опухолевыми клетками, создавая в опухолях кислородное насыщение;
- Управление радиационной чувствительности клеточных популяций путем изменения метаболической активности клеток.

Круг научных интересов не замыкался только на вопросах изучения патогенеза радиочувствительности. Он внес неоценимый вклад в дело практического здравоохранения – в становление и развитие рентгено-радиологической службы в республике, создав клинические базы для лечения онкологических больных облучением. Он возглавлял комплекс клинических исследований по разработке и совершенствованию комбинированных и комплексных методов лечения злокачественных новообразований различных локализаций, направленных на повышение их эффективности. Его учениками разработаны новые способы лучевого лечения рака различных локализаций с применением электронакцепторных соединений, иммуномодуляторов, индукторов интерферона, полирадиомодификации и мультимодальной сенсибилизации. Саим Балуанович совместно со шведским ученым радиологом Л. Ревишем изучил оптимальные вариан-

ты наружного облучения с учетом пространственного и временного распределения дозы ионизирующего излучения и предложил в практику методику динамического фракционирования дозы радиации, заметно повышающую эффективность лучевой терапии.

Одной из важных в его научно-практической деятельности до сих пор является медико-биологическая проблема Семипалатинского ядерного полигона и сопредельных с ней территорий, которая Саим Балуановичу небезразлична. В далекие 1954-1960 гг. по предложению и при содействии Президента АН КазССР академика К.И. Сатпаева Саим Балуанович вместе с член-корр. АН КазССР Б.К. Атчабаровым проводили 3-летнее изучение здоровья населения экспедиционным методом, подвергавшегося действию ионизирующих излучений при наземных, атмосферных и подземных ядерных испытаниях. Материалы исследования были засекречены военно-промышленным комплексом более чем на 30 лет. Итоги этих исследований опубликованы только в 1998 году в книге Саима Балуановича: "Ядерный полигон моими глазами", которая переведена на английский язык в Вашингтоне (1999). По инициативе Саима Балуановича в 1999 году в п. Кайнар был открыт Региональный реабилитационный центр, куда при помощи Международного Фонда Помощи приобретены необходимые современные оборудования, новые приборы и медикаменты. По проблемам Семипалатинского ядерного полигона Саим Балуанович 6 сентября 1999 года в Токио выступил на Международной конференции ООН, где было рассмотрено 38 проектов на общую сумму 43 млн. долларов США для оказания действенной помощи населению, проживающему в регионе СИЯП.

За вклад, внесенный в дело оказания помощи пострадавшим от испытания ядерного оружия, а также в деле борьбы за безъядерный мир, академик С.Б. Балмуханов в 1997 г. был удостоен Международной Премии им. Нагаи Такачи (Япония) и почетного звания Лауреата.

Научные исследования академика С.Б. Балмуханова нашли отражение в его многочисленных публикациях: более чем в 400 научных работах, в том числе 15 монографиях, изданных в республике и за рубежом. Он вместе с учениками имеет 21 авторское свидетельство и патенты на изобретения. Им подготовлено 18 докторов и 81 кандидат медицинских наук, которые с успехом трудятся в научно-исследовательских институтах, вузах, больницах республики, развивая и продолжая его идеи, претворяя замыслы своего учителя. Все это позволяет заключить, что под его руководством в Казахстане создана научная школа рентгенологов, радиологов и радиобиологов.

Академик С.Б. Балмуханов известен не только как крупный ученый, но и как знаток истории мировой цивилизации, в том числе своего народа. Он привез из США портрет Аблай-хана.

Его ратные и мирные заслуги отмечены двумя орденами Ленина, двумя орденами Красной Звезды, двумя орденами Отечественной войны II степени, многочисленными медалями, Почетными Грамотами Верховного Совета РК, ему присвоено звание "Заслуженный деятель науки Казахской ССР".

В настоящее время он часто бывает в своем родном институте, оказывая консультативную помощь в осуществлении радиобиологических и клинических исследований, проводит один раз в неделю научную конференцию для сотрудников института. Высокая культура, принципиальность в сочетании с демократичностью, широкая эрудиция, трудолюбие и скромность, неиссякаемая энергия, жизнелюбие и доброта снискали Саиму Балуановичу заслуженное уважение и симпатию, высокий авторитет ученого и прекрасного человека.

Сулейменов Аргын Арынович (1916-1998 гг.) – заслуженный врач КазССР, доктор медицинских наук, профессор, третий директор Казахского НИИ онкологии и радиологии (1974-1982 гг.). Он прошел творческий путь от сельского врача до ассистента, доцента кафедры общей хирургии и заместителя ректора по учебной работе Казахского государственного медицинского института (1950-1973 гг.) и директора крупного научно-исследовательского института.

Основными направлениями его научной деятельности были изучение патогенеза, клиники травматического шока при лучевой болезни, совершенствование методов проведения противораковой борьбы, комбинированных и комплексных методов лечения злокачественных новообразований некоторых локализаций. В 1976 году он организовал филиал КазНИИ онкологии и радиологии в г. Гурьеве (ныне Атырау) для углубленного исследования причины возникновения рака пищевода в Западных областях Казахстана и проведения вторичной его профилактики. Им опубликовано около 200 статей, 4 монографий; под его руководством защищено 4 докторских и 11 кандидатских диссертации. Характерные черты Аргын Аргыновича – необычайная целеустремленность, разносторонность интересов, большая работоспособность. Он активно участвовал в общественной жизни, являлся членом президиума Всесоюзного общества онкологов, председателем Республиканского научного общества онкологов, членом республиканской проблемной комиссии по онкологии при МЗ КазССР, членом редколлегии Казахской Советской энциклопедии, членом Редакционного совета журнала "Вопросы онкологии". За трудовые заслуги и общественную деятельность он награжден Почетной грамотой Верховного Совета КазССР, медалями, значком "Отличник здравоохранения", ему присвоено звание "Заслуженный врач КазССР". На IV Всесоюзном съезде онкологов А.А. Сулейменов избран почетным членом Всесоюзного научного общества онкологов.

Кабиев Одак Кабиевич (1932-1987 гг.) – доктор медицинских наук, профессор, четвертый директор КазНИИ онкологии и радиологии (1983-1987 гг.), заведующий лабораторией экспериментальной терапии опухолей (1961-1987 гг.). По специальности – фармаколог.

В 1958 г. под руководством проф. И.И. Сиверцева защитил кандидатскую диссертацию на тему: "К фармакодинамике производных камфоры–оксима, семикарбазина и тиосемикарбазина", затем в 1968 г. – докторскую диссертацию: "Флавоноиды и хиноиды – новые группы антибластомных и радиомодифицирующих соединений".

Основным направлением научных исследований являлся поиск и изучение в эксперименте противоопухолевых препаратов растительного и синтетического происхождения, их фармакодинамики. Изучались вопросы возникновения устойчивости опухоли к химиотерапевтическим препаратам и пути устранения лекарственной резистентности. Исследовалась соматическая гибридизация опухолевых и нормальных клеток, резистентных к химиопрепаратам, изучались методы культивирования опухолей че-

ловека различной локализации для определения чувствительности к химиопрепаратам, а также проводился поиск радиомодифицирующих средств.

В 1973-1980 гг. – заместитель директора КазНИИ онкологии и радиологии по научной работе, 1971-1977 гг. – заместитель председателя Ученого медицинского совета МЗ КазССР.

Он является автором свыше 200 научных работ, в том числе одна монография на тему: "Природные фенолы – перспективный класс противоопухолевых и радиопотенцирующих соединений". Он автор 20 изобретений. Подготовил 3 докторов, 12 кандидатов медицинских наук.

За многолетний добросовестный труд и успешную научную работу награжден Почетной грамотой Верховного Совета Казахской ССР, нагрудными значками "Изобретатель СССР", "Отличник здравоохранения " и медалями "За доблестный труд в ознаменовании 100-летия со дня рождения В.И. Ленина", "Ветеран труда".

Бейсебаев Акзат Акимкулович (1935 г.р.) – талантливый торакальный хирург, заслуженный деятель науки РК, доктор медицинских наук, профессор, пятый директор КазНИИ онкологии и радиологии (1987-1990 гг.). Он воспитанник научного центра хирургии им. А.Н. Сызганова, где от научного сотрудника вырос до заведующего легочно-хирургическим отделением для детей и заместителя директора по клинической работе этого центра (1959-1982 гг.). С 1982 г. по настоящее время заведует отделением торакальной онкохирургии КазНИИОиР.

Основным направлением научного исследования является разработка новых, совершенствование существующих методов лечения больных с хроническим воспалительным процессом и раком легких. Акзатом Акимкуловичем впервые в республике разработаны и внедрены реконструктивно-пластические операции на трахее и бронхах, прецезионные резекции при опухолях легких, разработаны комбинированные и комплексные методы лечения больных раком легкого и пищевода. С 1987 года является внештатным главным хирургом-пульмонологом МЗ РК, регулярно выезжает в области республики, где осуществляет сложные операции на легких. Будучи директором КазНИИ онкологии и радиологии особое внимание уделял укреплению материально-технической базы института и онкодиспансеров, научно-практическим связям с кафедрами онкологии медвузов, проведению выездных семинаров, консультаций, показательных операций.

Им опубликовано 158 научных статей, в том числе 2 монографии, 7 методических рекомендаций, 7 патентов на изобретения. Под его руководством защищены 1 докторская, 11 кандидатских диссертаций. Он член специализированных ученых советов по защите докторских диссертаций двух ведущих научных учреждений – НЦХ им. А.Н. Сызганова и КазНИИ онкологии и радиологии. Неоднократно представлял нашу республику за рубежом.

В личном плане нельзя не подчеркнуть то особое обоняние и скромность, простоту и сердечность, которые характеризуют Акзата Акимкуловича в общении с людьми, друзьями и товарищами по работе.

Абдрахманов Жаналык Ниязович (1935-2004 гг.) – академик НАН РК, заслуженный деятель науки РК, доктор медицинских наук, профессор, шестой директор КазНИИОиР (1990-2001). Он ученик академика С.Б. Балмуханова, под руководством его в 1968 г. защитил кандидатскую диссертацию на тему: "Содержание некоторых микроэлементов (кобальта, никеля, меди и железа) в крови онкологических больных при лучевой терапии, а в 1989 году – докторскую диссертацию на тему: "Сравнительная оценка различных методов фракционирования дозы при лучевой терапии рака пищевода".

В первые годы своей научной деятельности Жаналык Ниязович исследовал ряд препаратов, способных защищать организм от поражающего действия радиации, которые выполнялись под грифом "секретно", т.к. имели оборонное значение. В последующем как в эксперименте, так и в клинике им изучались различные варианты фракционирования дозы ионизирующего излучения при раке пищевода, в результате которого разработал новую методику динамического фракционирования дозы, (укрупненные фракции с последующем мультифракционированием). Данная методика оказалась наиболее эффективной среди других исследованных 7 методов фракционирования дозы радиации как по непосредственным, так и по отдаленным результатам.

Под его руководством в клинике применялись различные химические радиосенсибилизаторы, направленно повышающие чувствительность опухоли к действию радиации. Главным здесь явилась разработка принципиально нового пути их применения – инъекции радиосенсибилизаторов (метранидазол, саназол и др.) непосредственно в опухоль, что позволило добиться пятилетней выживаемости при раке шейки матки III стадии до 75-80%, против 45-50%, леченных сочетанной лучевой терапией.

На протяжении ряда лет он был доцентом, затем заведующим кафедрой лучевой диагностики и лучевой терапии КазНМУ им. С.Д. Асфендиярова, одновременно работая заведующим отделением внутриполостной гамма-терапии. В 1990-2001 годы работал директором КазНИИ онкологии и радиологии, который совпал с периодом перестройки. За эти годы из-за снижения финансирования, реорганизации областей республики количество областных онкодиспансеров уменьшилось на 3, сокращены онкоотделения при городских больницах г. Темиртау, Петропавловска, Аркалыка, число онкокабинетов сократилось с 1993 года по 1997 год на 52, на 72,7% уменьшилось количество смотровых кабинетов, число онкологических коек по республике стало меньше на 720, ощущалась неукомплектованность кадрами онкологами и радиологами. Качественные показатели онкологической службы заметно снизились. В связи с вышеизложенным Жаналыку Ниязовичу приходилось работать в трудных условиях. Несмотря на трудности с финансированием, он сумел консолидировать коллектив и сохранить все научные направления института. В мае 1994 года он избран членом-корреспондентом НАН РК по специальности "Медицина", а в ноябре 2002 года – действительным членом НАН РК.

Под его научным руководством подготовлено 23 докторских и 19 кандидатских диссертаций. Им опубликовано 223 научных работ, в том числе 12 монографий, 2 учебных пособия для студентов медицинских вузов. Он автор 11 изобретений.

За трудовые заслуги, научную и общественную деятельность ему присвоено звание "Заслуженный деятель науки РК", награжден значком "Отличник здравоохране-

ния РК", неоднократно награждался почетными грамотами МЗ РК. Академику Ж.Н. Абдрахманову была свойственна высокая ответственность и требовательность к себе, чуткость и внимательность к людям, исключительная скромность и высокая принципиальность.

Арзыкулов Жеткерген Анесович (1957 г.р.) – талантливый хирург-онколог широкого профиля, академик РАМН, доктор медицинских наук, профессор, седьмой директор КазНИИ онкологии и радиологии (с 2001 г. по настоящее время). Окончив Актюбинский государственный медицинский институт в 1980 году с отличием, до 1984 г. работал врачом онкологом в железнодорожной больнице г. Актюбинска. В 1984 г. поступил в клиническую ординатуру при КазНИИОиР, после окончания которой организовал торакальное отделение в Актюбинском облонкодиспансере.

Работая на этой должности, под руководством профессора А.А. Бейсебаева в 1990 году защитил кандидатскую диссертацию на тему: "Клинико-спектроскопическая характеристика рака легкого". Дальнейшая научно-практическая деятельность Жеткергена Анесовича связана с разработкой и совершенствованием различных методов хирургического лечения больных раком пищевода и желудка. В 1993-1996 гг. был докторантом РОНЦ им. Н.Н. Блохина РАМН в Москве, где под руководством академика РАН и РАМН М.И. Давыдова выполнил докторскую диссертацию на тему: "Хирургическое лечение некоторых форм осложненного рака пищевода и проксимального отдела желудка", которую защитил в 1996 году. Он впервые внедрил в нашей республике методику расширенной трехэтапной лимфодиссекции при раке пищевода и желудка, приведшую к двухкратному увеличению 5-летних результатов хирургического лечения этой тяжелой онкологической патологии. В настоящее время коллектив ученых под руководством академика Жеткергена Анесовича проводит исследование неоадъювантных режимов химио-иммунотерапии в комплексе с расширенными лимфодиссекциями при раке органов желудочно-кишечного тракта.

С 2001 года по настоящее время под его руководством проводится научные исследования по трем научно-техническим программам:

- Изучение взаимодействия системы опухоль – организм в эксперименте, роль онкогенов и генов-супрессоров при использовании новых возможностей молекулярной биологии, радиобиологии и биохимии;
- Разработка методов лечения онкологических больных на основе вариантов прецезионной – и криохирургии, хронотерапии, полирадиомодификации;
- Разработка комплексной терапии некоторых форм рака с учетом биологических параметров опухоли и гомеостаза организма больного.

Эти проводимые научные исследования характеризуют Жеткерген Анесовича как пытливого исследователя с широким кругозором, глубоким и тонким пониманием насущных задач науки и практики в области онкологии.

В 1996-2001 гг. заведовал кафедрой онкологии Западно-Казахстанской государственной медицинской Академии им. М. Оспанова, был проректором по клинической работе этого вуза, с 2001-2003 гг. заведовал кафедрой онкологии, лучевой диагностики и лучевой терапии КазНМУ им. С.Д.Асфендиярова.

Под его научным руководством выполнены и защищены 4 докторские и 15 кандидатских диссертаций. Им опубликовано более 250 научных работ, в том числе 4 монографии, 16 учебных пособий и методических рекомендаций, имеет 19 авторских свидетельств и рационализаторских предложений.

Он является соавтором национального стандарта по лечению рака желудка.

Следует отметить, что директору института досталось тяжелое наследство периода перестройки общества в РК, поэтому ему приходилось проявить максимум организаторских способностей. За относительно короткое время по его ходатайству через Правительство Республики, Минздрав и депутатский корпус удалось добиться значительного улучшения финансирования онкологической службы, что позволило восстановить численность онкологических учреждений в областях, обеспечить институт и онкологические диспансеры противоопухолевыми препаратами, постепенно обновить и приобрести новую медтехнику, подчинить научные изыскания и экспериментально-теоретические исследования интересам онкологической практики. По его инициативе впервые в республике начал издаваться научно-практический журнал "Онкология и радиология Казахстана". Он председатель научно-практического общества онкологов РК, член Европейского общества хирургов-онкологов (ESSO), Американской ассоциации онкологов (ASKO), Международного общества по хирургии желудочно-кишечного тракта (ISDS). Неоднократно представлял онкологическую науку республики Казахстан на Международных форумах.

Академик Ж.А.Арзыкулов обладает многими качествами, которые характеризует его как прекрасного специалиста и руководителя – активность и настойчивость, способность объективно оценить ситуацию, адекватно воспринимать критику в свой адрес, стремление к приобретению новых знаний и навыков.

1.3 Выдающиеся ученые онкологи

Петров Николай Николаевич (1876-1964) – основоположник советской онкологии, талантливый хирург, выдающийся ученый, педагог, герой Социалистического Труда, академик АМН СССР, член-корреспондент АН СССР, лауреат Ленинской и Государственной премий, заслуженный деятель науки, кавалер трех орденов Ленина, двух орденов Трудового Красного Знамени. По его инициативе впервые в СССР в 1926 г. на базе больницы имени И.И. Мечникова создан Ленинградский научно-исследовательский институт онкологии, которым он руководил до 1942 года.

Он был в течение 45 лет заведующим кафедрой хирургии ЛенГИДУВа, на базе которой в 1931 году им создана кафедра онкологии. В 1910 году вышел его капитальный труд, разносторонне освещающий проблему злокачественных новообразований, – "Общее учение об опухолях". Под его редакцией в 1947 году издано трехтомное руководство "Злокачественные опухоли", в 1958 году "Руководство по общей онкологии". Им в 1940 году в г. Сухуми в обезьяннем питомнике создана лаборатория экспериментального канцерогенеза, где с помощью длительного введения в костный мозг обезьян химических канцерогененных веществ (1952 г.), радиоактивных препаратов (1958 г.) впервые в мире вызвана остеогенная саркома.

Он разработал сложные хирургические операции при злокачественных опухолях. Опубликовал более 300 научных работ, подготовил более 50 докторских и кандидатских диссертаций. Труды Николая Николаевича по вопросам общей биологии, хирургии, онкологии вошли в сокровищницу мировой науки. Его ученик академик АМН СССР А.И. Серебров в 1980 году о нем писал: "Николай Николаевич был человеком большой общей культуры. Он принадлежал к той когорте одаренных людей старой русской интеллигенции, которая представляла собой огромную силу, прежде всего потому, что эти люди мыслили широко, масштабно и многогранно".

Блохин Николай Николаевич (1912-1993) – выдающийся организатор медицинской науки, Герой Социалистического труда, академик АН СССР и АМН СССР, Лауреат Государственной Премии СССР, кавалер четырех орденов Ленина и Октябрьской Революции. Он в 1952-1988 гг. был бессменным директором ВОНЦ АМН СССР (с 1994 г. РОНЦ им. Н.Н. Блохина РАМН), в течение 18 лет (1960-1968 и 1977-1987 гг.) – президентом АМН СССР, успешно координируя научные исследования в НИИ институтах системы АМН СССР, в 1962-1966 гг. – вице-президент, а в 1966-1977 гг. – президент Международного противоракового союза, в 1970-1990 гг. – председатель Комитета по Международным Ленинским премиям "За укрепление мира между народами", депутатом Верховного Совета СССР VI, VII, VIII созывов.

Н.Н. Блохин в годы Великой Отечественной войны был начальником хирургического госпиталя в 1946-1952 гг. – директором травматологического института в г. Горьком. С 1952 года в течение 36 лет был организатором и бессменным директором Института экспериментальной и клинической онкологии АМН СССР. Затем в целях дальнейшего расширения научных исследований по инициативе Николая Николаевича институт в 1990 году реорганизован в ВОНЦ АМН СССР, создав на его базе трех научно-исследовательских институтов: клинической онкологии, канцерогенеза, экспериментальной диагностики и терапии рака. По ходатайству Николая Николаевича решением Совета Министров СССР на средства от Всесоюзного субботника 1969 года построен комплекс зданий для ВОНЦ АМН СССР, который передан в эксплуатацию в 1975 году. Этот центр стал ведущим научно-исследовательским и научно- организационным центром советской онкологии, который координировал научные исследования, проводимые на территории СССР, тесно сотрудничая с Международным противораковым союзом, со странами СЭВ, Международным Агентства по изучению рака (Лион, Франция). В 1980 г. за успехи в развитии международного сотрудничества в области онкологии ВОНЦ удостоен премии "Золотой Меркурий".

По инициативе Николая Николаевича решением правительства в 1979 году в Томске создан филиал ВОНЦ АМН СССР.

Академик Н.Н. Блохин всю свою сознательную жизнь посвятил народу, больному человеку, умело сочетал должностную работу с хирургической деятельностью за операционным столом, у постели больных, регулярно читал лекции сотрудникам, курсантам, аспирантам, обладая способностью предельно ясно излагать свои мысли. Речь его была колоритной и остроумной.

Он постоянно оказывал бескорыстную помощь в развитии онкологической науки в Республике Казахстан, способствуя подготовке многочисленных высококвалифицированных кадров через аспирантуру, докторантуру и на рабочих местах в системе научно-исследовательских институтов АМН СССР.

Трапезников Николай Николаевич (1928-2001) – выдающийся организатор онкологической науки, блестящий хирург, педагог, академик РАН и РАМН, Лауреат Государственной Премии СССР и Российской Федерации. Кавалер орденов Трудового Красного Знамени, Октябрьской Революции, Дружбы Народов, ген. директор ВОНЦ АМН СССР, ныне РОНЦ им. Н.Н. Блохина РАМН (1988-2001), ученик академика Н.Н. Блохина, в течение длительного времени был его первым заместителем в ВОНЦ, руководитель отделения общей онкологии РОНЦ (1965-2001), заведующий кафедрой онкологии ММА им. И.М. Сеченева (1975-2001), руководитель представительства Европейской школы по онкологии (1992-2001), президент Ассоциации онкологических и радиологических институтов стран СНГ (1994-2001), вице-президент Международного противоракового союза (1977-2001).

Им разработаны новые методы и схемы комбинированного и комплексного лечения опухоли костей и мягких тканей, меланомы, методы регионарной внутриартериальной инфузорной и перфузорной химиотерапии, органосохраняющие операции конечностей с экспресс-протезированием.

Под его руководством были разработаны оригинальные аллотрансплантанты и титановые эндопротезы коленного, плечевого и тазобедренного суставов, которые полностью восстанавливают функции конечности.

Им опубликованы более 330 научных работ, в том числе 9 монографий. Под его руководством выполнено 23 докторских, более 50 кандидатских диссертаций. Николаем Николаевичем создана школа по разработке новых комплексных методов лечения злокачественных опухолей опорно-двигательного аппарата.

Отличительными чертами Николая Николаевича являлись его личная скромность, доброжелательность, отзывчивость и забота о судьбе больных.

Давыдов Михаил Иванович (1949 г.р.) – выдающийся виртуоз-онкохирург широкого профиля, крупный ученый, организатор онкологической науки, действительный член РАН и РАМН, заслуженный деятель науки, Лауреат Государственной премии РФ, Лауреат премии Правительства РФ, директор НИИ клинической онкологии РОНЦ имени Н.Н. Блохина РАМН (с 1992 г.), генеральный директор ГУ РОНЦ им. Н.Н. Блохина РАМН (с 2001 года), Президент РАМН (с 2006 года). Он воспитанник и блестящий продолжатель авторитетной онкологической школы академиков Н.Н. Блохина и Н.Н. Трапезникова. От них унаследовал самые лучшие качества ученого, организатора онкологической науки и практики. Его отличают доброжелательность, строгость и требовательность к себе и ко всем, необыкновенная принципиальность, умение никогда не бояться трудно-

стей и неудач, строгое и объективное отношение к полученным научным результатам, точность и лаконичность при публикации своих научных трудов. Научные исследования под руководством академика М.И. Давыдова проводятся в плане разработки и совершенствования методов диагностики, хирургического, комбинированного и комплексного лечения больных раком желудочно-кишечного тракта и легких. Им одним из первых в мире разработана и внедрена в практику методика расширенной трехэтапной лимфодиссекции при хирургическом и комбинированном лечении рака желудка и пищевода, которая значительно улучшает отдаленные результаты лечения. Разрабатываются и совершенствуются методы расширенных, комбинированных и функционально щадящих операций, изучаются новые эффективные режимы нео- и адъювантной полихимиотерапии, методы восстановительного лечения больных после операции, включая применение иммунологической коррекции нарушенных функций организма онкологических больных. Академиком Михаилом Ивановичем создана научная школа по разработке новых методов хирургического и комбинированного лечения рака пищевода и желудка. Он подготовил для Республики Казахстан четырех докторов, двух кандидатов медицинских наук.

Академик М.И. Давыдов является членом Российского, Европейского общества хирургов и онкологов (ESSO), Американской ассоциации онкологов (ASKO), Международного общества по хирургии желудочно-кишечного тракта (ISDS), с 2001 года – руководитель представительства Европейской школы по онкологии, президент ассоциации онкологических и радиологических научно-исследовательских институтов стран СНГ.

Петерсон Борис Евгеньевич (1923-1981) – выдающийся торакальный онкохирург и блестящий ученый-педагог, организатор онкологической науки, член-корреспондент АМН СССР, доктор медицинских наук, профессор, заведующий отделением торакальной онкохирургии ВОНЦ АМН СССР (1960-1977), заведующий кафедрой онкологии второго Московского медицинского института имени Н.И. Пирогова (1977-1981), заведующий кафедрой онкологии ЦОЛИУВ (1966-1977), директор Московского научно-исследовательского онкологического института имени А.П. Герцена (1977-1981). Он является воспитанником известного хирурга профессора Е.Л.Березова и знаменитого онколога академика Н.Н. Блохина. Для Бориса Евгеньевича наиболее плодотворным периодом жизни была работа в ВОНЦ, где возглавлял клинику торакальной онкохирургии и одновременно являлся заведующим кафедрой онкологии ЦОЛИУВ. Ряд лет он был заместителем директора ВОНЦ АМН СССР. Им разработаны многочисленные операции при злокачественных новообразованиях.

Борис Евгеньевич возглавлял Научный Совет по проблеме "Злокачественные новообразования при МЗ РСФСР", правление Всероссийского научного общества онкологов, членом экспертного совета ВАК при министерстве высшего образования СССР, экспертом ВОЗ по раку желудка. Он был человеком широкого кругозора и разносторонних дарований – художником – пейзажистом. Его картины неоднократно демонстрировались на Всесоюзных выставках СССР и в Париже.

Награжден орденами Трудового Красного Знамени, Дружбы народов. Опубликовал более двухсот научных работ, в том числе 20 монографии и руководств по клини-

ческой онкологии, впервые учебник по онкологии для студентов и курсантов ВУЗ. Им подготовлено 18 докторов (в т.ч. 2 для Казахстана), 39 кандидатов медицинских наук (в т.ч. 4 – для РК).

Он был душевным человеком, высокой культуры и моральных качеств, наделенных большим чувством внутреннего такта, простой в поведении и скромный в жизни.

Член-корреспондент АМН СССР,
профессор Петерсон Б.Е. и его ученик Абисатов Х.А.

1.4 Преподавание предмета онкологии в медицинских вузах РК

Подготовка квалифицированных врачей по онкологии является одним из главных направлений противораковой борьбы, поэтому преподавание предмета онкологии в медицинских вузах имеет первостепенное значение. До 1972 года преподавание онкологии осуществлялось на хирургических, терапевтических, акушерско-гинекологических кафедрах медицинских институтов, на клинических базах которых отсутствовали аппараты для лучевой терапии, противоопухолевые химиопрепараты, зачастую бывало недостаточное количество тематических больных. Это не могло не отразиться на уровне знаний студентов по онкологии. Для более целенаправленной подготовки онкологических грамотных врачей необходимо было преподавать онкологию на специальных кафедрах онкологии, базирующихся в научно-исследовательских институтах онкологии и радиологии и крупных онкологических диспансерах.

Открытие и функционирование многопрофильного Казахского научно-исследовательского института онкологии и радиологии на 360 коек, Алматинского городского онкологического диспансера на 240 коек, оснащенными современными лечебно-диагностическими аппаратами и оборудованиями, открыло возможность передислоцировать преподавание предмета онкологии в этих специализированных онкологических учреждениях.

По ходатайству профессора С.Н. Нугманова, решением Ученого совета Казахского государственного медицинского института в июне 1972 года организована первая студенческая кафедра онкологии в Казахской ССР. Возглавлял ее заслуженный врач КазССР доктор медицинских наук, профессор С.Н. Нугманов (1972-1980).Таких кафедр в медицинских вузах СССР в то время не было, и они создавались, начиная только с 1974 года.

В числе первых сотрудников кафедры, принявших участие в ее организации, была доцент Л.К. Барсова, которая в последующем с 1980 по1985 г. заведовала кафедрой. Первыми ассистентами были к.м.н. М.К.Куланбаев, который после защиты докторской диссертации перешел на должность профессора кафедры общей хирургии КазГМИ, а также кандидаты мед. наук М.Т. Рахметов, К.Т. Исина. С 1974 года штат кафедры пополнился новыми сотрудниками: доцентом А.Е. Есенкуловым, к.м.н. Н.В. Мальцевой, Н.А. Нигай, опытным онкохирургом А.М. Хожаевым. Заведующими кафедрой были в 1985-2001гг. академик Академии профилактической медицины РК, доктор медицинских наук, профессор Х.А. Абисатов, 2001-2003 гг. академик РАМН, доктор медицинских наук, профессор Ж.А. Арзыкулов, с 2003 г. по настоящее время – доктор мед. наук, профессор Б.К. Кайдаров.

Основная функция кафедры – организация и проведение образовательного процесса по онкологии студентам 5-6 курсов и врачам-интернам лечебного, педиатрического и стоматологического факультетов КазНМУ. С 2001 года кафедра объединена с кафедрой лучевой диагностики и лучевой терапии. Клиническими базами кафедры являются Алматинский городской онкологический диспансер, Казахский НИИ онкологии и радиологии, центральная клиническая больница медицинского центра Управделами Президента РК.

Основным направлением научно-исследовательской работы кафедры было изучение вопросов эпидемиологии злокачественных опухолей, совершенствование существующих и разработка новых методов диагностики, лечения и профилактики рака

женских половых органов, молочной железы, легких и пищевода, прямой кишки. Сотрудниками кафедры опубликованы более 1200 научных статей, 12 монографии, 5 учебников по онкологии, в том числе 2 из них впервые на государственном языке, 20 научно-методических пособий, получено12 авторских свидетельств на изобретение, защищены 5 докторских, 15 кандидатских диссертации, подготовлено 30 клинических ординаторов.

Кафедры и курсы онкологии в последующем в разные годы были организованы и функционируют во всех медицинских вузах РК, ими заведуют ведущие ученые и педагоги-клиницисты:

- Акмолинская государственная медицинская академия – зав. каф. проф. А.К. Макишев.
- Западно-Казахстанская государственная медицинская академия – зав. курсом с 2004 г. проф. Р.К. Медеубаев.
- Казахстанский медицинский университет – зав. каф. с 2001 г. проф. Х.А. Абисатов.
- Карагандинская государственная медицинская академия – зав. каф. до 2004 г. был заслуженный деятель науки РК, проф. К.Ж. Мусулманбеков, а с 2004 г. – проф. В.Б. Сирота.
- Семипалатинская государственная медицинская академия – зав. каф. проф. Д.Р. Мусинов.
- Южно-Казахстанская государственная медицинская академия – зав. каф. проф. О.К.Кулакеев.

Для специализации и усовершенствования врачей по онкологии в 1964 году в составе Алматинского института усовершенствования врачей проф.С.Н. Нугмановым была организована кафедра онкологии.

В последующем этой кафедрой заведовали: в 1965-1982 гг. заслуженный врач КазССР, доктор мед. наук, проф. А.С. Идрисов, с 1982-2000 гг. – доктор мед. наук, проф. Н.В. Рощектаев, с 2000-2004 гг. к.м.н., доцент А.Е. Егембердиев, а с 2004 г. по настоящее время д.м.н. проф. Б.А. Турекеев. Клиническими базами кафедры были в 1964-1975 гг. Алматинский городской онкологический диспансер, с 1975 г. по настоящее время Казахский НИИ онкологии и радиологии.

В 2005 году открыта кафедра хирургии и онкологии факультета последипломного образования в Карагандинской государственной медицинской академии, которой заведует заслуженный деятель науки РК, проф. К.Ж. Мусулманбеков.

1.5 Использованная литература

1. Абдрахманов Ж.Н., Позднякова А.П., Филиппенко В.И. Состояние онкологической помощи населению Республики Казахстан в 1993-1997 гг., Алматы, 1998, 68 с.
2. Абдрахманов Ж.Н. Казахскому НИИ онкологии и радиологии – 40 лет. В сб.: "Рак – проблема XXI века". Алматы, 2000, с. 17-29.
3. Арзыкулов Ж.А. Онкологическая помощь населению Республики Казахстан. Современная ситуация и перспективы. Материалы IV съезда онкологов, рентгенологов и радиологов республики Казахстан (13-14 сентября 2001). Алматы, 2001, с. 4-6.
4. Арзыкулов Ж.А. О состоянии онкологической помощи населению республики Казахстан. В сб. научных трудов международной научно-практической конференции "Актуальные проблемы онкологии" 15-16 октября 2003 г. Алматы, 2003, с. 22-27.

5. Әбисатов Х.Ә., Есенқұлов Ә.Е. В уч.: Онкология, I бөлім. Алматы. "Ғылым" баспасы, 1994, 6-31 б.

6. Баккал И.С. Рак и организация борьбы с ним в Казахстане. //Лечебное дело.1940, № 6-7, с. 6-19.

7. Балмуханов С.Б. Материалы биографии и библиографии ученого. Алматы, 2002, с. 160.

8. Брякин М.И. Диагностика рака пищевода. Здравоохранение Казахстана, 1950, № 4, с.15-18.

9. Денягина Т.П. Рак пищевода и кардии по материалам клиники факультетской хирургии и республиканского онкологического диспансера (клинико-статическое исследование). Автореф. дисс. к.м.н., Алматы, 1955.

10. Захваткина И.А. Клинико-морфологическая характеристика и некоторые вопросы патогенеза лейкозов. Автореф. дисс. к.м.н., Алматы, 1953.

11. Зикеева А.И. К гистологической диагностике злокачественных опухолей. Здравоохранение Казахстана, 1947, № 4, с. 44-45.

12. Есютина О.С. Влияние свинцовой интоксикации и воздействий на центральную нервную систему на развитие экспериментального рака. Автореф. дисс. к.м.н., Алматы, 1955.

13. Ефимова В.С. К патоморфологии и патогенезу первичных опухолей головного мозга Автореф. дисс. к.м.н., Алматы, 1951.

14. Кабиев О.К., Абдрахимов Б.Е. Организация онкологической помощи в Казахской ССР. В сб. "Диагностика и лечение опухолей пищеварительного тракта". Алматы, 1986, с.7-11.

15. Кайракбаев М.К. Развитие научных исследований по раку в Казахстане за годы советской власти. В кн. Вопросы противораковой борьбы. Алматы, 1972, с. 16-28.

16. Малинин А.И. Патогенез, ранняя диагностика, лечение и профилактика рака шейки матки. Здравоохранение Казахстана, 1947, № 4, с. 13-25.

17. Мусапирова Н.А. Опыт организации гинекологических профосмотров на участках отгонного животноводства и анализ причин запоздалого поступления гинекологических больных в республиканский онкологический диспансер. Автореф. дисс. к.м.н., Алматы, 1957.

18. Нугманов С.Н. Развитие онкологии в Казахской ССР. Вопросы онкологии, 1968, № 7, с. 3-14.

19. Сызганов А.Н. Противораковая борьба в Казахстане. Здравоохранение Казахстана, 1945, № 7 с. 22-25.

20. Сулейменов А.А. Казахскому НИИ онкологии и радиологии 15 лет. В тр. КазНИИОиР "Актуальные вопросы онкологии и радиологии" Том X, Алматы, 1975, с. 16-28.

21. Утегенова К.Д. Первичный рак яичников в клиническом и патогистологическом отношении.// Здравоохранение Казахстана, 1948, № 5, с. 7-11.

22. Фаризов М.Х. О результатах оперативного лечения опухолей спинного мозга. В кн. I съезд хирургов Казахстана. Научные известия, № 6, Алматы, 1940, с. 213-215.

23. Эпштейн А.А. Современные подходы профилактики и организации противораковой борьбы. //Здравоохранение Казахстана, 1947, № 4, с. 3-12.

Глава 2

ОБЩИЕ АСПЕКТЫ КЛИНИЧЕСКОЙ ОНКОЛОГИИ

2.1 Патогенез онкологической патологии

2.2 Закономерности опухолевого роста

2.3 Периоды развития опухоли

2.4 Патогенез опорных клинических симптомов злокачественных опухолей

2.5 Оценка распространенности опухолевого процесса по стадиям и международной системе TNM

2.6 Использованная литература – 11 источников

2.1 Патогенез онкологической патологии

Злокачественные опухоли почти никогда не развиваются в здоровом органе, они возникают в результате воздействия эндогенных и экзогенных канцерогенных агентов. Это воздействие вначале приводит к диффузному изменению тканей, характеризующемуся ускоренной пролиферацией клеточных элементов. В очагах повышенной пролиферации у людей, ослабленных иммунологической защитой могут появляться гиперпластические и метапластические изменения, разрастания клеток незрелой эпителиальной или другой ткани с последующим структурным атипизмом, которых называют дисплазией.

Дисплазию эксперты ВОЗ (1972) определили следующей триадой:

1. клеточная атипия;
2. нарушение дифференцировки клеток;
3. нарушение архитектоники ткани.

В большинстве органов дисплазический процесс развивается на фоне предшествующей гиперплазии (увеличения количества клеток), связанный с хроническим воспалением и дисрегенерацией.

Различают три степени выраженности дисплазии: слабо выраженная (Д I), умеренно выраженная (Д II) и выраженная (Д III). При этом определяющим критерием степени дисплазии служит выраженность клеточной атипии. По мере нарастания степени дисплазии отмечается увеличение размеров ядер, их полиморфизм, гиперхромность, огрубение и комковатость хроматина, усиление митотической активности клеток. С течением времени дисплазия может носить стабильный характер или прогрессировать в зависимости от применения или отсутствия активных лечебных мероприятий. Слабая степень дисплазии практически не имеет отношения к раку и обратное развитие слабой и умеренной дисплазии наблюдается при проведении адекватного лечения. Чем выраженнее дисплазия, тем меньше вероятность обратного её развития. Возможность перехода дисплазии в рак типа “in situ” возрастает по мере усиления ее выраженности. Поэтому дисплазия, или интраэпителиальная неоплазия тяжелой степени расценивается как *облигатный (угрожающий) предрак,* который является стадией ранней онкологической патологией, которая рано или поздно трансформируется в рак. В связи с этим больные с диплазией требуют проведения комплекса профилактических мероприятий: больные со слабой и умеренной степенью выраженности дисплазии лечатся в общей лечебной сети терапевтами, гинекологами и другими специалистами, а с тяжелой степенью должны состоять на учете у онколога, по показаниям им проводится даже радикальное хирургическое лечение.

При ранней онкологической патологии выделяют 4 последовательные фазы морфогенеза рака:

I фаза – предраковые состояния или **факультативный предрак** (заболевания, при которых рак развивается относительно редко, но безусловно чаще, чем у здоровых людей), к которому относятся люди с хроническими заболеваниями, сопровождающиеся дистрофическими и атрофическими изменениями тканей с включением, дисрегенераторные процессы и метаплазию, приводящих к возникновению очагов пролиферации клеток, среди которых может возникнуть очаг опухолевого роста.

II фаза – предраковые условия, или **облигатный предрак**. К ней относят дисплазию (особенно выраженной степени), которая всегда возникает в недрах деге-

нативного процесса и сопровождается недостаточной и неполной дифференцировкой стволовых элементов ткани, нарушениями координации между процессами пролиферации и созревания клеток.

III фаза – прединвазивный рак (carcinoma in situ). При этом клетки злокачественной опухоли или их скопления ограничены лишь эпителиальным пластом при сохраненной целостности базальной мембраны. Измененные клетки имеют все признаки катаплазии, свойственные раку, а опухоль распространяется лишь поверхностно вдоль эпителиального покрова. Такие изменения называют интраэпителиальным раком или "carcinoma in situ", который представляет собой бессосудистую фазу развития злокачественной опухоли. Обмен веществ в агрегатах таких клеток осуществляется диффузией, а жизнедеятельность опухоли на этом этапе направлена только на выживание клеток. В этот период устанавливается равновесие между пролиферацией клеток в опухолевом зачатке и их гибелью. Длительность существования данной стадии может быть достаточно продолжительной, иногда достигая 10 лет. Критическим моментом при формировании злокачественной опухоли и перехода из "carcinoma in situ" является начало инвазивного роста.

Следует отметить, что термин "carcinoma in situ" применим лишь для ограниченного количества эпителиальных опухолей, в основном для многослойного плоского эпителия губы, полости рта, пищевода, легких, переходного эпителия уротелия, эпителия долек молочной железы. Этот термин совершенно не применим для рака слизистой оболочки желудка, кишечника, эндометрия. Для слизистой оболочки эндометрия адекватным термином является "атипическая гиперплазия эндометрия", или аденоматоз, желудка и кишечника – неинвазивный рак, когда опухолевые клетки расположены в пределах стромы слизистой оболочки.

IV фаза – ранний инвазивный рак (Б.Е.Петерсон, В.И.Чиссов, 1985) или микрокарцинома, при которой опухоль локализована, метастазов нет. Микрокарцинома – это понятие клинико-морфологическое, основанное на тщательном изучении удаленного во время операции или эндоскопического исследования препарата. Микроскопически она является злокачественной эпителиальной опухолью, проросшей за пределы базальной мембраны на глубину до 0,3 см, что в среднем составляет одно поле зрения малого увеличения микроскопа. Это по существу бессосудистая опухоль. Уже с началом ангиогенеза в результате увеличения размера, появляется возможность метастазирования, что в принципе возможно после того, как количество клеток достигнет 10^6 после 20-кратного удвоения, а размеры опухоли превысят 2 мм, вес 1 мг. Дальнейший рост опухоли зависит от новообразования сосудов, через которые клетки могли бы получить кислород и питательные вещества. Сразу после васкуляризации опухоли начинается быстрое, экспоненциальное (по геометрической прогрессии) размножение клеток. Питание васкулязированной опухоли, осуществляется за счет механизма перфузии, что способствует ее росту, и повышает возможность инвазии и метастазирования. Считается, что метастазирование происходит только начиная с этой фазы развития опухоли, и уже с момента сосудообразования опухолевые клетки могут попадать в кровеносное русло. Прекращение по тем или иным причинам образования сосудов в опухоли может на время остановить рост и привести в "дремлющее" состояние, что может быть использовано для лечения опухолей.

Опухолевый рост и на сегодняшний день остается одним из самых загадочных явлений природы. Несмотря на множество предложенных определений, ни одно из

них не может дать исчерпывающего представления об опухоли. По мнению Ш.Х.Ганцева (2004) можно выделить лишь 3 основные группы признаков, свойственных злокачественным новообразованиям:

1) приобретение клетками свойства "бессмертия", способности делиться в бесконечном количестве генераций;

2) автономность роста опухоли;

3) атипия – своеобразие морфологических и функциональных свойств, т.е. характерная функциональная, структурная, тканевая и клеточная атипии.

Не вдаваясь в подробности, следует отметить, что:

Функциональная атипия опухолевых клеток выражается в усилении анаэробного гликолиза – расщеплении глюкозы до лактата как в присутствии кислорода, так и при его отсутствии, что создает известную устойчивость опухолевых клеток к гипоксии.

Структурная или морфологическая атипия опухоли выражается в нарушении гистотипической, цитотипической, ультраструктурной дифференцировок.

Тканевая атипия характеризуется нарушением порядка расположения клеток, свойственного для данной ткани и органа. Опухолевые клетки и их комплексы располагаются в виде беспорядочных, хаотично ориентированных комплексов и скоплений. Бесспорным признаком злокачественной опухоли является инвазия опухолевых клеток за пределы органа, проникая в лимфатические, кровеносные сосуды и по периневральным щелям.

Клеточный атипизм – это морфологическое проявление опухолевого роста на уровне клеток. Он выражается в полиморфизме – изменении размеров и формы клетки, увеличении относительных размеров ядер, нарушением ядерно-протоплазматического соотношения, наличием патологических митозов.

Метастазирование – это многоступенчатый процесс, который требует массового отделения клеток от материнского ложа опухоли, приобретение ими способности вне поддержки первичного очага, уклоняться от " надзора " иммунной системы, проникать и закрепляться в новом месте, индуцируя опухолевый ангиогенез.

Первым этапом метастазирования является отделение клеток опухоли от первичной опухоли и проникновение в лимфатические и кровеносные сосуды. Второй этап – это передвижение этих клеток и их эмболов по этим сосудам. Третий этап – задержка и рост опухолевых клеток в лимфатических узлах и отдалённых органах. Различают лимфогенный, гематогенный и имплатационный типы распространения опухолей. Важным фактором, определяющим рост и размножение злокачественных опухолей и их потенциал к метастазированию, является состояние клеточного и гуморального иммунитета. Противоопухолевая и противометастатическая сопротивляемость организма обеспечивается взаимодействием двух систем: естественной резистентностью и Т-лимфоидной системы, ответственной за специфический противоопухолевый иммунитет.

Основная схема взаимодействия клеточного и гуморального иммунитета сводится к следующему. Сенсибилизированные к опухоли Т-лимфоциты (клетки-киллеры) соединяются с опухолевыми клетками и способствуют их отторжению. Другая субпопуляция Т-лимфоцитов (клетки супрессоры) стимулируют размножение В-лимфоцитов и продукцию ими противоопухолевых антител.

В пожилом возрасте, а также под влиянием различных неблагоприятных факторов (активация гипотоламо-гипофизарной системы от длительного воздействия раз-

личных канцерогенных веществ и предраковых заболеваний) происходит перераспределение субпопуляции Т-лимфоцитов с уменьшением клеток-киллеров и преобладанием клеток супрессоров. Развивающаяся при этом иммунологическая супрессия создает предпосылки для инфекции, аутоиммунных заболеваний и метастазирования злокачественных опухолей.

По мере прогрессии опухоли реакция клеточного иммунитета снижается. Развитие регионарных и отдаленных метастазов происходит в условиях выраженной депрессии киллерной функции лимфоцитов.

Циркулирующие в крови и лимфе Т- и В-лимфоциты "распознают" появившиеся в организме опухолевые клетки. Если состояние клеточного иммунитета удовлетворительное, а опухолевых клеток мало в первичном очаге и в крови, лимфе , то в течение длительного времени рост и развитие опухоли может не наступить. Доказано, что выраженная лимфоидная инфильтрация опухоли препятствует или отдаляет сроки возникновения регионарных и отдаленных метастазов, чем и объясняется благоприятное прогностическое значение этого феномена.

В заключение следует подчеркнуть, что закономерность развития онкологической патологии – это достаточно длительный процесс, который протекает с различными морфологическими изменениями. Поэтому точно предсказать переход предракового состояния в рак у конкретного больного при использовании обычных методов исследований невозможно, так что дальнейший прогноз носит вероятностный характер. Ответ на вопрос о том, разовьется ли опухоль у данного пациента, напрямую связан с особенностями генетических перестроек в клетках. Прогноз возникновения новообразования у конкретного индивидума определяется не столько выраженностью структурных предопухолевых изменений, сколько наличием генетических изменений в клетках – определенных комбинаций экспрессированных онкогенов, генов-модификаторов и инактивированных генов-супрессоров, которые рассматриваются как ранний маркер злокачественной опухоли – "молекулярный предрак".

2.2 Закономерности (кинетика) опухолевого роста

Рост злокачественных опухолей во многих случаях является длительным процессом (в среднем 3-5 лет) , особенно на первых этапах, что принципиально важно для организации ранней их диагностики.

Первичный опухолевый очаг возникает обычно при трансформации какой-либо одной или группы стволовых клеток, каждая из них делится на две "дочерние" (из одной клетки образуются 2, из двух – 4, из четырех – 8 и т.д.). Установлено, что первичная опухолевая клетка диаметром в среднем 10 мкм за время 30 удвоений достигает условно диагностируемого объема, равного 1 см^3, вес 1 гр. Принято считать, что опухоль объемом 1 см^3, хотя и не является ранней, находится на границе доклинической и клинической фазы. После 40 удвоений вес опухоли достигает 1-1,5 кг, что является максимальным временем существования опухоли, т.к. к этому времени наступает гибель больного из-за обширного метастазирования или различных осложнений.

Темпы удвоения различных видов опухоли различны и зависят от индивидуальных особенностей опухоли и организма, в том числе от локализации, кровоснабжения, возраста, степени морфологической дифференцировки опухолевых клеток и др. Ско-

рость роста каждой конкретной опухоли определяется тремя параметрами: *продолжительностью клеточного цикла, величиной пролиферативного пула и количеством утраченных клеток.* Причем решающую роль играют два последних фактора. Среднее время удвоения размеров солидных злокачественных новообразований широко варьирует от 30 до 45 дней, но обычно составляет около 90 дней. При лейкозах этот показатель может достигать 4 дня.

Длительность биологического развития большинства злокачественных новообразований максимальна в первых двух стадиях рака. Однако по мере увеличения размеров инвазивного роста скорость его роста замедляется, но усиливается процесс метастазирования.

2.3 Периоды развития опухоли

Злокачественная опухоль в своем развитии проходит три последовательных периода: предбластоматозный, доклинический и клинический.

Диагностика в клинической онкологии должна начинаться с попытки выявления **предопухолевых заболеваний** в первой и второй фазах морфогенеза (факультативного и облигатного предрака). Активное выявление и адекватное лечение факультативного предрака, как было указано выше, предотвращает возможность развития злокачественной опухоли. Динамическое диспансерное наблюдение за этими больными позволяет своевременно диагностировать возникновение злокачественной опухоли.

Доклинический период развития злокачественной опухоли охватывает промежуток от момента возникновения первых клеток злокачественной опухоли (carcinoma in situ, ранний инвазивный рак, т.е. III и IV фазы морфогенеза) до появления первых клинических признаков заболевания. Продолжительность этого периода вариабельна, зависит от биологических свойств опухоли, состояния организма заболевшего, иногда длительность его измеряется годами. Только опухоли, достигшие размеров 0,5-1,0 см распознаются клинически во время оперативного вмешательства, эндоскопического, рентгенологического исследования. Солидные опухоли существуют в течение 2-3 лет, прежде чем могут быть выявлены клиническими методами. В диагностике доклинического рака особое значение приобретают профилактические осмотры, с целью повышения их эффективности, необходимо формирование групп повышенного онкологического риска, подлежащих углубленному обследованию. Наиболее эффективны скрининговые программы для выявления рака кожи, слизистой полости рта (осмотр, цитологическая диагностика), рака шейки матки (цитологическая диагностика), молочной железы (маммография, УЗИ), щитовидной железы (осмотр, УЗИ), прямой и ободочной кишки (анализ кала на скрытую кровь), рака легкого (флюорография грудной клетки, цитологическое исследование мокроты).

У большинства больных диагноз устанавливается в **клиническом периоде** злокачественных опухолей, когда проявляются многочисленные и разнообразные симптомы. При клинической манифестации почти у 2/3 онкологических больных опухоль бывает в III-IV стадии, у которых могут встречаться любые симптомы, характеризующие соматическое и неопухолевое заболевание того или иного органа. Это весьма затрудняет своевременное распознавание злокачественных опухолей. В связи с этим излагаем патогенетические основы наиболее информативных синдромов и симптомов злокачественных опухолей различных органов.

2.4 Патогенез опорных клинических симптомов злокачественных опухолей

Клиническая симптоматика злокачественных опухолей многообразна, она зависит от многих факторов: анатомической локализации, типа роста, распространенности процесса, наличия сопутствующих заболеваний и т.д.

В имеющихся руководствах и монографиях семиотика злокачественных опухолей отдельных локализаций обычно описывается без определенной системы, что не только не нацеливает на диагностику "малых форм" опухоли, но и представляет сложность для запоминания.

Ряд опытных педагогов – профессора А.А.Шайн (2002), В.Г.Черенков (2005) путем анализа и обобщения прямых и косвенных проявлений новообразовательного процесса, его физических и биологических особенностей выделили шесть клинических феноменов или "опорных " симптомов, которые являются патогенетической основой наиболее информативных симптомов злокачественных опухолей различных органов и по сути дела служат "ключами" для распознавания опухолей. При этом для каждого феномена дано оригинальное обозначение, что позволяет получить обобщенный "клинический портрет" развивающейся опухоли. Следует отметить, что в каждом конкретном пациенте эти феномены проявляются не сразу и не все. В зависимости от локализации и формы роста, индивидуальных особенностей опухоли и организма на первый план в одних случаях будут выступать два, в других три, даже все шесть. Несомненно одно: ни один из них нельзя оставлять без внимания.

Ниже рассмотрим каждый феномен или опорный симптом в отдельности. В дальнейшем при изложении вопросов частной онкологии будут описаны их клинические проявления.

1. Феномен наличия опухолевидного образования.

Наличие видимого или прощупываемого опухолевидного образования является наиболее достоверным признаком злокачественного новообразования. К признакам, вызывающим подозрение на малигнизацию относят: появление "зернистых" участков типа очаговых возвышений, эрозии на фоне дисплазии (лейкоплакии, эритроплакии), полиповидных разрастаний, атрофически-гипертрофических и воспалительных состояний слизистой, легкую кровоточивость при контакте, отсутствие тенденции к заживлению. При таких случаях решающим критерием установления ранних форм рака являются результаты прицельной биопсии.

Малые формы рака на поверхности слизистых оболочек и кожных покровов характеризуются в основном двумя типами роста.

I тип – бляшковидный рак, при котором опухоль слегка выбухает, она сферической формы или неровной поверхности, в виде площадки или углублением в центре с появлением дополнительных разрастаний, розовато-серого цвета, а на коже с перламутровым отблеском по краям и более плотной консистенцией, чем окружающие ткани. В полом органе очаг опухолевого роста располагается в слизистой и в подслизистом слое и характеризуется возвышением, утолщением стенок, сглаженностью складок и плотностью.

II – язвенный, с подрытыми углублениями и неровными краями. Напоминает трещину или пептическую язву; форма в чистом виде встречается только

на первых этапах клинического проявления. Характеризуется неоднородной консистенцией, хрупкостью и кровоточивостью. В паренхиматозных и неполых органах факт наличия малых форм (до 2 см) в зависимости от локализации может быть установлен с помощью рентгено-радиологической, ультразвуковой аппаратуры и даже пальпаторно (молочная железа). На рентгенограммах определяются характерные лучистые контуры, называемые "corona maligna". Выраженные клинические формы рака полых органов разделяют на четыре типа: экзофитная (в просвет полого органа), эндофитная (язвенная), инфильтративная, смешанная (блюдцеобразная). Такое деление в наибольшей степени соответствует новообразованиям желудочно-кишечного тракта, среди которых удается достаточно четко разграничить все четыре разновидности опухоли. Иная картина наблюдается в паренхиматозных органах, таких как молочная железа, легкое, печень, поджелудочная железа. Экзофитные опухоли представляют собой округлые узлы, четко отграниченные от окружающих тканей. Прощупать можно их в молочной железе и на передней поверхности печени, в единичных случаях – в почках и поджелудочной железе.

Другие три разновидности рака являются наиболее сложными для диагностики. Они характеризуются преимущественным ростом в подслизистом слое с охватом слизистой оболочки. При эндоскопии и рентгенологических исследованиях выявляются: сглаженные или "застывшие", регидные складки, отсутствие перистальтики, сужение просвета полого органа, утолщение стенок, потеря подвижности, выраженная плотность. Например: в легких – перибронхиальная форма, в молочной железе – отечно-инфильтративная и панцирная, в печени – диффузная или цирроз-рак; при присоединении инфекции – пневмониоподобный рак легкого, маститоподобный или кистоподобный рак молочной железы со всеми признаками воспалительного процесса.

Таким образом, феномен наличия опухолевидного образования и его признаки на разных этапах развития опухоли могут быть явными или скрытыми, проявляться под "маской" других заболеваний, устанавливаться прямо или косвенно, визуально и пальпаторно, с помощью инструментально-эндоскопичских, рентгено-радиологических и других современных методов исследования.

2. Симптом нарушения функции, обусловленный феноменом обтурации, который наблюдается при раке большинства полых и некоторых паренхиматозных органов. Он обусловлен постепенным сужением или сдавлением просвета трубчатого органа растущей опухолью. Симптомы, обусловленные феноменом обтурации, нередко являются ведущими в клинической картине заболевания. В различных органах он проявляется неодинаково. Например, сужение с последующей обтурацией растущей опухолью просвета пищевода приводит к дисфагии (вначале кратковременной, функциональной, затем – постоянной, органической). Нарушение проходимости бронха при центральном раке легкого постепенно ведет к гиповентиляции, затем к ателектазу и одышке. Сдавление общего желчного протока опухолью головки поджелудочной железы или мочеиспускательного канала вызывает соответствующие симптомы нарушения проходимости путей (механическую желтуху, острую задержку мочи). Сужение просвета левой половины толстого кишечника – к обтурационной кишечной непроходимости, выходного отдела желудка – к стенозу привратника и затруднению пассажа пищи к 12-перстной кишке.

Типичным для рака является постепенное нарастание симптомов нарушения функции органов, обусловленных феноменом обтурации. Однако из этого правила

бывают исключения. Иногда непроходимость наступает внезапно, затем она может временно восстанавливаться. Внезапность появления непроходимости часто обусловлена спазмом стенки органа на фоне имеющейся опухоли, а временное частичное или полное восстановление бывает при распаде опухоли, ликвидации сопутствующего спазма или воспалительного отека слизистой.

Степень выраженности симптомов зависит от формы роста опухоли. Существует закономерность: в трубчатых органах большого диаметра нарушение проходимости долго не наступает, а при узком диаметре органа (в бронхах, желчных путях) к обтурации чаще приводят экзофитные опухоли. Учитывая изложенное, нужно придерживаться правила: при наличии даже временного нарушения функции органа – думать о раке.

3. Симптом нарушения функции органа, обусловленный феноменом компрессии, который обусловлен сдавлением опухолью нервных стволов, окружающих органы и ткани. Он проявляется двояко: болевыми ощущениями и нарушением функции органа. Наиболее характерны болевые ощущения. Боль возникает не сразу. Опухоли небольших размеров не вызывают компрессии и боли. Боль появляется при увеличении размеров и прорастании или сдавлении нервных окончаний. Он развивается постепенно. Вначале это мало ощутимое чувство дискомфорта, с течением времени боль усиливается, больной ощущает её постоянно, в далеко зашедших случаях – нестерпимой.

Частота болевых ощущений при разных злокачественных опухолях неодинакова. При раке поджелудочной железы, аноректального отдела прямой кишки, костных саркомах – симптом болевых ощущений является ведущим. Реже болевые ощущения возникают при центральном эндобронхиальном раке легкого, пищевода и наружных органов. При раке правой половины ободочной кишки боль, обусловленная компрессией, встречается относительно часто. Она связана с прорастанием опухоли в нервные стволы забрюшинного пространства. В то время острая боль левой половины ободочной кишки обусловлена частичной или острой кишечной непроходимостью, являющейся выражением феномена обтурации.

4. Синдром патологических выделений, обусловленный феноменом деструкции, который проявляется кровянистыми, гнойными и слизистыми выделениями, включая профузное кровотечение. Он наблюдается при всех формах рака, однако наиболее характерно для экзофитных опухолей. Быстрый рост опухоли и несовершенство сосудистой архитектоники, не успевающей за ее ростом, приводит к нарушению питания, недостаток питания ведет к некрозу, некроз – к изъязвлению, изъязвление – к кровоточивости и присоединению инфекции. Последняя способствует выделению слизи и гноя.

Патологические выделения наблюдаются и при эндофитных и инфильтративных формах рака, но в более поздних стадиях. В таких опухолях преобладает строма над паренхимой. Они со всех сторон окружены нормальной тканью и от неё забирают питательные вещества. В результате при этих формах рака, в первую очередь, удается констатировать атрофию стенок органа, приводящую к сужению, стенозу, втяжению, умбликации, а в дальнейшем и к уменьшению всего органа в размерах, что, в частности наблюдается при панцирной форме рака молочной железы и скиррозной форме рака желудка.

Кровотечение, как правило, бывает небольшим, периодическим. Клинически такая потеря крови может проявляться бледностью кожных покровов, головокружением. Нередко кровь бывает скрытой, что требует лабораторного её выявления. Кровь в

кале может быть при раке пищевода, желудка, ободочной и прямой кишки, прожилки крови и кровохарканье – при раке легких, явная или скрытая гематурия – при раке почек и мочевого пузыря. Кровянистые выделения (цвета мясных помоев) из половых путей – типичный симптом рака шейки и тела матки. Слизистые, гнойные и гнойно-кровянистые выделения обычно появляются при распаде опухоли и характеризуют выраженные формы рака.

Учитывая изложенное, следует придерживаться правила: при наличии даже однократных кровянистых выделений необходимо заподозрить наличие злокачественного новообразования и тщательно исследовать соответствующие органы.

5. Синдром или феномен общей интоксикации, который обусловлен биохимическими сдвигами, проявляется разнообразными клиническими симптомами. Установлено, что злокачественная опухоль ведет к нарушению обмена веществ. Страдает белковый и углеводный обмен, происходят значительные нарушения ферментативного процесса и гормонального баланса, если присоединяется инфекция, возникает быстро проходящая или длительная лихорадка. Интоксикация, вызванная нарушением обмена, присоединением распада и инфекции, проявляется разнообразными клиническими симптомами, из которых наиболее типичные – общая слабость, потеря аппетита, похудание, длительная субфебрильная температура, что является основанием для обращения больного за лечебной помощью. Выраженность этих симптомов возрастает с увеличением массы опухоли, поэтому они более характерны для далеко зашедших форм рака. Развитие этого феномена происходит постепенно: от едва заметной утомляемости, потери аппетита до выраженной слабости и потери веса, интоксикации. Появление потери веса и кахексии у больных со злокачественными новообразованиями объясняется метаболическими особенностями роста. В растущей опухоли обмен веществ всегда усилен, что связано с высокой интенсивностью деления клеток, необходимым условием, для которой является усиленное потребление глюкозы – для энергообразования, аминокислот – для построения компонентов белка, липидов и холестерина – для синтеза клеточных мембран. Кроме того, при больших новообразованиях наступает распад, проявляющийся синдромом неспецифической эндогенной интоксикации, вызванной наличием большой массы некротического субстрата опухоли, которая всасывается в кровяносное русло. Вышеизложенное вызывает общую интоксикацию организма онкологического больного.

Наиболее полно данный феномен описан А.И.Савицким в 1947 году, объединив все симптомы общей интоксикации в синдром “малых признаков”. Конечно, выявление этого синдрома не решает проблемы ранней диагностики, но наличие его позволяет врачу выработать принципиальную тактику: не искать клиники “больших симптомов”, а при малейших сомнениях в диагнозе провести углубленное обследование пациента.

Синдром общей интоксикации характерен для опухолей внутренних органов. Он наиболее выражен при раке желудка, поджелудочной железы и печени, так как он связан с нарушением желудочного и кишечного пищеварения. Он наблюдается при раке пищевода, легкого, но большей частью отсутствуют при раке матки, молочной железы и кожи.

6. Паранеопластические симптомы, под которыми понимают клинические проявления со стороны органов и тканей, возникающие в результате опосредованного

(биохимического, гормонального, иммунологического и наследственного нарушений по доминантному типу) влияние злокачественного процесса на органы и ткани (В.Г.Черенков, 2005). Поскольку паранеопластические симптомы возникают вследствие проявлений опухолевой болезни, то знание их может дать в клиническом отношении очень важную информацию. В ряде случаев они могут проявляться задолго до клинической фазы развития опухоли.

Наиболее приемлема следующая классификация паранеоплазий по типическим признакам: кожные, эндокринные, гематологические, костные, нейромышечные, иммунологические и др. Различают облигатные, факультативные и неспецифические виды паранеоплазии. Так, при опухолях внутренних органов нередко наблюдаются анемии, не связанные с кровотечением, а недостаточностью фактора Кастла (при раке желудка), коагулопатии, гемморагический диатез, тромбофлебита (при раке поджелудочной железы).

Примером классического паранеопластического дерматоза являются сосочково-пигментная дистрофия кожи (синдром Пейтц-Эйгерса), которое в 60-100% случаев указывает на рак желудочно-кишечного тракта. Акрокератоз Базекса наблюдается при раке гортани, легких, пищевода, клиническая картина которого характеризуются появлением на пальцах или подошве, кончике носа или по краю ушных раковин пятнисто-чешуйчатых зудящих очагов.

К специфическим проявлениям паранеоплазии относят эндокринные нарушения, вызванные действием продуктов метаболизма опухоли, секрецией гормонов и медиаторов. Так, усиленное выделение АКТГ наблюдается при опухолях легких и средостения с развитием синдрома Кушинга, гастрина – при опухолях поджелудочной железы. Основные нейро-эндокринные синдромы связаны с секрецией сертонина, гастрина, АКТГ. Карциноидный синдром развивается при карциноидах, секретирующих серотонин. Этот синдром характеризуется сосудистыми расстройствами, бронхоспазмом, диареей, бактериальным эндокардитом, сопровождающим лихорадкой. Многие опухоли приводят к нарушению специфических функций организма. Наиболее это ярко проявляется при опухолях желез внутренней секреции и органов кроветворения. Так, опухоли гипофиза характеризуются признаками общего ожирения, угасанием половых функций, инволюцией половых органов и молочных желез.

Гематологический паранеопластический синдром у больных со злокачественными опухолями проявляется тромбозами, мигрирующим тромбофлебитом, тромботической микроангиопатией, в развитии которых определенное значение имеет нарушение факторов свертывания крови в сторону гиперкоагуляции, что нередко приводит к отложению фибрина в стенке сосудов, тромбообразованию, эмболизации сосудов опухолевыми клетками. К факторам риска тромбообразования у онкологических больных можно отнести и диспротеинемию, проявляющуюся снижением содержания альбуминов и увеличением альфа- и гамма-глобулиновых фракций.

Следует отметить, что некоторые симптомы паранеоплазий могут сопутствовать неонкологическим заболеваниям. Например, симптом “барабанных палочек”, чаще развивающийся при нагноительных заболеваниях легких, у 20-30% больных наблюдается и при раке легких.

2.5 Оценка распространенности опухолевого процесса по стадиям и международной системе TNM

Выбор того или иного метода лечения или их комбинации, комплексов и сочетаний, определение последовательности этапов проведения лечебных воздействий в каждом отдельном случае определяется сугубо индивидуально, после тщательного обследования больного с применением современных клинических, рентгенологических, эндоскопических, цитологических, гистологических и других методов с установлением стадии распространенности опухолевого процесса, которая является фактором, определяющим прогноз заболевания.

По мере увеличения размеров злокачественной опухоли повышается вероятность метастазирования, поэтому стадию распространения опухоли устанавливают до начала лечения. У больных, подвергающихся хирургическому лечению стадию определяют после оперативного вмешательства и морфологического исследования удаленной опухоли и регионарных лимфатических узлов.

В зависимости от размеров первичной опухоли, степени распространения в глубину органа и прорастание ее в пределах органа или в окружающие органы и ткани, метастазирование в регионарные лимфатические узлы и отдаленные органы в развитии злокачественных опухолей выделяют четыре стадии и обозначают их римскими цифрами (I, II, III, IV), при отсутствии регионарных и отдаленных метастазов рядом с римскими цифрами ставится буква русского алфавита "а", а при наличии – буква "б".

Эта классификация стадии применяется с 1956 года и до сих пор не потеряла свое значение. Общие принципы её составления:

I стадия – опухоль небольших размеров, обычно до 2 см, ограниченная одним или двумя слоями стенок органа (например, слизистый оболочкой и подслизистый основной) без метастазов в регионарные лимфатические узлы. I стадия опухолей внутренних органов по сути дела соответствует раннему раку.

II стадия – опухоль несколько больших размеров (2-5 см), распространенная за пределы подслизистого слоя, но не проросшая все слои органа, без или с одиночными метастазами в регионарные лимфатические узлы.

III стадия – опухоль значительных размеров, проросшая все слои органа, а иногда и окружающие ткани, или опухоль любых размеров с множественными метастазами в регионарные лимфатические узлы.

IV стадия – опухоль больших размеров, проросшая на значительном протяжении в окружающие органы и ткани, неподвижная, неудалимая хирургическим методом, или опухоль любых размеров с неудалимыми метастазами в лимфатические узлы или с метастазами в отдаленные органы.

Для унифицированной объективной оценки анатомической распространенности опухолевого поражения Международным противораковым союзом с 1953 года начала разрабатываться классификация по системе **TNM,** которая была обоснована на трех компонентах: **T** (tumor – опухоль) – определяет местное распространение или степень инвазии первичного опухолевого узла в органе и окружающих тканях; **N** – (nodes – лимфатический узел) – означает выраженность регионарного метастазирования; **M** – (menastases) – характеризует наличие отдаленных метастазов. В последующем эта классификация дополнена, неоднократно была пере-

смотрена Международными экспертами, были внесены существенные дополнения всем компонентам, конкретно характеризующие стадии распространения опухоли, последний пересмотр осуществлен в 1997 году.

Общими правилами системы **TNM** являются следующие:

1) во всех случаях должно быть гистологическое подтверждение диагноза: если его нет, то такие случаи надо описывать отдельно;

2) для каждой локализации опухоли применяются две классификации: а) клиническая классификация на данных клинического, рентгенологического, эндоскопического, цито-гистологического и других видов исследования и она определяется до лечения б) постхирургическая, паталогоанатомическая классификация, обозначаемая TNM, основанная на сведениях до начала лечения, но дополненных или измененных на основании данных, полученных во время хирургического вмешательства, или исследования операционного или прозекторского препарата;

3) категория N отражают различную степень поражения метастазами регионарных лимфатических узлов путем обозначения N_{1-4};

4) категория M может быть дополнена конкретной локализацией отдаленных метастазов в различных органах: pul – легкое, oss – кости, ski – кожа, ple – плевра, hep – печень и др. Например, M_1 (hep) или M_2 (pul) – один метастаз в печени или два в легких; а M_1 (hep_1) (pul_2) – одновременно один метастаз в печени и два в легких;

5) окончательно установленные категории TNM не подлежат изменению;

6) после определения степени выраженности TNM производится группировка по стадиям.

Кроме стадии распространения процесса необходимо указать категорию **G** – степень гистологической дифференцировки, что крайне важно для выбора метода лечения и определения прогноза.

При определении стадии распространенности злокачественного новообразования степень выраженности символов TNM и гистологическая дифференцировка опухоли следует ориентироваться следующим обозначением.

Категория T – первичная опухоль (до лечения), pT – уточненный операцией:

T_x – *скрытый рак* (occult carcinoma), когда первичная опухоль не может быть определена, но она имеет косвенные проявления, например, к моменту диагностики имеются отдаленные метастазы.

T_{is} – *преинвазивная карцинома* (carzinoma in situ) – в трубчатых и полых органах категория T_1 обозначает только инвазию в толщу слизистой оболочки и подслизистый слой, а T_2 и T_3 – инвазию мышечного слоя, серозной оболочки без прорастания в соседние органы и ткани, T_4 – опухоль распространяется на соседние структуры.

Категория N – регионарный лимфоузел, pN – уточненный операцией:

N_x – неизвестно наличие метастазов в регионарных лимфоузлах;

N_0 – метастазы в регионарных лимфоузлах отсутствуют;

N_1 – наличие одиночных метастазов в регионарных лимфоузлах;

N_2 – наличие подвижных метастазов в 2-3-х регионарных лимфоузлах;

N_3 – наличие неподвижных метастазов в регионарных лимфоузлах;

N_4 – метастазы в юкстрегионарных лимфоузлах.

Категория M – отдаленные метастазы, pM – уточненные:

M_x – неизвестно, существует ли отдаленные метастазы;

M_0 – отдаленные метастазы отсутствуют;
M_1 – имеются отдаленные метастазы в различных органах, они обозначаются символами органа.

Категория G – гистологическая дифференцировка опухолей:

G_x – степень дифференцировки не определена;
G_1 – высокая степень дифференцировки;
G_2 – средняя и умеренная степень дифференцировки;
G_3 – низкая степень дифференцировки;
G_4 – недифференцированные опухоли.

2.6 Использованная литература

1. Ганцев Ш.Х. Патогенез клинических симптомов. В кн.: Онкология, М., 2004, с. 58-79.
2. Глазунов М.Ф. Морфогенез предопухолевых процессов у человека. Труды II Всесоюзн. конференции, Л., 1959, с.160-167.
3. Гольдберт З.В. Предрак в морфологическом понимании и его значение в ранней диагностике рака. Совет. мед, 1978. № 8, с. 56-59.
4. Краевский Н.А., Смолянников А.В., Франк Г.А. Дисплазия и рак. Архив патологии, 1986. № 4, с. 3-9.
5. Общая онкология. Руководство под ред. Н.П.Напалкова, Л. "Медицина", 1989, с. 632-646.
6. Опухолевая прогрессия, инвазия и метастазирование. Матер. I съезда онкологов СНГ 3-6 декабря 1996. Часть I. М., 1996, с. 136-140.
7. Петров Н.Н., Кроткина Н.А., Вадова А.В. Динамика возникновения и развития злокачественного роста в эксперименте на обезьянах. М. "Медицина", 1952.
8. Ранняя онкологическая патология под ред. Б.Е. Петерсона, В.И. Чиссова. М. "Медицина",1985, с. 5-94.
9. TNM Классификация злокачественной опухоли. Издание 5-е, доп. испр. Л., 1997.
10. Трапезников Н.Н., Шайн А.А. Онкология. М. "Медицина" 1992, с. 5-17.
11. Черенков В.Г. Клиническая онкология. М., 2005, с. 448.

Глава 3

СОВРЕМЕННЫЕ ПРОБЛЕМЫ КЛИНИЧЕСКОЙ ОНКОЛОГИИ

3.1 Основные задачи и перспективные направления развития клинической онкологии

3.2 Статистика злокачественных новообразований

3.3 Региональные особенности распространения злокачественных новообразований

3.4 Структура онкологической службы и ее задачи

3.5 Общая характеристика состояния онкологической помощи в Республике Казахстан за 2004 год

3.6 Использованная литература – 14 источников

3.7 Иллюстрационный материал – 1 рисунок

3.1 Основные задачи и перспективные направления развития клинической онкологии

Одним из важнейших видов специализированной медицинской помощи и сложным разделом здравоохранения является профилактика, ранняя диагностика и лечение больных со злокачественными новообразованиями, так как по своей частоте и распространенности онкологические заболевания занимают одно из первых мест в общей структуре инвалидности и смертности.

Рассматривая борьбу со злокачественными новообразованиями, как одну из важнейших задач здравоохранения и медицины, необходимо четко и ясно представлять, что это проблема – комплексная, включающая медико-биологические и социальные аспекты. Медико-биологические аспекты связаны с изучением причин возникновения злокачественных опухолей, с определением взаимосвязи уровня и динамики заболеваемости с изменяющимися экологическими факторами, и прежде всего загрязнением окружающей среды (выбросы промышленных и коммунальных отходов и в особенности выхлопных газов бурно развивающегося автотранспорта, повышение радиоактивности в зонах экологического бедствия), а также изменениями возрастной структуры населения, распространением вредных привычек (курение, злоупотребление алкоголем и ряд других).

Социальная значимость этой патологии заключается в том, что онкологические заболевания поражают в основном контингенты населения в активном трудоспособном возрасте, что не только наносит большой экономический ущерб государству, но и ставит перед здравоохранением ряд сложных организационных проблем, для решения которых необходимо наличие трех ведущих факторов:

1) научно-обоснованной рациональной системы организации онкологической помощи населению;

2) улучшение состояния материально-технической базы онкологических учреждений и поликлиник общей лечебной сети, обеспечение их квалифицированными кадрами;

3) разработка и широкое внедрение в практику здравоохранения современных методов профилактики ранней диагностики и лечения злокачественных новообразований.

Ныне действующая государственная система организации онкологической помощи была создана в соответствии с постановлением Совета Народных комиссаров СССР № 935 от 30.04.1945 года “О мероприятиях по улучшению онкологической помощи населению”. Этим постановлением в основу организации онкологической помощи было положено создание строго районированной сети онкологических учреждений, имеющие строго очерченные функции и задачи, направленные на профилактику, диагностику, лечение и реабилитацию онкологических больных, а также диспансерное наблюдение за ними после лечения.

Существующая система онкологической помощи построена по диспансерному принципу и она в своей деятельности тесно связана лечебно-профилактическими учреждениями общей лечебной сети, которые в силу возложенных на них обязанностей осуществляют профилактические мероприятия, активное выявление опухолевых и предопухолевых заболеваний, диспансеризацию и лечение больных с предопухолевыми и хроническими заболеваниями.

Задачи онкологической службы исходят из потребностей практического здравоохранения. Основными из этих задач являются:
1) учет онкологических больных и заболеваний;
2) анализ заболеваемости и смертности от злокачественных новообразований;
3) обеспечение высококвалифицированной специализированной (стационарной и поликлинической) медицинской помощью онкологических больных;
4) анализ функциональной деятельности онкологических учреждений;
5) осуществление методического руководства по организации и проведению мероприятий по раннему выявлению злокачественных новообразований;
6) разработка территориальных программ противораковых мероприятий;
7) осуществление диспансерного наблюдения за онкологическими больными;
8) организация санитарно-просветительной работы по предупреждению злокачественных новообразований.

К важным и перспективным **научным направлениям** в онкологии можно отнести исследования по разработке новых и оптимизации существующих методов ранней диагностики, лечения, профилактики злокачественных новообразований, внедрению в практику новой медицинской технологии и др.

В частности перспективным научным направлением в области **диагностики** злокачественных опухолей относятся:

- усовершенствование методов ранней диагностики (скрининга и алгоритма) диагностики опухолей и их рецидивов как в общей лечебной сети, так и в онкологических учреждениях;
- широкое внедрение в практику методов УЗИ, КТ и МРТ и других в дифференциальную диагностику и уточнение стадии опухолевого процесса;
- совершенствование метода интервенционной радиологии;
- разработка и усовершенствование метода сонографии и эндоскопии для оценки распространенности опухолевой инфильтрации в полых органах и метастазов в регионарных лимфатических узлах;
- внедрение методов иммуноморфологической диагностики и молекулярно-биологического исследования злокачественных опухолей, оценки и их биологической агрессивности и чувствительности к терапевтическому воздействию.

В области **лечения** злокачественных новообразований перспективными являются следующие научно-практические направления:

- обоснование показаний к выполнению расширенных, комбинированных, симультанных операций, а также объема лимфаденэктомии при раке;
- выполнение и научный анализ результатов циторедуктивных операций при запущенных раках;
- поиск оптимальных вариантов лучевой терапии с использованием различных видов и энергий пучков ионизирующих изучений при органосохраняющих и функционально-щадящих операциях;
- разработка новых и совершенствование существующих технологий при локализованных местнораспространенных онкологических заболеваниях;
- дальнейшие разработки радиомодификаторов различных направлений действия и их сочетаний;
- разработка новых схем комбинированной химио-, гормоно- и иммунотерапии для самостоятельного, адъювантного и неадъювантного лечения.

3.2 Статистика злокачественных новообразований

Основная цель статистики злокачественных новообразований – обеспечение здравоохранения такой информацией и такими критериями оценки, которые позволили бы научно-обоснованное решение следующих задач:

- конкретное планирование сил и средств (потребность в койках, кадрах, средствах диагностики, лечения, реабилитации и пр.);
- сравнительная оценка состояния онкологической помощи на отдельных территориях (группах населения), или в динамике на одной территории (группе населения);
- выбор приоритетных направлений научных исследований в практической реализации определенных государственных и региональных программ;
- оценка эффективности вновь реализуемых лечебно-профилактических мероприятий;
- прогнозирование их эффективности.

Основными статистическими показателями, характеризующими распространенность злокачественных новообразований, являются показатели заболеваемости и смертности. Изучение и анализ количественных показателей заболеваемости злокачественными новообразованиями различных групп населения и смертности от них, позволяет органам управления системы здравоохранения разрабатывать и совершенствовать программы противораковой борьбы.

Ежегодно на основании основных источников информации из числа первичных документов "Извещений о больном с впервые в жизни установленным диагнозом рака или другого злокачественного новообразования" (форма № 090/4) и "Контрольных карт диспансерного наблюдения больных злокачественными новообразованиями" (форма № 030-6у), составляется "Отчет о заболеваниях злокачественными новообразованиями" (по форме № 7) и "Отчет о больных злокачественными новообразованиями" (по форме № 35). На основании отчета по форме № 7, определяется структура заболеваемости: рассчитываются показатели заболеваемости злокачественными новообразованиями, выявляются особенности распространенности онкологических заболеваний и удельный вес каждой отдельной локализации (в %).

На основании отчета по форме №35, выявляются контингенты больных злокачественными новообразованиями, состоящих на учете, сведения об умерших от злокачественных новообразований, сведения о больных, подлежащих специальному лечению.

На основании полученных данных рассчитываются:

1. показатели заболеваемости и смертности злокачественными новообразованиями:

- *интенсивный показатель* – впервые выявленные больные злокачественными новообразованиями (в абсолютных цифрах) и среднегодовая численность населения территории (расчитывается на 1000, 10000, 100000 населения), этот показатель характеризует фактическую частоту заболеваемости и смертности от злокачественных новообразований. Величина его зависит от возрастного состава населения: чем старше возраст жителей данного региона, тем выше заболеваемость и смертность, чем моложе население, тем этот показатель ниже. Как отмечает А.А.Шайн (2000 г.), что в районах крупных промышленных новостроек, числен-

ность населения которых быстро увеличивается преимущественно за счет притока людей молодого возраста, уровень заболеваемости злокачественными новообразованиями и смертность от них ниже, чем на территориях со стабильным населением. Это имеет место в западных областях Республики Казахстан (Атырауской, Мангистауской, Актюбинской, Кызылординской), где в последние годы бурно развивается промышленность по добыче нефти и газа.

Зависимость интенсивного показателя заболеваемости и смертности от возрастного состава населения не позволяет использовать его для сравнения частоты злокачественных новообразований на различных территориях и для суждения о влиянии факторов внешней среды на заболеваемость злокачественными новообразованиями.

Сравнение заболеваемости и смертности в различных регионах осуществляют с помощью стандартизированных показателей, которые дают возможность исключить влияние различий в возрастном составе населения (А.М.Мерков, Л.М.Поляков, 1974 г.).

- *стандартизированные показатели* рассчитываются для выравнивания влияния различий возрастной структуры на заболеваемость и смертность. Их вычисляют с помощью прямого, обратного или косвенного методов стандартизации. В зависимости от задач исследования используют различные стандарты распределения населения: стандарт Segi, мировой, европейский, республиканский или среднеобластные стандарты. Сравнивать между собой можно только вычисленные одинаковым способом стандартизированные показатели.

Для сравнения уровня заболеваемости и смертности в разных странах используют *мировой* стандарт, стандарт *Segi*, в районах нашей страны – ***среднеобластной.***

Особенности распространенности онкологических заболеваний выявляются путем сравнительного изучения влияния соответствующих показателей их частоты и структуры на заболеваемость и смертность. Распространенность онкологических заболеваний как показатель, позволяет оценить, какая доля населения в определенный период времени имеет данную патологию.

3.3 Региональные особенности распространения злокачественных новообразований

Изучением закономерности распространения злокачественных новообразований в различных географических регионах занимается **онкоэпидемиология**. Природные условия среды обитания, генетические особенности этнических групп, населяющих определенную географическую зону, традиционные привычки питания – это далеко не весь перечень факторов, воздействующих на население и определяющих возрастные закономерности и структурные соотношения различных форм злокачественных новообразований. Многие факторы риска возникновения и развития новообразования обусловлены региональными особенностями условий жизни населения, стилем и правилами поведения людей, связанными с их религиозными убеждениями. Например, эпидемиологами замечено, что у людей, проживающих в жарких климатических условиях, чаще наблюдаются системные заболевания, обусловленные инициирующим влиянием вирусов и микроорганизмов (лейкоз, злокачественные лимфомы, рак носоглотки, рак печени, рак мочевого пузыря, а у людей отказавшихся от табакокурения и алкоголя по религиозным соображениям, отмечается низкий

уровень заболеваемости злокачественными опухолями губы, полости рта, гортани, легких, пищевода и желудка).

Уровень заболеваемости. По данным ВОЗ (2002 г.) ежегодно в мире регистрируется 10 млн. новых случаев злокачественных новообразований и более 6,2 млн. смертей от них. Уровень заболеваемости злокачественными новообразованиями среди населения всех стран и народов на пяти континентах мира неодинаков. Уровень заболевания в промышленно развитых странах значительно выше, чем в развивающихся. Это обусловлено существенными различиями в условиях жизни людей и более пожилым возрастным составом населения.

Стандартизированные показатели заболеваемости (мировой стандарт) во всем мире в 2002 году составили у мужчин 201,9$^0/_{0000}$, у женщин 157,8$^0/_{0000}$. В различных странах мира показатели заболеваемости у мужчин варьировались от 95-100$^0/_{0000}$ (Мали, Индия, Индонезия), до 300-405$^0/_{0000}$ (Канада, США, Германия, Венгрия, Чехия, Австралия), а у женщин от 90-120$^0/_{0000}$ (Египет, Китай, Вьетнам, Турция), до 250-300$^0/_{0000}$ (Дания, Нидерланды, Швеция, Новая Зеландия, Израиль).

В некоторых странах СНГ в 2003 году заболеваемость злокачественными опухолями на 100 000 населения составляла: в России – 315, Белоруссии – 351,9, Армении – 210,5, Республике Казахстан – 194,1, Молдове – 176,1, Грузии – 120,9, а смертность в России – 189,8, Белоруссии – 187,7, Армении – 135,6.

Среди мужского населения наиболее высокий уровень заболеваемости в промышленно развитых странах регистрируется: рак легкого, желудка, кожи, предстательной железы, толстой кишки. Среди женского: рак молочной железы, кожи, желудка, тела матки.

В структуре злокачественных новообразований в 2003 году первые три места у мужчин занимают в России и Белоруссии рак легкого, желудка, предстательной железы, Узбекистане – гемабластозы, желудка, легкого, Киргизии – легкого, желудка, печени, в Республике Казахстан – легкого, желудка, кожи. А у женщин во всех указанных республиках первое место занимает рак молочной железы, второе место в России, Белоруссии, Республике Казахстан – рак желудка, в Узбекистане и Киргизии – рак шейки матки, третье место в России – рак ободочной кишки, Белоруссии – рак тела матки, Республике Казахстан – рак шейки матки, Узбекистане – рак тела матки, Киргизии – рак желудка (М.И.Давыдов, Е.М.Аксель, 2005 г.).

В Республике Казахстан в 2003 году взято на учет 28 834 больных с впервые в жизни установленным диагнозом злокачественного новообразования, что составляет 194,1$^0/_{0000}$, тогда как в 1970 году интенсивный показатель равнялся 154,7$^0/_{0000}$. Повышение показателей заболеваемости связано не сколько с постарением населения, сколько с истинным ростом заболеваемости злокачественными новообразованиями. Рост заболеваемости лиц мужского пола происходит более существенно, чем женского. Заболеваемость отдельными формами злокачественных новообразований были разнородными. Начиная с 1970 года непрерывно растет заболеваемость раком легкого, молочной железы, прямой кишки, опухолями лимфатической и кроветворной ткани, в то же время отмечается значительное снижение заболеваемости раком пищевода, желудка, шейки матки.

Динамика заболеваемости злокачественными новообразованиями населения Республики Казахстан по основным локализациям за 1970-2003 гг. (на 100 000 жителей)

Локализация злокачественных новообразований	Число с впервые в жизни установленным диагнозом злокачественного новообразования				
	1970	1980	1990	2000	2003
заболеваемость по Республике	154,7	163,7	188,5	191,4	194,1
легкое	15,2	21,7	32,5	27,3	27,0
молочная железа	6,2	9,5	12,9	17,6	18,5
пищевод	25,7	20,3	15,0	11,2	10,3
желудок	32,8	26,7	24,2	20,9	19,6
злокачественные опухоли кожи	15,3	8,1	19,8	19,3	20,6
прямая кишка	2,7	4,6	6,1	7,0	8,0
шейка матки	12,4	9,1	6,9	6,8	8,0
опухоли кроветворной и лимфатической ткани	4,7	4,9	5,3	8,1	7,9

Злокачественные новообразования на территории Республики Казахстан распространены неравномерно. На протяжении последних 10 лет, наибольшие показатели (223,9-292,0$^0/_{0000}$) заболеваемости злокачественными новообразованиями регистрируются в Восточно-Казахстанской, Павлодарской, Северо-Казахстанской, Костанайской, Акмолинской и Карагандинской областях и в г. Алматы. Приоритетными формами злокачественных новообразований в этих областях являются рак легкого, желудка, молочной железы и кожи. Стабильно низкий уровень заболеваемости (100-136$^0/_{0000}$) отмечается в Южно-Казахстанской, Жамбылской, Мангистауской и Атырауской областях. В этих областях наибольший уровень заболеваемости отмечается раком желудка, пищевода, молочной железы и кожи.

В Республике Казахстан наиболее распространенной формой среди злокачественных новообразований является рак легкого, который в структуре онкологии с 1985 года занимает первое место. В период с 1970-2003 года заболеваемость выросла с 15,2$^0/_{0000}$ до 27,0$^0/_{0000}$, т.е. почти в 1,8 раза. Наибольший уровень заболеваемости и постоянный рост его наблюдается в областях, где бурно развивается металлургическая и угольная промышленности, меньший в областях с преобладанием сельскохозяйственной отрасли. В 2003 году самые высокие показатели заболеваемости отмечались в Восточно-Казахстанской (44,3$^0/_{0000}$), Павлодарской (42,5$^0/_{0000}$), Акмолинской (40,4$^0/_{0000}$), Карагандинской (33,4$^0/_{0000}$) областях, минимальные – в Южно-Казахстанской (12,0$^0/_{0000}$), Жамбылской (14,5$^0/_{0000}$), Алматинской и Мангистауской (15,9$^0/_{0000}$) областях.

Злокачественные новообразования кожи в структуре онкопатологии до 1990 года занимали третье место, а в последние годы переместился на второе место, составляя в 2003 году 20,6$^0/_{0000}$. Максимальный уровень заболеваемости наблюдается в г. Алматы (40,0$^0/_{0000}$), Восточно-Казахстанской (46,6$^0/_{0000}$), Карагандинской (28,0$^0/_{0000}$), Павлодарской (24,1$^0/_{0000}$), минимальный – в Мангистауской (4,8$^0/_{0000}$), Кызылординской (6,6$^0/_{0000}$), Атырауской (6,7$^0/_{0000}$).

Если заболеваемость раком желудка в 1970 году равнялась 32,8$^0/_{0000}$, то она к 2003 голу снизилась до 19,6$^0/_{0000}$ и занимает третье место в структуре онкопатологии. В Павлодарской, Костанайской, Восточно-Казахстанской, Карагандинской, Северо-Казахстан-

ской, Кызылординской областях заболеваемость раком желудка в 2003 году составляла от 21,6$^0/_{0000}$ до 28,0$^0/_{000}$. Самый низкий показатель в Алматинской, Актюбинской, Южно-Казахстанской и Жамбылской областях, колеблясь от 13,0$^0/_{0000}$ до 14,6$^0/_{0000}$.

Рак молочной железы, занимавший в 1970 году пятое место , в 2003 году переместился на четвертое место, составляя соответственно 6,4$^0/_{0000}$ и 18,5$^0/_{0000}$, т.е. вырос почто в три раза. В республике Казахстан наивысший показатель частоты рака молочной железы на 100 000 населения зарегистрирован в г. Алматы (31,6$^0/_{0000}$), Павлодарской (27,1$^0/_{0000}$), Карагандинской (26,4$^0/_{0000}$) областях и в г. Астане (24,9$^0/_{0000}$), а самый низкий – в Южно-Казахстанской (7,0$^0/_{0000}$), Атырауской (9,1$^0/_{0000}$), Кызылординской (10,1$^0/_{0000}$) областях.

Рак пищевода в течение длительного времени занимал второе место, уступая раку желудка. Если заболеваемость в 1970 году составляла 25,7$^0/_{0000}$, то к 2003 году она снизилась до 10,3$^0/_{0000}$ и занимает в структуре онкозаболеваемости пятое место. Высокий уровень заболеваемости отмечается в Кызылординской (31,5$^0/_{0000}$), Атырауской (20,2$^0/_{0000}$), Западно-Казахстанской (18,0$^0/_{0000}$) областях, низкий – в Костанайской (5,7$^0/_{0000}$), Северо-Казахстанской (6,6$^0/_{0000}$), Алматинской (7,3$^0/_{0000}$), Павлодарской (7,2$^0/_{0000}$) областях и в г. Алматы (5,9$^0/_{0000}$).

На протяжении последних 33 лет (1970-2003 гг.) показатели заболеваемости раком прямой кишки выросли почти в три раза (с 2,7$^0/_{0000}$ до 8,0$^0/_{0000}$) и в табеле о рангах онкопатологии занимает 6 место. В 2003 году максимальный уровень заболеваемости зарегистрирован в г. Алматы (14,3$^0/_{0000}$), Павлодарской (12,7$^0/_{0000}$), Восточно-Казахстанской и Костанайской (по 12,3$^0/_{0000}$), Северо-Казахстанской (12,2$^0/_{0000}$) областях, а минимальный – в Актюбинской (3,1$^0/_{0000}$), Жамбылской (3,3$^0/_{0000}$), Атырауской (3,8 $^0/_{0000}$), Южно-Казахстанской (4,3$^0/_{0000}$), Кызылординской (4,8$^0/_{0000}$) областях.

Рак шейки матки до 1995 года имел тенденции к снижению (с 12,4$^0/_{0000}$ до 6,8$^0/_{0000}$), а в последние годы наблюдается снова склонность к росту, составляя в 2003 году 8,0$^0/_{0000}$, и занимает седьмое место в ранге онкопатологии. Высокие показатели заболеваемости в 2003 году зарегистрированы в г. Алматы (12,6$^0/_{0000}$), Атырауской (12,9$^0/_{0000}$), Костанайской (10,5$^0/_{0000}$), Северо-Казахстанской (9,2$^0/_{0000}$) областях, низкие – Жамбылской (4,7$^0/_{0000}$), Южно-Казахстанской (5,4$^0/_{0000}$), Кызылординской (5,5$^0/_{0000}$) областях.

За 1970-2003 годы заболеваемость злокачественными новообразованиями лимфатической и кроветворной тканей выросла с 4,7$^0/_{0000}$ до 7,9$^0/_{0000}$. В 2003 году заболеваемость выше среднереспубликанского показателя наблюдалась в Северо-Казахстанской (11,9$^0/_{0000}$), Костанайской (11,5$^0/_{0000}$), Карагандинской (10,7$^0/_{0000}$), Западно-Казахстанской (10,6$^0/_{0000}$), Восточно-Казахстанской (10,2$^0/_{0000}$) областях в гг. Алматы (10,6$^0/_{0000}$) и Астана (9,8$^0/_{0000}$), ниже – в Южно-Казахстанской (4,0$^0/_{0000}$), Жамбылской (4,2$^0/_{0000}$), Кызылординской (4,8$^0/_{0000}$), Алматинской (5,1$^0/_{0000}$), Мангистауской (5,4$^0/_{0000}$) областях.

Таким образом, обзор заболеваемости злокачественными новообразованиями позволяет констатировать, что онкологические заболевания как в дальнем и ближнем зарубежье, так и на территории Республики Казахстан распространены неравномерно. Существуют значительные различия в уровне общей заболеваемости и отдельными формами злокачественными новообразованиями в различных странах, областях, причем различия между максимальными и минимальными показателями исчисляются десятками раз.

Смертность. В 2000 году смертность от злокачественных новообразований в мире составила 222,7$^0/_{0000}$. Высокий уровень (от 316$^0/_{0000}$ до 349$^0/_{0000}$) зарегистрирован в Чехии, Словении, Польше, Франции, Уругвае, низкий (от 136,7 $^0/_{0000}$ до 144,0$^0/_{0000}$) – в Индии, Индонезии, Мали, Египте. В дальнем зарубежье первые три места занимают рак легкого, желудка и печени.

В ближнем зарубежье смертность от злокачественных новообразований в 2003 году в России равнялась 199,3$^0/_{0000}$, Белоруссии 133,5$^0/_{0000}$, Республике Казахстан 124,9$^0/_{0000}$. В структуре смертности первое место в трех республиках занимает рак легкого, второе – рак желудка, а третье место в России – рак ободочной кишки, Белоруссии – гемабластозы, Республике Казахстан – рак пищевода. Прослеживается прямая зависимость уровня смертности от возраста. Среди лиц от 50 до 54 лет смертность от злокачественных опухолей составляет 190-345$^0/_{0000}$, от 60 до 64 лет – 362-881$^0/_{0000}$, 70-74 года – 806-1463$^0/_{0000}$.

Следует отметить, что в Республике Казахстан наибольший уровень смертности в 2003 году наблюдается в Восточно-Казахстанской (184,5$^0/_{0000}$), Северо-Казахстанской (165,5$^0/_{0000}$), Павлодарской (164,7$^0/_{0000}$), Карагандинской (164,0$^0/_{0000}$) областях. Ниже республиканского показателя зарегистрированы в Алматинской (81,9$^0/_{0000}$), Актюбинской (97,7$^0/_{0000}$), Атырауской (91,8$^0/_{0000}$), Жамбылской (88,6$^0/_{0000}$), Мангистауской (98,1$^0/_{0000}$) областях.

При отдельных локализациях злокачественных новообразований Восточно-Казахстанская область лидирует среди областей по смертности от рака легкого (39,0$^0/_{0000}$) и рака желудка (25,0$^0/_{0000}$), Кызылординская область – от рака пищевода (22,6$^0/_{0000}$), г. Алматы – от рака молочной железы (14,1$^0/_{0000}$), Карагандинская область – от рака шейки матки (6,9$^0/_{0000}$) и ободочной кишки (9,3$^0/_{0000}$).

3.4 Структура онкологической службы

Основными структурными подразделением онкологической сети является **онкологический диспансер**. Различают онкологические диспансеры: республиканский, краевой, областной, городской и межрайонный, которые находятся в ведении соответствующего министерства здравоохранения республики, краевого, областного и городского департамента здравоохранения. Онкологический диспансер является специализированным лечебным учреждением, организующим и осуществляющим онкологическую помощь населению на территории, определенной вышестоящими органами управления здравоохранения. Структура его определяется в соответствии с уровнем заболеваемости населения злокачественными опухолями и структурой онкологической патологии.

В структуре онкологического диспансера должны быть предусмотрены:

1) стационар, где функционируют хирургическое, гинекологическое, радиологическое, в случае необходимости узкопрофильные отделения (опухоли головы и шеи, урологическое, химиотерапевтическое и др.), а также операционный блок с койками послеоперационной интенсивной терапии;

2) поликлиника с отделением диспансеризации онкологических больных, где должны быть:

- кабинеты онкохирурга, онкогинеколога, радиолога, химиотерапевта и других узких специалистов;
- кабинеты эндоскопии;
- кабинеты рентгенодиагностики;

- кабинеты для проведения противоболевой и амбулаторной химиотерапии;
3) клинико-биохимическая, иммунологическая лаборатории;
4) централизованные цитологические и патоморфологические лаборатории;
5) организационно-методический кабинет.

Основными направлениями работы онкологического диспансера являются оказание высококвалифицированной специализированной лечебно-консультативной помощи больным в стационарных и амбулаторных условиях и своевременное направление онкологических больных (при недостаточности материальной базы) в научно-исследовательский институт онкологии и радиологии.

Основными задачами онкологического диспансера являются:

1. Обеспечение в полном объеме специализированной стационарной и поликлинической лечебно-консультативной помощи онкологическим больным на прикрепленной территории, которые включают:

- дообследование больных, направленных с подозрением на злокачественное новообразование учреждениями общей лечебной сети. Объем обследования заключается в проведении диагностических мероприятий, обеспечивающих уточнение диагноза, определение распространенности процесса и выработки плана лечения;

- оказание в полном объеме квалифицированной лечебной помощи больным злокачественными новообразованиями с использованием современных медицинских технологий, которое является одной из важнейших задач диспансера. Стандартными требованиями к лечебным мероприятиям являются: обеспечение оптимального воздействия на опухоль и ее метастатические очаги с максимальным щажением функции организма или органа; снижение показателей интра- и постоперационных осложнений, операционной и больничной летальности; увеличение 5-летней выживаемости до уровня ведущих клиник;

- проведение диспансерного наблюдения, восстановительного лечения больным после радикального лечения и с постлучевыми, лекарственными осложнениями.

2. Организационно-методическое руководство лечебно-профилактическими учреждениями соответствующей территории по вопросам ранней диагностики злокачественных опухолей и предраковых заболеваний и координация противораковых мероприятий, которые включают:

- анализ состояния онкологической помощи населению, эффективности профилактических мероприятий, диагностики, лечения и диспансерного наблюдения за онкологическими больными;

- систематический анализ показателей заболеваемости и смертности от злокачественных опухолей, составление статистических отчетов по утвержденным формам и представление их вышестоящему органу здравоохранения в установленные сроки;

- ведение территориального ракового регистра;

- разработка годового перспективного плана развития онкологической помощи населению и проведения противораковых мероприятий;

- организация и разработка проектов директивных документов органов управления здравоохранения, и территориальных стандартов объема медицинской помощи онкологическим больным, базовых программ обязательного медицинского страхования в части онкологии;

- изучение и внедрение в практику новых или усовершенствованных методов профилактики, диагностики и лечения онкологических больных, а также передовых форм организации онкологической службы, в том числе и зарубежных;

- организация и проведение симпозиумов, конференций, семинаров, выставок и т.д. по проблемам, входящим в компетенцию диспансера.

3. Внедрение в практику онкологических и других лечебно-профилактических учреждений новых медицинских технологий оказания медицинской помощи больным с онкологическими и предопухолевыми заболеваниями.

4. Экспертные функции, включающие в себя:

- анализ эффективности и качества лечебно-диагностической помощи онкологическим больным в специализированных и неспециализированных лечебно-профилактических учреждениях;

- изучения и анализ причин случаев поздней диагностики злокачественных опухолей, качества составляемых протоколов на случай выявления у больных запущенной формы злокачественной опухоли;

- анализ обоснованности диагноза злокачественной опухоли, указываемого в справках о смерти, выдаваемых медицинскими работниками.

5. Организация и проведение санитарно-просветительной работы среди населения по соблюдению здорового образа жизни. Профилактики онкологических заболеваний, которые включают в себя:

- усовершенствование врачей и средних медицинских работников онкологических учреждений на рабочих местах в диспансере, организация повышения квалификации врачей специалистов на циклах усовершенствования и специализации в институтах, через клиническую ординатуру и аспирантуру;

- повышение квалификации врачей основных клинических специальностей и средних медицинских работников лечебно-профилактических учреждений общей лечебной сети по вопросам профилактики и раннего выявления онкологической патологии с использованием различных форм обучения (краткосрочные семинары, курсы и т.д.);

- обеспечение прохождения врачами и средними медицинскими работниками онкологических учреждений аттестации на получение квалификационной категории в сроки, установленные действующими положениями;

- обеспечение получения сертификата специалиста врачами онкологами в установленном порядке.

6. Онкологический диспансер может являться клинической (учебной) базой научных и соответствующих кафедр образовательных учреждений и выполнять функции подготовки и повышение квалификации врачей-онкологов районного звена, врачей основных клинических специальностей и средних медицинских работников, а также базой производственной практики студентов, врачей-интернов медицинских вузов и учащихся медицинских училищ.

7. Главный врач онкологического диспансера, как правило, является внештатным главным онкологом края, области, города и отвечает за организацию онкологической помощи.

Первичное звено онкологической помощи, к которому относятся в сельской местности фельдшерско-акушерский пункт (ФАП) и семейная врачебная амбулатория (СВА), а в центральный районной и городских поликлиниках – смотровой кабинет и онкологические кабинеты или онкологические отделения.

ФАП и смотровой кабинет – первичные доврачебные подразделения в составе центральной районной (городской) консультативно-диагностической поликлиники, функции и обязанности их одинаковые. Это проведение профилактических мероприя-

тий (осмотр и обследование каждого пациента, обратившихся за медицинской помощью для раннего выявления злокачественных новообразований).

СВА является учреждением первого врачебного контакта пациента при обращении за медицинской помощью. Врач осуществляет осмотр и физикальное обследование визуально доступных органов, лабораторные и рентгенологические исследования, пункцию поверхностно расположенных опухолевидных образований с целью получения материала для цитологических исследований.

При обнаружении опухоли, опухолевидного образования, возникновении подозрения на злокачественную опухоль больного из ФАП, смотровых кабинетов, СВА направляют на консультацию к районному онкологу.

Онкологические кабинеты и онкологические отделения

Первичным звеном в структуре онкологической службы является онкологический кабинет или онкологическое отделение. Они организуются в составе поликлиник (поликлинических отделений) городских и центральных районных больниц в соответствии с действующими штатными нормативами. Врач онкологического кабинета (отделения) подчиняется главному врачу поликлиники, а в организационно-методическом отношении – главному врачу онкологического диспансера и отвечает за состояние онкологической помощи населению прикрепленного района. На должность врача онкологического кабинета назначается врач, имеющий специальную онкологическую подготовку и имеющий сертификат. При наличии в районе нескольких онкологических кабинетов на одного из врачей возлагается функции районного онколога. Врач онкологического кабинета (отделения) должен владеть методами экстренной помощи при осложнениях опухолевого заболевания и методами организации онкологической службы районного звена, клинического обследования для диагностики злокачественных опухолей.

Основной задачей онкологического кабинета (отделения) является организация противораковых мероприятий, проводимых общей лечебной сетью, проведение учета и диспансерного наблюдения и реабилитации онкологических больных, оказание медицинской помощи больным злокачественными опухолями по рекомендации онкологических учреждений.

В соответствии с этим врач онкологического кабинета (отделения) поликлиники проводит:

- первичный и консультативный приемы больных, обращающихся по поводу злокачественных и доброкачественных опухолей, а также предопухолевых заболеваний:
- организует госпитализацию больных, страдающих злокачественными опухолями, для проведения специального, паллиативного и симптоматического лечения, анализ причин отказа в госпитализации;
- осуществляет учет всех больных, страдающих злокачественными опухолями, проживающих на территории деятельности кабинета (отделения) и следит за направлением извещений (форма № 90/У) о них в онкологический диспансер;
- осуществляет диспансеризацию больных злокачественными опухолями и облигатными формами предраковых заболеваний;
- в контрольных картах (форма № 030-6/У) отмечает сроки осмотров, пребывание на стационарном лечении, сведения о проведенном лечении;
- анализ и разбор диагностических ошибок с врачами амбулаторно-поликлинических учреждений, приведших к запущенности (форма № 027-2/У) один раз в месяц;

- осуществляет патронаж на дому всех нуждающихся в нем больных, за исключением больных IV клинической группы, которых посещают и проводят симптоматическое лечение участковые врачи и медицинские сестры, а районный онколог оказывает им консультативную помощь;

- осуществляет амбулаторную химио- и гормонотерапию по рекомендации вышестоящих онкологических учреждений;

- оказание экстренной помощи при осложнениях онкологического заболевания, в лечении выраженного болевого синдрома;

- ежемесячно посещает ЗАГС и берут список умерших больных на территории деятельности кабинета (отделения);

- организует и осуществляет методическую помощь по организации профилактических осмотров, диспансеризации больных с предраковыми заболеваниями поликлиники силами медицинских работников поликлиники;

- проводит санитарно-просветительную противораковую пропаганду среди населения района путем проведения бесед, выступлением по радио, выпуском стенгазет и т.д.;

- ежемесячно, ежеквартально, за полугодие и в конце года онкодиспансеру дает отчет о проделанной работе.

Смотровые кабинеты

Смотровой кабинет является структурным подразделением городской, центральной районной поликлиники или поликлинических подразделений соответствующих больниц. В нем работает средний медицинский работник, чаще акушерка, прошедшая специальную подготовку по диагностике злокачественных опухолей и предопухолевых заболеваний визуально-доступной локализаций. Кабинет работает в 2 смены.

Основными задачами работы смотрового кабинета являются:

- проведение профилактических осмотров населения, преимущественно женщин, на соответствующей территории с целью выявления злокачественных новообразований и предопухолевых заболеваний женских половых органов, молочной железы, кожных покровов, губы и полости рта, щитовидной железы и прямой кишки, а с 1999 года предусмотрено проведение профилактических осмотров не только женщин, но и мужчин. В зависимости от численности обслуживаемого населения, в соответствии с нормативами, смотровые кабинеты должны функционировать как самостоятельно мужские или женские кабинеты, либо по смешанному типу (осмотр обоего пола);

- учет прошедших осмотр путем записи в книге лиц, подлежащих целевым медицинским осмотрам (учетная форма 048/У);

- направление лиц с выявленной патологией к соответствующему специалисту поликлиники для уточнения диагноза и организации лечения;

- проведение санитарно-просветительной и разъяснительной работы среди женщин старше 30 лет, посещающих поликлинику.

В смотровом кабинете:

- осматривают кожу, нижнюю губу, наружные половые органы, молочную и щитовидную железу;

- выполняют бимануальное влагалищное исследование, а у женщин старше 30 лет дополнительно пальцевое исследование прямой кишки;

- осматривают шейку матки в зеркалах, берут у всех мазки из шейки матки, а у рожавшей женщин из цервикального канала, делают отпечатки на предметном стекле и микропрепарат отправляют в цитологическую лабораторию; если имеются длитель-

но не заживающие язвы или эрозии на коже, слизистой оболочке губы и ротовой полости, молочной железе, кровянистые выделения из соска также делают отпечатки на предметном стекле для последующего цитологического исследования;

- фамилии осмотренных в смотровом кабинете заносят в специальный журнал, а во вкладыше к амбулаторной карте делают отметку о проведенном осмотре;

- женщин, у которых при осмотре обнаружено или заподозрено заболевание женских половых органов, акушерка направляет на консультацию к гинекологу, лиц с патологией других органов и тканей – к онкологу или к хирургу.

3.5 Общая характеристика состояния онкологической помощи в Республике Казахстан за 2004 год

По данным Ж.А.Арзыкулова с соавт. (2005), онкологическая служба Республики Казахстан в 2004 году была представлена Казахским НИИ онкологии и радиологии, 17 онкологическими диспансерами (13 областных, 2 региональных, 2 городских), 2 онкологическими отделениями и 247 онкологическими кабинетами. Число развернутых онкологических и радиологических коек составило 3260, из них 79,9% развернуто в онкологических диспансерах. Обеспеченность специализированными койками на 10000 населения составила 2,2 (норматив 3,0).

В отчетном году в РК работали 363 онколога и 111 радиологов. Оснащенность онкологических организации современными оборудованием и аппаратурой еще недостаточна.

В РК онкологическими организациями за 2004 год взято на учет 28583 человека (194,2$^0/_{0000}$), впервые заболевших злокачественными опухолями, а смертность составила 120,5$^0/_{0000}$.

В структуре заболеваемости на первом месте находится рак легкого (26,0$^0/_{0000}$), на втором – рак молочной железы (20,3$^0/_{0000}$), третьем – рак желудка (20,0$^0/_{0000}$), четвертом – рак кожи (19,9$^0/_{0000}$), а в структуре смертности – соответственно рак легкого (20,8$^0/_{0000}$), рак желудка (15,8$^0/_{0000}$), молочной железы (8,8$^0/_{0000}$), пищевода (8,4$^0/_{0000}$).

В 2004 году удельный вес выявления злокачественных новообразований при профилактических осмотрах составил 15,6%, в структуре которой первые три места занимает рак молочной железы, кожи и легкого.

Доля лиц с I-II стадией злокачественных новообразований среди больных впервые в жизни установленным диагнозом составила 38,2%, из них высокую долю занимают рак губы, кожи, шейки матки, наименьший процент составили рак желудка, легких, пищевода, ободочной кишки.

Удельный вес IV стадии злокачественных новообразований составила 17,7%, высокая доля запущенности выявлена при раке внутренних локализаций, желудка – 30,8%, ободочной кишки – 24,6%, легких – 20,5%, яичника – 22,7%.

В связи с этим смертность на 1-ом году жизни с момента установления диагноза злокачественного новообразования составила 28,9%, что превышал долю больных с IV стадией в 1,6 раза.

В 2004 году из 28583 первично выявленных больных только 16178 (56,6%) закончили специальное опухолевое лечение, среди них удельный вес хирургического метода составил 28,9%, комбинированный и комплексный – 27,2%, 43,9% больных подверглись консервативным методам лечения.

Вышеперечисленные качественные показатели онкологической службы Республики Казахстан свидетельствуют, что несмотря на прогрессивные усилия, уровень оказания медицинской помощи онкологическим больным все еще не соответствует современным требованиям.

Недостаточное финансирование онкологической службы не позволяет, с одной стороны, в необходимом объеме обеспечить онкологические учреждения химиотерапевтическими и радиофармацевтическими препаратами, современными аппаратами для лучевой диагностики и терапии, радиоактивными источниками для аппаратов лучевой терапии, что способствует отсроченности внедрения новых медицинских технологий и значительно снижает эффективность лечения больных злокачественными опухолями.

С другой стороны, нет четкого взаимодействия онкологических диспансеров, кабинетов с общей лечебной сетью лечебно-профилактических учреждений в проведении мероприятий по профилактике, диагностике, лечению предопухолевых и опухолевых заболеваний. Диспансеризация больных с хроническими и предопухолевыми заболеваниями осуществляется в крайне низком уровне, поэтому лишь 10-15% больных со злокачественными опухолями выявляются при профилактических осмотрах.

В-третьих, в клинической онкологии остро стоит вопрос о ранней диагностике, успех которой зависит от квалифицированной работы не только онкологов, но и врачей общей лечебной сети. Именно от них зависит активное выявление и своевременное направление больных в онкологическое учреждение.

Одним из действенных путей повышения онкологических знаний является совершенствование медицинского образования: оптимизация обучения студентов, врачей-интернов медицинских вузов и постоянное повышение уровня теоретической подготовки и онкологических знаний врачей общей лечебной сети и врачей узких специальностей (стоматологов, дерматологов, эндокринологов, урологов и др.), воспитание у них онкологической настороженности и принцип строгой последовательности и методичность обследования больного.

Для оказания квалифицированной онкологической помощи населению онкологическая служба должна располагать сетью онкологических учреждений с соответствующим материально-техническим обеспечением, подготовленными кадрами, четкого взаимодействия с лечебно-профилактическими учреждениями общей лечебной сети.

Для борьбы со злокачественными опухолями в Республике Казахстан с 1960 года функционирует Казахский научно-исследовательский институт онкологии и радиологии, во всех областях имеются онкологические диспансеры, в двух медицинских университетах, 5 академиях и в Алматинском институте усовершенствования врачей работают кафедры и курсы онкологии. Для освещения научных достижений, обобщения кооперативных исследований, наблюдений, дискуссии с 2002 года издается журнал "Онкология, рентгенология и радиология Казахстана", функционирует республиканское научно-медицинское общество онкологов, рентгенологов и радиологов, кроме того, специалисты в области клинической онкологии могут найти много полезной информации в российских медицинских журналах: "Вопросы онкологии", "Российский онкологический журнал", "Детская онкология", "Практическая онкология", "Клиническая онкология".

В последние годы ознаменовались развитием компьютерных технологий, интернета, появились сайты, онкосерверы, которые являются новейшими формами научно-практического общения со специалистами ближнего и дальнего зарубежья.

3.6 Использованная литература

1. Абдрахимов Б.Е. Злокачественные новообразования и медико-социальные аспекты противораковой борьбы в Республике Казахстан. Алматы, 1996, 224 с.

2. Аксель Е.М. Показатели состояния онкологической помощи населению России и странах СНГ в 2003 г. В сб.: «Злокачественные новообразования в России и странах СНГ в 2003 г.» под ред. М.М.Давыдова, Е.М.Аксель, ГУРОНЦ им. Н.Н.Блохина РАМН. М., Медицинское информационное агентство, 2005, с. 97-210.

3. Арзыкулов Ж.А. Онкологическая помощь населению республики Казахстан. Современная ситуация и перспективы. Материалы IV съезда онкологов, рентгенологов и радиологов РК (13-14 сентября 2001 г.). Алматы, 2001, с. 4-6.

4. Арзыкулов Ж.А.,Сейтказина Г.Ж., Махатаева А.Ж.,Игисинов С.И. Состояние онкологической помощи населению РК в 2004 году. В сб.: Показатели онкологической службы РК за 2004 год (статистические материалы), Алматы, 2005, 66 с.

5. Ганцев Ш.Х. Современные проблемы онкологии. В кн.: "Онкология", М., 2004, с. 18-38.

6. Двойрин В.Н., Сагайдак В.Н. Статистика злокачественных опухолей. В кн.: Справочник по онкологии, Москва «Каппа», 1996, с. 42-48.

7. Мерков А.М., Поляков Л.М. Санитарная статистика. Ленинград, 1974, 384 с.

8. Мишура В.И., Шабашова Н.Я., Бармина Н.М. Онкологический диспансер. М., Медицина, 1982. 190 с.

9. Организация онкологической помощи. Материалы I съезда онкологов СНГ. 3-6 декабря 1996. Часть I. М., 1996, с. 7-26.

10. Сборник официальных указаний по организации онкологической помощи. М., "Медицина", 1985. 208 с.

11. Трапезников Н.Н., Шайн А.А. Организация онкологической помощи. В уч.: Онкология, М., Медицина, 1992. с. 72-85.

12. Чиссов В.И., Сидоренко Ю.С., Старинский В.В. и др. Проблемы организации онкологической помощи на современном этапе.// Вопросы онкологии. 1995, № 2, с. 11-18.

13. Шабашова Н.Я., Дьяченко О.Т., Мерабишвили В.М. Организация противораковой борьбы в СССР. В рук.: "Общая онкология" под ред. Н.П.Напалкова, Л., "Медицина", 1989, с. 269-280.

14. Ferley J., Bray F., Pisanı P. and Parkın M. – Cancer Incidence, Mortality and Pzevalence Worldwide. GLOBOCAN, 2000 IARC Press. Lyon, 2001.

Картограмма распространенности злокачественных новообразований в Республике Казахстан
(2000-2003 годы, обычные показатели на 100000 населения)

Глава 4

ОРГАНИЗАЦИЯ ОНКОЛОГИЧЕСКОЙ ПОМОЩИ НАСЕЛЕНИЮ

4.1 Диспансерный принцип организации онкологической помощи

4.2 Первичная профилактика

4.3 Вторичная профилактика

4.4 Выявление больных со злокачественными новообразованиями

4.5 Система учета и учетная документация онкологической службы

4.6 Клинические группы в онкологии

4.7 Общие принципы лечения злокачественных новообразований

4.8 Диспансеризация онкологических больных

4.9 Противораковая санитарно-просветительная работа среди населения

4.10 Использованная литература – 22 источника

4.1 Диспансерный принцип организации онкологической службы

Ещё в 1926 году Н.Н.Петровым впервые был поднят вопрос о целесообразности организации онкологической службы по диспансерному принципу, что легло в основу современной системы организации онкологической помощи населению СНГ и в том числе в Республике Казахстан.

Диспансерный принцип организации онкологической службы включает в себя следующие 6 принципиальных положений:

1. Первичная профилактика злокачественных новообразований.
2. Вторичная профилактика злокачественных новообразований.
3. Активное выявление больных со злокачественными новообразованиями и взятие их на диспансерный учет.
4. Оказание квалифицированной и специализированной лечебно-консультативной помощи всем выявленным онкологическим больным.
5. Диспансерное наблюдение и реабилитация онкологических больных.
6. Проведение среди населения широкой санитарно-просветительной противораковой пропаганды.

Каждое из перечисленных положений имеет свои четкие задачи и ответственных исполнителей.

4.2 Первичная профилактика

Под первичной профилактикой злокачественных новообразований следует понимать активное выявление экзогенных и эндогенных факторов, способствующих возникновению злокачественных опухолей и устранение или ослабление их действий на организм человека. Выявлением этих факторов занимаются санитарно-эпидемиологические службы района, города, области и республики, научно-исследовательские институты и лаборатории гигиенического профиля, а над устранением выявленных канцерогенных факторов по предписанию специалистов санитарно-гигиенической службы занимаются промышленно-производственные предприятия и органы управления на местах.

Среда обитания человека представлена бесчисленным количеством канцерогенных веществ, которые обладают способностью взаимодействовать друг с другом, активизироваться в благоприятных химических и биологических условиях, взаимопревращаться и длительное время сохраняться в любой органической и неорганической среде. В настоящее время известна обширная группа канцерогенов, в число которых входят химические соединения экзогенного и эндогенного происхождения, продукты жизнедеятельности растений и грибов (афлотоксины), микробы (Helicobacter pylori), вирусы (гепатита, герпеса и папилломы, Т-клеточной лейкемии), а также ультрафиолетовые и радиоактивные излучения.

Самые распространенные химические вещества с наибольшей канцерогенной активностью следующие:

- Полициклические ароматические углеводороды (ПАУ) 3-4 бенз(а) пирен, 20-метилхолантрен и др.;
- Ароматические амины и амиды, химические красители;

• Нитрозоединения – алифатические циклические соединения с обязательной аминогруппой в структуре – нитрозометилмочевина, диэтилнитрозамин, соли азотной кислоты (нитраты, нитриты);

• Прочие (эпоксиды, металлы, пластмассы).

Основными источниками распространения канцерогенов являются промышленные предприятия черной и цветной металлургии, химической, нефтяной, газовой, угольной, целлюлозно-бумажной промышленности, предприятия сельского и коммунального хозяйства. Канцерогенные вещества, загрязняющие атмосферный воздух, в организм человека поступают ингаляционным путем, водные и пищевые загрязнения – перорально.

К канцерогенам эндогенного происхождения относятся гормоны внутренней секреции, вырабатываемые в результате неправильного функционирования гипотоламо-гипофизарно надпочечниковой и симпатоадреналовой систем. Патологическая активность эндокринных желез, нарушение регулирующей функции нервной системы и сдвиг метаболических процессов в тканях и органах организма способствуют образованию эндогенных канцерогенных веществ.

Первичная профилактика злокачественных новообразований направлена на своевременное выявление и устранение вышеуказанных канцерогенных факторов, уменьшения их влияния на организм человека, повышение сопротивляемости организма. Она осуществляется с помощью индустриальных, гигиенических мер, а также путем коррекции биохимических, иммунобиохимических и возрастных нарушений человека.

Индустриальный путь профилактики злокачественных новообразований состоит в строительстве и усовершенствовании таких предприятий, городов, двигателей, рабочих и жилых помещений, где человек имел бы минимальный контакт с вредными влияниями бластомогенных факторов. Технология должна предусматривать переработку вредных продуктов в безвредные, утилизацию отходов, строительство очистных сооружений, предохраняющих воздух, воду и почву от загрязнения бластомогенными веществами, размещение промышленных предприятий за пределами городской черты, расширение зон зеленых насаждений, создание замкнутых производственных циклов.

Гигиенический путь профилактики злокачественных опухолей состоит в создании условий жизни и труда, способствующих оптимальному протеканию нормальных физиологических процессов. Наиболее надежный путь профилактики – полное устранение воздействия канцерогенных факторов. Однако, там где невозможно устранение, в частности, на промышленных предприятиях и зонах движения автомобильного транспорта и повышенной радиоактивности, требуется гигиеническое регламентирование и соблюдение безопасных или предельно допустимых доз и концентраций канцерогенов путем становления предельно допустимой дозы (ПДД) и предельно допустимой концентраций (ПДК). Для каждого вида канцерогенных факторов существуют свои ПДД и ПДК.

Приоритетной задачей является борьба с курением, так как экспертами ВОЗ на основании гигиенических исследований установлено, что в табачном дыме содержатся полициклические ароматические углеводороды (ПАУ)-3-4 бен(а) пирен, ароматического амина, нитрозоамины, радиоактивные элементы, полоний – 210, радий, а также коканцерогены, эфирные масла, которые усиливают эффект истинных канцерогенов. Поэтому отказ от курения является оптимальным средством индивидуальной профилактики рака легких.

Производственные процессы, сопряженные с высокой канцерогенной опасностью (по данным Международного Агентства по исследованию рака – МАИР)

Вид производства	Группа канцерогенности	Основные канцерогенные агенты	Поражаемые органы
Деревообрабатывающая промышленность	1	деревянная пыль, хлорфенолы, креозоты	полость носа, желудок, легкое, лимфатическая ткань, мягкие ткани
Кожевенная промышленность	2А 2Б	кожевенная пыль, дубильные вещества, красители	полость носа, легкое, лимфатическая ткань, желудок
Изготовление мебели	1	деревянная пыль, лаки, клеи, краски	легкое, полость носа, органы системы пищеварения
Целлюлозно-бумажная промышленность	1А	бумажная пыль, окислители, хлоросодержащие органические соединения	лимфатическая ткань, легкое, ротовая полость, глотка
Производство и ремонт обуви	1	кожевенная пыль, растворители, красители, клеи	кроветворная и лимфатическая ткань, носовая полость, мочевой пузырь
Парикмахерская деятельность	1	красители, аэрозольные стимуляторы	легкое, молочная железа, гортань, пищевод, шейка матки, мочевой пузырь
Резиновая промышленность	1	эластомеры, наполнители, вулканизирующие агенты, пигменты, минеральные масла, тальк, альдегиды, нитрозамины, сажи, растворители, мономеры	мочевой пузырь, легкое, желудок, кроветворная и лимфатическая ткань, кожа, кишечник, предстательная железа
Производство алюминия	1	полициклические ароматические соединения, фториды	лимфатическая ткань, легкое, мочевой пузырь, поджелудочная железа
Газификация угля	1	полициклические ароматические соединения	кожа, мочевой пузырь
Производство кокса	1	полициклические ароматические соединения	кожа, легкое, мочевой пузырь
Выплавка чугуна и стали	1	полициклические ароматические соединения, хром, никель, фенол, формальдегиды, амины	легкое, органы системы пищеварения, мочевой пузырь
Электронная промышленность	2А	тяжелые металлы, растворители, активные реагенты	кожа, кроветворная и лимфатическая ткань
Сельскохозяйственное производство	2А	гербициды, инсектициды, выхлопные газы, минеральные масла, инсоляция, микотоксины, фунгициды, пыль, фертилизаторы, вирусы животных	кожа, кроветворная и лимфатическая ткань, легкое, мягкие ткани, губа, мозг, предстательная железа
Строительная промышленность	1	асбест и др. минеральные волокна, кремний, пыль, красители, растворители	легкое, мочевой пузырь, желудок, прямая кишка, кроветворная ткань
Добыча полезных ископаемых	1	угольная пыль, разол	легкое, гортань

Основные промышленные предприятия, расположенные на территории областей РК с высокой заболеваемостью злокачественными новообразованиями (данные 2004 г.)

1) ***Восточно–Казахстанская область*** – 44 предприятия – (Заводы: Казцик, свинцовый, Ульбинский металлургический, строительство и деревообработка, СИЯП, электроэнергетический комплекс и т.д.).

2) ***г. Алматы*** – загрязнение воздуха выхлопными газами, свинцом, диоксидом серы, азота, нефтепродуктами, толуолом, молибденом, ртутью, бериллием, бензозаправки, строительство и т.д.

3) ***Северо-Казахстанская область*** – 37 предприятий – (ПЗТМ, Мунаймаш, Север-Газ, Промгаз, строительство, дерево и металлообработка, электроэнергетический комплекс и т.д.).

4) ***Павлодарская область*** – 32 предприятия – Алюминий Казахстан, Казхром, Казахстантрактор, Майкаинзолото, угольная промышленность, Нефтехимический завод, дерево и металлообработка и т.д.).

5) ***Карагандинская область*** – – 17 предприятий – (металлургический комбинат, Казахмыс, угольная промышленность, электроэнергетический комплекс и т.д.).

6) ***Акмолинская область*** – 10 предприятий – (Васильковский ГОК, Казсабтон, урановые рудники, Кокшетаунеруд, уранперерабатывающий завод и т.д.).

7) ***Костанайская область*** – 9 предприятий – (ССГПО, КБРУ, ТБРУ, Лисаковскрудстрой, машиностроение, дерево и металлообработка, производство стройматериалов, шиноремонтный завод и т.д.).

Важной мерой индивидуальной профилактики злокачественных опухолей является качество и сбалансированность питания, отсутствия в них канцерогенных веществ. Эпидемиологами установлено, что чрезмерное в калорийном отношении питание (за счет жиров животного происхождения) и ожирение способствует возникновению рака толстой кишки, молочной железы, поджелудочной железы и других органов. В то же время эндокринологи отмечают, что ожирение, как один из компонентов нарушения обмена веществ, в сочетании с диабетом и нарушением процессов обратной связи между гипоталамусом, гонадотропными гормонами и инсулином играют двойную роль: стимулировать опухолевый рост, а гормоны и холестерины самостоятельно становятся активными канцерогенами. Уменьшение потребления животных жиров ниже 30% ведет к снижению уровня эстрогенных гормонов и холестерина.

Для снижения риска онкологических заболеваний необходимо повышение потребления фруктов и овощей, богатых содержанием витаминов, клетчатки и минеральных веществ и меньше жиров. Волокнистая растительная пища стимулирует моторику кишечника, адсорбирует метаболиты жирных кислот, эстрогенов.

Большое значение в химиопрофилактике злокачественных опухолей придается витаминам А, С и группы В, среди которых витамин А препятствует накоплению канцерогенов в организме, стимулирует иммунную систему организма, а витамин С рассматривается как антиоксидант и иммуномодулятор, уменьшающий воздействие канцерогенов на клетки. Среди микроэлементов в профилактике рака важную роль играют селен и кальций, недостаток которых ведет к увеличению частоты рака и усилению процессов метастазирования.

Большое значение имеет технология приготовления пищи. В них не следует вводить нитраты, вместо коптильного дыма нужно использовать коптильные препараты, при варке продуктов следует термическую обработку сочетать с вакуумированием. В консервированные продукты необходимо добавлять аскорбиновую кислоту. Желательно ограничить прием жареной и слишком горячей пищи, маринадов и копченостей.

Таким образом, с помощью только индивидуальных санитарно-гигиенических и биохимических мер, отказа от вредных привычек и создания оптимальных условий течения физиологических процессов в организме человека можно снизить заболеваемость раком на 70-80%.

4.3 Вторичная (клиническая) профилактика злокачественных опухолей

Под вторичной (клинической) профилактикой следует понимать своевременное выявление больных, уже имеющих хронические предраковые заболевания, взятие их на диспансерный учет по первой I "Б" клинической группе и оказанием им адекватной лечебно-оздоровительной помощи с тем, чтобы на их фоне в дальнейшем не возникла злокачественная опухоль.

В настоящее время твердо установлено, что возникновение злокачественной опухоли под влиянием самых разнообразных канцерогенных факторов возникает не сразу. Обычно злокачественным опухолям предшествуют местные хронические заболевания – воспалительные изменения с тканевой и клеточной деструкцией или доброкачественные опухоли, которые в дальнейшем при длительном существовании могут

в результате накопления постепенных и незаметных количественных изменений неожиданно перейти к новому состоянию – злокачественности.

На основании экспериментальных и клинических наблюдений возникло учение о предраковых заболеваниях, к которым принадлежат:

a. нарушение эмбриогенеза (родинки, невриномы, тератоиды);

b. очаговая гиперплазия с атипичным ростом эпителия на почве эрозий, полипов, папиллом, хронических воспалительных процессов слизистых оболочек и кожных покровов, рубцующиеся язвы с явлениями пролиферации;

c. дисгормональные процессы – зоб, мастопатии, эндометрит, аденомы предстательной железы и т.д.;

d. паразитарные заболевания (описторхоз,бильгарциоз);

e. дистрофические заболевания (цирроз печени, крауроз и др.).

Понятие предракового заболевания рассматривается как патологический процесс, развивающийся в организме под влиянием различных канцерогенных веществ, воздействующих на ткани, органы и организм в целом. Только при определенных условиях, постоянном и длительном воздействии вредоносных факторов, эти изменения приобретают стойкий характер и сопровождаются нарушением тканевой и клеточной структуры, изменением типа обмена в сторону злокачественных опухолей.

Отсюда ясно, что между действием повреждающего начала и проявлением злокачественной опухоли проходит значительный промежуток времени, характеризующийся развитием ряда воспалительных и дистрофических процессов, именуемых предраковым состоянием. Вероятность развития злокачественной опухоли тем выше, чем интенсивнее выражены морфологические изменения с пролиферацией и структурным атипизмом клеток, называемых дисплазией. При своевременном выявлении и проведении соответствующего лечения эти диспластические изменения обратимы, что является основанием для проведения клинической профилактики злокачественных опухолей.

В зависимости от вероятного развития рака предраковые состояния или заболевания делят на облигатные и факультативные.

Облигатный (угрожающий) предрак – стадия ранней онкологической патологии, которая рано или поздно трансформируется в рак. Наряду с характерной клинической картиной на определенных этапах онкогенеза эта форма обычно имеет определенное морфологическое выражение: пласт многослойного плоского или цилиндрического эпителия частично замещен анаплазированными недифференцированными клетками.

Факультативный предрак – заболевание, при котором рак развивается относительно редко, но безусловно чаще, чем у здоровых людей.

В связи с высокой опасностью перехода в рак больных облигатными предраковыми заболеваниями наблюдает онколог по 1 "б" клинической группе и часть из них подлежат хирургическому лечению. Если оно невозможно, то обязательное наблюдение онколога и проведение комплекса профилактических мероприятий. Например, при колезной язве желудка показана резекция желудка, а при пигментной ксеродерме рекомендуется регулярный осмотр поверхности кожи, назначение защитных мазей, витаминов, больной должен избегать инсоляции.

Диспансеризация и лечение больных с факультативными предраковыми заболеваниями осуществляется дифференцированно по 1 "б" клинической группе в зависимости от характера и локализации патологического процесса. Если лечение может быть достигнуто хирургическим вмешательством или лучевым методом, больного направ-

ляют в онкологический диспансер. Больных с предраковыми заболеваниями внутренних органов наблюдают и лечат консервативно терапевты, подвергая периодически углубленным обследованиям (не менее 1 раз в год). Лица, страдающие факультативными предраковыми заболеваниями других органов, подвергаются диспансеризации у врачей соответствующей специальности. Таким образом, у каждого специалиста свой очерченный круг предраковых состояний для диспансерного наблюдения и проведения лечебно-оздоровительных мероприятий.

К методам лечения предраковых заболеваний относятся хирургический, электрокоагуляционный, лучевой (рентгенотерапия), биологический и медикаментозный. Так, например, воспаленные родинки, доброкачественные опухоли, изъязвленные рубцы и трещины должны быть удалены хирургическим или лучше электрокоагуляционным методом, используя эндоскопические аппараты; эрозии шейки матки также подлежат электрокоагуляционному методу лечения; такие заболевания губы и кожи, как хейлиты, базалиомы, излечиваются рентгеновскими лучами. Биологический метод лечения предраковых заболеваний может быть осуществлен путем применения гормональных препаратов (андрогены – при мастопатиях, эстрогены – при аденомах предстательной железы, эльтироксин – при диффузном аденоматозном зобе).

Наглядным примером о возможности вторичной профилактики рака шейки матки и рака пищевода является активное выявление и лечение больных с предраковыми заболеваниями. Так, благодаря правильной организации профилактической работы смотровых кабинетов и женской консультации, а также проведения врачами-гинекологами оздоровительных методов лечения больных с предраковыми заболеваниями шейки матки в СССР с 1970 по 1990 годы отмечалось существенное снижение заболеваемости раком шейки матки с 14,0$^0/_{0000}$ в 1970 году, (в Республике Казахстан соответственно с 12,4$^0/_{0000}$ до 9,1$^0/_{0000}$ в 1990 году), до 6,9$^0/_{0000}$ одновременно увеличился удельный вес больных раком шейки матки, выявленных в 0-I стадии в СССР до 42,1%, в РК до 34,8%.

С учетом высокой заболеваемости раком пищевода в Республике Казахстан сотрудниками Казахского НИИ онкологии и радиологии в 1981 году была разработана научно-производственная программа "Эзофагит", утвержденная приказом № 780 Минздрава Казахской ССР. Она предусматривала, путем организации целенаправленных профилактических комплексных осмотров, выявлять больных, страдающих хроническими рефлюкс-эзофагитами, и проводить им комплексное лечение, включающее внутрипищеводное капельное введение того или иного стимулятора репаративной регенерации. В это время самая высокая заболеваемость раком пищевода отмечалась в Атырауской области (85,2$^0/_{0000}$). Атырауским филиалом КазНИИОиР с 1981 по 1986 гг. активно выявлено 1119 больных эзофагитом. Все больные взяты на диспансерный учет и им проводилось комплексное лечение путем радомизации. Некоторым больным с тяжелой формой эзофагита лечение проводилось многократно (до 8 курсов) с эндоскопо-цитологическим контролем. На протяжении 5 лет установлено, что среди больных, леченных общепринятым лекарственным комплексом без репарантов, рак пищевода развился в 1,25% случаев, а среди леченных репарантами – в 0,31% случав, т.е. отмечалось 4 кратное снижение заболеваемости раком пищевода (Х.А.Абисатов, 1986). В последующем аналогичная работа проводилась в Кызылординской и Семипалатинской и других областях. Благодаря этому заболеваемость раком пищевода в РК за 30 лет (1970-2000 гг.) снизилась с 25,7$^0/_{0000}$ до 11,2$^0/_{0000}$, а в Атырауской области – соответственно с 85,2 до 26,5 на 100000 населения.

Таким образом, выявление и своевременное лечение больных с предраковыми заболеваниями является пока ещё единственной действенной формой вторичной профилактики злокачественных новообразований. Методы диагностики предраковых заболеваний и злокачественных опухолей принципиально идентичные, о чем будет изложено ниже.

4.4 Выявление больных со злокачественными новообразованиями и предраковыми заболеваниями

Больные со злокачественными новообразованиями и предраковыми заболеваниями выявляются:

1. *При самостоятельном обращении больных* к врачу поликлиники с наличием тех или иных симптомов злокачественных опухолей или предраковых заболеваний. Это самый пассивный путь диагностики, так как злокачественные новообразования, особенно внутренней локализации, в начальных стадиях развития не беспокоят больных, поэтому они не идут к врачам, а большинство больных, страдающих предраковыми заболеваниями, не состоят на диспансерном учете, им не проводятся надлежащие лечебно-оздоровительные мероприятия. В связи с этим удельный вес больных со злокачественными опухолями, ежегодно среди впервые в жизни установленным диагнозом, в республике составляет 85-87% и у 60-70% больных диагноз устанавливается в III-IV стадии опухолевого процесса.

2. Во время проведения *профилактических осмотров* или при обследовании по поводу неонкологического заболевания. Профилактические осмотры, с целью выявления предраковых заболеваний и злокачественных опухолей, в СССР начали проводиться с 1948 года и подвергаются им лица обоего пола старше 30 лет. При этом особое внимание уделяется людям пожилого возраста. Осмотры производятся медицинскими работниками учреждений общей лечебно-профилактической сети. Методическое руководство и контроль за полнотой и качеством их проведения возлагается на онкологические учреждения.

Профилактические осмотры осуществляются:

1) *среди организованной группы населения* проводятся комплексные осмотры здорового населения группой врачей разных специальностей с применением следующих методов исследования:

- Осмотр кожи и видимых слизистых оболочек, наружных регионарных лимфатических узлов;
- Крупнокадровая флюорография грудной клетки для выявления заболеваний легких;
- Крупнокадровая флюоромаммография;
- Ультразвуковое исследование молочной, щитовидной железы, по показаниям органов брюшной полости (печень, поджелудочная железа, органы малого таза);
- Цитологическое исследование мазков из шейки и тела матки, изъязвленной поверхности кожи и слизистых оболочек губы, полости рта;
- Пальцевое исследование прямой кишки.

Такие комплексные осмотры на промышленных предприятиях осуществляются медицинскими работниками медико-санитарной части (МСЧ) предприятий, а на предприятиях и учреждениях, не имеющих МСЧ, работниками лечебно-профилактических учреждений, к которым прикреплено население.

2) *среди неорганизованных групп населения* (пенсионеры, домохозяйки и др.) проводятся индивидуальные, профилактические осмотры участковыми врачами поликлиник, сельских участковых больниц;

3) в некоторых районах, где население в силу специфики производственной деятельности и отдаленности расположения населенных пунктов удалено от учреждений общей лечебной сети, следует рекомендовать бригадный или экспедиционный методы профилактических осмотров, организуемых областной больницей;

4) всем лицам в возрасте 40 лет и старше, обратившимся впервые в данном году в поликлинику (амбулаторно) за медицинской помощью, необходимо проводить индивидуальные профилактические осмотры с целью выявления предопухолевых заболеваний или злокачественных опухолей, а женщины в возрасте 30 лет и старше в обязательном порядке направляются в смотровой кабинет.

Несмотря на такую регламентированность проведения ныне существующих профилактических осмотров, эффективность его нельзя признать удовлетворительной, так как больные, выявленные на профилактических осмотрах, в Республике Казахстан в 2000 году составил 7,4%, а в 2004 году 15,6% из общего числа заболевших злокачественными новообразованиями. В республике по отдельным локализациям наибольшая часть выявленных больных на профосмотрах в 2004 году приходилась на визуальные формы опухолей: рак шейки матки (33,0%), губы (27,3%), молочной железы (22,5%), рак кожи (22,3%), в то же время редко выявлялись больные раком ободочной кишки (2,9%), мочевого пузыря (3,6%), предстательной желез (4,3%).

В последние годы ведется интенсивный поиск новых форм проведения профилактических осмотров. При городских поликлиниках развернуты профилактические отделения. С 1983 года на территории СНГ введена всеобщая диспансеризация населения, программа которая предусматривает онкологический компонент диспансеризации. Для этой цели возникла необходимость сужения круга лиц, подлежащих онкологическому профосмотру, т.е. предварительно выделяется "группа повышенного онкологического риска" к онкозаболеваниям.

"Группа повышенного онкологического риска" – это часть населения, у которой в силу ряда экзогенных и эндогенных факторов больше повышен риск возникновения развития злокачественных опухолей. Все без исключения, предрасполагающие факторы к развитию злокачественных опухолей в организме, учесть трудно. Но возраст, пол, клинические симптомы, вредные привычки, профессиональные воздействия, предопухолевые заболевания выявить относительно несложно. В связи с этим появился наиболее перспективный метод профилактического осмотра – анкетно-опросный (метод скрининга), включающий тестирование людей по специальным программам для выявления фоновых и предраковых заболеваний и злокачественных опухолей. Метод предложен в 1969 году Э.А.Айзенштраком, а методика проведения с СНГ разработана В.И.Мишура (1984 г.).

Анкетно-опросный метод может быть организован на постоянной основе в рамках ежегодной диспансеризации или в виде разовой акции с определенным контингентом обследуемых. Он может быть применен комплексно с охватом различных органов и систем организма или по отдельным, наиболее вероятным локализациям злокачественных опухолей.

Организация **анкетно-опросного** метода состоит из пяти регламентированных этапов:

Первый этап – подготовительный, при котором проводятся:

1) разъяснительная работа среди населения, в которую входят:

• Ознакомление населения с первыми сигнальными признаками злокачественных опухолей;

• Убеждение в необходимости прохождения диспансерных осмотров;

• Вселение уверенности в успех излечения злокачественных опухолей при регулярном прохождении диспансерного обследования;

• Обучение методам самообследования в промежутке между врачебными осмотрами (полости рта, кожи, молочной железы и др.);

• Повышение санитарно-гигиенических знаний населения, включающих первичную профилактику злокачественных опухолей.

Разъяснительная работа осуществляется путем выступления по радио, телевидению, публикации статьи на страницах газет. От уровня разъяснительной противораковой пропаганды зависит в значительной степени эффективность данного метода. Вполне понятно, что только онкологам проведение разъяснительной работы не под силу. Она должна проводиться с широким участием всех медицинских работников общей лечебной сети.

2) подготовка анкет, при составлении которой учитывается следующее:

• Половозрастные характеристики (возрастной интервал с наибольшей заболеваемостью определенными опухолями у женщин или у мужчин);

• Особенности жизни и труда (промышленные или другие производства, связанные с вредными выбросами, в которых работают или близко проживают, профессия);

• Наличие вредных привычек (с учетом интенсивности и стажа злоупотреблений табакокурением, алкоголем, насом, горячей пищей и соленостей);

• Наследственность (наличие онкологических заболеваний в трех-четырех поколениях с учетом локализаций);

Такая анкета может быть частью медицинской карты или быть в виде приложения к ней.

3) подготовка вычислительной техники для обработки сведений, полученных при помощи анкет.

4) подготовка врачей для проведения анкетно-опросного метода профилактического осмотра.

Врачи-участники должны свободно ориентироваться и четко представлять следующие разделы онкологии:

• Эпидемиологию рака на обслуживаемой территории и факторы повышенного онкологического риска;

• Клинику и тактику ведения больных при факультативных и облигатных предраковых заболеваниях;

• Патогенез общих и локальных клинических симптомов злокачественных опухолей различных локализаций;

• Диагностическую тактику или алгоритм выявления злокачественных опухолей визуально-доступной и внутренней локализаций;

• Методы и сроки обследования групп повышенного онкологического риска;

• Учетно-отчетную документацию.

Второй этап – сплошное анкетирование взрослого населения (мужчин старше 40 лет, женщин старше 30 лет). Ответственными лицами в городских, районных поликлиниках являются участковые врачи, а в сельской местности – врачи участковой больни-

цы, врачебных амбулаторий. Заполнение анкеты предпосылается врачебному осмотру на уровне среднего звена медицинских работников и под их контролем. Расчеты указывают на сокращение сроков времени врача на сбор анамнеза и детализацию жалоб при возможности больше уделять внимание объективному статусу. Анкетирование желательно проводить в нерабочее время, когда все члены семьи находятся в доме.

Третий этап – централизованная обработка и сортировка всех заполненных анкет вручную или при помощи ЭВМ, в результате которой выделяются два массива:

А) люди, не предъявляющие жалобы, эти анкеты откладывают;

Б) люди, предъявляющие жалобы на те или иные органы. Эти анкеты вновь передают участковым врачам поликлиники, МСУ, амбулаторий, для проведения углубленного обследования.

Четвертый этап – людям, предъявившим жалобы в условиях районной или областной поликлиники, с использованием услуг диагностических центров участковые врачи или врачи МСЧ проводят углубленное обследование с использованием необходимых современных диагностических методов.

Пятый этап – сортировка анкет с результатом углубленного обследования, при котором анкеты делятся на три массива:

А) практически здоровые люди, предъявившие жалобы случайно;

Б) больные с предраковыми заболеваниями, которых берут на диспансерный учет по I "б" клинической группе в поликлинике или врачебной амбулатории, где проводят им лечебно-оздоровительные мероприятия;

В) больные со злокачественными опухолями, которых направляют в онкологические учреждения.

Таким образом, в результате проведения профилактического осмотра анкетно-опросным скрининговым методом выделяются:

1. Практически здоровые люди.

2. Больные, страдающие фоновыми и предраковыми заболеваниями, из которых одни нуждаются в амбулаторном лечении и диспансерном наблюдении, другие – в стационарном лечении по профилю установленной патологии.

3. Больные, страдающие злокачественными опухолями различных локализаций.

Опыт работы научно-исследовательского онкологического института им. Н.Н.Петрова, Сибирского филиала РОНЦ РАМН им. Н.Н.Блохина (Томск) показал, что из общего числа анкетированных лиц у 15% выделены "группы онкологического риска", т.е. круг лиц, подлежащих углубленному профилактическому осмотру, был сужен в 5,5 раза. По данным нашей кафедры (С.А.Есенкулова, 2001) "группа онкологического риска" к онкозаболеваниям молочной железы, после анкетирования составила 18%, дальнейшее комплексное обследование женщин из "групп риска" позволило выявить предопухолевые и опухолевые заболевания в 22 раза чаще, чем в контрольной группе наблюдения, а ранние стадии рака молочной железы (О и I стадии) обнаружены у 35% среди углубленно обследованных женщин, тогда как в контрольной группе (выявленных по обращаемости) рак молочной железы I и II стадии выявлены только у 5% больных.

Следует отметить, что не все опухоли выявляются с использованием скрининговых программ. Наиболее успешной является реализация этих программ по выявлению рака молочной и щитовидной железы, шейки и тела матки, толстой и прямой кишки, ротоглотки, легкого, желудка, мочевого пузыря и простаты, яичек, в определенной мере – малигнизированных меланом, злокачественных лимфом.

На всех этапах выявления злокачественных опухолей и формирования "группы онкологического риска" анамнез (анкетный опрос) и клинический осмотр играет ведущую роль. По мере формирования "группы онкологического риска" и выявления больных сложных для дифференциальной диагностики возникает необходимость в проведении углубленного обследования той или иной анатомо-топографической области (прицельный скрининг по органам). Такие задачи, наряду с имеющимися в арсенале районных, городских поликлиник диагностических аппаратов и лабораторий, могут выполнять специально организованные городские, областные региональные центры уточняющей диагностики, основными из которых являются: 1) маммологический, 2) бронхоторакальный, 3) гастроэнтерологический, 4) интраперитонеальный.

Успех ранней и своевременной диагностики находится в прямой зависимости от уровня онкологической грамотности врачей общей лечебной сети разных специальностей, поэтому каждый врач, независимо от его клинической специальности, должен хорошо знать клинические симптомы злокачественных опухолей, методы предварительной и уточняющей диагностики, организационную структуру онкологической службы, чтобы по назначению и своевременно направить больного со злокачественными опухолями или больного с подозрением на опухоль в учреждение соответствующего профиля.

В ранней и своевременной диагностике злокачественных опухолей главной фигурой является участковый и цеховой врач, который в зависимости от результатов терапевтических, хирургических, гинекологических и других осмотров, определяет объем проводимого углубленного обследования, рационального использования " узких " специалистов, дорогостоящей аппаратуры и более сложных методов диагностики с учетом факторов риска к опухолевым заболеваниям.

Следует подчеркнуть, что у каждого онкологического больного имеется реальная возможность более раннего установления диагноза при достаточной онкологической настороженности врачей общей лечебной сети.

Что следует понимать под онкологической настороженностью?

По определению Б.Е.Петерсона (1979) в это понятие входит следующее:

1. Знание симптомов злокачественных опухолей в ранних стадиях;
2. Знание предраковых заболеваний и их лечение;
3. Тщательное обследование каждого больного, обратившегося к врачу любой специальности с целью выявления возможного онкологического заболевания;
4. Отказ от необоснованного оптимизма и в трудных случаях думать об атипическом и осложненном течении онкологического процесса;
5. Знание структуры онкологической службы и быстрое направление больного с обнаруженной или подозреваемой опухолью по назначению.

По мнению Н.Н.Блохина (1977), "... онкологическая настороженность должна заставлять врача любой специальности использовать любой осмотр для того, чтобы выяснить , нет ли у больного признаков опухоли". Следует согласиться с К.А.Павловым с соавт. (1987), что онкологическая настороженность – это несомненно, определенный образ медицинского мышления врача, который, оценивая жалобы и рентгенологические исследования, должен прежде всего ответить на вопрос: не связаны ли выявленные нарушения со злокачественным новообразованием?

Онкологическая настороженность подразумевает и определенную последовательность проведения диагностических мероприятий в тех случаях, когда у врача возникает обоснованное подозрение на опухолевое заболевание. Это зависит от профессиональной подготовки врача, знания современных методов диагностики опухолей. Це-

ленаправленное обследование позволяет либо отвергнуть возникшее подозрение, либо подтвердить его, либо привлечь консультантов – специалистов. Нарушение принципа последовательности и методичности выполнения клинических, лабораторных и специальных исследований, необоснованное затягивание процесса диагностики могут отмечаться на всех уровнях первичной и уточняющей диагностики. В связи с этим одним из действенных путей повышения онкологической настороженности является совершенствование медицинского образования: оптимизация обучения студентов медицинских вузов, постоянное повышение уровня онкологических знаний врачей общей лечебной сети и врачей узких специальностей, воспитание у лиц постоянной внутренней потребности овладевать достижениями медицинской науки.

4.5 Система учета и учетная документация онкологической службы

Для суждения об уровне заболеваемости, рационального планирования и осуществления профилактических и лечебных мероприятий необходим полный учет заболевших злокачественными новообразованиями. С 1953 года на территории СНГ, в частности Казахстане, создана единая система учета онкологических больных.

Основными регламентированными учетными документациями являются:

1. Учетная форма № 090/У "Извещение о больном с впервые в жизни установленным диагнозом рака или другого злокачественного новообразования", которое заполняется всеми врачами общей и специальной сети лечебно-профилактических учреждений, всех ведомств, в которых у больного впервые в жизни установлен рак и другие злокачественные новообразования. Извещение заполняется на больных, выявленных:

- при их самостоятельном обращении в поликлинику за медицинской помощью;
- при диспансеризации населения и периодических профилактических осмотрах;
- при медицинском освидетельствовании;
- в стационаре любого лечебного учреждения;
- во время операции;
- на вскрытии;
- при сверке сведений об умерших, от злокачественных новообразований с данными ЗАГСов и статистических управлений, если выясняется, что диагноз установлен после смерти.

Извещение по форме № 090/У с отметкой "Учтен посмертно" заполняется на умерших от злокачественных новообразований, не состоявших на учете в онкологическом учреждении при жизни.

Заполненное извещение врач любого профиля, установивший диагноз злокачественного новообразования, в трехдневный срок отсылает в территориальный онкологический кабинет. Врач-онколог кабинета ежемесячно не позднее 10-го числа следующего месяца отправляет собранные извещения в онкологический диспансер.

В организационно-методическом кабинете онкологического диспансера, полученные в течение года извещения, суммируются в специальный отчет о заболевших раком и другими злокачественными опухолями (форма 61-Ж), в которой включены сведения обо всех больных со злокачественными новообразованиями, зарегистрированных за квартал, полугодие и год.

Организационно-методический кабинет диспансера постоянно контролирует полноту учета. Существуют различные способы выявления лиц со злокачественными

опухолями, своевременно не взятых на учет. Одним из способов является пофамильная сверка со сведениями ЗАГСа об умерших от злокачественных опухолей. Обнаруженные при сверке случаи, когда человек со злокачественной опухолью при жизни не состоял на онкологическом учете, называют "расхождениями с ЗАГСом". Расхождение с ЗАГСом возникают, если правильный диагноз удалось установить только после смерти больного или если своевременно не было заполнено и отослано в диспансер извещение. Расхождения с ЗАГСом рассматриваются как серьезный недостаток в работе. Срок хранения формы № 090/У составляет не менее 3 лет.

2. Учетная форма № 27-1/У "Выписка из медицинской карты стационарного больного злокачественным новообразованием", заполнение которой обязательна для всех стационаров, осуществляющих лечение онкологических больных. Это учетная форма оформляется лечащим врачом стационара по окончании лечения каждого больного. Заполнение выписки обязательно по окончании каждой госпитализации, вне зависимости от продолжительности. Выписка должна быть выслана в онкологическое учреждение (онкологический кабинет поликлиники или отделения) по месту жительства больного в трехдневный срок с момента заполнения. Она служит для динамического наблюдения за состоянием больных со злокачественной опухолью в онкокабинете или онкологических отделениях, для полноты учета и изучения отдаленных результатов лечения. В ней должны быть отражены срок лечения, окончательный клинический диагноз и способ его подтверждения, стадия заболевания, гистологическая структура с учетом степени морфологической дифференцировки, виды лечения с указанием на степень радикальности операции, при лучевом лечении на разовые и суммарные очаговые дозы, виды химиотерапии (моно- или полихимиотерапия), какие препараты были использованы, пути введения, разовые и суммарные дозы их. В выписке указываются реакции и осложнения, наблюдавшиеся в процессе и в конце лечения, а также рекомендации для дальнейшего ведения больного. Срок хранения выписки 10 лет.

Данные ф. № 27-1/У переносятся на контрольную карту диспансерного наблюдения (ф. № 030-6/У).

3. Учетная форма № 030-6/У "Контрольная карта диспансерного наблюдения больного злокачественным новообразованием". Составляется на каждого больного со злокачественным новообразованием любой локализации, проживающего в районе обслуживания данного онкологического учреждения (кабинет, отделение, диспансер), который должен быть взят под диспансерное наблюдение, по ней больной вызывается в онкокабинет или отделение в течение первого года 4 раза, второго – 2 раз, с 3-го до конца жизни один раз в год на предмет выявления рецидива и метастазов. Сведения о судьбе больного или причинах снятия его с учета отмечаются в конце отчетного года. Контрольные карты больных, подлежащих снятию с учета (умерших, выехавших с прежнего места жительства), должны сохраняться в картотеке до составления годового отчета. Больные, о которых диспансер (кабинет) не имел сведений в течение отчетного года, считаются выбывшими из-под наблюдения. Контрольные карты этих больных после компьютерной обработки сдаются в архив. При необходимости повторной постановки на учет на него составляется новая контрольная карта.

Таким образом, приспособленные для машинной обработки контрольные карты являются основным оперативным документом для текущего контроля за состоянием здоровья больных и для составления отчета (отчет-вкладыш № 6).

4. Учетная форма № 027-2/У "Протокол на случай выявления у больного запущенной формы злокачественного новообразования". Заполняется в двух экземплярах на каждого с впервые в жизни установленным диагнозом злокачественного новообразования в IV стадии заболевания, а при визуально доступных локализациях – в III стадии (рак кожи, губы, языка, слизистой полости рта, щитовидной и молочной желез, шейки матки, прямой кишки). Один экземпляр протокола прилагается к медицинской карте стационарного или амбулаторного больного, другой – направляется в онкологический диспансер или онкологический кабинет по месту постоянного жительства больного.

В протоколе отражаются в хронологическом порядке этапы обращения больного за медицинской помощью, указываются лица и лечебные учреждения, по вине которых произошла задержка в установлении своевременного диагноза злокачественной опухоли, а также указывается практические предложения и организационные выводы. Онкологический диспансер (кабинет) по получении протокола запущенности берет больных на учет (IV клиническая группа).

Главный врач лечебного учреждения, в котором впервые установлен факт поздней диагностики, организует разбор их на врачебной конференции с привлечением врачей, наблюдавших или лечивших больного ранее, по вине которых заболевание оказалось запущено.

Причинами поздней диагностики могут быть:

1) длительное обследование;

2) неполное обследование;

3) ошибка диагностики: а) рентгенологического, б) клинического, в) морфологического характера;

4) скрытое течение болезни;

5) несвоевременное обращение больного за врачебной помощью.

При заполнении протокола следует подчеркнуть только одну из перечисленных причин, приведших к поздней диагностике. Особое внимание уделяется разбору тех случаев, в которых причиной поздней диагностики явились неполное, длительное обследование и ошибки диагностики.

После проведения квалифицированного разбора причин запущенности протокол на врачебной конференции вместе с выпиской, содержащей выводы, возвращают в онкологический диспансер. На основании изучения материалов по запущенности, органы здравоохранения при участии онкологических диспансеров разрабатывают практические мероприятия по улучшению онкологической помощи населению. Срок хранения протокола ф. № 027-2/У – пять лет.

4.6 Клинические группы в онкологии

В соответствии с инструкцией по регистрации и ведению учета все больные злокачественными новообразованиями (в том числе с новообразованиями в стадии in situ) регистрируются онкологическими учреждениями, диспансерами, диспансерными учреждениями, онкологическими кабинетами по месту жительства, которые в зависимости от необходимости и возможности применения различных методов специального лечения и облегчения ведения учета разделяют на 4 клинические группы. Принадлежность больного к той или иной клинической группе при постановке на учет определяется на основа-

нии результатов обследования. В зависимости от результатов лечения и динамики развития онкологического процесса клиническая группа больного может меняться.

К I "а" клинической группе относят больных с неясной клинической картиной, при наличии подозрения на заболевание злокачественным новообразованием. Сроки диспансеризации контингента больных этой группы соответствуют 10 дням со дня взятия на учет, что достаточно для проведения углубленного обследования больного с целью установления окончательного диагноза. При подтверждении диагноза злокачественного новообразования пациента переводят в другую клиническую группу (II и II а, иногда IV), при опровержении диагноза пациента снимает с учета, а при установлении предопухолевых заболеваний их переводят в I б клиническую группу).

К I "б" клинической группе относят больных с предопухолевыми заболеваниями (факультативный и облигатный). Больных с факультативным предраком наблюдают специалисты по профилю в зависимости от пораженного органа, и проводят лечение, а с облигатными – наблюдают врачи – онкологи. При хирургическом лечении предраковых заболеваний строго обязательным является гистологическое исследование удаленного очага. После проведения радикального лечения предракового заболевания больные подлежат активному диспансерному наблюдению в течение двух лет, после чего, при отсутствии рецидива заболевания, их снимают с диспансерного учета.

Ко II клинической группе относят больных со злокачественными новообразованиями, которые в результате применения современных методов лечения могут быть полностью избавлены от злокачественного новообразования, а также больных, у которых может быть достигнута длительная ремиссия, т.е. в эту группу берут больных со злокачественными опухолями, подлежащие специальному лечению.

II "а" клиническая подгруппа выделяется из состава II клинической группы. Это больные, подлежащие радикальному лечению. Под радикальным лечением следует понимать применение современных методов лечения опухолевого процесса, направленных на полное излечение больного от опухоли. Во II "а" клиническую подгруппу следует относить больных с ограниченным развитием опухолевого процесса (I и II стадии заболевания).

К III клинической группе относят больных, являющихся практически здоровыми лицами, находящимися под динамическим наблюдением онкологического учреждения после проведенного по радикальной программе лечения (хирургическое, лучевое, комбинированное и комплексное) злокачественного новообразования. Лица этой группы, в случае возникновения у них рецидивов заболевания или метастазирования новообразования переводятся во II клиническую группу для проведения специального лечения (хирургического, лучевого и др.) или в IV клиническую группу, если проведение специального лечения не показано в связи с распространенностью опухолевого процесса.

Сроки диспансерного наблюдения больных III клинической группы: в течение первого года проведенного специального лечения – 1 раз в 3 месяца, в течение второго – 1 раз в 6 месяцев, в дальнейшем пожизненно – 1 раз ежегодно, если нет специальных показаний для интенсивного режима наблюдения.

К IV клинической группе относят больных с распространенными формами злокачественного новообразования, проведение радикального лечения которым уже невозможно, даже в том случае, если им намечено проведение хирургического, лучевого, комбинированного и комплексного и других видов лечения с паллиативной (симптоматической) целью.

В IV клиническую группу входят больные, которые ранее входили во II клиническую группу, но не получили специального лечения по различным причинам (отказ от лечения, тяжелое соматическое состояние и т.д.). Больных этой группы наблюдают участковые врачи, консультируют их врачи-онкологи. План лечения участковые врачи вырабатывают вместе с онкологом. Больные с учета не снимаются.

4.7 Общие принципы лечения злокачественного новообразования

Онкологическим больным оказывается специализированная и квалифицированная лечебная помощь в стационарах, консультативная – в поликлиниках онкологического диспансера или научно-исследовательского института онкологии и радиологии.

Современные лечебные мероприятия направлены прежде всего на радикальную ликвидацию первичного очага опухоли и регионарных метастазов, профилактику развития отдаленных метастазов, а также на проведение паллиативного и симптоматического лечения больным с запущенными осложненными формами злокачественных опухолей.

С клинических позиций **радикальным** следует называть то лечение, которое направлено на полную ликвидацию всех очагов опухолевого роста. Правда, радикализм проведенного лечения в онкологии всегда в известной степени условен, так как никакие методы исследования пока не дают полной уверенности в отсутствии "скрытой" диссеминации процесса за пределы первичного очага. Поэтому вполне оправдано мнение Б.Е.Петерсона (1980), что понятие "радикальное лечение" может быть клиническим (оцениваемым сразу после его окончания) и биологическим (определяемым по отдаленным результатам).

Паллиативное лечение – комплекс лечебных мероприятий, направленных на улучшение качества жизни онкологического больного, при этом опухоль в силу распространенности процесса или из-за наличия противопоказаний удалить радикально не представляется возможным или же она удаляется частично. Примером паллиативного лечения может быть дистальная субтотальная резекция желудка при распадающемся раке дистального отдела желудка с кровотечением в случаях наличия одного или двух небольших метастатических узлов в печени, или же лучевая терапия при синдроме верхней полой вены, вызванного компрессией ее опухолью средостения. Вариантом паллиативного лечения является химио- или гормонотерапия при распространенных формах рака молочной или предстательной железы и т.п.

Симптоматическое лечение не предусматривает достижения какого-либо противоопухолевого эффекта, а направленное лишь на устранение или ослабление тягостных для больного проявлений основного заболевания и его осложнений. Например, ликвидация болевых ощущений, проведение общеукрепляющей дезокситоксикационной терапии.

Радикальное и паллиативное лечение злокачественных опухолей осуществляется с помощью различных противоопухолевых воздействий, которые в известной доле условности могут быть разделены на три основные группы:

1) противоопухолевые воздействия местно-регионарного типа – хирургическое лечение, лучевая терапия и их комбинация, криодеструкция, лечение лучами лазера и ультразвуковыми волнами, сюда же могут быть отнесены перфузии противоопухолевых препаратов;

2) противоопухолевые воздействия общего типа – системная химиотерапия, гормонотерапия;

3) вспомогательные противоопухолевые воздействия – иммунотерапия, использование модифицирующих факторов, таких как гипертермия, гипергликемия, гипербарическая оксигенация, электрон-акцепторные соединения, которые потенцируют воздействия лучевых и лекарственных методов лечения.

Так, применение иммунотерапии приводит к нормализации иммунологического статуса у больных со сниженными показателями клеточного, гуморального иммунитета и при проведении "иммунодепрессорных" методов лечения (лучевая и химиотерапия). Иммунотерапия с прямой противоопухолевой целью скорее перспективный, чем реальный характер, хотя существуют отдельные обнадеживающие сообщения о возможности применения иммуностимулятора рекомбинатного интерферона альфа-2 для лечения больных меланомой, поверхностным раком мочевого пузыря, множественной меланомой (Н.Т.Балтабеков, 2004, В.Б.Матвеев, 2002 и др.).

В понятие "модифицирующие факторы" включают те воздействия, которые усиливают противоопухолевые воздействия, ионизирующей радиации и химиотерапевтических препаратов на опухолевые ткани. Так, гипертермия является идеальным радиосенсибилизатором, при применении ее во время лучевой терапии (локальный нагрев тканей до 42-44^{0}С с помощью генераторов электромагнитного излучения в СВЧ- и УВЧ диапазонах), с одной стороны, оказывает губительное воздействие на опухолевые клетки, с другой, – усиливает радиопоражаемость их.

С целью усиления оксигенации опухоли больного облучают в условиях повышенного давления кислорода, помещая его в барокамеру. При этом оксигенация наступает не только в наружной оксигенизированной зоне опухоли, но и в гипоксической зоне, где опухолевые клетки радиорезистентны в обычных условиях. Доставка кислорода в эту зону повышает радиопоражаемость опухолевых клеток, находящихся в гипоксической зоне.

Кроме гипербарического метода для доставки кислорода в гипоксическую зону опухоли применяют электроноакцепторные соединения (метранидазол, мизонидазол и др.), имитирующие функцию кислорода.

Усиление анаэробного гликолиза в опухолевых клетках путем временно созданной гипергликемии также повышает радио- и химиопоражаемость их.

Таким образом, в настоящее время имеются реальные возможности улучшения результатов лучевой и химиотерапии путем управления радиохимиочувствительностью злокачественной опухоли с помощью модифицирующих агентов, что ведет к расширению возможной радио- и химиокурабельности опухолей.

Следует подчеркнуть, что каждому из перечисленных трех противоопухолевых воздействий свойственны свои достоинства и свои недостатки и пределы. Поэтому для лечения злокачественных опухолей применяется не один какой-нибудь метод, а их комбинация или сочетания – последовательно или одновременно.

Для обозначения таких ситуаций используются специальные термины – комбинированное, комплексное, сочетанное.

Так, под **комбинированным** лечением следует понимать использование двух различных по характеру воздействий, направленных на местнорегионарные очаги опухоли, например, предоперационная лучевая терапия + радикальная операция или радикальная операция + послеоперационная лучевая терапия.

Под **комплексным** лечением следует понимать использование в той или ной последовательности ряд различных лечебных мероприятий, направленных как на

регионарные очаги опухоли, так и на метастазы в отдаленных органах. Например, радикальная операция + химиотерапия, лучевая терапия + химио, гормонотерапия, или когда все эти методы вместе взяты.

Под **сочетанным лечением** следует подразумевать применение в рамках одного метода различных способов его подведения или использование различающихся по механизму действия противоопухолевых препаратов в процессе химиотерапии. Например, сочетание наружной дистанционной гамматерапии с внутриполостным или внутритканевым облучением; полихимиотерапия с применением антиметаболитов в сочетании с алкилирующими соединениями.

Выбор того или иного метода лечения или их комбинаций, комплексов и сочетаний, определение последовательности этапов проведения лечебных воздействий в каждом отдельном случае определяются сугубо индивидуально, после тщательного обследования больного с применением современных клинических, рентгенологических, биохимических, цитологических, эндоскопических и других параклинических методов с установлением клинического диагноза как по основному заболеванию (злокачественное новообразование), так и по сопутствующим заболеваниям.

Необходимыми условиями, без уточнения которых ни в коем случае нельзя планировать и начать лечение больных со злокачественными опухолями, являются следующие:

1. Точная локализация опухоли в пораженном органе, которая необходима для правильного выбора операционного доступа при хирургическом лечении и поля облучения при проведении лучевой терапии.

2. Форма роста опухоли (эндофитная, экзофитная, инфильтративная). Известно, что при экзофитном росте опухоль имеет визуально определяемую границу, поэтому без особого труда можно определить разумную границу резекции и поля облучения. В то время как при эндофитном, особенно инфильтративном типе роста, опухоль распространяется в органе по подслизистому слою в виде "ползучего инфильтрата", поэтому границу распространения опухоли невозможно определить. В таких случаях необходимо расширить границы резекции или увеличить объем облучаемой части органа. Если не учитывать этих обстоятельств, то быстро наступает рецидив после так называемого "радикального лечения".

3. Стадия заболевания т.е. степень местного и общего распространения опухолевого процесса по отечественной и международной классификации по системе TNM, которая позволяет определить оптимальный метод лечения в зависимости от распространенности злокачественной опухоли.

4. Гистологическая форма опухоли и степень ее морфологической дифференцировки, что достигается квалифицированным взятием биопсии из опухолевой ткани или ее метастазов. Она позволяет определить чувствительность опухоли к воздействию ионизирующей радиации и противоопухолевым препаратам, адекватный объем операции и прогноз заболеваний, выбрать приемлемый способ эффективного лечения.

5. Оценка общего состояния с учетом фоновых и сопутствующих заболеваний.

Известно, что среди онкологических больных преобладают лица пожилого и старческого возраста с присущими им многочисленными сопутствующими заболеваниями. Стало быть, каждому больному необходимо определить компенсаторные возможности организма.

Таким образом, любой врач перед тем как приступить к лечению онкологического больного, должен иметь полное и детальное представление как об индивидуальных

особенностях опухоли, так и о тех или иных отклонениях со стороны жизненно важных органов, а также о возможностях и пределах каждого вида противоопухолевого воздействия и их сочетания.

В заключение следует отметить, что постоянно возрастают терапевтические возможности антибластомных воздействий, что непрерывно создают реальные предпосылки для новых подходов к решению проблемы повышения эффективности лечения больных со злокачественными опухолями. В этих условиях разработка лечебной тактики и ее практическое осуществление для большинства больных требуют совместного участия ряда специалистов различного профиля (хирург, радиолог, химиотерапевт, анестезиолог и т.д.), что требует необходимости лечения больных со злокачественными опухолями только в специализированных онкологических учреждениях.

4.8 Диспансеризация онкологических больных

Больные злокачественными новообразованиями всех локализаций, проживающие в районе обслуживания данного онкологического учреждения (диспансер, онкологические отделения и кабинеты), должны быть взяты под диспансерное наблюдение и подлежат пожизненному диспансерному наблюдению. На них заполняется контрольная карта диспансерного наблюдения (форма № 030-6/У), что является основным оперативным медицинским документом наряду с медицинской картой амбулаторного больного (форма № 025/У).

В контрольных картах отражают паспортные данные, дату взятия на учет, развернутый клинический диагноз с указанием гистологической формы, стадии, клиническую группу в момент установления диагноза и изменения ее в процессе наблюдения за больным, дату и точное название операции, срок, вид и дозу (разовую и суммарную) лучевого лечения, способ введения и разовую, суммарную дозу химиотерапии (моно- или поли) с указанием использованных лекарственных средств. Все эти данные берутся из "Выписки из медицинской карты стационарного больного злокачественными новообразованиями" (форма№ 027/I-У).

В карте отведено место для сведений о явке больного на контрольные осмотры. В графе "Явился" отмечают дату и клиническую группу при контрольных осмотрах, измененную в процессе диспансерного наблюдения. В графу "Назначено явиться" вносят рекомендуемую дату следующей явки.

Диспансерное наблюдение после проведенного лечения, как указано выше, в первый год осуществляется 1 раз в квартал, во втором году – 1 раз в полугодие, а в дальнейшем до конца жизни – 1 раз в год. Целью наблюдения является своевременным распознаванием рецидивов или метастазов.

После обследования больного врач вписывает в амбулаторную карту изменения в диагнозе или делает заключение об отсутствии данных за рецидив и метастазы, срок очередной явки. В конце каждого месяца медицинская сестра онкологического кабинета (отделения) извлекает контрольные карты всех больных, подлежащих осмотру в предстоящий месяц. На не явившихся на осмотр в назначенный срок, она рассылает им открытки с приглашением на прием к врачу-онкологу. В контрольной или амбулаторной карте должна быть сделана отметка о посланном вызове. Такой порядок установлен для наблюдения за больными I "б" (облигатный предрак) и III клиничес-

ких групп. Иной подход необходим к больным со II клинической группой. Эти лица нуждаются в быстрейшем получении лечебной помощи, поэтому они находятся под постоянным наблюдением врача-онколога. Периодически (1 раз в 2 недели), просматривая контрольные карты этой группы, врач обращает внимание на больных, не излеченных в течение 3-4 недель, и принимает меры к скорейшему их излечению в специализированных онкологических учреждениях (диспансер, научно-исследовательский институт онкологии и радиологии).

С контрольными картами больных IV клинической группы специальная работа не проводится. Контрольные карты их хранятся в любом удобном порядке. По мере получения больным паллиативного хирургического, лучевого и лекарственного лечения в карту вносят соответствующую информацию.

До недавнего времени для ведения учета, диспансеризации, составления отчетов больных со злокачественными опухолями были использованы перфокарты с краевой перфорацией, изготовляемые в комбинате "Бит" в Таллине. Особенно было удобно использовать перфокарты для диспансеризации, при которой ее осуществляли с помощью специальных фишек-минирейтеров 12 различных цветов. Для получения нужных сведений о больном в рейтеры вставляли в перфорационные отверстия в левом углу перфокарты. Перфокарты значительно облегчили ведение учетно-отчетной документации.

Однако онкологическая служба постепенно переходит к более современному и удобному способу хранения информации с помощью компьютерной техники. Для чего при организационно-методическом отделе диспансера и научно-исследовательского института создается канцер-регистр, разработаны специальные программы, с помощью которых в память ЭВМ вносят все необходимые первоначальные сведения о заболевшем. По мере диспансерного наблюдения за больным и лечения, в компьютер заносят дополнительные данные. Кроме этого, программы предусматривают автоматическую выборку лиц, не явившихся своевременно к врачу на контрольный осмотр в лечебное учреждение.

Приспособленные для машинной обработки "Контрольные карты диспансерного наблюдения" (форма № 030-6/У) составляются только в онкологических учреждениях, осуществляющих учет и диспансеризацию таких больных (онкологические диспансеры, диспансерные отделения и онкокабинеты).

Тактика врача общей лечебной сети (участковый врач и СВА) при диспансеризации больных с предопухолевыми и опухолевыми заболеваниями зависит от клинической группы больного.

I "а" клиническая группа. Заподозрив злокачественное новообразование, врач обязан обеспечить обследование больного в максимально короткий срок (10 дней), придерживаясь клинического минимума, позволяющего диагностировать опухоль данного органа. При отсутствии условий для обследования и для установления диагноза больного следует направить на консультацию в онкологический кабинет или диспансер, выдав ему на руки подробную выписку, содержащую результаты проведенных исследований. Через 5-7 дней врач обязан проверить, уехал ли больной на консультацию. Динамическое наблюдение за больными в амбулаторных и стационарных условиях с целью исключения злокачественной опухоли недопустимо.

I "б" клиническая группа. Больных с облигатным и требующими специального хирургического, лучевого лечения врач общей лечебной сети направляет к онкологу. Больным с хроническими факультативными предраковыми заболевания-

ми, не нуждающимися в специальном лечении, проводят консервативную терапию. Таких больных вызывают на осмотр в сроки, установленные при данном заболевании(не реже 1 раз в год).

II и II "а" клинические группы. При выявлении у больного злокачественного новообразования врач направляет его с подробной выпиской в онкологический кабинет соответствующей городской или районной поликлиники. В населенных пунктах, отдаленных от онкологического кабинета на значительное расстояние, или отсутствии онколога в районе допускается направление больных врачом общей лечебной сети (СВА) непосредственно в онкологический диспансер.

III клиническая группа. По указанию онколога участковый врач через патронажную сестру обеспечивает явку больного на контрольный осмотр в онкологический кабинет. При отсутствии онколога самостоятельно проводит в установленные сроки осмотр и обследование больного на предмет о наличии и отсутствии рецидива метастазов и сообщает дату и результаты контрольных проверок в онкологическое учреждение.

IV клиническая группа. В случае удовлетворительного состояния больного врач общей лечебной сети направляет на консультацию к онкологу для выработки схемы паллиативного или симптоматического лечения. Больных в тяжелом состоянии консультирует онколог на дому. По согласованию с онкологом участковый врач проводит симптоматическое лечение на дому. На впервые выявленных больных заполняет и отправляет в онкокабинет извещение и протокол на запущенный случай злокачественной опухоли.

Тактика врача стационара общей лечебной сети. Установив диагноз злокачественной опухоли, врач стационара консультирует больного с онкологом и проводит ему хирургическое лечение или направляет больного в онкологическое учреждение.

Заполняет и направляет в онкологический кабинет или диспансер извещение о больном с впервые установленным диагнозом злокачественной опухоли (форма № 090/У) и выписку из медицинской карты стационарного больного злокачественной опухолью (форма № 027-1/У). При обнаружении опухоли в запущенной стадии, кроме указанных документов, направляет в онкологический диспансер протокол на выявление запущенного случая рака (форма № 027-2/У).

4.9 Противораковая санитарно-просветительная работа среди населения

Важнейшей принципиальной особенностью организации и проведения санитарно-просветительной работы является обязательное участие всей сети медицинских учреждений, для чего медицинским работником амбулаторно-поликлинической сферы ежемесячно выделяют для проведения лекций и бесед 4 часа своего рабочего времени.

В проведении санитарно-просветительной работы среди населения проблемы профилактики злокачественной опухоли занимают особое место.

Для обеспечения успеха санитарного просвещения вопросы профилактики следует разделить на три группы (в зависимости от того, среди каких лиц и категорий лиц оно проводится).

I группа включает вопросы, касающиеся промышленных рабочих, подвергающихся опасности воздействия промышленных канцерогенных факторов. Если имеются промышленные вредности, то рабочие и служащие должны представлять себе эту опасность. Следует им детально объяснить, как соблюдать защитные и гигиени-

ческие мероприятия, а также предупреждать о возможных последствиях невыполнения этих мер.

Ко **II группе** относятся вопросы индивидуальной или общественной ответственности, касающиеся загрязнения атмосферы, физико-химического состояния почвы, длительной солнечной радиации, создающих опасность облучения или загрязнения продуктов питания.

К **III группе** вопросов относятся те личные привычки и обычаи, которые при длительной их экспозиции увеличивают опасность заболевания злокачественной опухолью. Это курение сигарет, употребление спиртных напитков, способы приготовления пищи и характер питания и т.д.

Основной целью проведения противораковой пропаганды является – способствовать немедленному обращению к врачебной помощи больных при обнаружении у себя первых признаков, подозрительных на злокачественное новообразование, а также добиться:

1) гигиенического воспитания в целях профилактики опухолевых заболеваний;

2) своевременной явки на профилактические осмотры всех тех контингентов, для которых они организуются;

3) рационального лечения предопухолевых заболеваний для профилактики злокачественной опухоли.

Для этого санитарное просвещение должно выполнять следующие задачи:

1) знакомить население с ранними признаками злокачественных опухолей различных локализаций;

2) вселять уверенность в возможность излечения при раннем обращении к врачу и своевременном лечении;

3) убеждать о необходимости самого широкого участия во всех формах массовых профилактических осмотрах;

4) рассеивать боязнь у части населения перед хирургическим, лучевым, химиотерапевтическими методами лечения, убеждать эффективность их;

5) убеждать об опасности домашних средств "лечения", приготовленных "знахарями".

Основные методические требования, предъявляемые к противораковой санитарной пропаганде:

1) она должна быть дифференцированной в зависимости от состава группы населения (пол, возраст, профессия, общий культурный уровень);

2) следует максимально использовать эмоциональный характер, но при этом познавательный материал и конкретные практические советы необходимо давать применительно к различным жизненным условиям;

3) беседуя с населением, читая им лекции, надо говорить понятным языком, не употребляя специальных медицинских терминов, затрудняющих понимание речи.

Самое важное при проведении бесед или лекции – описание ранних признаков наиболее частых локализаций злокачественной опухолей. При этом в доходчивой форме преподнести всю важность тех "малых" ранних признаков, с которых начинается опухолевое заболевание и объяснить значение раннего обращения к врачу и своевременность радикального лечения. Здесь же разъяснять и значение широкого участия населения в массовых и скрининговых профилактических осмотрах для выявления не столько случаев опухоли, сколько предопухолевых заболеваний, а также о значении диспансеризации и лечения предраковых заболеваний, о профилактике злокачественных опухолей.

Следует особо подчеркнуть, что описание на этих мероприятиях тяжелой клинической картины запущенных форм злокачественных опухолей и неблагоприятных исходов недопустимо, так как является серьезной деонтологической ошибкой.

Учитывая, что своевременному обращению к врачу может мешать неверие больных в излечимость от злокачественных опухолей, нужно шире освещать достижения и успехи онкологии в этой области, убедительно подтверждая конкретными примерами.

Противораковую санитарно-просветительную работу можно проводить:

1) по месту работы людей (промышленные и торговые предприятия, учреждения);
2) по месту учебы (школы, средние и высшие учебные заведения);
3) в местах контакта населения с медицинскими работниками (ФАП, СВА, районных и городских поликлиниках во время посещения по поводу своих недуг).

Каждое санитарно-просветительное мероприятие нужно планировать с учетом конкретных тем, аудитории и методов. Так, телевизионные передачи, несомненно, могут охватить очень большую аудиторию. Шире нужно использовать средства массовой информации (газет, журналов) с индивидуальными методами пропаганды.

В противораковой пропаганде используются три основных метода: устный, печатный, изобразительный, а также различные комбинации этих методов.

1) Устный метод, к которому относятся:

- лекция – основное средство популяризации научных знаний среди населения;
- кинолекция с демонстрацией научно-популярного фильма;
- беседа – выступление врача в вестибюле поликлиники, в красном уголке общежития, в жилищной конторе;
- выступление по радио и телевидению;
- беседа проводимая средними медицинскими работниками.

2) Печатный метод, к которому относится:

- брошюра (10-40 страниц машинописного текста);
- памятка (5 страниц);
- листовка (1 страница);
- статья в газете;
- стенные газеты и бюллетени;
- лозунг.

3) Изобразительный метод, к которому относятся выставка и плакаты.

Санитарно-просветительная выставка организуется в Доме санитарного просвещения, в учреждениях и на предприятиях: цель ее – способствовать раннему обращению онкологических больных к врачу и своеобразному лечению злокачественных опухолей и предраковыми заболеваниями.

Плакаты, которые делятся на следующие виды:

1) агитационный – явка на осмотр, рациональное лечение предраковых заболеваний;
2) пропагандистский – пропаганда профилактических мероприятий, ранние признаки злокачественных опухолей.

4.10 Использованная литература

1. Абисатов Х.А., Есенкулов А.Е. Онкология, том I, Алматы, "Наука", 1994, 159 с.

2. Березкин Д.П. Система автоматизированного скрининга. //Вопросы онкологии, 1983, № 8, с. 41-48.

3. Блохин Н.Н., Орловский Л.В., Серебров А.И. Противораковая пропаганда М. "Медицина", 1980, 183 с.

4. Грицман Ю.Я., Шубин Б.М. Организация выявления раннего рака. В кн.: Ранняя онкол. патология М., "Медицина", 1985, с. 100-111.

5. Дикун П.П. Принципы и проблемы санитарно-гигиенической (первичной) профилактики злокачественных опухолей у людей. Общая онкология. Руков. под ред. Н.П.Напалкова, Л., "Медицина", 1989, с. 237-268.

6. Кожевников С.Ю., Дьяченко О.Т., Шабашова Н.Я. Методологические и организационные принципы выявления предопухолевых заболеваний и злокачественных новообразований при ежегодной диспансеризаций населения. //Общая онкология. Руков. для врачей под ред. Н.П.Напалкова, Л., "Медицина", 1989, с. 307-333.

7. Кудинов Г.И.,Захаров Ю.М. Значение пропаганды медицинских знаний в формировании здорового образа жизни. //Военно-мед. журн., 1987, № 12 с. 57-59.

8. Левшин В.Ф., Федичкина Т.П. О вторичной профилактике рака желудка. Вопросы онкологии, 1991, № 3, с. 69-73.

9. Миротворцева К.С., Мишура В.И. Задачи, методы и оценка эффективности санитарно-просветительной работы в борьбе со злокачественными новообразованиями. Общая онкология, Рук. под ред. Н.П.Напалкова, Л., "Медицина", 1989, с. 632-646.

10. Мишура В.И., Шабашова Н.Я., Кожевников С.Ю. и др. Онкологический компонент всеобщей диспансеризации населения.// Вопр. онкол, 1984, № 9, с. 21-28.

11. Монахов Б.В. Активное выявление предопухолевых заболеваний и рака пищевода. Алматы, "Казахстан", 1984, 158 с.

12. Монахов Б.В., Колычева Н.И., Абисатов Х.А. Клиническая профилактика рака пищевода. Вопросы онкологии, 1986, № 2, с. 33-37.

13. Общая онкология. Рук. под ред. Н.П.Напалкова. Л., "Медицина", 1989, с. 307-333.

14. Первичная профилактика рака. М., 1986, 162 с.

15. Петерсон Б.Е. Профилактика злокачественных опухолей. Клиническая онкология, том I, М., "Медицина", 1979, с. 63-69.

16. Петерсон Б.Е., Чиссов В.И., Кузьмин И.В. Группы повышенного онкологического риска. В кн.: Ранняя онкол. патология, М., "Медицина", 1985, с. 5-26.

17. Профилактика рака. Доклад Комитета ВОЗ Женева, 1995, 80 с.

18. Сборник официальных указаний по организаций онкологической помощи Л., "Медицина", 1985, 280 с.

19. Семиглазов В.Ф. Оценка методов скрининга при выявлении рака молочной железы. Вопросы онкологии, 1985, № 4, с. 92-97.

20. Скобля Е.С. Сравнительная оценка эффективности различных видов профилактических осмотров для выявления онкологических заболеваний в смотровом кабинете. Белорусский научн. конф. онкол. Минск, 1986 – с. 28-30.

21. Тихонов В.И. и др. Принципы и опыт активного выявления злокачественных новообразований желудка с использованием анкетного опроса и ЭВМ. Актуальные проблемы современной онкологии. Томск, 1986. № 4, с. 24-25.

22. Шубин Б.М., Винокур М.Л., Попова А.А. Выявление опухолевых заболеваний в смотровом кабинете. Л., "Медицина", 1980, 206 с.

Глава 5

СОВРЕМЕННЫЕ МЕТОДЫ ДИАГНОСТИКИ ЗЛОКАЧЕСТВЕННЫХ НОВООБРАЗОВАНИЙ

5.1 Основные принципы диагностики злокачественных новообразований

5.2 Жалобы и физикальные методы исследования

5.3 Лабораторные методы исследования

5.4 Опухолевые маркеры и их диагностическая и прогностическая значимость

5.5 Основные методы, принципы и этапы обследования с применением методов визуализации

5.6 Применение лучевых методов визуализации злокачественных опухолей

5.7 Диагностика злокачественных опухолей эндоскопическими методами

5.8 Диагностика злокачественных опухолей термографическим методом

5.9 Морфологическое исследование в диагностике опухолей

5.10 Цитологическая диагностика злокачественных опухолей

5.11 Обязательный клинический минимум обследования в амбулаторных условиях

5.12 Использованная литература – 38 источников

5.1 Основные принципы диагностики злокачественных новообразований

Диагностика злокачественных новообразований является основной проблемой в организации противораковой службы, так как эффективность лечения онкологических больных и прогноз определяются, в первую очередь, своевременной диагностикой заболевания, определением границ распространения опухоли и адекватными лечебными мероприятиями.

Основным принципом в развитии современной клинической онкологии является стремлением к выявлению злокачественных новообразований на раннем этапе их развития, что может привести к успеху.

Известно, что злокачественные новообразования на начальных стадиях протекают бессимптомно или с еле заметными проявлениями, не вызывая тревоги как у больного, так и у врача, поэтому выявление новообразования в доклиническом периоде и в начале клинического проявления крайне затруднительно. Современные методы позволяют диагностировать злокачественную опухоль в доклиническом периоде, т.е. в стадии О "carcinoma in situ" до начала лечения. Однако, как правило, она является находкой при морфологическом исследовании биоптатов.

Диагностика злокачественной опухоли в стадии "carcinoma in situ" пока доступна для опухолей визуально-доступной локализации, а в отдельных случаях является находкой при эндоскопическом исследовании внутренних органов (пищевода, желудка, легких, мочевого пузыря). В связи с этим многие онкологи считают, что в настоящее время нельзя приравнивать раннюю диагностику рака внутренних органов только на выявление "carcinoma in situ", а все усилия должны быть направлены на выявление злокачественных опухолей в стадии $T_{1-2}N_0M_0$, когда нет распространения на соседние анатомические структуры, а наличие местных и отдаленных метастазов маловероятна. Такая опухоль может проявляться клинически и выявляться с помощью современных методов диагностики.

Своевременное выявление злокачественных опухолей соответствует стадии развития опухоли, при которой выполнимо специальное радикальное лечение, но нет уверенности в отсутствии макро- и микрометастазирования ($T_{1-2}N_{1-2}M_0$). При этой стадии могжет быть излечено значительное число больных.

Основную ответственность за раннее и своевременное выявление злокачественных опухолей несут врачи лечебно-профилактических учреждений (ЛПУ) и медико-санитарной части (МСЧ). До сих пор остается справедливым положение, высказанное много лет назад Н.Н.Петровым: "Судьба больного раком зависит от того врача, к которому он впервые обратился". Таким образом, ранняя и своевременная диагностика злокачественных опухолей зависит в первую очередь от работы поликлинического звена общей лечебной сети.

Некоторые особенности развития злокачественных опухолей создают определенные трудности на пути их своевременного выявления. Эти особенности преимущественно связаны с локализацией опухоли в органах и клинической симптоматикой. Так, при локализациях, так называемых визуальных локализаций, задача раннего и своевременного выявления злокачественных опухолей вполне осуществима. Это в первую очередь зависит от правильной организации работы смотровых кабинетов, участковых и цеховых врачей. Значительная трудность распознавания опухолей

внутренней локализации заключается в том, что не существует симптомов строго патогномичных для злокачественных опухолей в ранних стадиях их развития. У таких больных злокачественные опухоли чаще возникают на фоне фоновых и предраковых заболеваний. Таким образом, особенности локализации, скудности симптоматики создают объективные трудности в деле раннего и своевременного распознавания злокачественных опухолей. В настоящее время наиболее эффективная система выявления больных включает в себя следующие этапы: 1) активное выявление больных среди людей, считающих себя здоровыми; 2) выявление больных опухолями среди людей, обращающихся к врачу с разными жалобами; 3) уточняющая диагностика опухолевых заболеваний. Первые два этапа осуществляются врачами общей лечебной сети, а к компетенции онкологов относится уточняющая диагностика.

Еще в 1974 году С.И. Сергеев предложил делить все формы злокачественных опухолей по признаку вероятности их активного выявления на три группы:

Первая группа – опухоли, в отношении которых имеются хорошо разработанные и достаточно апробированные методы раннего и своевременного выявления. К ним относятся рак кожи, губы, полости рта, шейки матки, молочной железы, периферический рак легкого, рак прямой кишки и др. Выявление злокачественных опухолей указанных локализаций в настоящее время является прежде всего вопросом организационным, а решение этого вопроса зависит от повышения онкологической квалификации врачей общей лечебной сети в деле выявления начальных стадий развития опухолей, а также широкого внедрения и совершенствования цитологического и флюорографического методов исследования.

Вторая группа – опухоли, распознавание которых в ранней стадии, в принципе уже сейчас возможно, но требует применения специальных методов исследования, которые пока невозможно использовать для массового скрининга. Сюда относят рак пищевода, желудка, ободочной кишки, центральный рак легкого и т.д. Действительно, используя сочетание рентгенологического, эндоскопического, морфологического (цитология, гистология) методов можно распознать начальный рак любого из упомянутых органов, фактически до стадии клинических проявлений болезни. Однако, на этом пути стоят пока еще непреодолимые трудности, т.к. не имеется совершенно достоверных критериев отбора людей, подлежащих такому исследованию.

Для выявления этой группы онкобольных в принципе известно два пути. Первый из них основан на том, что значительное число рака желудка возникает на фоне предшествующих язвенной болезни, гастрита с пониженной кислотностью, аденоматозных полипов. Следовательно, имеет прямой смысл искать больных с I-II стадиями рака желудка именно среди этой группы путем проведения рентгено-эндоскопического исследования. Второй из них – путем анкетно-опросного скрининга метода проводить отбор больных, подлежащих углубленному комплексному обследованию. При этом можно выявить больных со злокачественными опухолями среди здорового или считающего себя здоровым населения.

Таким образом, в настоящее время медицина располагает в принципе возможностями выявления ранних раков второй группы локализаций, но реализация этих возможностей является пока серьезнейшей научно-организационной задачей.

Третья группа – опухоли, для раннего выявления которых мы пока не располагаем почти никакими средствами. К ним относятся рак поджелудочной железы,

опухоли центральной нервной системы и костей, средостения, печени и др. Диагностика их возможна только при появлении клинических симптомов.

Огромные достижения науки и техники за последние годы нашли отражение и в медицине. В настоящее время разработаны и широко применяются разнообразные методы обследования больных: от эндоскопии с волоконной оптикой до современных интраскопических методов диагностики – ультразвукового, радионуклидного исследования, компьютерной и магнитно-резонансной томографии и др. Однако, следует подчеркнуть, что ни один диагностический метод, сколько бы совершенным не был, не может заменить врача и его опыт! Важно, чтобы на самом первичном этапе обращения больного в поликлинику были приняты все меры для исключения или подтверждения злокачественной опухоли. Ошибки диагностики, допускаемые на дальнейшем пути обследования больного в клинике, в онкологическом диспансере или в институте, встречаются значительно реже.

Корифеи русской онкологической школы Н.Н.Петров, А.И.Савицкий, Б.Е.Петерсон разработали основы ранней диагностики злокачественных опухолей, подчеркнув необходимость воспитывать у врача онкологическую настороженность и боязнь необоснованного оптимизма в отношении пациентов с малой симптоматикой заболевания. Понятие "онкологическая настороженность" изложено в предыдущих главах монографии, поэтому еще раз подчеркиваем, что врач, обладающий онкологической настороженностью и правильно обследующий больного, в большей степени гарантирован от ошибочной тактики.

Ошибки в диагностике могут быть двух видов. Первая группа ошибок диагностики возникает в связи со сложностью течения заболевания, в связи с сочетанием нескольких заболеваний у одного или того же пациента, т.е. от объективных причин. Вторая группа ошибок в диагнозе возникает в связи с дефектами обследования больного и несвоевременностью медицинского работника. Эта группа ошибок, к сожалению, многочисленная и составляет большой резерв для улучшения ранней диагностики злокачественных опухолей.

Причины врачебных ошибок могут быть следующего характера:

- Недостаточное знание ранних симптомов злокачественных опухолей;
- Неквалифицированная интерпретация результатов различных методов обследования;

Тактические ошибки, т.е. длительное наблюдение и лечение хронических воспалительных процессов и предраковых заболеваний без морфологической верификации диагноза, назначение неадекватных методов лечения (физиотерапия, стимуляторы репаративной регенерации), которые стимулируют рост опухоли приводят к быстрой генерализации опухолевого процесса).

В связи с этим повышение знаний врачей общей лечебной сети в области диагностики злокачественных опухолей имеет первостепенное значение, ибо от этого зависит качество и сроки диагностики злокачественных опухолей.

Во избежание ошибок в диагностике необходимо, чтобы при обследовании каждого больного, в особенности онкологического, должны быть выполнены следующие положения:

Первое – обследование должно быть проведено по определенной системе, которая дает возможность последовательного, шаг за шагом, выявить все сведения о характере заболевания, не пропустив ни одной детали, иногда важной и решающей для диагноза. Последовательность должна соблюдаться не только в чередовании

изучения жалоб больного, анамнеза болезни и объективного обследования, но и в систематичности самого собирания анамнеза и проведения адекватного обследования. Врач, выработавший в своей деятельности определенную скрупулезную систему обследования больного, реже ошибается, чем врач ведущий обследования больного хаотично, игнорирующий ряд диагностических приемов.

Вторым важным положением, обеспечивающим правильную основу для исключения ошибки в диагнозе, является глубокое изучение симптомов заболевания. Простая констатация симптомов болезни без тщательного анализа и выявление индивидуальных особенностей их у конкретного больного обычно малоценна. Каждый симптом, как бы он не казался незначительным и ясным в общем комплексе симптомов болезни при каждой локализации злокачественной опухоли, имеет своё лицо. Медицинское мышление хорошо подготовленного врача опирается на сравнение клинической картины и даже сравнение отдельных симптомов различных сходных заболеваний, а без глубокого знания симптоматики болезни дифференциальная диагностика невозможна.

Изучение симптомов, глубокий анализ их, особенно затруднителен у онкологических больных на ранних стадиях заболевания, когда симптоматика скудна, больной считает себя подчас здоровым, работает и ведет обычный образ жизни. Заподозрить онкологическое заболевание иногда приходится на основании 1-2 ярких симптомов, поэтому и с этой точки зрения очень важно эти симптомы изучить тщательно.

Следует отметить, что наши учебники, многие монографии знакомят студентов и практических врачей, главным образом, с симптомами с развитыми распространенными формами злокачественных опухолей различных локализаций, а мы часто привыкаем ставить диагноз тогда, когда налицо весь перечень характерных признаков. Конечно, в таких случаях, все ясно, диагноз ставился точно, но он покупается ценой жизни больного.

Третье положение, которое необходимо соблюдать врачу, обследующего онкологического больного, – это активное собирание анамнеза. При ряде заболеваний жалобы больного настолько ясны самому больному и врачу, что нет необходимости изощрённо расспрашивать больного и "выпытывать" у него его собственное ощущение. Примером могут служить острые хирургические заболевания органов брюшной полости, почечная колика и др. А вот онкологический больной с начальными стадиями заболевания порой сам свои симптомы заболевания относит не к проявлению болезни, а к переутомлению, к случайным легким заболеваниям, поэтому ждать от больного стройного рассказа о своих ощущениях не приходится. Врач, беседующий с онкологическим больным, должен, активно собирая жалобы и анамнез, опираясь на свой опыт, помогать ему разобраться в своих ощущениях. А вот многие врачи этому не придают должного значения, не все, что говорит больной, заносится в историю болезни или амбулаторные карты, в результате чего некоторые истории болезни имеют бледный вид.

Значение анамнеза и объективных методов обследования онкологического больного велико, но при различных онкологических заболеваниях их значение не равнозначно. Так, например, опухоли, расположенные на коже и другие опухоли, доступные осмотру и ощупыванию, диагностируются преимущественно объективными методами. В то же время при опухолях, развивающихся во внутренних органах, роль анамнеза неоценима.

5.2 Жалобы и физикальные методы исследования

На ранних стадиях развития злокачественной опухоли больной может не предъявлять определённых жалоб, за исключением лиц, имеющих предопухолевые заболевания того или иного органа в течение длительного времени. В таких случаях подозрение о возможной малигнизации должно возникнуть при изменении характера ощущений, которые больной отмечал у себя до этого, возможно, уже на протяжении нескольких лет. Смена привычной для больного симптоматики длительно существующего заболевания может сигнализировать о развитии на их фоне злокачественной опухоли. При отсутствии длительно существующих хронических воспалительных процессов, а, следовательно, и жалоб, врача должны настораживать появившиеся на фоне полного благополучия утомляемость, сонливость, потеря интереса к окружающим, снижение трудоспособности, отсутствия удовлетворения от принятой пищи и т.д. Эти симптомы объединены в понятие синдрома малых признаков или синдрома дискомфорта А.И. Савицким в 1947 году. Если больной, кроме жалоб на чувство дискомфорта, указывает на тошноту, беспричинную рвоту, затруднение в прохождении твердой пищи, кашель с мокротой, содержащей примеси крови, кровь в моче, кровь и слизь в кале, увеличение регионарных лимфатических узлов – это в большинстве случаев является характерным для онкологического больного. Необходимо помнить, что игнорирование даже малозначимых признаков чревато гибелью больного вследствие отсутствия адекватного дообследования.

В диагностике онкологических заболеваний имеет значение анамнез жизни. Знакомство с профессиональными вредностями, с которыми больной сталкивался на протяжении всей жизни, часто позволяет выяснить фон, на котором возникла опухоль. Так, известны некоторые профессиональные злокачественные опухоли: такие как рак кожи у рентгенологов, рак легкого у рабочих рудников цветных металлов и угольных шахт, мочевого пузыря у работников анилиновой промышленности и др.

Некоторые привычки больного так же имеют значение в происхождении рака. К развитию рака легкого располагает длительное обильное курение. Люди, употребляющие длительное время нас, имеют повышенную заболеваемость раком дна полости рта. У женщин всегда следует интересоваться гинекологическим анамнезом и правильностью половой жизни. Многочисленные роды, протекающие с травмой родовых путей, способствуют появлению рака шейки матки, частые аборты создают в организме нарушение регуляции гормонального баланса, что является предрасполагающим фактором для развития рака молочной железы и др.

Злокачественные опухоли редко возникают в совершенно здоровом органе, поэтому следует стараться выявить предраковые, фоновые состояния.

Наследственность – по наследству может предаваться предрасположенность к злокачественным опухолям, но наследственная передача заболевания не доказана.

Таким образом, правильно и глубоко собранный анамнез позволяет врачу определить пораженный опухолью орган, особенности течения и целенаправленно проводить следующий этап – объективное обследование.

Осмотр больного наряду со сбором жалоб и анамнеза является важной составной частью постановки диагноза злокачественной опухоли. При осмотре следует обратить внимание на общий вид , осанку, кожные покровы. Во многих учебниках и монографиях писалось, что онкологические больные часто бывают истощены, кожа бледная, сухая,

иногда с желтушным оттенком. Однако, подобный внешний вид больного бывает обычно при распространённом опухолевом процессе, поэтому в наше время ориентироваться на приведенную картину нельзя. Осмотр больного на ранних стадиях злокачественного процесса может дать мало объективной информации, за исключением случаев наружных локализаций опухолей (рак кожи, губы, полости рта, опухоли кости и мягких тканей и др.). При этих злокачественных опухолях уже в начальных стадиях имеются изменения, которые можно заметить при осмотре. При этом часто удается выявить опухоль, язву с кратерообразными краями, ассиметрию и ряд специфических симптомов. При опухолях, расположенных на конечностях, следует обратить внимание на объем функции, при раке молочной железы – на состояние соска, кожи, симметричность. При раке легких, протекающего с ателектазом части или всего легкого, может быть западение грудной стенки, отставание одной половины грудной стенки от другой. Рак верхней челюсти также дает своеобразные симптомы – ассиметрию лица, сглаженность носогубной складки, экзофтальм и пр.

Особое внимание при осмотре должно быть обращено на области регионарного расположения лимфоузлов. В подмышечной впадине, на шее, в паху лимфатические узлы могут быть увеличены и при системных опухолевых заболеваниях и при ряде других злокачественных опухолях внутренних органов. Так, при ряде опухолей существует типичное расположение метастазов. Особенности обследования различных органов и систем будут приведены в соответствующих главах частной онкологии. Главным правилом для врачей должен стать полный осмотр больного. Подобная тактика объясняется следующими моментами. Во-первых, локальное поражение может явиться отображением (отдалёнными метастазами) опухоли, локализующейся первично совсем в другом месте. Например, увеличенные надключичные лимфатические узлы слева встречаются при раке желудка, легкого, злокачественной лимфоме и т.д. Во-вторых, возможно синхронное возникновение множественных опухолей одной локализации (меланомы кожи). В-третьих, при полном осмотре больного можно выявить выраженную сопутствующую патологию, что сразу же повлияет на объем дополнительного исследования и характер лечения.

Метод ощупывания (пальпация) при обследовании онкологического больного имеет также большое значение. Пальпируя опухоль или область расположения её, можно получить данные для диагностики, сведения о ее границах, отношении к окружающим тканям и органам, консистенции, температуре, флюктуации и болезненности. Пальпацией можно установить, из какого органа исходит опухоль.

Обязательным при обследовании любого больного является ощупывание всех периферических лимфатических узлов (подчелюстных, шейных, надключичных, подмышечных, паховых), области околоушной и щитовидной желез, молочных желез у женщин, органов брюшной полости, пальцевое исследование полости рта, прямой кишки, бимануально – матку. При опухолевом поражении в органах визуально-доступной локализации можно обнаруживать увеличение размеров, несиметричность, плотность и бугристость ткани в пораженном участке или области, их подвижность.

Непременными условиями эффективной пальпации органов брюшной полости являются предварительное очищение кишечника, освобождение мочевого пузыря, хороший визуальный контакт с пациентом, максимальное расслабление мышц живота, щадящая поверхностная, а затем глубокая пальпация в соответствии с ритмом дыхания. В печени могут локализоваться метастазы любых злокачественных опухо-

лей. Печень, пораженная первичной опухолью или метастазами, увеличена в размерах, край ее бугристый, плотный. Кистозные образования, исходящие из яичников, опухоли почки при пальпации имеют тугоэластическую консистенцию, однородной или неоднородной плотности. В зависимости от взаимоотношения с окружающими тканями определяется подвижность и относительная четкость границ их. При явлениях частичной или полной кишечной непроходимости удается пальпировать продолговатые растянутые петли кишечника. Опухоли, локализованные в полости рта, матке и прямой кишке, также удается ощупывать пальцем. Всех женщин с онкологическими заболеваниями полагается подвергать бимануальному гинекологическому, а всех мужчин и женщин – пальцевому исследованию прямой кишки.

Перкуссия грудной клетки позволяет установить наличие жидкости в плевральной полости, уплотнение легочной ткани. Перкуссия органов брюшной полости позволяет дифференцировать вздутие кишечника от других патологических состояний, а также перкуторно, меняя положение больного, удается выявить небольшое скопление свободной жидкости.

Аускультация применяется в плане общего клинического исследования, с помощью которой выявляются патологические шумы в клапанах сердца, в легочной паренхиме, в кишечнике. При наличии ателектаза, обусловленного опухолью, в области доли или всего легкого дыхание не прослушивается, при сужении просвета бронхов дыхание либо ослаблено, либо выслушивается свистящее дыхание. При явлениях частичной или полной кишечной непроходимости перистальтика кишечника либо усилена с урчанием, в паралетической стадии перистальтика не прослушивается, появляется "шум плеска" при постукивании пальцем передней брюшной стенки.

Таким образом, осмотр, анамнез болезни и физикальные методы исследования остаются основными в диагностике злокачественных опухолей. Эти же методы дают врачу возможность определить необходимые лабораторные и специальные методы исследования. Роль клинициста в современной методике диагностики злокачественных опухолей становится все более ответственной и трудной. Он должен быть знаком с лабораторными, морфологическими, инвазивными и неинвазимными современными методами диагностики. Среди множества специальных методов диагностики клиницист должен выбрать главное для правильной постановки диагноза злокачественных опухолей любой локализации.

5.3 Лабораторные методы исследования

Лабораторные методы исследования онкологического больного применяются как в период изучения заболевания, так и в период подготовки к лечению и во время лечения.

Изменения периферической крови у онкологических больных являются неспецифическими: наблюдается ускорение СОЭ свыше 30 мм/ч, лейкопения или лейкоцитоз, лимфопения, тромбоцитопения, анемия.

У больных злокачественными опухолями формируются различные нарушения реологических свойств крови, выражающиеся в колебаниях вязкости крови, гиперагрегации эритроцитов, снижении их деформируемости. Эти нарушения сопровождаются гиперкоагуляцией, изменениями в системе эритрона и эндогенной интоксикацией. Эритрон – совокупность всех эритроидных клеток костного мозга и крови – служит

для транспорта кислорода из альвеолярного воздуха в ткани. Изменение структуры и функции эритрона – один из паранеопластических синдромов, который относится к числу наиболее закономерных ранних гематологических нарушений при злокачественном росте. Действие опухоли проявляется разрушением липидов мембраны эритроцитов, ослаблением скорости отдачи кислорода. Так, при раке легкого наблюдается изменение состава и строения мембран эритроцитов, что приводит к нарушению формы клеток и утрате функциональных способностей. Одной из особенностей гемореологических расстройств при раке желудка является наличие также нарушения формы эритроцитов.

Биохимические методы исследования дают полезную информацию при обследовании онкологических больных. В процессе роста опухоли в её клетках преобладает катаболизм углеводов и анаболизм нуклеиновых кислот. В сыворотке крови содержание альбуминов уменьшается, а содержание глобулинов повышается, а также возрастает уровень отдельных липидов, в первую очередь, нейтральных жиров, эфиров холестерина, триглицеридов.

При отдельных локализациях опухолей выявляются следующие биохимические изменения: при первичном раке печени наблюдается повышение щелочной фосфатазы; при раке поджелудочной железы – повышение липазы, амилазы, щелочной фосфатазы; при механической желтухе – выраженное повышение активности альдолазы и аминотрансфераз; при раке предстательной железы – высокий уровень кислой фосфатазы; при раке молочной железы, почки, яичника наблюдается гиперкальциемия. Гиперкальциемия развивается в результате усиления резорбции костной ткани при остолитических метастазах, причиной которых является выделение опухолью паратгормонального белка. Гиперкальциемия проявляется обезвоживанием, слабостью, снижением массы тела, головной болью, диспептическими расстройствами, аритмией и брадикардией. Эти симптомы появляются при содержании кальция в крови свыше 3,0 ммоль/л. При отсутствии корректирующего лечения развивается коматозное состояние и может наступить остановка сердца!

При некрозе опухоли с массивным поступлением в кровеносное русло продуктов распада опухоли происходит сдвиг электролитного и кислотно-щелочного баланса и развивается состояние гиперкалиемии, гиперфосфатемии, гиперурикемии, гиперкальциемии. Клиническими проявлениями являются судорожный синдром, нарушение сознания, аритмия, почечная недостаточность.

При злокачественных опухолях происходит активация перекисного окисления липидов (ПОЛ), причиной которой является дефицит в организме основного энергетического субстата – глюкозы. Дефицит глюкозы наступает в результате усиленного анаэробного гликолиза в растущих и размножающихся опухолевых клетках. В результате повышенного катаболизма и снижения детоксикационных возможностей при злокачественных опухолях, происходит накопление в организме эндотоксинов, образование так называемых среднемолекулярных пептидов, выброс в кровь протеолитических ферментов. Гиперферментемия и среднемолекулярные массы являются важнейшими факторами эндогенной интоксикации. В результате возникающей эндогенной интоксикации возникают гематологические сдвиги, среди которых на первый план выступает анемия.

Иммунологические тесты у онкологических больных выявляют угнетение иммунного ответа, особенно Т-клеточного звена.

Для определения иммунного статуса онкологических больных применяются определения экспрессии мембранных маркеров на лимфоцитах иммунофлуоресцентным методом с помощью моноклональных антител к СД3, СД4, СД8, СД11в, СД16, СД19, СД22, СД38, HLA – DR детерминантом, активность моноклональных клеток (МК-клеток), реакция бласттрансформации лимфоцитов на фитогемаглютинин.

Для злокачественных опухолей характерно снижение уровня Т-лимфоцитов, в более поздних стадиях заболевания – в основном за счет снижения субпопуляции Т – хелперных и МК – клеток, повышается уровень В-клеток, СД 38 – клеток, лимфоцитов экспрессирующих HLA – DR антиген, СД 11в лимфоцитов.

В клинической практике на наличие скрытой крови в кале применяется реакция Григорсена-Якобсона (при раке желудочно-кишечного тракта), для диагностики миэломной болезни – анализ мочи на наличие патологического парапротеина (реакция Бенс-Джонса), для определения меланомы определяют пигмент меланин в моче (реакция Якиша).

5.4 Опухолевые маркеры и их диагностическая и прогностическая значимость

Опухолевые маркеры (ОМ) – это сложные вещества, чаще всего, глико- или липопротеиды. Они формируются внутри, или на поверхности опухолевых клеток, или под действием опухоли происходит их индукция в других клетках. Так или иначе, опухолевые маркеры попадают в кровеносное русло и определяются в периферической крови. В идеале ОМ должны продуцироваться только клетками злокачественной опухоли и не должны определяться у здоровых людей и у лиц с доброкачественной опухолью. Но в действительности не найдено ни одного маркера, специфичного только для опухоли. Диагностическую значимость опухолевого маркера определяют три характеристики (В.М. Шелепова, 2004 г.):

- диагностическая чувствительность, которая представляет собой процентное выражение частоты истинно положительных результатов теста в группе онкологических больных;
- специфичность ОМ представляет собой процентное выражение частоты истинно отрицательных результатов теста в группе здоровых индивидиумов или лиц с доброкачественными опухолями;
- дискриминационный уровень представляет собой допустимую верхнюю границу концентрации ОМ у здоровых людей и у пациентов с доброкачественными заболеваниями. Все значения маркера, которые превышают дискриминационный уровень, считаются положительным или патологически повышенными.

В группе повышенного риска с более высокой частотой данного заболевания, использование опухолевых маркеров дает возможность раннего выявления ряда опухолей.

Опухолевые маркеры оказывают помощь при:

1) оценке прогноза, так как уровни ОМ до лечения корректируют с основными прогностическими факторами – размером опухоли, поражением лимфатических узлов, наличием или отсутствием метастазов, гистологическим типом и степенью дифференцировки опухоли и т.п. Пациенты с высокими значениями маркера отличаются неблагоприятным прогнозом. Использование ОМ позволяет выделить пациентов на группы риска, где они могут получать дополнительную к оперативному лечению те-

рапию (лучевую или химиотерапию), призванную разрушать не обнаруженные при операции микро- и макрометастазы. Для пациентов с хорошим и плохим ожидаемым прогнозом используют дифференцированные схемы лечения, которые обрабатываются в рандомизированных исследованиях. Это может позитивно отражаться на качестве жизни пациента, толерантности к операции, эффективности лечения. Поэтому определение концентрации опухолевых маркеров применяется в качестве прогностических факторов;

2) оценке радикальности операции, так как после радикального удаления опухоли концентрация ОМ в крови снижается. Если скорость снижения концентрации маркера значительно ниже теоретической, с большей доли вероятности можно предполагать наличие скрытых метастазов и заручиться в радикальности проведенной операции;

3) мониторинге пациентов в ремиссии – т.е. по окончании лечения пациент должен находиться под наблюдением онколога с обязательным регулярным определением ОМ. При отрицательных значениях ОМ рецидива не наблюдается. Повышение концентрации ОМ с высокой степенью вероятности свидетельствует о рецидиве, клинические симптомы которого могут быть замечены лишь 3-6 мес. спустя. Поэтому при герминогенных опухолях, раке предстательной железы и молочной железы повышение ОМ является достаточным основанием для начала адъювантной химиотерапии, что позволяет улучшить отдаленные результаты;

4) оценке эффективности лечения, так как регрессия опухоли сопровождается снижением сывороточного уровня соответствующего маркера. Отсутствие изменений или нарастание значения ОМ позволяет предположить резистентность опухоли при проводимой терапии и является основанием для пересмотра тактики лечения.

В настоящее время на практике широко используются около 10-15 опухолевых маркеров.

В диагностике и ведении рака предстательной железы (РПЖ) применяется простатспецифический антиген (ПСА), который можно использовать наряду с пальцевым ректальным исследованием при проведении скрининга, а также для дифференциальной диагностики рака предстательной железы от аденомы и доброкачественной гиперплазии предстательной железы. Общепринятый дискриминационный уровень (ПСА) у мужчин в возрасте старше 60 лет равен 4 нг/мл. При концентрации ПСА 20-30 нг/мл вероятность наличия рака предстательной железы (РПЖ) повышается до 74%, поэтому мужчинам с сывороточным уровнем ПСА выше 20 нг/мл показано проведение трансректальной биопсии под контролем УЗКТ. ПСА играет важную роль в наблюдении пациентов с РПЖ на различных этапах их ведения, включая оценку прогноза и определения лечебной тактики, посттерапевтический мониторинг. После радикальной операции ПСА должен снижаться до неопределенных значений. Замедленное снижение уровня маркера или устойчивое сохранение повышенного уровня свидетельствуют о наличии остаточной болезни. При мониторинге повышение уровня ПСА является признаком рецидива и может на год опережать все другие прогрессирования (В.Б.Матвеев, 2004 г.).

Опухолевыми маркерами для герминогенных опухолей являются *хорионический гонадотропин человека (ХГЧ) и альфа-фетопротеин (АФП)*, которые применяются в диагностике и на всех этапах ведения больных со злокачественными опухолями яичка, яичника. Известно, что герминогенные опухоли (ГО) подразделяются на семиномные (СГО) и несеминомные (НСГО). Лечебные подходы к этим двум груп-

пам опухолей различны, поэтому корректный диагноз является определяющим для назначения оптимального лечения. СГО являются маркер – отрицательными, тогда как НСГО-ХГЧ и АФП – положительными. Следовательно, определение ХГЧ и АФП оказывает влияние на лечебную тактику. Высокий уровень ХГЧ и АТП свидетельствует о наличии несеминомной ГО.

В 1997 году Международной группой по изучению ГО признана необходимость использования ХГЧ и АФТ как прогностического фактора при выборе метода лечения. В зависимости от уровня ОМ пациенты подразделяются на три группы:

- с хорошим прогнозом (АФП < 1000 МЕ/мл, ХГЧ < 5000 МЕ/мл);
- с умеренным прогнозом (АФП > 1000 МЕ/мл, ХГЧ > 5000 МЕ/мл);
- с плохим прогнозом (АФП > 1000 МЕ/мл, ХГЧ > 5000 МЕ/мл).

Таким образом, концентрация этих маркеров в сыворотке крови до лечения оказывает влияние на выбор терапии. У пациентов с НСГО яичка после орхэктомии через 2-5 дней происходит нормализация обеих маркеров, что означает благоприятный прогноз. Повышение ОМ связано с рецидивом в 100% случаях и является достаточным основанием для назначения терапии, не дожидаясь клинической симтоматики. В целом, когда у пациентов наблюдается устойчивое повышение уровня АФП и ХГЧ, НСГО бывают распространенными.

Для эпителиального рака яичника наиболее информативным маркером считается ***муцин СА-125.*** При анализе результатов определение уровня СА-125 важно учитывать возраст больных. У молодых женщин повышение уровня СА-125 может быть связано с определенными физиологическими состояниями (менструация, беременность), с воспалительными заболеваниями придатков, эндометриозом. У женщин в постменопаузе повышение уровня СА-125 выше 65 ЕД/мл, в особенности при наличии кистозных образований, выявленных клинически или при проведении УЗИ, означает наличие рака яичника с вероятностью 90%. Уровень СА-125 до и на различных этапах лечения может иметь прогностическое значение. Дискриминационный уровень СА-125 у радикального оперированных больных должен быть снижен приблизительно в 2 раза (до 15-17 ЕД/мл). Устойчивое повышение уровня СА-125 выше дискриминационного уровня является первыми и подозрительными сигналами в отношении рецидива, служат основанием для проведения адьювантной химиотерапии (Fuith L.C., 1987). Уровень СА-125 корректируется с клиническим состоянием: повышается при прогрессировании, остается неизменным при стабилизации процесса и снижается при регрессии опухоли. При неэффективности проводимой терапии уровень СА-125 стабильно не снижается более чем у 90% случаев, что является поводом для изменения схемы лечения.

Для рака шейки матки маркером выбора является SCC, повышение сывороточного его уровня на момент установления в клинической стадии I B или IIA связаны с более высоким риском рецидива (в 3 раза) вне зависимости от диаметра опухоли. Регулярное определение маркера SCC каждые 3 мес. способствует выявлению рецидива в предклинической фаз – за 2-6 мес. до появления симптомов. Это может иметь значение при отборе пациенток для лучевого или оперативного лечения.

Маркером выбора при трофобластических опухолях является *хорионический гонадотропин человека (ХГЧ)*, уровень которого повышается всегда (в 100% случаев) и коррелирует с объемом поражения при пузырном заносе и хорионкарциноме. При подозрении на трофобластическую опухоль определение ХГЧ оказывается очень по-

лезным, поскольку любое повышение уровня ХГЧ, не связанное с беременностью или недавним абортом, свидетельствует о ее наличии. Согласно прогностической школе ВОЗ, принятой для трофобластических опухолей, исходный уровень ХГЧ в сыворотке крови менее 1000 мМЕ/мл коррелирует с хорошим прогнозом, тогда как значение маркера, превышающего 100000 мМЕ/мл, являются прогностически неблагоприятными (Bagchawe K.D, 1976). Химиотерапия продолжается до тех пор, пока показатели ХГЧ не будет оставаться на нулевой отметке в течение 3 недель, после чего проводится еще несколько курсов (от 3 до 6) для закрепления эффекта (Pecorelli S. et. al, 1993). После окончания лечения пациентки должны находиться под наблюдением онкогинеколога с обязательным регулярным (ежеквартально) определением уровня ХГЧ в течение двух лет с целью выявления возможных рецидивов;

При раке молочной железы в качестве онкомаркера применяют *раково-эмбриональный антиген (РЭА) и СА 15.3.* Следует отметить, что чувственность ОМ у пациенток с ранним раком молочной железы низка (15-35%), поэтому они не используются в диагностических целях. Высокий уровень ОМ почти всегда отражает наличие метастатического процесса. Он значительно выше у пациента с поражением лимфоузлов и при больших размерах опухоли. Тканевые маркеры, имеющие прогностическое значение, при раке молочной железы – *рецепторы стероидных гормонов и онкобелок HER- 2\neu.* Уровни рецепторов к эстрогену и прогестерону используются в качестве прогностических факторов для оценки потенциального ответа на эндокринную терапию как при адьювантном воздействии, так и в случае метастатического поражения. Определение онкобелка HER- 2 neu показано в каждом случае рака молочной железы как в момент установления диагноза, так для оценки эффективности проводимой химиогормонотерапии. При регрессии опухоли уровни маркеров СА 15.3 и РЭА обычно снижаются, при прогрессировании – повышаются.

Определяющим опухолевым маркером при раке толстой кишки является *раково-эмбриональный антиген (РЭА) и комплементарный маркер СА 19.9.* Обычно в норме уровень РЭА для некурящих составляет 2,5-5,0 нг/мл, для курильщиков – 7-10 нг/мл, а СА 199-37-40 Ед/мл. У пациентов с соответствующими симптомами и значениями РЭА выше 20 нг/мл имеется высокая вероятность рака. После радикальной операции концентрация РЭА в крови, если она была повышенной до операции, должна снижаться до нормальных значений. Если уровень РЭА не снижается до нормы, то, вероятно, имеет место неполная резекция опухоли либо скрытые метастазы. Повышение уровня РЭА является подозрительным в отношении рецидива сигналом, который предсказывает рецидив в 80% случаев. Наибольшая чувствительность РЭА показана при метастазах рака толстой кишки в печень и забрюшинные лимфоузлы. Медленное повышение уровня РЭА связано с локорегиональным действием.

Опухолевыми маркерами при раке поджелудочной железы является *СА 19.9*, раке желудка – *СА 72,4*, первичном гепатоцеллюлярном раке – *АФП*, холангиокарциноме – *СА 19.9*, мелкоклеточном раке легкого – *НСЕ*.

В заключение следует отметить, что использование опухолевых маркеров в клинической практике является очень полезным. Хотя первоначальные ожидания в отношении чувствительности и специфичности ОМ не вполне себя оправдали, но при определённых ситуациях большинство ОМ имеют диагностическое значение. ОМ обладают прогностическими свойствами и способствуют выбору адекватной тера-

пии ещё до начала лечения пациента, а также своевременно изменить лечебную тактику, если терапия оказывается неэффективной.

Таким образом, определение опухолевых маркеров (ОМ) является неинвазивным, доступным и эффективным средством, которое оказывает реальную помощь в диагностике и лечении большинства солидных опухолей.

5.5 Основные принципы и этапы обследования с применением методов визуализации

Основные принципы обследования онкологического больного продиктованы патолого-анатомическими особенностями распространения злокачественных новообразований. Общепринятая классификация злокачественных опухолей Международного противоракового союза – система TNM - требует определения 3 основных проявлений опухоли:

T – первичная опухоль, ее размеры или местной распространённости.

N – регионарные лимфатические узлы.

M – отдаленные метастазы.

Для получения полного представления о распространённости злокачественного новообразования необходимо получить достоверные сведения по каждой из указанных категорий.

Диагноз злокачественного новообразования считается полностью доказанным только после морфологического подтверждения (верификации).

В обследовании больных с подозрением на наличие злокачественной опухоли условно можно выделить 4 этапа (Ш.Х. Ганцев, 2004):

1. *Клинический этап* – больной с обычными жалобами обращается за медицинской помощью, и врачи общей лечебной сети проводят осмотр, физикальные методы исследования, рутинные методы лабораторных и рентгенологических методов исследования. В результате подтверждает или отвергает наличие у пациента злокачественного новообразования. При объективных затруднениях решение данной задачи осуществляется в специализированных учреждениях.

2. *Базово-диагностический этап,* осуществляемый в специализированных онкологических учреждениях. На этом этапе применяют рентгенотомографические, сонотомографические (ультразвуковые), цитологические методы, которые позволяют получить общее и целостное представление о состоянии пораженного органа и выделить зону дальнейшего диагностического интереса. В большинстве случаев диагноз может считаться по меньшей мере предположительным.

3. *Эндоскопический этап* – его основу представляет визуальная диагностика, направленная на изучение внутренних органов при помощи специальных оптических приборов, и инструментальная диагностика, включающая в себя механическое воздействие (дистанционная пальпация и раздувание воздухом) на пораженный опухолью орган изнутри и биопсию из новообразования. При отсутствии визуальных признаков опухоли биопсия производится в зоне диагностического интереса (ЗДИ) по ориентирам, указанным рентгенологами и врачами ультразвуковой диагностики. Перед ирригоскопией и рентгенографией желудка сначала выполняется ректороманоскопия и гастродуоденоскопия.

4. *Дифференциально-тактический (аналитический) этап* – завершение диагностического процесса в условиях специализированного онкологического учреждения с

установлением окончательного диагноза и уточнение стадии заболевания; по мере необходимости для этого применяются более сложные методы исследования, после чего производится сопоставление всех полученных данных.

5.6 Применение лучевых методов визуализации злокачественных опухолей

Лучевая диагностика включает в себя методы, основанные на получении изображений, связанных с использованием различного излучения – проходящего через излучаемый объект, излучаемого им или отраженного от него. Регистрация изображений может осуществляться в аналоговом режиме непосредственно (без компьютерной обработки) и в цифровом (с так называемой цифровой компьютерной обработкой) на дисковых, бумажных и пленочных носителях.

К основным видам лучевой диагностики относятся:

1) рентгенодиагностика:

- базовая рентгенодиагностика;
- компьютерная томография;
- магнитно-резонансная томография.

2) ультразвуковая диагностика;

3) радионуклидная диагностика.

1. Базовая рентгенодиагностика включает в себя рентгеноскопию (рентгенотелевизионное просвечивание на аппаратах, оснащенных усилителями рентгеновского изображения – УРИ), флюорографию, рентгенографию и линейную томографию.

Рентгенотелевизионное просвечивание применяется в двух основных областях: при контрастных исследованиях желудочно-кишечного тракта и в уточнении некоторых аспектов состояния дыхательной системы. Во время таких исследований врачом-рентгенологом за экраном рентгеновского аппарата могут выполняться рентгенограммы, называемые прицельными или обзорными в зависимости от широты, охвата изучаемого объекта. Любой вид рентгеноскопии проводится полипозиционно (с изменением положения больного и наклона стола рентгеновского аппарата) и полипроекционно (в разных проекциях прохождения рентгеновского луча через тело больного). Также под рентгенотелевизионным контролем производятся пункционные биопсии и рентгеноэндоскопические процедуры. Методики рентгеноскопии органов грудной клетки, пищевода, желудка, прямой и ободочной кишки будут изложены в соответствующих главах частной онкологии.

Здесь только изложим *инвазивные исследования под рентгенотелевизионным контролем*, которые проводятся в рентгенооперационных блоках или в рентгеновских кабинетах общего назначения при выполнении определенных условий по обеспечению правил асептики и антисептики. Наиболее распространены различные виды пункционной биопсии из видимых при рентгеновском просвечивании областей – новообразований легких, плевры и костно-суставной системы.

Процедура выполняется специально обученными врачами-рентгенологами или хирургом при помощи рентгенолога. При этом врачом-рентгенологом наносится метка на кожу больного для определения места пункции, затем хирург по указанию рентгенолога производит пункцию заранее намеченного очага поражения и осуществляет аспирационную биопсию.

Флюорография является методом, основанным на формировании светящегося рентгеноскопического изображения. На аналоговых аппаратах изображение фиксируется на пленку с шириной кадра 70, 100 или 110 мм. На цифровых аппаратах изображение выводится на монитор, а выполнение их на пленке или на бумаге возможно с помощью принтера. Разрешающаяся способность цифровой флюорографии сопоставима с возможностями рентгенографии. Области применения – грудная клетка, кости черепа, шейный отдел позвоночника.

Линейная томография – доступный метод изучения тонких срезов внутренних органов при исследовании легких, органов средостения, костно-суставной системы. Большинство рентгеновских аппаратов оснащено томографической приставкой, которая смонтирована на горизонтальном рентгенографическом столе. Приставка представляет собой конструкцию, обеспечивающую согласованное движение источника излучения (рентгеновская трубка) и кассеты с рентгеновской пленкой. Геометрия аппарата позволяет выделять исследуемый слой толщиной 5-10 мм с четким изображением анатомических структур. Линейная томография применяется в диагностике:

- периферического и центрального рака легкого или опухолей плевры;
- корневой или медиастинальной лимфоаденопатии;
- опухолей костей и суставов для уточнения симптомов, обнаруженных при рентгенографии;
- опухолей гортани (наличие дополнительной ткани и деформация просвета органа).

Расчет оптимального томографического среза осуществляется совместно врачом-рентгенологом и рентгенолаборантом по имеющимся рентгенограммам.

Специальные виды рентгенографии – холецистография, маммография (в том числе цисто- и дуктография), рентгенография в условиях искусственного пневмоторакса, пневмоперитонеума, ретропневмоперитонеума, париетография, фистулография и некоторые рентгеноэндоскопические процедуры, которые являются пререгативой специализированных учреждений онкологического или иного профиля. Самой распространенной рентгеноэндоскопической процедурой является эндоскопическая ретроградная панкреатохолангиография (ЭРПХГ), при которой через большой дуоденальный сосочек в холедох и в вирсунгов проток вводится водорастворимое рентгеноконтрастное вещество. Заполнение протоков контролируется при рентгенотелевизионном просвечивании. Итогом процедуры является рентгенография с получением холангиохолецистовирсунгограмм (раковый процесс проявляется неравномерным сужением или ампутацией пораженного протока). Важным разделом специализированной рентгенодиагностики являются различные виды ангиографии и лимфографии, показывающие полный или частичный блок для прохождения контрастного вещества в зоне злокачественной опухоли. Для получения изображения полостной системы почек, мочеточников, мочевого пузыря широко применяется экскреторная урография: водорастворимые рентгеноконтрастные вещества вводят внутривенно (ультравист), затем выполняют обзорные рентгенограммы мочевыводящей системы через 7, 15, 30, 45 минут.

Компьютерная томография (КТ) – рентгеновский метод исследования, основанный на компьютерной обработке данных о степени поглощения рентгеновского излучения в разных точках излучаемого пространства. КТ осуществляется путем движения рентгеновского источника и чувствительных детекторов, окружающих тело. При прохождении пучка рентгеновских лучей сквозь тело детекторы воспринимают их и превращают в электрические сигналы, которые после компьютерной обработки

визуализируются изображениями аксиальных срезов тканей и органов. В сравнении с обычным рентгенологическим исследованием, КТ имеет определенные преимущества: а) визуализация отдельных тканей и органов на КТ достигается при разнице плотности 0,5%, в то время как при рентгенологическом обследовании изображение органа возможно только при разнице плотности между отдельными тканями в 15-20%; б) на КТ возможно превращение поперечных срезов в продольное изображение органа; в) этот метод позволяет определить топографо- анатомические взаимоотношения между тканями и органами, установить их форму и размеры, получить изображение не только обследуемого органа, но и других тканей, которые находятся на данном уровне; г) КТ имеет возможность увеличивать в несколько раз зону исследования опухолевидного очага и произвести измерения исследуемой области.

КТ дает возможность своевременно определить первичную опухоль на I-й и II-ой стадиях опухолевого процесса; дать оценку формы и размеров новообразования, определить состояние окружающих опухоль мягкотканных, костных структур, уточнить степень инвазии в соседние органы. Эти данные очень важны для выбора тактики лечения, объема хирургического вмешательства, оценки эффективности лучевой терапии. КТ с успехом применяются почти при всех локализациях опухоли (головной мозг, кости черепа, щитовидная железа, органы грудной клетки, брюшной полости, малого таза, костно-суставная система).

Магнитно-резонансная томография (МРТ) традиционно входит в перечень рентгенодиагностики, хотя и основана на других физических принципах. Физическая основа метода – регистрация радиоволн, излучаемых намагниченными атомами водорода после воздействия на них внешнего радиоволнового сигнала, и компьютерная обработка данных. Контрастность тканей на МРТ отражает особенности ядерных структур вещества. Основными компонентами любого МРТ являются: магнит, градиентные катушки, радиочастотные катушки, компьютер. С помощью МРТ можно получить изображение органов и тканей, содержащих какое-либо количество воды (возбуждение атомов водорода). Образования, не содержащие воды или углерода, на МРТ не отображаются. Это следует иметь в виду при изучении изменений, которые сопровождаются образованием кальцинатов. МРТ применяется с успехом в диагностике заболеваний центральной нервной системы, сердечно-сосудистой и костно-суставной систем, паренхимы легких, паренхиматозных органов брюшной полости и забрюшинного пространства, лимфатических узлов любых групп. Наиболее часто в онкологической практике МРТ необходима для дифференциальной диагностики первичных и вторичных опухолей центральной нервной системы (ствол и спинной мозг), сердца и перикарда, позвоночника.

2. ***Ультразвуковая диагностика (УЗД, сонотомография)*** широко вошла в арсенал лучевой диагностики. Физической основой данного метода является получение компьютерной картины от отраженного органами и тканями ультразвукового сигнала. Излучателем и воспринимающей системой (одновременно) служат специальные датчики, работающие на разной частоте ультразвукового сигнала (в диапазоне 2-10 Мгц). Этот метод дает возможность регистрировать эхосигналы, отраженные от тканей, которые по акустической плотности мало отличаются друг от друга. Благодаря акустическим особенностям, УЗД – более информативный метод обследования мягких тканей, паренхиматозных органов брюшной полости, молочной, щитовидной желез, матки яичники, почки, предстательной железы, чем рентгенография. Про-

веденные УЗД дает возможность установить параметры пораженных метастазами рака лимфатических узлов, а также их связь с окружающими тканями. Эхографически определяется минимальная степень сдавливания сосудов.

Доплеровская сонография предназначена для измерения скорости кровотока и основана на волновом эффекте Доплера: частота восприятия звука, издаваемого движущимся объектом, изменяется в зависимости от его скорости. Отражателями в крови служат эритроциты.

Используемые ультразвуковые методы принято делить на скрининговые, базовые и специализированные. Скрининговые процедуры рассчитаны на выделение патологических очагов на фоне нормальной картины (опознание "свой-чужой"). Базовые исследования ограничиваются изучением состояния органов брюшной полости, забрюшинного пространства, малого таза, щитовидной и молочной желез, поверхностных лимфатических узлов. Специализированные исследования выполняются с применением внутриполостных датчиков (ректального, вагинального, пищеводного), высокочувствительных кардио-сосудистых датчиков, с пункционной биопсией.

3. Радионуклидная диагностика (РНД), которая основана на регистрации изображений от объектов, излучающих гамма-лучи (хорошо проникающих через ткани). Для того, чтобы человеческий организм стал источником излучения, в него вводятся радиофармацевтические препараты (РФП), содержащие в своем составе радионуклиды. Идеальный РФП распространяется только в пределах органов и структур, предназначенных для визуализации (органотропные препараты). В онкологической практике особое место занимают канцеротропные препараты, дающие накопление в злокачественных новообразованиях.

Основное предназначение РФП – оценка функционального компонента патологических изменений.

Аппарат для радионуклидной диагностики – гамма-камера (сцинтилляционная камера), основными компонентами которой являются сцинтиляционный кристалл и коллиматор (свинцовое защитное устройство, определяющее проекцию испускаемого излучения по пути на кристалл). При поглощении гамма-излучения кристалл испускает свет, который в фотоумножителях преобразуется в электрические сигналы. Общая картина получается после обобщения сигналов со всех фотоумножителей. Аналогичные электрические сигналы оцифровываются и обрабатываются в компьютере.

Самая распространенная конструкция – сканер, печатающий изображение на бумаге. При использовании органотропных РФП на изображениях появляются "холодные" зоны или очаги в проекции первичной или метастатической опухолей. Для функциональной оценки почек применяются ренографы, которые дают графическое отображение процесса накопления и выведения РФП из почек в виде кривой. Помимо функциональных исследований различных органов (щитовидная железа, гепатобилиарная система, молочная железа, легкие, система кровообращения и др.) может быть получена ценная информация о структурных нарушениях. Широко применяется сцинтиграфия скелета, позволяющая выявить на доклиническом этапе метастазы в костно-суставной системе. Обязательным условием таких результатов обследования является получение более достоверных данных другими методами (рентгенологическим или при КТ, МРТ). Непрямая радионуклидная лимфография помогает обнаружить дополнительные признаки злокачественности видоизмененных паховых, тазовых и забрюшинных лимфатических узлов, которые при этом блокированы для прохождения РФП.

Позитронные эмиссионные томографы (ПЭТ) основаны на использовании испускаемых радионуклидами позитронов.

Для производства радионуклидов на ПЭТ используются циклотроны. Данный вид томографии позволяет подробно изучать скрытые метаболические процессы.

В настоящее время наиболее широко используются РФ препараты на основе короткоживущих радионуклидов ^{99m}Tc, ^{113m} In. Период их полураспада составляет 6 и 1,7 часов соответственно; не потеряли своего значения и другие РФП, такие как натрия йодид – ^{131}I, коллоидное ^{198}Au. С успехом в онкологии используются соединения, избирательно накапливающиеся в опухолевой ткани: галлия цитрат – ^{67}Ga, блеомицина – ^{111}In, цитрин – ^{111}Zn.

Изображение опухолевого очага на сцинтиграммах определяется различием накопления радиоиндикатора в зоне поражения и окружающей здоровой ткани. В случае гиперфиксации РФП в очаге поражения получаемое изображение расценивается как позитивное, при гипофиксации – как негативное. Например, метастазы рака щитовидной железы активно захватывает ^{131}I и дают позитивную сцинтиграфическую картину. Метастатическое поражение печени при исследовании РФП проявляется снижением поглощения – негативный тип фиксации.

Размещающая способность современных радиодиагностических систем в выявлении очагов зависит от многих факторов: глубины залегания образования, условий регистрации его излучения, физических характеристик используемого нуклида. Однако, как правило, визуализируются очаги размером не менее 2 см.

Основные задачи РНД можно сформулировать следующим образом:

1) диагностика новообразований;

2) оценка степени распространенности опухолевого процесса;

3) выявление рецидивов злокачественной опухоли;

4) изучение функционального состояния различных органов и систем в целях планирования лечения;

5) оценка эффективности лечения онкологических больных.

5.7 Диагностика злокачественных опухолей эндоскопическими методами

Эндоскопическая диагностика основана на получении непосредственных изображений полых органов с помощью специальных приборов – эндоскопов. Аппараты могут иметь либо жесткую, либо гибкую конструкцию. Гибкие эндоскопы созданы на основе световолоконной техники, они менее травматичны в применении, позволяют проводить исследования органов большой протяженности, лучше адаптированы для инструментальной пальпации и биопсии. Каждый гибкий эндоскоп имеет управляемый кончик, специальные каналы для введения воздуха, орошения жидкостями, введения биопситора (биопситной насадки).

Относительно новый вид диагностики – видеоэндоскопия, которая основана на совмещении гибкого эндоскопа с видеотехническими приспособлениями. Изображение многократно увеличивается и выводится на монитор.

Основные виды эндоскопической биопсии – щипцевые (специальными щипцами), щеточная (бранш-биопсия) и петлей. Первая позволяет скусывать кусочки тканей, вторая – соскребать поверхностные слои со стенки (выполняется в труднодоступных областях, где проблематично развернуться, например, в мелких бронхах),

третья – частично или полностью удалять экзофитные образования. На морфологическое исследование при щипцовой биопсии и использовании петли направляются мазки – отпечатки (на цитологию) и сами кусочки (на гистологию). При бранш – биопсии полученный бесструктурный материал отправляют на цитологию.

При фибробронхоскопии, эзофагоскопии могут забираться промывные воды бронхов и пищевода (цитология).

Применение жестких эндоскопов остается оправданным в проктологической практике (ректороманоскопия), в анестезиологии (ларингоскопия). Для диагностики злокачественных опухолей различных локализаций широко применяются фибродуоденоскопия, фиброколоноскопия, фибробронхоскопия, торакоскопия, медиастиноскопия, лапароскопия, цитоскопия, кольпоскопия.

5.8 Диагностика злокачественных опухолей термографическим методом

Термография, принцип которой базируется на регистрации естественного инфракрасного излучения человеческого тела, которое связано с уровнем циркуляции крови в тканях и напряженности метаболических процессов в них. Известно два типа термографии: контактная и бесконтактная. Примером контактной термографии является цветная термография жидкими холестерическими кристаллами (Р.А. Абызов, 1977). Бесконтактная (дистанционная) термография осуществляется посредством тепловизора, оценивается визуально, фотографически (черно-белое и цветное изображение) и путем компьютерного вычисления (Л.Г. Розенфельд, 1988). Следует отметить, что контактное измерение биологического тепла дает менее качественное изображение, в связи с чем последние годы преимущественно применяют дистанционное термографическое исследование. Наиболее существенным патогномоничным признаком термографического изображения является разница температур парных органов или исследуемого тела и соседнего, равного по кровоснабжению.

Сущность термографического метода заключается в регистрации спонтанного теплового излучения поверхности тела человека и получении термографических изображений, так называемых "температурных портретов", исследуемых областей.

Наиболее часто в онкологических клиниках применяется дистанционная инфракрасная термография, при которой распределение поверхностных температур объекта фиксируется с помощью специальной сканирующей оптической аппаратуры. Именно данную методику термографии принято именовать тепловидением.

В норме температурное распределение на поверхности тела человека характеризуется строгой симметричностью относительно срединной линии. Обнаружение асимметрии температурного рисунка и лежит в основе диагностики большинства патологических процессов.

Злокачественные новообразования различных локализаций проявляются на термограммах патологической гипертермией (В.Б. Кондратьев и др., 1976).

Предполагается смешанный генез гипертермии опухолей:

1) метаболический – за счет более высокого уровня обменных процессов, интенсивного деления клеток, преобладания анаэробного гликолиза;

2) сосудистый – за счет повышенного кровотока, формирования аномальных сосудов. Гипертермия из очага опухолевого роста током венозной крови, а также путем

обычной теплопередачи проявляется на поверхности кожи и приводит к нарушению структуры нормального температурного распределения.

С помощью термографии оказалось возможным решение следующих задач:

- дифференциальная диагностика злокачественных опухолей от доброкачественных и неопухолевыми заболеваниями (воспалительные процессы);
- топическая диагностика очагов поражения при различных солидных опухолях и лимфопролиферативных заболеваниях;
- ранняя диагностика рецидивов и метастазов злокачественных опухолей;
- оценка эффективности лучевого и лекарственного лечения злокачественных опухолей отдельных локализаций, которая оценивается по признаку "угасания" (регрессии);

Наиболее перспективным направлением развития термографического метода считается его внедрение в практику массовых профилактических осмотров женского населения, направленных на раннюю диагностику рака молочной железы (Н.П. Напалков, 1980).

Термография отвечает следующим важным требованиям, предъявляемым к методам скрининга: абсолютная безвредность, быстрота обследования, простата интерпретации полученных данных, невысокая стоимость скрининга. По предварительным данным, выявляемость рака молочной железы с помощью термографии, в том числе и ранних стадий, при компьютерном анализе повышается до 80-85% (В.Б.Кондратьев, 1989). В связи с этим, многие исследователи считают оправданным создание передвижных термографических станций (по аналогии с флюорографическими) для проведения на крупных предприятиях профилактических осмотров и использование термографии в качестве первого этапа скрининга для выявления группы повышенного риска, которая в дальнейшем должна подвергаться углубленному клинико-рентгенологическому обследованию.

5.9 Морфологическое исследование в диагностике опухолей

Роль морфологических исследований при диагностике опухолей неуклонно возрастает в связи с расширением круга противоопухолевых лечебных мероприятий. Лишь детальная морфологическая характеристика новообразования может полностью удовлетворить клиницистов и дать возможность более обоснованно выбрать адекватный метод лечения (хирургическое, лучевое, химиотерапевтическое и их комбинаций), поскольку опухоли различного строения, происхождения и степени атипии клеток по-разному реагируют на терапию.

Строение опухолей может быть очень разнообразным, но в общем опухоль в той или иной степени напоминает ту ткань, из которой она произошла. Опухоль состоит из паренхимы и стромы. Отличие от нормальной ткани состоит в неправильном соотношении в опухоли паренхимы и стромы или, как говорят, в атипизме строении. Различают тканевый и клеточный атипизм.

Тканевый атипизм касается расположения стромы и взаимоотношения ее с паренхимой опухоли. Так, в опухолях из эпителия тканевой атипизм выражается образованием железистых пузырьков неодинаковых размеров, в отсутствии выводных протоков, неодинаковом развитии стромы в различных участках опухоли, а в опухолях из соединительной ткани или гладкой мускулатуры тканевой атипизм проявляется в неравномерной толщине пучков, неправильном их ходе.

Клеточный атипизм касается клеток паренхимы опухоли и проявляется в ненормально большой по величине клеточных ядер, несоответствие между размерами ядра и

тела клетки; нередко клетки опухоли и их ядра крайне полиморфны, т.е. разнообразны по размерам. Весьма часто в клетках опухолей обнаруживаются различные включения в виде находящихся в протоплазме белковых зерен, капель гликогена, жира, зерен хроматина.

Степень выраженности тканевого и клеточного атипизма бывает разной, что зависит от степени зрелости элементов опухоли.

Паренхима опухоли – это специфическая ткань, составляющую клеточную часть, т.е. те клеточные элементы, которые определяют "лицо" данной опухоли. Если речь идет о раке, то это будут раковые эпителиальные клетки, если о саркоме, то имеют в виду тот или иной тип саркоматозных клеток. В большинстве случаев клетки опухоли по существу соответствуют клеткам той материнской ткани, из которой опухоль развилась. В тех случаях, когда опухоль по своему строению мало отличается от материнской ткани, их называют зрелыми опухолями. Тканевый и клеточный атипизм в таких зрелых опухолях проявляется нередко. В других случаях, когда имеется картина весьма выраженного тканевого и клеточного атипизма, ткань опухоли имеет лишь отдаленное сходство с материнской тканью или совсем такового не обнаруживает, их называют незрелыми опухолями.

Определение степени зрелости или незрелости опухоли с помощью гистологического исследования имеет большое практическое значение в связи с широким применением для лечения опухолей ионизирующего излучения и противоопухолевых химиопрепаратов. Известно, что менее зрелые опухоли более чувствительны к этим видам лечения, зрелые опухоли более резистентны к ним, поэтому для лечения их требуются такие дозы, которые могут оказывать вредные действия на здоровые ткани.

Строма опухолей играет роль остова, или скелета, опухоли. Она состоит из соединительной ткани, которая частью является предшествовавшей тканью, принадлежащей тому месту, где растет опухоль. В соединительно-тканной строме проходят питающие опухоль кровеносные и лимфатические сосуды.

Внешний вид опухолей крайне разнообразен. Наиболее часто опухоль имеет вид узла кругловатой формы, выдающегося на поверхности в виде шаровидной припухлости. Реже встречается диффузная опухоль, которая с самого начала представляет собой тканевую массу, сливающуюся с нормальной тканью.

Если узел опухоли, образуясь на какой-либо поверхности, выбухает и остается связанными с последней лишь тонкой ножкой, то говорят о полипе; если ножка более толстая, а выбухающая масса опухоли образует подобие шляпки гриба, опухоль называют грибовидной, фунгозной. Новообразование, растущее на поверхности, иногда образует выступы, сосочки, это – сосочковая (папиллярная) или ворсинчатая опухоль. В тех случаях, когда опухоль содержит полости – кисты с тем или иным содержимым (серозным, слизистым, коллоидным, сальным), ее называют кистомой.

Размер опухоли зависит от давности опухолевого процесса; однако имеют значение особенности ее местоположения. Если опухоль растет без притеснения окружающими органами, то она может достигнуть очень больших размеров; если она развивается в какой-нибудь тесной полости тела, она ведет к смерти больного раньше, чем достигнет большого размера.

Консистенция опухолей может быть очень разнообразной. Опухоли из костной хрящевой ткани имеют очень плотную консистенцию; опухоли, состоящие главным образом из паренхимы и бедные соединительно-тканной стромой, отлича-

ются мягкой консистенцией, тогда как опухоли, богатые стромой, имеют ту или иную степень плотности.

Рост опухоли всегда идет за счет размножения составляющихся ее клеток. Интенсивность клеточного деления, а также отношения клеток опухоли к соседним тканям бывает различной. Так, одни опухоли растут центральным, экспансивным ростом, другие – инфильтрирующим. Экспансивный рост характеризуется тем, что клетки опухоли не врастают в соседние ткани, а оттесняют их. Опухоль увеличивается в размере наподобие резинового шара, раздуваемого воздухом. Этот рост свойствен большинству зрелых опухолей и характеризует доброкачественность опухоли.

Инфильтрующий рост характеризуется не только отодвиганием соседних тканей, но и врастанием в них клеток опухоли, причем элементы опухоли, размножаясь, распространяются между элементами соседней ткани, проникают в тканевые щели, в лимфатические и кровеносные сосуды, в различные протоки. Такой рост типичен для незрелых опухолей и характеризует их злокачественность. Различают рост опухоли эндофитный, когда опухоль растет вглубь пораженного органа, и экзофитный при росте в полость органа.

Независимо от формы роста злокачественная опухоль характеризуется склонностью к распаду и изъявлению. В значительной степени это обусловлено недостаточным кровоснабжением центральных отделов новообразования. Распад и изъявление появляются обычно после достижения опухолью значительных размеров. Экзофитные опухоли, распадаясь, приобретают вид, напоминающий блюдце. В центре их располагается бугристая изъявленная поверхность, окруженная подрытыми, выступающими в виде валика краями, довольно четко ограниченными от здоровой ткани. Такие опухоли называют блюдцеобразными.

При распаде эндофитной опухоли валикообразные края вокруг изъявления не образуются, опухолевая инфильтрация постепенно без отчетливых границ переходит в нормальную стенку органа. Такие опухоли получили название язвенно-инфильтративных. Они, так же как и инфильтративная, отличаются бурным течением, плохим прогнозом.

Описанные микроскопические формы роста опухолей дают достаточно ясное представление для понимания механизма возникновения многих симптомов.

Быстрота роста опухолей в значительной степени зависит от характера самой бластомы: опухоли незрелые, состоящие преимущественно из паренхимы, характеризуются очень интенсивным размножением клеток, растут быстро, тогда как опухоли зрелые, а также богатые стромой растут медленно. Быстрота роста опухоли – один из моментов, характеризующих степень злокачественности опухоли.

Распространение метастазов осуществляется по лимфатическим, кровеносным сосудам, по оболочкам нервов. Кроме того, отдельные клетки опухоли или группы их при определенных условиях могут прикрепляться и приживаться на какой-нибудь поверхности (имплантационные, контактные, прививочные метастазы).

Рост злокачественной опухоли сопровождается нарушениями в обмене веществ всего организма, из распадающейся ткани опухоли исходят ядовитые продукты, отравляющие организм (продукты неполного распада белка, недоокисленные соединения, молочные кислоты и др.), которые вызывают разрушение эритроцитов (гемолиз), что является причиной нарастающейся анемии.

Классификация опухолей обосновывается их гистогенезом (происхождением из тех или других тканей). Опухоли делятся на отдельные виды в зависимости от ткани, из

которой опухоль произошла и построена (гистогенетическая классификация). В каждом виде различают зрелые (доброкачественные) и незрелые (злокачественные) формы.

Обозначение (номенклатура) опухолей делается таким образом. К названию ткани, из которой состоит опухоль, прибавляется частица ома (oma): так, остеома – опухоль из костной ткани , миома – опухоль из мышечной ткани и т.д. Некоторые предпочитают к названию ткани прибавлять слово "бластома": так, остеобластома, меланобластома и т.д. Кроме того, существует несколько специальных обозначений: злокачественная незрелая опухоль из эпителия обозначается как рак (cancer, carcinoma), злокачественная незрелая опухоль из соединительной ткани носит название саркома (sarcoma).

Общие принципы гистогенетической классификации опухолей

Опухоли имеют разнообразное строение в зависимости от исходной ткани и степени зрелости составляющих ее клеток.

Доброкачественные опухоли построены из зрелой ткани, не потерявшей способность к формированию дифференцированных в морфологическом и функциональном смысле структур. От нормальной ткани зрелые опухоли отличаются только своим тканевым атипизмом.

Близко к группе доброкачественных опухолей стоят дисгормональные гиперплазии (например, гипертрофия простаты у пожилых людей), всевозможные дисэмбриоплазии, проявления избыточной регенерации. Все эти гиперпластические разрастания при определенных условиях могут становиться истинными опухолями, т.е. приобретать свойства безграничного роста и даже малигнизироваться. В интересах профилактики злокачественных опухолей описанные разрастания следует относить к группе предопухолевых состояний.

Незрелые опухоли разного тканевого происхождения могут также обнаруживать различную степень созревания, но в них никогда не наступает полного, законченного вызревания клеток и вместе с этим формирования дифференцированных органных структур как в функциональном, так и в морфологическом смысле. Опухоли, состоящие из клеток, полностью утративших свою дифференцировку и потерявших всякое сходство с исходной тканью независимо от их генетической принадлежности, обозначают как недифференцированная опухоль.

Все опухоли из различных тканей разделяются на две группы: зрелые, доброкачественные и незрелые, злокачественные. Незрелые, злокачественные, опухоли из соединительной ткани называется **саркомами.** Название "саркома" происходит от слова sarcos – мясо; действительно, саркома своим однородным розовато-белым цветом и мягкой консистенции напоминает рыбье мясо. Саркомы отличаются быстрым и инфильтрирующим ростом, прорастают и разрушают соседнюю ткань, после операции дают рецидивы, весьма рано начинают давать гематогенные метастазы.

Опухоли, развивающиеся из незрелого эпителия, как покровного, так и железистого, носят название **рак.** По своему внешнему виду рак бывает различной величины и формы, чаще всего имеет вид узла или бугристой массы, выбухающей на поверхности. С поверхности разреза опухоли при соскабливании снимается мутная млечная масса, называемая раковым соком.

Микроскопическое строение всех видов рака имеет общие черты: опухоль состоит из соединительной основы, стромы, в которой проходят кровеносные и лимфатические сосуды, а нередко нервы; в строме заложены различных размеров раковые ячейки, альвеолы, содержащие паренхиму из эпителиальных клеток.

В зависимости от степени зрелости клеток опухоли принято выделять четыре основные группы рака:

1) высокодифференцированные формы (плоскоклеточный рак с ороговением, базальноклеточный рак, ацинарные, тубулярные, сосочковые аденокарциномы);

2) умереннодифференцированные формы (плоскоклеточный рак без ороговения, железисто-солидные аденокарциномы);

3) низкодифференцированные формы (полиморфные, веретеноклеточные плоскоклеточные раки, муцинозные или коллоидные аденокарциномы);

4) недифференцированные формы (мелкоклеточный, крупноклеточный, светлоклеточный, перстневидноклеточный рак, скирр).

Кроме этих четырех гистологических форм рака, еще существуют особые разновидности рака, такие как хорионэпителиома, семинома, дисгерминома, гипернефроидный рак, мезотелома, бронхиогенный рак, лимфоэпителиальная опухоль Шминке.

Диагноз злокачественного новообразования приобретает абсолютно точность и считается полностью доказанным только после морфологического подтверждения (верификации) с определением гистологической формы опухоли и с учетом степени дифференцировки клеток.

Объектом морфологического исследования являются: исследование тканевых участков опухоли, прижизненно изъятых путем биопсии и исследование оперативно удаленных органов и тканей.

Под **диагностическими биопсиями** понимают изъятия кусочков пораженных опухолью тканей с целью установления морфологического диагноза заболевания. Наиболее надежным и более старым является метод так называемых открытых биопсий, когда тем или иным путем хирургически иссекают кусочки пораженных тканей. Подобный метод часто применяется при поверхностном расположении опухолей и при их относительно легкой доступности для иссечения участка ткани. Однако, нередки весьма глубокие внедрения (например, лапараскопии, лапароскопии, торакоскопии, медиастиноскопии) с целью получения объектов для диагностического микроскопического исследования.

Стремление получить патологически измененные ткани при глубоком их расположении без больших хирургических вмешательств привело к развитию пункционных и аспирационных биопсий, трепанобиопсий. Различия между этими видами биопсии не столько качественные, сколько количественные, в смысле объема получаемого материала. Простая пункция позволяет получить только мазок и следовательно, провести только цитологический анализ (о чем подробнее будет изложено ниже). Аспирационная биопсия по существу ближе к трепанобиопсии, т.е. возможно исследование не только мазков и отпечатков, но и мелких участков тканей. Разумеется, что подобные "щадящие" биопсии в связи с весьма малым количеством получаемой ткани ограничивают возможности микроскопического исследования. Трепанобиопсия, открытая биопсия позволяет полнее изучить объект на тканевой основе, определить признаки тканевого и клеточного атипизма, степень дифференцированности опухолевой ткани.

В последние годы резко возросли возможности эндоскопического исследования, когда обзору подвергают не только полые органы, сообщающиеся с внешней средой (бронхоскопия, эзофагогастродуоденоскопия, ректороманоскопия, колоноскопия, цистоскопия и т.п.), но и закрытые пространства (лапароскопия, медиаастиноскопия, торакоскопия), причем часто, помимо обзора, осуществляется изъятия тканей для микроскопического

исследования. Эти методы намного расширили возможности прижизненной морфологической диагностики. Исследование диагностических биопсий имеет свои особенности, трудности и свои пределы в смысле постановки точного диагноза. Для успеха всех диагностических биопсий основным является топографическая точность изъятия патологически измененной ткани. "Промахи", естественно, не позволяет поставить диагноз опухоли, но они не позволяют и отвергнуть ее наличие. Не следует прибегать к излишней травматизации, имея в виду возможность последующей имплантации или метастазирования, особенно если исключена возможность последующей операции с удалением всей опухоли. Иссекая кусочки для гистологического исследования, одновременно следует брать мазки из пораженных тканей. Малое количество материала, иссечение некротизированных тканей сводят на нет значение диагностической биопсии.

Особое место занимают так называемые **срочные биопсии**, ответ на которые дается во время операции в течение нескольких минут. Очень часто ответ влияет на дальнейший ход операции или в сторону максимального радикализма, или напротив операция ограничивается малыми объемами, либо приобретает паллиативный характер, а иногда ее прекращают. Вместе с тем, срочные биопсии имеют свои специфические особенности, в значительной мере технического порядка. Прежде всего, необходимо получить пригодный для изучения препарат за весьма короткий отрезок времени, что ограничивает возможность изготовления удовлетворительных гистологических препаратов. Возможность быстрых ответов связана с использованием замораживающего микроатома, который снабжен криостатом. Применение замораживающего микроатома ускоряет изготовление препарата и вместе с тем повышает его качество в смысле прозрачности, четкого контурирования клеток.

Следует отметить, что отвечающий морфолог ограничен во времени. Он только изучает один, обычно небольшой, участок по препарату. Это создает дополнительные трудности и требует от морфолога значительного опыта и большой осторожности. Если картина ясна и положительный диагноз в смысле подтверждения наличия опухоли осуществим, то оперирующий получит более твердое основание для проведения соответствующей операции. Отрицательные ответы естественно не могут гарантировать отсутствие опухоли. Поэтому там, где нет полной ясности в морфологической картине срочной биопсии, морфологу лучше воздержаться от ответа, чем ошибиться в ту или иную сторону. Естественно, если в ходе операции возможны повторные изъятия материала, к этому следует прибегать (Н.А. Краевский, 1967).

Другим объектом морфологического исследования является изучение оперативно удаленных органов или тканей, что является важным во многих отношениях. Прежде всего, таким путем уточняется диагноз заболевания, по поводу которого была произведена операция. Тем самым проверяют качество дооперационной диагностики.

Вторым моментом, имеющим исключительное значение в онкологической практике, являются уточнение объема оперативного вмешательства и оценка границ удаленного органа или ткани, иначе говоря, выяснение такого важного вопроса, как определение степени радикальности операции – прошел ли разрез в пределах здоровых или больных тканей. Указание на то, что разрез прошел в пределах здоровых тканей, имеет важное прогностическое значение.

Третьим существенным моментом при обследовании органов и тканей, удаленных вместе с опухолью, является изучение находящихся в данной области лимфати-

ческих узлов. Обследование узлов важно не только для выявления метастазов в регионарных лимфатических узлах, но для изучения характера реакции их на расположенных рядом опухолей. Наличие метастазов, естественно отягощает прогноз, а их отсутствие является благоприятным признаком.

Широкое развитие техники хирургических операций на человеке привело к тому, что по существу нет таких органов и тканей человека, которые нельзя было бы изучить с использованием всей современной техники микроскопического исследования, включая цитогенетическое исследование.

Возможность изучения более тонкого строения тканевых и клеточных структур опухоли не только способствовала развитию и пониманию биологической сущности опухолей, в частности степени их злокачественности.

Наконец, немаловажное значение имеет морфологическое изучение тех изменений, которые обусловлены современными методами лечения (лучевой и химиотерапевтический патоморфоз).

Таким образом, значение морфологического изучения биопсийного материала и оперативно удаленных органов и тканей весьма велико, без проведения которых нельзя проводить современные методы лечения.

5.10 Цитологическая диагностика злокачественных опухолей

Клиническая цитология в настоящее время утвердилась как самостоятельная клиническая дисциплина с большими диагностическими и профилактическими возможностями. Она, являясь морфологическим методом, хорошо дополняет данные гистологического исследования материала, полученного при биопсии.

Массовые профилактические осмотры при наиболее распространенных локализациях рака (матки, молочной железы, легких, желудка и др.) невозможны без использования эффективных, высокоинформативных и экономически доступных методов исследования, позволяющих распознать поражение в любом этапе опухолевого процесса, а главное – в самых начальных его стадиях развития. Как показывает анализ имеющихся данных, проведение всех этих мероприятий невозможно без использования цитологических методов исследования (А.С. Петрова, 1986).

В зависимости от метода получения материала для цитологического исследования клиническая цитология разделяется на два больших раздела: **эксфолиативная** или цитология слущенных материалов и **неэксфолиативная** (аспирационная) цитология.

Под **эксфолиативной цитологией** понимается цитологическое исследование клеток, которые естественным или искусственным путем отделяются от тканевой поверхности. Материал исследования составляют различные секреты и экскреты (мокрота, дуоденальный и желудочный сок, моча, секрет предстательной железы, выделения из соска молочной железы, выделения из влагалища и матки, слизь из прямой кишки и т.д.).

Из полых органов эксфолиированный материал может быть получен с помощью смывов изотоническим раствором натрия хлорида или растворами (трипсин, хемоотрепсин и др.), которые усиливают эксфолиацию опухолевых клеток. Мазки для цитологического исследования могут быть получены также путем взятия отпечатков или соскоба с поверхности тканей при помощи шпателя, ватного тампона, специальных щеток и других приспособлений.

Развитие эндоскопической техники и в особенности фиброскопов с волоконной оптикой значительно расширило возможности прицельного взятия материала для цитологического исследования из пищевода, желудка, толстой кишки, бронхов и других органов.

В качестве материала для эксполиативной цитологии могут быть использованы и мазки-отпечатки с поверхности кусочков, полученных при биопсии.

Неэксфолиативная цитология занимается исследованием клеток, аспирированных при пункции плотных органов и опухолевых образований. Это аспираты из опухолей молочной, щитовидной, предстательной и слюнной желез, опухолей мягких тканей и костей, лимфатических узлов, периферических опухолей легкого, опухолей средостения, печени, поджелудочной железы и почек. С помощью пункции может быть получен материал из замкнутых полостей. Это экссудаты и трассудаты (плевральная, асцитическая, перикардиальная, спинномозговая, синовиальная жидкости), а также содержимое кистозных образований. При эвакуации большого количества жидкости возникает необходимость концентрации клеток в меньшем объеме, что достигается путем отстаивания или центрифугирования обогащенного клетками слоя с последующим приготовлением мазков из осадка.

Одной из основных предпосылок для удачного исследования материала, полученного с помощью эксфолиативной и неэксфолиативной методик, является правильное получение материала.

Проведение успешной пункции исследуемого органа, особенно внутреннего, требует определенного опыта и подготовки врача. От места прокола и глубины его зависит количество получаемого материала и его качество. Пункционная аспирационная биопсия из опухолевых образований внутренних органов (легкого, средостения, печени, поджелудочной железы, почек) производится под контролем КТ или УЗКТ.

Как известно, единого универсального цитоморфологического признака, который позволял бы отличить клетку злокачественной опухоли от неопухолевой клетки нет, и поэтому в настоящее время учитывается до 180 различных цитоморфологических признаков опухоли (А.С. Петрова, 1986, Ю.Г.Пучков с соавт., 1989). Основными являются увеличенное ядерно-цитоплазматическое соотношение, гиперхомия ядер, глыбчатая или грубая структура хроматина, увеличение числа и размеров ядрышек, неправильная форма клеток, ядер.

В ряде случаев по цитограмме можно констатировать не только доброкачественный или злокачественный характер процесса, но и определить гистологическую форму новообразования, основываясь на клеточных, функциональных и структурных особенностях материала.

Клеточные особенности цитограмм изучаются путем сравнения клеточных элементов мазков с соответствующим клеточным составом исходного органа или ткани в норме и при различных патологических процессах.

Функциональные особенности опухолевых клеток могут быть выявлены при наличии тех или иных продуктов жизнедеятельности клеток (кератин, слизь, слизеподобные вещества, меланин, липиды, ткани, гемосидерин, характерные для той или иной исходной для опухоли ткани), присутствие которых является решающим при определении тканевой природы и гистологического варианта опухоли. Например, присутствие слизи в цитоплазме опухолевой клетки говорит в пользу слизеобразующего рака, наличие зерен меланина в цитоплазме при крупном ядрышке позволяет заподозрить меланому и т.д.

Структурные (архитектонические) признаки цитограмм позволяют определить гистологические варианты опухоли. В зависимости от расположения клеток, концентрически наслоившихся друг на друга и образующих так называемые роговые жемчужины или, напротив, формирующих железоподобные образования в виде розеток, гроздьев, папилл, возможна диагностика плоскоклеточного рака с одной стороны, и железистого с другой.

Задачи, которые сегодня решаются клинической цитологией, весьма многообразны. Прежде всего, это **диагностика предопухолевых состояний**, которая позволяет формирование цитологического скрининга.

Формирование цитологического скрининга включает в себя следующие аспекты исследования:

1) разработка оптимального метода забора материала, его обработки;

2) цитологическая рубрикация разных степеней неоплазии (слабой, умеренной, выраженной), позволяющая определить те критические предраковые состояния, которые подлежат специальному наблюдению и лечению;

3) аргументация морфологического субстрата каждой степени неоплазии, которая должна быть построена на гистологических сопоставлениях.

Поэтому цитологическое исследование является обязательным методом при проведении массовых профилактических осмотров, особенно в гинекологии. Ответ цитологического исследования при профосмотрах дается по модифицированной классификации Папаниколау: I – эпителий без особенностей; II – гиперплазия, III – выраженная дисплазия; IV – начало малигнизации; V – рак (В.И. Новак, Ю.Г. Пучков, 1985). При выявлении выраженной дисплазии или признаков малигнизации больные нуждаются в углубленном обследовании в онкологическом учреждении. На этапе углубленного обследования больных цитологический метод хорошо дополняет данные гистологического исследования материала, полученного при биопсии.

Цитологический метод исследования играет важную роль в диагностике рака шейки и тела матки, молочной железы, рака и меланомы кожи, губы, ротовой полости, лёгкого и др. Он является важным компонентом в комплексной диагностике злокачественных опухолей различных органов и систем как во время проведения массовых профилактических осмотров, так и в условиях амбулаторно-поликлинического обследования больных.

Цитоморфологические характеристики опухоли до лечения могут быть использованы для прогнозирования терапевтического (лучевого, лекарственного) эффекта воздействия на опухоль.

Цитологическое исследование во время операции (интраоперационная диагностика) помогает хирургу выработать наиболее адекватную операционную тактику.

Цитологическое исследование с успехом дополняет и даже заменяет гистологическую диагностику в тех случаях, когда кусочки малых размеров, очаги с кальцинатами, смывы и соскобы с операционной раны являются единственно возможным методом морфологической верификации диагноза в условиях, когда срочное гистологическое исследование невозможно.

5.11 Обязательный клинический минимум обследования в амбулаторных условиях

На догоспитальном этапе обследовании больных с различными локализациями злокачественных новообразований должны быть использованы все доступные методы исследований. Каждому больному должны быть выполнены анализы крови и мочи – общий или специальный в зависимости от патологии. До направления пациента в специализированное лечебное учреждение производятся ЭКГ, флюорография или рентгенография лёгких, УЗИ органов брюшной полости (печень, поджелудочная железа), забрюшинного пространства и малого таза для исключения сопутствующей патологии. Женщины осматриваются гинекологом. Пациенту выдаются все снимки, копии протоколов проведённых исследований.

Диагностика опухолей трахеи, бронхов и легких – полипроекционная флюорография или рентгенография легких, рентгеноскопия (по показаниям) , линейная томография патологического образования в паренхиме или в корне легкого, фибробронхоскопия с биопсией или взятием мазков отпечатков или промывных вод бронха (при наличии бронхологического кабинета).

Диагностика опухолей пищевода, желудка и двенадцатиперстной кишки – рентгеноскопия этих органов, а также с прицельной рентгенографией, фиброгастроскопия, фибродуоденоскопия, фиброэзофагоскопия с биопсией.

Диагностика опухолей толстой кишки – пальцевое исследование прямой кишки, ректороманоскопия с биопсией, ирригоскопия или ирригография, фиброколоноскопия с биопсией, капрологическое исследование кала.

Диагностика опухолей гепатопанкреатодуоденальной зоны – УЗИ данной области, ренгеноскопия желудка и двенадцатиперстной кишки (по возможности), холецистохолангиография (по показаниям), эндоскопическая ретроградная панкреатохолангиография (по возможности, по показаниям), фиброгастродуоденоскопия.

Диагностика опухолей молочной железы – маммография (контрастная или безконтрастная) , УЗИ молочных желез, пункционная аспирационная биопсия, цитологическое исследование выделений из соска.

Диагностика опухолей щитовидной железы – УЗИ органов шеи, тонкоигольная пункция с аспирационной биопсией, радиоизотопная диагностика (по возможности).

Диагностика лимфопролиферативных (системных) заболеваний – рентгенография легких в двух проекциях, линейная томография средостения с констрастированием пищевода, УЗИ брюшной полости, забрюшинного пространства и малого таза, пункционная аспирационная биопсия.

Диагностика опухолей костно-суставной системы – рентгенография костей и суставов в двух проекциях в соответствующей области. При патологии костей рук и ног снимается и здоровая сторона (для сравнения). Для исключения миэломной болезни выполняется обзорная рентгенография ребер, костей черепа, таза.

Диагностика опухолей мочевыводящей системы – УЗИ почек и органов малого таза, экскреторная урография(цистография), цитоскопия с биопсией.

Диагностика опухолей малого таза у мужчин и у женщин – базовое УЗИ, трансректальное и трансвагинальное УЗИ (по возможности).

5.12 Использованная литература

1. Абелев Г.И., Эльгорт Д.А. Альфа-фетопротеин в иммунодиагностике гепатоцеллюлярного рака и тератокарциномы яичка и яичников. Онкология, Киев, 1978, гл. 10, с. 3-7.

2. Абисатов Х.А., Есенкулов А.Е. Онкология, том I, Алматы, "Наука", 1994, с. 94-115.

3. Абрикосов А.И., Струков А.И. Патологическая анатомия, Москва, "Медгиз", 1961, с. 173-217.

4. Араболинский А.В., Портной Л.М., Денисова Л.Б. и др. Современные подходы к лучевой диагностике объемных образований брюшной полости и забрюшинного пространства. Матер. I съезда онкологов СНГ 3-6 декабря 1996, часть I, М., 1996, с. 224-225.

5. Воробьев А.В. Скрининг мужского населения, стандартное обследование пациентов, классификация рака предстательной железы. Практическая онкология: избранные лекции. Под ред. С.А.-Тюляндина и В.М. Моисеенко, СПб. 2004, с. 392-402.

6. Ганцев Ш.Х. Методы диагностики качественных опухолей. В уч. "Онкология", М., 2004, с. 80-108.

7. Дегтярев В.К., Кушлинский Н.Е. Метаболизм андрогенов в предстательной железе человека в норме и при злокачественных новообразованиях. В кн.: Рак предстательной железы. Под ред. Н.Е.Кушлинского, М., 2002, с. 129-138.

8. Дерижанова И.С., Волошин В.В., Семашкевич К. Возможности срочной интраоперационной цитологической и гистологической диагностики опухолей. Матер. I съезда онкологов СНГ 3-6 декабря 1996, часть I, М., 1996, с. 118-119.

9. Диагностика злокачественных новообразований. В рук.: "Общая онкология" под ред. Н.П.Напалкова, Л., "Медицина", 1989, с. 360-364.

10. Домбровский В.И., Шепелева А.В., Чернышов В.Н. Магнитно-резонансная томография в диагностике новообразований органов брюшной полости и забрюшинного пространства. Матер. I съезда онкологов СНГ 3-6 декабря 1996, часть I, М., 1996, с. 229.

11. Избранные лекции по клинической онкологии. Под ред. В.И.Чиссова и С.Л. Дарьяловой, М., 2000.

12. Канаев С.В., Новиков С.Н., Малинин А.П. и др. Радионуклидная диагностика распространенности опухолевого процесса у больных костно-мозговыми опухолями. Матер. I съезда онкологов СНГ 3-6 декабря 1996, часть I, М., 1996, с. 232-233.

13. Кондратьев В.Б., Черняев Ю.С. Термодиагностатика злокачественных опухолей (Атлас термограмм). Л., 1976, 75 с.

14. Кушлинский Н.Е., Чернуха Г.Е., Герштейн Е.С. и др. Рецепторы роста половых стероидных гормонов при аденокарциноме эндометрия. Вестник РОНЦ им. Н.Н.Блохина, 1998, № 2, с. 35-38.

15. Ломтев Н.Г., Рыспаева Г.С. Ультразвуковая и радионуклидная диагностика рака щитовидной железы. Матер. I съезда онкологов СНГ 3-6 декабря 1996, часть I, М., 1996, с. 237-238.

16. Лопаткин Н.А., Симонов В.Я. Руководство по клинической эндоскопии. Москва, 1985, с. 400.

17. Любимова Н.В., Кушлинский Н.Е., Стогова Э.В. и др. Клиническое значение общего и свободного ПСА при раке предстательной железы. Клин. лабор. диагностика, 1998, № 2, с. 7-9.

18. Медведев В.Е., Новикова М.Н., Медведцкий Е.Б. и др. Чрескожная аспирационная биопсия тонкой иглой под визуальным эхографическим контролем в диагностике рака поджелудочной железы. Клин. Хирургия, 1986, № 2, с. 33-37.

19. Молчанов О.Е., Попова И.А., Козлов В.К. и др. Иммунологические расстройства при злокачественных опухолях. В мон.: "Современные тенденции иммунотерапии злокачественных опухолей". СПб. 2001, с. 17-20.

20. Патологическая анатомическая диагностика опухолей человека. Рук. Под ред. Н.А.Краевского, А.В.Смольянникова, Д.С. Саркисова. Изд. 4-ое. М., "Медицина", 1993, 512 с.

21. Петерсон Б.Е. Общие принципы диагностики злокачественных опухолей. Москва, 1968, 22 с.

22. Петерсон Б.Е. Диагностика злокачественных опухолей "Клиническая онкология" том I, под ред. Н.Н. Блохина и Б.Е.Петерсона. М., "Медицина", 1979, с. 70-169.

23. Плетнев С.Д., Назарова И.С., Мазурин В.Г. Метод ультразвукового сканирования в онкологии. Советск. Медицина, 1984, № 8, с. 82-85.

24. Поддубный Б.К., Кувшинов Ю.П., Белоусова Н.В. и др. Задачи современной эндоскопии в онкологии. Матер. I съезда онкологов СНГ 3-6 декабря 1996, часть I, М., 1996, с. 242-243.

25. Стандартизация методов лучевой диагностики. Оптимальные алгоритмы комплексного лучевого обследования. Рук. для врачей под ред. Е.Н. Самцова, Томск, 2000, 156 с.

26. Тимофеев Е.Ю., Рубцова Н.А., Кушнир В.В. Ультразвуковая диагностика патологии верхнеабдоминальных и забрюшинных лимфатических узлов. //Ультразвуковая диагностика, 1999, № 2, с. 80-85.

27. Трапезников Н.Н., Шайн А.А. Онкология, М., "Медицина", 1992, с. 400.

28. Тютин Л.А., Панфиленко А.Ф., Яковлева Е.К. и др. Применение магнитно-резонансной томографии в онкологической клинике. Матер. I съезда онкологов СНГ 3-6 декабря 1996 , часть I, М., 1996, с. 251.

29. Цитологическая диагностика опухолей и предопухолевых процессов. Под ред. А.С. Петровой. М., "Медицина", 1985.

30. Черенков В.Г. Клиническая онкология, М., 2005, с. 62-75.

31. Чиссов В.И., Трахтенберг А.Х., Киселева Е.С. и др. Ошибки на этапе активного выявления онкологических больных. В рук.: "Ошибки в клинической онкологии" Под ред. В.И.Чиссова, А.Х.Трахтенберга, М., "Медицина", 1993, с. 38-50.

32. Шайн А.А. Семиотика злокачественных опухолей (патогенетическое обоснование). Матер. I съезда онкологов СНГ 3-6 декабря 1996, часть I, М., 1996, с. 254-255.

33. Шалимов С.А., Федоренко З.П., Лищишина О. М. и др. Профилактика и ранняя диагностика рака на первичном уровне медико-санитарной помощи. Киев. 1998, 47 с.

34. Bemelman W.A., De Wit L.T., Van Delden O.M. – Diagnostic laparascopy combined laparascopic ultrasonography in stating of cancer of the head region (see comments). Br.J.Surg, 1995, Jun, 82: 6, p. 820-824.

35. Bonknoff H., Fixemer T., Hunsicker J et. al – Estrogen receptors expressing in prostate cancer and primalignant prostate c lesions. Am J. Parh., 1999, 155(r) 641.

36. Mc Person J.A., Benjamin I.S., Hodgson H. J., - Pre-operative percutaneus transhepatic bilary drainage: the results of a controlled trial. Brit J. Sug, 1984 vol 71, p. 371-375.

37. Rigauts H. Marchal G., Hupke R. – First experience with volume scanmng. J. Comput. Assist. Tomogr, 1990, 14 p. 675-682.

38. Ross C.B., Sharp R. W., Kaufman A. J. et. al – Efficacy of computerized tomography in the preoperative stating of pancreatic carcmoma. Amer.J. Surg: 1988, 54 p. 221-225.

Глава 6

ПРИНЦИПЫ И МЕТОДЫ ЛЕЧЕНИЯ ЗЛОКАЧЕСТВЕННЫХ ОПУХОЛЕЙ

6.1 Биологические особенности злокачественных опухолей, лимитирующие эффективность современных методов лечения
6.2 Принципы и методы хирургического лечения
6.3 Эндоскопическая хирургия и терапия в онкологии
6.4 Фотодинамическая терапия в онкологии
6.5 Принципы и методы лучевой терапии
6.6 Физико-химический механизм действия ионизирующей радиации на опухолевые клетки
6.7 Биологические процессы, формирующие терапевтический эффект облучения
6.8 Факторы, лимитирующие эффективность лучевой терапии
6.9 Целевые функции лучевой терапии
6.10 Методы лучевой терапии по способу подведения доз к опухоли
6.11 Планирование распределения дозы во времени и по фактору КРЭ и ВДФ
6.12 Принципы и методы лекарственной терапии
6.13 Противоопухолевая химиотерапия опухолей
6.14 Современные противоопухолевые препараты, применяемые в клинике, и их механизм действия
6.15 Принципы клинической химиотерапии
6.16 Оценка лечебного действия противоопухолевых средств
6.17 Побочные реакции и осложнения противоопухолевой химиотерапии и их профилактика и лечение
6.18 Гормонотерапия злокачественных опухолей
6.19 Иммунотерапия злокачественных опухолей
6.20 Классификация современных методов иммунотерапии злокачественных опухолей
6.21 Практические рекомендации по применению иммунотерапии
6.22 Использованная литература – 67 источников

6.1 Биологические особенности злокачественных опухолей, лимитирующие эффективность современных методов лечения

Лечение злокачественных опухолей представляет собой одну из наиболее сложных и далеко не всегда разрешимых проблем в медицине. Несмотря на то, что в последние годы достигнут заметный прогресс в выявлении ранних форм злокачественных опухолей, а терапевтические возможности противоопухолевых воздействий неуклонно возрастают, однако отдаленные результаты лечения онкологических больных до сих пор далеки от желаемых.

Трудности в лечении больных со злокачественными опухолями обуславливаются прежде всего биологическими особенностями и закономерностями роста и развития опухоли. Даже на современном уровне знаний невозможно дать исчерпывающее определение сущности опухолевого роста как биологического процесса. Однако с позиций клинической практики можно и необходимо выделить следующие факторы, лимитирующие эффективность современных методов лечения злокачественных опухолей:

1. Способность клеток злокачественных опухолей к безудержному относительно автономному размножению по геометрической прогрессии и инфильтративному росту.

В начале опухоль возникает от одних или группы стволовых клеток, затем размножается каждая из них путем удвоения. От появления первого клона опухолевых клеток до условно диагностируемого объема (1 см^3, вес 1 гр.) диаметром 10 мкм у большинства видов солидной опухоли происходят 30 удвоений, а после 40 удвоений вес опухоли достигает одного или более килограмма. В начальной стадии питание осуществляется за счет диффузии, а после 20 удвоений – за счет вновь образованных сосудов. По мере увеличения объема опухоли кровоснабжение её нарушается. С одной стороны, при быстро растущих опухолях не успевают образоваться новые сосуды внутри опухоли, с другой – часть сосудов тромбируются, что ведет к образованию бессосудистой зоны. Постепенно в растущей опухоли образуются три зоны:

1) Оксигенированная или зона хорошей оксигенации и кровоснабжения, где будет идти активное размножение опухолевых клеток и рост опухоли за счет пролиферативного пула их и метастазирования. Удельный вес этой зоны составляет 1/2 или 1/3 массы опухоли. Эта зона роста опухоли является наиболее уязвимой для действия ионизирующего излучения и противоопухолевым препаратам.

2) Гипоксическая зона или зона слабого кровоснабжения, куда питательные вещества и кислород доставляются путем диффузии и недостаточно развитых кровеносных сосудов. В связи с этим обменный процесс в этом слое идет в замедленном темпе, поэтому размножение опухолевых клеток происходит либо крайне медленно, либо клетки не делятся. Поэтому опухоль резистентна к воздействию как ионизирующему излучению, так и химиопрепаратам, из-за чего либо не наступает заметная регрессия опухоли, либо наблюдается слабовыраженная регрессия, являющиеся основными причинами возникновения рецидивов после проведения указанных консервативных методов лечения. Это является существенным лимитирующим фактором повышения эффективности лучевой и химиотерапии. Удельный вес этой зоны составляет 40-60% всей массы опухоли.

3) Аноксическая или бессосудистая зона, находящаяся в центре опухолевого узла, куда по существу не поступает кислород и питательные вещества, поэтому опухолевые клетки теряют способность к размножению, поэтому часть из них на определенное время находится в так называемом "периоде" покоя, большинство из них погибают, из-за чего появляются участки распада с образованием некротических очагов, которые могут вызвать осложнения (кровотечение, нагноение с гипертермией). Удельный вес составляет 15-20% массы опухоли.

Таким образом, в разных глубинах или слоях опухоли пролиферативная способность опухоли и степень чувствительности к действию ионизирующего излучения и противоопухолевым препаратам разные. Они более высоки в оксигенированной зоне, крайне низки в гипоксической и совершенно отсутствуют в аноксической зоне.

2. Способность злокачественных опухолей к метастазированию. Механизм его изложен в предыдущих главах. Для большинства злокачественных опухолей характерна способность к раннему метастазированию. Однако не все циркулирующие с кровью опухолевые клетки достаточно жизнеспособны и не каждая из них является источником развития метастатического очага. Например, Fridler J. (1970) в эксперименте показал, что через 24 часа после введения в хвостовую вену крысы живых опухолевых клеток только 1% из них сохраняет жизнеспособность и только 0,1% были способны давать метастазы. Поэтому подавление жизнеспособности опухолевых клеток и их комплексов, в том числе "скрытых метастазов", в регионарных лимфоузлах и отдаленных органах является одной из важнейших, пока что полностью не решенных проблем современных методов лечения злокачественных опухолей.

3. Гетерогенность опухолевых клеток в разных фазах репродуктивного цикла, которая является ещё одним фактором, лимитирующих эффективность лучевых и лекарственных методов лечения злокачественных опухолей. Известно, что жизненный цикл исходной опухолевой клетки (как, впрочем, и нормальный), приводящий к образованию дочерней, состоит из четырех фаз – G_1, S, G_2 и M. После завершившегося предыдущего митоза (M) материнской клетки вновь образованная дочерняя опухолевая клетка начинает свой очередной цикл с фазы G_1, которая называется постмитотической или пресинтетической. В этой фазе происходит образование цитоплазмы и субстанции (пуриновые и пиримидиновые основания и др.), необходимые для синтеза молекулы РНК и ДНК. В S (синтетической) фазе происходит образование нуклеотидов и формирование молекул ДНК. В следующей за ней G_2 (постсинтетической или премитотической) фазе уже не отмечается репликации ДНК, но имеет место дальнейшее формирование цитоплазматических и мембранных структур, клетка готовится к переходу в M (митотическую) фазу, в которой клетка делится на две дочерние клетки. Кроме этих четырех фаз репродуктивного цикла в опухоли имеются стволовые клетки пролиферативного покоя (G_0), обладающие способностью длительное время существовать в организме вне митотического цикла, а под влиянием каких-либо стимулов вступить в цикл. По мере увеличения объёма новообразования доля G_0 – клеток возрастает. Именно эти клетки обуславливают значительную трудность лучевого и лекарственного лечения, так как они по существу не чувствительны к их воздействию. Наличием их можно объяснить развитие рецидивов опухоли через небольшой промежуток времени после её удаления и существование "дремлющих метастазов".

Из перечисленных фаз M, S, G_2 фазы относительно постоянны во времени, тогда как продолжительность фазы G_1 различна: при высокой пролиферативной активности злока-

чественной опухоли она значительно короче (при низко- и недифференцированных гистологических формах), а при высокодифференцированных формах она длительна.

Следует отметить, что разные фазы клеточного цикла опухолевых клеток не одинаково чувствительны к воздействию ионизирующего излучения и противоопухолевым химиопрепаратам, что является биологической особенностью, лимитирующей эффективность лечения. Тем не менее уже установлено, что ионизирующее излучение, алкилирующие соединения оказывают воздействие на все фазы клеточного цикла, но наиболее уязвимы к ним опухолевые клетки, находящиеся в G_1 и S фазах. Антиметаболиты относятся к строго фазоспецифическим химиопрепаратам и они действуют на S фазу, а митотические яды (виналкалоидные соединения) влияют в основном на митотическую фазу. Механизм действия многих противоопухолевых антибиотиков, препаратов платины, гемцитабина, таксанов и других новых химиопрепаратов пока достаточно не изучен.

4. Гистологическое строение и степень дифференцированности опухоли является одним из основных прогностических факторов, влияющих на рост и метастазирование, выбора метода и лечения. Высокодифференцированные и дифференцированные морфологические формы злокачественных опухолей относительно медленно растут, более поздно метастазируют, но они малочувствительны к химио-лучевой терапии, стало быть методом выбора таких форм опухолей является либо хирургическое лечение, либо комбинация его с лучевой терапией. В то время как по мере снижения степени морфологической дифференцировки опухоли, особенно низко- и недифференцированные опухоли быстро растут, рано метастазируют в регионарные лимфоузлы и отдаленные органы. Эти формы опухоли более чувствительные как к воздействию ионизирующего излучения, так и противоопухолевым химиопрепаратам. Поэтому для больных с такими формами опухоли проводят комплексное лечение, т.е. наряду с местным воздействием применяют химиоиммунотерапию.

Тем не менее степень морфологической дифференцированности злокачественных опухолей является биологическим лимитирующим фактором, определяющим эффективность современных методов лечения. Несмотря на чувствительность низко- и недифференцированных гистологических форм к химиолучевой терапии, отдалённые результаты лечения пока остаются неудовлетворительными.

5. Стадия распространенности злокачественной опухоли. Если в начальных стадиях (I-II) развития опухоли методом выбора является применение местно-регионарных методов лечения (хирургическое, лучевое или их комбинация), то при III стадии, когда наряду с местной распространённостью опухолевого процесса, имеется большая вероятность наличия метастазов в регионарных лимфоузлах, выбор наиболее эффективного метода лечения представляет определенные трудности, так как от адекватности проведенного лечения полностью зависят отдаленные результаты и дальнейшая судьба больного.

6. Совокупность отягощающих обстоятельств со стороны организма онкологического больного, к которым относятся пожилой возраст, сопутствующие заболевания со стороны жизненно важных органов (сердца, легких, печени, почек) со снижением компенсаторных физиологических функций их, нарушение эндокринно-обменных процессов, резкое ослабление специфической, неспецифической иммунокомпонентности организма. Все эти факторы как в отдельности, так и в совокупности являются существенным препятствием к выбору того или иного метода лечения.

В контексте указанных данных любой врач, приступающий к лечению онкологического больного, должен иметь полное представление как об индивидуальных биологических особенностях заболевания, а также о состоянии организма больного.

6.2 Принципы и методы хирургического лечения

Для онкологических больных надежда на излечение связана прежде всего с удалением опухоли путем хирургического вмешательства. Хирургическое удаление опухоли является местно-регионарным методом лечения, которое наиболее эффективно при самостоятельном применении на ранних стадиях (I и II). Однако в настоящее время удельный вес больных со злокачественными опухолями I и II стадии среди ежегодно выявляемых больных в Республике Казахстан колеблется в пределах 35-38% (при опухолях внутренней локализации – 12-20%), а у основного контингента больных к моменту диагностики, к великому сожалению, опухолевый процесс бывает распространённым. В связи с этим обстоятельством хирургический метод применяется лишь компонентом комбинированного, комплексного или паллиативного лечения в целесообразной последовательности.

Хирургическое вмешательство в зависимости от степени распространения опухолевого процесса, объема и характера операции может быть радикальным, паллиативным или симптоматическим.

В отличие от общей хирургии к основополагающим принципам хирургического лечения онкологических больных относятся следующие принципы: принципы радикализма, абластики, антибластики.

Принцип радикализма – это удаление и резекция пораженного опухолью органа или его части в пределах здоровых тканей вместе с зоной возможного регионарного метастазирования. Обычно расстояние между первичным очагом и визуально неизмененной здоровой тканью органа в среднем составляет от 3 до 8 см.

Действительно операция будет радикальной в том случае, если опухоль удаляется единым блоком с окружающими тканями. Так, при новообразованиях мягких тканей опухоль, растущая в пределах мышечно-фасциального футляра, удаляется вместе с футляром мышц и фасций, т.е. соблюдая принцип футлярности. В тех случаях, когда не представляется возможным соблюсти принцип футлярности, опухоль удаляется в пределах "анатомической зоны", т.е. в пределах здоровых тканей и одновременно в одном блоке с регионарными лимфоузлами и окружающей клетчаткой.

Принцип абластики – это комплекс профилактических мероприятий, направленных на предотвращение попадания опухолевых клеток в операционную рану, в венозные и лимфатические сосуды, отходящие от пораженного опухолью органа.

Реализация этого принципа достигается проведением следующих мероприятий:

1) придерживаться бережной тактики хирургических манипуляций, ни в коем случаев нельзя рассекать опухоль, не кусковать ее, нельзя грубо прижимать опухоль в органе;

2) обкладывание органа с опухолью стерильными марлевыми салфетками, пропитанными антисептическими растворами;

3) перевязка трубчатых органов выше и ниже опухоли;

4) в тех случаях, когда опухоль кистозного строения (например, рак яичника) с жидкостным содержимым, путем максимально бережного обращения с ней следует предотвратить излитие ее содержимого в операционную рану;

5) частая смена перчаток и инструментов;

6) тщательный гемостаз, предпочтительней применение электрокоагуляции мелких сосудов, использовать лазерные, плазменные скальпели;

7) первично лигировать вены.

Принцип антибластики представляют собой комплекс мероприятий, направленных на воздействие опухоли путем уничтожения, удаления или снижения имплантационной способности опухолевых клеток до, во время или после операций. С этой целью используют:

1) в предоперационном периоде неоадъювантную лучевую и химиотерапию;

2) во время оперативного вмешательства – интраоперационное облучение, орошение области удаленного очага первичной опухоли и регионарных лимфатических узлов противоопухолевыми препаратами, промывание растворами антисептиков, например, фурацилином, 70% спиртом, 3% раствором перекиси водорода;

3) в послеоперационном периоде на ложе первичного очага и зоны регионарного метастазирования – адъювантную лучевую терапию или курсы полихимиотерапии.

При выполнении хирургических операций в онкологии существуют понятия операбельности и резектабельности. "*Операбельность*" – это термин, подразумевающий под собой возможность проведения радикального хирургического лечения конкретному пациенту. Операбельным или неоперабельным является пациент, но не опухоль. Это понятие основывается как на стадии опухоли, так и на функциональном состоянии органов и систем организма конкретного больного. Так, больной раком желудка II стадии с острой печеночной недостаточностью является неоперабельным, хотя опухоль резектабельна.

Резектабельность – это наличие технических возможностей и условий для хирургического удаления опухоли. Резектабельность опухоли зависит прежде всего от стадии распространения опухоли.

В онкологии различают понятие *паллиативных* операций, которые выполняются при нерезектабельных опухолях, при наличии противопоказаний к выполнению радикальных оперативных вмешательств. Цель паллиативных операций является не излечение больного, а обеспечение ему максимальных комфортных условий для жизни путем ликвидации мучительных симптомов, обусловленных преимущественно местным воздействием опухоли на соседние органы и ткани, или первичный очаг удалим, но имеется одиночный метастаз в другом органе и др. В качестве примера паллиативных операций можно привести наложение обходных анастомозов при непроходимости органов желудочно-кишечного тракта. Вариантом паллиативных операций являются паллиативные резекции как компонент комбинированного или комплексного лечения. Например, при распространенном раке яичника удаляется основной объем опухоли для более успешного проведения полихимиотерапии на меньший объем опухолевой ткани. К паллиативным можно отнести санационные операции при распадающихся злокачественных опухолях молочной железы и мягких тканей и др. Целью этих операций не радикальное удаление опухоли, а возможно более полное удаление некротизированных и инфицированных опухолевых тканей во избежание профузного кровотечения и дальнейшей генерализации инфекционного процесса.

При наличии множественных отдаленных метастазов или при прорастании опухоли в жизненно важные органы и ткани с выраженным нарушением функции (напри-

мер, стеноз пищевода или желудка), производят *симптоматические* операции, такие как гастростомия, гастроэнтероанастомоз и т.д.

При осложненных формах злокачественных опухолей (кровотечение, перфорация) могут возникнуть показания к *экстренной хирургической помощи.* В этой ситуации необходимо стремиться к выполнению одновременно радикального удаления опухоли и устранению возникших осложнений (кровотечение, перитонит). Естественно, при генерализации опухолевого процесса объем операции должен быть минимальным.

Типы операций. Различают типовые, расширенные и комбинированные операции. *Типовые радикальные операции* предусматривают адекватное удаление органа или его части одним блоком вместе с регионарными лимфатическими узлами, т.е. производится стандартная лимфаденэктомия. При *расширенных радикальных операциях* производится расширение объема операции и удаление лимфатических коллекторов III-IV этапов метастазирования, т.е. осуществляется расширенная лимфаденэктомия. Например, при низкодифференцированном раке верхней доли любого легкого с морфологически доказанным метастазом в верхнем трахеобронхиальном лимфатическом узле производят расширенную пневмонэктомию с удалением лимфоузлов верхнего и нижнего средостения, тогда как при дифференцированном плоскоклеточном раке такой же локализации и распространения можно было бы производить простую пневмонэктомию или бронхопластическую резекцию верхней доли со стандартной лимфаденэктомией (удаление только верхних и нижних трахеобронхиальных лимфатических узлов). К категории расширенных операций можно отнести брюшно-промежностную экстирпацию прямой кишки с аортоподвздошно-тазовой лимфаденэктомией, экстирпацию желудка с лимфаденэктомией в объеме $Д_3$ при низкодифференцированной аденокарциноме тела желудка.

Если в опухолевой процесс прорастает в соседние смежные органы, то выполняется *комбинированная радикальная операция* с полным удалением или резекцией соседних органов и регионарного лимфоаппарата (расширенная лимфаденэктомия). Например, комбинированная экстирпация желудка с резекцией тела или хвоста поджелудочной железы со спленэктомией.

В связи с разработкой эффективных методов неоадъювантной и адъювантной лучевой и химиотерапии появилась тенденция к выполнению *сберегательных, органосохраняющих операций*, которые в настоящее время широко применяются при минимальных карциномах молочной железы, саркомах костей в комбинации с лучевой терапией или противоопухолевыми препаратами.

К этой категории относятся и *пластические операции* при которых резецируется пораженная опухолью часть органа с одновременным восстановлением дефекта местной тканью (бронхопластические операции) или ауто-гомотрансплантатом, искусственным протезом (при саркомах костей).

Формы операций:

1. резекция – удаление части органа;
2. экстирпация – полное удаление органа со связочными аппаратами и регионарными лимфатическими узлами;
3. ампутация – удаление конечного отдела органа;
4. экзоартикуляция – вычленение конечностей из суставов.

Следует отметить, что сберегательные и пластические операции должны применяться строго по показаниям. После них больные нуждаются в дополнительном лучевом лечении.

Особенности предоперационной подготовки онкобольного.

Операции по поводу злокачественных опухолей являются одними из наиболее обширных и травматичных в современной хирургии. Выполняются они в подавляющем большинстве случаев у больных пожилого и старческого возраста с серьезными сопутствующими заболеваниями. К тому же сам по себе онкологический процесс оказывает угнетающее действие на защитные силы организма, понижая уровень иммунитета и регенеративную способность тканей. Все это диктует необходимость проведения интенсивной подготовки к операции в сжатые сроки с помощью коррегирующей терапии.

Профилактикой осложнений во время операций является методичное и бережное отношение к тканям, тщательный гемостаз, четкое проведение анестезиологического пособия со своевременным и рациональным восполнением кровопотери.

В раннем послеоперационном периоде больной должен находится в отделении интенсивной терапии, где может быть осуществлено непрерывное динамическое наблюдение, коррекция расстройств кровообращения, дыхания и нарушений гомеостаза.

Длительность пребывания онкологических больных в стационаре, даже при неосложненном послеоперационном периоде, велика и может достигать 3-4 недели. В течение этого времени, наряду с профилактикой пневмонии, тромбозов, нагноения раны, должны проводиться адаптационные мероприятия к условиям внешней среды.

Противопоказания к хирургическому лечению злокачественных опухолей бывают двух типов:

1. Противопоказания онкологического порядка, возникающие, когда опухоль вышла за пределы регионарного лимфатического барьера, инфильтрировала соседние органы, не подлежащие резекции, или дала отдаленные метастазы;

2. Противопоказания, связанные с совокупностью отягощающих моментов таких, как преклонный возраст, тяжелые сопутствующие заболевания или его последствия, а также низкие показатели функций жизненно важных органов.

- Говоря о противопоказаниях онкологического характера следует отметить, что далеко не всегда большое распространение опухоли в пораженном органе и на соседние органы служит противопоказанием к операции. В онкохирургии сплошь и рядом широко применяются комбинированные операции, т.е. наряду с поражённым органом и резицируются соседние органы или образования. От комбинированных следует отличать расширенные операции. При последних расширяются границы резекции органа и регионарных лимфатических узлов. Например, при раке молочной железы III стадии типичной операцией является мастэктомия по Холстеду. Если ещё к этому добавляется и удаление лимфоузлов за грудиной по ходу внутригрудной артерии, то такая операция будет называться расширенной.

- При экзофитно растущих опухолях, имеющих четкие границы, следует шире ставить показания к хирургическому лечению, чем при эндофитном типе роста. Ибо при эндофитном росте опухоли расширение показания к оперативному лечению обычно не оправдано из-за частого ранее наступающего местного рецидива опухоли и метастазов. При сомнительной резектабельности эндофитнорастущих опухолей разумнее отказаться от хирургического лечения в пользу консервативного. Например, по данным ВОНЦ АМ СССР 5-летняя выживаемость после хирургического лечения рака желудка, растущего экзофитно равняется 40%, при смешанном типе роста – 12%, при эндофитном – 3% (М.Ш. Ахметов, 1973 г.).

- Для выбора объема оперативного лечения имеет значение степень морфологической дифференцировки опухоли. Чем выше дифференцировка клеточных элементов опухоли, тем больше основание рассчитывать на успех хирургического лечения. Поэтому при них следует шире ставить показания к хирургическому лечению. При небольших низкодифференцированных и недифференцированных опухолях нужно делать самую большую операцию, а при большом объеме опухоли следует отказаться от хирургического лечения. Ибо у таких больных часто бывают скрытые метастазы в отдаленных органах.

Таким образом, самым неблагоприятным обстоятельством для хирургического лечения является сочетание эндофитного типа роста опухоли с низкой степенью дифференцировки клеток опухоли.

Все изложенные принципиальные положения свидетельствуют о том, что хирургическое лечение злокачественных опухолей должно осуществляться исключительно в специализированных онкологических учреждениях.

6.3 Эндоскопическая хирургия и терапия в онкологии

Световолоконная гибкая эндоскопическая техника последнего поколения, а также усовершенствованная лазерная и электрохирургическая аппаратура значительно расширили сферу применения эндоскопии в клинической онкологии. В настоящее время с помощью эндоскопической аппаратуры и широкого арсенала вспомогательного инструментария успешно решается множество различных терапевтических задач. К ним относятся:

1) подготовка к хирургической операции и лучевой терапии (лечение сопутствующего воспаления, остановка кровотечения из опухоли, частичное удаление опухоли с восстановлением проходимости пораженного полого органа);
2) лечение послеоперационных и постлучевых реакций и осложнений (воспаление, грануляции, свищи, ятрогенные стенозы и др.);
3) удаление очагов тяжелой дисплазии и ранних форм рака;
4) удаление ранних рецидивных и метахронных злокачественных опухолей;
5) паллиативное лечение инкурабельных больных с распространенными злокачественными опухолями.

Арсенал эндоскопического лечения, применяемого в онкологии, включает следующие способы удаления опухоли:

1. Высокочастотная петлевая электрорезекция.
2. Электрокоагуляция с помощью зонда и “горячих” щипцов.
3. Аргоно-плазменная коагуляция.
4. Криодеструкция.
5. CO_2, H_0 и АИГ – неодимовая лазерная деструкция и вапоризация.
6. Локальная инъекция этанола.
7. Локальная инъекция противоопухолевых и иммунопрепаратов.
8. Внутриполостная лучевая терапия (брахитерапия).
9. Фотодинамическая терапия.
10. Сочетанная терапия (1+4, 1+5, 1+6, 4+7, 4+8, 7+8 и др.).

Для ликвидации воспаления, сопутствующего опухолевому процессу или развивающегося после хирургического и лучевого лечения, помимо рутинных санационных процедур, все шире используют эндоскопическую низкоэнергетическую лазерную терапию в желтом, красном и ближнем ИК диапазоне длины волн. В ряде работ указыва-

ют на возможность использования низкоэнергетического лазерного излучения и для лечения очаговой дисплазии слизистых оболочек полых органов.

Для остановки кровотечения из опухоли методом выбора является АИГ – неадимовая лазерная коагуляция или фотодинамическая терапия. При ятрогенных (послеоперационных) рубцовых стенозах дыхательных путей и пищеварительного тракта (в первую очередь гортани, трахеи, бронхов и пищевода) предпочтение отдают лазерному рассечению и иссечению рубцовой ткани с последующим временным эндопротезированием.

В настоящее время достаточно большим клиническим опытом по применению эндоскопической хирургии и терапии злокачественных опухолей разнообразных локализаций располагают сотрудники эндоскопического отделения Московского научно-исследовательского онкологического института им. П.А. Герцена. В.В. Соколов в книге "Избранные лекции по клинической онкологии", изданной в 2000 году под редакцией В.И. Чиссова и С.А.Дарьяловой, поделился опытом применения различных вариантов эндоскопического лечения более чем у 1000 больных, включая 235 больных с ранними формами рака 5 основных локализаций (гортань, бронхи, пищевод, желудок, прямая кишка). Анализ столь значительного клинического материала по эндоскопическому лечению раннего рака с изучением непосредственных и отдаленных результатов позволили автору выработать критерии отбора больных и определить показания к эндоскопическому удалению первичной опухоли для 5 вышеуказанных локализаций рака, которые приведены ниже.

1. Гортань

Локализация опухоли – средний отдел гортани (голосовые связки).

Размер опухоли – до 0,6 см с поражением 1/2 или 1/3 одной из голосовых складок (тяжелая дисплазия, carcinoma in situ, TI).

Гистологический тип опухоли – плоскоклеточный рак.

Функциональное состояние гортани – сохранение подвижности гортани при дыхании и фонации.

Состояние зон регионарного и отдаленного метастазирования – отсутствие признаков метастазирования, подтвержденное рентгенотомографией гортани и органов средостения, ультразвуковым исследованиям лимфатических узлов шеи или компьютерной томографией органов шеи и средостения.

2. Бронхи

Локализация опухоли – главные, долевые, сегментарные и субсегментарные бронхи.

Размер опухоли – до 2,5 см с глубиной опухолевой инвазии слизистой оболочки до фиброзно-хрящевого слоя, подтвержденной гистологическим исследованием биоптатов (тяжелая дисплазия, carcinoma in situ, TI), направленной рентгенотомографией или компьютерной томографией легких.

Гистологический тип опухоли – дифференцированный плоскоклеточный рак.

Состояние зон регионарного и отдаленного метастазирования – отсутствие признаков метастазирования, подтвержденное рентгенотомографией и компьютерной томографией органов грудной клетки, УЗИ печени и других органов брюшной полости.

3. Пищевод

Локализация опухоли – средняя и нижняя треть пищевода.

Тип и рост опухоли – Тип 1 (приподнятый), Тип 2 (плоский).

Размер опухоли – до 3,0 см с глубиной опухолевой инвазии слизистой оболочки до мышечного слоя, подтвержденной гистологическим исследованием биопта-

тов (тяжелая дисплазия, carcinoma in situ, TI), эндосонографией и компьютерной томографией пищевода.

Гистологический тип опухоли – дифференцированный плоскоклеточный рак или высокодифференцированная аденокарцинома.

Состояние зон регионарного и отдаленного метастазирования – отсутствие признаков метастазирования, подтвержденное рентгенотомографией органов грудной клетки, компьютерной томографией и УЗИ печени и других органов брюшной полости.

4. Желудок

Локализация опухоли – все отделы желудка.

Тип и рост опухоли – Тип 1 (приподнятый, рак в полипе), Тип IIa, IIb, IIa+b, IIc, II b+c (плоский, углубленный, плоский с эрозией).

Размер опухоли – до 3,0 см с глубиной инвазии слизистой оболочки до мышечного слоя, подтвержденной гистологическим исследованием биоптатов (тяжелая дисплазия, carcinoma in situ, TI), эндосонографией и компьютерной томографией стенок желудка и органов брюшной полости.

Гистологический тип опухоли – высокодифференцированная и умеренно дифференцированная аденокарцинома.

Состояние зон регионарного и отдаленного метастазирования – отсутствие признаков метастазирования, подтвержденное рентгенографией, УЗИ печени и других органов брюшной полости, компьютерной томографией органов брюшной полости.

5. Прямая кишка

Локализация опухоли – нижне-, средне- и верхне-ампулярный отделы прямой кишки, дистальный отдел сигмовидной кишки.

Тип и рост опухоли – Тип 1 (приподнятый, рак в полипе, "малигнизация" ворсинчатой аденомы), Тип 2 (плоский).

Размер опухоли – до 3,0 см с глубиной инвазии слизистой оболочки до мышечного слоя, подтвержденной гистологическим исследованием биоптатов (тяжелая дисплазия, carcinoma in situ, TI), эндосонографией и компьютерной томографией органов брюшной полости.

Гистологический тип опухоли – высокодифференцированная и умеренно дифференцированная аденокарцинома.

Состояние зон регионарного и отдаленного метастазирования – отсутствие признаков метастазирования, подтвержденное рентгенографией, УЗИ, компьютерной томографией печени и других органов брюшной полости. Таким образом, выбор способа эндоскопического удаления раннего рака определяется индивидуально в зависимости от анатомических особенностей пораженного органа, типа роста, размера опухоли и глубины инвазии. Так, для раннего рака гортани методом выбора является лазерная деструкция.

Сотрудники МНИОИ им. П.А. Герцена рекомендуют:

- При начальной стадии центрального рака легкого проводить зондовую электрокоагуляцию, дистанционную или контактную лазерную деструкцию. В то же время не исключают применения фотодинамической терапии или ее комбинации с лазерной деструкцией;
- При раннем раке пищевода предпочтительнее применение фотодинамической терапии или её сочетание с лазерной деструкцией, не исключая использование внутриполостной лучевой терапии;

• При раннем раке желудка, развившегося из полипа, применить метод петлевой электрорезекции, однако не исключается использования различных вариантов сочетанной терапии, включающей: фотодинамическую терапию, электрорезекцию и/ или лазерную деструкцию;

• Такая же тактика применяется при раннем раке прямой кишки, развившегося из аденоматозного или ворсинчатого полипа.

В среднем для эндоскопического удаления раннего рака вышеуказанных локализаций требуется от 2 до 3 лечебных сеансов с интервалом 5-7 дней. В ряде случаев курс лечения может быть продолжен до 1-3 мес.

Указанные виды эндоскопического лечения применяются только при преинвазивном и микроинвазивном раке, установленном с высокой достоверностью на основании комплексного диагностического исследования. При наличии признаков распространения опухолевой инвазии на всю толщу слизистой оболочки и подслизистого слоя, когда возрастает риск прорастания опухолью более глубоких слоёв стенки органа и скрытого метастазирования, определяющим фактором отбора больных на эндоскопическое лечение является их тяжелый соматический статус (преклонный возраст с полиорганной недостаточностью, тяжелые хронические сопутствующие заболевания), исключающие традиционное хирургическое лечение.

При выборе способа эндоскопического лечения начальных форм рака дыхательных путей и пищеварительного тракта эндоскописты придерживаются принципа последовательного или одномоментного использования нескольких факторов воздействия на опухоль. Однако по мере накопления опыта все чаще предпочтение отдается методу фотодинамической терапии как самостоятельному или как ведущему виду эндоскопического лечения. В связи с этим считаем целесообразным более подробно остановиться на характеристике данного метода лечения и его эффективности при начальном раке бронхов, пищевода и желудка.

6.4 Фотодинамическая терапия (ФДТ) в онкологии

ФДТ основана на применении фотосенсибилизаторов, обладающих свойствами избирательно накапливаться в злокачественных опухолях и при воздействии лазерного излучения в присутствии кислорода вызвать разрушение опухолевых клеток. ФДТ выгодно отличается от традиционных методов лечения селективностью поражения опухоли, возможностью многократного использования, а также сочетанием в одной процедуре методов флюоресцентной диагностики и терапии.

Первые сообщения фотодинамической терапии относятся к 1900 году, когда под руководством профессора H.Tappeiner студент-медик Мюнхенского фармакологического института O.Raab установил, что низкие концентрации акридиновой краски, инертных в темноте, приводят к быстрой гибели промеции при облучении их обычным солнечным светом. Для определения данного феномена H.Tappeiner ввел термин “фотодинамическое действие ”, которое употребляется до настоящего времени. Первые исследования биологической активности порфиринов как потенциальных фотосенсибилизаторов провел W.Hausman в 1909 году на веществе, выделенном из крови и названным гематопорфирином. Было показано, что добавление этого вещества в культуру простейших увеличивает чувствительность парамеции к свету.

В 1924 году A.Policard обнаружил накопление эндогенных порфиринов в злокачественных опухолях, флюоресцирующих в ультрафиолетовом свете, а в 1960 году R.Lipson

впервые получил препарат, названный "производные гематопорфирина" (ПГП), обладающий опухолетропными, флюоресцентными и фототоксическими свойствами. Производные гематопорфирина в настоящее время широко применяются в онкологии для проведения фотодинамической терапии. Однако механизм фотодинамического противоопухолевого действия в настоящее время до конца не ясен. Исследования показали, что молекулы порфиринов при поглощении света способны индуцировать фотохимические реакции двух типов.

Фотоокисление 1-го типа включает прямую реакцию возбужденного сенсибилизатора с субстратом, что приводит к образованию переходных радикалов, которые далее вступают в реакцию с кислородом. При поглощении кванта света молекула фотосенсибилизатора переходит из основного состояния в возбужденное. Затем происходит либо обратный переход в основное состояние, сопровождающееся излучением кванта света – флюоресценцией, либо триплетная форма фотосенсибилизатора, взаимодействуя с молекулами биологического субстрата, отрывает у них электроны или атомы водорода, в результате чего образуются свободные радикалы, вызывая окисление.

В реакции 2-го типа энергоперенос происходит из возбужденного триплетного состояния сенсибилизатора на молекулы кислорода с формированием синглетного кислорода, образующего нестабильные циклические перекиси, которые затем распадаются в термических и ферментативных процессах. При этом образуются продукты деструкции и свободные радикалы. Не исключена возможность, что синглетный кислород отрывает электрон от окисляемых субстратов с возникновением супероксидных радикалов.

В конечном этапе фотодинамического действия оба типа фотохимических реакций приводит к деструктивным эффектам, которые заключаются в разрушении жизненно важных структур клеток и их гибели. Эффективность фотодинамического повреждения биологической ткани определяется главным образом уровнем накопления сенсибилизатора, его локализацией в клетке и фотохимической активностью (квантовым выходом генерации синглетного кислорода или свободных радикалов). Флюоресцентные микроскопические исследования показали, что основным методом локализации ПГП в клетке являются ее мембранные структуры (плазматическая мембрана, мембраны митохондрии, оболочка ядра).

Полностью не ясен механизм проникновения и селективного удерживания фотосенсибилизатора в опухолевых клетках. И имеющиеся данные позволяют предположить, что возможно проникновение сенсибилизатора в клетку как пассивным, диффузным путем, так и посредством рецепторно-опосредованного механизма с помощью липопротеинов низкой плотности.

Тумаротропность фотосенсибилизаторов определяется также и более длительной задержкой их опухолью, и более быстрым выведением из окружающей нормальной ткани. Отмечают, что pH – зависимость внутриклеточного накопления ПГП и его производных может быть одной из основных причин их селективного удерживания в опухолевой ткани, для которой характерно закисление межклеточной среды. Факторами, благоприятствующими накоплению фотосенсибилизатора в опухоли являются аномалия строения кровеносных и лимфатических сосудов, их повышенная проницаемость и связывание красителя с сывороточными альбуминами. В настоящее время ведутся работы для повышения избирательности накопления фотосенсибилизаторов в опухолевой ткани за счет их конъюгации с моноклональными антителами и липосомами.

Кроме прямого фототоксического воздействия на опухолевые клетки при ФДТ важную роль в механизме деструкции играют:

1) нарушение кровоснабжения опухолевой ткани за счет повреждения эндотелия кровеносных сосудов и микротромбоза;

2) цитокиновые реакции, обусловленные стимуляцией продукции фактора некроза опухоли, интерлейкинов, активацией макрофагов и лейкоцитов.

Изучению иммуномодифицирующего или стимулирующего механизма ФДТ в последние годы уделяют повышенное внимание. Опыт, накопленный в МНИОИ им. П.Я. Герцена, и исследования ряда зарубежных авторов указывают на возможную ответственность данного механизма за часто наблюдаемый в клинике опухолестабилизирующий эффект ФДТ.

С 1978 г., когда группа T.Dougherty начала клинические исследования ФДТ злокачественных опухолей различных локализаций, в зарубежной и отечественной литературе опубликованы результаты лечения более 5000 больных. Наилучшие результаты получены при ФДТ ранних или поверхностно расположенных опухолей. Полная регрессия опухоли при ряде локализации достигает 95-100%.

Лечение ФДТ осуществляется в несколько этапов. На первом этапе больному внутривенно вводят фотосенсибилизатор, после чего выжидают время, необходимое для его накопления в опухолевой ткани (от нескольких часов до трех суток). О накоплении фотосенсибилизатора и о размерах опухоли судят по результатам спектрально-флуоресцентной диагностики. На втором этапе облучают пораженный участок светом определенной длины волны в течение 20-30 минут. В качестве источника света используют лазерные аппараты со световодами, позволяющими подвести свет лазера различным органам. После этого в участках опухолевой ткани, клетки которой накопили фотосенсибилизатор в достаточном количестве, развиваются фотохимические цитотоксические реакции с внутриклеточным образованием синглетного кислорода и избирательной гибелью опухолевых клеток. При этом здоровые клетки разрушению не подвергаются. Этап восстановления занимает от 2 до 6 недель.

Важным положительным качеством ФДТ является то, что её можно многократно повторять при рецидивах опухоли без отрицательных реакций со стороны организма. В последние годы ФДТ привлекает все больший интерес как новая, перспективная технология лечения онкологических больных, обладающая большими потенциальными возможностями для избирательного разрушения и ликвидации злокачественных опухолей небольших размеров.

6.5 Принципы и методы лучевой терапии

В настоящее время лучевая терапия – научно-обоснованный метод, интегрирующий достижения экспериментальной и клинической онкологии и радиобиологии, клинической радиологии, физики, аппаратостроения и ряда других смежных отраслей науки. Параллельно с резко возросшими возможностями лучевой терапии возросло и её значение как одного из главных методов противоопухолевого воздействия. Сегодня в ней нуждаются 3/4 онкологических больных. В среднем из 100 пациентов, поступивших в специализированный стационар, у 30 диагностируют резектабельные опухоли, 60 подлежат консервативному лечению, остальные 10 могут рассчитывать только на симптоматическое лечение. У всех трех категорий прибегают к лучевой терапии как к радикальному, паллиативному либо симптоматическому лечению (С.Д.Дарьялова,

2000). По данным С.В.Канаева, З.В.Фроловой (1989) примерно для 40% больных со злокачественными опухолями лучевая терапия служит методом выбора и применяется как самостоятельное радикальное лечение.

Основные принципы лучевой терапии злокачественных опухолей:

1. Подведение оптимальной дозы к опухоли, достаточной для её разрушения при минимальном повреждении окружающих опухоль здоровых тканей.

2. Своевременное применение лучевой терапии в наиболее ранних стадиях злокачественного процесса.

3. Одновременное лучевое воздействие на первичную опухоль и пути регионарного метастазирования.

4. Первый курс лучевой терапии должен быть, по возможности, радикальным и единовременным.

5. Комплексность лечения, т.е. использование с лучевой терапией средств, направленных на улучшение результатов лечения, а также на предотвращение лучевых осложнений.

6. Лучевая терапия, применяемая как компонент комбинированного и комплексного лечения, должна расширить показания к радикальному лечению местно-распространенных опухолей, повысить резектабельность и онкологическую радикальность при выполнении операций, снизить частоту развития рецидивов, а также повысить эффективность противоопухолевых химиопрепаратов.

Эти принципы решаются на базе научно-обоснованного использования физических свойств ионизирующих излучений, с учетом радиобиологических реакций облучаемых опухолевых и нормальных тканей и характера течения и развития патологического процесса, свойственного конкретному онкологическому больному.

Успехи лучевой терапии злокачественных опухолей за последние двадцатилетия в первую очередь связаны с внедрением в клиническую практику новых радиотерапевтических аппаратов (мощных кобальтовых установок, ускорителей заряженных частиц), генерализующих мегавольтные ионизирующие излучения. Эти излучения в сочетании с новыми, более прогрессивными технологиями облучения (комформальный метод), обеспечив оптимальное соотношение поглощенных доз в опухоли и в окружающих нормальных тканях, позволили значительно улучшить непосредственные и отдаленные результаты лучевого лечения по сравнению с телекобальтовой терапией (Е.С. Киселева с соавт., 1997).

6.6 Физико-химический механизм действия ионизирующей радиации на опухолевые клетки

Лучевая терапия, как хирургическая операция, является локальным методом лечения. Она базируется на принципе разрушения опухолей ионизирующим излучением, приводящее к гибели клеток злокачественных опухолей при соответствующих поглощенных дозах. Ионизирующее излучение на первичную опухоль и её регионарные метастазы оказывает три вида воздействия: прямое, непрямое и опосредованное.

Вкратце изложим о сути каждого из этих воздействий, раскрывая их механизм.

1. От прямого воздействия облучения в опухолевых клетках происходят:

• Разрыв молекулы ДНК. Известно, что молекулы ДНК принимают участие: в белковом обмене, в передаче наследственности и в процессах размножения клеток

опухоли. Стало быть, в результате разрыва молекулы ДНК нарушается процесс синтеза РНК, который регулирует и осуществляет синтез белка и энзимов из пуриновых и пиримидиновых оснований, а энзимы управляют метаболизмом клеток, синтезируя большое количество метаболитов. Нарушение синтеза РНК приводит к дезорганизации внутриклеточного метаболизма и, следовательно, к нарушению жизнедеятельности опухолевых клеток и в конечном счете, приводя их к гибели;

• Разрыв молекулы ДНК приводит к нарушению хромосомного аппарата, которое приводит к потере клетками генетической информации, приводящее к функциональным и морфологическим нарушениям у потомков, выживших от облучения облученной клетки;

• Торможение или прекращение митотической активности опухолевых клеток. Так, первым проявлением лучевого повреждения клетки является наступление сразу после облучения торможения митотической активности. Степень задержки клеточного деления зависит от дозы и является обратимой реакцией при небольших очаговых дозах облучения, приводящей клетки к сублетальному повреждению. При больших разовых и суммарных дозах большинство клеток опухоли погибают во время митоза в результате денатурации белка;

• Радиационное поражение опухоли зависит от фазы жизненного цикла клеток. Облучение оказывает воздействие на все фазы жизненного цикла клеток, однако максимально чувствительны к облучению активно делящиеся клетки, находящиеся в постмитотической или пресинтетической фазе (G_1) и митоза (М), в меньшей степени – в фазе синтеза (S).

Таким образом, биологический эффект облучения зависит от фазы жизненного цикла опухолевых клеток в период облучения. Если в период облучения часть клеток опухоли находится в пресинтетической фазе, то у них задерживается процесс синтеза РНК, если в синтетическом – нарушается сам процесс синтеза ДНК вплоть до разрыва его молекулы, если в постсинтетической или премитотической – нарушается хромосомная абберация и задерживается очередной митоз, если в фазе митоза – то такие клетки либо погибают в фазе митоза или сразу после него.

2. *От непрямого действия облучения* происходит:

• Ведущей радиационно-химической реакцией в зоне облучения является разрыв химических связей и возникновение свободных радикалов H^+, OH, H_2 в результате первичной ионизации воды, составляющей 2/3 массы человеческого тела;

• Эти свободные радикалы взаимодействуя с молекулой кислорода (O_2), поступающей в опухолевую ткань с током артериальной крови или путем диффузии из окружающей атмосферы, образуют перекись водорода (H_2O_2). Таким образом, в опухоли происходит перекисное окисление, которое активирует окислительные процессы. Сложные цепные реакции происходят в нуклеопротеидах, углеводах, липидах, инактивируются ферменты, которые в конечном итоге ведут к функциональным и морфологическим изменениям клеточных и тканевых структур, выражающихся повышением осмотического и онкотического давления в клетках и в их ядрах, приводящего к нарушению проницаемости клеточных и ядерных мембран. Таким образом, нарушение всех видов обмена (белкового, жирового, углеводного) приводит к гибели клеток опухоли. С увеличением очаговой дозы и мощности облучения усиливаются нарушения обменных процессов в тканях опухоли.

3. Опосредованное действие ионизирующего излучения. Под воздействием ионизирующего излучения усиливается реакция нормальных тканей, в первую очередь соединительная, окружающая опухоль. От лучевого воздействия как в опухолевой, так окружающей ее нормальной ткани развивается воспалительный процесс, поэтому к этой зоне активно мигрируются макрофаги, лейкоциты, которые фагоцитируют дегенерирующие опухолевые клеток, т.е. они могут обеспечить резорбцию (рассасывание) погибших опухолевых клеток и замещение образовавшегося дефекта рубцом (репарация). По этой причине при применении лучевой терапии стремится к избирательному уничтожению опухолевых клеток и сохранению окружающих их нормальных тканей. Для достижения этой цели необходимо тщательно составить индивидуальный план облучения, включающий определение объема облучения, локализации мишени, уровня поглощенных доз (в опухоли и нормальных тканях). Под мишенью лучевой терапии понимают объем тканей, которые должны быть облучены за курс лучевой терапии в запланированной поглощенной дозе. Мишень включает саму опухоль и зоны субклинического роста и метастазирования. В зону мишени облучения невольно включаются нормальные ткани, окружающие опухоль, а также по пути прохождения лучей. Нормальные ткани, окружающие опухоль, и ткани опухолевого ложа при всех способах облучения поглощает ту же дозу, что и опухоль. Снижение дозы в пограничных зонах приводит к недооблучению периферических отделов опухолей, которые не имеют четких границ с нормальными тканями. При облучении больших объёмов происходит переоблучение нормальных тканей, вызывая лучевое воспаление в них, в связи с чем макрофаги зачастую не достигают деструктивно измененных и погибших опухолевых клеток. Эти процессы приводят к утрате способности, к рассасыванию поврежденной опухоли и репарации дефекта из-за снижения процесса фагоцитоза. С учетом этих обстоятельств крайне необходимо стараться выбрать оптимальный объем нормальных тканей, попадающих в зону облучения. Поэтому, формируя оптимальное пространственное распределение дозы облучения физическими методами, одновременно используют различные способы радиомодификации, которые обеспечивают избирательную защиту нормальных тканей или усиление степени повреждения злокачественной опухоли.

Таким образом, в результате прямого, непрямого и опосредованного воздействия ионизирующего излучения в опухоли – мишени наблюдаются следующие изменения:

- мгновенная гибель опухолевых клеток под лучом в результате денатурации белков;
- увеличивается количество летально, сублетально поврежденных опухолевых клеток, которые погибают после одного или нескольких делений;
- нарушается синтез РНК из пиримидиновых и пуриновых оснований, наступает разрыв молекулы ДНК, в результате чего эти клетки теряют способность к делению и они погибают;
- нарушаются функции хромосомного аппарата, выжившие от облучения опухолевые клетки теряют наследственную устойчивость;
- происходит задержка и подавление митоза опухолевых клеток, вплоть до полной остановки;
- из-за радиолиза воды в тканях опухоли появляются свободные радикалы, которые соединяясь с кислородом, образуют перекисные соединения, которые в свою очередь вызывают сложные цепные реакции в нуклеотидах, липидах, приводящие к нарушению всех видов обмена в опухолевых клетках с последующей гибелью их;

• активируется реакция соединительной ткани окружающей опухоли на облучение, которая характеризуется развитием воспалительного процесса в ней. К зоне воспаления активно мигрируют макрофаги, которые фагоцитируют поврежденные или погибшие опухолевые клетки.

Следует отметить, что успех лучевой терапии зависит от радиочувствительности опухоли. Комитет экспертов ВОЗ злокачественных опухолей в зависимости от радиочувствительности делят на три категории:

1. Опухоли, которые могут иметь высокую радиочувствительность – хорионэпителиома, лимфома Беркитта, злокачественные лимфомы, ретинобластома, опухоль Вильмса в почке, семинома яичка, медулобластома мозжечка, солитарная плазмоцитома, саркомы Юинга и Капоши, а также некоторые анапластические формы рака носоглотки, легких.

2. Опухоли, при которых может наблюдаться умеренная радиочувствительность – плоскоклеточный рак кожи, слизистой полости рта и придаточных полостей носа, глотки, гортани, бронхов, пищевода, шейки матки, молочных протоков, яичника.

3. Опухоли, при которых можно ожидать повышенную радиорезистентность – аденокарцинома пищеварительного тракта (от желудка до прямой кишки), опухоли почек, печени, поджелудочной и предстательной желез, меланома, рак щитовидной железы, соединительнотканная саркома (остео-, хондро-, миксо-, фибро-, нейро-, липо-, миосаркомы).

Эти данные должны учитываться при проведении химиолучевого лечения злокачественных опухолей.

6.7 Биологические процессы, формирующие терапевтический эффект облучения

Биологической основой использования лучевой терапии в онкологии служит так называемый *терапевтический интервал*, т.е. различия в степени повреждения и восстановления опухолевой и нормальной тканей при равных уровнях поглощенных ими доз.

В последние годы радиобиологическими исследованиями удалось идентифицировать и понять ряд биологических процессов, протекающих в клетках и тканях как в опухоли, так и в нормальных тканях. Среди этих процессов С.П. Ярмоненко (2004) выделяет 4 основных:

1) внутриклеточное восстановление, обусловленное репарацией сублетальных и потенциально летальных повреждений;

2) перераспределение в клетках по фазам митотического цикла, приводящее к частичной синхронизации выживших клеток в одной из фазы митотического цикла;

3) репопуляция выживших клеток;

4) реоксигенация опухолевых клеток.

Основной гипотезой, объясняющей терапевтическое действие дробных и непрерывных курсов облучения, является представление о лучшей пострадиационной *восстановительной* способности нормальных тканей в сравнении с опухолевыми. В силу определенной автономии опухолей ослаблены их нейрогуморальные связи с органом – носителем. Поэтому по способности внутриклеточного восстановления злокачественные опухоли уступают нормальным тканям. Репарация в нормальных тканях включает миграцию клеток из неизмененных участков ткани, а также репопуляцию выживших в объеме облучения клеток. Кроме того, в нормальных тканях клетки бо-

лее дифференцированные и обладают низкой радиочувствительностью, поэтому относительно легко восстанавливаются, тогда как в опухолевой ткани клетки менее дифференцированные, особенно при быстрорастущих опухолях (лимфома Беркитта, овсяноклеточный рак, семинома и др.), поэтому они радиочувствительные и характеризуются малой способностью к восстановлению и репации. Уместно упомянуть о постулате, выдвинутом в 1903 году Бергонье и Трибандо, чем более анаплазирована опухоль, тем более она радиочувствительна.

Выше отмечалось, что радиочувствительность клеток зависит от фазы клеточного цикла. Предполагают, что фракционное облучение, особенно низкими разовыми дозами, может приводить к синхронизации опухолевой популяции и тем самым предпочтительно будут гибнуть клетки злокачественных опухолей, находящихся в наиболее чувствительных фазах митотического цикла. Однако в связи с тем, что клеточная популяция первичных опухолей очень гетерогенна и имеет большой разброс в индивидуальной длительности митотического цикла, попытки *синхронизации* оказались пока безуспешными. Полагают, что она может быть более эффективной в отношении быстро обновляющихся нормальных тканей (А.А.Акимов с соавт., 1979 г.).

Другим важным процессом, происходящим в опухоли в течение курса лучевой терапии, является *реоксигенация*, которая связана с гибелью части опухолевой популяции преимущественно в оксигенированной зоне опухоли. Гибель оксигенированных клеток уменьшает потребление кислорода этой частью популяции, увеличивая поступление кислорода к гипоксическим клеткам, далеко стоящим от сосудов (С.П. Ярмоненко, 1984 г.). Оксигенация гипоксических клеток увеличивается по мере гибели оксигенированных клеток опухоли. Она существенно влияет на все упомянутые выше биологические процессы, повышая степень репарации, репопуляции и синхронизации.

Кроме перечисленных выше биологических процессов, на исход лучевой терапии могут оказывать влияние ряд опосредованных факторов, которые делятся на общие и местные. Первые составляют иммунные механизмы, объединенные термином "естественная резистентность организма". Местные факторы определяются морфофункциональными изменениями опухолевого ложа или стромы опухоли. К их числу относят снижение доставки питательных веществ из-за нарушения васкуляризации и наличия воспалительного отека: лейкоцитарная инфильтрация и фагоцитоз дегенерирующих опухолевых клеток. Последовательность и выраженность клеточных процессов и опосредованных факторов варьируют в различных опухолях и нормальных тканях при лучевых воздействиях, а правильным выбором дозы и её фракционированием создаются условия, при которых все упомянутые биологические процессы обеспечивают терапевтический эффект ионизирующего излучения (А.П. Козлов, А.А. Акимов, 1989).

Таким образом, подытоживая физико-химический и биологический механизмы действия ионизирующего излучения, следует вкратце изложить трудности, препятствующие достижению полной регрессии опухоли, и на необходимость принимаемых мер в решении этих трудностей.

6.8 Факторы, лимитирующие эффективность лучевой терапии

1. Одним из лимитирующих факторов, определяющих эффективность лучевой терапии является *радиочувствительность опухоли,* которая в значительной мере определяется такими факторами, как фазы клеточного цикла, кислородного насыще-

ния клетки, её способности к восстановлению. Как было изложено выше, большинство пролиферирующих клеток опухоли максимально чувствительны к радиации в течение пресинтетической фазы (G_1) и митоза (М) и в меньшей степени – в конце стадии синтеза ДНК (S). Непролиферирующие G_0 – клетки обычно обладают низкой радиочувствительностью, поэтому они плохо поддаются воздействию ионизирующего излучения, подведенного в канцерогенных дозах.

Радиочувствительность опухоли крайне низка в гипоксической зоне, которая находится на расстоянии более 130-150 мкм (микрометр) от поверхности опухоли, где парциальное давление кислорода (PO_2) колеблется от 1 до 40 мм ртутного столба. Для гибели опухолевых клеток в гипоксической зоне нужны дозы облучения в 2,5-3 раза превышающие дозы, необходимые для уничтожения оксигенированных клеток. В то время как от такой высокой дозы радиации необратимо повреждается не только опухоль, но и окружающая нормальная ткань организма.

Таким образом, в настоящее время наличие в опухоли непролиферирующих (G_0), и гипоксических клеток являются главным лимитирующим фактором в достижении полной регрессии опухоли в результате проводимой лучевой терапии, так как почти 2/3 массы опухоли остается вне серьезного воздействия ионизирующего излучения. Следует отметить, что чем больше объем опухоли, тем более труднее добиться полной регрессии при помощи нехирургических методов лечения.

Радиочувствительность опухоли выше при быстрорастущих, низко- и недифференцированных и хорошо кровоснабженных опухолях, чем при медленнорастущих, высокодифференцированных и слабо кровоснабженных опухолях.

Благодаря достижениям научного исследования в области радиобиологии доказано, что реакцией опухоли и нормальных тканей на облучение в определенных пределах можно управлять. Для этого существует ряд средств и методов повышения радиочувствительности опухоли путем применения различных радиомодификаторов. В качестве модификаторов радиочувствительности опухолей и нормальных тканей применяют гипербарическую оксигенацию (ГБО), гипертермию, кратковременную индуцированную гипергликемию, турникетную и общую газовую гипоксию, электронакцепторных соединений (метронидазол, саназол и др.), а также противоопухолевых лекарственных препаратов.

Выявленная зависимость степени повреждения опухолевой ткани от её кислородного насыщения (т.е. кислородный эффект) легла в основу использования гипербарической оксигенации и электронакцепторных соединений в качестве радиосенсибилизаторов опухоли, а жгутовой и общей газовой гипоксии в качестве протекторов для защиты нормальных тканей от лучевого воздействия. К универсальным радиосенсибилизаторам относят гипертермию, повышающую за счет усиления кровотока к опухоли степень оксигенации и ингибирующую процессы постлучевого восстановления. С этой же целью применяют гипергликемию. Известны варианты полирадиомодификации, такие как сочетание ГБО и электронакцепторных соединений, гипертермию с противоопухолевыми препаратами и т.д. Благодаря применению перечисленных радиомодификаторов действительно удалось добиться увеличения степени лучевого повреждения опухоли, снижения частоты и тяжелых лучевых реакций и повреждения нормальных тканей, а также расширить показания к использованию метода лучевой терапии в качестве как лечебного, так и адъювантного пособия (А.Х.Досаханов, 1997; С.Л.Дарьялова, 2000).

2. *Дозы и режимы облучения*

Главная задача лучевой терапии состоит в том, чтобы подвести к опухоли очаговую дозу, при которой излечивают 90% с опухолями данной локализации и гистологической структуры с минимальным повреждением нормальных тканей. Под дозой понимают величину энергии, поглощенной в единице массы облучаемого объекта. Единицей измерения поглощенной дозы является 1 Гр. (1 джоуль на 1 кг массы облучаемого вещества). Под разовой дозой подразумевают количество энергии, поглощенной за одно облучение. Для полного уничтожения злокачественных опухолей необходима достаточно высокая суммарная очаговая доза излучения – это количество излучения, подведенное за курс лечения. Доза, при подведении которой происходит полное уничтожение опухоли, называется *канцероцидной.* Максимальную безопасную дозу при облучении части или всего объема ткани называют *толерантной.* Нередко из-за боязни превышения предела толерантности какой-либо окружающей опухоль ткани канцероцидную дозу ошибочно приравнивают к толерантной. Как правило, канцероцидные дозы превышают толерантные, особенно при лечении радиорезистентных опухолей. В этих случаях, чтобы избежать необратимых повреждений нормальных тканей, прибегают либо к радиомодификаторам, либо путем лучевой терапии достигают частичной или значительной регрессии опухолей, а остаток опухоли затем удаляют хирургическим методом или подвергают воздействию противоопухолевых лекарственных препаратов. В зависимости от радиочувствительности опухолей суммарная очаговая доза колеблется в широких пределах – от 30 до 100 Гр. и даже 120 Гр.

При выборе суммарной очаговой дозы учитывают гистологическую форму со степенью морфологической дифференцировки опухоли, скорость и формы роста. Быстро растущие злокачественные опухоли с коротким временем удвоения объема (ВУО от 4 до 35 дней) и экзофитные формы роста более радиочувствительны, чем медленно растущие злокачественные опухоли (ВУО 90-150 дней) и эндофитные, инфильтрирующие формы.

Биологические действия излучения не определяются не только величиной суммарной дозы, но и временем, в течение которого она поглощается. С точки зрения противоопухолевого эффекта предпочтительнее однократное использование дозы, биологически эквивалентной канцероцидной. Однако однократное подведение больших доз лимитируется опасностью развития необратимых повреждений в окружающих опухоль нормальных тканях. В то же время слишком интенсивное облучение приводит к резким отекам, нарушению кровоснабжения опухоли и подавлению пролиферативной активности соединительной ткани. В связи с этим возникает необходимость подбора оптимального соотношения доза-время, с помощью которой можно было бы добиться максимального лечебного эффекта.

С целью предохранения нормальных тканей от повреждения общую суммарную дозу делят на части – фракционируют и проводят облучение с разными интервалами. При внутреннем и внутритканевом облучении превалирует непрерывное воздействие, хотя новейшая радиотерапевтическая техника позволяет в случаях контактного облучения дробить суммарную дозу на фракции.

При проведении лучевой терапии широко используется дробление суммарной дозы на отдельные фракции – разовые дозы, предполагая, что при дробном фракционном облучении клетки опухоли облучаются в разных фазах митотического цикла. При этом используется способность здоровых тканей вокруг опухоли более полно вос-

станавливать свою структуру и функции, чем это происходит в опухоли, а также функцию резорбции погибших опухолевых клеток и ликвидации образовавшегося дефекта за счет репарации.

Наиболее распространенным и раннее разработанным режимом фракционирования является дробно-протяженный метод (по 1,8-2,0 Гр. 5 раз в неделю), предложенный еще в 1929 году Кутаром, при котором суммарная очаговая доза составляет 60-65 Гр., подведенная в течение 1,5 месяцев. Данный режим применим для злокачественных опухолей, обладающих высокой и умеренной радиочувствительностью. Однако данные радиобиологических и клинических исследований за последние 2-3 десятилетия указывают на возможность улучшения результатов лучевой терапии за счет использования дозно-временных соотношений, отличных от традиционного дробно-протяженного или классического метода фракционирования.

В связи с этим в клинике применяется терапевтическая эффективность разных схем нетрадиционного фракционирования дозы как в условиях непрерывного, так и расщепленного курса. Они построены с учетом информации, полученной в радиобиологических исследованиях о различиях в скорости и полноте восстановления, оксигенации и реоксигенации и способности к репопуляции различных опухолей и нормальных тканей, и направлены на усиление степени лучевого повреждения злокачественных опухолей за счет расширения терапевтического интервала (С.Л.Дарьялова, 2001).

Различают следующие варианты нетрадиционного дробления дозы:

1. Среднее фракционирование (укрупненные фракции) – при котором общее число фракций по сравнению с классическим методом уменьшают, укрупняя разовую дозу до 4-5 Гр. При этом, обычно разовую дозу подводят по 4 Гр. 3 раза в неделю с интервалом между фракциями 48 часов, либо по 5 Гр. 2 раза в неделю с интервалом 72 часа. Суммарная очаговая доза при укрупненном фракционировании должна быть на 10-15% ниже 60-65 Гр., составляя 45-50 Гр., которая по биологическому эффекту равнозначна проведенной классическим методом фракционирования. Следует отметить, что опухоли, характеризующиеся быстрым темпом роста, высоким пролиферативным пулом, выраженной радиочувствительностью, требуют подведения укрупненных разовых доз. Однако при таких режимах возникает опасность повреждения нормальных тканей. Во избежание этого прибегают к дневному дроблению укрупненных доз на отдельные 2-3 фракции с интервалом в 4-5-6 часов. Основанием являются данные о разной скорости репараций лучевого повреждения в опухоли и нормальных тканях. Полагают, что перерыв 4-6 часов достаточен для полной репарации сублетальных повреждений клеток нормальных тканей. Скорость восстановления опухолевых клеток варьирует, но в большинстве случаев лежит в пределах 6 и более часов. Такой метод дробления суточной дозы при применении укрупненных фракций называют *мультифракционированием.* Например, облучение в дозе по 1,2 Гр. проводят 3 раза в день с интервалом 4-5 часов до СОД 46,8 Гр., эквивалентных 62 Гр. при пересчете на классическое фракционирование.

2. *Гиперфракционирование* предполагает увеличение количества фракций по сравнению с классическим режимом. Например, проведение несколько раз в день по 1 Гр. с интервалом в 5 часов, или ежедневную дозу облучения 2,4 Гр. развивают на 2 фракции по 1,2 Гр. При этом суммарная доза должна составлять 60 Гр. Данную методику проводят при медленно растущих новообразованиях в органах с низкой толерантностью тканей к облучению.

3. *Динамическое фракционирование* – режим дробления дозы, при котором проведение укрупненных фракций чередуется с классическим фракционированием. Например, по 6 Гр. с интервалом 48 часов 3 раза до 18 Гр., затем применяется ежедневное облучение по 2 Гр. до СОД 46-50 Гр. Данную методику более целесообразно применять при высоко анапланированных формах злокачественных опухолей.

4. *Крупное фракционирование* – облучение разовыми дозами в 8,0-10,0 Гр. один раз в неделю, всего 2-3 сеанса. Из-за значительного повреждающего действия на окружающие здоровые ткани крупные фракции применяют только с целью паллиативного или симптоматического лечения.

5. *Одномоментная лучевая терапия* – вся очаговая доза подводится за один сеанс облучения. Примером является методика интраоперационного облучения, когда очаговая доза 15-20 Гр. проводится через открытую операционную рану на ложе опухоли и зоны регионарного метастазирования после удаления местнораспространенного рака.

Для реализации лучевого эффекта и увеличения повреждающего действия на опухоль и восстановления репаративных свойств окружающих опухоль нормальных тканей широко применяется облучение по *расщепленному* курсу, предложенное в 1950 году Сканлоном и Самбруком (Англия). При проведении расщепленного курса лучевой терапии после подведения суммарной дозы 30-35 Грей делают перерыв на 2-3 недели, после чего СОД доводится до 70-80 Гр., т.е. увеличение общепринятой СОД на 15%. Во время перерыва существенно реализуется эффект от подведенной дозы как в опухоли, так и в нормальных тканях, выражающийся уменьшением размеров опухоли, оксигенация клеток остаточной опухоли повышается, а также клетки здоровых тканей восстанавливается лучше, чем опухолевые.

6.9 Целевые функции лучевой терапии

При применении лучевой терапии как самостоятельного метода в зависимости от конкретной ситуации, которая определяется особенностями злокачественных опухолей и общим состоянием больного, различают *радикальное, паллиативное и симптоматическое* лечение.

Целью *радикальной лучевой терапии* является полное уничтожение опухолевых элементов в зоне первичного очага и зонах регионарного метастазирования с минимально возможным повреждением нормальных тканей, что в конечном счете должно привести к излечению больного с хорошей социальной и трудовой реабилитацией. Радиолог должен добиваться максимального возможного подведения радикальных канцерицидных доз к опухолевому очагу , которые составляют 60-80 Гр., а в зоны вероятного субклинического распространения – 40-45 Гр. С радикальными целями используют наружное облучение, а чаще – сочетанное, при котором наружное облучение дополняют внутриполостной или внутритканевой методы облучения.

Паллиативная лучевая терапия направлена на остановку роста опухоли, в результате чего удается добиться улучшения общего состояния и качества жизни, продление жизни больного за счет уменьшения интоксикации и болевого синдрома. При паллиативной лучевой терапии суммарная очаговая доза составляет 40-50 Гр. Однако эти дозы не носят обязательного характера, и величина дозы определяется общим состоянием больного, реакцией опухоли на повреждающее действие ионизирующего излучения. В процессе лечения возможны изменения дозы в сторону её увеличения или уменьшения.

Симптоматическая лучевая терапия преследует цель снять тяжесть клинических симптомов, обусловленных распространением первичной или метастатической опухоли (уменьшение болевого синдрома, устранение компрессионного синдрома). Суммарная доза симпатической лучевой терапии составляют 20-30 Гр. Например, симптоматическое облучение метастазов можно проводить ежедневно по 4 Гр. в течение 5 дней или по 6 Гр. через день, или 2 раза в неделю по 8 Гр. с интервалом 72 часа, или однократно в дозе 10 Гр.

При генерализации злокачественных опухолей применение паллиативной и симптоматической лучевой терапии в комплексе с противоопухолевой химио- и гормонотерапией не только повышает качество жизни пациентов, но и может продлить жизнь на месяцы и годы, например, при метастазах рака молочной и предстательной железы в кости.

Как альтернативу общерезорбтивной химиотерапии используют системную лучевую терапию: тотальную (облучение всего тела) и полу- или субтотальную (облучение больших объемов). Например, облучение верхней или нижней половины тела при злокачественных лимфомах.

Одним из основных успехов лучевой терапии является тщательно составленный индивидуальный план облучения, включающий определение объема облучения, локализации мишени, уровня поглощенных доз (в опухоли и нормальных тканях). Планирование лучевой терапии включает клиническую топометрию, дозиметрию и последующий контроль за воспроизведением намеченного плана от сеанса к сеансу облучения.

Подобно другим методам лечения, лучевая терапия может сопровождаться реакциями и осложнениями. Главные факторы, от которых они зависят – разовая и суммарная дозы, объем облучения, индивидуальные особенности организма, и в частности, состояние тканей в облучаемом объеме. В течение всего курса необходимо систематическое наблюдение за состоянием больного, скоростью и степенью регрессии опухоли, развитием общих и местных реакций и осложнений.

6.10 Методы лучевой терапии по способу подведения доз к опухоли (по И.А. Переслегину)

I. Дистанционные методы лучевой терапии, к которым относятся: рентгенотерапия, гамма-терапия, терапия тормозным излучением высокой энергий, терапия быстрыми электронами, терапия протонным и нейронным излучением.

Дистанционными методами называются способы лучевого воздействия, при которых источник излучения находится на расстоянии от поверхности тела больного. Пучок излучения входит в тело человека всегда через определенный участок поверхности тела, который называется полем облучения.

Облучение осуществляется статическим и подвижным способами.

При *статическом способе* облучение проводится с открытыми полями, через свинцовую решетку, через свинцовый клиновидный фильтр, через свинцовые экранирующие блоки, а *в подвижном* – ротационным, ротационно-конвергентным способами с управляемой скоростью, а также тангенциальным и экцентрическим способом.

При статическом способе облучения источник и больной неподвижны, а при подвижном – источник излучения автоматически перемещается относительно больного. Опухоль облучается через одно или несколько полей, расположенных на поверх-

ности тела пациента. Дистанционное облучение с одного кожного поля называется однопольным облучением, с двух и более полей – многопольным. Известно, что основным принципом лучевой терапии является поражение опухоли с наименьшим повреждением окружающих тканей. Поэтому лучевые терапевты всегда стремятся к созданию наибольшей разницы в дозах, получаемых опухолью и нормальными тканями, окружающими ее.

С этой целью применяются методики многопольного перекрестного облучения открытыми полями, с применением свинцовых экранирующих блоков, клиновидных фильтров и решеток.

Подвижные способы применяются с целью максимального поглощения излучения в патологическом очаге с одновременным резким падением дозы в окружающих опухоль здоровых тканях и коже. Основным недостатком подвижных методик является облучение гораздо больших объемов здоровых тканей, чем при статическом облучении. Следовательно, интегральная доза при подвижных методах выше, чем при статическом.

При ротационном (круговом) облучении источник совершает движение вокруг больного с постоянной скоростью, при конвергентном – источник совершает спиралевидные движения по отношению к опухоли, маятниковом (секторном) – источник вращается вокруг больного менее чем на 360 градусов, тангенциальном – пучок излучения направлен по касательной к телу больного и проходит на небольшой глубине, поэтому его применяют при поверхностно расположенных плоских опухолях, например, рака молочной железы.

Источниками *дистанционной рентгенотерапии* являются рентгенотерапевтические аппараты (РУМ) с генерированием напряжения в 200-250 кэВ, которые обладают низкой энергией квантов и меньшей проникающей способностью. Поэтому этими аппаратами облучают больных раком губы, кожи.

Дистанционная гамма-терапия проводится с помощью гамма-аппаратов серии "АГАТ", "РОКУС", источником излучения является ^{60}Co (радиоактивный кобальт-60) с высокой активностью.

При дистанционном облучении используются *терапия тормозным излучением высокой энергии и быстрые электроны.* Источниками излучения являются линейные ускорители, которые генерируют пучки фотонов или электронов высокой энергий. Набор пучков фотонов или электронов создает условия для большого маневра при облучении опухолей, залегающих на различной глубине от поверхности.

Лечение пучками высокой энергии имеет ряд преимуществ:

- к опухоли удается подвести большую дозу энергии, предохранив от желательного облучения здоровые ткани;
- уменьшаются интегральные дозы в организме больного;
- пучки излучения не рассеиваются.

Из других видов корпускулярного излучения (излучения, состоящего из частиц) используют *нейтроны и протоны.* В связи с особенностью протонного пучка, отдающего энергию коротким импульсом в пределах так называемого "пика Берга", его применяют для прицельного облучения небольших, глубокорасположенных мишеней (гипофиз, очаги в сетчатке). Нейтроны обеспечивают большую мощность ионизации. При этом нивелируется кислородный эффект, в связи с чем нейтроны применяют при лечении радиорезистентных опухолей или рецидивов.

II. Контактные методы лучевой терапии, при которых источники лучевого воздействия находятся в опухоли или непосредственно прилежат к ней. К разновиднос-

тям контактных методов относятся внутриполостная, внутритканевая, аппликационная, близкофокусная, радиохирургическая лучевая терапия, а также метод избирательного накопления изотопов в тканях. Эти методы проводятся с помощью рентгеновского, гамма- и бета излучения статическим способом.

Самостоятельно эти методы применяются только при злокачественных опухолях диаметром не более 1,5-2,0 см. В практической деятельности диагностика опухолей такого размера для злокачественных опухолей внутренней локализации пока еще представляет определенные трудности, да и лечение их бывает, как правило, хирургическим. Поэтому чаще контактные методы либо сочетаются с дистанционным, либо применяются в комбинированном лечении.

Источником излучения при этих методах являются близкофокусные рентгенотерапевтические установки, радиоактивные препараты ^{60}Co, ^{137}Cs, ^{192}Jr, ^{90}Au в виде нитей, зерен, бус, гранул, игл, проволоки. Для внутреннего облучения применяют радиоактивный йод, который включается в метаболизм. Для внутреннего и внутритканевого облучения применяют радионуклиды со смешанным бета- и гамма- излучением, либо только бета – излучатели, т.к. вследствие короткого (несколько миллиметров) пробега этих частиц в тканях может быть обеспечено строго локальное облучение.

В настоящее время при лучевой терапии рака кожи, меланом, ангиом, опухолей полости рта, прямой кишки применяется близкофокусная рентгенотерапия при напряжении излучения от 10 до 100 кэВ. Чаще ее применяют классическим методом фракционирования до СОД 65-70 Гр. или укрупненные фракции дозами 3,5-6,0 Гр. в СОД 56-60 Гр., при возникновении выраженных лучевых реакции облучение приводят расщепленным курсом до СОД 60 Гр. и более.

Внутриполостной метод лучевого лечения, при котором источник ионизирующего излучения вводится в полость тела человека и находится в ней в течение всего сеанса облучения. Он широко применяется для лечения рака тела матки, влагалища, прямой кишки и пищевода. В настоящее время автоматизируется процесс введения и извлечения источников излучения и осуществляется дистанционное управление лучевым лечением с помощью шланговых аппаратов (АГАТ-В, АГАТ-ВУ). Шланговый аппарат позволяет выполнять процедуру лечения в 2 этапа. В начале в полость органа вводят аппликаторы и проводят рентгеновский контроль их расположения, а затем по шлангам вводят радиоактивные источники.

Создание аппаратов для внутриполостного облучения "Гаммамед 12 И", "Микселектрон", вводящие последовательно в полость эндо- и интрастат источника излучения, привело к крупнейшим достижениям в лучевой терапии. Этот метод имеет ряд преимуществ: комфортность лечения для больного за счет сокращения сеансов облучения, значительное снижение доз облучения медицинского персонала.

Современная радиотерапевтическая аппаратура последнего поколения основана по торсовой системе подачи источника излучения, т.е. позволяет проводить брахитерапию (контактное облучение) опухолей трахеи и бронхов – ЭБЛТ (эндоброхиальная лучевая терапия). ЭБЛТ чаще всего является компонентом комбинированного и комплексного лечения рака трахеи и бронхов.

Следует отметить, что *при внутритканевом облучении* источники излучения вводятся, как уже было упомянуто выше, непосредственно в опухоль, облучение происходит непрерывно, вследствие чего лучевому воздействию подвергаются опухолевые клетки во всех фазах митотического цикла. К тому же размещение радиоактив-

ного препарата в опухоли обеспечивает высокую концентрацию дозы в ней при относительно низком облучении окружающих тканей.

Радиохирургический метод осуществляется двумя способами и является разновидностью внутритканевого метода.

Первый способ – после хирургического удаления опухоли в ее ложе с целью уничтожения возможно оставшихся участков опухолевой ткани или клеток вводят радиоактивные препараты.

Второй способ – с помощью хирургического доступа проводится лучевое воздействие на опухоль. Источники излучения вводят и располагают по правилам внутритканевого облучения. Если опухоль удалена, то после введения радиоактивных препаратов (бета- и гамма- излучающие препараты в виде нейлоновых игл или трубочек) рану зашивают, а концы нейлоновых трубочек, продернутые в ушки игл, выводят наружу между швами. После достижения необходимой дозы излучения источники удаляют, заживление раны протекает первичным натяжением. Величина суммарной очаговой дозы варьирует в пределах 40-60 Гр. Метод применяется при опухолях челюсти, слюнных желез, саркомах мягких тканей, раке мочевого пузыря.

Аппликационный метод, при котором источники излучения накладываются на опухоль кожи или слизистой оболочки с помощью специальных приспособлений – аппликаторов. Применяют бета – аппликаторы (^{32}**P**, ^{90}Sr, ^{90}J) и гамма – аппликаторы (^{60}Co, ^{137}Cs, ^{192} Jr). Их накладывают на 12-16 ч/сутки при мощности дозы 0,30 Гр/час. Суммарная доза составляет 50-60 Гр. Данный метод применяется при поверхностно расположенных злокачественных опухолях нижней губы, кожи, рецидивах и метастазах в коже.

Метод избирательного накопления изотопов в тканях, при котором радиоактивные изотопы (^{198}Au, ^{32}P, ^{131}I) избирательно поглощаются некоторыми органами и тканями. Указанные изотопы являются малотоксичными с оптимальным периодом полураспада, составляющем в среднем 10 дней. Коллоидные растворы их вводятся в организм через пищеварительный тракт. Для расчета доз используются специальные таблицы. Например, показанием для применения радиоактивного йода (^{131}I) являются опухоли щитовидной железы и гипертиреозы II-III стадии. Дифференцированный рак щитовидной железы и его метастазы, как правило, сохраняют йодонакопительную функцию материнской ткани и поэтому поглощают весь радиоактивный йод, введенный per os в виде бесцветного без вкуса и запаха раствора. После тотальной тироидэктомии радиоактивный йод поглощают только метастазы и он отдает свою энергию в этих очагах опухоли, разрушая их без повреждения окружающих здоровых тканей. Таким образом, удается полностью излечить 97% детей, страдающих раком щитовидной железы с множественными метастазами в легких (С.Л. Дарьялова, 2000).

Сочетанные методы лучевой терапии

Последовательное применение дистанционного и контактного методов облучения называется сочетанным лучевым лечением. Основным преимуществом такого облучения является возможность получения высокого местного терапевтического эффекта и снижения интегральной дозы. Данный метод позволяет более эффективно лечить глубоко расположенные опухоли, так как позволяет более оптимально сконцентрировать максимальную дозу в опухоли и регионарных путях метастазирования при сравнительно меньшей лучевой нагрузке на здоровые ткани. Суммарную очаговую дозу можно доводить порядка 70-120 Гр., одна часть которой подводится с помощью дистанционного метода, другая – контактного. Чаще всего сочетанная лучевая терапия применяется при лечении

рака шейки матки, прямой кишки, мочевого пузыря, пищевода, слизистой полости рта – либо самостоятельно, либо в пред- или послеоперационный период.

Комбинированные методы лечения злокачественных опухолей

С точки зрения онкологического радикализма хирургические вмешательства при основных локализациях злокачественных опухолей подошли к пределу своих технических возможностей. Анализ неудач хирургического лечения свидетельствует, что 30-40% из них приходятся на рецидивы в локорегионарной зоне. Это тот резерв, за счет которого можно улучшить результаты лечения, применяя дополнительно лучевую терапию до, во время или после операции. Помимо этого в процессе любой операции, как бы не соблюдались принципы радикализма и хирургической абластики, из-за травмирования опухоли происходит выброс в операционную рану, лимфатическое и кровеносное русло большого количества опухолевых клеток, часть которых в последующем реализуются в виде рецидивов в локорегионарной зоне (А.С.Барчук, 1968).

В то же время лучевая терапия как самостоятельное лечебное пособие также имеет целый ряд серьезных ограничений, поскольку полного повреждения опухолевой паренхимы в большинстве случаев можно добиться лишь проведением суммарных доз, заведомо превышающих толерантность нормальных тканей. Отсюда возникла идея комбинированного использования этих методов в лечении злокачественных опухолей.

Преимущества комбинации лучевой терапии с оперативным вмешательством перед хирургическим лечением достигают только в тех случаях, когда удается добиться значительного лучевого повреждения опухоли. Вместе с тем в этих ситуациях с особой остротой встает вопрос о сохранности окружающих опухоль нормальных тканей, тем не менее лучевая терапия, примененная в пред- и послеоперационном периодах при местнораспространенных злокачественных опухолях, позволяет повысить онкологическую радикальность хирургических операций, снизить частоту развития рецидивов. На ранних стадиях заболевания дополнительное лучевое лечение способствует повышению положительных результатов экономных, органосохраняющих оперативных вмешательств.

Предоперационная лучевая терапия предполагает получить следующие положительные результаты:

1) летальное повреждение активно пролиферирующих опухолевых клеток в зоне инвазивного роста, регионарного метастазирования;

2) снижение репродуктивной и имплантационной способности сублетально поврежденных опухолевых клеток;

3) создание более абластичных условий для выполнения радикальных операций;

4) уменьшить размеры опухоли, тем самым повысить резектабельность опухоли.

Задачи предоперационной лучевой терапии могут зависеть от объема и локализации и биологической особенностей опухоли. Отсюда и различные в методических подходах: уровень поглощенных доз, методика их дробления, величина предоперационного интервала.

Предоперационная лучевая терапия применяется в 3-х вариантах:

1) ежедневное облучение классическим методом фракционирования по 2 Гр. до СОД 35-40 Гр. за 3,5-4,0 недели, а оперативное вмешательство осуществляется через 2-3 недели после реализации лучевого эффекта;

2) ежедневное облучение интенсивно-концентрированным методом (по 4-5 Гр. до СОД 20-25 Гр., что по биологическому эффекту эквивалентен (35-40 Гр.), операцию выполняют через 1-3 дня после облучения;

3) облучение динамическим фракционированием.

Первый вариант применяется в тех случаях, когда речь идет об уменьшении объема опухоли, повышения резектабельность опухоли, т.е. когда местная распространенность первичной опухоли вызывает сомнение в резектабельности опухоли. При ранних стадиях более выгодно и перспективно применение интенсивно-концентрированного метода, так как, во-первых, значительно сокращается интервал между облучением и операцией, не давая процессу репопуляции сублетально пораженных опухолевых клеток, который регистрируется, как правило, на 3-й неделе после завершения облучения, во-вторых, в биологическом эффекте ничем не уступают первому, в- третьих, не затрудняет технической стороны операции, не увеличивая операционных и послеоперационных осложнений. Первый метод целесообразно применять при медленно растущих дифференцированных гистологических формах, в случаях сомнения в резектабельности опухоли, второй – при раке с высоким темпом роста и потенции к лимфо-, гематогенному метастазированию, т.е. при низко- и недифференцированных гистологических формах опухоли.

Послеоперационная лучевая терапия проводится при неполном удалении первичной опухоли или ее регионарных метастазов, т.е. при неуверенности хирурга в радикальном удалении локорегионарных очагов опухоли. Она направлена на "стерилизацию" операционного поля в зоне локализации удаленной опухоли и ее регионарных метастазов. Ее начинают обычно через 3-4 недели после операции, когда заживает рана, восстанавливается общее состояние пациента. Послеоперационная лучевая терапия проводится только классическим методом фракционирования до суммарной дозы не менее 50 Гр.

Интраоперационная лучевая терапия. В последние годы в отдельных клиниках, имеющих лучевые аппараты рядом с операционной, применяются дистанционная мегавольтная и внутритканевая лучевая терапия опухоли и ее ложа, зоны регионарного метастазировании с минимальным лучевым воздействием на окружающие нормальные ткани. Она хорошо переносится больными и сочетается со всеми видами оперативных вмешательств.

Интраоперационная лучевая терапия применяется в следующих вариантах:

- облучение опухоли перед ее удалением;
- облучение ложа опухоли после радикальной операции или облучение остаточной опухоли после нерадикальной операции;
- облучение нерезектабельной опухоли, которое осуществляется во время пробных операций (чаще внутритканевые).

Суммарная однократная доза на область ложа опухоли и регионарных зон находится в пределах 15-20 Гр. (доза 13±1 Гр. эквивалентна дозе 40 Гр., подведенной в классическом режиме – по 2 Гр. 5 раз в неделю) не влияет на течение послеоперационного периода и вызывает гибель субклинических метастазов и радиочувствительных клеток опухоли, которые могут диссеминироваться во время операции.

6.11 Планирование распределения дозы во времени по фактору КРЭ и ВДФ

Известно, что доза излучения, которую удается подвести к патологическому очагу, лимитируется толерантностью нормальных тканей. Поэтому при дозиметрическом планировании облучения опухолевого очага одним из условий, обеспечивающих эффективность лечения, является сохранение жизнеспособности нормальных тканей

и органов, находящихся в зоне воздействия излучения. Эти нормальные ткани могут находиться как в структурах окружающих облучением мишени, так и внутри самой опухоли. К ним относятся сосуды и другие соединительно-тканные образования, от регенераторной способности которых зависит исход лечения и возникновения постлучевых осложнений. В связи с этим при планировании суммарной очаговой дозы и схему ее фракционирования для получения максимальной регрессии опухоли, необходимо предвидеть возможные лучевые повреждения нормальных тканей и органов, чтобы не перейти грань, за которой вероятность развития тяжелых лучевых осложнений станет выше.

Толерантной дозой обычно называют дозу, при которой частота поздних лучевых осложнений не превышает 5%. Толерантная доза зависит от режима облучения и объема (площади) облучаемой ткани. Для соединительной ткани это значение принято равным 60 Гр. при площади облучения 100 см^2 при облучении ежедневно 5 раз в неделю по 2 Гр.

Для определения толерантного уровня дозы ионизирующей радиации при различных условиях фракционирования было разработано несколько способов его оценки. Первой была предложена концепция определения номинальной стандартной дозы (НСД), разработанная F.Ellis (1969, 1971), позволяющая рассчитать изоэффективные режимы облучения по отношению к толерантности соединительной ткани различных органов. НСД – это условная цифровая величина, которая обозначается в единицах измерения.

Номинальная стандартная доза определяется по формуле:

НСД = Дс/ К ед.,

где Дс – предполагаемая суммарная очаговая доза в сГр., К – коэффициент, зависящий от числа дозных фракций и длительности лечения с первого сеанса до последнего.

При воздействии на опухолевые клетки в условиях дистанционного облучения основную роль играет число дозных фракций n: $К = n^x$,

x – фактор восстановления, характеризирующий соотношение дозы и времени и варьирующийся от 0,32 до 0,22 в зависимости от значения n. Помимо числа дозных фракций играет роль и общая длительность курса лечения Т (в днях), включая запланированные, а также вынужденные (по клиническим и техническим соображениям) перерывы в курсе лечения:

$К = n^x . T^{0,11}$,

здесь 0,11 – фактор восстановления, характеризирующий гомеостатической репарации за счет соседних неповрежденных клеток. Значения n^x и $T^{0,11}$ приведены в номограммах F.Ellis, модифицированных К.И. Жолкивер (Медицинская радиология, 1972, № 6, с. 21-26).

Таким образом, НСД вычисляется по формуле: $НСД = Дс / n^x . T^{0,11}$ ед.

Рассмотрим конкретные примеры расчета НСД. Например, в условиях ежедневного (5 раз в неделю) облучения при разовых очаговых дозах 2 Гр. и суммарной дозе 60 Гр. за 6 недель (n=30, Т=42) НСД согласно номограмме К.И. Жолкивер (1972) для опухоли составляет 60 : 2,25 = 26,65 ед., а для нормальных тканей мишени, т.е. для стромы 60 : 3,4 = 17,65 ед.

При распределении той же дозы в виде 15 фракций (по 3 сеанса в неделю, разовой дозой 4 Гр.) длительность курса сокращается до 5 недель (n = 15 Т = 35). НСД для опухоли составляет 60 : 1,91 = 31,41 ед., а для нормальных тканей 60 : 2,81 = 21,35 ед.,

что уже превышает предел толерантности нормальных тканей. Следовательно, суммарная доза в этом случае должна быть уменьшена. Если принять толерантность за 19 ед. НСД, то Дс = 19 x 9,81 = 53,4 Гр., а разовая поглощенная доза составляет 53,4 : 15 = 3,56 Гр.

Следует отметить, что толерантность большинства нормальных тканей соединительно-тканного происхождения по клиническим данным составляет 18-20 ед. НСД. Превышение этой величины чревато развитием тяжелых, часто необратимых лучевых осложнений.

Толерантность к лучевому воздействию нормальных тканей различных органов различна, так НСД для кожи составляет от 15,6 до 18,65 ед., легочной ткани – 11,2, пищевод – 17,6 ед., толстый кишечник – 16 ед., костной ткани – 21,4, мышечной ткани – 17,0 ед., кроветворной ткани – 5 ед., лимфатические узлы – 15,0 ед. (все применительно к гамма-излучению ^{60}Co). Этими данными следует руководствоваться при составлении дозиметрической карты облучения каждого пациента.

Дальнейшие модификации формулы НСД были направлены на то, чтобы использовать ее при режимах с меняющимся ритмом облучения, курсах с перерывом в облучении (расщепленные курсы), а также на то, чтобы учитывать качество излучения и объем облучаемых тканей. Наиболее известные из этих модификаций – формула для определения кумулятивного радиационного эффекта (КРЭ) и формула для время-дозного фракционирования (Х.Х. Холин, 1979).

КРЭ (кумулятивный радиационный эффект), предложенный Kirk, отражает накопление радиационного эффекта независимо от уровня толерантности и вычисляется по следующей формуле:

$КРЭ = Ф \quad q \quad d\,(T/N)^{0,11}.\ N^{0,65}$, где d – разовая доз, сГр.; Ф – поправка на облучаемый объем; q – относительная биологическая эффективность излучения.

Толерантный уровень соединительной ткани составляет 18 единиц КРЭ.

Т.Г. Ратнер (1997) отмечает, что системы НСД и КРЭ отражают закономерности лучевого воздействия на соединительную ткань при следующих ограничениях: регулярный режим облучения с количеством фракции не менее 4 при постоянной разовой дозе, общей длительности курса лечения до 100 дней, мощности дозы не менее 20 Гр/мин. Величины НСД и КРЭ нельзя складывать при проведении повторных курсов, вследствие чего использование этих схем в клинике ограничено. Подробное описание, таблицы и графики для работы с системой КРЭ приведены в методических рекомендациях (Жолкивер К.И. с соавт., 1983).

Предложенный C.Urton и F.Ellis фактор ВДФ ("время-доза-фракционирование") позволил преодолеть часть вышеуказанных ограничений. Система ВДФ основана на тех же предпосылках и том же экспериментальном и клиническом материале, что и системы НСД и КРЭ, но благодаря математическим преобразованиям получена возможность определения фактора ВДФ для каждой отдельной фракций облучения. Это позволяет рассчитывать толерантность и факторы ВДФ при различных курсах лучевого лечения с разными дозами и интервалами между фракциями.

$$ВДФ = N \quad d^{1,538}\ (T/N)^{0,169}\ 10^{-3}$$

Значения факторов ВДФ при различных методах облучения приведены в руководстве "Лучевая терапия злокачественных опухолей" (1997) на стр. 28-45.

Используя большой опубликованный материал о частоте лучевых повреждений разных органов при использовании разных доз и режимов облучения, L.Cohen и M.Creditor (1983) рассчитали предельные дозовые нагрузки при различных разовых дозах, при которых ожидаемая частота поздних повреждений составляет 5%. Авторы считают, что при этом уровне повреждения фракция выживших клеток при разных режимах облучения одинакова.

Таким образом, использование НСД, КРЭ т и ВДФ открывает возможности расчета оптимальных дозно-временных планов облучения, т.е. определение величин разовых доз и интервалов между ними, которые приводили бы к максимальной регрессии опухоли при минимальном повреждении нормальных тканей.

6.12 Принципы и методы лекарственной терапии

Лекарственная терапия в онкологии объединяет все виды лечения, которые оказывают прямое или опосредованное воздействие на клетки злокачественных опухолей и их регионарные и отдаленные метастазы. С учетом происхождения и избирательного действия выделяют противоопухолевые химиопрепараты, иммунопрепараты и гормоны.

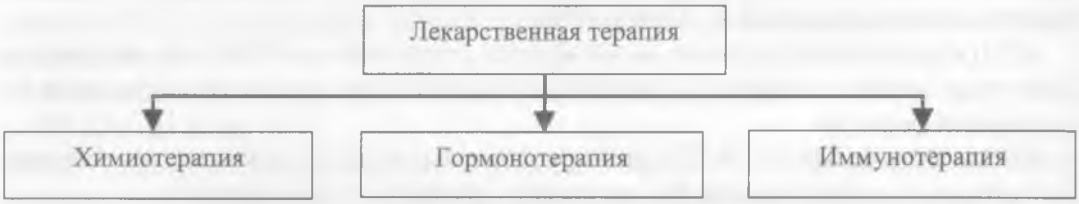

6.13 Противоопухолевая химиотерапия злокачественных опухолей

Химиотерапия злокачественных опухолей – это использование с лечебной целью фармакологических средств, тормозящих пролиферацию или необратимо повреждающих опухолевые клетки.

Попытки использовать химические вещества для лечения злокачественных опухолей предпринимались в начале прошлого века, используя серебро, мышьяк, цинк, ртуть, висмут. При системном применении ни один из них не приводил к излечению больных, но при местном использовании иногда удавалось наблюдать положительный эффект.

Началом научно обоснованного применения химиопрепаратов послужили исследования Гудмана и Джилмена за цитологическими изменениями в лимфоидной и кроветворной тканях в результате воздействия боевого отравляющего вещества азотистых аналогов иприта в 1942 году. Токсичность этих препаратов была известна со времен первой мировой войны. Засекреченные, в связи с военными действиями, результаты исследования азотистых аналогов иприта, оказывающие губительные действия на быстро пролиферирующие ткани (кроветворные и лимфоидные), немецкими учеными были исследованы в эксперименте для лечения перевивных злокачественных опухолей, обладающих быстрой пролиферативной способностью, и результаты были

обнадеживающими. Эти данные были опубликованы только в 1946 году. С тех пор во всем мире идет интенсивный поиск различных противоопухолевых химиопрепаратов, количество которых к 2000 году достигло 3500, среди которых в настоящее время в клинике применяется более 100 препаратов (Н.И. Переводчикова, 2005).

Работы по созданию новых противоопухолевых средств направлены на получение таких препаратов, которые при максимальном ингибирующем воздействии на опухолевые клетки минимально повреждали бы нормальные клетки и ткани организма.

Поиск противоопухолевых препаратов, преимущественно цитостатиков, в течение длительного времени проводился во многом эмпирически. В связи с этим большинство существующих противоопухолевых средств не обладает достаточно высокой избирательностью и оказывает побочное влияние на нормальные, прежде всего интенсивно пролиферирующие ткани.

При использовании на раннем этапе цитостатиков, примерно до 60 годов паллиативный эффект рассматривали как большой успех, а получение степени регрессии равной 20% считалось чем-то выдающимся, то в настоящее время уменьшение объема опухолевой массы менее чем на 50% после лечения является не утешительным.

В настоящее время химиотерапия злокачественных опухолей достигла уровня, позволяющая выделить группы злокачественных опухолей, которые могут быть принципиально излечены более чем в 50% случаев с помощью одних противоопухолевых химиопрепаратов. К ним относятся лимфогрануломатоз, лимфома Беркитта, хорионэпителиома матки, герминогенные опухоли яичка, острый лимфобластный лейкоз у детей. При дополнении к химиотерапии лучевого и хирургического методов лечения до 50% излечима опухоль Вильмса, саркома Юинга, рак яичников, гортани, лимфосаркома, эмбриональная рабдосаркома у детей. Малочувствителен к химиотерапии рак следующих органов: пищевода, желудка, поджелудочной и щитовидной, предстательной желез, печени, почки, шейки матки, влагалища. Объясняется это тем, что противоопухолевые препараты действуют на активно пролиферирующие клетки, поэтому они наиболее эффективны при низко – и недифференцированных быстро растущих злокачественных новообразованиях. При медленно растущих солидных дифференцированных гистологических формах цитостатики оказывают более слабое терапевтическое воздействие. Поэтому химиотерапию используют как один из компонентов комплексного лечения, т.е. применяют в комплексе с оперативным лечением, лучевой терапией и методами иммунотерапии, гормонотерапии. Такое комплексное лечение позволяет у многих больных добиться существенного улучшения результатов лечения. Последовательность лечебных мер при комплексном лечении зависит от вида и особенностей новообразования.

Следует отметить, что в планировании лечения практически каждого больного со злокачественными опухолями следует предусмотреть вопрос о целесообразности проведения химиотерапии.

Основные задачи химиотерапии являются:

- увеличение частоты и длительности полных ремиссий;
- увеличение продолжительности жизни;
- улучшение качества жизни.

Показаниями для использования химиотерапии являются как первично распространенный процесс, так и развитие рецидива болезни после локальных методов лечения.

6.14 Современные противоопухолевые препараты, применяемые в клинике, механизм действия

Противоопухолевые препараты, способные уничтожить опухолевые клетки (цитостатический эффект) или угнетать их пролиферативную активность (цитостатический эффект) можно разделить по происхождению на синтетические и природные.

К синтетическим относятся алкилирующие агенты и антиметаболиты, различающиеся между собой по механизму действия.

К препаратам природного происхождения причисляют антибиотики, вещества растительного происхождения, ферменты и гормоны. Следует отметить, что такая классификация условна. Так, например, некоторые препараты, отнесенные к гормонам, на самом деле являются их синтетическими аналогами.

Классификация противоопухолевых средств по механизму цитостатического действия

I. Химиопрепараты, повреждающие матрицу ДНК, к которым относятся:

1) *с помощью алкилирования* т.е., путем реакции алкилирования атом водорода органического соединения замещается алкильной группой, в результате действия алкильной группы происходит репликации молекулы ДНК, что приводит к мутации и гибели клеток. Алкилирующие агенты не обладают фазоспецифичностью, поэтому они повреждают опухолевые клетки почти во всех фазах митотического цикла, но особенно это выражено в ранней постмитотической фазе. К алкилирующим агентам относятся: циклофосфан, мелфалан, тимофосфамид, хлорамбуцил, сарколизин, производные нитозомочевины, сармустин (BCNU), ламустин (CCNU), семустин, дакарбазин, прокарбазин и др. Через гематоэнцефальный барьер (ГЭБ) из алкилирующих соединений проникают производные нитрозомочевины, прокарбазин, поэтому их используют при опухолях ЦНС;

2) *с помощью ошибки платиной молекулы ДНК*, т.е. атом платины взаимодействует с ДНК путем образования меж- и внутритяжевых мостиков и подавляют синтез ДНК. Препараты платины (цисплатин, карбоплатин) оказывают повреждающие действия на опухолевые клетки при всех фазах митотического цикла, но более сильно позднюю постмитотическую и раннюю синтетическую фазы;

3) *с помощью ингибирования топоизомеразы II.* Механизм действия этих препаратов сводится к интеркаляции и ковалентному связыванию ДНК, торможению топомеразы II, формированию свободных радикалов, тем самым подавляет синтез нуклеиновых кислот, действия на уровне ДНК – матрицы. К этой группе химиопрепаратов относятся противоопухолевые антибиотики (доксорубицин, фармрубицин, идарубицин, эпирубицин), а также подофилотоксины (этопозид, тенопозид). Химиопрепараты этой группы осуществляют блокирование клеток в фазе G_2 (постсинтетический) т.е. торможение их вступления в митоз.

4) *с помощью ингибирования топомеразы I.* Механизм действия этих препаратов почти одинаков с препаратами предыдущей группы. Сюда относятся дериваты камптомецина: иринотекан (Кампто) и топотекан.

II. Митотические яды. Механизм действия этих препаратов сводится к денатурации тубулина – белка, который входит в состав микротрубочек митотического веретена и ряда поверхностных антигенов лимфоцитов. К митотическим ядам относятся виналкалоидные соединения (винбластин, винкристин, навельвин) и таксаны (таксол и таксотер).

Взаимодействие виналкалоидов с тубулином вызывает деполяризацию последнего, что приводит к остановке митоза и нарушению клеточноспецифических функции лимфоцитов.

Таксаны, так же как и виналкалоиды являются антимитогенами, однако механизм их действия (микротрубочковый аппарат клетки) отличен. Таксаны стимулируют полимеризацию клеточного белка тубулина и препятствует его деполимеризации. Образуется избыток дефектных микротрубочек, что ведет к нарушению процесса формирования клеточного веретена и задержка клеток в постсинтетической (G_2) и митотической (М) фазах цикла. Под действием митотических ядов блокируется деление клетки, и повреждается ее цитоскелет, что приводит к нарушению подвижности, внутриклеточного транспорта и передачи трансмембранных сигналов.

III. Антиметаболиты. Противоопухолевая активность антиметаболитов основана на структурном и функциональном подобии их метаболитам, участвующим в синтезе нуклеиновых кислот. В результате нераспознания и включения в обмен опухолевой клетки антиметаболиты либо нарушают функцию ферментов, участвующих в синтезе нуклеиновых кислот, либо включаются в нуклеиновые кислоты, нарушая их код, что ведет к гибели клеток. В связи с тем, что точкой приложения антиметаболитов является синтез ДНК, они наиболее активны в быстрорастущих клетках и большей частью являются фазоспецифическими препаратами.

К антиметаболитам (ингибиторам ферментов) относятся:

- антогонисты фолиевой кислоты, ингибирующий фермент дигидрофолатредуктазы – метотрексат;
- антогонисты пиримидина, ингибирующие ферменты, необходимые для синтеза нуклеиновых кислот и включающий в ДНК и РНК – 5-фторурацил, фторофур, тегафур, капецитабин (Кселода). Следует отметить, что Кселода при приеме внутрь обладает способностью превращаться в фторурацил в опухолевой клетке, оказывая таким образом, нацеленное действие на опухоль;
- ингибитор тимидилатсинтетазы – томудекс;
- ингибитор рибонуклеозидродуктазы – гидроксимочевина.

Противоопухолевая активность томудекса и гидроксимочевины основана на структурном или функциональном подобии их метаболитам, участвующим в синтезе нуклеиновых кислот.

Все антиметаболиты являются строго фазоспецифичными, оказывают воздействия на опухолевые клетки, находящиеся в синтетический (S) фазе митотического цикла.

6.15 Принципы клинической химиотерапии

К основным принципам химиотерапии злокачественных опухолей, имеющим практическое значение, относятся:

- подбор препарата соответственно спектру его противоопухолевого действия;
- выбор оптимальной дозы, режима и способа применения препарата, обеспечивающий лечебный эффект без необратимых побочных действий;
- учет факторов, требующих коррекцию доз и режимов во избежание тяжелых осложнений химиотерапии.

Противоопухолевые химиопрепараты обычно применяют, когда диагноз опухоль подтвержден гистологическим исследованием; лечебный эффект химиотерапии должен оцениваться по объективным показателям, которые отражают реакцию опухоли на противоопухолевый препарат; не следует применять химиотерапию, если отсутствуют условия для выявления (диагностики) и лечения возможных побочных эффектов противоопухолевого препарата.

Доза препарата. Как правило, существует прямая зависимость между разовой и суммарной дозой препарата и терапевтическим эффектом. Однако повышение дозы препарата ограничивается проявлениями токсичности. Обычно дозы рассчитывают на единицу поверхности тела, определяя ее по номограмме (см. табл. 1). Соотношение доз в мг/кг массы тела и в мг/м^2 поверхности тела даны в таблице № 2.

Ритм применения. Режим и методика введения препарата (струйно, в виде длительной инфузии, высоких доз, дробных доз), интервал между введениями определяются характером используемого противоопухолевого средства, в частности его цикло- и фазоспецифичностью, а также переносимостью, и отрабатываются в процессе клинических испытаний.

Для большого терапевтического эффекта препарат следует вводить в оптимальном режиме, имея в виду дозы, число введений, интервалы между введениями, продолжительность курса и интервалы между курсами.

Характер опухолевого процесса. Опухоли со значительной фракцией роста, т.е. со значительным числом активно делящихся клеток, более чувствительны к традиционным цитостатикам, особенно фазоспецифическим препаратам.

Эффективность химиотерапии обычно обратно пропорциональна массе опухоли (числу опухолевых клеток), при которой начинают лечение.

Предшествующее лечение. Предшествующая химиотерапия или облучение могут заметно изменить(понизить или реже повысить) чувствительность опухоли. Кроме того, на эффективность лечения опухолевых заболеваний влияют такие факторы, как возраст, пол, состояние иммунитета, общее состояние больного.

Общее состояние больного является важнейшим прогностическим фактором и в определенной мере определяет возможности химиотерапии. Больному в терминальном состоянии с огромной массой опухолевой ткани, со значительным нарушением функции жизненно важных органов, химиотерапия может принести скорее вред, чем облегчение.

Исключением являются случаи, когда тяжесть состояния больного обусловлена механическим сдавлением жизненно важных органов опухолью, высокочувствительной к химиотерапевтическим воздействиям. В табл.№ 3 представлены критерии оценки общего состояния онкологического больного (шкала Карновского и шкала ECOG-WHO).

Способ применения. По способу (путям введения) применения противоопухолевых препаратов различают системную, регионарную и локальную химиотерапию.

1. Системная – рассчитана на общий (резорбтивный) противоопухолевый эффект. Препараты вводятся внутрь, подкожно, внутривенно, внутримышечно и ректально.

2. Регионарная – повышенные концентрации химиотерапевтического препарата воздействуют на опухоль путем введения препарата в артериальные сосуды, питающие новообразование, при котором препарат поступает в другие органы в ограниченном количестве.

3. Локальные – нанесение соответствующих химиопрепаратов на поверхностные очаги, введение в серозные полости при выпотах, внутрипузырно или в спинномозговой канал.

Монохимиотерапия и полихимиотерапия

На первых порах, в 50-70 годах XX века, применение химиотерапии строилось, главным образом, на понятиях толерантности (переносимости). Лечение проводили одним препаратом, который давали ежедневно до появления признаков токсичности. Такой подход, практиковавшийся в течение более чем 20 лет, позволил получить лишь незначительный терапевтический эффект для всех солидных опухолей и умеренные положительные результаты при гематологических новообразованиях. В последствии указанная методика введения препарата была ошибочной. Неудачи начального периода развития химиотерапии стимулировали не только разработку новых противоопухолевых лекарственных средств, но и эмпирический поиск новых подходов к назначении препаратов. Так, появилась полихимиотерапия (ПХТ). Ее суть состоит в применении нескольких цитостатиков в одной схеме лечения.

В основу построения полихимиотерапии были положены четыре принципа подбора химиопрепаратов. Они должны:

1) каждый из входящих в сочетание препарат должен обладать выраженной противоопухолевой активностью при монорежиме при данной опухоли;

2) в сочетанное применение должны вводиться препараты, обладающие различным механизмом цитостатического действия;

3) суммарная токсичность всех препаратов не должна превышать токсичность каждого из них или иметь непересекающие спектры дозолимитирующей токсичности;

4) химиопрепараты должны обладать неперекрестной лекарственной резистентностью.

Схемы полихимиотерапии, полученные в результате подбора препаратов по описанным выше правилам, для удобства стали именовать по первым буквам названий входящих в них химиопрепаратов.

Широкое распространение получили адъювантная и неадъювантная химиотерапия.

Адъювантная химиотерапия – вспомогательное, дополняющее хирургические и лучевые методы лечения или ее называют профилактической химиотерапией. Ее целью является эрадикация и длительное подавление микрометастазов рака после хирургического удаления или лучевого излечения первичной опухоли. Невидимые и нераспознанные в процессе лечения метастазы служат причиной неудовлетворительных результатов хирургического или лучевого лечения первичного очага опухоли. Для планирования адъювантной химиотерапии нужно учитывать биологические и клинические особенности разных форм рака и знать возможности химиотерапевтической помощи больным в стадии диссеминации. Например, рак шейки матки I стадии излечивается хирургическим методом более чем в 90% случаев, а базальноклеточный рак кожи никогда не дает отдаленных метастазов, поэтому ему достаточно провести либо хирургическое, либо лучевое лечение. Вышеуказанным пациентам проводить адъювантную химиотерапию нецелесообразно, тогда как адъювантная химиотерапия показана при саркоме Юинга, остеогенной саркоме, опухоли Вильмса, раке молочной железы, мелкоклеточном раке легкого, рабдиосаркоме и т.д.

В современной онкологии обычно используют многомесячную адъювантную химиотерапию. Микометастазы состоят из гетерогенной популяции опухолевых клеток, многие из них долго не пролиферируют. Эти клетки слабо повреждаются или совсем не повреждаются химиопрепаратами. Если адъювантная химиотера-

пия ограничивается одним или двумя курсами, то можно воздействовать лишь на часть клеток, а остальные неповрежденные приведут к рецидиву заболевания. Малая избирательность действия современных химиопрепаратов обуславливает повреждение и нормальных клеток кишечного эпителия, кроветворения и др., поэтому обязательно соблюдать адекватные интервалы между введением лекарств. Обычно интервал в 3-4 нед. обеспечивает полную регенерацию поврежденных нормальных тканей. Непрерывно применяются только гормоны и антигормоны. Чем меньше дозы, (например, в случае снижения доз с целью улучшения переносимости), тем менее эффективна адъювантная химиотерапия в предотвращении рецидива. Химиотерапия, назначенная без достаточных показаний в токсическом режиме, может способствовать иммунодепрессии и тем самым приблизить рецидив болезни (А.М.Гарин, 2005).

При планировании адъювантной химиотерапии в первую очередь используют препараты, высокоэффективные при лечении диссеминированных опухолей.

Неадъювантная химиотерапия проводится не после операции или облучения, а до них. При этом преследуются цели: уменьшить массу опухоли, облегчить выполнение хирургических вмешательств или облучения, определить чувствительность опухоли к использованным химиопрепаратам, оценить степень повреждения опухоли путем изучения лекарственного патоморфоза. При полном или частичном повреждении эти же химиопрепараты используются и во время адъювантной химиотерапии. При низкой чувствительности опухоли к примененным химиопрепаратам план лечения изменяют – назначают другие противоопухолевые препараты.

Вместе с тем неадъювантная химиотерапия имеет ряд недостатков: отсрочка основного вида лечения на несколько месяцев, требующихся для проведения несколько циклов; увеличения числа отказов больных от радикального лечения в случае полной или значительной регрессии опухоли; формирование клонов опухолевых клеток, не чувствительных в дальнейшем к цитостатикам или лучевой терапии.

Решающую роль в эффективности противоопухолевого действия зачастую играет доза химиопрепарата. Показано, что уменьшение интенсивности дозы снижает частоту положительного эффекта, а значительное увеличение дозы в большинстве случаев невозможна из-за развития побочных реакций, обусловленных повреждением нормальных органов и тканей. Близкая сопряженность лечебного и токсического эффектов является особенностью химиотерапии злокачественных опухолей. Низкая избирательность химиотерапии объясняется тем, что "прародителями" опухолей являются нормальные клетки. Наиболее уязвимы для цитотоксической химиотерапии репродуктивные органы, лимфоидная ткань, костный мозг, волосяные фолликулы, эпителий желудочно-кишечного тракта.

6.16 Оценка лечебного действия противоопухолевых средств

Основным показателем эффективности лечения больных со злокачественными опухолями является выживаемость. Вместе с тем для оценки непосредственного лечебного воздействия разработаны единые критерии объективного и субъективного эффекта.

Критерием объективного эффекта при лечении солидных опухолей является уменьшение размеров опухоли и метастазов. При этом применяется оценка размеров опухоли и метастазов как производные двух наибольших перпендикулярных диаметров.

Критерии оценки результатов лечения по шкале ВОЗ при солидных опухолях:

- полный эффект (полная регрессия) – исчезновение всех известных очагов опухоли при отсутствии появления новых метастазов на срок не менее 4 недель;
- частичный эффект (частичная регрессия) – уменьшение на 50% и более диаметра измеримого образования на срок не менее 4 недель при условии отсутствия появления новых метастазов и прогрессирования старых;
- стабилизация процесса (без изменений) – уменьшение менее чем на 50% диаметра измеримого очага поражения или увеличения его менее чем на 25% при отсутствии новых очагов поражения;
- прогрессирование – увеличение размеров одной или более опухолей более, чем на 25% или появление новых очагов поражения.

С 2000 года в международных клинических исследованиях стала использоваться новая методика оценки эффективности терапии солидных опухолей по шкале RECIST (Response Evalution Criteria in Solid Tumors). При этом опухоли оцениваются как измеряемые (20 мм или более при стандартном обследовании, 10 мм при использовании спиральной компьютерной томографии – КТ), либо неизмеримые (меньше размеров, указанных выше). Определяется небольшой диаметр всех очагов поражения (до 5 в одном органе или до 10 в различных органах). Сумма диаметров до лечения рассматривается как базовый размер и сравнивается с таковой после лечения.

Критерии эффекта по шкале RECIST

- Полный ответ – исчезновение всех очагов поражения на срок не менее 4 недель.
- Частичный ответ – уменьшение измеряемых очагов на 30% или более.
- Стабилизация – нет уменьшения, достаточного для оценки как частичного эффекта.
- Прогрессирование – увеличение на 20% наименьшей суммы очагов поражения, зарегистрированной за время наблюдения или появление новых очагов.

Существуют отдельные критерии эффективности при лечении метастазов в кости. Полный эффект – полное исчезновение всех поражений на рентгенограммах или сканограммах; частичный эффект – частичное уменьшение остеолитических метастазов, их рекальцификация или уменьшение плотности остеобластных поражений; стабилизация – отсутствие изменений в течение 8 недель от начала лечения; прогрессирование – увеличение существующих или появление новых очагов поражения.

Субъективный эффект оценивается по изменению статуса, уменьшению или исчезновению болей и изменению массы тела. Статус больного оценивают до начала лечения, в процессе и после его окончания по 5- бальной системе ВОЗ, представляющую собой модификацию шкалы Карновского.

Врачебная тактика при проведении химиотерапии складывается из осуществления мероприятий по профилактике развития побочных реакций и осложнений и коррекции развившейся токсичности с решением вопроса о необходимости модификации режима химиотерапии.

Таблица

Общее состояние больного по шкале Карновского и ECOG-ВОЗ

Шкала Карновского (активность)	Активность в %	ECOG-ВОЗ	балл
Состояние нормальное, жалоб нет	100	Нормальная активность	0
Способен к нормальной деятельности, незначительные симптомы или признаки заболевания. Нормальная активность с усилием.	90 80	Есть симптомы заболевания, но ближе к нормальному состоянию.	1
Обслуживает себя самостоятельно, не способен к нормальной деятельности или активной работе. Нуждается порой в помощи, но способен сам удовлетворять большую часть своих потребностей.	70 60	Больше 50% дневного времени проводит не в постели, но иногда нуждается в отдыхе лежа.	2
Нуждается в значительной помощи и медицинском обслуживании. Инвалид. Нуждается в специальной помощи, в т. ч. медицинской.	50 40	Нуждается в пребывании в постели более 50% дневного времени.	3
Тяжелая инвалидность, показана госпитализация, хотя смерть не предстоит. Тяжелый больной. Госпитализация необходима. Необходимо активное лечение.	30 20	Не способен обслуживать себя. Прикован к постели.	4
Умирающий.	10	Нуждается в интенсивной терапии и реанимации.	5

6.17 Побочные реакции и осложнения противоопухолевой химиотерапии и их профилактика и лечение

Использование противоопухолевых химиопрепаратов часто сопровождается развитием побочных реакций. Среди них преобладают реакции, обусловленные поражением быстро обновляющихся (с высоким темпом пролиферации) клеток кроветворных и иммунокомпонентных органов (в первую очередь, костного мозга, слизистой оболочки пищеварительного тракта, волосяных фолликулов и т.д.). Кроме того, химиопрепараты способны повреждать с разной частотой практически все нормальные структуры. Частота возникновения различных видов токсичности неодинакова: наиболее часто встречается гастроинтестинальная (до 90%) и гематологическая (85-90%) токсичность. Несколько реже (40-50%) развиваются гепато- и нефротропная, а также кардиоваскулярная токсичность. Поражение нервно-мышечной и респираторной систем отмечается у 20-25% больных (И.В.Поддубная, 2005).

• **Токсическое действие химиотерапии на кроветворение** является наиболее частым побочным эффектом. Поражая, в основном, пролиферирующие клетки костного мозга и значительно реже, покоящиеся клетки (G_0), противоопухолевые химиопрепараты способны вызывать угнетение любого ростка кроветворения. Наибо-

лее часто отмечается снижение показателей гранулоцитарного и тромбоцитарного ростков, эритроцитарный росток меньше подвергается токсическому действию. Наиболее выраженное миелодепрессивное действие оказывают алкилирующие препараты, антрациклиновые антибиотики, цитарабин, производные мочевины, таксаны. Избирательно красный росток (с возможностью развития длительный анемии) поражают препараты платины, метотрексат, лейкеран, флюдарабин. Генез развития анемии неодинаков: от прямого угнетающего действия (лейкеран) до гемолиза (при флюдарабине). Принято считать, что для начала и проведения химиотерапии количество лейкоцитов в периферической крови должно быть не менее 4000 в 1 мкл и тромбоцитов $120x10^3$ в 1 мкл. Поскольку основную защитную роль в отношении инфекции осуществляют нейтрофилы, с большей надежностью следует ориентироваться на их количество, которое должно превышать 1500-2000 в 1 мкл.

Для купирования анемии используют эритроцитарную массу (лучше – отмытые эритроциты). Единственно патогенетически и истинно эффективным при миелосупрессии следует считать использование цитокинов. Для профилактики нейтропении целесообразно использовать Г-КСФ (граноцит, нейпоген) или ГМ -КСФ (лейкомакс) в дозе 5 мкг/кг/сут в течение 7-10 дней, начиная не ранее чем через 24 часа после введения цитостатика. Абсолютными показателями к применению лейкомакса являются снижение нейтрофилов ниже 500 в/мкл. Наименее результативным является влияние лейкомакса на тромбоцитопоэз, поэтому применяют ИЛ-2 (опрелвекин, Ньюмега).

Для борьбы с анемией эффективно применение ЭПО (Рекормон, Эпрекс, Эритростим, Эпрэтин).

• **Токсическое действие химиотерапии на желудочно-кишечный тракт** проявляется развитием мукозитов (стоматиты, эзофагиты, энтериты), диареи, тошноты, рвоты, гепатотоксичности, запоров.

Для профилактики мукозитов перед циклом химиотерапии назначается мягкая, теплая, не раздражающая пища. При появлении признаков стоматита рекомендуется полоскание рта 0,1% раствором риванола, 1-2% раствором перекиси водорода, белком куриного яйца (белок яйца на 20 мл воды), смазывание маслом шиповника или облепиховым маслом, раствором прополиса.

При появлении признаков некротической энтеропатии во время лечения острых лейкозов больных переводят на парентеральное питание, при предполагаемом дисбактериозе применяется сухой колибактерин (8-12 таблеток, содержащих по 1 дозе), бифидумбактерин (5 раз в день). При появлении диареи применяется имодиум по схеме: 4 мг (2 капсулы) сразу после начала диареи, далее по 2 мг (1 капсула) каждые 2 часа, лечение необходимо продолжить до прекращения диареи и еще в течение 12 часов после последнего эпизода жидкого стула. Если диарея этим не купируется, то следует прием хилак-форте, линекса. Диарея часто наблюдается при лечении иринотеканом (Кампто). При запорах, вызванных нейротоксическим действием цитостатиков (виналкалоиды, этопозид, цисплатин), назначается прозерин в дозе 0,015 г. 2 раза в день внутрь, витамин В12, диета, содержащая достаточное количество клетчатки, кисломолочные продукты. Наиболее частым проявлением побочных реакции большинства химиопрепаратов является тошнота и рвота. Препаратами, обладающими специфическим противорвотным действием, являются новобан, зофран, китрил, тропиндол. Новобан у взрослых применяется

по 5 мг в 100 мл физиологического раствора или 5% глюкозы капельно до введения цитостатиков, затем по 5 мг перорально утром за час до еды со 2-го по 6-й день. Зофран используется внутривенно, внутрь, в свечах. Критил – 3 мг, растворенный в 20-50 мл физиологическом растворе, вводится внутривенно в течение 5 мин перед введением цитостатиков и т.д.

Гепатотоксические реакции наблюдаются чаще при применении полихимиотерапии и они обусловлены повреждением паренхиматозных клеток с жировой дистрофией, развитием гепатоцеллюлярного некроза, протоковыми нарушениями с холестазом. Они проявляются повышением уровня трансаминаз, билирубина, щелочной фосфатазы. Лечение – на фоне детоксикационной терапии применяются гепатотропные препараты (гептрал, гепадиф, гепабене, эссенциале), диетотерапия (стол № 5).

Кардиотоксичность возникает в основном при лечении антрациклинами (доксорубицин, фарморубицин, рубомицин) и очень редко при использовании этопозида, паклитаксела (таксол), герцептина и др.

Раннее проявление кардиотоксичности: падение АД, синусовая тахикардия, аритмия, боли в области сердца. Изменения на ЭКГ: снижение вольтажа, комплекса QRS, зубца Т, интервала S-T ниже изолинии. Основным способом профилактики является соблюдение предельных доз препарата (доксорубицин – 550 мг/м,^{2} фарморубицин – 1000 мг/м^2). Препаратом, используемым для предупреждения кардиотоксичности антрациклинов, является кардиоксан, применяемый в дозе, в 20 раз превышающей дозы антракциклина, до 1000 мг/м^2 за 30 мин до введения последних.

Поражение мочевыводящей системы. Большинство химиопрепаратов выделяются почками, некоторые из них (тиофосфамид, метотрексат,митомицин С, блеомицин, прокарбазин, цисплатин) метаболизируются в них. Степень токсического поражения почек химиопрепаратами зависит от дозы препарата и сопутствующей патологии почек, клиренса креатинина, величины диуреза, изменения метаболизма химиопрепаратов в печени.

Нефротоксичность выражается развитием разного типа патологических процессов в почках: цисплатин вызывает тубулярный некроз, митомицин С – гломерулярный васкулит, циклофосфамид – острый геморрагический цистит и т.д. Основным маркером функционального состояния почек является клиренс креатинина, который для женщин составляет 1,05, для мужчин – 1,23.

Нарушение функции почек в процессе химиотерапии наиболее выражено при использовании производных платины. При повышении уровня креатинина, протеинурии противопоказано введение цисплатина, метотрексата, митомицина С, кармустина. С целью предотвращения токсического поражения почек при использовании цисплатина применяют гипердегидотацию (в/в вводят до 3 л жидкости) и введение маннитола (25-50 г).

Для лечения почечной токсичности создают состояние форсированного диуреза введением в/в 2,5-3,0 л жидкости, а затем маннитола (25-50 мг), лазекса (40-80 мг), гидрокарбоната натрия (50-100 мл), панангина, аллопуринола (от 300 до 900 мг в день).

Аллергические реакции вызывают таксол, таксотер, аспарагиназа. Для предотвращения аллергических реакций используются с обязательной предварительной промедикацией кортикостероидами, димедролом и еще цистетидином (по схеме).

Токсическое действие химиопрепаратов *на кожу* выражается появлением эритемы, уртикарной сыпи, повышением температуры тела. Эти побочные реакции вызываются применением таксотера, капецетабина. Токсические повреждения *придатков кожи* проявляется алопецией. Она часто наблюдается при использовании доксорубицина, этопозида, таксанов, иринотекана, циклофосфамида, гемзара. С целью предупреждения этого осложнения применяют гипотермию волосяной части головы. Охлаждающий шлем одевают за 20-30 минут до введения химиопрепаратов и снимают через 40-60 минут после процедуры. Полное восстановление волосяного покрова головы происходит через 3-6 месяцев после окончания химиотерапии.

При использовании большинства противоопухолевых химиопрепаратов возникают некрозы в случае попадания препарата под кожу, которые могут потребовать хирургического лечения. При попадании препарата мимо сосудов появляются боли в месте инъекции. В таких случаях необходимо прекратить введение препарата, попытаться аспирировать его, применить холод (лед) на 30 мин. Четыре раза в сутки производят обкалывание места поражения дексаметазоном, гепарином. Возможно аппликация гидрокортизоновой мазью. При попадании под кожу цисплатина применяют 4 мл 10% раствор тиосульфат натрия (из расчета 2 мл раствора на каждые 100 мг цисплатина).

В поздние сроки могут развиваться стойкая цитопения, иммунодепрессия, кардиомиопатия и т.д.

Соотношение роста, массы и поверхности тела взрослого человека

Масса тела, кг	Рост, см										
	145	150	155	160	165	170	175	180	185	190	195
45	1,34	1,37	1,40	1,44	1,47	1,50	1,53	1,57	1,59	1,63	1,66
50	1,40	1,43	1,47	1,50	1,53	1,57	1,60	1,63	1,67	1,70	1,73
55	1,46	1,49	1,53	1,56	1,60	1,63	1,67	1,70	1,74	1,77	1,80
60	1,51	1,55	1,59	1,62	1,66	1,69	1,73	1,77	1,80	1,84	1,87
65	1,56	1,60	1,64	1,68	1,72	1,75	1,79	1,83	1,86	1,90	1,94
70	1,61	1,65	1,69	1,73	1,77	1,81	1,85	1,89	1, 92	1,96	2,00
75	1,66	1,70	1,74	1,78	1,82	1,88	1,90	1,94	1,98	2,02	2,06
80	1,71	1,75	1,79	1,83	1,87	1,92	1,96	2,00	2,04	2,08	2,12
85	1,75	1,79	1,84	1,88	1,92	1,97	2,01	2,05	2,09	2,13	2,17
90	1,79	1,84	1,88	1,93	1,97	2,01	2,06	2,10	2,14	2,18	2,22
95	1,84	1,88	1,93	1,97	2,02	2,06	2,10	2,15	2,19	2,23	2,28
100	1,88	1,92	1,97	2,01	2,06	2,11	2,15	2,20	2,24	2,28	2,33
105	1,92	1,96	2,01	2,06	2,10	2,15	2,20	2,24	2,29	2,33	2,37
110	1,95	2,00	2,05	2,10	2,15	2,19	2,24	2,29	2,33	2,38	2,42
115	1,99	2,04	2,09	2,14	2,19	2,23	2,28	2,33	2,38	2,42	2,47
120	2,03	2,08	2,13	2,18	2,23	2,28	2,32	2,39	2,42	2,47	2,51
125	2,06	2,11	2,17	2,22	2,27	2,32	2,36	2,41	2,46	2,51	2,56

Примечание: 1. При избыточной массе тела для перерасчета доз следует исходить из идеальной массы.

2. Как правило, при поверхности тела свыше 2 м доза рассчитывается на 2 м^2.

6.18 Гормонотерапия злокачественных опухолей

Более 100 лет тому назад было известно благоприятное влияние гормонального воздействия на опухоль. Еще в 1896 году G.T.Beatson обнаружил, что диссеминированный рак молочной железы у менстрирующей женщины регрессировал после удаления яичников. В 1926 году француз De Courmelles сообщил, что лучевая кастрация женщин одинаково эффективна с хирургической овариоэктомией при диссеминированном раке молочной железы, а в 1953 г. Luft R., Olivercona H. выявили эффективность гипофизэктомии при этой же форме рака.

В 1941 году Huggins C., Horges C.V. доказали, что кастрация или применение эстрогенных гормонов вызывают регрессии метастазов рака предстательной железы. С тех пор гормонотерапия стала неотъемлемой частью комплексного лечения рака молочной и предстательной желез.

Доказано, что определенным гормональным влияниям поддаются рак щитовидной железы, злокачественные опухоли яичников, почки, гортани, а также меланома. Кроме того, никем не оспаривается лечебный эффект гормонов (глюкокортикостероидов) при гемабластозах – остром и хроническом лимфолейкозе, лимфогранулематозе и неходжкинских лимфомах. Оправдано введение глюкокортикоидов для коррекции синдромов, осложняющих течение опухолевого процесса и цитостатическую терапию, что правильнее считать симптоматическим, а не специфическим лечением.

При применении гормональных препаратов при злокачественных опухолях преследуются следующие цели:

- аддитивные воздействия (дополнительное введение гормонов, в том числе противоположного пола, в дозах, превышающих физиологические;
- аблативные воздействия (подавление образования гормонов);
- антогонистические воздействия (блокирование действия гормонов на уровне опухолевой клетки).

Аблативные воздействия осуществляются с помощью хирургических вмешательств (орхи-, овари-, адренал-, гипофиз – и тироидэктоми) наружного облучения гипофиза, яичников, щитовидной железы, а также фармакологических средств негормональной природы, в частности ингибиторов функции коры надпочечников аминоглютетимида.

В настоящее время гормонотерапия является паллиативным методом лечения первично распространенных и диссеминированных форм злокачественных опухолей, с помощью которой можно добиться временной и нередко длительной регрессии опухолевых очагов и контроля над их ростом.

Средствами лечения гормонозависимых опухолей, за исключением глюкокортикоидов и гормонов щитовидной железы, являются препараты мужских (андрогены) и женских (эстрогены, прогестины) половых гормонов.

Известно, что гипоталамус является высшим подкорковым центром вегетативной нервной системы, который выделяет гормоны, влияющие на процессы репродукции, роста, лактации, обмена веществ и т.д. (Harris G.W., 1995). В его передней доле вырабатываются лютенизирующие (LH) и фолликулостимулирующие (FSH) гормоны, которые называются гонадотропинами. Они стимулируют выработку в яичниках эстрогенов, андрогенов и прогестерона, в яичках – андрогенов, которые контролируют пролиферативные процессы в молочной и предстательной железах.

Кроме того, гипофиз секретирует адренокортикотропный гормон, под влиянием которого в надпочечниках регулируется синтез кортизола, который участвует в регуляции клеточного деления рака молочной и предстательной желез.

Таким образом, эстрогенные, андрогенные и адренокортикостероидные гормоны, синтезированные в яичниках, яичках и надпочечниках, являются ключевыми факторами, от уровня которых зависят пролиферативные процессы в эпителии молочной и предстательных желез.

Механизм противоопухолевого действия гормонов не вполне ясен, но представление о чувствительности рака молочной и предстательной желез к гормональным препаратам были расширены в связи с открытием специфических рецепторов в опухолевых клетках, являющиеся как бы "посредниками" эффекта.

Одними из первых, вошедших в практику лечения больных раком молочной железы показателей, относящихся к категории клеточных маркеров, были рецепторы стероидных гормонов, в первую очередь, рецепторы эстрогенов (РЭ). Несколько позднее в дополнение к ним стали определять также рецепторы прогестерона (PgR).

Рецепторы стероидных гормонов – это белки, специфически и избирательно связывающие стероиды после их проникновения в клетку и опосредствующие таким образом их биологические эффекты. Образовавшийся комплекс "рецептор-гормон" переносится в ядро клетки, где происходит его взаимодействие с ДНК. В результате наступают изменения в функции гена клетки и, соответственно, контроле ее роста (Н.Е.Кушлинский, Е.С.Герштейн, 1996, Duffy M.J., 2001).

Определение рецепторов эстрадиола и прогестерона в опухолях молочной железы позволяет достоверно высказаться о предполагаемой чувствительности к гормонам. 14 групп исследователей единогласно отметили, что у рецепторно негативных больных эффект может быть отмечен от любых видов гормонального лечения лишь в 10% случаев, а среди больных с положительными рецепторами – в 60% (Mc Guire W.L. et. al, 1975).

Было показано, что присутствие двух рецепторов – эстрадиолового и прогестеронового, характеризует наивысшую чувствительность опухоли молочной железы к гормонотерапии, равную в 81% случаев, тогда как с одним видом рецепторов регистрирована чувствительность к ней в 41% случаев (Osborne C.K. et. al, 1980).

Далее было установлено, что имеет значение не только факт наличия положительных рецепторов, но их количественный уровень. Многие исследователи считают, что плазменный уровень эстрогенов у менструирующих женщин составляет в среднем 300-400 pmol/L. Но это уменьшенное количество эстрогенов остается достаточным для пролиферации опухолевых клеток (Mc Guire W.L., Jensen E.V., et. al, 1997).

В настоящее время в различных клиниках и лабораториях используются три относительно равнозначных метода определения рецепторного статуса рака молочной железы:

- радиолигадный – оценка связывающей способности рецепторов в цитозолях опухолей;
- иммуноферментный – определение концентрации иммунореактивного рецепторного белка в тех же цитозолях;
- иммуногистохимический – специфическое окрашивание срезов опухоли с помощью антител к рецепторным белкам.

Преимущество первых двух методов является их количественный характер, позволяющий объектизировать критерии оценки рецепторного статуса. Радиолигадный метод позволяет также оценить и функциональную активность рецептора на одной из первых стадий его взаимодействия с гормоном, что делает прогноз гормоночувствительности более надежным, чем при определении иммунореактивных белков.

В принципе, в основе всех методов гормонотерапии рака молочной железы лежит попытка воспрепятствовать стимулирующему воздействию стероидных гормонов (эстрогенов) на клетки опухоли. Как было отмечено выше, яичники являются главным источником эстрогенов и прогестерона у менструирующих женщин. Подавление синтеза этих гормонов у этой группы больных возможно с помощью 4 методов:

а) применения LH-RH агониста;

б) хирургическая кастрация;

в) лучевая кастрация;

г) лекарственная кастрация.

Гормональные препараты, применяемые в лечении гормонозависимых опухолей

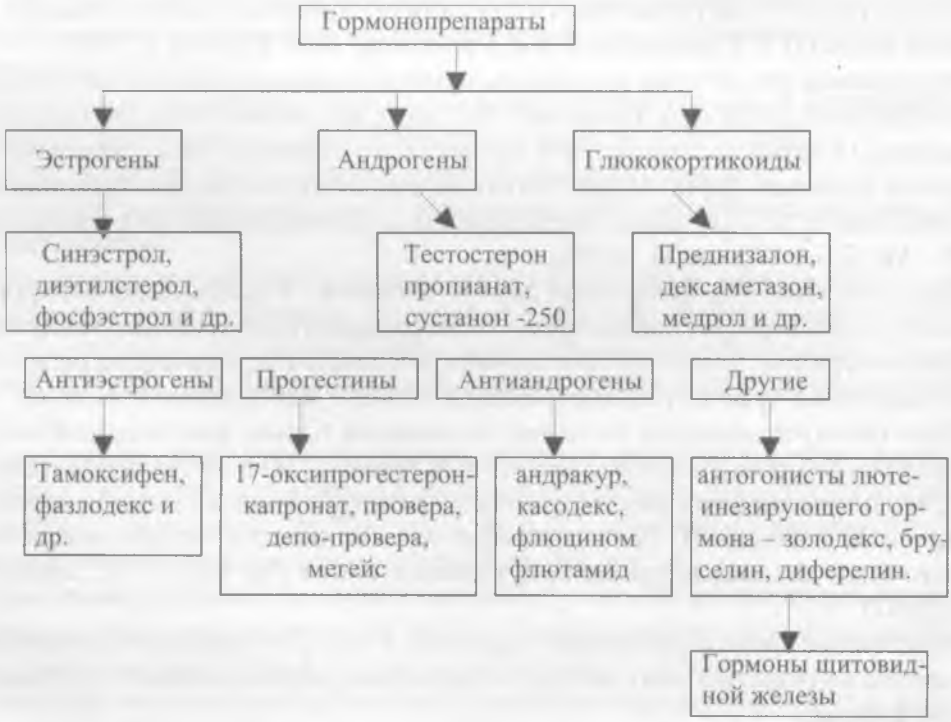

LH-RH – агонисты вследствие непрерывного воздействия на гипофиз приводят к коллапсу гипофизарной секреции гонадотропинов, что ведет к уменьшению в плазме эстрогенов в течение 3 недель после первого введения.

Метод хирургической кастрации у больных в предменструальном периоде является конкурирующим для LH-RH-агонистов. Но хирургическая кастрация, во-первых, сильная психическая травма для пациенток, во-вторых, LH-RH-агонисты требуют

ежемесячного подкожного введения, а это не дешево. Выбор метода, в конечном счете, зависит от пациенток, их финансовых возможностей.

Лучевая кастрация в СОД 20 Гр. сравнима по результатам с хирургической кастрацией при диссеминированном раке молочной железы.

Лекарственная кастрация чаще всего наступает вследствие химиотерапевтического лечения. Такое выключение яичников ненадежное, так как менструации и синтез эстрогенов могут возобновиться после прекращения химиотерапии.

Применение антиэстрогенов приводит к разрушению эстрогеновых или прогестероновых рецепторов, блокируя транскрипции генов, стимулирующих рост опухолевых клеток, секрецию факторов роста, регулирующих клеточное деление. Среди антиэстрогенов наибольшее значение имеют тамоксифен, фазлодекс. Тамоксифен, кроме разрушения рецепторов, способен индуцировать апоптоз, тормозить образование сосудов в опухоли, предотвращает развитие рецепторно-положительных опухолей. Препарат широко применяется в качестве адъювантной терапии у больных с положительными рецепторами в менопаузе.

У больных IV стадией, продолжающих менструировать, при положительной рецепторности опухоли 1-й линией эндокринной терапии является овариоэктомия (или использование LH-RH - агонистов) + тамоксифен (Hayes D.F. et. al, 1995).

При раке молочной железы андрогены могут связывать рецепторы и эстрогенов и прогестерона. Они могут вызвать торможение синтеза гонадотропинов в гипофизе с последующим подавлением синтеза эстрогенов. Из-за вирилизирующего побочного действия андрогенов к назначению их крайне редко.

Экзогенные эстрогены (синэстрол и др.) также нарушают внутриклеточный синтез рецепторов эстрадиола. Однако кардиотоксический эффект их – основная причина редкого назначения их пожилым пациенткам с диссеминированным раком молочной железы.

На современном этапе развития онкологии рациональным считается следующий порядок назначения гормонов при диссеминированном раке молочной железы (по А.М.Гарину, 2005):

а) у пациенток в менопаузе с положительными рецепторами эстрадиола и /или прогестерона 1-ая линия терапии – тамоксифен;

б) у менструирующих женщин с положительными рецепторами эстрадиола и /или прогестерона 1-ая линия эндокринной терапии – овариэктомия или применение агонистов LH-RH (золодекса).

Отсутствие лечебного эффекта от овариоэктомии и золодекса в течение 6-8 недель служит показанием к переводу больной на полихимиотерапию.

Следует отметить, что у больных, резистентных с самого начала или ставших устойчивыми к андрогенам и эстрогенам, рекомендуется проводить интенсивную прогестинотерапию (провера, депо- провера, депо-стата).

Рак грудной железы у мужчин является андрогенозависимым, поэтому во всех случаях первым этапом гормонального лечения далеко зашедшего рака является орхиэктомия, которая вызывает регрессию опухоли у 45-68% больных (Л.П.Гершанович, 1989). Отсутствие объективного эффекта от орхиэктомии считается показанием к применению эстрогенов и в случае резистентности к ним – полихимиотерапии.

Как было указано выше, *рак предстательной железы* является гормонозависимой опухолью. В этиологии развития рака предстательной железы ведущую роль играют андрогенные гормоны, которые синтезируются в яичках и надпочечниках.

Яички секретируют 95% андрогенов в виде тестостерона, а надпочечники вырабатывают 5% андрогенов в виде андростендиона и дигидроэпиандростерона – дальнейшее превра-

щение в их в тестостерон осуществляется в предстательной железе и подкожной клетчатке. Доля надпочечных андрогенов среди циркулирующих в крови в 20% раз меньше, чем выработанных в яичках (Muldere P.F. et. al, 1990).

В крови тестостерон соединяется с плазменными белками – альбумином и связывающим половые гормоны глобулином. Только 2% тестостерона находится в свободном состоянии. Нормальная концентрация тестостерона в крови равна до 8,2 нг/мл. Активная внутриклеточная форма тестостерона соединяется со специфическим андрогенным рецептором в предстательной железе. Андрогенный рецептор относится к семейству регуляторных стероидно-связывающих белков. Ген рецептора находится в Х- хромосоме. Его мутации вызывают сексуальные нарушения у мужчин и, кроме того, ответственны за механизм андрогенные независимости опухолевых клеток простаты (Patterson M.N. et. al, 1994).

Андрогены, синтезированные в яичках и надпочечниках, регулируют пролиферативные процессы в эпителии предстательной железы и стимулируют рост опухолевого процесса, возникшего в железе. В связи с этим максимальная андрогенная блокада (МАБ) с устранением андрогенов является наиболее эффективным методом лечения рака предстательной железы. Доказано, что 100% опухолей предстательной железы чувствительны к андрогенной терапии.

Открытие эстрогенных, андрогенных, прогестероновых рецепторов привело к новому, весьма продуктивному в онкологии направлению – созданию антигормонов (антиэстрогенов, антиандрогенов, антипрогестинов).

Антигормонами называют вещества, которые способны прерывать взаимодействие гормонов с рецепторами этих же гормонов, угнетать гонодотропную функцию гипофиза, тем самым вызывают блокаду выработки эстрогенных, андрогенных гормонов яичниками, яичками, надпочечниками. Это приводит к регрессии объема гормонозависимых опухолей молочной и предстательной железы.

К антиандрогенам относятся андракур, касодекс, флюцином, флютамид, а также агонисты гонадотропин-ризлинг гормона гипофиза – бруселин, гозерелин (золодекс), диферелин и др. Антиандрогены применяются с целью медикаментозной кастрации при раке предстательной железы и при раке молочной железы у женщин в пременопаузе. При постоянном применении они ингибируют выделение гипофизом лютеинизирующего и фоликулостимулирующего гормонов, что ведет к снижению концентрации тестостерона в сыворотке крови у мужчин и эстрадиола в сыворотке крови у женщин до кастрационных уровней.

Гормонотерапия – орхиэктомия как аблативная мера и (или) аддитивная антиандрогенотерапия – показаны при первично-распространенных (III или С стадия), диссеминированных (IV или Д-стадия) формах, а также при рецидивах рака предстательной железы. У больных с III стадией гормонотерапия обычно следует за лучевым лечением, а в IV стадии применяется в качестве самостоятельного метода.

Устранение андрогенов – наиболее эффективный метод лечения рака предстательной железы. Для этого требуется необходимость максимальной (полной) андрогенной блокады (МАВ), для чего применяется LH-RH- аналога вместе с антиандрогеном. При МАВ подавляется выработка тестостерона клетками Лейдига в яичках и тормозится периферическое взаимодействие андрогенов, синтезируемых в надпочечниках, с рецепторами опухолевых клеток. Стандартным подходом к терапии диссеминированного рака предстательной железы является сочетание LH-RH-агонистов (или ка-

страции) и антиандрогенов (касодекс или флютамид, или анандрон). Предпочтение отдают комбинации касодекс + золодекс или диферелин, которая лучше переносится больными, отодвигает сроки прогрессирования (Shellhammer P.E. et. al, 1996).

Использование прогестинов при первично-распространенных формах, рецидивах и метастазах *рака эндометрии*, предложенное в начале 60-х годов, является существенным успехом гормонотерапии. Естественный прогестин – прогестерон синтезируется в клетках желтого тела яичников, плаценте, надпочечниках. Физиологические функции прогестерона многогранны. Гормон вызывает изменения в эндометрии, подготавливая его к имплантации оплодотворенного яйца, способствует сохранению беременности, стимулирует развитие секреции молочных желез. Прогестерон участвует в процессах дифференцировки клеток различных тканей (эндометрия, влагалища, молочной железы и др.), тормозит иммунный ответ Т-лимфоцитов, угнетает образование простгландинов и т.д. Прогестины могут оказывать антипролиферативный эффект на гормонозависимые клеточные линии, в том числе и опухолевые. При контакте с прогестинами рост и размножение гормоночувствительных опухолей останавливается, а клетки резистентных к гормонам продолжают пролиферировать (Abrams I.E. et. al, 1990).

Прогестины взаимодействуют с другими стероидными рецепторами и, в частности, с эстрогенными и андрогенными рецепторами, тормозят их синтез в яичниках, связывают их и, таким образом, мешают стимулирующему эффекту этих гормонов на опухолевую пролиферацию. Они блокируют гипофизарную секрецию гонадотропинов, аденокортикотропного гормона (АСТН), что приводит к уменьшению уровня кортизона и тестостерона (Robustelli Della Guna C.,1987).

Из прогестиновых производных наиболее известны мегейс, провера. Оба эти препараты применяются для лечения рака эндометрии, рака молочной и предстательной желез, рака яичников.

Применение прогестинов – стандартный метод лечения диссеминированных форм рака эндометрии. Лечебный эффект при прогестерон положительных достигается у 40% пациенток, при PR –отрицательных – лишь у 16% (Ehrlich C.E., 1987). Наиболее чувствительны к прогестинам отдаленные легочные и костные метастазы, гораздо менее – рецидивные опухоли в тазу, печени, диссеминаты по брюшине.

Выраженный объективный эффект наблюдается не ранее чем через 4-6 недель от начала терапии прогестинами, что диктует необходимость проведения длительного курса полными дозами препаратов. Например, провера вводится внутримышечно по 500 мг ежедневно 4 недели, затем по 500 мг 3 раза в неделю до прогрессирования. Внутрь препарат принимают по 200-800 мг в день продолжительно.

Гормонотерапия при *раке щитовидной железы* применяется только при папиллярной гистологической форме. Введение тироидина, содержащего два гормона щитовидной железы – тироксин и трийод – тиронин, в достаточно высоких дозах (до 1 г/сут внутрь) оказывает тормозящее действие на тиреотропную функцию гипофиза и, как следствие, стабилизирует рост или вызывает регрессию первичной опухоли и метастазов. Заместительная терапия тироидином и трийодтиронином дополняет аблативные вмешательства при раке щитовидной железы (тироидэктомия или наружное облучение и лечение радиактивным йодом ^{131}I – для купирования гипотиреоза).

Таким образом, выше упомянутые основные гормонозависимые опухоли, при которых в основе лечебного эффекта глюкокортикоидов лежит снижение синтеза эстрогенов

или андрогенов коры надпочечников, т.е. своеобразная "медикаментозная адреналэктомия", а точнее – индуцированный через гипофиз и гипоталамус гипокортицизм.

Однако, существует группа злокачественных опухолей, не являющихся в общепринятом смысле эндокринозависимыми, но явно чувствительных к терапии гормонам коры надпочечника – глюкокортикоидам и их синтетическим аналогам. В эту группу входят в первую очередь опухоли кроветворной и лимфатической ткани – острый лимфобластный лейкоз, хронический лимфолейкоз, диффузная миэлома, лимфогранулематоз, лимфо – и ретикулосаркома.

Доказано, что с помощью одних глюкокортикоидов (чаще всего преднизолона) в достаточно больших дозах можно добиться индукции полной ремиссии у 50-60% детей с острым лимфобластным лейкозом, у 42% больных лимфосаркомой, у 28% леченных по поводу лимфогранулематоза.

Кортикостероиды включаются в состав полихимиотерапии при вышеуказанных злокачественных опухолях, что приводит к синергизму противоопухолевого действия при меньшем числе осложнений химиотерапии.

Основные показания к назначению глюкокортикоидов в онкологической практике – купирования или ослабления осложнений опухолевого процесса. Так, они назначаются при опухолях головного мозга для понижения внутричерепного давления, при гиперкальциемии, карциноматозных лимфонгаитах для уменьшения одышки, при серозитах.

В онкологической практике применяется кортизон ацетат, гидрокортизон, преднизалон, дексаметазон.

6.19 Иммунотерапия злокачественных опухолей

Иммунитет – это способ защиты организма от живых клеток и веществ, несущих на себе признаки генетической чужеродности, т.е. уничтожение клеток, которые генетически отличаются от собственных, будь то клетка чужая или своего тела, но изменившаяся в генетическом отношении. В понятие живых тел, несущих на себе признаки работы чужеродного генома, относятся бактерии, вирусы и раковые клетки. Таким образом, основная функция иммунитета – это охрана постоянства внутренней среды организма в течение жизни индивидуума от всего генетически чужеродного, независимо от экзогенного или эндогенного происхождения.

Иммунную функцию выполняет специализированная система тканей и органов. У этой системы клеток имеются три особенности: она генерализована по всему телу, ее клетки постоянно рециркулируют по всему телу через кровоток, она обладает уникальной способностью вырабатывать сугубо специфические молекулы антител, различные по своей специфике в отношении каждого антигена.

Иммунная система – это совокупность всех лимфоидных клеток тела, к которой относятся вилочковая железа, селезенка, лимфатические узлы, групповые лимфатические фолликулы (пейеровы бляшки), лимфоциты костного мозга и периферической крови. Общая масса лимфоидной системы у человека около 1,5-2,0 кг. Общее число лимфоидных клеток составляет 10^{12} (Р.В.Петров, 1987).

Центральной фигурой иммунной системы является лимфоцит, который совместно с макрофагами осуществляют главнейшие типы реагирования, включая выработку антител и накопление сенсибилизированных лимфоцитов, распознающих и элиминирующих чужеродные субстанции.

Возможность воздействия на иммунную систему организма с целью борьбы со злокачественными опухолями беспокоили мысли ученых еще с XIX века. В то время центральная роль в противоопухолевой защите, как и в иммунной защите в целом, отводилась фагоцитам – макрофагам.

В 70-е годы XX века Ф.Бернетом была предложена концепция иммунологического надзора, основанная на клонально-селекционной теории, согласно которой злокачественная опухоль источник чужеродной генетической информации, являющийся объектом защитной реакции со стороны иммунной системы.

Крупнейшее достижение иммунологии 80-х годов XX столетия – это выделение в иммунной системе двух независимых, но совместно функционирующих клеточных популяций: тимус зависимый (Т-лимфоциты) и не зависящие в своем развитии от вилочковой железы В-лимфоциты. Взаимодействие Т- и В- лимфоцитов и совместная работа их с макрофагами обеспечивают всю гамму иммунологических реакций, развивающихся в ответ на генетически чужеродные субстанций.

Организм человека защищается от опухоли посредством клеточного и гуморального иммунитета. В клеточном иммунном ответе основную роль играют Т- лимфоциты: Т- киллеры (CTL, СД8), дендритные клетки (ДК), Т- хелперы (СД4), натуральные киллеры (NK), в то время как в гуморальном иммунном ответе – В-лимфоциты (СД19, СД20), которые реализуют свои функции посредством иммуноглобулинов разных классов (А.А.Тотлян, И.С.Фрейдлин, 2000).

Вторичный иммунодефицит при злокачественных опухолях выражается, главным образом, в снижении количественных и функциональных показателей клеточного иммунитета, а показатели гуморального иммунитета порою соответствуют норме даже при поздних стадиях развития опухоли.

Основными задачами иммунотерапии злокачественных опухолей являются стабилизация опухолевого процесса и достижение регрессии как первичной опухоли, так и ее метастазов, а индикатором эффективности иммунотерапии может служить восстановление показателей клеточного иммунитета.

Базируясь на современных данных молекулярной и клеточной биологии, иммунотерапия злокачественных опухолей преследует следующие три основные цели:

1) активация лимфоцитов и их субпопуляции, инфильтрирующие опухоль, так как они играют основную роль в противодействии опухолевой прогрессии, и именно они оказываются в наибольшей степени поврежденными факторами агрессии опухолей. В чистом виде реализация этой цели осуществляется при проведении интерлейкинотерапии;

2) нормализация баланса цитокинов в микроокружении опухоли и в самой иммунной системе. Эта задача представляется наиболее важной в свете современной концепции, так как при этом реализуется возможность непосредственного вмешательства в процессы пролиферации, ангиогенеза и метастазирования опухоли;

3) преодоление толерантности иммунной системы к опухоли. Известно, что большинство опухолей не содержит каких-либо специфических антигенов, которые могли бы стать мишенью для иммунотерапии. В связи с этим, важным является вопрос о преодолении толерантности к собственным антигенам с целью представления опухоли собственной иммунной системе как источника чужеродной генетической информации. Эта задача реализуется при проведении высокодозной иммунотерапии и химиоиммунотерапии.

6.20 Классификация современных методов иммунотерапии злокачественных опухолей

В 1997 году S.Rosenberg предложил следующую классификацию иммунотерапии злокачественных опухолей:

1. **Активная иммунотерапия**, суть которой заключается в повышении общих иммунологических реакций организма с помощью специфических и неспецифических субклеточных адъювантов или бактериальных вакцин. В качестве активной специфической иммунотерапии применяются вакцины, например, вакцины БЦЖ, а активной неспецифической – интерфероны и интерлейкины.

2. **Пассивная иммунотерапия**, которая основана на введении в организм больного рекомбинантных цитокинов или иммунокомпонентных клеток. В соответствии с основным компонентом, используемом при лечении, пассивная иммунотерапия подразделяется на клеточную и цитокинотерапию.

К методам *клеточной иммунотерапии* относятся:

• LAK-терапия – метод иммунотерапии, основанный на использовании полученных от больного лимфокаин – активированных киллеров-лимфоцитов, большая часть из которых представлена натуральными киллерами, культивируемыми в присутствии интерлейкина-2.

• TIL- терапия – метод иммунотерапии, основанный на использовании полученных от больного лимфоцитов, которые инфильтрируют опухоль и содержат в своем составе разные популяции клеток.

• Терапия сенсибилизированными лимфоцитами – метод, основанный на использовании полученных от больного лимфоцитов, которые вне организма подвергались ионизирующему излучению, воздействию ультрафиолетовых лучей или каких-либо других физических факторов, вызывающих активацию клеток.

• Терапия дентритными клетками, полученных от больного и культивируемых вне организма.

Цитокинотерапия, при которой используют: интерлейкины (IL) -2, 4, 10, 12; TNF; IFN альфа и гамма.

Пассивная иммунотерапия проводится конъюгированными и неконъюгированными моноклональными антителами. Создание моноклональных антител (МКА) и гибридом (МКА + радиоактивные агенты, МКА + токсины, МКА + химиопрепараты) открывает реальные перспективы лечения злокачественных опухолей.

3. **Генная терапия** – это метод лечения, основанный на возможности введения в организм различных генов в составе вирусных, плазмидных и химических векторов с целью исправления врожденной генетической патологии или придания новой функции этим клеткам. Введение генов, ответственных за синтез цитокинов, таких как TNF-a, IFN-a и IL-2, приводит к замедлению роста опухоли. В качестве клеток-транспортеров генов часто используют TIL-клетки, которые доставляют к опухоли встроенные в генетические вектора нужные цитокиновые гены. Использование TIL – клеток представляется перспективным, т.к. они обладают высокой активностью и способностью мигрировать в опухоль после кратковременного культивирования, приводящего к снятию супрессии.

В настоящее время чаще всего используют трансфекцию генов IL-2, IL-7, TNF-альфа, IFN-гамма в TIL-клетки для доставки к опухоли. В качестве клеток-транспортеров генов наряду с лимфоидными клетками типа TIL используют элементы стромы (фиброблас-

ты), а также сами опухолевые клетки. Действительно, опухолевые клетки в данном случае не только доставляют цитокин к месту ожидаемого действия, но и сами становятся объектами действия этих цитокинов и их гибель способствует формированию эффективного специфического иммунного ответа. Кроме этого, в качестве эффекторных генов чаще всего используют гены апоптоза (p53, BAX), костимулирующих молекул (HLA B7), молекул главного комплекса гистосовместимости (MHC I и II).

4. **Адаптивная иммунотерапия**, которая базируется на изменении соотношения в организме опухолевых клеток и лимфоцитов, естественных киллеров и других факторов противоопухолевого надзора, подавленных при возникновении и развитии злокачественного новообразования. Путей изменения такого соотношения несколько. Введение аллогенных или ксеногенных лимфоцитов, синтетических и растительных препаратов (декарис, милайф), препараты тимуса (Тимолин, Т-активин), которые позволяют изменить указанное соотношение в пользу организма, кроме того, препараты тимуса обеспечивают созревание Т-лимфоцитов. Использование интерферонов резко усиливает активность естественных киллеров, стимулирует образование специфических цитототоксических Т-лимфоцитов, активирует макрофаги и моноциты, стимулирует их фагоцитарную функцию. Весьма заманчивым представляется способ получения аутологичных линий специфических Т-киллеров и ЕК с помощью интерлейкина.

6.21 Практические рекомендации по применению иммунотерапии

Для получения положительного результата от иммунотерапии необходимо учитывать ряд факторов, которые в значительной степени определяют успех лечения. По мнению ведущих иммунологов (З.Г. Кадагидзе, 1998; Р.М. Хаитов с соавт., 2000; О.Е.Молчанов с соавт., 2001; Bergman L. et. al, 1994 и др.) наиболее важными из них являются следующие:

1. Максимальное уменьшение объема опухолевой массы.

Из экспериментальных данных и клинической практики известно, что при наличии опухолевой массы суммарным объемом более 30 см^3, при проведении иммунотерапии в лучшем случае можно рассчитывать на стабилизацию процесса. При наличии опухолевой массы меньшего объема возможно достижение регрессии, особенно при сочетании локорегионарной и системной иммунотерапии.

На ранних этапах развития опухолевого процесса основными клетками, осуществляющими противоопухолевую защиту, являются цитоксические лимфоциты (CEL). Такая ситуация сохраняется до тех пор, пока на поверхности опухолевых клеток сохраняется высокий уровень экспрессии молекул гена главного комплекса гистосовместимости (MHC). В дальнейшем по мере прогрессирования опухоли и потери этих молекул, основную функцию в противоопухолевой защите начинают выполнять натуральные киллеры (NK, СД16), которые реагируют на высокие концентрации остатков манозы на клеточной мембране. Эти клетки в организме составляют менее 20% от всех лимфоцитов. На поздних стадиях опухолевого процесса суммарный объем опухолевой массы значительно превышает клеточную массу натуральных киллеров, и многие исследователи с этим связывают неэффективность иммунотерапии при больших объемах опухоли и метастазов (О.Е.Молчанов с соавт., 2001).

Редуцировать количество опухолевых клеток можно разными способами. Наиболее распространенный способ – удаление первичной опухоли и ее регионарных метастазов хирургическим методом с последующим проведением высокодозной имму-

нотерапии с IL-2 и IFN- альфа. Следует отметить, что хирургическое удаление опухоли направлено на снятие иммунной депрессии, что само по себе активирует противоопухолевые реакции организма. Данный способ успешно применяется при почечноклеточном и колоректальном раке. При неоперабельной форме почечно-клеточного рака для уменьшения объема первичной опухоли применяется эмболизация почечной артерии. В качестве эмболизата применяют этанол, желатин, тромбин и др. Наряду с эмболизатами непосредственно в почечную артерию вводят INF-альфа в дозе 12 млн. МЕ. В постэмболизационном периоде проводится системная иммунотерапия с использованием IFM-альфа в суммарной дозе 60 млн. МЕ и IL-2 (ронлейкин) в дозе от 20 до 40 млн. МЕ в зависимости от иммунограммы. Метод позволяет достичь до 90% некроза почечной паренхимы с опухолью (А.М. Гранов с соавт., 2001).

2. Отбор пациентов для иммунотерапии с учетом прогностических факторов. Для прогноза успешности лечения онкологических больных ранее использовались клинические прогностические факторы, такие как возраст, стадия заболевания, длительная лихорадка, быстрая потеря веса, статус по Карновскому и др. В последние годы появилась возможность исследовать геном опухолевых клеток и содержание в крови факторов, традиционно относившихся к медиаторам иммунной системы. Среди молекулярных факторов, которые можно использовать для прогноза лечения онкологических заболеваний, наиболее изученными являются IL -6, VEGF, СД 44, белки острой фазы. Кроме них в процессе проведения иммунотерапии целесообразно проводить мониторинг показателей специфического иммунитета и интерфероновой системы.

3. В процессе лечения целесообразно сочетать активную специфическую и неспецифическую иммунотерапию. Известно, что опухоль подавляет иммунный статус организма. При проведении вакцинотерапии в организме больного появляются иммунокомпонентные клетки, действие которых направлено на опухоль. Однако вследствие опухолевой иммуносупрессии бывает очень трудно получить адекватный ответ организма, и в связи с этим целесообразно комбинировать вакцинотерапию с неспецифической иммунотерапией, направленной на деблокирование иммунной системы больного.

4. Максимальное уменьшение иммуносупрессивных воздействий в процессе иммунотерапии. При злокачественных опухолях III-IV стадии применяются комбинированные и комплексные методы лечения, которые снижают пролиферативную активность всех клеток организма. Иммунокомпонетные клетки относятся к быстро пролиферирующим. Лучевая и химиотерапия, являясь иммунодепрессантами, не дают возможности иммунокомпонентным клеткам активно пролиферировать при воздействии цитокинов (IL-2, IFN-альфа, IFN-гамма). Поэтому, если пациенту необходимо проведение комплексного лечения, курсы лучевой терапии и химиотерапии необходимо закончить за 2-3 недели до начала курса иммунотерапии, чтобы дать возможность иммунной системе больного восстановить свои функциональные резервы. При необходимости длительного применения глюкокортикоидов иммунотерапию проводить нецелесообразно.

5. Фармакологическая поддержка в процессе иммунотерапии с целью купирования отрицательных воздействий последней. При проведении иммунотерапии у пациентов, как правило, отмечается лихорадка, озноб, а ряде случаев – тошнота и рвота, нарушение функции печени. Длительная лихорадка часто приводит к гипокалемии, что отражается на функциональное состоянию сердца. Поэтому в период курса иммунотерапии необходимо купировать температурную реакцию, восполнять потери

калия, применять противорвотные средства, а гепатопротекторы должны быть необходимыми компонентами при применении иммунотропных препаратов.

В настоящее время опухолями, чувствительными к иммунотерапии, признаны почечно-клеточный рак, меланома, увеальная меланома, в значительно меньшей степени чувствительны рак мочевого пузыря, прямой кишки, первичные опухоли головного мозга, злокачественные лимфомы. Как было указано выше для активной иммунотерапии применяются вакцины (аллогенные, аутологичные на основе дендритных клеток), левамизол, интерфероны альфа и бета, интерлейкин-2 и его аналог ронколейкин, пассивной иммунотерапии – антитела (моно- или поликлональные или их конъюгаты с токсинами и изотопами), клетки (TIL- опухоль инфильтрирующие лимфоциты, LAK-лимфакаинактивированные киллеры), препараты тимуса (тимолин, Т-активин).

В последнее время активно изучается возможность усиления противоопухолевого эффекта при совместном применении цитокинов (IL-2 и IFN-альфа) и химиотерапевтических препаратов. Например, в Германии H.Kircher et. al, (1998) сообщили, что применяя 3-х компонентную иммунохимиотерапию (IL-2 + IFN-альфа + 5-фторурацил) при распространенных формах почечноклеточного рака, добились полной ремиссии у 11%, частичной – у 22%, 5-летней выживаемости – у 14% пациентов.

В настоящее время иммунохимиотерапия считается первой линией лекарственного лечения диссеминированной меланомы. Так, Gonzalez et. al, (1999) при диссеминированной меланоме кожи, применяя иммунохимиотерапию IL -2 + IFN-альфа + дакарбазин + цисплатин + винбластин у 43 больных, получили положительный лечебный эффект у 37% пациентов, доведя медианы выживаемости до 32 месяцев.

Таким образом, в настоящее время иммунотерапия злокачественных опухолей является наиболее динамично развивающимся методом лечения, при котором используются вещества, синтезируемые в организме человека, или их аналоги для активации компонентов иммунной системы, направленных на борьбу со злокачественной опухолью, или же другие компоненты, подавляющие пролиферацию и процесс метастазирования. В клинической практике апробированы современные иммуномодулирующие препараты цитокинов, разрабатываются различные схемы с их использованием как в монорежиме, так и в комбинации с химиопрепаратами и лучевой терапией. Возможности применения иммунотерапии реализуются по следующим направлениям:

- химиоиммунотерапия;
- неоадъювантная терапия иммуногенных опухолей;
- улучшение показателей качества жизни онкологических больных;
- сочетанное использование рекомбинантного интерлейкина-2 с ингибиторами ангиогенеза;
- генная терапия, контролирующая синтез цитокинов, адгезинов и костимулирующих молекул.

Исходя из представленных выше данных можно заключить, что роль иммунотерапии злокачественных опухолей многообещающая. Иммунотерапия постепенно становится одним из основных компонентов системной терапии пациентов со злокачественными опухолями различных локализаций, особенно при их диссеминированных формах. Накопленный клиницистами обширный опыт использования иммунотерапии предоставляет широкие возможности для творчества ученым и врачам-практикам, занимающихся теоретическими и практическими аспектами иммунологии и онкологии.

6.22 Использованная литература

1. Абисатов Х.А., Есенкулов А.Е. Онкология, том I, Алматы, "Наука", 1994, с. 116-142.

2. Александров Н.Н., Савченко Н.Е., Фрадкин С.З. и др. Применение гипертермии и гипергликемии при лечении злокачественных опухолей. М., "Медицина", 1980, – 256 с.

3. Балдуева И.А., Моисеенко В.М., Хансон К.П. Система дендритных клеток и ее роль в регуляции функциональной активности Т- и В- лимфоцитов человека. //Вопросы онкол., 1999, № 5, с. 473-483.

4. Богданова Н.В. Лекарственное лечение в онкологии. В кн.: Избранные лекции по клинической онкологии. Под ред. В.И. Чиссова, С.Л. Дарьяловой. М., 2000.

5. Бойко А.В., Голдобенко Г.В., Канаев С.В. и др. Современная лучевая терапия: достижения и перспективы. //Вопросы онкологии, 1995, № 2, с. 83-90.

6. Бухаркин Б.В. Гормональное лечение местнораспространенного и диссеминированного рака предстательной железы. В кн.: Клиническая онкоурология. Под ред. Б.П. Матвеева, М., 2003, с. 547-586.

7. Возный Э.К. Эндокринная терапия рака молочной железы. М., 1999.

8. Ганцев Ш.Х. Онкология (учебник), М., 2004, с. 109-152.

9. Гарин А.М. Эндокринная терапия и гормонозависимые опухоли. М., 2005, 238 с.

10. Гершанович М.Л. Современные проблемы химиотерапии рака. Эволюция от эмпирического подхода до создания научной базы. Гедеон Рихтер в СНГ, 2001, т.1 № 5, с. 52-57.

11. Горбунова В.А., Орел Н.Ф.,Зарук В.А. Новые рекомендации по оценке эффективности лечения солидных опухолей и принципы работы по качественной клинической практике (GCP) / /Вопр. онкологии, 2001, №6, т. 47, с. 718-721.

12. Дарьялова С.Л., Бойко А.В., Черниченко А.В. Современные возможности лучевой терапии злокачественных опухолей. //Российск. онкол. журнал, 2001, № 1, с. 37-41.

13. Деденков А.Н., Пелевина И.И., Саенко А.С. Прогнозирование реакции опухолей на лучевую и лекарственную терапию. М., "Медицина", 1987, 159 с.

14. Досаханов А.Х. Полирадиомодификация в лучевом лечении рака. Алматы, "Наука", 1997, 276 с.

15. Жолкивер К.И. Влияние временного распределения дозы на эффективность лучевой терапии. //Мед. радиол., 1972, № 6, с. 21-26.

16. Жолкивер К.И., Зевриева И.Ф., Досаханов А.Х. Количественная оценка биологических эффектов радиации в нормальных тканях при лучевой терапии злокачественных новообразований. Метод. рекомендация, Алматы, 1983.

17. Избранные лекции по клинической онкологии. /Под ред. В.И.Чиссова, С.Л.Дарьяловой/, Москва, 2000.

18. Кадагидзе З.Г. Современные подходы к иммунотерапии опухолей International on Immunorehabilitation. 1998, № 10, с. 54-65.

19. Киселева Е.С., Дарьялова С.Л., Бойко А.В. и др. Нетрадиционное фракционирование дозы ионизирующего излучения в клинической практике.// Мед. рад., 1986, № 4, с. 3-9.

20. Киселева Е.С., Дарьялова С.Л., Квасов В.А. и др. Применение радиомодификаторов при лучевой терапии больных со злокачественными опухолями. //Мед. рад., 1986, № 2, с. 17-21.

21. Козлов А.Ф., Афанасьев Б.П., Антоневич О.В. Оптимизация времени распределения дозы при лучевой терапии. //Мед. рад., 1985, № 6, с. 49-52.

22. Козлов В.К., Молчанов О.Е., Жариков Г. М. Иммунотерапия рекомбинатными цитокинами в лечении онкологических больных. Сб. "Успехи клинической иммунологии и аллергологии". Том III. Под ред. А.В. Караулова., М., Изд. регионального отделения РАЕН, 2002, с. 263-279.

23. Комбинированное и комплексное лечение больных со злокачественными опухолями. Под ред. В.И.Чиссова, М., "Медицина", 1989, 559 с.

24. Курпешев О.К. Локальная гипертермия в сочетании с лучевой терапией онкологических больных.// Мед. рад., 1992, № 2, с. 55-61.

25. Лечение больных со злокачественными опухолями. В кн.: Сборник официальных указаний по организации онкологической помощи. Л., 1985, раздел VI, с. 125-131.

26. Лирденбратен Л.Д., Корелюк И.П. Медицинская радиология и рентгенология. М., "Медицина", 1993, с. 507-526.

27. Лучевая терапия злокачественных опухолей. Рук. под ред. Е.С.Киселевой. М., "Медицина", 1996, – 461 с.

28. Молчанов Г.В., Сахаровская В.Г., Морозова С.Ю. и др. Использование рентгеновского компьютерного томографа и стимулятора в планировании лучевой терапии. //Вопр. онкол., 1995, № 2, с. 115-116.

29. Молчанов О.Е., Попова И.А., Козлов В.К. и др. Современные тенденции иммунотерапии злокачественных опухолей. СПб., 2001, 88 с.

30. Молчанов О.Е. Цитокинотерапия злокачественных опухолей интерлейкином -2. СПб., 2002, 39 с.

31. Общая онкология. Руков. под ред. Н.П.Напалкова. Л., "Медицина", 1989, с. 465-527.

32. Пелевина И.И., Афанасьев Г.Г., Готлиб В.Я. Клеточные факторы реакции опухолей на облучение и химиотерапевтические воздействия. М., "Наука",1978, 304 с.

33. Петерсон Б.Е. Онкология М., "Медицина", 1980, – 445 с.

34. Петерсон Б.Е. Хирургическое лечение злокачественных опухолей. М., "Медицина", 1976, 368 с.

35. Поддубная И.В.. Орел Н.Ф., Егоров Г.Н. Побочные реакции и осложнения противоопухолевой лекарственной терапии. В руководстве по полихимиотерапии опухолевых заболеваний. Под ред. Н.И. Переводчиковой, М., "Медицина", 2005, с. 581-612.

36. Практическая онкология. Избранные лекции. Под ред. С.А.Тюляндина и В.М. Моисеенко., СПб., 2001, 783 с.

37. Раков А.И. Принципы анатомической зональности и футлярности при удалении злокачественных опухолей. Проблемы онкологии. Л., 1980, с. 5-13.

38. Ратнер Т.Г. Планирование распределения дозы во времени по фактору ВДФ и КРЭ. В руков. "Лучевая терапия злокачественных опухолей" под ред. Е.С. Киселевой, М., "Медицина", 1996, с. 26-45.

39. Рудерман А.И., Вайнберг М.Ш., Жолкивер К.И. Дистанционная гамматерапия со злокачественных опухолей. М., "Медицина", 1977, 239 с.

40. Руководство по химиотерапии опухолевых заболеваний. Под ред. Н.И. Переводчиковой, М., "Медицина", 2005, с. 21-161

41. Соколов В.В. Эндоскопическая диагностика и лечение ранних форм рака дыхательных путей и пищеварительного тракта. В кн.: Избранные лекции по клинической онкологии. Под ред. В.И. Чиссова, С.Л. Дарьяловой, М., 2000.

42. Тотлян А.А., Фрейдлин И.С. Клетки иммунной системы. СПб., "Наука", 2000, 231 с.

43. Трапезников Н.Н. , Шайн А.А. Онкология. М., "Медицина", 1992, с. 27-45.

44. Фадеева М.А., Костромина К.Н., Доценко В.С. и др. Факторы время-фракционирование – доза и их использование в лучевой терапии злокачественных опухолей. Метод. рекоменд. М., ЦОЛИУВ, 1987.

45. Фрадкин С.В. Современное состояние гипертермической онкологии и тенденции ее развития. //Мед. новости, 2004, № 3, с. 3-8.

46. Хаитов Р.М. , Пинегин Б.В. Современные иммуномодуляторы: основные тенденции их применения. Иммунология, 2000, № 5, с. 4-7.

47. Холин В.В. Радиобиологические основы лучевой терапии злокачественных опухолей. Л., "Медицина", 1979, 223 с.

48. Шенталь В.В., Таболинская Т.Д., Пустынский И.Н. Практическая криохирургия., М., 1995.

49. Черенков В.Г. Клиническая онкология, М., 2005, с. 80-90.

50. Чиссов В.Н., Трахтенберг А.Х. Ошибки в клинической онкологии, М., 1993, 542 с.

51. Энциклопедия клинической онкологии. Под ред. М.И. Давыдова, М., ООО "РЛС-2004", с. 107-134.

52. Ярмоненко С.П., Вайнсон А.А. Биологические основы лучевой терапии злокачественных опухолей. В рук. "Лучевая терапия злокачественных опухолей". Под ред Е.С. Киселевой, М., "Медицина", 1996, с. 58-79.

53. Bordin V. et. al. Five year survival results of subcutaneous low-dose immunotherapy with Interleukin-2 alone m metastatic renal cell cancer patients. Urol.Inf. 2000, 64 p. 3-8.

54. Chernichenko A.V., Chissov V.I., Boiko A. V. et. al – Intraoperative Radiation Therapy Treatment of Malignant Tumors. Abstracts of th 5-th International I. ORT symposium - Lyon, France, 1994, p.41.

55. Cohen L., Creditor M. – Isoeffect tables for tolerance of irradiated normal human tissues. Inter. I. Radiat. Oncol., Biol., Phys, 1983 vol. 9. p. 233-241.

56. Denis L.I., Carneliro de Mouro I.L., Bono A. et. al – Goserelin acetate and flutamide versus bilateral orhiectomy: a phase II EORTC trial. Urologie, 1993, 42 p. 119-130.

57. Ellis F. Nominal standart dose and the ret. Brit. I. Radiol., 1971., vol. 44., p. 101-109.

58. Elson P.J., Witte R.S., Trump D.L. Prognostic factors for surbibal in patients with recurrent or metastatic renal cell carcinoma. Canceres, 1998, v. 48., p. 7310-7313.

59. Flaherty L. E., Atkins M., Sosman I. et. al. – Randomized phase II trial of chemotherapy and outpatient biotherapy with interleikin -2 and interferon – alpha m metastatic malignant melanoma. ASCO 35 th Ann. Meet. Atlanta, 1999 (Abst. 2070).

60. Fowler I.E. Review : Total doses in fractionated radiotherapy implications of rew radibiological data. Int. J. Radiat. Biol., 1984 vol. 46. 2 p.103-120.

61. Iversen P. –Monotherapy - orchidectomy, LH-RH agonists, estrogens and antiandrogens – status and future use. ESU PGC., 2000 – April. P.1-8.

62. Keiholtz U, Punt C.J., Gore M.et. al. Dacarbasine, cisplastin and interferon-alpha with or without interleukin -2 in advaced melanoma Interim analisys of EORTC trial //8951 // ASCO 35 – th Ann. Meet. Atlanta, 1999 (Abst. 2043).

63. Kirchner H., Buer J., Atzpodien J. et. al. Risk and long-term outcome in metastatic renal cell carcinoma patients recedivmg substaneous interleukin – 2, interferon- alpha 2A and iv 5-fluorjuracil. //Proc. ASCO, 1998. vol.17, p. 1195.

64. Klijn I.M. ,Beez L., Mauriac L. et. al. Addition of LH-RH agonist to maxoxifen improves survival in premenopause patients with metastatic breast cancer detalited analysis of EORTC study 10881. Ann .J.Oncol., 1996. Sup l.5. p. 19.

65. Robertson I.F.,Walker K.I., Nicholson R.I. et. al. Combined endocrine effects of LH-RH agonist (Zolodex)and tamoxifen therahy in premenopausal women with breast cancer. Brit.J. Surg., 1989. 76 p. 1262-1265.

66.Tepper J., Sindelar W. – Summary of the workshop on intraoperative radiation therapy. Cancer Treat. Rep., 1981., vol.65. p. 911-918.

67. Urton C.G.,Ellis F. – A. simplification in the use of the NSD concept in practical radiotherapy. Brit. J. Radiol., 1973 vol. 46., p. 529-537.

Глава 7

НЕОТЛОЖНЫЕ СОСТОЯНИЯ В ОНКОЛОГИИ. КЛИНИКА, ДИАГНОСТИКА И ЛЕЧЕНИЕ

7.1 Компрессия спинного мозга

7.2 Синдром верхней полой вены

7.3 Гиперкальциемия

7.4 Синдром распада опухоли

7.5 Анафилаксия

7.6 Отек головного мозга

7.7 Использованная литература – 16 источников

Неотложные состояния в онкологии могут связаны:

- с распространением опухолевого процесса (компрессия спинного мозга, синдром верхней полой вены, гиперкальциемия);
- с лечением противоопухолевыми агентами (синдром распада опухоли, анафилаксия).

7.1 Компрессия спинного мозга

Компрессия спинного мозга – тяжелое и частое осложнение онкологического заболевания, которая обусловлена сдавлением спинного мозга метастазами в эпидуральное пространство, повреждающим действием костными фрагментами, интрамедулярными метастазами, смещением позвонков. Поражение эпидурального пространства происходит различными путями. Типичным вариантом является метастаз в тело позвонка с последующей инвазией в переднее эпидуральное пространство. Наиболее часто бывает при метастатическом раке молочной и предстательной желез, раке легкого, почки, опухоли желудочно-кишечного тракта. Паравертебральные опухоли могут проникать в спинномозговой канал путем непосредственного распространения через межпозвоночные отверстия. Этот путь является типичным для неходжкинской лимфомы, лимфогранулематоза.

Принципиально сдавление спинного мозга может наблюдаться на любом уровне, однако, часто бывает на уровне грудного отдела (70%), реже – поясничного (20%) и шейного (10%).

Клиника компрессии спинного мозга характеризуется тетрадой клинических симптомов:

- болями (локального или радикулярного характера), обусловленные растяжением или сдавлением периостальных рецепторов или компрессией позвонка, усиливающиеся при кашле, чихании, подтягивании;

- прогрессирующей мышечной слабостью, которая чаще проявляется жалобами на тяжесть, "одеревенение" нижних конечностей, их "волочение" при ходьбе;

- дисфункцией вегетативной нервной системы, проявляющейся в виде острых или постепенно нарастающих нарушений функции органов малого таза;

- нарушением чувствительности по типу парестезии, анестезии и ощущения холода.

Диагностика:

- неврологическое и физикальное (перкуссия позвоночника, оценка двигательной и сенсорной слабости, пассивное сгибание шеи, подъем выпрямленной ноги, "булавочная" проба от пальцев стопы до головы для установления чувствительности;

- рентгенологическое исследование позвоночника в прямой и боковой проекциях, при котором выявляют изменение тела позвонка на уровне компрессии спинного мозга);

- магнитно-резонансная томография (МРТ) является лучшим методом диагностики, компьютерная томография (КТ) с контрастированием – его альтернатива. Эти исследования являются стандартом для диагностики компрессии спинного мозга;

- при установке диагноза можно начинать с в/в введением дексаметазона, который уменьшает отек спинного мозга.

Лечение. Как только диагностирована компрессия спинного мозга, следует безотлагательно начать лечение, так как нередко выраженная слабость в течение нескольких часов может перейти в необратимую параплегию.

Неотложные мероприятия:

• иммобилизация позвоночника, если таковой не было, с помощью жесткого щита, специальных ортопедических корсетов, воротников;

• назначение кортикостероидных гормонов, способствующих уменьшению отека спинного мозга (высокие дозы дексаметазона по следующей схеме: однократное в/в введение 20 мг дексаметазона с последующим ежедневным применением его перорально по 8 мг в течение 10 дней, затем по 4 мг в сутки в течение 2 недель, затем – поддерживающая доза 2 мг постоянно);

• параллельно с дексаметазоном назначаются мочегонные, препараты калия, сосудистые препараты (трентал);

• при наличии радиочувствительной первичной опухоли (рак молочной и предстательной желез, множественная миэлома, лимфома, мелкоклеточный рак легкого, при стабильности позвоночника применяется лучевая терапия, по 4 Гр. ежедневно в течение 3 дней, затем по 2-265 Гр. ежедневно до СОД 40-45 Гр. Лучевая терапия позволяет добиться положительного лечебного эффекта в 30-50% случаев (В.М.Моисеенко с соавт., 1997, D.M. Abraham, C. Allegra, 2001).

• При наличии клинических признаков нестабильности позвоночника, сдавление нервных стволов вследствие прямого распространения опухоли, расположенный паравертебрально, непереносимые боли, нечувствительные к лучевой терапии (рак почки, аденокарцинома ЖКТ) применяется хирургическое лечение. Стандартной операцией считается декомпрессионная ламиноэктомия. Некоторыми исследователями предлагаются операции резекции тел позвонков с последующим их протезированием метастатическими или синтетическими пластинками.

• Когда нельзя проводит ни лучевую терапию, ни оперативное лечение при опухолях, чувствительных к цитостатикам, применяется моно- или полихимиотерапия.

7.2 Синдром верхней полой вены (СВПВ)

Синдром верхней полой вены (СВПВ) – неотложное состояние, связанное с нарушением кровообращения в бассейне верхней полой вены. Причиной развития СВПВ являются три основных патологических процесса:

- сдавление вены извне;
- прорастание стенки вены злокачественной опухолью;
- тромбоз верхней полой вены.

К злокачественным опухолям, которые наиболее часто (80-90%) осложняются СВПВ, относятся следующие:

- неходжкинские лимфомы в переднем средостении;
- рак правого легкого;
- метастатические формы рака молочной железы, яичка;
- меланома;
- саркома, особенно злокачественная фиброзная гистоцитома.

Клиника. Пациенты с СВПВ обычно жалуются на удушье, ортопное, ночные приступы удушья, отечность лица, шеи, верхних конечностей, иногда на осиплость голоса, кашель, дисфагию, боли в грудной клетке, обмороки. При дополнительных исследованиях можно выявить развитие коллатералей в грудной клетке выше уровне пережатия.

Диагностика. Для диагностики СВПВ может быть достаточно данных клиники и физикального обследования. При отсутствии морфологического диагноза необходимо проведение всех возможных исследований для верификации диагноза (цитологическое исследование мокроты, бронхоскопия, медиастиноскопия, пункционная биопсия под контролем КТ и рентгенологическое исследование грудной клетки, включая КТ, доплеровское ультразвуковое исследование сонных и надключичных вен).

Лечение. Экстренные симптоматические мероприятия необходимо направить на спасение жизни больного, обеспечивать поступление воздуха в легкие, ликвидировать непроходимость верхней полой вены и сдавление органов средостения. Кроме покоя, возвышенного положения, оксигенотерапии, иногда могут потребоваться трахеостомия, интубация, введение противосудорожных средств. Показано применение диуретиков (фуросемид, маннитол) и кортикостероидов.

Лучевая терапия укрупненными фракциями (по 4-5 Гр.) за несколько дней с последующим снижением до стандартных доз до СОД 40-45 Гр. (рак молочной железы, рак предстательной железы).

Противоопухолевую химиотерапию в качестве первой линии предпочтительнее проводить при наличии опухолей, высокочувствительных к цитостатикам (лимфопролиферативные опухоли, миэлома, герминогенные опухоли, мелкоклеточный рак легкого).

Наилучшим методом лечения является последовательное применение химиотерапии, а затем облучение.

При тромбозе показано лечение антикоагулянтами или фибринолитическими препаратами. Лечение лучше начинать с применения стрептокиназы – 250000 ед. в/в струйно в течение более чем за 30 минут, затем назначаются гепарин.

7.3 Гиперкальциемия

Гиперкальциемия – наиболее частое угрожающее жизни нарушение метаболизма при распространенных злокачественных опухолях (рак молочной железы, рак предстательной железы, рак легкого, множественная миэлома). Известны два механизма развития этого осложнения:

- локальная метастатическая деструкция кости;
- генерализованный остеолиз, обусловленный выделением опухолью гуморальных факторов (парагормональный белок).

В обеих случаях наблюдается усиление костной резорбции. Непосредственная локальная инвазия костной ткани опухолевыми клетками, активированными остеокластами, стимулирует высвобождение кальция в кровь до уровня, который превышает экскреторные возможности почек.

Костная резорбция усугубляется цитокинами, которые продуцируются инвазивными опухолевыми клетками.

Симптоматика и лабораторные данные. Достаточно рано могут выявляться полиурия и никтурия, вызванные нарушением концентрационной функции почек. Общие симптомы – анорексия, тошнота, мышечная слабость, запоры, быстрая утомляемость. Гиперкальциемия может вызвать серьезное обезвоживание, азотемию, ступор, кому и сердечно-сосудистый коллапс.

Вместе с гиперкальциемией в лабораторных анализах можно выявить гипокалемию и повышение креатинина крови.

В основном клинические симптомы появляются при уровне кальция в сыворотке крови выше 2,9-3,0 ммоль/л. Тяжелой принято считать гиперкальциемию 3,7 ммоль/л или выше. Это требует неотложного лечения. Когда уровень кальция становится равным 3,7-4,0 ммоль/л или выше, развивается кома и остановка сердца.

Лечение. Больные с гиперкальциемией требуют постоянного мониторинга показателей: гемодинамики, диуреза, водного и электролитного баланса, креатинина, мочевины крови. Многими авторами предложена следующая схема лечения (В.Б. Кондратьев с соавт., 2000, Bilezikian J.P. et. al, 1992):

- регидратация: введение 0,9% раствора натрия хлорида в количестве 3-6 л в первые 24 часа;
- после восстановления объема циркулирующей крови можно форсировать диурез. Вливание в/в 250-500 мл раствора хлорида натрия с введением по 20-40 мг фуросемида каждые 2-4 часа в зависимости от количества выводимого кальция с мочой и содержания кальция с сыворотке крови.
- бисфосфонаты (сильные ингибиторы процесса нормальной и патологической резорбции кости остеокластами), которые связывают фосфат на поверхности кальциевых кристаллов и замедляют их растворение, тем самым задерживают процесс резорбции. К бисфософонатам относятся бонефос, аредия.

Один из этих препаратов вводится внутривенно капельно после первых этапов регидратации. Бонефос вводится в дозе 1500 мг в сутки или по 300 мг в течение 4 часов с 1-го по 5- день каждые 3 недели. Последующее длительное применение препарата в дозе 1800 мг в сутки в капсулах;

- кортикостероиды – преднизалон 40-100 мг в/в каждые 8 ч с последующим применением препарата по 15-30 мг в сутки.

7.4 Синдром распада опухоли

Синдром распада опухоли, который может наблюдаться при любой опухоли в случае ее быстрой регрессии и массивного некроза опухоли в результате лучевой и химиотерапии. Массивный распад опухоли влечет за собой высвобождение большого количества продуктов распада опухоли. В протоплазме клеток содержится много калия, фосфора, пуринов и других веществ, которые наводняют межклеточные пространства после лизиса клеток злокачественной опухоли. Такое внезапное поступление большого количества продуктов клеточного распада может превысить способность организма к их выведению, что естественно приводить к острому нарушению электролитного и кислотно-щелочного равновесия.

Синдром распада опухоли – ургентное состояние, характеризирующееся развитием лактат-ацидоза и электролитных нарушений (Fleming D.R. et. al, 1992), появлением гиперкалемии, гиперфосфатемии и гиперкальциемии.

Этот синдром наблюдается в следующих случаях:

- быстро пролиферирующие опухоли с наличием большого объема опухолевой массы;
- острые лейкозы;
- лимфомы высокой степени злокачественности;
- некоторые солидные недифференцированные опухоли.

Электролитный дисбаланс чаще приводит к почечной недостаточности. Повышенная концентрация мочевой кислоты в крови, выпадение ее в осадок в со-

Диагностика. Для диагностики СВПВ может быть достаточно данных клиники и физикального обследования. При отсутствии морфологического диагноза необходимо проведение всех возможных исследований для верификации диагноза (цитологическое исследование мокроты, бронхоскопия, медиастиноскопия, пункционная биопсия под контролем КТ и рентгенологическое исследование грудной клетки, включая КТ, доплеровское ультразвуковое исследование сонных и надключичных вен).

Лечение. Экстренные симптоматические мероприятия необходимо направить на спасение жизни больного, обеспечивать поступление воздуха в легкие, ликвидировать непроходимость верхней полой вены и сдавление органов средостения. Кроме покоя, возвышенного положения, оксигенотерапии, иногда могут потребоваться трахеостомия, интубация, введение противосудорожных средств. Показано применение диуретиков (фуросемид, маннитол) и кортикостероидов.

Лучевая терапия укрупненными фракциями (по 4-5 Гр.) за несколько дней с последующим снижением до стандартных доз до СОД 40-45 Гр. (рак молочной железы, рак предстательной железы).

Противоопухолевую химиотерапию в качестве первой линии предпочтительнее проводить при наличии опухолей, высокочувствительных к цитостатикам (лимфопролиферативные опухоли, миэлома, герминогенные опухоли, мелкоклеточный рак легкого).

Наилучшим методом лечения является последовательное применение химиотерапии, а затем облучение.

При тромбозе показано лечение антикоагулянтами или фибринолитическими препаратами. Лечение лучше начинать с применения стрептокиназы – 250000 ед. в/в струйно в течение более чем за 30 минут, затем назначаются гепарин.

7.3 Гиперкальциемия

Гиперкальциемия – наиболее частое угрожающее жизни нарушение метаболизма при распространенных злокачественных опухолях (рак молочной железы, рак предстательной железы, рак легкого, множественная миэлома). Известны два механизма развития этого осложнения:

- локальная метастатическая деструкция кости;
- генерализованный остеолиз, обусловленный выделением опухолью гуморальных факторов (парагормональный белок).

В обеих случаях наблюдается усиление костной резорбции. Непосредственная локальная инвазия костной ткани опухолевыми клетками, активированными остеокластами, стимулирует высвобождение кальция в кровь до уровня, который превышает экскреторные возможности почек.

Костная резорбция усугубляется цитокинами, которые продуцируются инвазивными опухолевыми клетками.

Симптоматика и лабораторные данные. Достаточно рано могут выявляться полиурия и никтурия, вызванные нарушением концентрационной функции почек. Общие симптомы – анорексия, тошнота, мышечная слабость, запоры, быстрая утомляемость. Гиперкальциемия может вызвать серьезное обезвоживание, азотемию, ступор, кому и сердечно-сосудистый коллапс.

Вместе с гиперкальциемией в лабораторных анализах можно выявить гипокалемию и повышение креатинина крови.

В основном клинические симптомы появляются при уровне кальция в сыворотке крови выше 2,9-3,0 ммоль/л. Тяжелой принято считать гиперкальциемию 3,7 ммоль/л или выше. Это требует неотложного лечения. Когда уровень кальция становится равным 3,7-4,0 ммоль/л или выше, развивается кома и остановка сердца.

Лечение. Больные с гиперкальциемией требуют постоянного мониторинга показателей: гемодинамики, диуреза, водного и электролитного баланса, креатинина, мочевины крови. Многими авторами предложена следующая схема лечения (В.Б. Кондратьев с соавт., 2000, Bilezikian J.P. et. al, 1992):

- регидратация: введение 0,9% раствора натрия хлорида в количестве 3-6 л в первые 24 часа;
- после восстановления объема циркулирующей крови можно форсировать диурез. Вливание в/в 250-500 мл раствора хлорида натрия с введением по 20-40 мг фуросемида каждые 2-4 часа в зависимости от количества выводимого кальция с мочой и содержания кальция с сыворотке крови.
- бисфосфонаты (сильные ингибиторы процесса нормальной и патологической резорбции кости остеокластами), которые связывают фосфат на поверхности кальциевых кристаллов и замедляют их растворение, тем самым задерживают процесс резорбции. К бисфософонатам относятся бонефос, аредия.

Один из этих препаратов вводится внутривенно капельно после первых этапов регидратации. Бонефос вводится в дозе 1500 мг в сутки или по 300 мг в течение 4 часов с 1-го по 5- день каждые 3 недели. Последующее длительное применение препарата в дозе 1800 мг в сутки в капсулах;

- кортикостероиды – преднизалон 40-100 мг в/в каждые 8 ч с последующим применением препарата по 15-30 мг в сутки.

7.4 Синдром распада опухоли

Синдром распада опухоли, который может наблюдаться при любой опухоли в случае ее быстрой регрессии и массивного некроза опухоли в результате лучевой и химиотерапии. Массивный распад опухоли влечет за собой высвобождение большого количества продуктов распада опухоли. В протоплазме клеток содержится много калия, фосфора, пуринов и других веществ, которые наводняют межклеточные пространства после лизиса клеток злокачественной опухоли. Такое внезапное поступление большого количества продуктов клеточного распада может превысить способность организма к их выведению, что естественно приводить к острому нарушению электролитного и кислотно-щелочного равновесия.

Синдром распада опухоли – ургентное состояние, характеризирующееся развитием лактат-ацидоза и электролитных нарушений (Fleming D.R. et. al, 1992), появлением гиперкалемии, гиперфосфатемии и гиперкальциемии.

Этот синдром наблюдается в следующих случаях:

- быстро пролиферирующие опухоли с наличием большого объема опухолевой массы;
- острые лейкозы;
- лимфомы высокой степени злокачественности;
- некоторые солидные недифференцированные опухоли.

Электролитный дисбаланс чаще приводит к почечной недостаточности. Повышенная концентрация мочевой кислоты в крови, выпадение ее в осадок в со-

бирательных почечных трубочках, лоханках, мочеточниках сопровождается острой мочекислой обструкцией мочевыводящих путей, что и является основной причиной в патогенезе азотемии, что может привести к летальному исходу.

Клиника. Для синдрома распада опухоли характерны следующие основные симптомы:

• со стороны нервной системы нарушение сознания (вплоть до комы), парестезии, тетанические судороги;

• со стороны сердечно-сосудистой системы – брадикардия, аритмия, фибриляция желудочков, на ЭКГ признаки: высокий Т-зубец, сглаженный Р-зубец, расширение комплекса QRS, удлинение интервала Q-T;

• со стороны желудочно-кишечного тракта – кишечная непроходимость от спазмы гладкой мускулатуры;

• со стороны мочевыделительной системы: азотемия, почечная недостаточность.

Профилактика и лечение. Перед началом химиотерапии лейкозов, лимфом, солидных опухолей с большим объемом опухолевой массы необходимо рекомендовать обильное питье, прегидратационную терапию в течение 24-48 часов, введение аллопуринола по 300 мг/сут в течение нескольких дней. Во время проведения химиотерапии желателен мониторинг диуреза, гемодинамики, содержание в сыворотке крови мочевой кислоты, креатинина, калия, кальция, фосфора, ЭКГ, коррекция любых метаболических нарушений.

При гиперфосфатемии средней степени рекомендуется прием гидроксида алюминия в дозе 300-600 мг, при тяжелой – в/в введение 1-3 физиологического раствора, гемодиализ.

При гиперкальцемии прием препаратов кальция перорально. Парентерально в/в введение 10% раствора глюконата кальция по 5-10 мл в течение 10 минут или инфузия в течение 20 минут. Слишком быстрое введение может вызвать ощущение жара, сердцебиение или даже коллапс. Обязателен мониторинг содержания в сыворотке крови кальция каждые 4-6 часов.

При гиперкалемии необходимо прекратить поступление калия в организм. В неотложных состояниях показаны:

• инфузия кальция глюконата 10% раствора 10-30 мл;

• внутривенное введение 50 мл 50% раствора глюкозы с добавлением 10 ЕД. цинк-инсулина в течение более 5 минут;

• инфузия раствора 4,2-8,4 % $NaHCO_3$ 200-300 мл;

• препарат Kay-Exalate (ионно-обменная смола 25-50 гр. внутрь, запить 50 мл 70% раствора сорбитола или 50 мл этого препарата в прямую кишку в 20% растворе сорбитола;

• при нарушении функции почек – перитонеальный диализ или гемодиализ.

• При гиперурикемии рекомендуется прием аллопуринола по 600-900 мг/сут в течение нескольких дней под контролем содержания мочевой кислоты в крови, гидратационную терапию, введение диуретиков, в тяжелых случаях целесообразно проведение гемодиализа (С.А.Проценко, 2004).

7.5 Анафилаксия

Анафилаксия – одно из самых угрожающих, хотя и редких осложнений, может явиться побочным эффектом химиотерапии. Анифилаксия – повышенная реакция иммунитета, связанная с повышением выброса иммуноглобулина Е. Эта непредвиденная ситуация может возникнуть у онкологических больных, которые принимают

препараты из сыворотки крови, бактериальные препараты, например, аспарагиназу, антибиотики, цитостатики, контрастные вещества на основе йода и МКА (которые имеют мышиные компоненты). Фактически любое лекарство может привести к гиперреакции, заканчивающейся анафилаксией.

Клиника. Клинические проявления включают беспокойство, диспноэ, пресинкопический синдром. Возможно возникновение крапивницы, зуда по всему телу, и, наконец, бронхоспазма и ангионевротического отека дыхательных путей. Периферийная вазодилятация может закончиться значимой гипотензией.

Экстренная помощь. Пациенты должны быть быстро обследованы на предмет проходимости дыхательных путей. При нарушении дыхания должен даваться дополнительно кислород. Может понадобиться эндотрахеальная интубация. Если имеет место серьезный гортанный отек в качестве причины нарушения дыхания, а не бронхоспазм, необходимо проведение трахеостомии.

Лечение. Назначается эфедрин в дозе 0,3-0,5 мг в/в каждые 10 минут при серьезных реакциях с гортанным синдромом, выраженным бронхоспазмом или гипотонии, максимум три дозы (1 мг); для менее выраженных реакций – доза 0,2-03 мл 1:1000 эфедрина подкожно с 2-кратным повторением каждые 15 минут; в случае угрожающей жизни анафилаксии -0,5 мг (5 мл 1:10000 раствора вводится внутривенно; эта доза может повторяться 1 раз в 10 минут, если необходимо).

Жидкости для внутривенного вливания (изотонический солевой раствор или раствор Рингера) могут применяться при гипотонии. Гипотония, которая не купируется этими мерами, требует использование вазопрессоров, как, например, дофамин.

При бронхоспазме можно использовать аэрозоли с альбутеролом или метапротеренолом.

При крапивнице применяется циметидин в дозе 300 мг внутривенно. Этот препарат используется для предотвращения реакции от паклитаксела, однако при тяжелой анафилакции практического значения не имеет.

7.6 Отек головного мозга

Внутричерепные метастазы злокачественных опухолей обычно сопровождаются целым рядом неврологических симптомов, включающая головную боль, нарушение зрения, признаки нарушения черепно-мозговых нервов, очаговые дыхательные и чувствительные расстройства, нарушение координации и эпилептические припадки. Угрожающее жизни осложнение – ущемление ствола головного мозга.

Диагностика. Анамнез с постепенным развитием неврологической симптоматики более соответствует метастатическому процессу, внезапное начало чаще встречается при цереброваскулярной патологии. Для обнаружения метастатических очагов и определения протяженности отека головного мозга преимущество имеет МРТ. У больных, имеющих очаговую симптоматику, головную боль, изменение сознания, не должна проводиться люмбальная пункция.

Если установлено наличие отека головного мозга, лечение надо начать с терапии дексаметазоном в дозе 20-30 мг в/в, по 6 мг в/в или перорально 4 раза в день.

Пациенты с выраженным отеком головного мозга, угрожающим жизни, с повышенным внутричерепным давлением или ущемлением ствола головного мозга так же должны получать маннитол в дозе 50-100 г (в 20-25% растворе) в/в в течение 30 минут. Вливания можно повторять каждые 6 часов под контролем электролитов крови. При выражен-

ном отеке головного мозга производится интубация с целью гипервентиляции и уменьшения давления углекислого газа до 25-30 мм рт. ст., чтобы снизить внутричерепное давление.

При стабилизации состояния проводится лучевая терапия метастатического очага, при некоторых опухолях она используется с химиотерапией. У пациентов с легко доступными очагами показано оперативное удаление метастаза.

7.7 Использованная литература

1. Кондратьев В.Б., Мартынюк В.В., Ли Л.А. Метастазы в кости: осложненные формы, гиперкальциемия, синдром компрессии спинного мозга, медикаментозное лечение. //Практическая онкология, 2000, № 2, с. 43-45.

2. Моисеенко В.М., Семиглазов В.Ф., Тюляндин С.А. Современное лекарственное лечение местно распространенного и метастатического рака молочной железы. СПб., 1997, с. 180-181, с. 197-200.

3. Проценко С.А. Неотложные состояния в онкологии. Практическая онкология: избранные лекции. Под ред. С.А.Тюляндина, В.М.Моисеенко., СПб., 2004, с. 751-758.

4. Поддубная И.В., Орел Н.Ф., Егоров Г.Н. Побочные реакции и осложнения противоопухолевой лекарственной терапии. Руководство по химиотерапии опухолевых заболеваний под ред. Н.И. Переводчиковой. М., 2005, с. 581-612.

5. Ярбо У.Д., Борнстейн Р С. Срочная медицинская помощь в онкологии. Перевод с англ. Москва, 1985., с. 49-75; 196-243.

6. Abeloff M.D. Clinical oncology, 2 nd ed. New Jork: Churchill Livingstone, 1999.

7. Abraham J., Allegra C. Bethesda handbook of clinical oncology. Philadelphia (USA), 2001. p. 483-493.

8. Bilezikian J.P. Management of acute hypercalcemia. New Engl. J.Med., 1992 vol 326 p. 1196-1203.

9. Boogerd W.,van der Sandle J.J. Diagnosis and treatment of spinal cord compression in malignant disease. Cancer Treat. Rew.,1993. vol 19, p.129-150

10. Byrne T.N. Spinal cord compression from epidural metastases. New. Engl. J.Med., 1992. Vol 327 p. 614-619.

11. Fleming D.R., Doukas M.A. Acute tumor lysis sindrome in hematologyc malignancies. Leuk Lymphoma, 1992, v. 8 p. 315-318.

12. Loblaw D.A., Laperriere N.J. Emergency treatment of malignant extradural spinal cond compression: an evidancebased guideline. J.Clin. Oncol., 1998 vol. 16 p. 1613-1624.

13. Ostler P.J., Clarke D.P.,Watkinson A.F. et. al. Superior vena cava obstruction: a modern management strategy. Clin oncol., 1997. vol. 9. p. 83-89.

14. Patel V., Jgwebe T., Mast H. et. al. Superior vena cava syndrome current concepts of management. New Engl. J. Med., 1995 vol. 92. p. 9-245-248.

15.Ralston S.H., Gallacher S.I., Patel U. et. al. Comparison of three intravenosus bisphosphonates in cancer – associated hypercalcemia. Lancet, 1989. vol. 2. p. 1180-1182.

16. Tolcott J.A., Stomper P.C., Drislane F.W. et. al. Assessing suspected spinal cord compression: a multidisciplinary outcomes analysis of 342 episodes. Support Care Cancer, 1999, vol. 7. p. 31-38.

Глава 8

РЕАБИЛИТАЦИЯ ОНКОЛОГИЧЕСКИХ БОЛЬНЫХ И ДЕОНТОЛОГИЯ В ОНКОЛОГИИ

8.1 Виды реабилитации онкологических больных и принципы их осуществления

8.2 Социальные аспекты реабилитации онкологических больных

8.3 Психологические аспекты реабилитации онкологических больных

8.4 Трудовые аспекты реабилитации онкологических больных

8.5 Роль санитарно-курортного лечения в реабилитации онкобольных

8.6 Деонтология в онкологии

8.7 Использованная литература – 8 источников

8.1 Виды реабилитации онкологических больных и принципы их осуществления

Достижение клинической онкологии, основанное на разработке методов ранней диагностики, совершенствовании методики и техники хирургических вмешательств, широкое внедрение в практику комбинированной и комплексной терапии злокачественных опухолей, привели к значительному улучшению отдаленных результатов лечения. Это привело к значительному накоплению онкологических больных после проведенного лечения, требующих восстановления личностного и социального статуса путём проведения сложных медицинских, социальных мероприятий, направленных на возвращение пациента к его прежнему образу жизни.

Решение этого широкого круга вопросов является задачей реабилитационной медицины в онкологии (В.Н. Герасименко, 1988). Например, к концу 2004 года в Республике Казахстан численность больных, состоящих на учёте, составила 114628 человек, из них живут 5 и более лет 46,3%, темп годового прироста за последние 3 года равен 2,5%. Эти многочисленные больные нуждаются в улучшении качества жизни, восстановлении здоровья и трудоспособности, в котором ведущая роль отводится врачам всех специальностей.

Комитетом ВОЗ определены следующие виды реабилитации:

• *Медицинская* – путем хирургического, лекарственного и санаторного лечения, психо-, физико- и трудотерапии, протезирования и социальным обеспечением комплексирующих функций и косметических дефектов тех или иных органов;

• *Профессиональная* – путём переподготовки, обучения лиц, утративших трудоспособность, профессиям, доступным им по состоянию здоровья;

• *Социальная* – путем реинтеграции больного в обществе, семье, снижения экономических потерь и повышения общественной полезности.

Практическое осуществление реабилитации

Реабилитация онкобольных – многоэтапный процесс, где на каждом этапе лечения, последующего наблюдения и жизни больного применяются определённые методы воздействия, которые позволяют возвращать больных к полноценной жизни и труду. В определении объёма и целей реабилитации должны принимать участие представители многих специальностей (врачи, психологи, юристы, протезисты, специалисты ЛФК, трудотерапевты, работники органов социального обеспечения и др.). Программа реабилитации должна рассматриваться индивидуально для каждого больного в зависимости от его состояния, пола, возраста, стадии и локализации опухоли, её гистологического строения, методов лечения, предполагаемого прогноза, состояния нервно-психической сферы, трудовой направленности, условий труда.

Цели реабилитации

Их необходимо установить в начале лечения. Различают 3 цели:

Восстановительная	Поддерживающая	Паллиативная
Предполагается выздоровление без значительной потери трудоспособности. Например, больная после мастэктомии с лимфостазом верхней конечности	Болезнь заканчивается потерей трудоспособности, но её можно уменьшить адекватным лечением и правильной тренировкой. Например, больной с ампутированной конечностью	При прогрессировании заболевания можно предупредить развитие некоторых осложнений (пролежни, контрактуры, психические расстройства)

Эти цели у отдельного больного могут меняться во время лечения: иногда приходится переходить от восстановительной цели к поддерживающей или паллиативной.

Этапы реабилитации

I этап: первичный контакт врача-онколога с больным, установление диагноза, психопрофилактика, седативная терапия, направление в онкостационар	**II этап**: это лечение в онкостационаре, включающее предоперационное и послеоперационное восстановительное лечение	**III** этап: завершающий, это оценка трудоспособности, рациональное трудоустройство, реадаптация в семье и обществе

8.2 Социальные аспекты реабилитации онкологических больных

Возвращение онкобольных к трудовой деятельности – важнейший, но не единственный и не однозначный результат восстановительного лечения. Оптимальным вариантом процесса реабилитации следует считать возвращение онкобольного к дооперационному образу жизни. Ситуация онкологического заболевания обрекает больного на отсутствие уверенности в его жизненных перспективах.

Группа медицинских показателей, которая регулирует поведение больного со стороны объективно сложившейся ситуации онкозаболевания:

1. Характер оперативного вмешательства.
2. Дополнительные методы лечения.
3. Психогенные нарушения.
4. Срок давности радикального лечения.
5. Степень анатомо-функциональных нарушений, связанных с основным заболеванием и методами его лечения.

Эта группа показателей находится под непосредственным контролем онкослужбы и онко ВТЭК. Итогом деятельности обеих этих служб является оценка состояния здоровья, перспектив дожития, степени инвалидизации и трудоспособности онкологических больных. Таким образом объективные медицинские данные о результатах лечения в онкоучреждении, контрольные свидетельства районных онкологов и экспертные заключения онко ВТЭК являются основанием для выработки реабилитации в послеоперационном периоде. Однако, в процессе социальной реабилитации субъективная сторона вопроса зачастую оказывается более значимой и в большей степени определяет его направление. Сюда относятся следующие факторы:

1. Мотивация возвращения к труду – на первом месте мотив “не представляю жизни без работы”, на втором месте – желание сохранить семейный бюджет, на третьем месте – желание работать как все здоровые (социальное самоутверждение), на четвертом – заработать хорошую пенсию. Причем, мотивация зависит от социально-профессиональной принадлежности больных. Так, у лиц физического и не физического труда высшего образования чаще мотив – сохранить семейный бюджет. У лиц умственного труда “не представляю жизни без работы”.

2. Мотивация отказа от возвращения к труду – это на 1-ом месте семейные обстоятельства, на 2-ом – боязнь оказаться на особом положении в коллективе (боязнь изоляции в обществе).

3. Ценностные ориентации личности, которые обнаруживают себя в мотивации и реальном поведении больного, в частности, в отношении к вопросу о возвращении к труду. Примеры ценностно-ориентационных суждений:

А) самое важное в жизни – здоровье, без этого все остальное теряет смысл;

Б) "Здоровье важно, но есть вещи, не менее важные – семья, работа";

В) если слишком много внимания уделять здоровью, то жизнь становится однообразной и тягостной.

Среди тех, кто не считает здоровье главной ценностной ориентацией, в основе возвращения к труду лежат мотивы "не представляю жизни без работы ". Среди тех, кто здоровье считает высшей ценностью, преобладает мотив "желание сохранить семейный бюджет".

4. Роль семьи и взаимоотношений в ней. От атмосферы в семье, поддержки больного, внимания к его нуждам и запросам, реальной оценки его физических возможностей после перенесенного заболевания зависит психо-эмоциональный и социальный настрой, жизненная позиция, настроение и выбор многих решений на будущее. Активная моральная поддержка близких обуславливает позитивную мотивацию возвращения к труду, т.е. создание онкобольным оптимальных условий для социальной реабилитации должно опираться на изучение комплекса субъективных и объективных детерминант, определяющих собой этот сложный процесс.

8.3 Психологические аспекты реабилитации онкологических больных

Главная психологическая проблема в онкоклинике – это реакция личности на болезнь. На практике замечен большой разрыв между современными, постоянно усложняющимися методами специального лечения и уровнем знания практических врачей об особенностях психического статуса онкобольных. Это отрицательно влияет на характер, течение, эффективность лечения, на психическую активность больных, возможности их социально-трудовой реабилитации и, в конечном счёте, на продолжительность жизни.

Онкозаболевания ставят перед больным сложные психологические проблемы. Больной находится в серьезнейшей стрессовой ситуации. Длительное, тяжёлое заболевание, госпитализация, отрыв от привычного окружения, потеря социального статуса, возможность калечащей операции, приводящей к инвалидности, угроза смерти – разрушают привычные стереотипы поведения, изменяют систему ценностей и эталонов, существенно перестраивая личность больного, и ставят его перед проблемой адаптации к новым условиям жизни.

Врачи должны осознать, что вопрос, какую жизнь будет вести больной после лечения, не менее важен, чем то, каковы будут результаты лечения.

Процесс реабилитации не должен быть ограничен рамками проведения ЛФК, протезирования, реконструктивных операций, медикаментозной терапии. Это системная деятельность, направленная на восстановление личного и социального статуса больного особым методом; содержание его состоит в опосредовании через личность лечебно-восстановительных воздействий и мероприятий. То есть реабилитация – это активный процесс, в котором больной выступает не просто "потребителем" лечения, а партнером и, как следствие, предполагает особую активность со стороны врача и больного.

У онкобольного в силу тяжести заболевания, неопределенности прогноза, невозможности планирования жизненных целей на первый план выходит мотив "сохранения жизни". Доминирование этого мотива ведет к формированию ограничительного поведения: инертности, снижению жизненной активности, разнообразных "уходов" в болезнь, в работу, в семью, в общественную деятельность. Нужно помочь больному создать новый смысл жизни, новые цели. Для больного должна быть сформулирована цель реабилитационной программы, предложена модель его возможного будущего, созданная с учётом характерологических, личностных качеств, сохранных звеньев его мотивационной сферы и использование личностно значимых целей.

Если нарушено правильное соотношение целей реабилитационной программы и индивидуальных целей больных, утрачивается личностный смысл этих мероприятий, появляются больные, не поддающиеся восстановительному лечению, склонных извлекать "пользу" из своего состояния, удовлетворяться полученной инвалидностью и требовать особенного к себе отношения от окружающих.

Психологические трудности онкобольного связаны не только с угрозой жизни. Проведённое лечение, калечащие операции ставят перед ними профессиональные, бытовые, семейные проблемы. Восстановительное лечение, связанное с управлением механизмом адаптации больного, должно строиться с учетом изменения мотивационных структур. В психокоррекционной работе нужно ориентироваться на формирование таких целей, которые, становясь в дальнейшем мотивами, возвращают больного к активной и полноценной жизни. Другой важной задачей является коррегирование целей, приводящих к патологическому развитию личности, "уходу в болезнь". Необходимо проводить мотивационную психотерапию. Следует приветствовать метод проведения всех психокоррегирующих мероприятий в группах онкобольных, которые часто формируются спонтанно. Этот метод коллективной терапии считается очень эффективным.

Практически должны быть определены возможности дальнейшей профессиональной деятельности, при невозможности её продолжения, должен быть предложен тот круг занятий, который может заменить больному трудовые отношения: работа в семье, забота о близких и т.д. В идеальном случае реабилитация должна заканчиваться профессиональной переориентацией и профессиональным переобучением. Нужно также не забывать бытовые, социальные и профессиональные затруднения, с которым столкнется больной после выписки из стационара.

8.4 Трудовые аспекты реабилитации онкологических больных

Основной целью трудовой реабилитации являются трудоустройство инвалидов и их адаптация в семье и обществе. Для успешного проведения трудовой реабилитации необходимы:

1) точное определение физических и профессиональных возможностей пациента;

2) оценка требований, предъявляемых профессией инвалиду;

3) правильное определение соответствия способностей больного требованиям профессии;

В результате проведения медицинских реабилитационных мероприятий могут быть получены следующие результаты:

1) достаточно полное восстановление трудоспособности с возможностью возвращения к труду;

2) неполное восстановление – прежняя работа возможна только при определенных (облегченных) условиях;

3) полное восстановление как результат переобучения и переход на другую работу;

4) приобретение простейших навыков и возможностей самообслуживания;

5) отсутствие эффекта восстановления.

Вместе с тем необходимо иметь в виду, что часть больных, которые не вернулись к трудовой деятельности, тем не менее получили возможность улучшить "качество жизни", что может быть оценено по модифицированной "шкале Карновского" и должно учитываться в процессе оценки эффективности реабилитации:

100% – жалоб и проявлений заболевания нет;

80% – нужно изменить прежний образ жизни, часто бывает нетрудоспособным;

60% – требует периодической медицинской и бытовой помощи, обслуживает себя с трудом;

40% – необходима постоянная медицинская помощь, постоянный уход;

20% – очень слаб, нуждается в постоянной госпитализации и в активной поддерживающей терапии.

Вся реабилитационная работа осуществляется бригадой специалистов, где особенно важна роль лечащего врача, на которого больной возлагает надежды, от его опыта, умения, знания и активности зависит успех реабилитационных мероприятий.

8.5 Роль санаторно-курортного лечения в реабилитации онкобольных

В жизни ВКК отказывают в курортном лечении больным, которые когда-либо лечились по поводу злокачественных новообразований.

В настоящее время онкологи твердо придерживаются мнения, что санаторно-курортное лечение является существенным звеном в комплексе реабилитации онкобольных после проведённого радикального лечения.

Этот вид восстановительной терапии может быть использован у онкологических больных после радикального лечения по поводу злокачественных новообразований (хирургического, лучевого и комплексного) при отсутствии рецидивов и метастазов. Больные могут направляться только в местные санатории для общеукрепляющего лечения при общем удовлетворительном состоянии. Санаторно-курортную карту выдает лечащий или диспансерный врач по предъявлении справки онколога, удостоверяющего, что в результате наблюдения и обследования больного не установлено рецидивов и метастазов злокачественной опухоли.

Противопоказаниями к направлению в санаторий:

1. Больные, находящиеся на обследовании с подозрением на наличие рецидивов и метастазов опухоли.

2. Больные с выраженными последствиями проведенного радикального лечения, требующие специальной терапии:

А) с лучевыми поражениями и кожными язвами, лейкопенией ниже 2500-3000 лейкоцитов, тромбоцитопенией ниже 100000, анемией с гемоглобином ниже 66,6 г/л (40%);

Б) с тяжелыми анатомо-функциональными нарушениями после хирургического лечения (после обезображивающих операций по поводу опухолей головы и шеи, лица, не подлежащие протезированию; с незаконченной пластикой пищевода, фарингостомы, кишечными свищами, незаживающими ранами, недержанием мочи и кала);

3. Больные, не способные обслуживать себя и требующие постороннего ухода.

4. Больные с острым или хроническим психозом.

Специфические особенности лечения онкобольных в санаторно-курортных условиях

1. Наряду с общеукрепляющим лечением, коррекцией обменных нарушений и лечением сердечно-сосудистых заболеваний им, как правило, показана коррекция нарушений психоэмоциональной сферы. Им обязательна лечебная физкультура (тонизирующий или тренировочный режим), в ряде случаев желательно назначение таких препаратов, как ноотропил, пирацетам, пиридитол, энцефабол. Улучшая метаболизм в нервных структурах, эти препараты способствуют нормализации корковых процессов. Пожилым людям с проявлением атеросклероза сосудов мозга нужно назначать амилолон 0,75 г в сутки, стугерон.

2. Коррекция обменных нарушений. При снижении массы тела, аппетита показаны анаболики, включая анаболитические гормоны типа нерабола, нераболила, ретоболила (но при раке предстательной железы они противопоказаны). При ожирении после лечения оно бывает фоном возникновения рака, бывает результатом усиленного питания после радикального лечения, бывает результатом применения гормонального лечения или сдвигов в гормональном балансе (рак щитовидной железы – тиреоидэктомия) показан тироксин по 0,3 в сутки или трийодтиронин по 150 мг в сутки.

3. Коррекция нарушений сердечно-сосудистой системы.

Чаще эти нарушения проявляются дистрофией миокарда. Происхождение их сложное: длительный эмоциональный стресс, нарушение гормонального баланса, особенно у молодых женщин (последствия гормональной и цитостатической терапии), обменные нарушения. Клиническая дистрофия миокарда протекает или бессимптомно, или проявляется болями в области сердца , не характерными для ишемии или экстрасистолией.

Необходима дифференциальная диагностика болей в сердце и ишемических болей при дистрофии миокарда: анамнез, функциональные пробы с ЭКГ. Если при дозированной физической нагрузке показатели ЭКГ ухудшаются, это свидетельство в пользу ишемической болезни. Можно для дифференциального диагноза использовать фармакологические пробы, например, калиевая – если это дистрофия, после приема препаратов калия по обычной методике, ЭКГ нормализуется).

Лечение дистрофии миокарда: сердечные анаболитические препараты – рибоксин в среднем 0,6 в сутки, оротат калия до 1,5 г в сутки, препараты калия, панангина (аспаркам – 1-3табл. в сутки, 10% р-р хлорида калия). Если дистрофия гормонального характера, хороший эффект от комбинированных препаратов, нормализирующих вегетативную нервную систему – беллоид/белласпон, беллатаминал/, лучшие в сочетании с бромидом / бромкамфора по 0,75 в сутуи, микстура Кватера/.

Лечение гипертензии. Она характерна для некоторых локализаций: рака эндометрия, молочной железы, толстой кишки. При этом рекомендуется: верошпирон до 45-100 мг в сутки.

Общеукрепляющая терапия.

В комплекс лечебных мероприятий у онкобольных следует включать:

- Адаптогены – экстракт элеутерококка (до 3-х ч. ложки в сутки), настойку женьшеня, пантокрин. Все они повышают неспецифическую резистентность организма, в том числе – противоопухолевую.
- Витамины – аскорбиновая кислота, B_1, B_2, B_6, A, E, B_{12} назначать по строгим показаниям – например, фолиево-дефицитная анемия после экстирпации желудка. Дозы B_{12} 30-60 мкг 1-2 раза в неделю. В высоких дозах вит. B_{12} онкобольным назначать не следует.

Элементы комплексного курортного лечения для онкобольных.

Курортный режим, диетотерапия, питьевое, бальнеологическое, климатическое лечение, лечебная физкультура, при показаниях – медикаменты.

1. Грязевое лечение и гелиотерапия для онкобольных противопоказаны независимо от давности заболевания.
2. Бальнеологическое лечение ограничивается применением минеральных ванн при температуре не выше 36-37 град., а также душей – дождевых, циркулярных, игольчатых, можно ванны кислородные на морской воде (температура 36-37^0 в течение 10 мин).

Коррекция нарушений желудочно-кишечного тракта.

Прием минеральной воды внутрь стимулирует секрецию пищеварительных желез, оказывает противовоспалительное действие, способствует снятию спазмов гладкой мускулатуры внутренних органов. Показаны слабоминеральные воды (4-5 г\л). Минеральную воду по 150-200 мл 3 раза за 30-60 минут до еды.

При дискинезиях кишечника – микроклизмы, кишечные души, сифонные промывания минеральными водами. Из курортов показан Железноводск, Сары-Агач.

Диетотерапия – универсальным является дробный режим питания (5-6 раз в сутки), уменьшение объёма одновременно съедаемой пищи, медленный приём пищи.

Таким образом, система реабилитационных мероприятий у онкологических больных требует междисциплинарного подхода – медицинского, социально-психологического и должно применяться с момента установления диагноза, госпитализации больного и продолжаться в процессе последующей диспансеризации после выписки.

8.6 Деонтология в онкологии

Медицинская деонтология (от греч. – deon – долг, должное, Logos – слово, наука) – наука о долге медика перед больным и перед обществом, т.е. наука о врачебном долге. Актуальность деонтологических вопросов в онкологии обусловлена, в основном, двумя обстоятельствами. Во-первых, при злокачественных опухолях самоизлечения не бывает, и выздоровление больного всецело зависит от компетенции врача и использования им всех имеющихся средств лечения. Во-вторых, среди населения и некоторой части медицинских работников распространено пессимистическое мнение о бесперспективности лечения злокачественных опухолей, что в настоящее время существенно пре-

пятствует достижению практических успехов. В связи с этим каждый врач должен иметь максимальную ясность в линии поведения у постели онкологического больного.

В медицине очень давно сложился нравственный идеал врача – сплав наиболее существенных качеств и черт таких, как чуткость, душевность, отзывчивость, порядочность, глубокие профессиональные знания. Общение врача с онкологическими больными без соблюдения этих идеалов, по существу принципов деонтологии, недопустимо.

Выделяют два принципиальных положения, определяющих тактику врача по отношению к онкологическому больному:

a. оптимальное использование диагностических процедур и лечебный помощи должно осуществляться с максимальным щажением психики больного;

b. каждый больной злокачественной опухолью подлежит лечению.

Уже начиная с периода первичного обследования онкологический больной испытывает тяжелый эмоциональный стресс, проявляющийся признаками тревоги, страха, депрессии. Поэтому с первых слов врач должен успокоить больного, расположить его к себе, завоевать доверие. Прежде всего надо понять, что ждет от врача больной. Ему недостаточно сострадания, сочувствия. Больной ищет и ждет помощи специалиста, умного и заботливого человека, способного распознать и побороть болезнь. Больной хочет видеть, что у врача есть искреннее желание оказать ему необходимую лечебную помощь. Убедить больного в этом – первый долг врача.

Исследование больного нужно проводить очень внимательно, не торопясь. Поспешность врача при проведении обследования отрицательно действует на больного, и он расценивает это как бестактность и невнимание со стороны врача.

Важным принципиальным положением в деонтологии представляет собой надлежащая информация больного о диагнозе, прогнозе и способах лечения. Очень часто онкологические больные в силу заинтересованности своим диагнозом, следовательно, возможным исходом болезни, различными путями, дозволенными и недозволенными, пытаются узнать правду о своей болезни. Знакомство с данными истории болезни нередко приводит к непоправимой психической депрессии и никакими "успокаивающими" беседами вернуть человеку душевный покой невозможно. Поэтому с деонтологических позиций нельзя допускать, чтобы в руки больного попадала медицинская документация и данные, подтверждающие диагноз злокачественного новообразования. Следует соблюдать предельную осторожность при разговорах по телефону о больном, анализе рентгенограмм и результатов специальных методов исследований в присутствии больного.

1. Сообщать ли истинный диагноз онкологическим больным?

Многие отечественные исследователи считают, что сокрытие диагноза, неопределенность создают высокую эмоциональную напряженность. Оные считают, что правильнее будет, если всю, даже отрицательную, информацию доводить до больного. Это якобы имеет терапевтический характер, т.к. больной, находясь в онкоучреждении, все равно не верит в доброкачественный характер заболевания, и это утверждение не оправдывается в дальнейшем.

Другая точка зрения: ни в коем случае не сообщать диагноз, чтобы уберечь больного от травмирующего воздействия и на любой стадии заболевания оставить надежду на выздоровление.

Есть такое мнение, что неопределенность может нести и защитные функции. В сущности и знание диагноза не снимает неопределенности в смысле прогноза. Таким

образом, видимо, в такой ситуации лучше, если больной будет не до конца знать, что с ним, чем, зная это, будет думать о том, сколько ему осталось жить.

Правильно будет деонтологический подход к решению вопроса о сообщении диагноза основывать на понимании особенностей осознания заболевания онкобольным. Безусловно, полное отсутствие информации о болезни невозможно. С другой стороны, не следует преувеличивать глубины осознанности ситуации больным. На любом этапе лечения у больного имеются психологические защитные ресурсы, помогающие адаптироваться в сложившейся ситуации, они должны быть использованы в терапевтической тактике. Неопределенность, постнегативный характер лишь на начальном, диагностическом этапе – вероятность диагноза "рак" пугает. В условиях же уже начавшегося лечения она приобретает адаптивные функции и становится ядром психологической защиты.

Такая защита необходима в связи с неопределенностью прогноза, его объективной и субъективной опасностью. Однако "отказ больного от операции на основе дезинформации, сделанной как-будто из деонтологических соображений, сводит на нет все деонтологические принципы (Н.Н. Блохин, 1977). Врач должен очень осторожно, строго индивидуально подходить к каждому конкретному случаю, учитывать личностные особенности, степень "психологической стабильности" больного. Обычно оправдывает себя выжидательная тактика.

При первой встрече с больным нужно выяснить его отношение к заболеванию. Нельзя в категорической форме отрицать заболевание, преуменьшить тяжесть возможного хирургического лечения и вместе с тем нельзя лишать больного уверенности и надежды на благоприятный исход. Онкологические больные, подлежащие специальному лечению, нуждаются в психологической подготовке. Система убеждений должна быть построена с большой осторожностью и в то же время с убеждением о необходимости проведения того или иного специального метода лечения, включая хирургическое. Больному следует разъяснить, что перед решением вопроса об операции ему проведут соответствующее лечение, которое обеспечит безопасность оперативного вмешательства. Наряду с этим следует максимально смягчить тревогу больного по поводу дальнейшего существования. Иногда следует заострить внимание больного на опасные осложнения, указав в зависимости от пораженного органа на возможность кровотечения, перитонита, объяснив больному, что риск операции намного меньше, чем опасность самой болезни. Если в подобных ситуациях приходится говорить об опухоли, то это должно быть сказано не в виде достоверности, а только как серьезное предположение. В безвыходной ситуации, если иным путем не удается убедить больного к лечению, врач операбельным больным может сообщать больному правду о его заболевании (Б.Е. Петерсон, 1974).

Врач не имеет права разглашать сведения об онкологическом больном посторонним лицам. В то же время родственники и наиболее близкие больному люди должны быть полностью информированы о диагнозе, лечении и прогнозе. Разговор с ними должен проходить в отсутствие больного. Их следует предупредить о нежелательности огласки сведений о характере заболевания и проинструктировать о том, какой версии следует придерживаться в разговоре с больным. Родных нужно информировать объективно, но по возможности оставить надежду на благоприятный исход. Цель, которую преследует врач в беседе с родственниками, зависит от конкретной ситуации. Так, если у больного впервые обнаружена злокачественная опухоль, подлежащая эффективному лечению, родственники и друзья должны помочь убедить его в необ-

ходимости лечения. Родственников часто интересует возможная продолжительность жизни больных с запущенными формами рака. Указывать, даже ориентировочно, какие-либо сроки не следует. Конкретный ответ в такой ситуации тяжело воспринимается родными, а естественная ошибка в ту или иную сторону роняет авторитет врача.

Общие требования к студентам, курирующим онкологических больных

Н.Н. Трапезников и А.А. Шайн (1992) сформулировали строгие деонтологические правила, которых должен придерживаться студент во время пребывания в онкологической клинике, курируя больных. Студент не должен являться для больного источником неблагоприятной информации. Он не имеет права говорить больному о диагнозе, о сомнительном или неблагоприятном прогнозе.

Следует помнить, что все сведения о диагнозе, методах лечения и прогноза могут исходить только от лечащего врача. Студент не должен сообщать конкретные данные о результатах исследований, демонстрировать больным рентгеновские снимки, сканограммы и т.д. Имея доступ к медицинской документации, студент должен исключить возможность ознакомления больного с историей болезни и другими медицинскими документами.

Доклады на обходах. Докладывая о больных, запрещается в палате употреблять термины "Злокачественная опухоль", "рак", "саркома", "метастазы" и т.д. Вместо них используют малозначащие для непосвященного слова: "Заболевание", "органическая патология", "язва", "сужение", "затемнение" или называют то заболевание, на которое ориентировал больного лечащий врач.

Больные очень внимательно прислушиваются не только к сообщениям во время обхода сведениям, но даже к интонации голоса докладывающего. Доклад о больном должен быть кратким, но в то же время четким и ясным. В нем нужно отразить жалобы, основные данные анамнеза, результаты исследований, подтверждающие диагноз, характер планируемого или выполненного лечения и особенности послеоперационного периода. Нельзя на обходах заострять внимание на ошибках врачей, допущенных до поступления больного в клинику, выразить сожаление, что больной поздно обратился за помощью, говорить о плохом качестве рентгеновских снимков и т.д. Все сведения, о которых больной не должен быть информирован, докладываются вне палаты.

Информировать родственников о характере заболевания, предполагаемом лечении и прогнозе студент не имеет права. По этим вопросам студент должен направить родственников к лечащему врачу.

Таким образом, при работе с больными злокачественными новообразованиями соблюдение этических и деонтологических принципов имеет особое значение, так как онкология – особая область медицины, где одинаково важное значение имеет как высокая профессиональная подготовка врача, так и умение его контактировать с больным человеком. Нарушение этого единства может весьма печальным образом отразиться на судьбе пациента.

8.7 Использованная литература

1. Ахмедов Б.П. Особенности деонтологии в онкологии. В тр. Международн. конференции "Актуальные проблемы клинической онкологии". Душанбе, 1998, с. 6-14.

2. Вечканов В.А. Этапы и компоненты реабилитационного процесса. Врачебно-трудовая экспертиза и социально-трудовая экспертиза инвалидов. М., 1975, вып. 3, с. 49-43.

3. Ганцев Ш.Х. Деонтология в онкологии. В учебнике "Онкология", М., 2004, с. 109-152.

4. Павлов К.А., Чехарина Е.А., Барчук А.С. и др. Санаторно-курортное лечение как компонент реабилитации онкологических больных после радикального лечения. Тезисы Всесоюзного симпозиума "Совершенствование методов реабилитации онкологических больных". Ленинград, 1978, с. 51-52.

5. Показания и противопоказания к санаторному лечению и физиотерапии для лиц, закончивших специальное лечение по поводу злокачественных опухолей. В сборнике официальных указаний по организации онкологической помощи. М., "Медицина", 1985, с. 217-219.

6. Реабилитация онкологических больных. Под ред. В.Н. Герасименко, М. "Медицина", 1988, с. 271.

7. Трапезников Н.Н., Шайн А.А. Деонтология в онкологии. В учебнике "Онкология", М., "Медицина", 1992, с. 86-96.

8. Шабашова Н.Я., Мельников Р.А., Симонов Н.Н. Реабилитация онкологического больного. Общая онкология / рук-во под ред. Н.П. Напалкова, Л., "Медицина", с. 596-607.

Раздел 2

ЧАСТНАЯ ОНКОЛОГИЯ

Часть 1

КЛИНИЧЕСКАЯ ОНКОЛОГИЯ, том 1

2-раздел. ЧАСТНАЯ ОНКОЛОГИЯ
Часть 1

ОГЛАВЛЕНИЕ

Глава 9. Рак легкого 213

Глава 10. Опухоли средостения и плевры 302

Глава 11. Рак пищевода 326

Глава 12. Рак желудка 368

Глава 13. Рак ободочной кишки 422

Глава 14. Рак прямой кишки 464

Глава 15. Рак печени 519

Глава 16. Рак поджелудочной железы 558

Глава 9

РАК ЛЕГКОГО

9.1 Клиническая анатомия и функция легкого

9.2 Заболеваемость раком легкого

9.3 Этиология рака легкого

9.4 Патогенез и прогрессия рака легкого

9.5 Профилактика рака легкого

9.6 Патологическая анатомия

9.7 Пути метастазирования

9.8 Международная классификация рака легкого по системе TNM (1986)

9.9 Клиническая картина рака легкого

9.10 Диагностика рака легкого

9.11 Дифференциальная диагностика

9.12 Лечение рака легкого

9.13 Отдаленные результаты лечения

9.14 Реабилитация больных раком легкого

9.15 Использованная литература – 54 источника

9.16 Иллюстрационный материал – 24 рисунка

9.1 Клиническая анатомия и функция легкого

Легкие – парный орган, занимают боковые отделы грудной полости, располагаясь в замкнутых плевральных полостях. Образующийся между правой и левой плевральной полостью промежуток, называемый средостением, заполнен клетчаткой, органами и сосудисто-нервными образованиями. Серозная оболочка, покрывающая легкие (висцеральная плевра), переходит в область ворот легких в серозную оболочку, выстилающую стенки грудной полости (париетальную плевру). Различают следующие отделы париетальной плевры: реберный – выстилающую ребра, диафрагмальный – покрывающую диафрагму и средостенный – граничащей с органами средостения и составляющей боковую границу средостения.

Трахея начинается на уровне VI-VII шейного позвонка, располагается строго по средней линии шеи. Войдя в грудную полость через верхнюю апертуру, трахея сначала занимает срединное положение, отклоняясь на уровне V грудного позвонка немного вправо из-за соседства с дугой аорты. Длина трахеи у взрослого человека колеблется от 8,5 до 15 см.

На уровне V-VI грудного позвонка трахея делится на 2 главных бронха, правый и левый, которые расходясь, образуют определенный угол бифуркации трахеи, равный приблизительно 90^0. Он имеет большое значение для клиницистов. В области бифуркации располагаются лимфатические узлы, которые часто являются одним из первых мест метастазирования рака легкого. При наличии метастазов в этой области может наблюдаться увеличение бифуркационного угла. Трахея с ее бифуркацией и лимфатическими узлами лежит впереди пищевода. Проекция бифуркации на переднюю грудную стенку соответствуют 2-3-му грудинно-реберному сочленению.

Правый главный бронх отклоняется от трахеи в среднем на 25^0, он шире и короче левого главного бронха (длина 2-3,5 см), является как бы продолжением трахеи. Левый главный бронх отклоняется от трахеи под углом 50^0, длина его равна 5 см. В правом легком имеются три доли, в левом – 2 доли. Верхняя доля левого легкого образовалась в результате слияния верхней и средней долей, в то время как в правом легком они обособлены благодаря наличию передней горизонтальной борозды. Доли обеих легких разделены щелями. Их положение определяют по боковым рентгенограммам. Косая междолевая щель отделяет нижнюю долю правого легкого от средней, а левого – от верхней доли. Она проецируется от прямой линии, проходящей от самой верхней точки купола диафрагмы через середину корня до позвоночника.

Сегменты представляют собой относительно обособленные участки легкого с самостоятельным кровоснабжением. По форме напоминает пирамиду, вершина которой обращена к корню легкого, а основание граничит с плеврой. Правое легкое имеет 10 сегментов, левое – 9 сегментов, в нем отсутствует медиально-базальный или кардиальный сегмент (7), поэтому правое легкое берет на себя 55% дыхательного объема, левое – 45%.

В целом, бронхиальное дерево состоит из 6 нозологических структур: главный бронх (2), за ним долевые (5), сегментарные (19), субсегментарные, бронхиолы, альвеолы. Бронхиолы не имеют хрящевой основы. Они делятся дихотомически на бронхиолы 2-3-го порядка, которые переходят в альвеолы, имеющие сообщение через альвеолярные

Терминология бронхиальных сегментов, принятая на международном конгрессе отоларингологов в Лондоне (1949)

Правое легкое		Левое легкое	
доли	сегменты	доли	сегменты
верхняя	1– верхушечный 2 – задний 3 – передний	верхняя	1 – верхушечный 2 – задний 3 – передний 4 – верхний язычковый 5 – нижний язычковый
средняя	4 – латеральный 5 – медиальный		
нижняя	6 – верхушечный 7 – медиально-базальный 8 – переднебазальный 9 – латерально-базальный 10 – заднебазальный	нижняя	6 – верхушечный 7 – нет 8 – переднебазальный 9 – латерально-базальный 10 – заднебазальный

ходы, образуя в дистальных отделах емкие альвеолярные мешки. Внутренняя стенка бронхов выстлана слизистой оболочкой, покрытой шестью основными типами эпителиальных клеток:

1. реснитчатые (мерцательные) клетки, обеспечивающие эвакуацию слоя слизистого секрета – своеобразного "одеяла" респираторного эпителия;
2. слизепродуцирующие клетки (гранулоциты) – основные поставщики слизи. Располагаются в проводящих дыхательных путях, вклиниваясь между реснитчатыми клетками. Отсутствуют в терминальных бронхиолах;
3. базальные или ростковые клетки – стволовая популяция клеток, которые предназначены для замещения поверхностных слоев эпителия;
4. щеткообразные клетки, имеющие более скудные по сравнению с мерцательными клетками микроворсинки. Функция их неизвестна;
5. шпилькообразные (нереснитчатые) клетки, которые вырабатывают сурфактанты;
6. нейросекреторные клетки (клетки Кульчицкого), которые продуцируют нейрогуморальные субстанции – серотонин, кинины и др.

Эмбриогенез альвеолярных клеток (пневмоциты) не выяснен. Различают пневмоциты I и II типа. Пневмоциты I порядка обеспечивают газообмен, удаляют жидкость и макромолекулы, а II типа – продуцируют сурфацант. Пневмоциты выполняют очень важные физиологические функции, основная из которых связана с газообменом.

Стенки бронха пронизывают бронхиальные железы, которые выделяют воду, микроэлементы и др. За слизистой оболочкой подслизистый слой, в котором имеются кровеносные, лимфатические сосуды, двигательные нервы, хрящевые полукольца, между которыми мышечная и соединительная ткани.

Кровоснабжение трахеобронхиального дерева и паренхимы легких осуществляется за счет бронхиальных артерий, отходящих от аорты в области задней поверхности дуги на уровне артериальной связки, т.е. на границе между дугой аорты и началом нисходящей аорты. Кроме того, бронхиальные артерии могут отходить от первой межреберной артерии. Общее количество бронхиальных артерий 4 – по два для каждого легкого. Конечные ветви бронхиальных артерий разветвляются только до респираторных брон-

хиол, а питание альвеол – происходит через капиллярную сеть легочных сосудов, т.е. бронхиальные артерии в легочной ткани анастомозируют с ветвями легочной артерии, образуя артерио-венозные анастомозы. Бронхиальные вены правого легкого впадают в непарную вену, а бронхиальные вены левого легкого – в полунепарную вену.

Корень легкого образован крупными кровеносными легочными сосудами и бронхами.

Легочные сосуды. Легочная артерия по выходе из правого желудочка внутриперикардиального делится на правую и левую ветви. Правая внутри перикарда окружена: сверху – v. Azygos, спереди – v. Cava superior, снизу – верхней легочной веной и задней стенкой левого предсердия. Длина правой легочной артерии колеблется от 2,7 до 5,0 см. Деление артерии на долевые ветви начинается непосредственно по выходе из перикарда. Следует иметь ввиду, что при локализации опухоли в главном или верхнедолевом бронхе часто невозможно обнажить внутриплевральную часть легочной артерии из-за выступающей опухоли. В этих случаях необходимо шире прибегать к вскрытию перикарда, которое часто делает вполне доступным надежную перевязку легочной артерии при высоком расположении рака бронха. Левая легочная артерия ограничена: сверху – дугой аорты, сзади – левым главным бронхом, снизу – левой верхней легочной веной. Между левой легочной артерией и аортой находится облитерированный баталлов проток, который ограничивает возможность перевязки легочной артерии в проксимальной ее части. Поэтому в ряде случаев, когда легочная артерия инфильтрирована раковой опухолью, исходящей из левого главного бронха, или спаяны с конгломератом лимфатических узлов корня легкого, для внутриперикардиальной ее перевязки приходится прежде всего пересечь баталлов проток, что сразу облегчает перевязку артерии в самой проксимальной ее части. В пространстве между аортой и левой легочной артерией медиальнее баталлова протока проходит левый возвратный нерв (r.recurrens n.vagi), который необходимо щадить при пересечении баталлова протока и при удалении увеличенных лимфатических узлов. Вены правого легкого: в верхнюю легочную вену вливаются вены верхней и средней доли, а в нижнюю легочную вену – вены из нижней доли. Вены левого легкого собираются чаще всего в две крупные вены – верхнюю и нижнюю. Как справа, так и слева верхние и нижние легочные вены впадают в левое предсердие.

Топография корня легкого с обеих сторон неодинакова. В корне правого легкого самое краниальное положение занимает главный бронх, вентрально и несколько каудально от него располагается правая легочная артерия, которая прилежит к передней поверхности главного бронха. Вентрально и каудально от правой легочной артерии располагается правая легочная вена и дорзально от последней – правая нижняя легочная вена.

Таким образом, справа порядок расположения элементов корня легкого: бронх, артерия, вена.

В корне левого легкого самое краниальное положение занимает левая легочная артерия, через верхний край которой перегибается дуга аорты. Дорсально и каудально от левой легочной артерии располагается левый главный бронх, вентрально – верхняя легочная вена, самое каудальное положение занимает нижняя легочная вена. Таким образом, порядок расположения – артерия, бронх, вена.

Иннервация обеих легких осуществляется ветвями блуждающего, симпатического и диафрагмального нервов. Эти три нерва образуют ряд нервных сплетений средостения, имеющих прямую связь с нервами сердца. Большое практическое значе-

ние имеет отношение блуждающего нерва к корню легкого. Правый блуждающий нерв, пересекая вниз корень легкого, находится на расстоянии 1,2-1,5 см от ткани легкого, а с левой стороны проходит на расстоянии 0,8 см от легочной ткани и ближе всего к легкому он находится у верхнего полюса корня легкого, т.е. там, где находится бронх. В связи с этим при обработке культи бронха и перевязки нижней легочной вены основной ствол или крупная ветвь блуждающего нерва могут попасть в шов или лигатуру. Как известно, наложение лигатуры на этот нерв может привести к тяжелым последствиям в смысле расстройства сердечной деятельности и нарушений деятельности висцеральных органов. У таких больных наблюдаются одышка, метеоризм и расстройства сердечной деятельности. Вот почему, при обработке элементов корня легкого, особенно при лимфодиссекции в средостении надо следить за тем, чтобы блуждающий нерв не попал в лигатуру. Если же это случилось, надо распустить швы и освободить нерв, или пересечь его выше лигатуры.

Еще один момент заслуживает внимания. При пересечении или отделении блуждающего нерва часто начинается кровотечение из мелких сосудов, идущих вплотную с ним. В таких случаях надо осторожно захватить, по возможности, только сосуд и наложить кетгутовую лигатуру, а не шелковую или капроновую лигатуру. Из этих соображений бронхиальные и другие мелкие сосуды средостения следует перевязывать кетгутовыми лигатурами, которые скоро рассосутся или осторожно прижечь термокаутером.

Лимфатическая система легких исключительно развита. Лимфатическую систему легкого делят на поверхностную и глубокую. Между обеими сетями имеются лимфатические сосуды, анастомозирующиеся между собой. Лимфатические сосуды идут вдоль бронхов и кровеносных сосудов корня легкого, образуя в окружности крупных бронхов сплетения. Внутриорганные сплетения лимфатических сосудов, прерываясь на своем пути лимфатическими узлами, вливаются в конечном счете в главные лимфатические коллекторы: грудной и правый лимфатический протоки.

Согласно классификации, предложенной В.А.Сукенниковым в 1903 году, в легком и средостении имеются пять основных регионарных лимфатических узлов, из них 2 – внутрилегочные.

1. Внутрилегочные, располагающиеся в ткани легкого строго в углах разделения сегментарных бронхов на субсегментарные.
2. Бронхопульмональные, лежащие в области развилки долевых бронхов на сегментарные.
3. Трахеобронхиальные, располагающиеся в трех углах, образуемых разделением трахеи на два главных бронха, открытых вправо, влево и книзу. Соответственно этому различают верхние трахеобронхиальные лимфатические узлы как справа, так и слева, а также бифуркационные, располагающиеся под бифуркацией трахеи, собирающие лимфу из нижних долей обеих легких.
4. Паратрахеальные лимфатические узлы, располагающиеся в виде цепочек из одиночных или парных узлов вдоль правого и левого краев трахеи по передне-боковой поверхности ее.
5. Средостенные лимфатические узлы, располагающиеся параэзофагеально, парааортально, параперикардиально.

Перечисленные группы лимфатических узлов при раке легкого считаются регионарными. К отдаленным лимфатическим узлам относятся надключичные с обеих сторон.

Функции легкого – многогранны, основными являются следующие:

Газообмен, который является основной функцией легких, и он обеспечивается вентиляцией, диффузией и кровотоком по капиллярам. Все эти процессы призваны решать главную задачу – обеспечить достаточное поглощение кислорода и выделение углекислого газа при минимальных затратах энергии со стороны организма.

Вентиляция легких газом обеспечивается регулярным вдохом и выдохом. Сокращение дыхательной мускулатуры приводит к увеличению объема грудной клетки, что обуславливает вдох. Легкие в силу отрицательного давления в плевральной полости следуют за грудной стенкой и диафрагмой, при этом альвеолы расширяются, в них уменьшается давление и атмосферный воздух через дыхательные пути поступает в легкие. Во время выдоха давление в альвеолах становится выше атмосферного и воздух устремляется наружу. При спокойном дыхании у здорового человека в легкие поступают около 500 см^3 атмосферного воздуха. Поступивший воздух смешивается с остаточным воздухом (2500-3000 см^3), который остается после спокойного выдоха в альвеолах, в гортани, трахее, бронхах, носовой и ротовой полостях. Вентиляционная способность легких определяется спирографией и пневмотахометрией.

Диффузия обеспечивает процесс проникновения кислорода и углекислого газа через альвеолярно-капиллярные мембраны. Этот процесс проникновения газов происходит при выравнивании разницы парциальных давлений этих газов по обе стороны мембраны. Так, парциальное давление кислорода в альвеолярном воздухе составляет около 100 мм рт. столба, а в венозной крови легочной артерии – всего 37 мм рт. столба. Такая значительная разница обеспечивает быструю диффузию кислорода из альвеолярного воздуха в кровь. Переход углекислоты из венозной крови также основан на выравнивании разницы парциальных давлений. Диффузия кислорода через альвеолярно-капиллярную мембрану зависит от: а) чистоты этой мембраны или степени ее повреждения при некоторых заболеваниях (пневмокониоз, воспалительные процессы и др.), б) функционирующей альвеолярно-капиллярной площади (нарушение диффузии возникает при уменьшении этой поверхности на 1/3 и более); в) толщины отдельных слоев этой мембраны (при интерстициальном отеке легких диффузионная способность мембраны резко снижается).

Поглощение кислорода в минуту характеризует диффузию O_2 из альвеолярного воздуха в кровь легочных капилляров. Увеличение этого показателя – признак компенсации внешнего дыхания, восполнения недостатка кислорода на фоне вентиляционных и диффузионных нарушений. Особого внимания заслуживает определение коэффициента использования кислорода (КИO_2). Увеличение его указывает на способность организма к экономному дыханию и эффективному использованию воздуха при вентиляции (функциональный резерв).

I. *Кровоток* в легочных капиллярах является важнейшим фактором в обеспечении нормальной диффузии кислорода и углекислоты. Пройдя через альвеолярно-капиллярную мембрану, кислород связывается химическим путем с гемоглобином в крови, который играет главную роль в транспортировке его от легких к тканям. В норме 100 мл хорошо оксигенированной крови связывают 21 мл кислорода, а 1 г. гемоглобина связывает 1,31 мл кислорода. Образующийся оксигемоглобин в тканях освобождает кислород, который реализуется тканевым дыханием. Катетеризация сердца и сосудов малого круга кровообращения позволяет наиболее точно оценить легочной кровоток. Реография легких основана на регистрации кровенаполнения сосудов исследуемого участка

паренхимы в различных фазах сердечной деятельности. У больных с ателектазом или большой периферической опухолью наблюдаются значительное снижение кровенаполнения легкого, резкое увеличение легочно-сосудистого сопротивления и замедление распространения пульсовой волны. При использовании реографии в ряде случаев удается решить вопрос о функциональном состоянии каждого легкого в отдельности без применения более трудоемкого метода – бронхоспирографии.

II. Легкие обеспечивают *обмен веществ* в организме, доставляя кислород, регулируют окислительно-восстановительный процесс в расщеплении белков, жиров, углеводов, усиливает антиоксидантную деятельность ферментов, витаминов.

III. Легкие обладают *секреторно-выделительной* функцией. Железы, заложенные в слизистой оболочке бронхов, выделяют воду, микроэлементы, сульфактанты. Через дыхательные пути выделяется около 10-15% воды из организма, которая содержит дыхательные пути в увлажненном состоянии, тем самым участвуя в регуляции кислотно-щелочного равновесия.

IV. Легким присуща *защитная* функция, которая обеспечивается, с одной стороны, задержкой и адсорбцией пылевых частиц в увлажненной слизистой оболочке, затем перистальтическими движениями бронхов, активностью мерцательных ресничек респираторного эпителия все инородные тела и микробы отхаркиваются, т.е. в нормальных условиях легкие самоочищаются, с другой – макрофаги, подходящие с кровеносными капиллярами под базальную мембрану эпителиального покрова, фагоцитируют различные микробы. В-третьих, сульфактанты, выделяемые секретами желез слизистой оболочки бронха, обезвреживают патогенных микробов, а также детоксируют канцерогенных агентов.

V. Легкие участвуют в *теплообмене*, утепляя холодный, охлаждая теплый воздух.

9.2 Заболеваемость раком легкого

Данные статистических исследований XX века свидетельствуют о неуклонном росте заболеваемости раком легкого во всех индустриально развитых странах мира и занимает ведущее место в структуре онкологической заболеваемости и смертности.

По данным Международного агентства по изучению рака ВОЗ (Лион, 2001) в 2000 году в различных странах мира был зарегистрирован 1 238 861 больной раком легкого. Заболеваемость по мировому стандарту составила 46,0$^0/_{0000}$; среди мужчин – 31,9$^0/_{0000}$, женщин – 11,1$^0/_{0000}$, соотношение 3:1. Высокие показатели заболеваемости (мировой стандарт) отмечались в Венгрии (118,0), Гонконге (106,8), США (92,6), Польше (91,0), Канаде (85,3), низкие – в Танзании (0,47), Мали (5,0), Эфиопии (5,5$^0/_{0000}$) (IARC Cancer Base 5, Lyon IARCPress, 2001).

В 2002 г. в 6 странах СНГ стандартизованные показатели заболеваемости раком легкого были следующие: в России (27,5), Казахстане (29,0), Кыргызстане (27,2), Беларусь (24,3), Молдове (27,2), Узбекистане (9,0$^0/_{0000}$) (Е.М.Аксель, М.И.Давыдов, 2004).

В Республике Казахстан заболеваемость раком легкого в период с 1970 по 2005 гг. (обычный показатель) увеличилась с 15,2$^0/_{0000}$ до 25,5$^0/_{0000}$. В 2005 г. в РК рак легкого выявлен у 3867 больных, что составило 13,6% среди всех больных, впервые в жизни с установленным диагнозом злокачественного новообразования и занимает 1 ранговое место среди других злокачественных опухолей. Высокий уровень заболеваемости на 100000 населения в том году был зарегистрирован в Северо-Казахстанской (41,5), Восточно-

Казахстанской (39,5), Павлодарской (41,5), Акмолинской (41,8), низкий – в Южно-Казахстанской (9,5), Жамбылской (15,3), Алматинской (17,2), Атырауской (19,5) областях.

Среди 3867 больных раком легкого удельный вес больных, диагностированных в I – II стадии составила 17,7%, IV – 22,8%, т.е. у подавляющего большинства больных (82,3%) рак легкого выявлен в распространенных стадиях опухолевого процесса. В связи с этим только 1627 (40,8%) больным проводилось специфическое противоопухолевое лечение в полном объеме, летальность на первом году с момента установления диагноза рака легкого составила 54% (Ж.А.Арзыкулов с соавторами, 2006 г.). Эти данные свидетельствуют о том, что состояние диагностики в РК находится в неудовлетворительном состоянии.

Возрастно-половые особенности. Практически во всех странах мира заболеваемость раком легкого у мужчин в 3-10 раз выше, чем у женщин, кроме женщин Маиори (Новая Зеландия), у которых самый высокий в мире стандартизованный показатель заболеваемости (72,9$^0/_{0000}$).

В Республике Казахстан в 2003 году среди первично зарегистрированных 4015 больных раком легкого мужчин было 3275, а женщин – 740, т.е. соотношение 4,4:1. Удельный вес рака легкого у мужчин в структуре онкологической заболеваемости составил 23,7% и занимал 1-е место, а у женщин – 4,9% (7-е место). Уровень заболеваемости повышается пропорционально возрасту. Особенно резкий рост наблюдается в возрастных группах старше 50-ти и 60-ти лет. У лиц в возрасте 50-59 лет заболеваемость в 4 раза, 60-69 лет в 8 раз выше, чем у лиц 40-49 летнего возраста. Раком легкого в 2,6 раза чаще болеют городские жители, чем сельские. Им чаще страдают злостные курильщики и люди, работающие и проживающие в экологически неблагоприятных районах с наличием респираторных производственных и бытовых вредностей, ионизирующей радиации.

9.3 Этиология рака легкого

К факторам, способствующим возникновению рака легкого относятся следующие экзогенные и эндогенный факторы:

1. Табакокурение. Экспериментальными, клинико-эпидемиологическими исследованиями убедительно доказана роль табачного дыма в развитии рака легкого, в составе которого имеются химические и физические канцерогенные факторы. По данным с. Harris (1977), основными веществами, обладающими канцерогенной активностью в табачном дыме, являются: 1) летучие вещества – диметилнитрозоамин, нитрозопиперидин; 2) взвешенные частицы – 3-4 бенз(а) пирен, бенз(а)антрацен, β-нафталамин, хризен. Определенную канцерогенную роль играет физическое состояние табачного дыма.

Табачный дым, многодисперсный аэрозоль с очень малым диаметром частиц (менее 1мкм) в суспензии, который с воздухом проникает в мелкие бронхи глубоко, вплоть до альвеол и происходит отложение частиц на стенках дыхательных путей. Другой отрицательной стороной употребления табака является содержание в нем радиоактивного изотопа полония – 210 с длительным периодом полураспада, который при курении переходит в табачный дым и долго задерживается в легочной ткани. В связи с этим человек, курящий длительное время, получает значительную дозу облучения, которая, действуя на ДНК хромосомного аппарата, в первую очередь – тканей лег-

ких, вызывает мутагенные изменения. Таким образом, синергизм действия химических и физических канцерогенных агентов в конечном счете создает реальную угрозу рака легких у курящих. Так, в результате проведения эпидемиологических исследований в США Fraumeni J., Blot W. (1986) установлено: 1) интенсивно курящие люди (более 20 сигарет в сутки) заболевают раком легкого в 20-25 раз чаще, чем некурящие; 2) чем раньше человек начинает курить, тем больше у него шансов заболеть раком легкого: если человек начал курить сигареты в 15 лет, шанс заболеть раком легкого повышается в 24 раза, если в 25 лет – только в 5 раз; 3) для некурящих заболеваемость раком легкого составляет $1{,}4^0/_{0000}$, для курящих до 10 сигарет – $13{,}5^0/_{0000}$, до 20-25 сигарет – $29{,}5^0/_{0000}$, свыше 40 сигарет – $47{,}4^0/_{0000}$; играют роль особенности фильтров и мундштуков, скорость горения табака, а также то, до конца ли выкуривается сигарета; 5) курение сигарет опаснее потребления других форм табачных изделий по двум причинам: во-первых, сгорание табака в сигарете происходит при более высокой температуре (750^0C), что обуславливает появление большого количества табачной смолы, состоящей из полициклических углеводородов, чем при сгорании табака в трубке или в сигаре ($250\text{-}300^0$); во-вторых, лица, курящие сигареты, более глубоко затягиваются дымом и в легкие попадает значительная доза канцерогенов.

2. Промышленно-климатические условия окружающей среды.

Комитетами экспертов ВОЗ по профилактике рака твердо установлено, что загрязнение атмосферного воздуха газо-аэрозольными канцерогенными веществами в сочетании с резким континентальным климатом является важным причинным фактором в возникновении рака легкого (J.Fraumeni, W.Blot, 1986).

Основными источниками загрязнения атмосферного воздуха являются:

- Промышленные предприятия (асбестовые, металлургические, коксо-химические, нефтеперерабатывающие, цементные и др.). В процессе добычи и переработки ископаемых руд угля, нефти и газа в воздух попадает огромное количество газо-аэрозольных соединений, содержащих полициклические углеводороды, двуокись серы и азота, окись углерода и железа, соединения хрома, мышьяка и его производные, диметилсульфат др. В эксперименте доказано их канцерогенное воздействие. Так, Л.Н.Пылеву и Л.М.Шабаду (1964) удалось вызвать бронхогенный рак легкого путем интратрахеального введения 3,4 бенз(а) пирена во взвеси с коллоидным раствором казеина с порошком туши. При этом казеин и тушь являлись адсорбентом, способствующим депонированию 3,4 бенз(а) пирена в легочной ткани.
- Автотранспорт, выделяющий вместе с выхлопными газами окись углерода, свинцовые альдегиды и бенз(а) пирена, концентрация которых повышается при плохой регулировке карбюратора и при увеличении пробега двигателя;
- Использование в отопительной системе органического топлива, в результате сжигания которого в атмосферу ежегодно поступают 5-6 млд/тонн техногенного углекислого газа (Л.А. Ильин, 1981);
- Аэрозольные ядохимикаты и химические минеральные удобрения в сельском хозяйстве.

Эти газо-аэрозольные соединения, попадая постоянно в течение длительного времени ингаляционным путем в органы дыхания, вызывают различные патологические изменения как в слизистой оболочке бронхов, так и в альвеолах, что в конечном счете приводит к развитию рака.

О прямой зависимости загрязнения внешней среды населенных мест от уровня развития промышленности и автотранспорта свидетельствует тот факт, что заболеваемость раком легкого городских жителей значительно выше, чем сельских, так как воздушный бассейн городов, особенно промышленных, загрязнен канцерогенными веществами в значительно большей степени, чем воздух сельской местности. Например, в г. Новокузнецке, в котором развита металлургическая промышленность, насыщенным автотранспортом, заболеваемость населения города раком легкого к 1978 году выросла на 44,5 раза по сравнению с 1946 годом (В.А. Виноградов с соавт., 1979). Такое огромное увеличение частоты рака легкого авторы связывают с высокой степенью загрязнения воздуха промышленной пылью и сажей, газообразными веществами.

3. Профессиональные вредности. Профессия людей, связанная с запыленностью и загазованностью атмосферного воздуха, имеет большое значение в возникновении предопухолевых и опухолевых заболеваний легких. Риск обычно повышается с увеличением стажа работы.

Профессиональный рак легкого у рудокопов описан еще Парацельсом и Агриколой в XVI веке. Значительное повышение заболеваемости раком легкого рабочих, связанных с добычей и переработкой урановой, хромовой руды и других цветных металлов. По данным Wagoner J.K. с соавт., 1965, у шахтеров урановых и фосфорных рудников рак легкого в 10 раз чаще наблюдается, чем у работников непромышленных предприятий. Высокий уровень заболеваемости рака легкого отмечается среди шахтеров и рабочих угольной, металлургической, асбестовой, газовой, резиново-каучуковой и текстильной промышленности, автотранспорта и автодорог.

Международное агентство ВОЗ по изучению рака в Лионе провело специальное исследование по идентификации веществ, канцерогенных для человека. Установлено влияние 32 химических веществ по возникновению рака легкого, из них наиболее опасными являются: асбест, мышьяк и его производные, сера и хром и их соединения, пары ртути, никель, горчичный газ, окись железа, полициклические ароматические углеводороды, ядохимикаты, радиоактивные элементы и др. (Konetzke G.W. et. al, 1984).

Канцерогенное влияние значительно усиливается при одновременном воздействии малых доз нескольких вредных веществ, особенно в сочетании с курением сигарет.

4. Ионизирующее излучение. Повышение радиоактивного фона среды обитания под воздействием различных причин может влиять на онкологическую заболеваемость, в частности, раком легкого. Развитие ядерной энергетики, военной промышленности, использования ядерного оружия и радиоактивных изотопов ионизирующего излучения в медицине и различных производственных процессах определенно влияет на уровень радиоактивного фона среды обитания человека. Фон создается космическим излучением, естественными радиоактивными веществами, содержащимися в теле человека, окружающих предметах быта и объектах окружающей среды. В среднем величина фонового облучения составляет примерно 100 мбэр в год (0,011 мбэр в час).

Чем выше доза фоновой радиации, тем короче латентный период развития рака. Анализ заболеваемости раком легкого у японцев после взрыва атомной бомбы в Хиросиме и Нагасаки в 1945 году показал, что при этом заболевании смертность лиц, облученных в дозе более 90 бэр, в 2,5 раза превысила ожидаемый уровень, латентный период составил в среднем 10-12 лет (Wolebo C.K. et. al, 1969).

О влиянии ионизирующей радиации в возникновении рака легкого свидетельствует высокий уровень заболеваемости у рабочих, добывающих и обрабатывающих урано-

вую руду. Следует отметить, что радиоактивные элементы содержатся в табаке (полоний – 210). На частицах табачных смол происходит их агрегация, поэтому облучение легких у курильщиков возрастает.

*5. **Хронические заболевания дыхательных путей.*** В этиологии рака до 70 годов прошлого столетия существовали две противоположные точки зрения: одни авторы считали, что решающую роль в генезе рака легкого играют канцерогенные агенты (Л.М.Шабад, П.П.Дикун и др.), другие же придавали значение воспалительным изменениям легочной ткани, например, хроническому обструктивному бронхиту, туберкулезу, пневмосклерозу, пневмокониозу (В.А.Добрынин, Ф.Г.Углов и др.), ибо эти заболевания встречаются у 70% больных раком легкого. В настоящее время обе высказанные концепции объединены и выглядят следующим образом: рак вызывают попадающие в легкие канцерогенные вещества, но их задержке в легочной ткани, их депонированию способствуют результаты воспаления и каниозы, в частности те изменения в легких, которые препятствуют физиологическому самоочищению легочной ткани и, наоборот, способствует адсорбции и задержке канцерогенных веществ, т.е. при хроническом воспалительном процессе происходят нарушения мерцательной функции эпителия, его метаплазия, рубцовые изменения в подлежащих тканях, которые нарушают перистальтику бронхов и эти изменения способствуют депонированию и кумуляции канцерогенных веществ в легочной ткани. Известно, что канцерогенные вещества во внешней среде находятся в адсорбированном состоянии на частицах пыли различного происхождения и на саже. Количество 3,4 бенз(а) пирена, находящегося на поверхности сажи, зависит от адсорбционных свойств носителя и величины частиц. Респираторных отделов бронхиального дерева сажа достигает с диаметром частиц менее 5 μ.

*6. **Генетическая предрасположенность.*** В эксперименте генетическими методами выведены породы мышей со стопроцентной заболеваемостью раком легкого. О роли генетического фактора у человека свидетельствует развитие рака у монозиготных близнецов (S.K.Joishy с соавт., 1977). Авторы отмечают, что вероятность возникновения рака легкого повышена среди семей, в которых рак легкого наблюдался у трех или более родственников.

9.4 Патогенез и прогрессия рака легкого

В патогенезе рака легкого большое значение имеет угнетение процессов самоочищения бронхов. Оно связано с функцией цилиндрического мерцательного эпителия, который выталкивает в сторону трахеи мельчайшие пылевые частицы с канцерогенными веществами. В норме этот процесс осуществляется перистальтикой мелких бронхов, отделением слизи и удалением вместе с ней попавших на слизистую оболочку вредных канцерогенных веществ.

Наличие хронического воспалительного процесса или его следствия в стенке бронха, с одной стороны, способствуют к депонированию и кумуляции канцерогенных веществ в легочной ткани, с другой стороны, к ухудшению процесса самоочищения легких. При длительно существующем хроническом воспалительном процессе сначала наступает перестройка эпителиального покрова бронха в виде появления плоскоклеточной метаплазии. Она выражается постепенной гибелью мерцательных клеток, исчезновением ресничек, обеспечивающих эвакуацию слизистого секрета, затем подвергаются метаплазии базальные или ростковые клетки, предназначенные для замещения поверхностных слоев

эпителия. Тем самым поверхностные клетки уплощаются, количество слоев клетки увеличивается, постепенно цилиндрический мерцательный эпителий превращается в многослойный плоский. Иногда на этом этапе процесс может быть еще обратим. При дальнейшем развитии воспалительного процесса под воздействием канцерогенных веществ появляются очаги атипической метаплазии, которые по степени выраженности подразделяются на слабую, среднюю и выраженную. При выраженных атипических метаплазиях эпителиального покрова значительные изменения претерпевают ткани в подлежащих слоях бронха. Так, может наступать атропия гладкой мускулатуры бронхов, замещение железистых компонентов фиброзной тканью, эластической соединительной ткани грубой волокнистой, происходит нарушение лимфов и кровообращения в результате запустевания лимфатических и кровеносных сосудов. Вследствие этих изменений выпадают два важнейших звена противоопухолевой защиты организма – экскреция и детоксикация канцерогенов. При дальнейшем развитии процесса появляются очаги прединвазивного рака, характеризующиеся атипией ядер, атипическими митозами во всех слоях эпителия.

Установлено, что самыми ранними стадиями морфогенеза рака, которые можно уловить доступными методами, являются атипичная метаплазия и пролиферация эпителия бронхов (дисплазия). Эти морфологические изменения обуславливает в известной степени нарушение физиологического самоочищения легких, способствует депонированию и кумуляции в легочной ткани канцерогенных веществ и в этом смысле может играть определенную роль в возникновении прединвазивного рака или carcinoma in situ. Прединвазивный рак макроскопически определяется обычно в виде локализованного утолщения слизистой оболочки, а иногда в виде плоских разрастаний (Woolner L. et. al, 1970).

На сегодняшний день неизвестно, сколько времени может существовать прединвазивный рак и насколько этап малигнизации обратим.

Рост и развитие опухоли – это количественный и качественный процесс. Для развития рака легкого от одной опухолевой клетки до опухоли диаметром 1 см необходимо 20 удвоений клеток, что будет составлять приблизительно 10^6 клеток (Hamm J., 1979).

Дальнейший рост опухоли – динамический процесс, который связан с цитокинетикой всей популяции клеток и адекватной диффузии питательных веществ, вывода катаболитов. Наиболее активная зона клеточного деления располагается на расстоянии пяти слоев клеток от сосудистой стенки, поэтому для продолжения роста опухоли необходима васкуляризация. Быстрый, экспоненциальный рост опухоли начинается только после появления в ней кровеносных сосудов. Считается, что метастазирование возможно только начиная с этой фазы развития опухоли. Злокачественный рост и инфильтрация происходит в первую очередь вдоль лимфатических и кровеносных сосудов. Дальнейший рост опухоли – динамический процесс, который связан с цитокинетикой всей популяции или их субпопуляций. Время удвоения клеток при раке легкого относительно постоянно, но варьирует в пределах от 17 до 590 дней. Такие различия в скорости роста связаны с гетерогенностью клонов опухоли и гистологической формы и степени морфологической дифференцировки опухоли, а также от защитных сил организма (Norton L., 1985). Максимальной скоростью роста обладает мелкоклеточный рак, время удвоения которого равно в среднем 33 дня. Метастазы его увеличиваются быстрее первичного очага. Узел эпидермоидного и железистого рака растет относительно медленно, поздно метастазирует. Время удвоения их превышает 150 и более дней, а у высокодифференцированных форм доходит от 400 до 590 дней. Клиническое распознавание рака легкого возможно

только в последней четверти периода биологического развития опухоли. Предполагается, что в 55% случаев рост опухоли до достижения диаметра 1 см продолжается более 7 лет, в 27% – более 14 лет (Hamm J., 1979).

Таким образом, с учетом описанного механизма развития рака легкого следует заключить, что для формирования группы повышенного риска возникновения рака крайне необходимо неоднократное цитологическое исследование мокроты на наличие клеток в состоянии выраженной дисплазии, а в случае обнаружения у пациента таких клеток, за ними вести неотступное динамическое наблюдение с применением современных методов исследования легких.

В заключение следует отметить, что наиболее полно изучен патогенез развития плоскоклеточного рака легкого, а других гистологических форм изучен недостаточно.

Shimosato J. 1980, Sato N. с соавт. 1982 считают, что мелкоклеточный рак легкого развивается из клеток Кульчицкого и из нейросекреторных клеток, а аденокарцинома периферической локализации из легочных рубцов, вокруг которых происходит разрастание гиперпластического эпителия, центральной локализации возникает при озлокачествлении аденом бронха.

9.5 Профилактика рака легкого

Для снижения заболеваемости и смертности от рака легкого крайне необходимо проведение целенаправленной профилактической работы, базирующейся на современных достижениях науки и практики.

Первичной или гигиенической профилактикой является система медицинских и государственных мероприятий, направленных на прекращение или резкое уменьшение воздействия на организм веществ и факторов, признанных в настоящее время канцерогенами. Рак легкого занимает особое место среди злокачественных опухолей, который так крепко связан с вредными воздействиями окружающей среды. Поэтому основным направлением в первичной профилактике являются мероприятия по охране внешней среды от загрязнения выбросами промышленных предприятий, автотранспорта, ТЭЦ, котельных, а также по борьбе с табакокурением. Ведущие онкологи и эпидемиологи мира считают, что путем проведения первичной профилактики можно предотвратить начало заболевания на более поздний срок у 80% больных раком легкого. Для этого есть реальные возможности при решении следующих проблем:

1) **борьба с загрязнением атмосферного воздуха выбросами промышленных предприятий,** для чего необходимыми профилактическими мероприятиями являются:

• Совершенствование технологических и производственных процессов путем: создания безотходной технологии, модернизации устаревших нагревательных установок, устранения и обезвреживания дымовых выбросов, внедрения новых производственно-технологических процессов, исключающих контакт рабочих с вредными веществами, перевода энергетических установок на газ, контроля за адекватной вентиляцией или увлажнением производственных помещений или площадок, уменьшения количества используемых в производстве полициклических ароматических углеводородов и других вредных органических соединений, сокращение рабочего времени при контакте человека с физическими и химическими канцерогенными веществами и т.д.;

• Создание вокруг промышленных предприятий, выделяющих вредные газоаэрозольные соединения в атмосферу, санитарно-защитную зону или вывод их в отдель-

ную промышленную зону, расположенных как можно дальше от жилых кварталов с учетом розы ветров;

2) борьба с загазованностью и запыленностью воздушной среды **выхлопными газами** автотранспорта осуществляются путем:

• оснащения автомобильных двигателей форкамерно-факельным зажиганием, которое значительно снижает выделение сажи, смолы, окиси углерода и свинцового альдегида при всех режимах работы;

• использования в качестве топлива газа, вместо бензина и мазута;

• изъятия из эксплуатации двигателей с большим износом вследствие длительного пробега;

• максимально возможного уменьшения потока машин на узких улицах, создавая магистрали без перекрестков или кольцевых движений;

• со стороны автопредприятий и ГАИ усиления контроля за исправностью двигателей с целью снижения дымности и токсичности выхлопных газов, широко применяя газоанализаторы в повседневной практике;

3) **борьба с табакокурением,** осуществляется путем проведения:

• широкой пропаганды сведений о вредных последствиях курения через телевидение, радиопередачи, популярные газеты;

• запретов на рекламу табачных изделий и на курение в общественных местах;

• снижения до минимума зольности сигарет и совершенствования сигаретных фильтров;

• снижения содержания смол и никотина в сигаретах, образующихся при сгорании табака;

• поощрения этапного роста цен на табачные изделия.

Следует особо отметить, что полный отказ от курения является оптимальным средством индивидуальной профилактики от рака легкого. Известный эпидемиолог Ravenholt R. (1984) считает, если бы население отказалось от сигарет, то можно было бы предотвратить помимо рака легкого, 25% случаев заболеваний сердца и 80% случаев хронического бронхита.

4) **химическая профилактика** рака легкого основана на применении агентов, предотвращающих малигнизацию предраковых заболеваний. Механизм их действия пока полностью не раскрыт. Эти вещества блокируют три звена канцерогенеза: обеспечивают частичную детоксикацию канцерогена до его действия на ДНК, нарушают механизм соединения канцерогена с ДНК, блокируют фазу промоции. Наибольший интерес в первичной профилактике рака легкого вызывает витамин А (ретинол или бета-каротин), эпидемиологическими методами установлено, что среди лиц с низким уровнем содержания витамина А в сыворотке крови заболеваемость раком легкого оказалась повышенной, а также выявлено заметное снижение содержания его у курильщиков по сравнению с некурящими. Доказано, что витамин А препятствует накоплению канцерогенов и уменьшает их токсическое воздействие на клетки, способствует восстановлению целостности эпителия дыхательных путей. Потребление богатой витаминами А пищи (морковь, рябина, петрушка, шиповник, сельдерей и др.) снижало заболеваемость в 2 раза (Pisani P. et. al, 1986).

Другие ингибиторы канцерогенеза, такие как витамины С и Е, селен, обладающие антиоксидантным действием на ткани, блокируют канцерогенное действие свободных радикалов. Имеются сообщения об их эффективной защите у курильщиков, однако, полной уверенности в их профилактическом действии в отношении рака легкого пока нет.

Вторичная или клиническая профилактика рака легкого направлена по специально организованной системе выявления и лечения фоновых и предраковых заболеваний. Границу между фоновыми и предраковыми заболеваниями в клинических условиях не всегда можно четко провести.

Понятие "фоновые заболевания" в определенной степени соответствует термину факультативный предрак, к которому относятся:

- хронический бронхит с дисплазией бронхиального эпителия I и II степени;
- хронические неспецифические заболевания легких (бронхоэктатическая болезнь, абсцессы, гангрены);
- диффузный или локализованный пневмосклероз или пневмофиброз, развившийся после плохо леченной пневмонии или туберкулеза легких;
- профессиональные заболевания легких (разновидности пневмокониоза-силикоз, антракоз, асбестоз и др.).

К облигатному предраку относятся:

- хронический часто рецидивирующий обструктивный бронхит с дисплазией бронхиального эпителия III степени;
- прединвазивный рак или carcinoma in situ, который является пограничной формой, не имеющий признаков инвазивного роста, но прорыв базальной мембраны опухолевыми клетками может наступить в любой момент.

Основной путь выявления вышеуказанных патологий легких – обследование практически всего взрослого населения. Однако диспансеризация и профилактические осмотры всех жителей практически и экономически нерациональна. В связи с этим среди населения определенных географических и промышленно-производственных районов выявляют группы повышенного риска – лиц, у которых в силу эндо- и экзогенных условий повышен риск заболевания раком легкого.

На протяжении многих лет больных, относящихся к группе риска по раку легкого, выявляли по обращаемости в поликлинику или во время проведения профилактических осмотров организованных групп населения, особенно в крупных промышленных предприятиях путем применения флюорографического исследования, поэтому подавляющее большинство населения, особенно пенсионеры, домохозяйки, заядлые курильщики, живущие в экологически неблагоприятных районах, оставались вне поле зрения. Ведь именно среди неорганизованной группы населения наибольший удельный вес старших возрастов, а также имеющие вредные привычки, где чаще всего встречаются предраковые заболевания и рак легкого.

В настоящее время наиболее эффективной формой организации выявления больных, относящихся к группе повышенного онкологического риска, и диспансеризации их является проведение усеченного скрининг-метода, состоящего из трех этапов:

I этап – формирование группы повышенного онкологического риска, которое осуществляется среди лиц старше 40 лет:

- длительное время работающих и живущих в условиях интенсивного загрязнения атмосферного воздуха промышленной пылью, газоаэрозольными химическими и физическими канцерогенными веществами и т.д.;
- перенесших и страдающих различными специфическими и неспецифическими заболеваниями легких.

Формирование группы риска осуществляется участковыми и цеховыми врачами на уровне врачебных амбулаторий, поликлиник и медсанчастей, применяя анкетно-опросный метод и флюорографическое исследование легких.

При составлении анкет следует учитывать следующие факторы риска по раку легкого:

А) наличие респираторных производственных и бытовых вредностей (загрязненность, загазованность и запыленность атмосферного воздуха на производстве и в районе проживания, длительность и частота курения);

Б) наличие в анамнезе фоновых и предраковых заболеваний (рецидивирующий бронхит, частые респираторные заболевания, хроническая пневмония, пневмокониоз, туберкулез легких в прошлом);

В) наличие сигнальных признаков рака легкого (неясный упорный кашель, прожилки крови в мокроте, кровохарканье, болевые ощущения в грудной клетке, субфебрильная температура по вечерам). Составленная анкета может быть составной частью медицинской карты или приложением к ней. Анкетированию подлежат:

- рабочие и служащие экологически неблагоприятных производств и учреждений (горнорудной, химической и нефтяной промышленности, металлургических и асбестовых заводов, холодильных цехов и др.), а также взрослое население, проживающее в районе вышеуказанных предприятий;
- работники авто- и железнодорожного транспорта (водители, слесари, машинисты, дорожные строители);
- лица, часто болеющие острыми респираторными заболеваниями легких;
- заядлые курильщики (более 20 сигарет в сутки);
- люди, страдающие ХНЗЛ, особенно с клинической картиной затяжной и рецидивирующей пневмонии, а также с остаточными изменениями в легких после перенесенных ранее заболеваний органов дыхания (пневмония, ограниченный пневмосклероз, пневмокониоз, туберкулез);
- люди, имеющие упорный кашель, наличие прожилок крови в мокроте, боли в грудной клетке.

После анкетирования на всех лиц, относящихся к группе риска, заводится картотека по участковому принципу и они направляются на флюорографическое исследование в условиях поликлиники, медсанчасти или флюорографические станции.

При осмотре флюорограмм легких, например, врач-рентгенолог может дать несколько вариантов заключения:

1. Патологических изменений в легких не выявлено.
2. Имеются участки локального пневмосклероза, перибронхиального уплотнения.
3. Неравномерное понижение пневматизации сегмента, доли или небольшого участка в прикорневой зоне за счет перибронхиальных и периваскулярных наложений, образующих хаотическое переплетение.
4. Увеличение размеров одного из корней легких, описанного в литературе как симптом “заходящего солнца”.
5. Гомогенное округлое образование с лучистым контуром.
6. Негомогенное округлое образование с лучистым контуром.
7. Очаги изменения в легких, которые расцениваются как одна из форм туберкулеза.

Всех лиц, у которых на флюорограммах выявлены те или иные изменения в легких и имеющих легочной анамнез, участковые или цеховые врачи направляют в консультативную онкопульмонологическую комиссию, которая решает вопросы применения конкретных методов уточняющей диагностики.

II этап – создание консультативных онкопульмонологических комиссий на базе крупных городских, областных поликлиник или диагностических центров, в

состав которых входят высококвалифицированные специалисты – пульмонолог, торакальный онколог, фтизиатр и рентгенолог, один из которых должен быть председателем или координатором работы.

В задачи комиссии входят:

- Повторная расшифровка данных флюорограммы;
- Назначения необходимых методов дообследования для верификации диагноза;
- Окончательно формировать группы повышенного онкологического риска, к которым относятся больные, страдающие хроническим часто рецидивирующим обструктивным бронхитом, хроническими неспецифическими заболеваниями легких, пневмокониозом, ограниченным пневмосклерозом и пневмофиброзом, туберкулезом легких;
- При подозрении на опухоль направляют больных в бронхо-торакальный центр, оснащенный современной рентгено-эндоскопо-анестезиологической аппаратурой, имеющий поблизости цитологическую и гистологическую лаборатории, укомплектованный квалифицированными специалистами;
- Незамедлительное направление выявленных больных в специализированные пульмонологические, фтизиатрические и онкологические учреждения, для чего комиссия должна обладать полномочием.

III этап – диспансеризация больных с фоновыми предраковыми заболеваниями легких, которая осуществляется участковыми или цеховыми врачами. Они должны поставить этих больных на диспансерный учет по 1 "б" клинической группе и проводить:

- Лечебно-оздоровительные мероприятия либо в условиях стационара, либо поликлиники;
- Меры по устранению факторов, способствующих усугублению клиники имеющегося фонового и предопухолевого заболевания;
- Больным с облигатными предраковыми заболеваниями легких не менее 2 раз в год проводить рентгенологическое, не реже одного раза в год эндоскопическое и 5-кратное исследование мокроты на наличие атипических клеток.

Следует считать правилом, что больным старше 40 лет без углубленного рентгенологического, бронхологического обследования, цитологического исследования мокроты на наличие атипических клеток совершенно недопустимо установление диагноза "хронический бронхит", "хроническая пневмония с пневмосклерозом", "туберкулема", т.к. эти заболевания могут быть "масками" опухолевого процесса. В связи с этим будет тактически правильным, если таких больных направить в специализированный онкологический диспансер, минуя все промежуточные инстанции, где нередко затрачивается много времени на обследование.

9.6 Патологическая анатомия рака легкого

Локализация. Рак легкого развивается из метаплазированного эпителия слизистой бронхов и бронхиальных желез, а также из альвеол и альвеолярных ходов. Он примерно с одинаковой частотой возникает в правом и левом легком. Если опухоль развивается из главного, промежуточного, долевого и сегментарного бронхов, то их называют центральным раком, если из субсегментарных бронхов, бронхиол и альвеол – периферическим. Соотношение центрального и периферического рака составляет 2:1. Опухоль чаще локализуется в верхних долях обеих легких, чаще в переднем, т.е. третьем сегменте. В нижней доле – чаще в верхушечном (шестом) сегменте.

Формы роста. По форме роста центральный рак подразделяют на ряд подтипов в зависимости от особенностей распространения. Макроскопическая картина опухоли чрезвычайно разнообразна.

Центральный рак растет преимущественно в просвет бронха (эндобронхиальный тип роста) или вне просвета бронха (перибронхиальный тип роста), а в реальных клинических условиях описанные типы роста чаще всего сочетаются.

Эндобронхиальный рак распространяется в стенке бронха, деформируя его просвет. Опухоль инфильтрирует все слои стенки и распространяется вдоль оси бронха в сторону устья. Поверхность ее неровная, белесоватая или розовая, зернистая, легко кровоточащая при травматизации.

Перибронхиальный рак формирует узел без четких границ, иногда покрыт отечной слизистой оболочкой с изъязвлениями и эрозиями. Отмечается регидность и деформация стенки. Просвет бронха неравномерно сужен. Опухоль муфтообразно распространяется по наружной поверхности бронхиального дерева без прорастания в окружающую паренхиму, образуя либо узел, либо разветвленный футляр.

Периферический рак располагается в податливой легочной ткани. В ранней стадии растет относительно равномерно во все стороны и представляет собой округлое или овальное образование с неровными дольчатыми или лучистыми контурами (шаровидная форма). В поздних стадиях, когда диаметр опухоли достигает больших размеров (более 4-5 см) в центре бывшей шаровидной опухоли происходит некроз и лизис опухолевых масс в зоне наихудшего кровоснабжения с образованием полости (полостная или пневмониоподобная форма). В последующем такая опухоль, прорастая в крупные бронхи, централизуется, и полость дренизируется в просвет крупных бронхов.

В 1957 году А.И. Савицкий предложил следующую клинико-анатомическую классификацию рака легкого, которая широко используется в клинической практике.

А. Центральный рак: 1. Эндобронхиальный;
2. Перебронхиально-узловой;
3. Перебронхиально-разветвленный.

Б. Периферический рак: 1. Шаровидный;
2. Пневмониеподобный;
3. Рак верхушки легкого (Пенкоста).

В. Атипические формы: (в зависимости от особенностей метастазирования, т.е. когда вся клиническая картина обусловлена местом локализации отдаленных метастазов рака легкого, а первичный очаг в легком либо доступными диагностическими методами не удается выявить).

Разновидностями атипических форм рака легкого являются:

- медиастинальная форма, которая характеризуется метастазами в лимфатических узлах средостения при невыявленном первичном очаге. В таких случаях лимфогенные метастазы растут значительно быстрее первичной опухоли. Чаще всего это бывает при мелкоклеточном раке легкого;
- милиарный карциноматоз – это двусторонний первично-множественный рак легких. Легочная ткань обычно инфильтрирована узлами различных размеров. Искать среди них первичные или вторичные очаги поражения бессмысленно;
- раньше к атипическим формам относили костную, мозговую, печеночную формы рака легкого в зависимости от выявленных метастазов в отдаленных органах при бессимптомном первичном очаге. Эти формы в практике крайне редко встречаются.

Гистиологическая классификация рака легкого

От гистиологической структуры опухоли зависят темпы роста, степень инвазивности и склонность к метастазированию, а также в значительной степени определяется и прогноз.

В 1981 году опубликована Международная гистологическая классификация рака легкого, в которой типы и виды рака легкого не отражают особенностей биологического "поведения" опухоли, степени морфологической дифференцировки опухоли, поэтому она не может удовлетворить клиницистов (Smidt R., 1984).

В настоящее время на территории СНГ широко применяемой гистологической классификацией является классификация, разработанная академиком АМН СССР Н.А.Краевским и его сотрудниками (1982). Согласно этой гистологической классификации при раке легкого различают следующие типы:

1. Плоскоклеточной (эпидермоидный) рак, который развивается из покровного эпителия слизистой оболочки бронхов:

а) высокодифференцированный (плоскоклеточный рак с ороговением);

б) умереннодифференцированный (плоскоклеточный рак без ороговения);

в) низкодифференцированный.

2. Аденокарцинома (железистый рак), которая развивается из эпителия бронхиальных желез:

а) высокодифференцированная (папиллярная, ацинозная);

б) умереннодифференцированная (железисто-солидная);

в) низкодифференцированная (солидный рак с образованием слизи);

г) бронхо-альвеолярная ("аденоматоз").

3. Мелкоклеточный рак, где опухоль состоит из одних мелких клеток, тканевую структуру происхождения определить не удается:

а) веретеноклеточный;

б) овсяноклеточный;

в) лимфоцитоподобный;

г) плеоморфный.

4. Крупноклеточный рак:

а) гигантоклеточный;

б) светлоклеточный.

5. Смешанный рак (плоскоклеточный и аденокарцинома, аденокарцинома и мелкоклеточный рак и т.д.).

Из перечисленных первые четыре гистологических типа составляют около 90% всех случаев злокачественных опухолей легкого. Остальные разновидности составляют смешанные формы рака, карциноиды и саркомы.

Значимость этой классификации заключается в достаточно четком определении критериев каждого типа и подтипа рака в зависимости от степени анаплазированности, что позволяет в практике определить темпы роста и особенности метастазирования, выбора метода лечения. Так, дифференцированные формы плоскоклеточного и железистого рака растут относительно медленно (время удвоения опухоли от 400 до 590 дней), тогда как низкодифференцированные их формы более быстро растут (время удвоения опухоли от 90 до 110 дней). Самой прогностически неблагоприятной является мелкоклеточный рак, который очень быстро растет, рано и бурно метастазирует (время удвоения опухоли 33-50 дней). Высокодифференцированные формы рака

обладают радио- и химиорезистентностью, поэтому основным методом лечения их является хирургическое или комбинированное, а низкодифференцированные и мелкоклеточные формы значительно чувствительнее к радио- и химиотерапии, более эффективным методом лечения является комплексный.

9.7 Пути метастазирования

Рак легкого метастазирует лимфогенным и гематогенным путями. Доказано, что лимфатическая система легких образует своеобразную кавернозную систему, состоящую из множества поверхностных и глубоких мелких лимфатических сосудов. Поверхностные и глубокие лимфатические узлы, анастомозируясь между собой в развилке субсегментарных, сегментарных, долевых и главных бронхов, образуют множества лимфатических узлов. Движение лимфы по лимфатическим сосудам происходит за счет массирующего эффекта при раздувании и спадении легочной ткани во время вдоха и выдоха, а также за счет пульсации сердца и сосудов, движении грудной стенки и диафрагмы.

Инвазивный рост опухоли сопровождается распространением злокачественных клеток по лимфатическим путям. Лимфатические узлы являются механическими и барьерными фильтрами. Лимфогенное распространение клеток опухоли зависит от противоопухолевой активности регионарных барьеров, т.е. лимфоидной ткани в лимфатических узлах. Последовательность поражения различных групп лимфатических узлов метастазами зависит от места локализации первичной опухоли. При периферическом раке метастазами поражаются интрапульмональные, при центральном – бронхопульмональные, трахеобронхиальные, паратрахеальные лимфатические узлы. Хотя последовательность метастазирования от периферии к корню и средостения в большинстве случаев сохраняется, но пути лимфооттока имеют бесконечное число вариантов и индивидуальных особенностей, не позволяющих предсказать границы поражения метастазами лимфатической системы. Иногда, опухолевые клетки, минуя ближайшие узлы, поражают последующие и отдаленные лимфатические узлы.

Отдаленные лимфогенные метастазы локализуются в надключичных, изредка – в подмышечных лимфатических узлах. При прорастании опухоли в грудную стенку клетки опухоли распространяются по лимфатическим сосудам параллельно межреберным венам. На уровне заднего отрезка IV ребра лимфа дренируется в нисходящем направлении косо вниз к цистерне грудного протока ниже диафрагмы. При прорастании диафрагмы с богатой сетью кровеносных и лимфатических сосудов элементы опухоли быстро распространяются по забрюшинному пространству и в печени.

Имплантационные метастазы часто бывают в висцеральной или париетальной плевре, которые проявляются геморрагическим карциноматозным плевритом. Метастазы в отдаленные органы возникают преимущественно **гематогенным** путем, что в значительной мере связано с богатейшей васкуляризацией легочной ткани и оттоком крови в большой круг кровообращения минуя биологические фильтры (легкое, печень). В первую очередь поражаются органы, имеющие богатое кровоснабжение: головной мозг, кости, почки, надпочечники, печень. В головном мозгу метастазами чаще поражаются лобные и затылочные отделы. Они вызывают повышение внутричерепного давления с постоянной локализованной головной болью, наличием застойного диска зрительного нерва, реже – нарушением

координации движения, эпилептические припадки. Костные метастазы чаще локализуются в позвоночнике, костях таза, трубчатых костях (плечо, бедро), где часто наблюдаются патологические переломы. Метастазы в почках, надпочечниках, печени часто клинически не проявляются, в большинстве случаев они являются секционной находкой.

9.8 Международная классификация рака легкого по системе TNM (1986)

Исходная распространенность рака легкого является наиболее надежным фактором прогноза. Без точного определения границ распространения опухоли невозможно осуществить выбор метода лечения.

За последние 30 лет в разных странах мира опубликовано более 40 работ по улучшению классификации стадии распространения рака легкого по системе TNM. Окончательный вариант утвержден Международным противораковым союзом в Стокгольме и рекомендован для широкого применения в 1986 году.

Согласно этой классификации:

T – первичная опухоль:

Tis – карцинома in situ

T_1 – опухоль 3 см или меньше в максимальном измерении, окруженная легочный тканью или висцеральной плеврой, без признаков инвазии проксимальнее долевого бронха при бронхоскопии или небольшая опухоль с поверхностным распространением в пределах стенки долевых и главных бронхов;

T_2 – опухоль более 3 см в наибольшем измерении или опухоль любого размера, вызывающая ателектаз или обструктивный бронхит, распространяющаяся на область корня. По данным бронхоскопии проксимальный край опухоли располагается на 2 см дистальнее корины;

T_3 – опухоль любого размера, которая прорастает непосредственно в какой-либо из органов: грудную стенку, диафрагму, медиастинальную плевру или перикард, но без поражения сердца, аорту, трахеи, пищевод или тело позвонков, или опухоль распространяющаяся на главный бронх на 2 см проксимальнее корины без ее инфильтрации;

T_4 – опухоль любого размера с поражением средостения, сердца, крупных сосудов, трахеи, пищевода или корины бифуркации или наличие метастатического геморрагического экссудата. Сателлитный узел (узлы) в доле, содержащей первичную опухоль.

N – регионарные лимфоузлы:

N_1 – метастазы в бронхопульмональных лимфоузлах;

N_2 – метастазы в трахеобронхиальных и бифуркационных лимфоузлах;

N_3 – метастазы в паратрахеальных, паракардиальных, средостенных, лимфатических узлах.

M – отдаленные метастазы:

M_{1a} – метастатический плеврит;

$M_{1б}$ – метастазы в надключичных лимфоузлах;

M_{1c} – метастазы в отдаленных органах (печень, мозг, кость и др.).

Дробление цифр в отношении наличия метастазов в регионарных лимфатических узлах, а также в отдаленных органах детально характеризует истинную распространен-

ность опухолевого процесса. Однако следует отметить, что определение всех символов TNM до лечения является ориентировочным, так как на основании данных клинического, рентгено-эндоскопического и других методов исследования точно установить распространенность опухолевого процесса не удается, особенно наличие метастазов в регионарных лимфатических узлах. Истинную картину метастазирования рака легкого в разные группы внутригрудных лимфоузлов можно установить только после торакотомии, медиастинотомии и гистологического исследования увеличенных лимфатических узлов.

G степень дифференцировки опухоли (гистологические градации):

G_1 – высокодифференцированный железистый или плоскоклеточный рак;

G_2 – умереннодифференцированный железистый или плоскоклеточный рак;

G_3 – низкодифференцированные формы железистого и плоскоклеточного рака, а также недифференцированный рак (мелкоклеточный, крупноклеточный, светлоклеточный).

Группировка по стадиям:

0 стадия – Tis – карцинома in situ;

I стадия – $T_1 N_0 M_0$;

II "а" стадия – $T_2 N_0 M_0$;

II "б" стадия – $T_1 N_1 M_0$, $T_2 N_1 M_0$;

III "а" стадия – $T_3 N_0 M_0$;

III "б" стадия – $T_3 N_{1-3} M_0$, $T_{1-2} N_{2-3} M_0$;

IV "а" – $T_4 N_0 M_0$;

IV "б" – $T_4 N_{1-3} M_0$, $T_{1-4} N_{0-3} M_{1\ а,б,с}$.

Данная Международная классификация распространения рака легкого по системе TNM удобна не только для выбора того или иного метода лечения, но и при анализе отдаленных результатов его.

9.9 Клиническая картина рака легкого

Клиническая картина рака легкого сложна и многообразна. Она обусловлена местом исходной локализации опухоли. Каждая клинико-анатомическая форма характеризуется свойственным ей синдромом и играет роль как бы отдельного заболевания.

В целом симптомы рака легкого делятся на три группы:

1. Первичные или местные симптомы (кашель, прожилки крови в мокроте, кровохарканье, боли в грудной клетке, температура, одышка) обусловлены ростом первичного узла опухоли;

2. Внелегочные торакальные симптомы обусловлены прорастанием опухоли в соседние органы и регионарным метастазированием (охриплость, агония, синдром "верхней полой вены", дисфагия), а также вторичные боли в груди и одышка, которые обусловлены прорастанием грудной стенки органов средостения, наличием жидкости в плевральной полости;

3. Внеторакальные симптомы, которые от патогенеза делятся на следующие подгруппы:

- вызванные отдаленным метастазированием (головная боль, гемиплегия, боли в костях, рост вторичных объемных образований);
- связанные с взаимодействием опухоль – организм (общая слабость, утомляемость, снижение трудоспособности, снижение аппетита и т.д.), т.е. то, что А.Н.Савицкий определял как "синдром малых признаков";

• паранеопластические синдромы, связанные с гормональной и метаболической активностью опухоли (полиартриты, нервно-мышечные расстройства, гинекомастия, легочная остеохондропатия).

Сам по себе ни один из этих симптомов не является патогномичным, но при анализе последовательности их появления и учете наличия в анамнезе жизни эколого-бытовых вредностей каждый симптом может быть решающим в диагностической цепи и определит судьбу больного.

Для детального ознакомления со всем разнообразием необходимо рассмотреть клиническую картину рака легкого в зависимости от локализации и клинико-анатомической формы роста.

Клиника центрального рака легкого

Для центрального рака легкого характерными симптомами являются: кашель несколько позднее кровохарканье, одышка, повышение температуры тела, боли в грудной клетке. Степень выраженности каждого из этих симптомов определяется, с одной стороны, калибром пораженного бронха, с другой стороны, формой роста опухоли.

При **эндобронхиальной форме** опухоль растет из стенки бронха в его просвет в виде папиллом или дольчатых узлов, при которой первым характерным симптомом является кашель. Кашель может быть сухим, вначале переходящим, затем постоянным, доходя до надсадного. Характерно, что кашель, появившийся на почве опухоли, уже не проходит, а продолжается, меняя свой характер. По мере роста опухоль постепенно суживает просвет бронха и, наконец, закупоривает его полностью. Закупорка просвета бронха опухолью приводит к развитию обтурационной пневмонии и ателектазу соответствующего участка (сегменты, доли, всего легкого). Для обтурационной пневмонии характерно острое начало – озноб, повышение температуры до 38-39^{0}С, появление слабости, потливости, кашля, болей в груди, т.е., симптомов, характерных для гриппа или обычной острой пневмонии.

Усиление кашля приводит к повышению внутрибронхиального давления, в результате чего постепенно начинается мацерация и деструкция эндобронхиально растущей опухоли, приводящей к появлению сначала прожилок крови в мокроте, затем кровохарканья в виде “малинового желе”.

В подобных случаях всем больным обычно назначают противовоспалительное лечение по поводу острой пневмонии. Интенсивная антибактериальная терапия в большинстве случаев заканчивается “выздоровлением” больного. Однако это кажущееся “выздоровление” оказывается обманчивым, так как через некоторое время пневмония повторяется и в дальнейшем становится рецидивирующей. В этой связи следует отметить, что рецидивирующая пневмония всегда подозрительна на наличие в ее основе эндобронхиально растущей опухоли, особенно у длительно и интенсивно курящих людей.

При экзобронхиальном (перибронхиально узловой и перибронхиально-разветвленный) росте опухоли клиническая картина представляется в значительной мере отличной от только что изложенной. Поскольку рост опухоли при этих формах имеет экзобронхиальный характер, направленный не в просвет пораженного бронха, а перибронхиально, то основные начальные симптомы – кашель, кровохарканье, температура, одышка по понятным причинам выражены менее ярко, так как просвет пораженного опухолью бронха долго остается проходимым, рельеф слизистой оболочки ненарушен-

ным. При этом опухоль муфтоообразно, охватывая бронх со всех сторон, сдавливает его, постепенно сужая просвет. Одновременно вовлекаются в процесс лимфатические и кровеносные сосуды, лимфатические узлы и нервы, это приводит к возникновению болей в соответствующей половине грудной клетки. У таких больных клиническая картина развивается постепенно по типу клиники хронической интерсцитиальной пневмонии (появление болей в груди, кашля, субфебрильной температуры, немотивированной общей слабости, недомогания, снижение трудоспособности). Обычно больные связывают эти явления с каким-либо экзогенным фактором, чаще всего переохлаждением. Предпринимаемое противовоспалительное лечение довольно скоро, обычно даже в течение нескольких дней, снимает клинические симптомы заболевания и тем самым закрепляет ошибочный диагноз воспалительной природы его. Однако через более или менее короткий промежуток времени развивается повторная аналогичная клиника болезни. Часто таких больных направляют в тубдиспансер. И только после того, как всестороннее обследование больного фтизиатром позволит отвергнуть диагноз специфической природы поражения, впервые возникает предположение о раке легкого и больной направляется в онкологическое учреждение.

Следует отметить, что по мере роста опухоли и прогрессирующего сдавления просвета бронха в конечном итоге приводит к полному поражению либо сегментарного, либо долевого, либо главного бронхов и выключению из акта дыхания вентилируемого им участка легкого.

Таким образом, при перибронхиально растущей опухоли кровохарканье, ателектаз могут не быть или наступают исключительно поздно, зачастую у таких больных к моменту установления диагноза опухолевый процесс бывает уже запущенным.

Клиника периферического рака легкого

Наиболее частой формой периферического рака является круглая шаровидная опухоль, которая развиваясь в периферической, немой зоне легкого, вдали от крупных бронхов, и не вызывая заметной реакции легочной ткани, опухоль подолгу не дает никаких клинических симптомов и как правило, распознается сравнительно поздно. Совсем нередки случаи, когда опухоль, достигшую уже значительных размеров, выявляют лишь при случайном рентгенологическом исследовании грудной клетки.

Первые клинические симптомы при периферическом раке легкого выявляются лишь тогда, когда опухоль начинает срастаться с соседними анатомическими структурами. В этих случаях наиболее постоянным симптомом является боль в груди, на стороне поражения, обусловленной прорастанием в висцеральную и париетальную плевру, грудную стенку. Боль может быть тупой и острой, в отличие от плеврита не усиливается при дыхании. Локализация боли соответствует расположению опухоли. При распространении опухоли по плевре наряду с болями чаще наблюдается образование выпота, обычно геморрагического характера. По мере увеличения объема выпота появляется одышка. Кашля и кровохарканья при периферическом шаровидном раке не бывает. Более редкой формой периферического рака является **пневмониеподобная (полостная) форма.** Она характеризуется инфильтративным типом опухолевого узла, захватывающего нередко целую долю легкого в результате слияния множества опухолевых очагов в единый опухолевый инфильтрат. По рентгенологической и клинической картине эта форма долгое время отличима от крупозной (лобарной) пневмонии. Она развивается в результате продолжающегося роста круглого (шаровидного) рака, когда его диа-

метр достигает от 6 до 10 см. При таком размере опухоли в центре опухоли, т.е. в аноксической зоне, из-за плохого кровоснабжения наступает некроз и лизис опухолевых масс, продукты распада всасываются в кровь, вызывая пирогенную реакцию, которая проявляется повышением температуры тела. В последующем в зоне лизированной массы опухоли образуется полость, которая дренируется в просвет крупного бронха. При этом несколько снижается температура, но усиливается кашель с сукровичной мокротой, даже кровохарканье, напоминая картину центрального эндобронхиального рака или абсцесса легкого.

Не менее своеобразна третья, еще более редкая форма периферического рака – **рак легочной верхушки с синдромом Пенкоста,** клиническая картина ярко выражена. В современном понимании – это субплевральный рак I сегмента легкого, прорастающий в грудную стенку, плечевое сплетение, иногда с разрушением I-II ребра, ключицы, симптоматическую цепочку между I-II грудными позвонками, внедряясь в центральный канал спинного мозга. Первое полное описание клинического синдрома в зависимости места прорастания опухоли принадлежит H.K.Pancost (1924). Так, в случае прорастания опухоли над куполом плевры в плечевое сплетение сначала появляются боли в надключичной области, затем плечевого сустава и плеча, движения конечности усиливают болевые ощущения, в последующем постепенно происходит атрофия мышц дистальных отделов верхней конечности. Поражение опухолью симпатического нерва сопровождается появлением триады Горнера Бернара: сужением зрачка и глазной щели, западением глазного яблока (миоз, птоз, энофтальм). При прорастании опухоли в надкостницу и кости I-II ребра и ключицы отмечаются боли в этих областях, иногда наблюдается патологический перелом последней.

Клиника атипичных форм рака легкого

В эту многообразную по клиническим проявлениям группу рака легкого относятся редкие случаи "маленького" периферического рака легкого, проявляющего себя не легочным симптомами, а первые симптомы обусловлены отдаленными метастазами в кости, головной мозг, печень, лимфатические узлы средостения и т.д., т.е. при полном отсутствии признаков поражения самих легких. Так, например, медиастинальная форма рака легкого первоначально не имеет четкую клиническую симптоматику и чаще всего проявляется внеторакальными признаками (слабость, головная боль при кашле, головокружение, одышка, чувство стеснения за грудиной, они резко выражены при наклоне больного вперед или при вставании с постели). Эти симптомы обусловлены постепенным сдавлением органов формирующимися конгломератами метастатических лимфоузлов. При преимущественно левостороннем поражении лимфатических узлов средостения за счет вовлечения в конгломерат узлов возвратного (гортанного) нерва появляется охриплость голоса вплоть до афонии, при правостороннем – синдром сдавления верхней полой вены: отечность лица, шеи и верхних конечностей, больные замечают, что стали тесны воротничок рубашки и ремешок наручных часов, быстро присоединяются симптомы повышения внутричерепного давления (головная боль, головокружение, обморок, нарушение зрительной функции, тошнота). В последующем появляются цианоз верхней половины туловища, расширения яремной вены, сеть подкожных венозных сосудов грудной стенки. У таких больных при рентгенологическом исследовании выявляется одностороннее расширение тени средостения с полициклическим контуром.

Канцероматоз легких проявляется наличием множества мелких опухолевых узлов в легочной паренхиме. Клиническая картина неопределенна. Преобладают внеторакальные симптомы (общая слабость, недомогание, неопределенные боли в груди различной локализации, кашель). Процесс быстро прогрессирует. В дальнейшем присоединяется одышка, в редких случаях бронхорея. Диагностика затруднена, рентгенологическая картина иногда напоминает саркаидоз Бенье-Бека, который является системным заболеванием с развитием рассеянных очагов гранулематозного воспаления. Клиническая картина его также неопределенна, но течение болезни медленнее. Диагноз того и этого заболевания устанавливается гистологическим исследованием биоптата, взятого путем торакоскопии.

Мозговая форма развивается при поражении головного мозга метастазами рака легкого, при которой появляется неврологическая симптоматика: головная боль распирающего характера, усиливающаяся при перемене положения головы, иногда сопровождается рвотой. Для локализации метастаза в лобной доли мозга характерны психомоторные нарушения, в височной доли – эпилептические припадки, в области мозжечка – головокружения и нарушение походки. Диффузное метастазирование в оболочки головного мозга проявляется менингиальной симптоматикой. При наличии метастаза в костях наблюдают изолированные боли в пораженной части. Иногда первым и единственным симптомом рака легкого может быть патологический перелом, который больные связывают с незначительной травмой.

Паранеопластическими синдромами обозначают симтомокомплексы, обусловленные опосредованным (гуморальными и др.) влиянием опухоли на обмен веществ, механизмы иммунности, эндокринным органам. Самыми известными паранеопластическими синдромами при раке легкого являются деформация пальцев в виде "барабанных палочек" и гипертрофическая остеоартропатия (синдром Мари-Брамберга), которые часто сочетаются с плоскоклеточным и бронхиоальвеолярным раком. Деформация пальцев происходит вследствие гиперемии фаланг с гипертрофией кости и мягких тканей, ногтевые пластинки в виде часовых стекол. Гипетрофической остеоартропатией чаще поражаются голеностопные и лучезапястные суставы, при этом контур сустава становится сглаженным, отмечается отечность мягких тканей в области мыщелков, атрофия кожи. Такие изменения связывают с повышением концентрации соматотропного и гонадотропного гормонов в сыворотке крови, рефлекторным воздействием через блуждающий нерв, что связано секрецией опухолью АКТГ – подобного вещества (Matucci C.M. et. al, 1985). При раке легкого развиваются различные синдромы со стороны кожи, эндокринной, иммунологической системы.

9.10 Диагностика рака легкого

Особенности анамнеза болезни. Для постановки диагноза рака легкого анамнез имеет очень большое значение, поэтому к его сбору надо подходить с особой тщательностью. Учитывая клинические симптомы, описанные выше, необходимо выявить при расспросе: наличие кашля, изменение его характера, появление мокроты, вид ее и т.д. Часто в анамнезе может быть отмечено повышение температуры, боли в груди. При расспросе надо учитывать длительность заболевания, обращая внимание на то, что не было ли у больного заболевания в **легких** (туберкулез, пневмония, хронический нагноительный процесс) несколько лет назад. При этом су-

щественное значение для диагноза рака легкого имеет указание на повторные "пневмонии", "гриппозные" состояния, хронический обструктивный бронхит, между тем такие лица старше 40 лет всегда должны привлекать внимание клинициста. Важно установить стаж и интенсивность курения, наличие профессиональных вредностей как по работе, так и в жилищно-бытовых условиях. Существенную помощь в диагностике рака легкого оказывает знание следующих "сигналов тревоги":

- Стойкий мучительный кашель, сухой или с мокротой, продолжительностью более 3 недель;
- Повторные респираторные заболевания, протекающие с кашлем и повышением температуры тела;
- Повторяющиеся или однократные появления прожилок в крови, в мокроте или кровохарканье;
- Стойкая нерезкая боль в грудной клетке;
- Длительный субфебрилитет, оставшийся после перенесенного острого респираторного заболевания.

Перечисленные признаки, кроме рака, встречаются при хронических воспалительных процессах, туберкулезе и других заболеваниях легких и бронхов.

Таким образом, наличие в анамнезе длительного сухого или с мокротой кашля, повторные повышения температуры, повторные пневмонии в одном и том же легком, прожилки крови в мокроте у нетуберкулезного больного должны сразу натолкнуть врача на мысль о возможности наличия у больного рака легкого.

Общее клиническое обследование

Наружный осмотр. В начальной стадии заболевания наружный осмотр больного раком легкого обычно не выявляет каких-либо существенных данных. Только в более поздних стадиях болезни определяется ряд симптомов, имеющих известное значение для распознавания:

А) бледность кожных покровов, желтоватый цвет лица, усталый вид, обусловленные анемизацией больного;

Б) одностороннее западение над и подключичных областей в результате опухолевого ателектаза пораженного отдела легкого, обуславливающее некоторую ассиметрию грудной клетки и заметное отставание одной половины ее при дыхании;

В) втяжение межреберных промежутков;

Г) "симптом лопатки", описанный Я.Г. Диллоном, – больше чем на здоровой стороне, выстояние ее и заметное отставание при дыхании, указывающее на нестойкое уменьшение дыхательной экскурсии легкого;

Д) некоторое выступление того или иного отдела грудной клетки со сглаживанием межреберных промежутков, указывающего на наличие выпота в плевральной полости.

У некоторых больных могут быть кожные проявления рака легкого, выражающиеся сильным кожным зудом или возникновением дерматита на любом участке тела. Подобные симптомы являются следствием неспецифического токсического или аллергического действия опухоли. Интересно отметить, что при удалении опухоли легкого исчезают и кожные симптомы, а их повторное появление говорит о возникновении рецидива опухоли.

При осмотре следует обратить внимание на концы пальцев рук и ног, где может наблюдаться утолщение. В отличие от "барабанных палочек", развивающихся постепенно и довольно длительно при хронических заболеваниях легких, печени, серд-

ца, остеоартропатические изменения при раке легкого формируются быстро. Однако они могут и быстро исчезнуть после извлечения опухоли.

Таким образом, чем более запущенной формой рака легкого страдает больной, тем больше изменений можно обнаружить при его тщательном наружном осмотре.

Физикальное исследование грудной клетки

Пальпация. На стороне поражения опухолью голосовое дрожание часто уменьшается, чем на здоровом легком. При запущенных стадиях, когда имеет место переход опухоли на грудную стенку, может наблюдаться повышенная чувствительность межреберных промежутков. Чрезвычайно важно пальпацией определить наличие надключичных и подмышечных лимфоузлов. Иногда увеличенные надключичные лимфоузлы являются первым клиническим проявлением рака легкого.

Перкуссия. В начальных стадиях заболевания никаких изменений при перкуссии грудной клетки выявить не удается. Только когда опухоль вызывает ателектаз более или менее крупного отдела легких, перкуссия выявляет обычно притупление или массивную тупость в границах опухоли или ателектаза. При неполной закупорке просвета крупных бронхов может иметь место парциальная эмфизема, которая выявляется перкуссией. Перкуторно определяется граница плеврального выпота.

Аускультация. В начальной стадии заболевания наблюдается нормальное везикулярное дыхание. По мере роста опухоли с наступлением ателектаза определяется сначала ослабленное дыхание и необильные крупно- и мелко-пузырчатые влажные хрипы или крепитация, затем отсутствие дыхательных и голосовых шумов в зоне ателектазированного участка легкого.

В ранних стадиях центрального рака легкого иногда можно прослушать характерное свистящее дыхание, на которое указывают сами больные. При периферическом раке результаты аускультации могут помочь только в определении фона (хронический бронхит, эмфизема), на котором возник рак.

В любом случае не следует пренебрегать простыми методами исследования легких, какими являются пальпация, перкуссия и аускультация.

Специальные методы исследования

1. Лабораторные исследования. Со стороны морфологического состава периферической крови при раке легкого наблюдается не резко выраженная анемия, умеренный лейкоцитоз со сдвигом влево, ускоренная СОЭ. Известно, что при росте и прогрессировании злокачественных опухолей имеет место гипофункция ретикулоэндотелиальной системы и резкое понижение функции селезенки, вследствие чего разрушение тромбоцитов в селезенке уменьшается и число их в периферической крови увеличивается. Исходя из этой предпосылки, ученица известного ученого Ф.Г.Углова Н.Г.Панкратова (1957) исследовала роль количества тромбоцитов и тромбоцитарной формулы в дифференциальной диагностике рака и нагноительных процессов в легком и установила, что из всех элементов крови тромбоциты являются наиболее чувствительными по отношению к опухоли и они живо реагируют на наличие опухоли и по мере развития ее нарастает число старых тромбоцитов. Так, процент старых форм тромбоцитов у больных раком легкого почти в 4 раза больше, чем у больных с хроническим нагноением легких, и в 3 раза больше, чем у здоровых людей старше 40 лет. Автор считает, что определение количества тромбоцитов и тромбоцитарной формулы имеют диагностическое и дифференциально-диагностическое значение, поэтому данный метод, как и цито-

логическое исследование мокроты, рекомендуется применять у больных с так называемыми "хроническими пневмониями", за которыми скрывается рак легкого.

Количество тромбоцитов в норме 50-55 на 1 тыс. эритроцитов, при I степени тромбоцитоза – от 60 до 79, II степени от 80 до 99 и III – от 100 и выше на 1 тыс. эритроцитов. Тромбоцитарная формула в норме: юные – 1, зрелые – 46,5, формы раздражения – 1, старые – 1,5, дегенеративные – 0. При раке легкого наблюдается тромбоцитоз II-III степени, увеличивается количество старых форм с 15 и выше. Методика определения количества тромбоцитов и его формулы проста, доступна и безопасна для широкого применения во всех лечебных учреждениях.

2. Цитологическое исследование мокроты. Для распознавания рака легкого особенно в амбулаторных условиях большое значение придается цитологическому исследованию мокроты на наличие в них опухолевых и атипических клеток. Основными достоинствами этого метода являются простота, доступность, полная атравматичность и безопасность для больного, возможность повторных многократных исследований и довольно высокий процент положительных результатов. Так, опыт цитологического исследования мокроты МОИ им. П.А.Герцена в г. Москве, в Ленинградском НИИ онкологии показывает, что при однократном исследовании мокроты положительные данные наблюдаются в пределах 60-65%, а если проводить исследование 5 или более раз, то положительный ответ достигает до 94,5% при центральном раке легкого. В настоящее время принято считать необходимым пятикратное исследование мокроты на наличие атипических или опухолевых клеток.

Для получения мокроты накануне исследования, вечером после последнего приема пищи, больному предлагается тщательно вычистить зубы щеткой и прополоскать ротовую полость водой. Утром, до приема пищи, аналогичная процедура повторяется, затем в чистую стеклянную банку отхаркивается и выплевывается мокрота в количестве не менее 10-20 см^3. После получения не позднее чем 3-4 часов она в лаборатории распределяется тонким слоем в чашки Петри и с помощью шпателя и препаровочной иглы вылавливаются густые и плотноватые комочки без слизи, гноя и частиц пищи. Эти комочки переносятся на предметное стекло и осторожно растягиваются покровным стеклом, затем рассматриваются в неокрашенном виде под микроскопом. Препараты, в которых обнаружены клетки, подозрительные на раковые, сразу после высыхания без дополнительной фиксации окрашиваются по Романовскому-Гимза. Следует отметить, что метод цитологического исследования мокроты требует высокой профессиональной компетентности исследующего, так как при далеко зашедших формах рака в мокроту поступают элементы опухоли в состоянии распада, в таких случаях, по мнению Н.Н.Шиллер-Волковой, иногда не удается различить контуры клеток или их ядер, а при ранних стадиях развития опухоли, наоборот, явления деструкции ткани выражены в меньшей степени, благодаря чему клеточные опухоли выявляются в мокроте легче.

3. Комплексные рентгенологические методы исследования. Методика рентгенологического обследования включает в себя серии диагностических методов, каждый из которых в отдельности не может дать всеобъемлющей диагностической информации о патологическом процессе в легком. Поэтому весь комплекс симптомов, характерных для той или иной формы рака легкого, можно выявить только в том случае, если будет применена рациональная схема рентгенологического обследования.

Обследование больного следует начинать с полипозиционного просвечивания, т.е. рентгеноскопии грудной клетки, которое позволяет получить общее представление о наличии патологического процесса в легком и его локализации (центральную или периферическую), нередко о степени его распространения, т.е. обнаружить связь опухоли с грудной стенкой, средостением и диафрагмой, наличие жидкости в плевральной полости.

Просвечивание заканчивается рентгенографией грудной клетки обязательно в двух проекциях – задне-передней и боковой, анализ которой позволяет в большинстве случаев определить размеры и точную локализацию патологического процесса в легком. Для уточнения деталей изображения патологического очага необходимо производить прицельную рентгенографию в условиях повышенной жесткости и удлинением экспозиции.

При подозрении на наличие опухоли необходимо производить томографию грудной клетки, т.е. послойную рентгенографию, которая помогает изучить состояние главных, долевых, сегментарных, даже субсегментарных бронхов, сосудистой системы легких, регионарных лимфоузлов легкого и средостения. В зависимости от локализации патологического процесса в легком можно производить прямые или боковые томограммы. Томография позволяет обнаружить изменение в просвете бронха (сужение, ампутация, узурация, участки распада, глубину и объем пораженного участка опухолью). В последние годы широко применяется компьютерная томография (КТ), разрешающая способность которой значительно выше для детализации характера патологических фокусов и легочной ткани и в регионарных лимфоузлах. КТ позволяет получить изображение поперечного сечения тела больного на любом уровне. Она дает возможность комплексно оценить размер тени, ее гомогенности, структуры, очертаний, четкости краев, а также наличие лимфонгаита, дисковидных ателектазов в прилежащей к опухоли легочной ткани, поражение плевры, размеры лимфоузлов, особенно в области бифуркации трахеи, паратрахеальной, а также аортального окна.

В отличие от КТ **ядерно-магнитно-резонансная томография** основана на избирательном поглощении анатомическими структурами грудной полости. Она позволяет более четко визуализировать сосуды корня легкого и средостения, способствует достоверной оценке распространенности опухоли в грудной стенке и средостении, особенно в области верхушки легкого и аортального окна. Она имеет следующие преимущества: 1) возможность получения фронтальных и сагитальных срезов грудной клетки; 2) обеспечение высокой четкости границ анатомических образований корня и средостения без введения в сосуды контрастных веществ (дифференциальная диагностика сосудов и опухолевых узлов); 3) отсутствие ионизирующего излучения.

При определенных показаниях можно прибегать к **бронхографии**, которая зачастую является завершающим этапом комплексного рентгенологического обследования. Она осуществляется после соответствующей анестезии верхних дыхательных путей введением контрастного вещества (взвесь сульфаниламидов с йодолиполем) в исследуемое бронхиальное дерево на высоте глубокого вдоха. С помощью "управляемого" катетера, который позволяет вводить контрастное вещество непосредственно в определенную долю, зону или сегмент, можно оценить состояние бронхиального дерева в целом и каждого бронха в отдельности, выявляют либо деформации, либо их сужение, либо ампутацию, обусловленную закупоркой просвета бронха опухолью. Применение вышеперечисленных методов рентгенологического исследования позволяет более чем в 80% случаев правильно диагностировать рак легкого.

Рентгеносемиотика центрального рака легкого. Рентгенологические симптомы центрального рака многообразны и зависят от степени сужения бронха опухолью, делятся на три степени: гиповентиляция, клапанная эмфизема, ателектаз легкого.

Рентгенологическая картина гиповентиляции характеризуется неоднородным понижением прозрачности соответствующего отдела легкого с наличием более интенсивных тяжистых и пятнистых теней. Они являются отображением расширенных сосудов, пневмонита и начинающегося ателектаза. При гиповентиляции, как при ателектазе, постоянными симптомами, свидетельствующими о наличии бронхостеноза, являются признаки объемного уменьшения доли: смещение долевых границ, корня легкого, органов средостения, диафрагмы, компенсаторное вздутие соседних отделов легкого. В этой степени нарушение вентиляции нередко наблюдается функциональный симптом бронхостеноза – Гольцкнехта-Якобсона – толчкообразное смещение органов средостения в сторону поражения.

Клапанная эмфизема при раке возникает при неполном, но достаточно выраженном сужении просвета бронха, в отсутствии инфильтрации хотя бы одной из стенок бронха. В основе клапанной эмфиземы (или вентиляционного вздутия легкого) лежит смыкание стенок суженного бронха во время выдоха, что препятствует оттоку воздуха через него. Скопление газа в легком или его доли обуславливает рентгенологический симптом повышения прозрачности легочного фона и обеднения сосудистого рисунка. При рентгеноскопии выявляется отсутствие изменения прозрачности (воздухонаполнения) легкого при выдохе на стороне поражения при отчетливых дыхательных изменениях прозрачности здорового легкого.

Ателектаз наступает при полной обтурации опухолью просвета главных, долевых и сегментарных бронхов, в результате в дистальные отделы бронхиального дерева не поступает воздух, легочная ткань находится в спавшемся состоянии. На боковой рентгенограмме ателектаз доли, сегмента представляет собой затемнение треугольной формы с вершиной обращенной к корню легкого и соответствует пораженным сегментам, доли. Опухоль главного бронха приводит к полному или почти полному затемнению всего легкого. Участки легкого, расположенные рядом с зоной ателектаза, компенсаторно расширяются. Это рентгенологически проявляется повышением прозрачности и обеднением легочного рисунка. Средостение, диафрагма и элементы корня смещаются в сторону поражения. В свежих случаях смещение средостения в больную сторону обнаруживается только в момент вдоха, а более поздних – оно сохраняется постоянно. Левая верхняя доля при ателектазе смещается медиально и кпереди, иногда превращаясь в узкую теневую полоску позади грудины. Средняя доля справа и язычковые сегменты при ателектазе смещаются в медиальном направлении, а нижняя доля с обеих сторон – перемещается медиально, книзу и кзади, проецируясь и сливаясь с сердечной тенью. Следует отметить, что рентгенологическая семиотика центрального сегментарного бронха существенно не отличается от таковых при раке долевого и главного бронхов (узел опухоли в корне, признаки нарушения бронхиальной проходимости, перибронхиальная тяжистость, изменения конфигурации бронхов). Однако эти признаки выражены менее отчетливо. Симптомы объемного уменьшения участка легкого, смещение междолевых границ, корня легкого и органов средостения и диафрагмы нередко отсутствуют, но при ателектазе обнаруживают лентовидное затемнение с четкой вогнутой нижней границей в пораженных опухолью сегментах.

Рентгеносемиотика периферического рака легкого. Периферический рак возникает в субсегментарных бронхах, бронхиолах и альвеолах. Рентгенологическая картина периферического рака в целом общеизвестна: тень шаровидного образования неоднородной структуры, с неровными контурами, диаметром от 1 до 10-15 см в любом отделе легкого. Наиболее важно сконцентрировать усилия в рентгенодиагностике малого периферического рака (опухоль до 3 см). Так, опухоль диаметром 1-2 см обычно имеет искаженное отображение на рентгенограммах в виде тяжистого нечеткого затемнения, напоминающего участок пневмосклероза. Это обусловлено суммацией тени опухоли с изображением элементов окружающей легочной ткани, толщина которой во много раз превышает диаметр опухоли. На томограммах определяются следующие основные симптомы малого периферического рака.

Форма тени опухоли, имеющей диаметр до 1,5 см, чаще приближается к многоугольной. При опухолях 2-2,5 см ее конфигурация становится неправильно овоидной, грушевидной, бобовидной. Иногда выявляются 2-3 отдельных узелка, которые в дальнейшем сливаются в единую опухоль с бугристой поверхностью.

Структура тени в основном бывает неоднородной, что объясняется неодинаковой толщиной разных отделов опухоли. Часто отчетливо выявляется симптом многоузловатости опухоли. Наличие распада при малом раке отмечается редко.

Характер контуров периферического рака является важнейшим признаком при дифференциации его от доброкачественных образований. Очертания опухоли, как правило, бугристые. Для малого рака типичен также симптом лучистости, зубчатости по периферии тени, отображающий инфильтративный рост опухоли, что является высокоинформативным синдромом периферического рака.

Изменения окружающей легочной ткани могут быть различного характера. Чаще всего наблюдается деформация легочного рисунка, отображающая картину ракового лимфонгаита и инфильтрированного роста опухоли в окружающую легочную ткань. Кроме того, на томограммах вокруг новообразования определяются линейные тяжи, радиально идущие от узла опухоли.

Изменения плевры вблизи периферического рака встречаются нередко и носят своеобразный характер. Реакция костальной плевры выражается в утолщении и углообразной деформации вблизи опухоли.

Если своевременно не диагностирован малый периферический рак, то его размер в последующем может дойти до 10-15 см и он централизуется, превращаясь в **пневмониеподобную форму**. Рентгенологически выявляется массивное затемнение, занимающее сегмент, одну или две доли, без признаков объемного легкого. Чаще других поражаются средняя и нижние доли. Характерным признаком такой формы рака является отсутствие изменений бронхиального дерева на всем его протяжении от магистральных стволов до мельчайших разветвлений, что отчетливо документируется при бронхоскопии, бронхографии и томографии. Отсутствие обтурации крупных бронхов при наличии долевого или сегментарного затемнения позволяет исключить центральный рак легкого. Кроме того, по мере роста, на фоне тени опухоли в центре ее обнаруживаются крупные очаги просветления правильной или овальной формы с четкими контурами, с наличием внутренних интенсивных перегородок, разделяющих просветления на многочисленные ячейки. Картина напоминает грубое сито, решето. Эти "решетчатые" просветления в последующем формируют полость, заполненную воздухом, слизью и опухолевыми детритами. Стенки полости неровные, бахромчатые. В

период отсутствия полостей пневмониеподобного рака трудно отдифференцировать от крупозной пневмонии или хронической пневмонии, для последней характерны расширение, деформация, сближение, смещение мелких бронхов, а при пневмониеподобном периферическом раке сегментарные ветви, как правило, не претерпевают никаких изменений. В отличие от крупозной пневмонии, мысль о наличии злокачественной опухоли возникает, как правило, в случае отсутствия положительной рентгенологической динамики или при прогрессировании процесса, несмотря на проводимую активную противовоспалительную терапию на протяжении 2-3 недель.

Бронхологическое исследование. Одним из основных методов уточняющей диагностики патологических процессов в легком является бронхологическое исследование, объединяющее в единый диагностический комплекс следующие процедуры:

- Визуальный осмотр трахеобронхиального дерева через регидный бронхоскоп или фибробронхоскоп;
- Инструментальное "ощупывание" внутрибронхиальных образований со взятием мазков-отпечатков и биопсии;
- Аспирация бронхиального секрета или смывной жидкости;
- Транстрахеальная и чрезбронхиальная пункция опухоли и лимфатических узлов средостения и образований, прилежащих к трахее.

Выполнение всех перечисленных процедур осуществляется при бронхоскопии. Применение фибробронхоскопа с небольшим диаметром с волокнистой оптикой позволяет визуально осмотреть и объективно оценить состояние слизистой оболочки главного, долевого, сегментарного и устья субсегментарного бронхов. Методом выбора при фибробронхоскопии является местная анестезия. Ее следует начинать с анестезией слизистой оболочки корня языка и глотки распылением 1,0 мл 0,1% раствора глазолина (или санорина) или 0,5 мл 3% раствора эфедрина. Для анестезии верхних дыхательных путей и голосовой щели используют 4-10% раствор лидокаина или 1% раствор дикаина, который наносят на слизистую оболочку с помощью распылителя или аппликационным методом. Анестезию главных долевых, сегментарных и субсегментарных бронхов легкого можно добиться 5% раствором новокаина.

Осмотр следует начинать с бронхов здорового легкого, затем перейти в больное легкое.

При бронхоскопии врач-эндоскопист может столкнуться со следующими находками: наличие в просвете бронха прямых признаков опухоли –

а) эндофитная опухоль (бугристая, грибовидная, папилломатозная);

б) опухолевая инфильтрация стенки бронха (плоский, бугристый или с шероховатой поверхностью);

в) триада Икеда (инфильтрат с расширением сосудов, патологические изменения слизистой, размытый рисунок хрящей);

г) разрастания бесформенной мягкой бело-желтой или розово-желтой ткани;

д) сужение просвета бронха эксцентрического, реже – конического характера с регидностью стенок и стертым рельефом хрящей.

Наличие в просвете бронха косвенных признаков опухоли:

а) седлообразное уплощение киля трахеи;

б) ригидность стенки бронха определяется при инструментальной пальпации;

в) смешения устьев сегментарных бронхов;

г) стертости рисунка хрящей;

д) деструкция гребня межсегментарной шпоры;
е) локальная гиперемия и легкая кровоточивость слизистой оболочки бронха.

В НИИ онкологии им. Н.П.Петрова при анализе данных 1784 бронхоскопий у больных раком легкого только в 53,6% случаях наблюдались прямые признаки опухолевого процесса, из них наиболее часто отмечалось циркулярное и коническое сужение просвета бронха, а в 46,4% – косвенные признаки.

При наличии прямых признаков опухоли в обязательном порядке осуществляется биопсия. Желательно биопсию производить из участков опухоли без некротических налетов, так как некротическая ткань может затруднять постановку морфологического диагноза, особенно если учесть небольшие размеры биопсийных щипцов фибробронхоскопа. В тех случаях, когда определяются локальная гиперемия, разрыхленность и кровоточивость, необходимо либо взять биопсийный материал щеточкой, либо сделать смыв из пораженного бронха.

Наличие косвенных признаков опухоли в просвете бронха чаще всего обусловлены либо централизацией периферического рака легкого либо за счет сдавления стенки бронха извне увеличенными регионарными лимфоузлами. В таких случаях необходимо производить трансбронхиальную пункцию опухоли или лимфатических узлов.

Бронхоскопия мало помогает в выявлении периферического рака легкого, так как периферически расположенные патологические образования почти во всех случаях находятся вне сферы оптической бронхоскопии. Тем не менее при наличии патологических изменений в мелких бронхах необходимо производить визуальную катетеризацию их во время фибробронхоскопии с последующим цитологическим исследованием или содержимого, или промывной воды бронха.

Для диагностики небольших округлых образований, располагающихся в периферических отделах легкого, применяется **трансторакальная пункционная биопсия** под контролем рентгеновских лучей, предложенной Silvermann в 1939 году. По данным Р.И. Вагнера с соавт. (1986 г.) процент цитологического подтверждения диагноза периферического рака легкого с помощью трансторакальной пункционной биопсии более чем в 5 раз выше, чем с помощью чрезбронхиальных методов диагностики.

Однако следует отметить, что при выполнении этого метода могут наблюдаться следующие осложнения: пневмоторакс, кровотечение, развитие имплантационных метастазов. Эти осложнения чаще возникают при использовании трокара и толстых игл, поэтому процедуру следует осуществить тонкой иглой с мандреном.

Методика выполнения трансторакальной пункционной биопсии следующая. За 15-20 минут до процедуры больному подкожно вводится 1,0 мл 1% р-ра промедола и 1,0 мл 0,1% р-ра атропина. Процедура осуществляется в рентгеновском кабинете, где под контролем рентгеновских лучей намечают точку для пункции. Затем осуществляется послойная анестезия кожи и подлежащих тканей грудной стенки 15-20 мл 0,5% новокаина в положении больного лежа. Под контролем рентгеноскопии или рентгенотелевидения тонкая игла с мандреном (диаметр 0,5 мм, длина 10 см) внедряется через мягкие ткани к патологическому очагу в легком, мандрен извлекается, к игле присоединяется сухой шприц объемом 20 мл и производится 3-х кратная аспирация из очага поражения. Затем игла извлекается и содержащийся в ее канале материал наносится на предметное стекло и направляется в цитологическую лабораторию. Сразу же после пункции и на следующий день

следует производить рентгеновское исследование с целью выявления возможных осложнений (пневмоторакс, гемоторакс).

По данным Р.И. Вагнера с соавт. 1986 г. при выполнении 192 трансторакальных пункционных биопсий у 19,2% больных отмечен пневмоторакс, у 5,7% кровохарканье без серьезных последствий, но ни в одном случае не наблюдается развития имплантационных метастазов по ходу иглы. Противопоказания к трансторакальной пункции легких:

1. Локализация патологической пункции легких.
2. При подозрении на сосудистую природу патологического образования.
3. Выраженная сердечно-легочная недостаточность с гипертензией в малом кругу кровообращения.
4. Исследование в единственном легком.
5. Наличием буллезной эмфиземы на стороне поражения.
6. При подозрении на эхинококк легкого.
7. Не купирующийся сильный кашель.

Радионуклидное исследование легких

Основной принцип основан на избирательном повышенном накоплении туморотропного радиофармакологического препарата в злокачественных опухолях после его внутривенного введения по сравнению со "здоровыми" тканями. Испускаемые туморотропными радиофармакологическими препаратами гамма кванты регистрируют с помощью гамма-камеры или сканера. На экране осциллографа можно наблюдать за поступлением в организм радиофармакологического препарата, его распределением, концентрацией в легком.

Результаты оцениваются по характеру накопления препарата в патологическом очаге легкого. Для злокачественного новообразования характерно наличие очага повышенного накопление препарата. В качестве туморотропного радиофармакологического препарата применяются цитрат галлия-67, селенит натрия-75, селен-метионин-75.

С диагностической целью радионуклидная сцинтиграфия показана в следующих случаях:

1) наличие патологических теней в легких, подозрительных на рак, при отсутствии убедительных данных комплексного бронхологического исследования;
2) затянувшаяся пневмония, не поддающаяся противовоспалительному лечению;
3) кровохарканье неясной этиологии, а также наличие опухолевых клеток в мокроте при отсутствии четких рентгенологических данных за рак;
4) подозрение на метастазы в регионарных лимфатических узлах;
5) подозрение на отдаленные метастазы в головной мозг, печень, надпочечники, кости скелета и другие органы;
6) необходимость контроля за эффективностью лучевой терапии и химиотерапии рака легкого;
7) подозрение на рецидив после оперативного лечения рака легкого.

При первичном раке легкого на сцинтиграмме отмечается очаг повышенного накопления препарата в области рентгенологически определяемой патологической тени. Размеры "горячего очага", как правило, соответствуют величине опухолевого узла. При центральном раке легкого, в большинстве случаев, контуры узла имеют нечеткие очертания, что связано с наличием перефокального воспаления. При периферическом раке очаг накопления препарата четко оганичен, имеет чаще всего округлую форму. Минимальный размер выявляемой опухоли составляет для центральной лока-

лизации 2,0 см, периферической – 1,5 см. Чувствительность метода при центральном раке составляет 82%,периферическом – 80,1% (Р.И. Вагнер с соавт., 1986). Метастатические опухоли легких, такие как первичные, накапливают препараты в повышенных количествах по сравнению с окружающими "здоровыми тканями".

Особую ценность представляют данные сцинтиграфии при метастатическом поражении бифуркационных, медиастинальных и надключичных лимфоузлов, клинико-рентгенологическая диагностика которых весьма затруднительна. Так, по данным Р.И. Вагнера с соавт. 1986 г., с помощью этого метода удалось обнаружить лимфогенные метастазы рака легкого в 75% случаях. Этим методом легко выявляются гематогенные метастазы в отдаленных органах. Известно, что наиболее частой локализацией гематогенных метастазов рака легкого является печень, надпочечники, кости и головной мозг. Клинико-рентгенологическая диагностика отдаленных метастазов, особенно на начальных стадиях их формирования, практически неэффективна. Поэтому использовав лишь одну инъекцию радиофармакологического препарата наряду с легким можно произвести и сканографическое исследование указанных органов за один сеанс, тем самым, во-первых, сокращается процедура обследования больного, во-вторых, можно выявить метастазы в указанных органах диаметром 2 и более сантиметров.

Доброкачественные опухоли, такие как аденомы, гамартомы и другие, а также туберкулема, как правило, не накапливают радиоактивные препараты. Определенные трудности представляет дифференциальная диагностика рака и активного туберкулеза легких с помощью этой методики, так как в активной фазе туберкулеза наблюдается повышенное накопление радиофармпрепарата в патологическом очаге. Преодолеть их можно путем повторного проведения сканографического исследования после интенсивной специфической терапии. Определенные трудности встречаются при дифференциальной диагностике рака от острой пневмонии, обострении хронической пневмонии и абсцессов легких, так как при этих заболеваниях также отмечается повышенное накопление препарата. В таких случаях следует проводить интенсивную противовоспалительную и антибактериальную терапию, после чего сделать повторное сканирование легких. Постпневмонические фокусы, очаговый фиброз и хронические пневмонии в стадии ремиссии, как правило, не накапливают радионуклидов. Противопоказанием к применению радиоизотопного исследования является беременность и лактационный период у женщин. Таким образом, радионуклидное исследование является ценным дополнительным методом в распознавании рака легкого, особенно его периферических и узловато-перибронхиальных форм, при которых диагностические возможности инструментальных методов крайне ограничены.

Ангиопульмонография и медиастинальная флебография

Практика показывает, что общепринятые клинические и рентгенологические методы исследования, включая томографию, бронхографию и пневмомедиастинографию, не всегда дают возможность определить отношение первичной опухоли и ее регионарных метастазов к магистральным сосудам средостения и области корней легких, и решить вопрос о возможности радикального хирургического лечения. В связи с этим для прижизненного контрастирования и рентгенологического исследования сосудов малого круга кровообращения применяется ангиопульмонография и медиастинальная плевография. Признаками вовлечения

в опухолевый процесс магистральных сосудов являются сужение, деформация, краевые дефекты наполнения вплоть до полного сдавления магистральных вен средостения (верхняя полая вена, плечеголовные вены, непарная вена), а также концентрическое сужение и ампутация основных ветвей легочной артерии на уровне отхождения их от общего ствола. Данные ангиографии позволяют предположить распространение опухолевого процесса на перикард и внутриперикардиально на предсердие.

При шаровидных образованиях для доброкачественных опухолей и туберкулем характерно раздвигание сосудистых ветвей, тогда как при раке чаще наблюдается ампутация сегментарной или субсегментарной ветвей легочной артерии.

В клинике применяются две методики контрастного исследования легочных сосудов: общая ангиопульмонография, когда контрастные вещества вводятся в периферическую вену и селективная ангиопульмонография, при которой через сердечный зонд избирательно контрастируется какая-либо из ветвей легочной артерии. В качестве контрастного вещества применяются 70% растворы кардиотраста, трииодтраста, диодона. Для заполнения сегментарной артерии достаточно 10 мл, долевой – 15 мл, основного ствола легочной артерии – 20-25 мл.

К медиастинальной флебографии следует прибегать в основном при подозрении на медиастинальную форму рака легкого или при опухолях средостения. Оно осуществляется по методике Гвоздановича и Обергофера (1953), усовершенствованной А.Н.Новиковым, А.Х.Трахтенбергом и С.Я. Марморштейном (1964). С помощью этого метода удается получить изображение подключичных, безымянных и внутренних яремных вен, верхней полой вены и обоих легочных артерий. Противопоказанием к контрастным исследованиям являются:

1) повышенная чувствительность к йоду;
2) бронхиальная астма;
3) заболевание печени и почек с недостаточностью их функции;
4) кардиосклероз с нарушениями внутрисердечной проводимости;
5) выраженная гипертония и гипотония;
6) свежий инфаркт миокарда;
7) тромбофлебит.

Медиастиноскопия

Метод предложен в 1953 году Е.Карленсом, с помощью которого можно оценить состояние лимфатических узлов переднего средостения (паратрахеальных, трахеобронхиальных, бифуркационных). При подозрении на наличие метастазов в них можно выполнить пункционную или прямую биопсию лимфатических узлов, по получении ее результатов можно определить дальнейший план лечения больного.

Медиастиноскопию выполняют в условиях операционной под интратрахеальным наркозом, используя общехирургический инструментарий и медиастиноскоп Карленса. Сущность исследования заключается в проникновении через поперечный разрез над яремной вырезкой в переднее средостение, пальцевом разделении тканей этой зоны с последующим их осмотром и взятием материала для исследования.

При этом методе затруднено исследование заднего средостения, лимфатических узлов, расположенных под дугой аорты, отсутствует возможность выявления отношения первичной опухоли к магистральным сосудам корней легких, к перикарду.

Показаниями к медиастиноскопии являются:

1) предположительный диагноз рак легкого и его медиастинальная форма;
2) подозрение на контралатеральные или двусторонние метастазы рака в лимфоузлы корней легких;
3) увеличение лимфатических узлов средостения при клинико-рентгенологической картине рака легкого, но без морфологического подтверждения диагноза.

Парастернальная (передняя) медиастинотомия

Этот метод более информативный и менее раскованный, чем медиастиноскопия. Так как парастернальная медиастинотомия обеспечивает более широкий доступ к лимфатическим узлам средостения, визуальный контроль более свободный, что позволяет осмотр пространства впереди от верхней полой вены и дуги аорты, а также под дугой аорты и корня легкого.

Показания те же, что и при медиастиноскопии. Ее осуществляют в операционной под интратрахеальным наркозом. Разрез кожи проводят на 1 см кнаружи и параллельно по краю грудины, справа или слева, от нижнего края I ребра до верхнего края III ребра, пересекают или раздвигают пучки большой грудной мышцы, обнажают хрящ II ребра, который резецируют на протяжении 2,5-3,5 см с сохранением надхрящницы. Затем рассекают задний листок надхрящницы и межреберные мышцы. Перевязывают с прошиванием и пересекают внутренние грудные артерии и вены. Медиастинальную плевру вместе с диафрагмальным нервом тупфером отслаивают кнаружи, обнажают средостение и производят ревизию внутригрудных лимфатических узлов. В случае нарушения целости медиастинальной плевры плевральную полость следует дренировать. Кровотечение из ложа биопсированного лимфатического узла останавливают прижатием туфером или электрокоагуляцией. Непосредственно после операции обязательно проводят рентгенографию грудной клетки.

Диагностическая торакотомия

Когда с помощью доступных методов исследования не удается поставить определенный диагноз, как завершающий этап диагностики, следует прибегать к диагностической торакотомии. Она по своему характеру носит одновременно диагностический и лечебный характер и является методом выбора при периферическом раке легкого, локализованном в толще легочной паренхимы. Ее желательно выполнить из бокового или переднебокового доступа в пятом межреберье. Во время торакотомии с целью морфологической верификации характера патологического образования желательно выполнять пункционную биопсию очага поражения или экономную резекцию (клиновидную, краевую, сегментарную). В последнее время широко применяются прецизионная резекция с помощью би- или монополярной диатермокоагуляции, при которой отпадает необходимость в мобилизации и рассечении сегментарных сосудов и бронхов. Срочное гистологическое исследование позволяет установить истинную природу патологического очага и выполнять адекватное оперативное вмешательство – лобэктомию при раке или ограничиться экономной резекцией при метастазах. В настоящее время удельный вес диагностической торакотомии по отношению ко всем торакотомиям, предпринимаемым по поводу рака легкого, составляет от 7 до 22%, причем у каждого второго больного диаметр первичной опухоли не превышает 3 см без регионарных метастазов (А.Х. Трахтенберг, 1987). В дальнейшем в связи с совершенствованием методов ранней диагностики рака легкого (флюорографический центр, всеобщая диспансеризация, ан-

кетно-опросный метод и т.д.) все чаще будут выявляться "малые" периферические уплотнения в легочной ткани, для выяснения генеза.

Выявление метастазов в отдаленных органах

Выявление отдаленных метастазов, особенно у больных с так называемыми операбельными формами рака легкого, является одной из важнейших задач диагностики и от этого зависит общий план лечения больного.

Отдаленные метастазы рака легкого чаще всего локализуются в печени, надпочечниках, костях и головном мозге. Обширное метастазирование характерно для недифференцированных и низкодифференцированных форм рака легкого. Так, например, по данным ВОНЦ АМН СССР при вскрытии умерших больных мелкоклеточным раком легкого, метастазы в печени и надпочечниках обнаружены в 53% случаев, в костях в 24,5, в поджелудочной железе в 20,4%, в головном мозге 18,4% (Ольховская И.Г., 1984). По данным К. Хансена с соавт. (1980), у 63% радикально оперированных больных на вскрытии выявлены метастазы в отдаленных органах.

Следует отметить, что при раке легкого органы брюшной полости стоят на втором месте по частоте поражения метастазами после средостения. В связи с этим для выявления метастазов в печени применяется радиоизотопная гепатография и гепатосканирование. Метод позволяет выявить в печени метастазы диаметром не менее 3 см (Зубовский Г.А. с соавт., 1976, Silvestri G.A. et. al, 1995). При метастазах в печени удается обнаружить ряд косвенных признаков: деформация силуэта печени, увеличение размеров, наличие изолированных зон пониженного накопления радиоактивности (Маневич В.Л. и др., 1971). Для определения метастатического поражения печени применяются – термография, ультразвуковая биолокация (Yeh P., 1979), но наиболее информативным методом является компьютерная томография, с помощью которой можно выявить опухолевые очаги диаметром 1 см. (Р.И.Габуния, 1985).

При больших пальпируемых узлах следует применять либо "слепую" пункционную биопсию печени, либо биопсию под контролем лапароскопа.

При подозрении на метастазы в печени целесообразно применять диагностическую лапаратомию.

Для диагностики метастазов в головной мозг наряду с клинической симптоматикой и данными специального исследования (застойный диск зрительного нерва, расширение сосудов, общемозговые и очаговые симптомы поражения центральной нервной системы) можно применять гамма-энцефалографию, пневмоэнцефалографию, вентрикулографию, церебральную ангиографию, эхолокации. Наиболее информативна компьютерная томография.

Для выявления метастазов в костях наиболее информативны радикальные методы, поскольку рентгенологические признаки, как правило, появляются в поздние сроки.

К отдаленным метастазам рака легкого относят поражение надключичных лимфатических узлов и диссеминацию опухоли по плевре со специфическим плевритом.

Для определения надключичных лимфатических узлов применяются либо пункционная биопсия, либо пресколенная эксцизионная биопсия, предложенная К. Даниельсом в 1949 г. (удаление клетчатки с пальпируемым узлом из области, ограниченной внутренней яремной и подключичной венами и нижним брюшком лопаточно-подъязычной мышцы).

Плеврит может развиться на любом этапе развития рака легкого. Он может быть реактивным или метастатическим. Реактивный плеврит наблюдается при ателекта-

зе нижней доли и сдавлении первичной опухолью или ее метастазами легочных вен с нарушением циркуляции крови в легочной ткани. При этом цвет экссудата бывает соломенно-желтым.

Метастатический плеврит развивается в случае обсеменения метастатическими узелками висцеральных и париетальных листков плевры. При этом экссудат часто носит геморрагический характер. Ведущее значение в определении характера плеврита имеет цитологическое исследование экссудата на предмет наличия опухолевых клеток.

При отрицательных результатах цитологического исследования плевральной жидкости показано торакоскопическое исследование.

По меткому выражению А.Х. Трахтенберга (1987), ни один из перечисленных методов исследования не имеет решающего значения в определении распространенности рака легкого. Лишь совокупность исследований по показаниям дает возможность с большей достоверностью судить об истинной распространенности опухолевого процесса.

В заключении следует подчеркнуть, что всегда надо стараться уточнить символы системы TNM, что позволяет правильно избрать рациональный метод лечения, объективно оценить его эффективность и прогноз.

9.11 Дифференциальная диагностика рака легкого

1. Хроническая пневмония в клинической и рентгенологической картине которой много общего с раком легкого. При том и другом заболевании имеется кашель, сухой или с мокротой, нередко с кровью, боли в груди, одышка, высокая температура. При рентгенологическом исследовании в том и другом заболевании можно найти ту или иную величину, форму, интенсивности и локализации затемнения. Однако внимательное изучение анамнеза, клиники, рентгенологические картины у большинства больных позволит, если не поставить, то заподозрить рак легкого. Указание в анамнезе на недомогание, подъемы температуры, грипп, пневмонию у человека среднего и старшего возраста, а также кашель, обычно сухой, мучительный, предшествующий подъему температуры часто являются ранними проявлениями рака легкого. Одним из самых частых рентгенологических симптомов, вызывающих у врача подозрение на рак легкого является ателектаз долевых или сегментарных бронхов. Ателектаз при раке и хронической пневмонии отличаются друг от друга по изменениям, выявляемым на томограммах. Для хронической пневмонии характерны наличие участков ячеистых просветлений, видимый просвет сегментарных и субсегментарных бронхов с утолщенными стенками, наличие полости распада. В то время как при центральном раке у половины больных наблюдается картина неполного ателектаза, а в случае резкого сужения или даже полный обтурации бронхов, тотального затемнения вентилируемого этим бронхом отдела легкого все-таки не наступает (Б.К.Шаров, 1974). Решающее значение в этих случаях имеет бронхография, при раке она выявляет деформацию или обрыв бронхов, а при хронической пневмонии – бронхоэктазы, сближение бронхиальных ветвей. Среди хронических воспалительных процессов особое место занимает поражение средней доли, выделенная из группы хронических пневмоний в 1948 г. Graham под термином "среднедолевой синдром", который клинически характеризуется наличием боли в грудной клетке, кашля, повышением температуры, отсутствием призна-

ков гнойной интоксикации, рентгенологически – наличие массивного затемнения в проекции средней доли, долевой или сегментарный ателектаз культи бронха на бронхограммах. В развитии этого синдрома имеют значение следующие факторы: длинный и узкий просвет среднедолевого бронха, лимфатические узлы в корне легкого, особенно располагающиеся вокруг устья среднедолевого бронха. При присоединении воспалительного процесса легко могут сдавить его просвет, препятствуя нормальной функции средней доли создают хорошо вентилируемые верхняя и нижняя доли во время вздоха, когда объем этих долей увеличивается, они сдавливают между собой среднюю долю. Появление синдрома средней доли связано с тем, что лимфаденит в прикорневой зоне вызывает переходящий или длительный стеноз бронха. Причиной лимфаденита является пневмония, туберкулез. В уточнении диагноза решающая роль принадлежит цитологическому исследованию мокроты, бронхоскопии с цитоморфологическим исследованием биоптатов, промывных вод бронха.

2. Абсцесс легкого вызывает серьезное затруднение в дифференцировании с некротической формой периферического рака легкого. В том и другом случае при рентгенологическом обследовании имеется большое округлое образование с распадом в центре и горизонтальным уровнем жидкости. У больных с абсцессом легкого периоду распада и появлению горизонтального уровня жидкости в центре предшествует тяжелое клиническое течение с гектическим характером температуры, затем появляется обильное выделение гнойной мокроты, полным ртом по утрам, мокрота носит трехслойный характер, со стороны крови – лейкоцитоз (>12х10). При раке состояние больного бывает относительно удовлетворительным, температура субфебрильная, кашель с мокротой с прожилками крови, иногда опухолевыми детритами, но количество сравнительно небольшое, в картине периферической крови отмечается небольшой лейкоцитоз.

Рентгенологическая картина при абсцессе отличается от полостной формы тем, что при абсцессе имеются значительные инфильтративные и перифокальные явления вокруг полости, область поражения не занимает строго объем сегмента или доли, внутренний контур относительно ровный, определяется горизонтальный уровень жидкости. При раке легкого определяются бугристость контуров тени, отсутствие перифокальных изменений вокруг наружной стенки полости, тень строго соответствует сегменту или доли, имеются дорожки к корню, культи или узурации близлежащего бронха, а полость распада имеет следующие характерные признаки:

1) внутренняя стенка неровная, извилистая;
2) наличие ограниченного количества жидкости на дне полости;
3) полость имеет серповидную форму;
4) эксцентрическое расположение.

Для окончательного установления диагноза поможет неоднократное цитологическое исследования мокроты после флотации.

3. Туберкулез легких приходится дифференцировать с раком как периферическим, так и центральным. Периферический рак надо дифференцировать с туберкулемой, центральный – с фиброзной и ателектатической формой туберкулеза, туберкулезной пневмонией, туберкулезным стенозом бронха.

Туберкулема, как периферический рак легкого, в основном выявляется при случайном рентгенологическом осмотре. На рентгенограмме в том и другом заболевании выявляется округлое образование с более или менее четкими контурами. Однако детальное ознакомление с клинической картиной может дать ряд ценных сведений,

которые помогут поставить правильный диагноз. Для больных туберкулезом рано появляется слабость, утомляемость, длительный субфебрилитет, ночной пот, которые не характерны для рака.

Рентгенологически при туберкулеме определяется неоднородная интенсивная тень округлой или овальной формы с ровным контуром, имеется дорожка к корню легкого. Она преимущественно локализуется субплеврально в верхних долях. Неоднородность структуры тени объясняется наличием участков распада или обызвествлении.

Ведущим дифференциально-диагностическим признаком туберкулемы является обызвествление, которое может быть концентрическим или пластинчатым. Скопление крупных и мелких зерен извести находится в некротической массе. Полость распада при туберкулеме имеет серповидную, бухтообразную форму без уровней жидкости.

При туберкулезной пневмонии и эндобронхите больные отмечают наличие длительной субфебрильной температуры, потливость, общую слабость. Туберкулезом чаще страдают молодые люди, одинаково часто болеют люди обоего пола, тогда как раком – люди пожилого возраста, значительно чаще мужчины, чем женщины. Как при раке, так при туберкулезе имеются некоторые общие клинические и рентгенологические симптомы и признаки. Так, при них имеют место кашель со слизисто-гнойной мокротой, кровохарканье, повышение температуры, слабость, недомогание, а рентгенологически – затемнение того или иного отдела легких. Однако при внимательном изучении анамнеза, клинико-рентгенологической картины можно выявить некоторые отличительные черты между туберкулезом и раком. Так, для того, чтобы туберкулезный процесс развился и захватил крупный участок легкого, требуются, как правило, многие месяцы, а чаще годы. На фасной рентгенограмме при обоих заболеваниях много общего, то на боковом можно видеть существенную разницу. Прежде всего при раке имеется сегментарное поражение, чего нет при туберкулезе. При туберкулезе часто имеется усиление легочного рисунка на большом протяжении, на фоне которого выявляются множественные очаги, инфильтраты, типичные гематогенно-диссеминированным формам. На томограммах и бронхограммах при туберкулезе видим нормальную проходимость бронхов, а при раке культю или эксцентрическое сужение просвета бронхов. Исключительно большое значение имеет наличие туберкулезных палочек в мокроте и данные бронхоскопического исследования с цитологическим исследованием промывных вод бронха, а также положительная реакция Манту.

4. Кисты легкого. В легких возникают непаразитарные и паразитарные кисты. К непаразитарным относятся дермоидные и бронхиальные, а паразитарным – эхинококковая киста. Они могут располагаться как на периферии, в легочной паренхиме, так и в корне легкого, интимно прилегая к бронху и крупным сосудам. При расположении в паренхиме киста не дает никаких симптомов. Лишь при более значительной величине они могут вызвать различные осложнения (нагноение с перифокальным воспалением, сдавление органов средостения и элементов корня легкого, перфорация и озлокачествление). Не осложненные кисты легкого протекают бессимптомно и чаще всего выявляются случайно при профилактических осмотрах. Рентгенологически определяется округлая тень овальной или округлой формы с четкими контурами. При расположении кисты в корне легкого она нередко бывает неправильной овальной формы. Внутри дермоидной кисты наряду с жидкостью могут находиться кости, волосы, известковые образования, а в эхинокок-

ковой – дочерние пузыри, сколексы, крючьи. По достижении значительных размеров могут появляться различные осложнения с определенной клинической картиной. Так, при нагноении кисты наблюдаются повышение температуры, одышка, боль в груди, кашель, вначале сухой, а затем с мокротой, кровохарканье. Эхинококковая киста часто перфорируется в крупные бронхи, при этом во время кашля отходит большое количество светлой с желтоватым оттенком тягучей жидкости. Весьма ценным диагностическим подспорьем является нахождение в мокроте дочерних пузырей, кусков хитиновой оболочки, сколексов, крючьев. Наконец, важной для диагностики является положительная реакция Кациони. При нагноении, а также перфорации эхинококковой кисты может возникнуть клиническая и рентгенологическая картина, очень сходная с абсцессом легкого или раком периферического бронха с некрозом и образованием полости в центре. При дифференциальной диагностике надо иметь ввиду, что стенка кисты, как правило, много тоньше, чем стенка раковой опухоли. Количество мокроты при эхинококковой кисте обычно значительно больше, чем при раке. При рентгеноскопии в различных положениях больного с прорвавшейся эхинококковой кистой можно видеть на фоне воздушного пузыря выступающую в просвет оболочку. На томограмме выявляются тонкостенность кисты и сравнительно толстые края у раковой полости. На бронхограмме удается увидеть не измененный и сообщающийся с полостью бронх при кисте и деформацию, сужение, обрыв или неполную закупорку его – при раковой опухоли. Наконец, цитологическое исследование мокроты и исследование ее на элементы эхинококковой кисты помогут поставить правильный диагноз.

Для дифференциальной диагностики между непаразитарной кистой и раком легкого необходимо сделать сверхжесткий рентгеновский снимок. В этом случае при кисте тень почти полностью исчезает, в то время как при раке легкого она сохранится даже на очень сверхжестких снимках.

Бронхиальные кисты часто малигнизируются, поэтому во всех сомнительных случаях необходимо направлять больного на операцию – диагностическую и лечебную торакотомию.

9.12 Лечение рака легкого

В настоящее время в лечении рака легкого применяются хирургический, лучевой, химиотерапевтический, а также комбинированный и комплексный методы лечения. Выбор метода зависит от стадии распространенности опухолевого процесса, его гистологической формы с учетом степени морфологической дифференцировки, а также функционального состояния жизненно важнейших систем организма.

Из принятых методов лечения больных раком легкого наиболее обнадеживающим радикальным является хирургический, примененный либо самостоятельно, либо в комбинации с лучевым или противоопухолевыми химиопрепаратами, а применение лучевого лечения и химиотерапии рассматриваются как заведомо паллиативные способы.

Общепризнанным является положение о том, что хирургическому лечению подлежит каждый больной с установленным диагнозом рака легкого при отсутствии у него противопоказаний к операции. Противопоказания к хирургическому лечению рака легкого подразделяются на две группы: а) противопоказания, обусловленные распространением опухолевого процесса; б) противопоказания, связанные с неудовлетвори-

тельным общим состоянием организма из-за наличия совокупности отягощающих обстоятельств со стороны жизненно важных органов, хотя опухоль вполне удалима.

К абсолютным противопоказаниям первой группы относятся следующие признаки:

- наличие отдаленных метастазов в лимфатических узлах (надключичные, шейные и др.) или внутренних органах и тканях (плевра, печень, почки и др.), паралич возвратного нерва, обширное прорастание опухоли в пищевод, трахею, диафрагму, аорту, верхнюю полую вену);
- распространение рака за пределы соответствующей половины грудной клетки, выявленные при рентгенологическом исследований.

К относительным противопоказаниям первой группы относятся:

- скопление серозной жидкости в плевральной полости;
- распространение опухоли на перикард, блуждающий и диафрагмальный нервы, на главный бронх вплоть до корины, выявленные бронхологическим методом;
- прорастание периферической опухоли на небольшом участке к грудной стенке.

Вышеперечисленные относительные противопоказания не являются препятствием к выполнению комбинированных операций с последующим применением лучевой или медикаментозной терапии, которые в ряде случаев дают удовлетворительные результаты.

К противопоказаниям второй группы относятся:

- сердечная недостаточность II-III степени, вызванная различными заболеваниями сердца;
- декомпенсация дыхания, проявляющаяся одышкой в покое, выраженная гипоксемией и показателями внешнего дыхания ниже 40% от должных величин;
- выраженная почечная и печеночная недостаточность;
- кахексия;
- гипертоническая болезнь III стадии, не поддающаяся корригирующей гипотензивной терапии.

Отказывать больным раком легкого на основании совокупности отягощающих обстоятельств следует только после стационарного обследования и терапевтического лечения сопутствующих заболеваний с последующим повторным лабораторно-функциональным обследованием.

Для определения показаний к хирургическому или комбинированному лечению при раке легкого, как ни при каком другом онкологическом заболевании, должна решаться коллегиально при совместном обсуждении торакального хирурга, анестезиолога, и специалистов по рентгенологической и функциональной диагностике.

Показания к выбору объема операции определяются главным образом распространением рака по бронху, паренхиме легкого, соседним органам и тканям, степенью метастазирования рака в регионарные лимфатические узлы корня легкого и средостения.

Основными онкологически оправданными операциями при раке легкого являются пневмонэктомия, лобэктомия, билобэктомия, а также их варианты: (расширенная или комбинированная пневмонэктомия и лобэктомия с реконструктивно-пластическими операциями на бронхах).

В онкологической практике принято подразделять эти хирургические операции по поводу рака легкого на радикальные и паллиативные.

При выполнении радикальных операций на легких при раке требуется особый подход к оценке характера и степени распространения опухолевого процесса и тщательности выполнения технических приемов, направленных на удаление единым блоком

пораженного опухолью участка органа (доли или всего легкого) и регионарных лимфатических узлов с окружающей их клетчаткой, т.е. в пределах анатомического футляра и зоны метастазирования. Основным условием радикализма оперативного вмешательства является отстояние линии пересечения бронха на 1,5-2 см от видимого края опухоли и отсутствие опухолевых клеток, определяемых микроскопически в края пересеченных бронха и сосудов.

Под типичной пневмонэктомией подразумевают удаление единым блоком легкого с высоким пересечением главного бронха, лимфатических узлов.

Если опухолевый процесс ограничен долей (периферический рак, центральный рак сегментарных и дистального отдела долевого бронха) без регионарных метастазов или с одиночными метастазами в бронхолегочных лимфатических узлах, то производят лобэктомию. Нередко возникает необходимость в резекции бронхов (реконструктивно-пластическая лобэктомия, краевой резекции соседней доли, удаление второй доли (билоэктомия).

Лобэктомия, являющаяся радикальным оперативным вмешательством при соответствующих показаниях, имеет ряд преимуществ перед пневмонэктомией: отсутствие резких нарушений функции дыхания в ближайшем и в отдаленном послеоперационном периоде, уменьшение частоты осложнений, особенно тяжелых бронхоплевральных, снижение послеоперационной летальности и полная медицинская и социально-трудовая реабилитация.

У лиц пожилого возраста со сниженными функциональными возможностями дыхательной и сердечно-сосудистой систем, которым противопоказана пневмонэктомия производят **лобэктомию с резекцией и пластикой бронхов.** Такая операция имеет ряд принципиальных особенностей: главный бронх при верхней лобэктомии резецируют почти полностью, что создает оптимальные условия для удаления верхних и нижних (бифуркационных) трахеобронхиальных лимфатических узлов, как и при пневмонэктомии.

К расширенным операциям относятся такие хирургические вмешательства, при которых по принципиальным показаниям или в связи с распространением опухоли, расширяют границы резекции органа или удаляют лимфатические барьеры шире типичных схем. Так, например, при раке сегментарного бронха без метастазов или одиночными метастазами во внутри пульмональных лимфатических узлах пневмонэктомия будет расширенной, а лобэктомия – типичной. При раке долевого бронха с метастазами в корне легкого пневмонэктомия будет типичной операцией. Б.Е. Петерсон (1976) считает, что к расширенным операциям нужно относить и те операции, при которых широко удаляют клетчатку средостения с заключенными в ней лимфатическими узлами с интраперикардиальной обработкой сосудов.

Комбинированной операцией при раке легкого будет любая по объему операция, при которой наряду с долей или всем легким резецируют соседние анатомические образования, в которые проросла опухоль и ее метастазы (перикард, диафрагма, грудная стенка, возвратный и диафрагмальный нервы).

Следует отметить, что по мнению ведущих торакальных онкохирургов (Р.И.Вагнер, М.И.Давыдов, В.П. Харченко), к которым присоединяемся и мы, в целях улучшения радикальности операции при II и III стадиях обязательным условием является лимфодиссекция, т.е. широкое удаление клетчатки паратрахеальной области переднего и заднего средостения вместе с лимфатическими узлами, независимо от того, выявляются метастазы или нет во время операции.

Анатомическими объектами такого рода оперативного вмешательства должны являться:

1) *в заднем средостении* – околопищеводная группа лимфатических узлов, основная масса которых лежит на передней поверхности пищевода и в бороздке между ним и нисходящим отделом грудной части аорты;

2) *в переднем средостении* – а) правая передняя медиастинальная (превенозная) клетчатка, которая находится на передней поверхности верхней полой и отчасти правой плечеголовой вены; б) левая передняя медиастинальная (преаортокоротидная) клетчатка, начало которой находится под дугой аорты, перекрывая проходящий левый блуждающий нерв с гортанной ветвью до основания левой сонной артерии, передняя цепь – вдоль левой плечеголовной вены, а прекардиальная часть – на перикарде вблизи диафрагмального нерва;

3) *паратрахеальные лимфатические узлы*, расположенные вдоль трахеи.

Однако, удаление вышеуказанных групп лимфатических узлов в полном объеме из-за технических трудностей не всегда бывает удачной. Подтверждением этих фактов являются исследования И.С.Колесникова с соавт. (1975), которые изучив более 3000 гистологических срезов из лимфатических узлов средостения у оперированных больных раком легкого, нашли метастазы более чем у 1/3 больных в неувеличенных лимфатических узлах средостения.

В настоящее время для обеспечения необходимого радикализма операции независимо от гистологической формы опухоли рекомендуется:

1) При опухоли сегментарного бронха и его периферических отделов без метастазов или при наличии одиночных метастазов в бронхопульмональных лимфатических узлах производить лобэктомию;

2) В случае инфильтрации опухоли стенки долевых бронхов или при наличии одиночных метастазов в трахеобронхиальных лимфатических узлах производить расширенную лобэктомию с удалением лимфатических узлов трахеобронхиальной, бифуркационной областей с клетчатками в паратрахеальной области;

3) При раке левого бронха, с распространением опухоли на главный бронх без регионарных метастазов или одиночных метастазах в бронхопульмональных лимфатических узлах показана лобэктомия с циркулярной резекцией главного и промежуточного (нижнедолевого) бронхов. Радикальность достигается резекцией бронхов на расстоянии не менее 1,5-2,0 см от края опухолевой инфильтрации и удалением жировой клетчатки и лимфатических узлов зон регионарного метастазирования в том же объеме, как при пневмонэктомии. Почти полная резекция главного бронха создает оптимальные условия для удаления верхних и нижних (бифуркационных) трахеобронхиальных лимфатических узлов;

4) При вовлечении в опухолевый процесс долевого бронха и его устья, а также при инфильтрации опухолью дистального отдела главного бронха или отсутствии или наличии метастазов в бронхопульмональных лимфатических узлов производят типичный пневмонэктомии. При такой же локализации, но с преимущественно перибронхиально-разветвленной формой с метастазами в трахеобронхиальных лимфатических узлах производят расширенную пневмонэктомию с широкой медиастинотомией и удалением клетчатки с лимфатическими узлами переднего и заднего средостения, включая паратрахеальные и параэзофагеальные узлы;

5) При вовлечении в опухолевый процесс соседних анатомических образований вне зависимости от наличия или отсутствия метастазов в регионарных лимфатических уз-

лах производят комбинированные операции. Но следует отметить, что наличие метастазов в регионарных лимфатических узлах средостения резко ухудшает прогноз.

Расширение объема оперативного вмешательства путем резекции соседнего анатомического образования заметно не увеличивает продолжительность жизни больных даже при дифференцированных формах рака легкого, не говоря о низко- и недифференцированных гистологических формах.

При выполнении операции следует стремиться сохранить в целостности диафрагмальный нерв, что способствует наиболее полной компенсации дыхания. По возможности (не в ущерб радикализму вмешательства) следует щадить блуждающий нерв, особенно его возвратную ветвь. Принципиально важным моментом операции является обработка элементов корня легкого или его доли. Цель ее – не только в предупреждении кровотечения или профилактике бронхоплевральных свищей, но и более полное удаление всех тканей, которые могут быть вовлечены в опухолевый процесс. Именно поэтому при пневмонэктомии прошивание аппаратом УКЛ-60 всех элементов корня легкого или даже всех сосудов корня без главного бронха недопустимо, ибо в этом случае остаются неудаленными лимфатические узлы в корне легкого. Следует раздельно обработать все элементы корня легкого, желательно аппаратами УКС-20, УО-40, УКБ-25. После ушивания культи бронха аппаратом УКБ-25, включая дополнительное наложение восьмиобразных швов на атравматической игле, необходимо укрытие культи бронха лоскутом на питающей ножке из париетальной плевры в виде "колпачка" (методика Х.А. Абисатова). При высокой технике хирурга наилучшим способом обработки культи бронха является ручное ушивание культи с использованием нити из искусственного волокна на атравматичных иглах, "бескультовым" методом (А.Х. Трахтенберг).

В случае возникновения повреждения легочной ткани в сохраняемой части легкого при локализации удаляемой части легкого, показано тщательное ушивание раневой поверхности легочной ткани тонкими нитками на атравматичных иглах.

Операция должна быть завершена тщательным гемостазом раны грудной стенки, используя диатермокоагуляцию. После лоб- и билобэктомии в плевральную полость ставятся два дренажа для расправления оставшихся частей легкого, удаления воздуха, крови и экссудата, а после пневмонэктомии оставляют один дренаж на 24 часа.

Морфологическое строение рака легкого также влияет на выбор объема операции. При дифференцированных формах плоскоклеточного и железистого рака чаще выполняются типовые или расширенные лобэктомии и билобэктомии или эти операции сочетаются с циркулярной резекцией главного или промежуточного бронхов, а при низко- и недифференцированном – типовые и расширенные пневмонэктомии, ибо это связано с более частым метастазированием в регионарные лимфатические узлы при этих гистологических формах рака легкого.

Следует отметить, что среди онкологов нет единой точки зрения на правомерность хирургического лечения мелкоклеточного рака легкого. Многие клиницисты относят его к первично-генерализованной форме злокачественного новообразования и методом выбора считают консервативное противоопухолевое лечение. Особенно в 1960-1980 гг. большинство исследователей выступали против любых попыток использования хирургического лечения этой формы рака (Н.Н. Блинов, 1984). Однако в последующие годы в результате анализа солидного клинического материала, проведенного в сравнительном аспекте отдаленных результатов различных методов лечения

мелкоклеточного рака, ведущие онкологи мира твердо считают о целесообразности включения операции в комплексное лечение.

Результаты исследования нашей клиники показали, что мелкоклеточный рак легкого имеет свою локально-регионарную стадию распространения, при которой применение хирургического, комбинированного и комплексного лечения дают вполне удовлетворительные отдаленные результаты. Мы считаем, что перед хирургическим лечением мелкоклеточного рака легкого I и II "а" стадиях необходимо проводить либо предоперационную лучевую терапию интенсивно – концентрированным методом, либо 1-2 курса или цикла полихимиотерапии, при II "б" стадии наряду с вышеуказанными методами в послеоперационном периоде в обязательном порядке проводить не менее 5-6 курсов полихимиотерапии с интервалом между курсами 4 недели, а при III "а" и "б" стадиях – методом выбора является химиолучевая терапия, причем в случае заметной регрессии после такого лечения в последующем следует проводить несколько курсов полихимиотерапии.

Операции меньшего объема (сегментарная, клиновидная, плоскостная, прецизионная резекция) не показаны при раке легкого, так как они не обеспечивают онкологической радикальности. Эти операции выполняются по строгим показаниям у пожилых больных с периферическим немелкоклеточным раком легкого, локализованного субплеврально диаметром не более 3 см без регионарных метастазов, т.е. в стадии $T_1N_0M_0$ с очень низким показателем функции внешнего дыхания, а также при наличии ряда совокупности отягощающих обстоятельств со стороны жизненно важных органов, повышающих операционный риск к выполнению лобэктомии. При экономной резекции необходимо производить регионарную лимфодиссекцию, а в послеоперационном периоде больные нуждаются в проведении лучевой терапии.

Паллиативные операции облегчают общее состояние больного, оставляя нерешенной задачу радикального удаления злокачественной опухоли. Лобэктомии и пневмонэктомии с паллиативной целью применяются при изнурительных пневмониях в зоне ателектаза, а также при угрозе обильного кровотечения, закупорке верхней полой вены.

Заслуживает внимания сообщение C.F.Hughes (1986) о предварительной **эмболизации** питающих новообразование сосудов для уменьшения интраоперационной кровопотери. Во время ангиографии эмболизация бронхиальных артерий, питающих распадающуюся опухоль, позволяет осуществить паллиативную лобэктомии или пневмонэктомии без значительных технических трудностей.

Операции при раке легкого могут быть выполнены из переднебокового, бокового и заднебокового доступа. Каждый из них имеет преимущества и недостатки. Заднебоковой доступ в настоящее время почти не применяется, так как он травматичен из-за осуществления под надкостничной резекции VI ребра и пересечение у шейки V и VII ребер, а также он не позволяет выявить в достаточной мере распространенность опухоли по сосудам легкого. Его применяют при необходимости широкой мобилизации нижнего отдела трахеи и ее бифуркации, включая противоположный главный бронх для выполнения пневмонэктомии с циркулярной резекцией бифуркации трахеи.

Наилучшим доступом при большинстве операций по поводу рака легкого является переднебоковой или боковой доступ по третьему-четвертому межреберью без пересечения реберных хрящей. Преимущество этих доступов – малая травматичность, удобное положение для ведения наркоза и операции, удобство выделения главного

бронха и удаления верхних и нижних (бифуркационных) трахеобронхиальных узлов, выделение и обработка сосудов, возможность наиболее широко раскрыть средостение. Для удаления нижней доли более удобным оказывается боковой доступ, но при этом желательна раздельная интубация бронхов для предотвращения попадания мокроты и элементов опухоли в здоровое легкое.

Несмотря на применение адекватных объемов операции, включая регионарную лимфодиссекцию, с учетом стадии распространения и гистологической структуры опухоли, отдаленные результаты хирургического лечения нельзя считать удовлетворительными, так как от 30 до 45% больных, перенесших радикальные операции, погибают в течение первых двух-трех лет от рецидива и метастазов и только 20-40% больных переживают 5-летний срок. Так, по данным американского ракового общества (1990) при раке легкого после хирургического лечения 35% больных умирают от локо-регионарного рецидива и еще 35% – от сочетания его с отдаленными метастазами. Появление рецидива и метастазов связано, с одной стороны, с недостаточным радикализмом и нарушением абластики при выполнении оперативных вмешательств, интенсивным выбросом в кровеносное русло и в область операционного поля жизнеспособных опухолевых клеток в процессе хирургической мобилизации пораженного участка легкого с опухолью, с другой стороны, с наличием нераспознанных до операции субклинических метастазов в отдаленных органах.

Такое положение определяет необходимость применения комбинированных и комплексных методов лечения рака легкого.

Комбинированное лечение. Относительно невысокие показатели выживаемости больных после одного хирургического лечения требуют необходимости дополнительного лучевого воздействия на локально-регионарную зону с целью повышения абластики. При раке легкого лучевую терапию, как компонент комбинированного лечения, применяют до, во время или после нее.

Лучевая терапия в плане комбинированного лечения противопоказана при активном туберкулезе, некомпенсированном сахарном диабете, сердечно-легочной недостаточности III степени, анемии, лейкопении (количество лейкоцитов менее $3x10^9$), общем ослабленном состоянии больного. Утреннее кровохарканье не является абсолютным противопоказанием к проведению предоперационной лучевой терапии.

Выбор адекватного объема полей облучения, центрация рабочего пучка – важнейшие моменты подготовки к лучевой терапии. Для определения объема облучения используют информацию, полученную при рентгенологическом, эндоскопическом и радионуклидном исследованиях, включая и компьютерную томографию. Полученные данные переносят на эскиз поперечного сечения тела больного на уровне центра опухоли.

При центральном раке легкого из-за нарушения проходимости бронхов с развитием гиповентиляции и ателектаза на рентгенограммах чрезвычайно трудно отличить тень опухоли и увеличенных лимфоузлов от тени ателектаза. Облучение же недостаточно вентилируемых участков легочной ткани чревато развитием осложнений в виде распада и лучевого пневмонита. Для уточнения истинных границ опухоли в этих случаях необходимо провести тщательной анализ серии исходных томограмм.

Лучевая терапия при периферическом раке легкого имеет свои особенности. Облучению обязательно подлежит "дорожка" от первичного очага к корню, обусловленная возможной информацией перибронхиальной и периваскулярной тканей элементами опухоли.

Предоперационная лучевая терапия, основной задачей которой являются:

1) Создание абластических условий для последующей операции, путем выбора такой дозы ионизирующего излучения, которая способна подавить репродуктивную способность опухолевых клеток, особенно, наиболее активно пролиферирующих в зоне инвазивного роста, проникших в окружающие ткани и регионарные лимфатические узлы и являющихся основным источником рецидивов и метастазов;

2) Уменьшить общие опухоли за счет гибели наиболее радиочувствительных популяций опухолевых клеток;

3) Нарушать кровоснабжение и лимфообращение в опухоли и в ее ложе с перекрытием лимфатических каналов и блокированием рассеивания клеток опухоли;

4) Вызывать специфическую иммуностимуляцию в ответ на появление фрагментов погибающих клеток опухоли.

Выполнение всех этих задач создают хирургу более благоприятные условия для выполнения операции в условиях гарантированной абластики, увеличивая радикальность операций.

В клинической практике исторически сложились следующие основные методики фракционирования дозы лучевой терапии перед операцией:

1) Дробно-протяженный или классический курс (разовая доза 1,8-2,0 Гр., 5 фракций в неделю);
2) Интенсивно-концентрированный курс (4-5 Гр. по 5 фракций в неделю);
3) Однократное облучение в дозе 7,5 Гр. перед операцией;
4) Динамическое фракционирование (по 4 Гр. в 1, 2, 3 дни лечения, а с 4-го по 12 дни по 2 Гр. с дроблением дозы на 2 фракции в день по 1 Гр.);
5) Крупнофракционный курс (по 6 Гр. ежедневно в течение 5 дней + внутривенно радиоактивное золото-198).

До 70-х годов прошлого столетия применялось предоперационное облучение методикой классического фракционирования дозы: по 1,8-2,0 Гр. ежедневно 5 раз в неделю до суммарных очаговых доз 35-60 Гр. и последующей операцией через 3-6 недель. При применении больших суммарных доз (50-60 Гр.) отмечено увеличение показателей резектабельности, однако одновременно резко возросли частота интра- и послеоперационных осложнений и летальность, в связи с чем суммарные дозы снижены до 35-40 Гр. В тех случаях, когда операцию производили через 4-6 недель после подведения указанных доз, частота осложнений существенно не превысила таковую при хирургическом лечении, а при ранних вмешательствах (до 7-14 дней) процент осложнений возрос.

На рентгенологическом конгрессе в Германии в 1970 г. длительная предоперационная лучевая терапия классическим методом фракционирования дозы была признана клинически неоправданной (Zuppinger A, 1970).

В 1975 году в США проведено кооперированное исследование Национального Института Рака, включающего 17 научных центров, для оценки эффективности предоперационной лучевой терапии классическим методом фракционирования дозы до СОД 40-60 Гр. В результате чего установлено, что облучение по этой методике не улучшает как непосредственных, так и отдаленных результатов лечения.

Действительно, методика классического фракционирования дозы до СОД 40-60 Гр. с проведением операции через 3-6 недель имеет ряд недостатков. Во-первых, продолжительное предоперационное облучение отдаляет проведение основного этапа лечения – операции. Во-вторых, сохраняется опасность метастазирования в период

длительного предоперационного облучения и в промежутке между его завершением и операцией. Наконец, что важнее всего, велика опасность возобновления роста опухоли из сохранивших жизнеспособность опухолевых клеток после подведения предоперационной дозы облучения в период стихания лучевых реакций.

Начиная со второй половины 70-годов, в клинической практике стали применять относительно небольшие суммарные очаговые дозы (СОД) в течение короткого периода перед операцией укрупненными фракциями, которая получила название "интенсивно-концентрированная". Данная методика предполагает подведение ежедневно в течение 4-5 дней разовых доз 4-5 Гр. до СОД 20-25 Гр., которые по степени биологической эффективности эквивалентны 32-40 Гр. при условии классического фракционирования дозы, что приводит к повреждению опухоли, к соответствующему лучевому патоморфозу I-II степени независимо от формы роста и гистологической структуры опухоли. Оптимальным интервалом между облучением и операцией является – 24-48 часов. Облучение по данной методике большинство больных переносят удовлетворительно, без выраженных местных и общих лучевых реакций, что позволяет выполнить оперативное вмешательство в намеченные сроки. Оно не создает дополнительных технических трудностей при выполнении последующего оперативного вмешательства, послеоперационный период практически не отличается от такового у аналогичных больных, оперированных без облучения, а по основным прогностическим факторам продолжительность жизни больных заметно лучше, чем при одном хирургическом лечении (А.Х. Трахтенберг, 1987, Х.С. Бебезов, 1992, В.П. Харченко, 1994, Х.А. Абисатов, 2003).

По данным Харченко В.П. (1994) более перспективным является **однократное крупнофракционное облучение** опухоли и регионарных зон в дозе 7,5 Гр. накануне операции, а в послеоперационном периоде проведение лучевой терапии средними фракциями по 3 Гр. до суммарной очаговой дозы 30 Гр. Данная методика оказалась эффективной при раке легкого II "б" и III стадии.

Предоперационная лучевая терапия, проведенная по методике **динамического фракционирования дозы** (по 4 Гр. в 1, 2, 3 дни лечения, а с 4-го по 12-й дни по 2 Гр. с дроблением дозы на две фракции в день по 1 Гр. с интервалом 4-5 часов до СОД 30 Гр., что соответствует 36 Гр. по биологическому эквиваленту) с последующей операцией через 10-14 дней позволяет добиться 5-летней выживаемости до 36,3%, тогда как при только хирургическом лечении – 26,3% (А.А. Бейсебаев и Ф.Г. Ан, 1991).

Поиску новых, радикальных схем комбинаций хирургического и лучевого компонентов лечения посвящена работа Л.С.Яськевич (1993), в которой проанализированы непосредственные и отдаленные результаты хирургического и комбинированного лечения 1165 больных раком легкого. Им доказано преимущество трехкомпонентного воздействия (предоперационная лучевая терапия по 6 Гр. ежедневно в течение 5 дней до СОД 30 Гр. + радикальная операция через 1-3 суток + в течение 1,2,3 дней после операции в вену вводили ^{198}Au в дозе 1,48 ГБк) при II и III стадиях плоскоклеточного и железистого рака легкого, при метастатическом поражении регионарных лимфатических узлов (N_{1-3}).

Послеоперационная лучевая терапия. Известно, что при центральном раке легкого, когда опухоль исходит из устьев долевых, сегментарных бронхов с инфильтрацией стенки главного, долевого бронхов, преимущественно перибронхиального рос-

та, чаще всего при III стадии заболевания, во время операции хирургу бывает весьма трудно определить истинную границу опухолевой инфильтрации, поэтому нередко линия пересечения бронха может проходить по ней. Кроме того, хотя при выполнении радикальной резекции легкого обязательно удаляют региональные лимфатические узлы вместе с окружающей жировой клетчаткой (лимфодиссекция), никогда с уверенностью нельзя предположить, что удалось полностью удалить все лимфатические узлы средостения и корня легкого, особенно при частичном удалении легкого. Это подтверждено изучением патоморфологического материала больных раком легкого, умерших от послеоперационных осложнений в течение 30 дней после "радикальной" операции (С.Бердавлетов, 1977, В.И.Лященко, Matthews M.J. et. al, 1973).

В связи с этим у больных с II-III "б" стадиями возникает необходимость проведения лучевой терапии после оперативного удаления первичного очага с регионарными метастазами. Облучение регионарных зон стерилизирует оставшиеся в области культи бронха и регионарных зон элементов злокачественной опухоли, и защищает больного от местных рецидивов. Эффективность послеоперационной лучевой терапии при раке легкого II-III "б" стадий доказано в исследованиях Р.И.Вагнера с соавт., 1977, Х.А.Абисатова, 1983; В.П.Харченко с соавт., 1994; Н.Т.Балтабекова, 1997; C.Chung et. al, 1982, M.Kircsh et. al, 1983.

Наиболее эффективной методикой послеоперационного облучения при раке легкого является облучение классическим методом фракционирования по 1,8-2 Гр. 5 раз в неделю до СОД – 45-50 Гр. Облучение начинают через 3-4 недели после операции, т.е. в тот момент, когда общее состояние больных становится вполне удовлетворительным, в тканях стихают воспалительные процессы, связанные с операцией. При планировании лучевой терапии необходимо обеспечить условия облучения, при которых 80-100% изодозы охватывали область культи бронха, верхних трахеобронхиальных, бифуркационных, парааортальных и паратрахеальных зон.

Учитывая, что после определенного объема оперативного вмешательства на легких происходят известные топографо-анатомические изменения положения органов в грудной клетке, поэтому необходимо облучение начать после рентгено- и томографии. При наличии метастазов в лимфатических узлах средостения дополнительно облучают надключичную область также дробно – протяженным методом до СОД 30-32 Гр.

Послеоперационная лучевая терапия преимущественно показана больным после сберегательных операций типа лоб- и билобэктомии, особенно после реконструктивно-пластических резекций легкого.

Исходя из вышеизложенного, следует отметить, что при помощи проведения дополнительных методов лечения локального характера какими являются пред- и послеоперационная лучевая терапия, удается улучшить отдаленные результаты хирургического лечения больных раком легкого, если к моменту лечения опухолевый процесс не выходил за пределы легкого с пораженной стороны и ближайших регионарных лимфатических узлов.

Однако, к моменту проведения оперативного лечения у части больных уже имеются клинически нераспознанные микро- и макроскопические метастазы в отдаленных органах. В связи с этим возникает необходимость применения комплексного лечения.

Комплексное лечение рака легкого осуществляется в следующих вариантах:

1) Нео- и адъювантная химиотерапия либо в отдельности, либо последовательно.
2) Химиолучевая терапия.

Неоадъювантная и адъювантная химиотерапия при раке легкого

Химиотерапию как компонент комплексного лечения применяют в пред- и послеоперационном периодах, т.е. в нео- и адъювантно.

Задачей неадъювантной химиотерапии являются повреждение опухолевых клеток, снижение степени и злокачественности, "санации" лимфатических и кровеносных путей с целью предупреждения лимфо- и гематогенного метастазирования, а также уменьшения размеров опухоли и их метастазов. Поврежденные в результате химиотерапии опухолевые клетки должны утрачивать способность давать начало новым очагам рака.

Неоадьювантная химиотерапия у больных раком легкого противопоказана при наличии выраженной опухолевой интоксикации; распаде опухоли, сопровождающемся значительным кровохарканьем, при котором существует опасность возникновения легочного кровотечения; выраженных патологических изменениях печени, почек; низких показателях содержания в крови лейкоцитов (менее $3x10^9$/л), тромбоцитов (менее $12x10^9$/л), эритроцитов(менее $3x10^{12}$/л).

Адъювантную химиотерапию проводят для подавления жизнеспособности опухолевых клеток и субклинических метастазов, уцелевших от хирургического или лучевого воздействия.

Исследованиями установлено, что около половины больных, ранее подвергнутых радикальному хирургическому лечению либо самостоятельно, либо в комбинации с лучевой терапией умирают в первые два года от рецидива и отдаленных метастазов. Установлена определенная зависимость частоты метастазов в отдаленных органах от состояния внутригрудных регионарных лимфатических узлов и гистологической формы опухоли. Так, во время оперативного вмешательства при низко – и недифференцированных формах рака легкого метастазы в регионарных лимфатических узлах обнаруживаются у 60-70% больных (Х.А.Абисатов, 1983; Р.И.Вагнер, 1984), кроме того, во время оперативного вмешательства происходит массовый выброс в кровеносные и лимфатические русла опухолевых клеток и их комплексов, часть которых в последующем могут реализовываться в метастазы. Основной резерв улучшения результатов хирургического лечения рака легкого кроется в рациональном применении адъювантной химиотерапии.

При выборе плана комплексного лечения с применением неоадъювантной и адъювантной химиотерапии учитывают гистологическое строение с учетом степени морфологической дифференцировки, так дифференцированные и умеренно дифференцированные плоскоклеточные и железистые раки легко характеризуются низкой степенью чувствительности как к действию противоопухолевых химиопрепаратов, так и ионизирующего излучения, тогда как их низкодифференцированные формы и мелкоклеточный рак (МКР) обладают высокой чувствительностью к цитостатикам и лучевой терапии (Х.А.Абисатов, 1983).

В связи с этим современная лечебная тактика при дифференцированных и низконедифференцированных (МРЛ) гистологических формах рака легкого существенно отличается друг от друга.

Целесообразность использования неоадъювантной и адъювантной химиотерапии в лечении дифференцированных формах рака легкого до недавнего времени явилась предметом дискуссии, так как ко многим ранее примененным химиопрепаратам, таким, как циклофосфан, тиофосфамид, метотрексат, нитрозометилмочевина, кармустин, натулан, доксорубицин данная гистологическая форма была малочувствитель-

ной. Кроме того, во-первых, эти препараты были применены либо в монорежиме, либо в различном сочетании, во-вторых не был разработан стандарт лечения с учетом дозировки, продолжительности курса и кратности, т.е. лечение носило эмпирический характер. В связи с этим полученные результаты у различных исследователей были разноречивыми, порою противоречивыми. Тем не менее многими исследователями на репрезентативных клинических материалах отмечено, что при ранней стадии дифференцированных и умеренно дифференцированных гистологических формах (I-II стадии) применение неоадъювантной и адъювантной моно- и полихимиотерапии не имеет преимущества перед одним хирургическим лечением, поэтому адекватным методом лечения их является радикальная хирургическая операция, в то время как рационально проведенная более 4 курсов полихимиотерапия радикально оперированных больных в III стадии улучшает 5-летнюю выживаемость на 10-15% (А.Х.Трахтенберг, 1992; Ж.К.Нсанов. 1994; T.Shields et. al, 1992, A.Picciocchi et. al, 1984).

В последние годы в связи с внедрением в клиническую практику препаратов платины (цисплатин, карбоплатин), этопозида, таксанов, гемицитабина, иринотекана изменились возможности лекарственного воздействия как при лечении местно-распространенных, так и диссеминированных форм рака легкого (Н.И. Переводчикова, 2000).

На сегодняшний день при лечении немелкоклеточного рака легкого стандартом считается комбинация цисплатина с винорельбином или паклитаксила с карбоплатином (Kelly K et. al, 1999).

Ряд авторов (Орлова Р.В., 2004; Johnson D.H., 1997) отмечают, что при применении 2-4 циклов полихимиотерапии по схеме ТС: цисплатин 80 мг/м^2 или карбоплатин 300 мг/м^2 и пакластила 175 мг/м^2 в виде 3-х часовой внутривенной инфузии в предоперационном периоде у больных с немелкоклеточным раком легкого III стадии увеличивается выживаемость больных в 3 раза выше по сравнению с одним хирургическим лечением.

Совсем по иному решается вопрос о целесообразности применения неоадъювантной и адъювантной химиотерапии, лучевой терапии при низкодифференцированных формах и мелкоклеточном раке легкого, так как биологические особенности их определяют быстрый рост и раннюю генерализацию опухоли, чувствительностью к цитостатикам и лучевой терапии. В этой связи полихимиотерапии в этих гистологических формах отводится главенствующая роль даже при ранних стадиях.

В настоящее время общепризнанно, что основными прогностическими факторами при низкодифференцированных формах, особенно при мелкоклеточном раке легкого является изначальная распространенность процесса и выраженность локального эффекта при первичном лечении химиопрепаратами.

В 80-х годах неоадъювантная и адъювантная монохимиотерапия проводилась такими препаратами, как циклофосфан, доксорубицин, этопозид, с помощью которых удалось несколько улучшить отдаленные результаты (Х.А.Абисатов. 1983, Э.А. Грантс с соавт. 1989).

В течение последних десятилетий стандартом для лечения больных МРЛ стала комбинация ЕР (этопозид+цисплатин) и ЕС (этопозид+карбоплатин). Доказано, что комбинация ЕР и ЕС обладает активностью в порядке 61-78% (полный эффект у 10-32% больных).

При этом этопозид применяется 100 мг/м^2 в 1-3 дни, цисплатин 80 мг/м^2 в первый день внутривенно, а при сочетании этопозида с карбоплатином доза карбоплатина 300 мг/м^2, циклы повторяются через каждые 4 недели.

По сводным данным литературы адъювантные курсы полихимиотерапии ЕР и ЕС увеличивают 5-летнюю выживаемость с 8,1% до 39% по сравнению с хирургическим лечением мелкоклеточного рака легкого (М.И. Давыдов с соавт., 1997).

Лучевая терапия рака легкого

Большинство больных раком легкого к моменту установления диагноза в силу распространенности опухолевого процесса или наличия сопутствующих заболеваний являются неоперабельными. Так, из общего числа ежегодно выявленных больных раком легкого оперативному вмешательству подвергаются не более 20%, а резектабельность составляет около 15%. В этой связи лучевая терапия является одним из основных методов лечения больных с местно-распространенными формами рака легкого (Б.Е.Полоцкий с соавт., 2004, А.Б.Бойко с соавт., 2004).

Для проведения лучевой терапии применяют статическую и ротационную гамма-терапию, либо тормозное излучение ускорителей. Применение излучений высоких энергий позволяет расширить показания к лучевому лечению благодаря наилучшему распределению дозы в очаге и окружающих тканях, снижению общей реакции организма.

Лучевая терапия при раке легкого может носить радикальный и паллиативный характер. При небольших локализованных опухолях без метастазов она проводится по радикальному плану, при распространенном центральном и периферическом раке, обширным внутригрудным лимфогенным метастазированием – по паллиативному плану.

Радикальное лучевое лечение предусматривает получение длительного и стойкого эффекта в результате гибели всей опухоли в облучаемом объеме, тогда как при паллиативном облучении имеется ввиду лишь частичное ее разрушение с целью облегчения клинических проявлений опухоли. При проведении лучевой терапии с сугубо паллиативной целью для достижения благоприятного лечебного эффекта используют СОД, которая составляет не менее 75% от уровня дозы, применяемой при радикальном курсе.

Объем тканей, подвергающихся радикальному лучевому воздействию, должен охватывать видимую первичную опухоль, вероятные метастазы I-III этапа лимфогенного распространения – бронхопульмональные, прикорневые, верхние- и нижние трахеобронхиальные, паратрахеальные лимфатические узлы, а при паллиативной лучевой терапии ограничивается зонами клинического распространения первичной опухоли.

Показанием к лучевой терапии рака легкого по радикальной программе является периферический, центральный рак легкого I-III стадии у больных, которые отказались от операции или которым хирургическое лечение противопоказано (низкие функциональные резервы, сопутствующие заболевания). Показания к лучевой терапии по паллиативной программе (суммарная очаговая доза не превышает 40 Гр.):

1) центральный или периферический рак легкого с метастазами во всех группах регионарных лимфатических узлов средостения, включая надключичные;

2) значительное распространение опухоли на грудную стенку, сдавление магистральных сосудов средостения, прорастание в перикард, диафрагму;

3) состояние после пробной торакотомии, обусловленной прорастанием опухоли в перикард, обширным распространением по клетчатке средостения.

Противопоказаниями к лучевой терапии являются:

- деструкция в первичной опухоли или в зоне ателектаза с образованием полости распада;
- обильное кровохарканье;
- клинические проявления пневмонита (высокая температура и т.д.);

- выпот в плевральную полость;
- выраженная интоксикация (анемия, лейкопения, тромбоцитопения);
- недавно (до 6 мес.) перенесенный инфаркт миокарда;
- активная форма туберкулеза;
- декомпенсированные формы сахарного диабета;
- выраженные явления сердечно-сосудистой, печеночной и почечной недостаточности;
- психические расстройства.

При проведении лучевой терапии при раке легкого определенную, если не основную роль в достижении эффекта от облучения играет величина суммарной очаговой дозы, которую подводят как к первичному очагу, так и к зоне регионарных коллекторов лимфатических узлов. На основании изучения непосредственных и отдаленных результатов лучевого лечения установлено, что суммарная очаговая доза облучения менее 40 Гр. обеспечивает лишь паллиативный эффект, возобновления опухолевого роста наблюдается более чем у половины больных. При СОД 50 Гр. опухолевый рост возобновляется у 39-41%, при 60 Гр. – у 30-35% больных (D.Sherman et. al, 1981, C.Pezez, 1985). При увеличении СОД (60 Гр.) в среднем на 10-20% частота излечения больных может повышаться с 20 до 80% (L.Y.Shukowsky и G.H.Fletcher, 1973). Следовательно, при раке легкого наиболее выраженный противоопухолевый эффект может быть достигнут лишь при подведении к очагу дозы 70-80 Гр. Подведение к очагу таких высоких доз лимитируется низкой толерантностью как легочной ткани, особенно в области пораженной опухолевым процессом, так в прилежащих жизненно важных органов (сердце, спинной мозг), которые невозможно экранировать в процессе облучения.

Рак легкого, особенно его центральные формы, часто сопровождается нарушением дренажной функции бронхов и наличием сопутствующих воспалительных процессов в дистальных от опухоли легочных тканях, что значительно снижает толерантность ткани в облучаемой области, существенно снижая терапевтический интервал.

Расширение терапевтического интервала при проведении радикального курса лучевой терапии рака легкого осуществляют путем выбора оптимального распределения дозы во времени и увеличивающих различные реакции нормальной и опухолевой ткани на воздействие ионизирующего излучения, а также усилением лучевого поражения опухоли использованием радиомодифицирующих агентов, таких как гипербарическая оксигенация, электроноакцепторные соединения, антиметаболиты.

При лучевой терапии рака легкого в режиме традиционного фракционирования дозы (РОД 2 Гр. 5 раз в неделю, СОД 60 Гр., ВДР – 100 ед.) регрессия опухоли сопровождается довольно частыми реакциями со стороны здоровой легочной ткани при достижении СОД до 30-40 Гр. Это явилось основанием для использования **расщепленных курсов** облучения, когда именно при СОД 36-40 Гр. делается запланированной перерыв лечения на 14-18 дней, во время которого нормальным тканям представляется возможность хотя бы частично восстановить нанесенное повреждение. За это время активации роста опухоли еще не происходит, а общие и местные лучевые реакции за время перерыва стихают или исчезают. Появляется возможность провести облучение в более высокой СОД (до 70 Гр.).

В связи с внедрением в клинику расщепленного курса лучевой терапии стал возможным довести СОД не только до 60 Гр., но и повысить ее до 70-80 Гр., а также появилась возможность использовать нетрадиционные методы фракционирования дозы

при различных гистологических формах рака легкого. Так, в целях поиска оптимального варианта распределения дозы радиации во времени С.С.Садыковым (1991) проведена сравнительная оценка непосредственных и отдаленных результатов дистанционной гамма-терапии у 431 больного раком легкого. В зависимости от примененного режима фракционирования больные распределены на 8 групп:

I группа (80 больных) – классический метод фракционирования дозы по 2 Гр. с интервалом между сеансами облучения 24 часа, 5-6 фракций в неделю в СОД 58-60 Гр. в непрерывном режиме (ВДФ – 98 ед., КРЭ – 1750 ерэ);

II группа (44 больных) – среднее фракционирование дозы непрерывным облучением. Разовая очаговая доза 3,5-4,0 Гр., 3 фракций в неделю до СОД 57 Гр. (ВДФ – 101ед., КРЭ – 1812 ерэ);

III группа (32 больных) – среднее фракционирование дозы по методу расщепленного курса. СОД 57 Гр., которая доводилась за 2 примерно равных периода с интервалами между ними в 3-4 недели (ВДФ – 97,0 ед., КРЭ – 1750 ерэ);

IV группа (67 больных) – крупное фракционирование дозы. Разовая очаговая доза 6-7 Гр. 2 фракции в неделю до СОД 46 Гр. (ВДФ – 122 ед., КРЭ – 2000 ерэ);

V группа (47 больных) – метод динамического фракционирования дозы по схеме Ревеша в модификации С.Б.Балмуханова. Больные подвергались двукратному облучению по 5 Гр. на очаг с интервалом 48 часов, последующее облучение – 2 фракции в день по 1,3 Гр. с интервалом между сеансами в 10-12 часов до СОД 66 Гр. При очаговой дозе в 22 Гр. и 44 Гр. делался перерыв по 5 дней. Продолжительность курса лечения 39-41 день (ВДФ – 103 ед., КРЭ – 1800 ерэ);

VI группа (47 больных) – облучение проводилось по методике Э.Магдана по 2 Гр. на очаг с интервалом в 2 часа с последующим повторением через 48 часов, СОД доводилось до 60Гр. (ВДФ – 116,5 ед., КРЭ – 1954 ерэ);

VII группа (67 больных) – мультифракционирование с непрерывным курсом: две суточные фракции по 1,25 Гр. с интервалом не менее 6 часов 5-6 раз в неделю до СОД 62-65 Гр. (ВДФ – 98 ед., КРЭ – 1780 ерэ);

VIII группа (47 группа) – ускоренный метод мультифракционирования дозы с непрерывным курсом: 2 суточные фракции по 1,8 Гр. с интервалом не менее 6 часов 5-6 раз в неделю до СОД 45-50 Гр. (ВДФ – 93 ед., КРЭ – 1750 ерэ).

Среди проведенных режимов временного распределения дозы радиации наиболее эффективной по критериям локальной регрессии и выживаемости при низкодифференцированных и мелкоклеточных формах рака легкого оказалась методика динамического фракционирования дозы по схеме Ревеша в модификации С.Б.Балмуханова (**V группа**), при которой полная регрессия опухоли наблюдалась у 26,9%, регрессия более 50% – у 44,2% больных, 2-х летняя выживаемость у 9,3% наблюдений. При дифференцированных гистологических формах более эффективным оказалось применение среднего фракционирования дозы с расщепленным курсом (**III группа**), при котором 2-х летняя выживаемость – у 21,4% пациентов.

В настоящее время ведущие радиологи считают, что для лучевого лечения рака легкого по полной программе наилучшим методом является проведение облучения по расщепленному курсу с любыми методами фракционирования, строго соблюдая не более 2-3 недельный перерыв в середине курса лечения, что переносится больными без серьезных побочных реакций. Они считают, что при дифференцированных формах плоскоклеточного и железистого рака легкого наиболее эффективна схема

динамического фракционирования дозы: по 4 Гр. 3 раза, далее по 2,0 Гр. ежедневно 5 раз в неделю до СОД 30 Гр. с повторением указанного курса через 14-18 дней, доведя СОД более 60 Гр. (ВДФ не более 117 ед.). При низко- и недифференцированных формах рака легкого рекомендуют схему суперфракционирования дозы, когда укрупненные фракции 3,6 Гр. подводят по 1,2 Гр. 3 раза в день с интервалом 4-5 часов до СОД 46,8 Гр., что биологически эквивалентно 62 Гр. при классическом фракционировании. При наличии метастазов в надключичных лимфатических узлах параллельно с облучением локорегионарной зоны в СОД 30-40 Гр., в отсутствии метастазов надключичных лимфатических узлах – после окончания основного курса лучевой терапии, параллельно с полихимиотерапией (В.П. Харченко с соавт., 1994, А.В.Бойко с соавт., 1996; Г.В.Голдобенко, 2001; Cox J. et. al, 1990, Rignon J. et. al, 1992).

Известно, что эффективность лучевого лечения злокачественных опухолей во многом определяется величиной поглощенной дозы излучения. Однако в условиях применения дистанционной гамма-терапии повысить величину поглощенной дозы в опухоли невозможно без увеличения лучевой нагрузки на окружающие здоровые ткани. Частичное устранение этого недостатка может быть достигнуто путем избирательного повышения радиочувствительности опухолевых клеток с помощью физических и химических радиосенсибилизаторов, увеличивающих радиотерапевтический интервал.

В качестве радиосенсибилизаторов при лучевом лечении рака легкого используются: гипербарическая оксигенация, искусственная гипергликемия, электроноакцепторные соединения, избирательно повышающие радиочувствительность гипоксических клеток, а также гипоксия, вызываемая вдыханием смесей, содержащих 8-10% кислорода. Наиболее широкое применение получила гипербарическая оксигенация (ГБО). Лучевую терапию осуществляют в барокамере проточного типа при давлении чистого кислорода 3 атм. в течение 45-60 мин. на отечественной установке "Луч". При проведении лучевой терапии в условиях ГБО расщепленным курсом при плоскоклеточном раке в 75% случаях наступает полная и выраженная регрессия при низко- и недифференцированных формах – у 91% больных (С.Л.Дарьялова).

Эндобронхиальная лучевая терапия

Из-за низкой толерантности критических органов грудной полости СОД при наружном дистанционном облучении, как правило, не превышает 60 Гр., что при дифференцированных формах плоскоклеточного и аденогенного рака такая доза не всегда обеспечивает стойкий локальный контроль и в большинстве случаев позволяет достичь лишь паллиативный эффект. В то же время осложненное течение опухолевого процесса, начинающимся пневмонитом за счет выраженного стеноза крупных бронхов, в ряде случаев препятствуют реализации эффекта дистанционной лучевой терапии.

С этих позиций представляет собой интерес метод сочетанного лучевого воздействия, включающий наружное дистанционное облучение и *эндобронхиальную лучевую терапию (ЭБЛТ)*. За счет ЭБЛТ возможно значительно увеличить подводимую непосредственно к опухоли дозу ионизирующего излучения без повреждения окружающих нормальных тканей. Градиент дозы при ЭБЛТ, возможно, значительно увеличит подводимую непосредственно к опухоли дозу ионизирующего излучения без повреждения окружающих нормальных тканей. Внутриполостное облучение бронхов осуществляется на отечественном аппарате "АГАТ-ВУ" с источником излучения ^{60}Co при наличии специальных наборов эндостатов.

Общий план лучевого лечения включает выбор дозы как от дистанционного, так и контактного сочетанного воздействия. В зависимости от общего плана лечения величина разовой дозы ЭБЛТ составляет 5-10 Гр. Режим облучения 5 Гр. через день, 3 раза в неделю до СОД 28-40 Гр. В зависимости от клинической ситуации дистанционное наружное облучение проводят в различных режимах фракционирования до Сод 40-60 Гр.

ЭБЛТ больные переносят вполне удовлетворительно. Местные лучевые реакции появляются очаговыми или сливными эпителийтами слизистой оболочки бронхов в конце курса облучения. Лучевые реакции не препятствуют проведению последующего наружного облучения и купируются за 10-14 дней. Интервал между компонентами сочетанного лечения составляет в среднем 15-20 дней (И.А.Мещерякова, 2000).

Показаниями к ЭБЛТ являются:

- резектабельный центральный рак у функционально неоперабельных больных;
- продолженный рост опухоли и рецидив в бронхах после хирургического, лучевого и комбинированного лечения;
- наличие опухоли по линии резекции бронха после нерадикальной операции;
- опухоли трахеи с поражением одного или двух главных бронхов.

Противопоказаниями к ЭБЛТ являются:

- заболевания сердечно-сосудистой системы и сахарный диабет в стадии декомпенсации;
- выраженная легочная недостаточность вследствие хронических заболеваний легких;
- прорастание опухоли в соседние органы.

Macha H.M. et. al, (1995) отмечают, что при проведении ЭБЛТ в СОД 25 Гр. в сочетании с наружным облучением в СОД 40 Гр. у 365 больных с первичным центральным и рецидивным раком легких у 755 больных наступила почти полная регрессия опухоли, доказанная рентгеноэндоскопическими методами, а двухлетняя выживаемость у больных с полной регрессией опухоли равнялась 60%. Эти данные свидетельствуют о перспективности применения сочетанной лучевой терапии у больных с резектабельным центральным раком легкого у функционально неоперабельных, а также при наличии местного рецидива в культе бронха, развившегося после хирургического лечения.

В целом возможности лучевой терапии рака легкого далеко не исчерпаны. Перспективы дальнейшего улучшения результатов лучевого лечения больных раком легкого заключается в использовании научных достижений радиобиологии, позволяющей вести поиск эффективных способов избирательной защиты нормальных и повышения радиочувствительности опухолевых тканей, расширяя тем самым радиотерапевтический интервал. Наряду с этим определенную перспективу имеет применение лучевого лечения в комплексе с противоопухолевыми химиопрепаратами.

Химиотерапия рака легкого

Химиотерапия рака легкого может быть применена по существу каждому больному раком легкого, которому не может быть проведено хирургическое и лучевое лечение вследствие распространенности опухолевого процесса или значительных нарушений функции дыхательной и сердечно-сосудистой системы.

Показаниями к химиотерапии являются:

- неудалимая хирургическим путем опухоль легкого вследствие массивного прорастания в грудную стенку и соседние органы;
- невозможность применения лучевого лечения (распад, наличие метастазов в отдаленных органах);

- специфический плеврит, подтвержденный цитологическим исследованием экссудата;
- прогрессирование заболевания в различные сроки после радикального лучевого и хирургического лечения.

Противопоказаниями к химиотерапии являются:

- отсутствие морфологического подтверждения диагноза рака легкого;
- выраженная опухолевая или гнойная интоксикация;
- распад опухоли со значительным кровохарканьем и легочным кровотечением;
- массивное метастазирование в отдаленные органы;
- выраженная патология печени и почек, сердечно-сосудистой системы организма;
- низкие показатели количества лейкоцитов (менее $3x10^9$ /л), тромбоцитов (менее $12x10^9$/л), эритроцитов (менее $3x10^{12}$ /л).

Существенное значение для достижения клинического эффекта имеет общее состояние больного до начала лечения. Истощение, диспротеинемия, анемия, пожилой возраст резко затрудняют проведение адекватного лечения, так как все это приводит к более выраженным побочным эффектам и иногда заставляет прервать курс лечения.

Химиотерапия существующими противоопухолевыми препаратами, особенно при передозировке, сопровождается токсическими проявлениями в виде депрессии костномозгового кроветворения, иммунной системы. В ранние сроки токсические реакции наблюдаются в виде тошноты, рвоты, диареи, энтерита, цистита и др. В связи с этим нужно учитывать более характерные для каждого химиопрепарата осложнения и назначить необходимое детоксикационное лечение с применением антидотов, комплекса витаминов, спленика, эссенциале, селенита и других, которые способствуют снижению токсического влияния противоопухолевых препаратов.

В случае получения объективного эффекта от первого курса лечения показаны поддерживающие курсы химиотерапии теми же препаратами и в тех же разовых дозировках, что и при первом курсе лечения.

Важным условием повышения эффективности химиотерапии является применение максимально переносимых доз цитостатических средств. Однако, в связи с низкой избирательностью их действия на опухолевые клетки, увеличение дозы препарата чревато усилением токсического влияния на нормальные органы и ткани организма больного. В настоящее время имеются многочисленные подходы, направленные на поиск оптимальных путей снижения токсичности.

Среди этих направлений наиболее физиологичным является специализированное питание, включающее в себя многочисленные пищевые компоненты и их комбинации, обладающие модифицирующими свойствами.

Так, А.О.Турешева (2004), с целью профилактики гематом и гепатотоксичности химиопрепаратов, рекомендует специализированный копазид-рацион, включающий в себя 1 Гр. цистеина, 1 Гр. метионина, 100 микрограмм селенита натрия, 400 МЕ витамина Е, которые назначаются за 5 дней до начала лечения и в течение всего курса химиотерапии. Для снижения применяют 2,2% раствор никотинамида по 1 мл 2 раза в день внутримышечно за 5 дней до 7-10 дней после дня проведения химиотерапии.

До второй половины 80-х годов в клинической практике для лечения рака легкого с определенным успехом применялся ряд химиопрепаратов таких, как циклофосфан, ламустин, (CCNU), нитрозометилмочевина, метотрексат, 5-фторурацил, адриамицин,

винкрестин, натулан, цисплатин, этопозид, которые использовались как в монорежиме, так и в различных комбинациях. В результате проведенных исследований установлено, что монохимиотерапия при дифференцированных формах плоскоклеточного и железистого рака легкого оказалась малоэффективной, так как объективный клинический эффект зарегистрировался лишь у 10-20% больных. В то время как при низкодифференцированных формах плоскоклеточного железистого рака, а также при мелкоклеточном раке легкого в монорежимах наиболее эффективными были циклофосфан, нитрозометилмочевина, ламустин (CCNU), этопозид, цисплатин, при использовании которых объективный клинический эффект наблюдался у 30-35% пациентов. При применении вышеуказанных препаратов в различных сочетаниях и режимах объективный эффект при дифференцированных формах увеличился до 26-35%, при низкодифференцированных и мелкоклеточных формах – до 50-60%, а продолжительность жизни больных увеличилось более чем в 2 раза (З.П. Михина, 2001).

В 90-е годы в практику вошел ряд новых цитостатиков, обладающих большей противоопухолевой активностью при раке легкого. К их числу относятся: таксаны (таксол, таксотер), гемцитабин (гемзар), иринотекан (Кампто), винорельбин.

В течение последнего десятилетия стандартом для лечения больных с дифференцированными гистологическими формами рака легкого стала комбинация платиновых препаратов с таксанами, гемцитабином, винорельбином, а при низкодифференцированных и мелкоклеточных формах – комбинация этопозида с цисплатином, либо с карбоплатином.

Таблица

Противоопухолевая активность отдельных химиопрепаратов в зависимости от гистологической формы рака легкого (цит. М.Б.Бычкову, 2005)

п\п	Химиопрепараты	Эффективность, %	
		Немелкоклеточный рак легкого(НМРЛ)	Мелкоклеточный рак легкого (МРЛ)
1.	Циклофосфамид	20-23	37
2.	Метотрексат	20-30	29
3.	CCNU(ломустин)	13-17	19
4.	BCNU (нимустин)	15-20	50
5.	Доксорубицин	18-20	27
6.	Ифосфамид	15-18	50
7.	Викристин	15-20	27
8.	Вепезид (этопозид)	15-18	40
9.	Цисалатин	15-20	18
10.	Карбоплатин	10-17	40
11.	Навельбин	20-26	24
12.	Таксол (паклитаксел)	21-24	52
13.	Таксотер(доцетаксел)	23-34	50
14.	Гемзар (гемцитабин)	20-27	25
15.	Иринотекан	18-32	32

Химиолучевая терапия рака легкого

Химиолучевая терапия рака легкого применяется у большинства больных. Показаниями к проведению ее являются:

1. Распространенность опухолевого процесса – III "б" и IV стадии (T любая T_3 M_0 и T_4 N любая M_0) при немелкоклеточном, III "а" и "б", IV стадии – мелкоклеточном гистологическом вариантах.
2. Наличие отягощающих обстоятельств к проведению оперативного или комбинированного лечения за счет сопутствующих заболеваний или низких функциональных показателей здорового легкого в любой стадии распространенного опухолевого процесса.
3. Отказ больных от хирургического и комбинированного лечения.

Химиолучевая терапия рака легкого является методом выбора консервативных методов лечения, которая может быть применена в следующих вариантах:

1. одновременное применение лучевого лечения и химиотерапии;
2. лучевая терапия с последующей химиотерапией;
3. химиотерапия с последующим облучением;
4. химиотерапия + облучение + поддерживающие курсы химиотерапии, т.е. последовательное применение нео- и адъювантной химиотерапии с лучевым лечением.

Положительным моментом первого варианта лечения является максимальное повреждение или уничтожение клеток опухоли как в первичном очаге, так и регионарных и отдаленных микрометастазах. Однако, применение обеих агентов в максимально переносимых канцероцидных дозах представляют известные трудности, которые заключаются в том, что ионизирующее излучение, так и противоопухолевые химиопрепараты, применяющиеся при раке легкого, обладают побочными действиями, в первую очередь, угнетают функцию костного мозга. Суммация побочных эффектов обеих агентов часто не позволяет осуществить лечение в полном объеме. В связи с этим в целях потенцирования действия – ионизирующего излучения применяются некоторые химиопрепараты в меньших радиосенсибилизирующих дозах. Так, применения во время лучевой терапии низких доз цисплатина по 6 мг/м^2 или 5-фторурацила по 250 -500 мг и метотрексата по 2,5 мг за 2 часа перед сеансом облучения несколько улучшают непосредственные результаты лучевой терапии (А.С.Павлов с соавт., 1979; Х.А.Абисатов, 1982; Е.С.Киселева с соавт., 1983, J.D. Cox et. al, 1986).

Достоинством второго варианта является разрушение основной массы опухоли в первичном очаге опухоли и в регионарных лимфатических узлах с помощью канцероцидной дозы ионизирующего излучения уже на первом этапе лечения, но при этом невозможно воздействовать с самого начала на микрометастазы, локализующиеся вне поля облучения. В ряде работ, применяя несколько курсов различных вариантов полихимиотерапии после проведенного полноценного курса лучевой терапии, улучшены 3-х летняя выживаемость больных (Le Chevalier T. et. al, 1991, Schaake-Koning et. al, 1992).

Третий и четвертый варианты позволяют определить чувствительность опухоли к противоопухолевым препаратам до облучения, тем самым позволяют после окончания полного курса лучевой терапии проводить адъювантные курсы химиотерапии при химиочувствительных гистологических формах рака легкого. На сегодняшний день четвертый вариант является методом выбора химиолучевой терапии рака легкого.

К настоящему времени накоплен значительный опыт применения различных методов фракционирования дозы радиации в комбинации с противоопухолевыми препаратами. Наилучшие результаты получены при плоскоклеточном раке в условиях использования среднего фракционирования дозы (3,5-4,0 Гр.) с интервалом 48 часов до СОД 60 Гр. с расщеплением курса на 2 примерно равного периода с интервалами в 2-3 недели, а при низко- и недифференцированных формах – предпочтение отдается методике гипер- и мультифракционирования, когда ежедневно дозу делят на 2-3 фракции (1,2 Гр. 3 раза в день с интервалом 5 часов, до СОД 46,8 Гр. за 13-14 дней, что эквивалентно 62 Гр. при классическом фракционировании). В качестве противоопухолевых препаратов до 80-х годов применяли циклофосфан, 5-фторурацил, метотрексат, адриамицин, нитрозометилмочевину, а в период 1980-1990 годы – паклитаксел, доцетаксел, гемцитабин, иринотекан.

Химиопрепараты применяются как перед, так и после окончания лучевой терапии через 1 месяц с интервалом 28-30 дней до 5-6 курсов.

Следует отметить, что если до 80-х годов из-за малой эффективности примененных химиопрепаратов в комплексе с лучевой терапией рака легкого, особенно при его дифференцированных гистологических формах, результаты лечения были весьма скромными, то в связи с внедрением в клиническую практику новых препаратов, таких, как винорелбин, таксаны, гемцитабин, этопозид и препаратов платины, появились реальные возможности улучшить как непосредственные, так и отдаленные результаты лечения.

При немелкоклеточном раке легкого наибольшая эффективность достигается при использовании таксанов, винорелбина и гемцитабина в сочетании с производными платины, а при мелкоклеточном раке – сочетание этопозида либо с цисплатином, либо с карбоплатином (Shepherd F.A. et. al, 2000, Le Cheualier T. et. al, 1994, James L.E. et. al 2002, Mori K. et. al, 2002).

При проведении лучевой терапии по радикальной программе в комбинации с вышеуказанными схемами полихимиотерапии удается достичь регрессии опухоли у 80-90% пациентов (из них полной регрессии у 30-50%), а 3-летняя выживаемость при немелкоклеточном раке в среднем составляет 13%, при мелкоклеточном раке -5% (Cox J. et. al, 1990, Saunders M. et. al, 1992, С.Л.Дарьялова с соавт., 2000, Takada M. et. al, 1996).

В настоящее время методом выбора при применении химиолучевой терапии рака легкого, особенно мелкоклеточной формы, является проведение сначала 1-2 курса полихимиотерапии наиболее эффективными противоопухолевыми химиопрепаратами, затем дистанционной гамматерапии по радикальной программе в СОД эквивалентной не менее 60 Гр. расщепленным курсом. При наличии остаточной опухоли проводятся более 4 курсов адъювантной полихимиотерапии.

Как показали результаты ряда рандомизированных исследований, химиолучевое лечение позволяет добиться регрессии опухоли более чем на 50% от первоначального размера у 80-90% пациентов, из них полной регрессии у 10-15% при немелкоклеточном раке, увеличить 3-х летнюю выживаемость на 12-13% при немелкоклеточном, на 4% при мелкоклеточном раке легкого(Cox J. et. al, 1990, Saunders M. et. al, 1992, Takada M. et. al, 1996, Peres C., 1997,С.Л.Дарьялова с соавт. 2000, Р.В.Орлова, 2004, А.О.Турешева, 2004).

Химиолучевая терапия рака легкого

Химиолучевая терапия рака легкого применяется у большинства больных. Показаниями к проведению ее являются:

1. Распространенность опухолевого процесса – III "б" и IV стадии (T любая $T_3 M_0$ и T_4 N любая M_0) при немелкоклеточном, III "а" и "б", IV стадии – мелкоклеточном гистологическом вариантах.
2. Наличие отягощающих обстоятельств к проведению оперативного или комбинированного лечения за счет сопутствующих заболеваний или низких функциональных показателей здорового легкого в любой стадии распространенного опухолевого процесса.
3. Отказ больных от хирургического и комбинированного лечения.

Химиолучевая терапия рака легкого является методом выбора консервативных методов лечения, которая может быть применена в следующих вариантах:

1. одновременное применение лучевого лечения и химиотерапии;
2. лучевая терапия с последующей химиотерапией;
3. химиотерапия с последующим облучением;
4. химиотерапия + облучение + поддерживающие курсы химиотерапии, т.е. последовательное применение нео- и адъювантной химиотерапии с лучевым лечением.

Положительным моментом первого варианта лечения является максимальное повреждение или уничтожение клеток опухоли как в первичном очаге, так и регионарных и отдаленных микрометастазах. Однако, применение обеих агентов в максимально переносимых канцероцидных дозах представляют известные трудности, которые заключаются в том, что ионизирующее излучение, так и противоопухолевые химиопрепараты, применяющиеся при раке легкого, обладают побочными действиями, в первую очередь, угнетают функцию костного мозга. Суммация побочных эффектов обеих агентов часто не позволяет осуществить лечение в полном объеме. В связи с этим в целях потенцирования действия – ионизирующего излучения применяются некоторые химиопрепараты в меньших радиосенсибилизирующих дозах. Так, применения во время лучевой терапии низких доз цисплатина по 6 мг/м^2 или 5-фторурацила по 250 -500 мг и метотрексата по 2,5 мг за 2 часа перед сеансом облучения несколько улучшают непосредственные результаты лучевой терапии (А.С.Павлов с соавт., 1979; Х.А.Абисатов, 1982; Е.С.Киселева с соавт., 1983, J.D. Cox et. al, 1986).

Достоинством второго варианта является разрушение основной массы опухоли в первичном очаге опухоли и в регионарных лимфатических узлах с помощью канцероцидной дозы ионизирующего излучения уже на первом этапе лечения, но при этом невозможно воздействовать с самого начала на микрометастазы, локализующиеся вне поля облучения. В ряде работ, применяя несколько курсов различных вариантов полихимиотерапии после проведенного полноценного курса лучевой терапии, улучшены 3-х летняя выживаемость больных (Le Chevalier T. et. al, 1991, Schaake-Koning et. al, 1992).

Третий и четвертый варианты позволяют определить чувствительность опухоли к противоопухолевым препаратам до облучения, тем самым позволяют после окончания полного курса лучевой терапии проводить адъювантные курсы химиотерапии при химиочувствительных гистологических формах рака легкого. На сегодняшний день четвертый вариант является методом выбора химиолучевой терапии рака легкого.

К настоящему времени накоплен значительный опыт применения различных методов фракционирования дозы радиации в комбинации с противоопухолевыми препаратами. Наилучшие результаты получены при плоскоклеточном раке в условиях использования среднего фракционирования дозы (3,5-4,0 Гр.) с интервалом 48 часов до СОД 60 Гр. с расщеплением курса на 2 примерно равного периода с интервалами в 2-3 недели, а при низко- и недифференцированных формах – предпочтение отдается методике гипер- и мультифракционирования, когда ежедневно дозу делят на 2-3 фракции (1,2 Гр. 3 раза в день с интервалом 5 часов, до СОД 46,8 Гр. за 13-14 дней, что эквивалентно 62 Гр. при классическом фракционировании). В качестве противоопухолевых препаратов до 80-х годов применяли циклофосфан, 5-фторурацил, метотрексат, адриамицин, нитрозометилмочевину, а в период 1980-1990 годы – паклитаксел, доцетаксел, гемцитабин, иринотекан.

Химиопрепараты применяются как перед, так и после окончания лучевой терапии через 1 месяц с интервалом 28-30 дней до 5-6 курсов.

Следует отметить, что если до 80-х годов из-за малой эффективности примененных химиопрепаратов в комплексе с лучевой терапией рака легкого, особенно при его дифференцированных гистологических формах, результаты лечения были весьма скромными, то в связи с внедрением в клиническую практику новых препаратов, таких, как винорелбин, таксаны, гемцитабин, этопозид и препаратов платины, появились реальные возможности улучшить как непосредственные, так и отдаленные результаты лечения.

При немелкоклеточном раке легкого наибольшая эффективность достигается при использовании таксанов, винорелбина и гемцитабина в сочетании с производными платины, а при мелкоклеточном раке – сочетание этопозида либо с цисплатином, либо с карбоплатином (Shepherd F.A. et. al, 2000, Le Cheualier T. et. al, 1994, James L.E. et. al 2002, Mori K. et. al, 2002).

При проведении лучевой терапии по радикальной программе в комбинации с вышеуказанными схемами полихимиотерапии удается достичь регрессии опухоли у 80-90% пациентов (из них полной регрессии у 30-50%), а 3-летняя выживаемость при немелкоклеточном раке в среднем составляет 13%, при мелкоклеточном раке -5% (Cox J. et. al, 1990, Saunders M. et. al, 1992, С.Л.Дарьялова с соавт., 2000, Takada M. et. al, 1996).

В настоящее время методом выбора при применении химиолучевой терапии рака легкого, особенно мелкоклеточной формы, является проведение сначала 1-2 курса полихимиотерапии наиболее эффективными противоопухолевыми химиопрепаратами, затем дистанционной гамматерапии по радикальной программе в СОД эквивалентной не менее 60 Гр. расщепленным курсом. При наличии остаточной опухоли проводятся более 4 курсов адъювантной полихимиотерапии.

Как показали результаты ряда рандомизированных исследований, химиолучевое лечение позволяет добиться регрессии опухоли более чем на 50% от первоначального размера у 80-90% пациентов, из них полной регрессии у 10-15% при немелкоклеточном раке, увеличить 3-х летнюю выживаемость на 12-13% при немелкоклеточном, на 4% при мелкоклеточном раке легкого(Cox J. et. al, 1990, Saunders M. et. al, 1992, Takada M. et. al, 1996, Peres C., 1997,С.Л.Дарьялова с соавт. 2000, Р.В.Орлова, 2004, А.О.Турешева, 2004).

Современное стандартное лечение больных немелкоклеточным и мелкоклеточным раком легких в зависимости от стадии распространения

Немелкоклеточный рак легкого

0 – стадия (Tis N_0 M_0). Пациенты с неинвазивной карциномой легкого подлежат хирургическому лечению в объеме сегментэктомии или клиновидной резекции с максимальной экономией легочной ткани с удалением бронхопульмональных лимфатических узлов. При невозможности выполнения оперативного вмешательства по причине наличия противопоказаний альтернативным может быть применение метода эндобронхиальной лучевой терапии (ЭБЛТ), основным достоинством которого является его щадящий характер, так как исключается повреждение окружающих нормальных тканей за счет непосредственного подведения ионизирующего излучения к опухоли.

I стадия (T_1 N_0 M_0). Основным методом этой группы больных является хирургический в объеме лобэктомии или сегментэктомии с превентивным удалением бронхопульмональных лимфоузлов. При заинтересованности устья долевой или дистальной части главного или промежуточной части промежуточного бронха могут быть выполнены бронхопластические операции с превентивным удалением трахеобронхиальных лимфатических узлов. При наличии противопоказаний к оперативным вмешательствам следует обсудить вопрос о целесообразности проведения лучевой терапии либо дистанционным, либо эндобронхиальным методом, стремясь использовать СОД не менее 60 Гр. расщепленным курсом. Основным показанием ЭБЛТ является наличие центрального рака легкого с протяженностью внутри бронха не более 1 см.

II "А" стадия (T_2 N_0 M_0) – лечение комбинированное, т.е. проведение предоперационной лучевой терапии интенсивно-концентрированным методом (по 4-5 Гр. до СОД 20 Гр.), через 1-3 дня после последнего сеанса облучения производится радикальная операция. Объем операции определяется с учетом основных прогностических факторов (локализация, возраст, общее состояние. Сопутствующая патология, показатели функции легких). Основными видами операции являются лобэктомия, билобэктомия, пневмонэктомия с превентивной регионарной лимфаденэктомией. При заинтересованности устья долевой или дистальной части главного или проксимальной части промежуточного бронха может быть выполнена бронхопластическая операция. Использование сегментоэктомии и тем более клиновидных резекций легкого не оправдано с онкологических позиций. Пациентам, не подлежащим по тем или иным причинам хирургическому лечению, проводится лучевая терапия. Лучевая терапия применяется по радикальной программе расщепленным курсом до СОД > 60 Гр. Целесообразность проведения химиотерапии при этой стадии является предметом клинических исследований.

II "Б" стадия (T_1 N_1 M_0, T_2 N_1 M_0) – лечение комплексное. Лечение начинается с проведения предоперационной лучевой терапии интенсивно-концентрированным методом до СОД 20 Гр., через 1-3 дня осуществляется радикальная операция в объеме лобэктомии, билобэктомии, пневмонэктомии, при необходимости, с клиновидной (окончатой) резекцией главного (промежуточного) бронха. После операции желательно проводить 2-3 курса полихимиотерапии с использованием препаратов платины в комбинации с винорельбином или паклитакселом. При наличии противопоказаний к хи-

рургическому лечению проводится химиолучевая терапия. Одновременное применение этих двух методов тяжело переносится больными, поэтому лечение проводится последовательно. Лечение начинается с проведения 1-2 циклов полихимиотерапии, после чего проводится лучевая терапия по радикальной программе расщепленным курсом. В случае наличия остаточной опухоли следует проводить несколько циклов полихимиотерапии с применением препаратов платины, таксанов, гемцитабина.

III "А" стадия ($T_3 N_0 M_0$) – лечение комплексное. При планировании радикального метода лечения вначале проводится один-два цикла полихимиотерапии или предоперационная лучевая терапия классическим методом фракционирования до СОД 38 Гр., через 2 недели – радикальная расширенная или комбинированная операция с превентивной регионарной лимфодиссекцией. При этой стадии наиболее частым видом операции является пневмонэктомия, билобэктомия. Реже лобэктомия с краевой резекцией соседней доли, в которой имеется прорастание опухоли. При адекватной оценке местной распространенности процесса допустимы бронхопластические операции. Исследование по изучению адъювантной химиотерапии после радикальных операций сегодня не позволяет высказаться о ее целесообразности (Б.Е.Полоцкий с соавт., 2005).

Пациентам, не подлежащим по тем или иным причинам хирургическому лечению, проводится химиолучевая терапия в последовательном режиме. Как показали результаты мета-анализа 11 рандомизированных исследователей, лучевая терапия в комплексе с препаратами платины позволяет снизить риск смерти на 10% по сравнению с больными, получившими только лучевое лечение (Jhde D. Ball D., Arriagade R. et. al, 1994).

III "Б" стадия ($T_3 N_1 M_0$, $T_{1\,3} N_2 M_0$). Выбор лечебной тактики в этой стадии распространенности опухолевого процесса – наиболее сложная задача. Зачастую больных в этой стадии можно считать условно операбельными. Большинство исследователей считают, что если в хирургическом пособии больному не отказано, то лечение этих пациентов должно планироваться дополнительным последовательным использованием лучевой и химиотерапии. В зависимости от клинической ситуации, в первую очередь, используется 1-2 цикла полихимиотерапии вышеперечисленными препаратами с последующим проведением операции и послеоперационной лучевой терапии. Основным видом операции является расширенная или комбинированная пневмонэктомия с тотальной лимфодиссекцией всех коллекторов лимфатических узлов и клетчаток средостения. При центральном раке легкого. Когда опухоль исходит из устьев долевых бронхов с инфильтрацией стенки главного или промежуточного бронхов, при преимущественного перибронхом росте после радикальной операции через 4 недели следует проводить лучевую терапию классическим методом фракционирования до СОД 45-50 Гр. При общем удовлетворительном состоянии через каждые 28 дней проводятся 4-5 курсов адъювантной полихимиотерапии. При невозможности выполнения оперативного вмешательства проводится химиолучевая операция в любой последовательности. Лучевая терапия осуществляется по радикальной программе расщепленным курсом, циклы полихимиотерапии с использованием препаратов платины в комбинации с винорельбином, таксанов, гемцистатина.

IV "А" и "Б" (T_4 N любая M_0, T любая N любая M_1). При отсутствии метастазов в отдаленных органах проводится паллиативная лучевая или химиолучевая терапия. Большинству больных с IV "А" стадией в хорошем общем состоянии (индекс Крановского > 70%) целесообразно проведение химиолучевой терапии. Как показали результаты 52 рандомизированных исследований, химиолучевая терапия

позволяет увеличить двухлетнюю выживаемость на 4% (Schaake-Koning, Nan Den Bogert W. et. al, 1992).

При наличии выпота в плевральной полости рекомендуется внутриплевральное введение цитостатиков. Например: цисплатин 150 мг на 0,9% изотонического раствора Nacl или склерозирующих препаратов (делагил).

При наличии метастазов в отдаленных органах основным методом лечения является полихимиотерапия.

Наиболее эффективные режимы полихимиотерапии при немелкоклеточном раке легкого (по М.Б.Бычкову, 2005 г.)

1. Этопозид 120 мг/м^2 в/в в 1,3 и 5-й дни.
   Цисплатин 80 мг/м^2 в/в в 1-й день.
   Интервал – 21 день.
2. Таксол 175 мг/м^2 в/в в 1-й день.
   Карбоплатин АИС 5 в/в в 1-й день.
   Интервал – 21 день.
3. Гемзар 1250 мг/м^2 в/в в 1 и 8-й дни.
   Цисплатин 80 мг/м^2 в/в в 1-й день.
   Интервал – 21 день.
4. Винорельбин 25 мг/м^2 в/в в 1,8 и 15-й дни.
   Цисплатин 80 мг/м^2 в/в в 1-й день.
   Интервал – 28 день.
5. Таксол 175 мг/м^2 в/в в 1-й день, за 3 часа до этого.
   Цисплатин 80 мг/м^2 в/в в 1-й день.
   Интервал – 21 день.
6. Таксотер 75 мг/м^2 в/в в 1-й день.
   Цисплатин 75 мг/м^2 в/в в 1-й день.
   Интервал – 21 день.
7. Таксотер 75 мг/м^2 в/в в 1-й день.
   Карболатин АИС 5 в/в в 1-й день.
   Интервал – 21 день.
8. Гемзар 1000 мг/м^2 в/в в 1-й и 8-й дни.
   Карболатин АИС 5 в/в в 1-й день.
   Интервал – 21 день.

Мелкоклеточный рак легкого

Лечебная тактика мелкоклеточного рака легкого существенно отличается от немелкоклеточного рака легкого, так как он по сравнению с другими морфологическими формами характеризуется быстрым ростом, ранней генерализацией, высокой чувствительностью к цитостатикам и лучевой терапией. Большинство больных в момент установления диагноза уже имеет III-IV стадию заболевания. Поэтому до настоящего времени не потеряла своего значения классификация Veterans Administration Lung Cancer Study Group, согласно которой различают больных с локализованным и распространенным МРЛ. При локализованном МРЛ опухолевое поражение ограничено одним гемотораксом с вовлечением в процесс регионарных и контралатеральных лимфоузлов корня, средостения и ипсилатеральных надключичных лимфатических узлов. При распространенном МРЛ опухолевый процесс выходит за пределы локализованного, часто сопровождается наличием ипсилатеральных легочных метастазов и опухолевого плеврита.

С учетом этих обстоятельств даже при ранних стадиях МРЛ применяется комплексное лечение.

Хирургическое лечение возможно только в ранних стадиях МРЛ – при первичной опухоли T_{1-2} без регионарных метастазов, либо с поражением бронхопульмональных лимфоузлов (N_1). Однако одно хирургическое лечение или сочетание ее с облучением не обеспечивает удовлетворительных отдаленных результатов. Поэтому нео- и адъювантная химиотерапия является основным компонентом комплексного лечения. Статистически достоверное увеличение продолжительности жизни достигается при использовании не менее двух курсов полихимиотерапии, проведенные как перед операцией и лучевой терапией, так 4-5 курсов после них (Михина З.П., 1991).

При I-II стадии – лечение комплексное, которое начинают с проведения 2 курсов полихимиотерапии или лучевой терапии интенсивно-концентрированным методом (по 5 Гр. СОД 20 Гр.), затем оперативное вмешательство в объеме расширенной лобэктомии или пневмэктомии с широкой регионарной лимфодиссекцией. После операции проводят не менее 5-6 курсов полихимиотерапии.

В течение последнего 10-летия стандартом для лечения больных МРЛ стала полихимиотерапия ЕР или ЕС (этопозид+цисплатин либо карбоплатин). Доказано, что комбинация ЕР и ЕС обладает выраженной противоопухолевой активностью даже при распространенном МРЛ порядка 61-78% у 10-32% больных (Jano T., Hara N., et. al, 1994, Kelly K., Crowley, Bun R.B. et. al, 1999).

В поздних стадиях (III, IV) заболевания основной терапевтической тактикой является использование полихимиотерапии либо самостоятельно, либо в комбинации с лучевой терапией.

Сочетанное применение полихимиотерапии и лучевой терапии при локализованных формах МРЛ получило всеобщее признание, при которой основным методом лечения является полихимиотерапия, а лучевая терапия может добавляться к ней для улучшения локального контроля или профилактического облучения головного мозга. При облучении грудной клетки основной задачей является предотвращение локального рецидива, увеличение безрецидивного интервала и, в конечном счете, увеличение выживаемости.

Химиолучевое лечение мелкоклеточного рака легкого начинается с одного или двух курсов полихимиотерапии. Через 2-3 недели (в зависимости от состояния больного) проводится дистанционная лучевая терапия с включением в объем облучения первичной опухоли, средостения, корней обеих легких, шейно-надключичных зон с обеих сторон. Лучевой терапевт определяет режимы и технические условия облучения. Наиболее часто применяют расщепленный курс с динамическим фракционированием дозы ионизирующего излучения. После окончания лучевой терапии проводятся курсы адъювантной полихимиотерапии с интервалам 3-4 недели. Одновременно осуществляются реабилитационные мероприятия, включающие противовоспалительное и общеукрепляющее лечение.

При метанализе, основанном на данных 2140 больных с МРЛ, частота рецидива после химиолучевой терапии понижалась от 65 до 22%, 3-хлетняя выживаемость повысилась от 8,9% до 14,3% (Kelly K. et. al, 1999).

В 1989 г. были подведены итоги 15-летних исследований ГУ РОНЦ им. Н.Н.Блохина РАМН по химио- и химиолучевому лечению больных МРЛ (Михина З.П., 1991). Полученные результаты позволили рекомендовать при локализованных формах МРЛ использовать 3-4 курса полихимиотерапии с последующим облучением локорегионарной области в СОД 50-56 Гр. При первично распространенном МРЛ основным

методом лечения является полихимиотерапия. З.П.Михина считает, что только при высокой чувствительности опухоли присоединение к полихимиотерапии облучение грудной клетки и отдаленных метастазов может способствовать сохранению стойкой ремиссии и увеличению продолжительности больных. Однако еще требуется изучение таких факторов, как вид химиопрепаратов, выбор времени начала лучевой терапии, схема, доза облучения, фракционирование.

Наиболее активные режимы полихимиотерапии при мелкоклеточном раке легкого (по М.Б. Бычкову, 2005 г.)

1. EP – Цисплатин 80 мг/м^2 в/в в 1-й день.
   Этопозид 120 мг/м^2 в/в 1, 2, 3 дни.
   Интервал – 1 раз в 3 недели.
2. СДЕ – Циклофосфамид 1000 мг/м^2 в/в в 1-й день.
   Доксорубицин 45 мг/м^2 в/в в 1й день.
   Этопозид 100 мг/м^2 в/в 1,2,3 дни.
   Интервал – 1 раз в 3 недели.
3. CAV – Циклофосфамид 1000 мг/м^2 в/в в 1-й день.
   Доксорубицин 50 мг/м^2 в/в в 1-й день.
   Винкристин 1,4 мг/м^2 в/в в 1-й день.
   Интервал – 1 раз в 3 недели.
4. СОДЕ – Цисплатин 25 мг/м^2 в/в в 1-й день.
   Винкристин 1мг/м^2 в/в в 1-й день.
   Доксорубицин 40 мг/м^2 в/в в 1-й день.
   Этопозид 80 мг/м^2 в/в 1, 2, 3 дни.
   Интервал – 1 раз в неделю в течение 8 недель.
5. TC – Таксол 135 мг/м^2 в/в в 1-й день.
   Карболатин АИС 5 мг/м^2 в/в 1 день.
   Интервал – 1 раз в 3-4 недели.
6. TP – Таксотер 75 мг/м^2 в/в в 1-й день.
   Цисплатин 75 мг/м^2 в/в в 1-й день.
   Интервал – 1 раз в 3 недели.
7. GP – Гемзар 1000 мг/м^2 в/в в 1-й день и 8-й день.
   Цисплатин 70 мг/м^2 в/в в 1-й день.
   Интервал – 1 раз в 3 недели.
8. IP – Иринотекан 60 мг/м^2 в/в в 1, 8, 15 дни.
   Цисплатин 60 мг/м^2 в/в в 1-й день.
   Интервал – 1 раз в 3 недели.

Учитывая частоту метастазирования МРЛ в головной мозг, при полной регрессии после химиолучевого лечения рекомендуется дополнительное облучение головного мозга. Лучевое лечение производят классическим методом фракционирования дозы (по 2 Гр. 5 раз в неделю) до СОД 40 Гр. или средним фракционированием (по 3 Гр. 3 раза в неделю) до СОД 36 Гр. на фоне дегидратационной терапии.

На основании 7 рандомизированных исследований Arriagada R. et. al, (1998) отмечают, что у больных, получивших после достижения полной регрессии от химиолучевого лечения профилактическое облучение головного мозга, 3-х летняя выживаемость увеличивается от 15 до 21% пациентов, тогда как у аналогичных больных без облучения головного мозга 3-х летняя выживаемость составляла лишь у 2-3% больных.

9.13 Отдаленные результаты лечения рака легкого

Основными прогностическими факторами, определяющими эффективность применяемых методов лечения при раке легкого, являются распространенность опухолевого процесса к моменту начала лечения и гистологическая структура опухоли с учетом морфологической дифференцировки ее клеток. Поэтому они являются основными ориентирами при выборе метода лечения больных раком легкого.

Среди применяемых в настоящее время методов лечения наиболее эффективным является радикальная операция, которая при ранних стадиях (I и II) в зависимости от гистологической формы применяется либо самостоятельно, либо в комбинации с лучевой терапией, а в III стадии – в составе комплексного метода лечения. К сожалению, по данным зарубежных и отечественных литературных источников, несмотря на существенный возросший уровень современных рентгено-эндоскопических, морфологических, лабораторных методов диагностики, улучшения предоперационной оценки функционального состояния жизненно важных органов, из общего числа первично выявленных больных раком легкого оперативному вмешательству подвергаются не более 20%, а резектабельность не превышает 155. Из числа радикально оперированных больных удельный вес немелкоклеточного рака легкого составляет около 90%, мелкоклеточного – лишь 10%. Среди больных, подвергавшихся радикальному хирургическому лечению, удельный вес больных в I стадии не превышает 5-8%, а основной контингент имеет II и III стадии заболевания, у более 60% которых уже имеются метастазы в регионарных лимфатических узлах. В связи с этим от 30 до 50% больных, перенесших радикальную операцию, погибают в течение первых двух-трех лет при явлениях прогрессирования опухолевого процесса (местного рецидива, при наличии метастазов в отдаленных органах или при их сочетаниях) и пятилетняя выживаемость составляет в среднем 30%, в том числе при I стадии этот срок переживает 65-80%, при II стадии – 40-45%, при III стадии – от 10 до 20% (Х.А.Абисатов, 1983, А.Х.Трахтенберг, 1987, Е.В.Котляров, 1990, Х.С. Бебезов, 1992; А.А. Бейсебаев, 1996; М.И.Давыдов, Б.Е.Полоцкий, 1996 и др.) Эти показатели не имеют тенденции к заметному повышению.

На отдаленные результаты хирургического лечения существенное влияние оказывает наличие метастазов в регионарных лимфатических узлах. По данным большинства зарубежных и отечественных исследователей 3-х летняя выживаемость больных раком легкого с поражением метастазами внутригрудных лимфатических узлов составляет 25-30%, без метастазов 60-65%, 5-летняя выживаемость – соответственно 17-20% и 35-40%, т.е. 3 и 5-летняя выживаемость больных с наличием метастазов в 2 раза меньше, чем без регионарных метастазов. Причем при поражении бронхопульмональных лимфатических узлов (N_1), более 5 лет живут 23-25% больных, а при метастазах в лимфатические узлы корня легкого (верхне- и нижних трахеобронхиальных лимфоузлов – N_2) – 12-16%, а при наличии метастазов в лимфатических узлах средостения (N_3) даже при проведении расширенной лимфодиссекции на первом году жизни погибает более 50% больных, около 1\3 больных переживают три года и единичные больные живут более 5 лет (Р.И.Вагнер, 1973, Б.Е.Петерсон 1976, Х.А.Абисатов, 1983, А.Х.Трахтенберг, 1987, М.И.Давыдов, Б.Е.Плоцкий, 1996, И.С.Стилиди с соавт, 2004, H. Seydel, 1984, Temeck B.K. et. al, 1984. Matthay R.A. et. al, 1987).

Эффективность хирургического лечения во многом зависит от степени морфологической дифференцировки клеток опухоли внутри каждой гистологической формы

рака легкого, так как частота метастазирования в регионарные лимфатические узлы при различной степени дифференцированности опухоли бывает различной. Так, на материале нашей клиники среди 561 больного, подвергавшихся радикальному хирургическому лечению метастазы в регионарных лимфатических узлах обнаружены у 347 (61,8%), из них при плоскоклеточном ороговевающем раке легкого – у 60,7%, зрелом железистом раке – у 54,1%, мелкоклеточном – у 84,1%, причем при низкодифференцированных формах плоскоклеточного и железистого раках – соответственно у 77,5% и 705 больных. Чем ниже была степень дифференцировки клеток опухоли, тем чаще метастазы были множественными и чаще были пораженными лимфатические узлы II – III этапов (N_2 и N_3). Эти данные не могли не отразиться на продолжительности жизни больных. Так, если 5-летняя выживаемость всех радикально оперированных больных составляла 27,3%, то при дифференцированных формах плоскоклеточного и железистого рака легкого она равнялась соответственно 31,7% и 35,0%, в то время как при низкодифференцированных их формах 11,7% и 12,5%, а при мелкоклеточном раке – 12%. Почти о таких же показателях сообщают Р.И.Вагнер, 1973, А.Х.Трахтенберг, 1987, Х.С.Бебезов, 1992, М.И.Давыдов с соавт., 1996. Выше приведенные материалы диктуют необходимость коррекции тактического подхода к выбору метода лечения низко- и недифференцированных гистологических форм рака легкого. Еще в 1983 году Х.А.Абисатовым в докторской диссертации "Оценка эффективности современных методов лечения рака легкого" (анализ 1454 наблюдений) впервые внесено предложение, согласно которому тактика лечения низкодифференцированных форм плоскоклеточного рака легкого должна быть идентичной с таковой по отношению к мелкоклеточным формам опухоли, т.е. хирургический метод лечения с превентивной регионарной лимфодиссекцией показан при I и II стадии при отсутствии метастазов в регионарных лимфатических узлах, а в остальных случаях более предпочтительно проведение комплексного метода лечения. Дальнейший наш опыт лечения рака легкого показал оправданность такого тактического подхода к лечению низко- и недифференцированных гистологических форм опухоли.

Анализ причин неудач хирургического лечения показывает, что основной причиной гибели больных являются рецидивы и метастазы (В.И.Лященко, 1975; С.Б.Бердавлетов, 1978, Х.А.Абисатов, 1983, А.Х.Трахтенберг, 1987). Лечебные мероприятия по профилактике развития в локально-регионарной зоне проводятся в двух направлениях. Первое включает в себя применение расширенных и комбинированных операций с широкой лимфодиссекцией вместе с клетчаткой корня легкого и средостения. Второе – применение в пред- и послеоперационном периоде лучевой терапии, т.е. комбинированного лечения.

Совершенствование хирургической техники, оценки функциональных состояний жизненно важных органов в предоперационном периоде, улучшения анестезиологического пособия позволили широкому внедрению в практику расширенных, расширенно-комбинированных операций с максимальным удалением всех групп лимфатических узлов средостения на стороне пораженного опухолью легкого и дополнительной резекцией соседних тканевых структур и органов. Выполнение этих операций вызвано тем, что у 2/3 оперированных больных распространенность опухолевого процесса соответствует III "а" и "б" стадии ($T_{2,3}$ $N_{1,3}$ M_0), что любая другая операция, кроме расширенной и расширенно-комбинированной, является заведомо паллиативной.

По данным литературных источников применение расширенной лимфодиссекции заметно улучшает продолжительность жизни больных. Так, на основании ретроспек-

тивного анализа истории болезни 341 больного, которым в РОНЦ им. Н.Н.Блохина РАМН выполнены расширенные, расширенно-комбинированные операции, И.С.Стилиди, М.Д. Тер-Ованесов (2004) констатируют, что при отсутствии метастазов во внутригрудные лимфатические узлы ($T_{2-3}N_0M_0$) превентивная расширенная лимфодиссекция достоверно улучшает одногодичную выживаемость по сравнению с типичными вмешательствами с 67 до 68%. Далее показатели 5-летней выживаемости для расширенных и типичных операций составили 24 и 30% соответственно. При наличии метастазов в бронхопульмональных и трахеобронхиальных лимфатических узлах ($T_{2-3}N_{1-2}M_0$) 5-летняя выживаемость составляла 14 и 23% при типичных и расширенных операциях. Наличие метастазов в лимфатических узлах средостения (N_3) резко ухудшает результаты операций: уже на первом году наблюдения погибают более 50% больных, 5 лет после расширенных и типичных операций переживают единичные пациенты (12,5 и 8,3% соответственно).

Обобщенный анализ результатов комбинированных и расширенно-комбинированных операций в целом малоудовлетворительны – менее трети больных переживают три года и единичные больные живут более 5 лет. Это позволяет признать необоснованным увеличение объема оперативного вмешательства множественных метастазов в лимфатических узлах переднего средостения и паратрахеальных.

Многими исследователями выявлены неудовлетворительные отдаленные результаты расширенных и комбинированных операций при III стадии у больных с низко- и недифференцированным раком легкого. Эти операции оправданы лишь при дифференцированном плоскоклеточном и железистом раке легкого (Х.А.Абисатов, 1983, Н.Н.Блинов, 1983, А.Х.Трахтенберг, 1987, Б.Е.Полоцкий с соавт., 2004, A.Janni et. al, 1984, H.Wal et. al, 1994).

Продолжительность жизни больных после реконструктивно-пластических операций по данным В.В.Радионова и соавт., 1984, А.Х.Трахтенберг (1987), В.П.Харченко с соавт. 1994, А.А.Бейсебаева, 1996, Faber L. et. al, 1984 лучшие отдаленные результаты отмечены после лобэктомии с резекцией и пластикой бронхов с лимфодиссекцией больных плоскоклеточным раком при I и II стадии, 5-летняя выживаемость составляет 50-55%.

Неудачи хирургического лечения рака легкого убеждают в необходимости дополнительного воздействия на локально-регионарную зону с целью увеличения абластичности. С этой целью используется лучевая терапия в предоперационном или послеоперационном периодах. По обобщенным материалам трех ведущих научно-исследовательских институтов России (МНИОИ им. П.А.Герцена, МНИ рентгенорадиологический институт, Ленинградский НИ онкологический институт им. Н.Н.Петрова) по применению лучевой терапии в пред- и послеоперационном периодах можно сделать следующее заключение:

1. При I и II стадии рака легкого применение предоперационной лучевой терапии: а) дробно-протяженной методике, мелкими фракциями по 2 Гр. и СОД 35-40 Гр. и ускоренной, средними фракциями по 3 Гр. м СОД 38 Гр. заметно не улучшает отдаленные результаты хирургического лечения, но увеличивает количество интраоперационных и послеоперационных осложнений; 5-летняя выживаемость при хирургическом лечении составляет 43,7%, при комбинированном – 49,2%; б) при проведении предоперационной лучевой терапии, интенсивно-концентрированным методом, по 4-5 Гр. и СОД 20 Гр. получена почти такая же 5-летняя выживаемость, но данная методика не затрудняет технику выполнения оперативных вмешательств и не отражается на характере и частоте послеоперационных осложнений;

2. При III стадии заболевания выявлено достоверное улучшение отдаленных результатов лечения при применении предоперационной лучевой терапии дробно-протяженным методом; 5 – летняя выживаемость после хирургического лечения составляет 15,1%, после комбинированного – 26,4%. Увеличение продолжительности жизни больных наглядно прослеживается при поражении метастазами внутригрудных лимфатических узлов у больных с плоскоклеточным раком легкого. При аденокарциноме и низко-недифференцированных формах она не оказывает влияния на продолжительность жизни больных, хотя при низко- и недифференцированных формах рака легкого отмечается существенная регрессия первичного очага, но большинство больных погибают от отдаленных метастазов;

3. Применение лучевой терапии в послеоперационном периоде при раке легкого II "б" и III стадиях существенно улучшает 5-летнюю выживаемость. Так, при II "б" стадии 5-летняя выживаемость при хирургическом лечении составила 29,6%, а при применении послеоперационной лучевой терапии – 42,8%, при III стадии – соответственно 15,2% и 37,8%. Послеоперационная лучевая терапия более эффективна при плоскоклеточном раке легкого с метастазами в N_{1-2}, тогда как при такой же распространенности низко- и недифференцированных форм рака легкого продолжительность жизни заметно меньше.

4. В.П.Харченко с соавт. (1994) считают более перспективным однократное крупнофракционное предоперационное облучение первичной опухоли и регионарных зон в дозе 7,5 Гр. с целью воздействия на злокачественные клетки вокруг основной опухоли в лимфатических щелях и сосудах (потенциальные лимфогенные и гематогенные метастазы), которое оказалось эффективным при раке легкого любой распространенности (I и III стадии). 5-летняя выживаемость при I стадии увеличивается с 59,3% до 76,7%, при II стадии – с 29,8% до 63,7%, III стадии – с 22,5% до 38,1%, причем при плоскоклеточном раке – соответственно с 42,2% до 68,23%, при железистом раке эти показатели равнялись соответственно 40 и 38,7%.

В настоящее время большинство авторов рекомендуют применение предоперационного облучения интенсивно-концентрированным методом при низко- и недифференцированных гистологических формах I и II стадии, а послеоперационную лучевую терапию при раке легкого, когда имеется инфильтрация опухолью устьев долевых, стенки главного бронха при перибронхиальном росте опухоли с метастазами в регионарных лимфатических узлах. Однако, больные с регионарными метастазами в лимфатических узлах N_{2-3} после комбинированного применения хирургического и лучевого лечения нуждаются в проведении адъювантных курсов полихимиотерапии (А.С.Барчук, 1984, А.Х.Трахтенберг с соавт., 1989, В.П.Харченко с соавт., 1994, Х.А.Абисатов с соавт., 2000, Homes A.C., 1994, Ihde D. et. al., 1994).

Химиотерапию как компонент комплексного лечения применяют в пред- и послеоперационном периодах. При определении показаний к такому комплексному воздействию большое значение имеет гистологическая структура опухоли с учетом морфологической дифференцировки ее клеток. Для дифференцированных форм рака целесообразность применения хирургического лечения с химиотерапией пока остается предметом дискуссии. При низко- и недифференцированных формах (включая мелкоклеточный рак) позиция большинства исследователей более определенная; если планируется оперативное вмешательство, то методом выбора служит применение полихимиотерапии в пред- и послеоперационном периоде.

Ряд исследователей, применяя более 4-5 курсов адъювантной монохимиотерапии метотрексатом, блеомицином, CCNU, цисплатином при плоскоклеточном раке легкого II-III стадии улучшили 5-летнюю выживаемость хирургического лечения с 30 до 40% циклофосфаном, нитозометилмочевиной, этопозидом, митомицином с при низко- и недифференцированных формах рака с 10 до 20%, а применение вышеуказанных препаратов, включая 5-фторурацил, при аденокарциноме существенного влияния на выживаемость больных не оказывало (Х.А.Абисатов, 1983, В.Ф.Абрамов, 1984, Э.А.Грантс с соавт., 1989, F.M.Juthner et. al, 1986, J.B.Bitran et. al, 1986, Hisada Tetsuya et. al, 1986).

Многие исследователи после радикальной операции проводили полихимиотерапию с использованием метотрексата, 5-фторурацила, циклофосфана, (А.Х.Трахтенберг с соавт., 1989), циклофосфана, метотрексата, адриомицина (Ж.К.Нсанов, 1994), циклофосфана, адриамицина, цисплатина (E.C.Holmes et. al, 1989), CCNU и гидрооксимочевины (T.Shields et. al, 1982).

Авторы отмечают, что при III стадии адъювантная полихимиотерапия способствует статистически достоверному повышению 5-летней выживаемости при отсутствии в регионарных лимфатических узлах с 35-39% до 50-55%, при наличии метастазов – с 14-15% до 25-28%. Рекомендуется проводить не менее 5-6 курсов адъювантной химиотерапии с интервалом 4 недели.

I.A.Roth et. al, 1994, R.Rassel et. al, 1994, сообщают, о результатах рандомизированных исследований, проведенных в США с применением этопозида по 120 мг/м^2 в/в в 1, 3, 5 дни, цисплатина 80 мг/м^2 в/в в 1-й день 1 раз в 3 нед. перед радикальной операцией при немелкоклеточном раке легкого $T_{2-3}N_{1-2}M_0$. Авторы заключают, что проведение 3 курса неадъювантной полихимиотерапии более чем в 3 раза увеличивает выживаемость больных, по сравнению с контрольной группой, подвергавшейся лишь операции.

По сводным данным литературы адъювантные курсы полихимиотерапии с применением препаратов платина (цисплатин, карбоплатин) совместно с таксанами, гемицитабином, винорельбинов увеличивают 5-летнюю выживаемость при мелкоклеточном раке легкого с 8 до 39% по сравнению с хирургическим лечением (М.И.Давыдов с соавт., 1997).

Результаты лучевой терапии. Среди множества прогностических факторов при лучевой терапии рака легкого, к основным относятся величина суммарной очаговой дозы и методика ее поведения, местная распространенность опухолевого процесса и гистологическая структура опухоли.

Суммарная очаговая доза, необходимая для разрушения первичной опухоли и ее метастазов, по данным различных авторов, колеблется при непрерывном курсе облучения 50-60 Гр., расщепленном – 60-65 Гр. По мнению ведущих радиотерапевтов методом выбора при лучевом лечении рака легкого по радикальной программе при любых методах фракционирования дозы радиации является проведение облучения по расщепленному курсу.

В.П.Харченко с соавт., 1994, сообщают об отдаленных результатах лучевого лечения 858 больных раком легкого, которым облучение проводилось по радикальной программе классическим методом фракционирования дозы, из них 525 больным расщепленным курсом. Авторы констатируют, что расщепленный курс лучевого лечения заметного влияния на отдаленные результаты не оказывает. Продолжительность жизни больных в обеих группах при сроке наблюдения 5 лет остается почти одинако-

вой (более 3-лет – 18 и 16%, 5 лет – 9 и 6% при расщепленном и непрерывном курсах), но расщепленный курс облучения легче переносится больными в связи с отсутствием выраженного лучевого пневмонита, эзофагита, осложнений со стороны сердечно-сосудистой системы. При изучении отдаленных результатов более 1 года жили 52,5%. 3 года – 17%, 5 лет – 7,5% больных, при этом среди больных без признаков увеличения регионарных лимфатических узлов (N_0) более 1 года жили 63%, (N_1 – 60,5%, (N_2 – 41%, боле 3 лет – соответственно 24,5%, 19% и 17%, более 5 лет – 12,5%, 6% и 0,5% соответственно. При плоскоклеточном раке легкого более 1 года жили 80%, более 3 лет-16%, более 5 лет – 3,5%, при аденокарциноме – соответственно 66%,11% более 5 лет никто не прожил, при низко- и недифференцированных формах более 1 года жили 18,9% более 2 лет – 5,4%, более 3 лет ни один больной не прожил.

К настоящему времени накоплен значительный опыт применения различных методов фракционирования дозы. Так, С.С.Садыков (1991), применив среднее фракционирование дозы по расщепленному курсу, добился полной регрессии опухоли у 3%, выраженный – у 42,4%, 2-летней выживаемости у 21,4%. J.Cox et. al, (1990), у больных немелкоклеточным раком легкого III стадии в рандомизированном исследовании 1,2 Гр. два раза в день с интервалом 6 часов до СОД 60 Гр., после чего более 1 года жили 58%. 3 года – 20% больных.

По данным зарубежных авторов при проведении лучевой терапии по радикальной программе различными методами фракционирования дозы радиации при раке легкого с распространенностью, соответствующей $T_{1-2}N_0M_0$, 2-х летняя выживаемость составляет в пределах 44-60%, 5-летняя – 16-22% (E.Noordikj et. al, 1988, H. Lhang et. al, 1989, K. Kayakawe et. al, 1992), при $T_{2-3}N_0M_0$ соответственно 30-40% и 6-17% (Y.Cooper et. al, 1988, B.Talton et. al, 1990, D.Dosoretz et. al, 1992).

При сочетании лучевой терапии (43 Гр. дистанционное облучение и 25 Гр. эндобронхиальная брахитерапия) у 60 больных маленьким эндобронхиальным раком легкого двухлетняя выживаемость достигнута у 85,3%, 5-летняя – у 60,3% больных (Henneguin C. et. al, 1998).

Ряд исследователей в целях защиты нормальных тканей от лучевого воздействия применяли гипоксирадиотерапию с помощью вдыхания смесей, содержащих 8-10% кислорода (ГГС-10). Так, Ю.С.Мардынский (1984) сообщил результаты проведенного им рандомизированного исследования с применением гипоксической смеси ГГС-10. После окончания полного курса лучевой терапии основной группе больных, значительная регрессия опухоли наблюдалась у 78,6%, в контрольной – у 67,9%, 2-х летняя выживаемость в основной группе составила 42,9%, в контрольной – 31,6%. F.Plenk (1974) лучевую терапию рака легкого проводил по радикальной программе в условиях гипербарической оксигенации (ГБО), при этом боле 1 года жили 47% (28% в контрольной группе), более 2 лет – соответственно 10 и 8% больных. При применении этой же методики С.Л.Дарьяловой (1977) одногодичная выживаемость составила 57% против 29% при одной лучевой терапии.

Результаты химиолучевого лечения

Успехи противоопухолевой химиотерапии до настоящего времени остаются довольно скромными, хотя уже установлена определенная закономерность в назначении ее. Она при раке как самостоятельный метод применяется только у больных, у которых имеются противопоказания к применению хирургического и лучевого лечения, а также при поздних стадиях опухолевого процесса.

Монохимиотерапия при раке легкого мало эффективна, поэтому в клинической практике одновременно или последовательно несколько противоопухолевых препаратов с различными механизмами действия, блокирующих на различных уровнях обменные процессы в раковых клетках.

Результаты химиотерапии рака легкого

Успехи противоопухолевой химиотерапии до настоящего времени остаются довольно скромными, уже установлена определенная закономерность в назначении ее. Она при раке легкого как самостоятельный метод применяется только у больных, у которых имеются противопоказания к применению хирургического и лучевого лечения, а также при поздних стадиях опухолевого процесса.

Монохимиотерапия при раке легкого мало эффективна, поэтому в клинической практике применяются одновременно или последовательно несколько противоопухолевых препаратов с различными механизмами действия, блокирующих на различных уровнях обменные процессы в раковых клетках. Для применения химиотерапии необходимо знать гистологическую структуру опухоли с учетом степени морфологической дифференцировки ее клеток.

Химиотерапия широко распространенными противоопухолевыми препаратами таким, как циклофосфан, нитозометилмочевина, метотрексат, 5-фторурацил, CCNU в различных сочетаниях при немелкоклеточном раке легкого дают возможность продлить жизнь некоторым больным с распространенным опухолевым процессом. Так, по данным А.С.Павлова (1979) при проведении полихимиотерапии циклофосфаном, метотрексатом и натуланом более 6 месяцев жили 57,3%, более 1 года – 18%, 2-лет – 4,8% СПЖ = 8,4 мес., тогда как при симптоматическом лечении в этих сроках прожили соответственно 28,2%, 11,9% и 0,4% больных (СПЖ = 6,1%), а при недифференцированных формах единичные больные живут более 1 года, большинство больных погибают в течение 6 месяцев.

В связи с внедрением в практику новых противоопухолевых препаратов (таксаны, винорельбин, гемзар, иринотекан, препараты платины, этопозид) результаты химиотерапии заметно улучшились. Wozniak A.J. et. al, 1998, сообщили результаты рандомизированного исследования, где сравнивали эффективность применения винорельбина с цисплатином и цисплатина при неоперабельном немелкоклеточном раке легкого. При этом полихимиотерапия была эффективной у 23% (2% полных + 24% выраженной регрессии), в то время как один цисплатин оказался эффективным у 12% больных. Медиана выживаемости при использовании комбинации составила 8 мес. и 36% больных жили более года, в то время как при монохимотерапии эти показатели составили 6 мес. и 20% соответственно.

В рандомизированных исследованиях ECOG сравнивались 3 режима полихимиотерапии при немелкоклеточном раке легкого:

1) цисплатин 75 мг/м^2 в 1-й день + этопозид 100 мг/м^2 в 1, 2, 3-й дни;

2) таксол 250 250 мг/м^2 24 часовая инфузия в 1-й день + цисплатин 75 мг/м^2 во 2-й день + G-CSF 5 мкг/кг с 3-го дня до восстановления показателей лейкоцитов;

3) таксол 135 мг/м^2 в виде 24-часовой инфузии в 1-й день + цисплатин 75 мг/м^2 во 2-й день. Достоверно лучшие результаты были получены при использовании комбинации таксола с цисплатином не только в отношении эффективности (31% и 26% по сравнению с 12%), но самое главное, выживаемость при применении таксола с цисплатином была достоверно выше (медиана выживаемости 10,3 и 9,6 мес. по сравнению 7,4 мес., пережили 1 год – 40,4 и 37,3% больных по сравнению с 31%). (Bonomt P. et. al, 1996).

По данным Sandler A. et. al, 1998 при применении гемзара с цисплатином по сравнению с одним цисплатином эффективность комбинации оказалась достоверно выше (медиана выживаемости 9,1 против 7,6 мес., выживаемость более 1 года – 39 и 28% соответственно при немелкоклеточном раке легкого.

James I. et. al, 2002, сравнивали результаты двух групп больных с мелкоклеточным раком легкого: в I группе полихимиотерапия проводилась гемзар 1000 мг/м^2 в/в в 1-й день, 8-й день + карбоплатин 300 мг/м^2 в 1-й день, во II группе – цисплатин 90 мг/м^2 в/в в 1-й день + этопозид 80 мг/м^2 в/в в 1, 2, 3-й день. Интервал между циклами лечения 3 недели, проводили в каждой группе по 3 цикла полихимиотерапии, выраженный объективный эффект в I группе больных наблюдался у 68% больных, во II группе – у 73% больных пережили один год – 18 и 21% соответственно.

9.14 Реабилитация больных раком легкого

Программу реабилитации больного, перенесшего радикальную операцию по поводу рака легкого, В.Н.Герасименко с соавт. (1988) разделяют на следующие пять этапов:

1. Предоперационный этап – с момента постановки диагноза до дня операции. На этом этапе проводят лечебную гимнастику, направленную на улучшение физической подготовки больного, увеличение подвижности диафрагмы и улучшению брюшного дыхания, санацию трахеобронхиального дерева, психологическую подготовку больного к операции, а также при необходимости применяют коррегирующую медикаментозную терапию.

2. Операционный этап, при котором осуществляется общая анестезия, оперативное вмешательство, соблюдение принципов абластики и радикальности, профилактики осложнений.

3. Непосредственно послеоперационный этап – в течение 5 дней после операции больному проводят коррекцию клинических и гемодинамических изменений, принимают меры, направленные на ликвидацию остаточных полостей, гемоторакса, полноценному расправлению оставшейся легочной паренхимы после частичных резекций с целью профилактики послеоперационной пневмонии, ателектазов, застойных явлений. Занятия лечебной гимнастикой с больным начинают с момента пробуждения от наркоза – с глубоко дыхания и откашливания. Со второго дня начинают массаж, ингаляцию, способствующие восстановлению дренажной функции трахеобронхиального дерева.

4. Отсроченный послеоперационный этап – с 5 дня после операции до выписки из стационара. Наряду с медикаментозным лечением и профилактикой различных осложнений особое значение на этом этапе приобретает физическая активация больного – комплекс лечебно-физкультурных мероприятий, направленных на восстановление адекватного дыхания, расправлению резервных альвеол противоположного и оставшейся части легкого, постепенно адаптации к физическим нагрузкам, увеличивая темпы и ритм занятий, тем самым подготавливая к самообслуживанию.

5. Этап длительной реабилитации – со дня выписки из стационара в течение всей жизни, которая включает:

а) физическую и психическую адаптацию в домашних условиях под наблюдением онколога и участкового врача по месту жительства;

б) возвращение больного к прежней профессиональной деятельности или к новым облегченным условиям труда в зависимости от степени восстановления нарушенной функции.

При отсутствии признаков рецидива опухоли и метастазов основными критериями определения трудоспособности больных являются:

1. Объем произведенного хирургического вмешательства. Лица, перенесшие частичные резекции легких по поводу рака I-II стадии, работа которых не связана с физическим напряжением, могут считаться трудоспособными через 2-3 мес. после операции. Лица, перенесшие пневмонэктомию, также могут считаться трудоспособными через 2-3 мес. после операции, если их работа носит умственный характер, т.е. без физического напряжения.

В остальных случаях допустимо установление группы инвалидности при условии дальнейших переосвидетельствований в более ранние сроки (через 6 мес.).

2. Степень восстановления нарушенных функций, которые неизбежно возникают после резекций легких и пневмонэктомии. По данным различных авторов стойкая компенсация и восстановление функциональных расстройств у больных раком легкого наступает в сроки 3-6 мес. после лоб- и билобэктомии и 4-8 мес. после пневмонэктомии.

Для оценки трудовых возможностей оперированных может быть использована классификация недостаточности легочной вентиляции Ю.Я.Агапова по резервам дыхания (РД), при этом значение придается характеру работы и условиям труда.

При I-й степени недостаточности легочной вентиляции (резерв дыхания 75-84% к должным величинам) противопоказана работа, связанная с вдыханием различных видов органической пыли, газов, пребыванием в сыром и холодном помещении.

При II-ой степени дыхательной недостаточности (РД 50-74% к должным величинам) трудоспособность ограничена. У этих больных работа не должна быть связана с физическим напряжением.

При III-й степени дыхательной недостаточности (РД 25-49% к должным величинам) больные должны быть признаны нетрудоспособными.

Врачам ВТЭК необходимо более гибко и индивидуально подходить к оценке состояния трудоспособности больных раком легкого после радикального лечения; разрешить продлевать для долечивания сроки временной нетрудоспособности более 4 месяцев с последующим возвращением больных непосредственно к труду без перехода на инвалидность. Необходимы сокращения сроков инвалидности II-ой группы и адекватный перевод больных на III-ю группу инвалидности с правом возвращения к труду; предоставление больным, вернувшимся к труду, права на дополнительный отпуск и сокращенный рабочий день; расширение возможностей профессионального обучения и переобучения их с учетом их образования, квалификации, специальности.

Помимо экономического значения, реабилитация больных раком легкого имеет огромное социальное и психологическое значение. Утрата трудоспособности угнетает больного, создаёт у него впечатление социальной неполноценности, они теряют веру в собственные силы. В то время правильно подобранные виды труда способствуют восстановлению утраченных функций, развитию компенсаторных возможностей, внушают надежду на благополучный исход. В этом же направлении действует сознание приносимой для общества пользы, увеличение материальных доходов семьи.

9.15 Использованная литература

1. Абисатов Х.А. Оценка эффективности современных методов лечения рака легкого. Дисс. докт. мед. наук. М., 1983, 375 с.

2. Абисатов Х.А. Рак легкого. В учебнике "Онкология" II том на казахском языке. Алматы, "Наука", 1999, с. 4-41.

3. Арзыкулов Ж.А., Сейтказина Г.Д., Махатаева А.Ж. и др. Показатели онкологической службы Республики Казахстан за 2005 г. (статистические материалы). Алматы, 2006, 56 с.

4. Арзыкулов Ж.А., Абисатов Х.А. Пути ранней диагностики рака легкого. Ж. Онкология, рентгенология, радиология республики Казахстан. 2003, № 3 с. 39-45.

5. Балтабеков Н.Т. Сравнительная оценка эффективности локо-регионарных методов лечения рака легкого III стадии. Дисс. к.м.н., Алматы, 1997, с. 98.

6. Бойко А.В., Трахтенберг А.Х., Киселева Е.С., Франк Г.А. I этап комплексной терапии больных мелкоклеточным раком легкого.// Вопр. онкологии, 1989, т. 35, № 2 с. 167-172.

7. Бойко А.В., Черниченко А.В. Лучевая терапия рака легкого. В кн.: Лучевая терапия злокачественных опухолей. Рук-во для врачей под ред. проф. Е.С.Киселевой. М., "Медицина", 1996, с. 165-193.

8. Бойко А.В., Черниченко А.В., Мещерякова И.А. и др. Лучевая терапия немелкоклеточного рака легкого. В кн.: Практическая онкология: избранные лекции. СПб, "Центр ТОММ", 2004. Под ред. С.А.Туляндина и В.М.Моисеенко. стр. 283-290.

9. Бычков М.Б. Химиотерапия и химиолучевая терапия мелкоклеточного рака легкого. // Вопр. онкологии, 1985, т. 31, №10 с. 51-55.

10. Бычков М.Б. Рак легкого. В руководстве "Химиотерапия опухолевых заболеваний". Под ред. Н.И.Переводчиковой. М., 2005, с. 195-208.

11. Вагнер Р.И., Барчук А.С., Блинов Н.М. Диагностика рака легкого в поликлинических условиях. Ленинград, "Медицина", 1986, с. 186.

12. Герасименко В.Н., Тхостов А.Ш., Голубев А.Н. Реабилитация больных злокачественными опухолями легких. В кн.: Реабилитация онкологических больных. Под ред. проф. В.Н.Герасименко. М., "Медицина", 1988, с. 136-156.

13. Давыдов М.И., Полоцкий Б.Е. Рак легкого. М., "Радикс", 1994. 210 с.

14. Давыдов М.И., Аксель Е.М. Заболеваемость злокачественными новообразованиями России странах СНГ в 2002 г. М., 2004. 285 с.

15. Давыдов М.И., Аксель Е.М. Заболеваемость злокачественными новообразованиями населения различных стран мира (мировой стандарт). GLOBOCAN, 2000. Cancer Jncidence, Mortaliti and Prevalence Worldwide, Version 1,0. JARC Cancer Base № 5 Lyon.

16. Дарьялова С.А., Бойко А.В., Черниченко А.В. Современные возможности лучевой терапии злокачественных опухолей. Российск. онкол. журнал, 2000, №1 с. 48-55.

17. Киселева Е.С., Дарьялова С.А., Бойко А.В. Принципиальные подходы к лучевой терапии мелкоклеточного рака легкого. //Советск. медицина, 1984, № 12 с. 26-30.

18. Киселева Е.С., Дарьялова С.А., Бойко А.В. и др. Нетрадиционное фракционирование дозы ионизирующего излучения в клинической практике. //Мед. радиология, 1989, № 4 с. 3-9.

19. Комбинированное и комплексное лечение злокачественных новообразований. Рук-во под ред. В.И.Чиссова. М., "Медицина", 1989.

20. Лучевая терапия злокачественных опухолей. Рук-во для врачей под ред. Е.С.Киселевой. М., "Медицина", 1996, с. 461.

21. Мерабишвили В.М., Дятченко О.Т. Статистика рака легкого (заболеваемость, смертность, выживаемость). В кн.: Практическая онкология: избранные лекции под ред. С.А.Туляндина и В.М.Моисеенко. СПб., "Центр-ТОММ", 2004, с. 257-262.

22. Мещерякова И.А. Внутриполостная лучевая терапия в лечении злокачественных опухолей трахеи и бронхов. Автореф. дисс. к.м.н., М., 2000, 25 с.

23. Нсанов Ж.К. Адъювантная химиотерапия после хирургического лечения рака легкого III стадии. Автореф. дисс. к.м.н., Алматы, 1994, 38 с.

24. Общая онкология. Рук-во для врачей под ред. Н.П.Напалкова. Ленинград, 1989, 646 с.

25. Ольховская И.Г. Патологическая анатомия опухолей человека. Под ред. Н.А.Краевского, А.В.Смолянникова, Д.С.Саркисова. М., 1982, с. 129-135.

26. Орлов С.В. Симптоматика, диагностика и стадирование немелкоклеточного рака легкого. В кн.: Практическая онкология: Избранные лекции под ред. С.А.Туляндина и В.М.Моисеенко. СПб., "Центр-ТООМ", 2004, с. 263-277.

27. Орлов С.В. Современное стандартное лечение больных немелкоклеточным раком легкого с учетом стадии заболевания. В кн.: Практическая онкология. Избранные лекции под ред. С.А.-Туляндина и В.М.Моисеенко. СПб., "Центр-ТООМ", 2004, с. 302-308.

28. Павлов А.С., Пирогов А.И., Трахтенберг А.Х. Лечение рака легкого. М., Медицина. 1979, 312 с.

29. Переводчикова Н.И., Бычков М.Б. Мелкоклеточный рак легкого. М., Медицина, 1984, с. 158.

30. Переводчикова Н.И. Химиотерапия немелкоклеточного рака легкого – состояние проблемы в 2000 г. В кн.: Практическая онкология. Избранные лекции под ред. С.А.Туляндина и В.М.Моисеенко. СПб., "Центр-ТООМ", 2004. с. 291-301.

31. Петерсон Б.Е. Хирургическое лечение злокачественных опухолей. М., "Медицина", 1978. 368 с.

32. Полоцкий Б.Е., Лактионов К.К. Рак легкого. В кн.: Энциклопедия клинической онкологии. Под ред. М.И.Давыдова. М., 000 "РЛС-2004" 2004. с.181-193.

33. Садыков С.С. Сравнительная оценка эффективности различных вариантов фракционирования доз в лучевой терапии иноперабельного рака легких. Автореф. дисс. к.м.н., Алматы, 1991. 20 с.

34. Стилиди И.С., Тер-Ованесов М.Д. Хирургическое лечение рака легкого. В кн.: Практическая онкология. Избранные лекции под ред. С.А.Туляндина и В.М.Моисеенко. СПб., "Центр-ТООМ", 2004. с. 278-282.

35. Трапезников Н.Н., Шайн А.А. Онкология. М., "Медицина", 1992. с. 327.

36. Трахтенберг А.Х. Рак легкого. М., "Медицина", 1987. 304 с.

37. Турешева А.О. Альтернирующие режимы химио, химиолучевой терапии мелкоклеточного рака легкого. Автореферат дисс. к.м.н. Алматы, 2004. 30 с.

38. Харченко В.П., Кузьмин И.В. Рак легкого. Рук-во для врачей. М., "Медицина", 1994. 480 с.

39. Шайн А.А. Рак легкого. В учебн.: Опухоли Грудной клетки. Онкология, том 2, Тюмень, 2001, с. 144-149.

40. Arroliga A.C., Malthay R.A. The role of bronchoscopy in lung cancer. Clin. Chest. Med., 1993 vol. 14 p. 87-98.

41. Bolomi P., Kim K., Chang A. et. al. – Phase III trial comparing etoposide (E), cisplatin (C) verus Taxol (T) with cisplatin G – CSF (G) verus cisplatin in advanced non – small cell lung cancer. Eastern Coperative Oncology Group (ECOG). Ibid, 1996 v. 15 Abstr. 1145.

42. Cox J., Bauer P., Byhardt R.et. al. A randomized phase 1\II trial of hyperfractionated radiation therapy with total doses of 60Gy to 79,2Gy. Possible survival benefit with dose 69,6 Gy inoperable patients with Radiation Therapy Oncology Group Stade III non-small cell Lung carcinoma. J.Clinical Oncol, 1990, vol. 8, p. 1543-1555.

43. Jacobs R.H., Greenburg A., Bitran J.D. A 10-year experience with combined modality therapy for stade III small cell lung carcinoma/ Cancer, 1987 vol 68 № 10 p. 2177-2187.

44. James L.E., Rudd R., Gower N.et. al. A phase III randomized comparison of gemcitabine \ carboplatin (GC) with cisplatin\etoposide (PE) in patients with poor prognosis small-cell Lung cancer. Program and abstracts of the American Society of clinical oncology 38th Annual Meeting; May 18-21, 2002, Orlando, Florida, Abstroet 1170.

45. Jhde D., Ball D., Arriagada R. et. al. Porstoperative adjuvant therapy for non-small sell Lung cancer – A consensus report. Lung cancer, 1994 vol. II (Suppl. 3) p.15-17.

46. Kelly K., Future Directions for New Cytotoxic Agents in the treatment of advanced non small-cell Lung cancer. Proc. ASCO, 2000. -Educational book, p. 357-367.

47. Le Chevalier T, Brisgand D, Doillard J.Y. et. al. Randomized study of vinozelbine and cisplatin veruss vindesine and cisplatin versus vmorelbine alore inadnanced non-small cell cancer – result of European multicenter trial including 612 patients. J. Clin. Oncol. 1994 vol. 12 (2), p. 360-367.

48. Meyr J. Effect of histologically verified TNM stade on disaese control in treated small cell carcinoma ob the lung. Cancer, 1985 voi. 55 № 8 p. 1747-1752.

49. Mountain C.F. Assesment of the role of surgery for control of lung cancer. Amer. thorac. Surg., 1977, vol. 24 № 4. p. 365-373.

50. Mori K, Kubota K, Nishiwaki Y. et. al. Cisplatin and etoposide plus concurrent accelerated hyperfractionated thoracic radiotherapy followed by three cycles of irinotecan and cisplatin for the treatment of limited stage small-cell Lung cancer.

Program and abstracts of the American Society of clinical oncology 38th Annual Meeting; May 18-21, 2002, Orlando, Florida, Abstroet 1173.

51. Pignon J.P., Arriagada R et. al. A meta-analisis of thoracic radiotherapy for small-cell Lung cancer. N.Engi J.Med., 1992, 327 p. 1618-1624.

52. Saunders M, Dische S. Continuous, hyperfractionated, accelerated radiotherapy in non-small cell carcinoma of the bronchus. Int. J. Radiat. Biol,Phys, 1990 vol. 19 p. 1211-1215.

53. Suga J., Saijo N., Shinkai T. et. al. Long-term survival in patients with small sel carcinoma of the lung. Japan J. Clin.Oncol., 1986, vol. 16 № 3 p. 309-315.

54. Takada M., Fukuoka M., Furuse K. et. al. Phase III study of concurrent versus seguential thoracic radiotherapy in combination with cisplatin (C) and etoposide (E) for limited-stage small cell lungcancer preliminary results of the Japan Clinical Oncology Group. Procedings of the American Society of clinical Oncology, 1996, 14 (3) p. 806-813.

9.16 Иллюстрационный материал по раку легкого

Рис. 1. Лимфатические узлы легкого:
1 – легочные лимфатические узлы
2 – бронхо-легочные лимфатические узлы
3 – нижние трахеобронхиальные (бифуркационные) лимфатические узлы
4 – верхние трахеобронхиальные лимфатические узлы
5 – трахеальные (паратрахеальные) лимфатические узлы
6 – задние средостенные лимфатические узлы
7 – лимфатические узлы легочных связок

Рис. 2. Пути оттока лимфы от долей легкого в регионарные лимфатические узлы:
1 – от верхней доли легкого (синий цвет)
2 – от нижней доли левого легкого (коричневый цвет)
3 – от нижней доли правого легкого (зеленый цвет)
4 – от средней доли правого легкого (желтый цвет)
5 – от верхней доли правого легкого (сереневый цвет

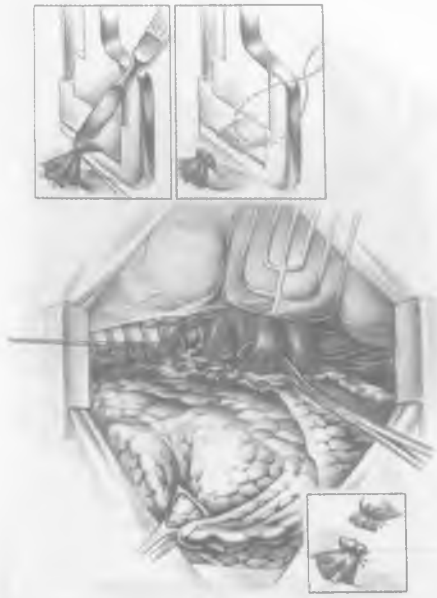

Рис. 3. Обработка основных сосудов корня правого легкого.
В рамках: вверху – прошивание верхней легочной вены аппаратом УО-40 (слева) и легирование кнутри от браншей аппарата (справа), внизу – культи вены.

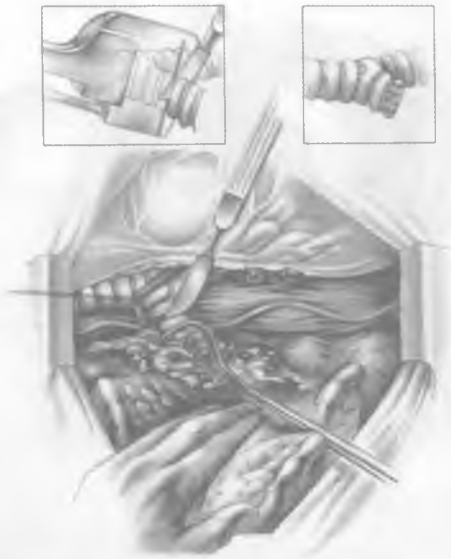

Рис. 4. Пересечение главного бронха с оставлением одного хрящевого полукольца.
В рамках: прошивание бронха двухрядным тандаловым швом с помощью аппарата УО-40 с дополнительными узловыми швами.

Рис. 5. Мобилизация клетчатки с ретротрахеальными и трахео-бронхиальными лимфатическими узлами.
Диафрагмальный нерв пересечен ниже уровня дуги непарной вены

Рис. 6. Вид после расширенной пневмонэктомии

Рис. 7. Внутри перикардиальная обработка сосудов с помощью аппарата УО-40

Рис. 8. Комбинированная пневмонэктомия с клиновидной резекцией бифуркации трахеи.
Наложение швов на переднюю, наружную и заднюю стенки трахем и левого главного бронха после клиновидной резекции бифуркации трахеи. Дуга непарной вены пересечена.

Рис. 9. Пересечение главного бронха с оставлением одного хрящевого полукольца. Ушивание культи главного бронха.
В рамке: сшивание краев плевры.

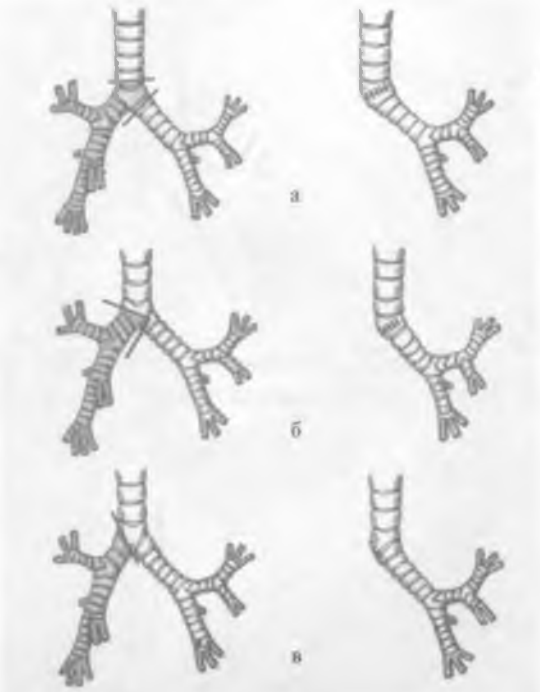

Рис. 10. Схема вариантов комбинированной пневмонэктомиии справа с резекцией бифуркации трахеи:
а – циркулярная резекция
б – клиновидная резекция
в – краевая резекция

Рис. 11. Формы роста первичной опухоли относительно стенки бронха *(схема):*
а – полиповидные, б – экзофитные, в – поверхностные, г- перибронхиальные,
д –смешанные, е – по типу "айсберга"

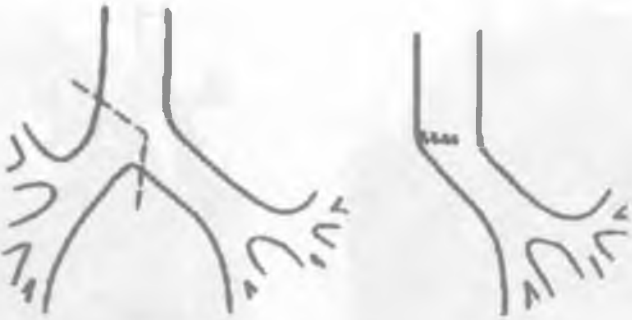

Рис. 12. Ушивание дефекта в трахее и медиальной стенке левого главного бронха после удаления правого легкого с резекцией боковой стенки трахеи и карины

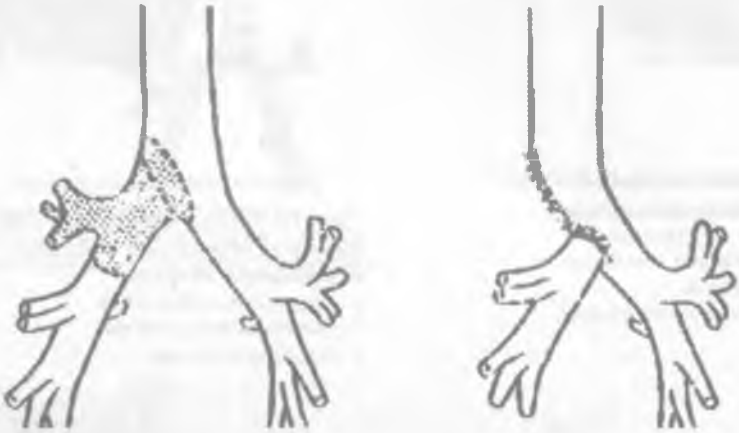

Рис. 13. Удаление верхней доли правого легкого с главным бронхом, боковой стенкой трахеи и кариной. Анастомоз промежуточного бронха с трахеей и медиальной стенкой левого главного бронха

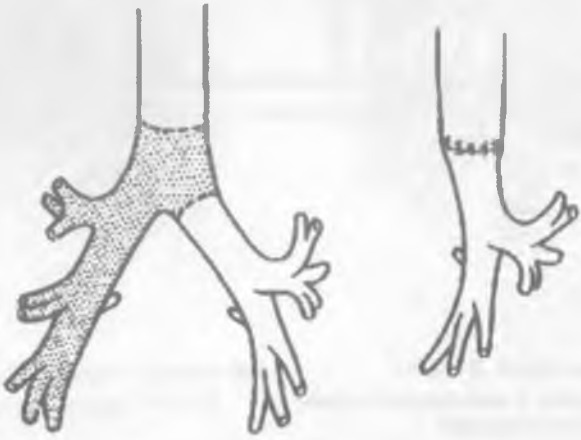

Рис. 14. Резекция бифуркации трахеи с удалением правого легкого. Анастомоз конец в конец между трахеей и левым главным бронхом

Рис. 15. Переферическмй рак правого легкого. Томограмма. Симптом многоузловатости тени, полицикличности контуров

Рис. 16. Полостная форма рака правого легкого. Томограмма в прямой проекции. Неравномерность толщины стенок, неравномерности контуров полости

Рис. 17. Экзофитный рак нижнедолевого бронха. Эндофото. Крупнобугристая поверхность опухоли с некрозами. Слизистая оболочка вокруг основания инфильтрирована.

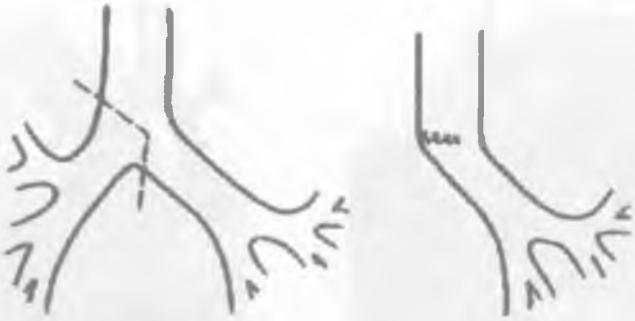

Рис. 12. Ушиваиие дефекта в трахее и медиальной стенке левого главного бронха после удаления правого легкого с резекцией боковой стенки трахеи и карины

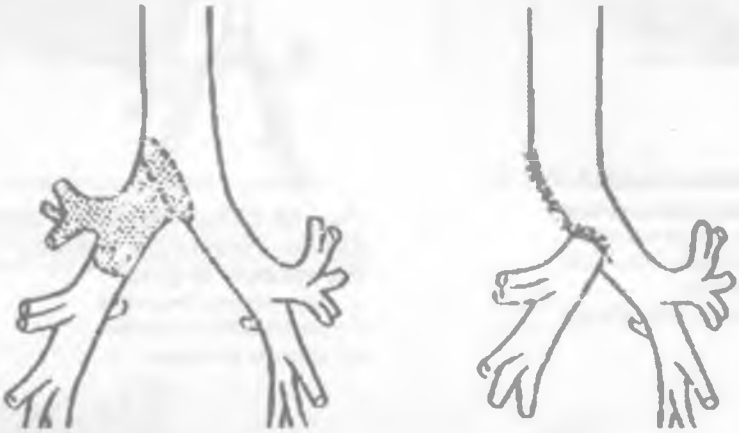

Рис. 13. Удаление верхней доли правого легкого с главным бронхом, боковой стенкой трахеи и кариной. Анастомоз промежуточного бронха с трахеей и медиальной стенкой левого главного бронха

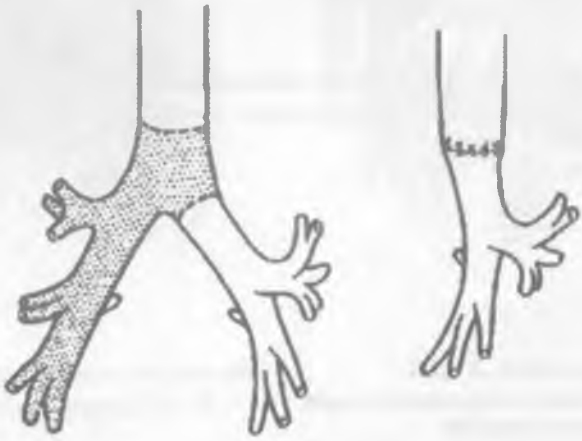

Рис. 14. Резекция бифуркации трахеи с удалением правого легкого. Анастомоз конец в конец между трахеей и левым главным бронхом

Рис. 15. Переферическмй рак правого легкого. Томограмма. Симптом многоузловатости тени, полицикличности контуров

Рис. 16. Полостная форма рака правого легкого. Томограмма в прямой проекции. Неравномерность толщины стенок, неравномерности контуров полости

Рис. 17. Экзофитный рак нижнедолевого бронха. Эндофото. Крупнобугристая поверхность опухоли с некрозами. Слизистая оболочка вокруг основания инфильтрирована.

Рис. 18. Экзофитный рак наружной стенки нижнедолевого бронха слева. Эндофото



Рис. 19. Сужение базальных сигментарных бронхов слева. Эндофото. Смешанный тип роста опухоли с инфильтрацией слизистой оболочки. Белесоватый некроз на поверхности опухоли

Рис. 20. Рак верхнедолевого бронха с разрастанием опухоли по слизистой оболочке. Смешанный тип роста. Эндофото.

Рис. 21. Переферический рак верхней доли правого легкого:
а – на обзорном снимке опухоль имеет однородную структуру
б – на томограмме определяется многоузловатость опухоли

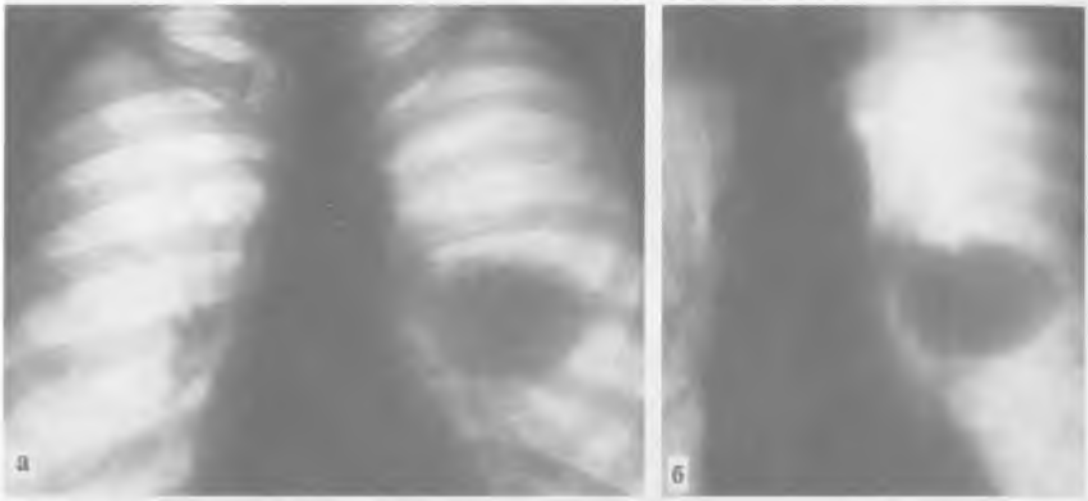

Рис. 22. Переферический рак нижней доли левого легкого. Сравнительно четкие контуры опухоли, симптом многоузловатости.

а – прямая рентгенограмма

б – прямая томаграмма

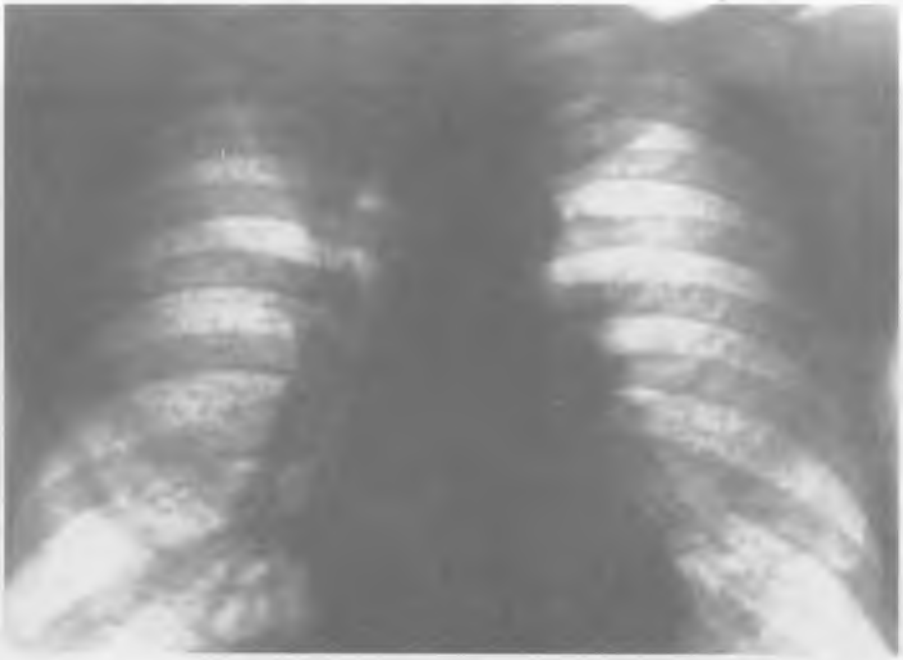

Рис. 23. Переферический рак верхней доли правого легкого на фоне силикоза

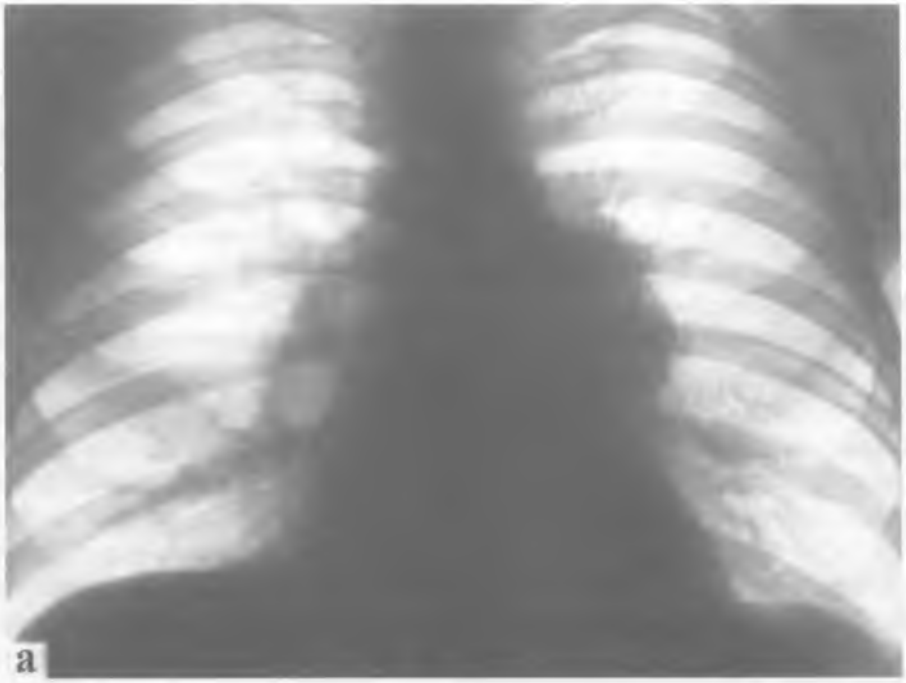

Рис. 24. Центральный узловой рак левого легкого

Глава 10

ОПУХОЛИ СРЕДОСТЕНИЯ И ПЛЕВРЫ

10.1 Опухоли средостения

10.2 Мезотелиома плевры

10.3 Опухолевые плевриты

10.4 Использованная литература – 15 источников

10.5 Иллюстрационный материал – 12 рисунков

10.1 Опухоли средостения

1. Клиническая анатомия и функция органов средостения

Средостение (mediastinum) – сложное анатомическое понятие, характеризующее пространство, находящееся посередине грудной полости. Его боковыми границами являются правый и левый листки плевры (медиастнальная плевра), задний грудной отдел позвоночника и на небольшом пространстве – шейки ребер, передней – грудина, нижней – диаграмма. Верхней границы средостение не имеет, так как выше рукоятки грудины она переходит в клеточные пространства шеи. Вверху средостение уже, чем внизу.

В средостении расположены жизненно важные органы (сердце, пищевод, трахея, вилочковая железа), кровеносные и лимфатические сосуды, лимфатические узлы и нервные стволы. Эти органы и тканевые структуры окружены рыхлой жировой клетчаткой, заключенные в свою очередь фасциальные листки, покрытые плеврой. На почве любой из этих органно-тканевых структур может возникнуть доброкачественная и злокачественная опухоль. Ее расположение соответствует месту расположения структур, из которой развилось новообразование.

Для удобства определения топографии органно-тканевых структур локализации патологических процессов в нем средостение условно делят на переднее и заднее, а также на верхнее и нижнее.

Границей между передним и задним средостением принято считать фронтальную плоскость, проведенную через центр обоих корней легких. В результате в переднем средостении остаются: восходящая аорта, дуга аорты с отходящими от нее безымянной, левой общей сонной и левой подключичной артериями, обе безымянные и верхняя полая вена, легочная артерия и вены, сердце с перикардом, вилочковая железа, оба диафрагмальных нерва, лимфатические узлы средостения, трахея, начальные отделы обеих главных бронхов, а также жировая клетчатка.

Позади этой фронтальной полости, т.е. в заднем средостении, находятся: пищевод, непарная и полужирные вены с выдающими в них межреберными венами, грудной лимфатический проток, правый и левый блуждающие нервы, нисходящая аорта с межреберными артериями, пограничные стволы симпатического нерва и гревные нервы в их верхних отделах, лимфатические узлы и клетчатка средостения.

Двумя горизонтальными линиями выше и ниже корней легких (на уровне переднего отрезка III ребра, Th IV половинка, бифуркации трахеи) средостение делят на верхний и нижний этажи.

При таком делении верхнее средостение включает все образования, расположенные выше условной плоскости, проведенный на уровне бифуркации трахеи – вилочковую железу, плечеголовные вены, верхнюю часть верхней половой вены, дугу аорты и отходящие от нее ветви, трахею, пищевод, грудной лимфатический поток, симпатические и блуждающие нервы, фасции и клетчаточные пространства. Нижнее средостение включает все образования, расположенные ниже условной плоскости, проведенный на уровне бифуркации трахеи.

Взаимоотношения органов, сосудов и нервов средостения показаны в иллюстрационном материале.

Функция органов средостения многогранна и очень важна для нормальной жизнедеятельности организма. Все органы средостения под респираторным давлением легких плевральных листков, диафрагмы создают предпосылки для отрицательного

давления внутри самого средостения. Это давление все время изменяется: при вдохе понижается, а при выдохе повышается. Эти колебания давления внутри средостения играют существенную роль в процессе кровообращения, так как при этом создаются условия для продвижения крови через полые вены к правому предсердию. Аналогичными факторами определяется механизм продвижения лимфы по грудному протоку. Большое количество нервных рецепторов, заложенных в нервных окончаниях, обуславливает корреляцию функций дыхания и кровообращения со стороны центральной нервной системы (К.М. Быков, 1947 г.).

Известно, что нормальное кровообращение обеспечивает все процессы метаболизма в организме человека и поэтому является компонентом различных функциональных систем, определяющих гомеостаз. Основной кровообращения является сердечная деятельность. Нарушение резервуарный, сократительной и нагнетательной функции сердца приводит к нарушению гемодинамику в малом и большом кругу кровообращения соответствующими последствиями.

Трахея обеспечивает поступлению воздуха в легкое, пищевод – пищи в желудок, вилочковая железа регулирует иммунную систему организма.

Вполне понятно поэтому, что опухоли и кисты, возникающие в средостении, являются факторами, изменяющими нормальное функционирование органов этой сложной области, иногда приводящими к катастрофическим осложнениям (резкое замедление венозного оттока, асфиксия, падение сердечной деятельности, недостаточность Т-клеточного иммунитета и т.д.).

2. Заболеваемость опухолями средостения

Опухоли средостения в повседневной практике встречаются редко, поэтому в статистических отчетах областей, республики нет сведений об уровне и динамике заболеваемости и смертности. Тем не менее, согласно литературным данным, частота опухолей средостения не велика, составляя от 0,5 до 1% больных среди онкологических заболеваний (Б.Я. Лукьяниченко, 1955, Б.В. Петровский, 1960, Б.Е. Полоцкий с соавт., 2004).

Большую часть новообразований средостения составляют доброкачественные опухоли и кистозные образования. Злокачественные новообразования встречаются не более чем у 25-40% больных.

Опухоли возникают в любом возрасте, начиная от раннего детского и вплоть до глубокой старости. Частота их с возрастом повышается, но столь выраженных возрастных различий, как при эпителиальных новообразованиях, не существует. Они возникают примерно в одинаковом процессе случаев среди мужчин и женщин.

3. Патологоанатомическая характеристика опухолей средостения

По внешнему виду все новообразования представляют собой узлы различных размеров. Величина их колеблется в широких пределах, иногда достигая 20-25 см в диаметре.

Контуры злокачественных новообразованный впереди бугристы. Доброкачественные опухоли часто имеют округлую форму и четкие ровные контуры.

Гистологическая структура опухолей средостения крайне разнообразна. В средостении насчитывается более 100 различных вариантов опухолей. Из-за большого разнообразия новообразований общепринятой патологоанатомической классификации, удовлетворяющей клиницистов, создать не удалось (А.А. Шайн, 2001).

Тем не менее, наиболее приемлемой в клинике классификацией является следующая (по Б.Е. Полоцкому с соавт., 2004):

1. Опухоли вилочковой железы:

• доброкачественная тимота, инкапсулированная без имплантационных, лимфогенных или гематогенных метастазов;

• злокачественная тимома с инвазивным ростом, имплантатами по перикарду, либо с метастазами в лимфатических узлах, либо с отдаленными метастазами.

2. Нейрогенные опухоли:

▪ опухоли симпатической нервной системы (нейробластома, ганглионейробластома, ганглионеврином);

▪ опухоли периферических нервов (шваннома, нейрофиброма, нейросаркома);

▪ другие нейрогенные опухоли (параганглиома, эпендимома, менингиома).

3. Герминогенные опухоли, которые являются пороком эмбрионального развития и содержат тканевые элементы и органо-подобные структуры, которые в норме при данной локализации не встречаются. К ним относятся: семинома, эмбриональный рак, опухоль желточного мешка, хорионэпителиома, тератома.

4. Лимфоидные опухоли:

▪ лимфогранулематоз;

▪ ретикулосаркома;

▪ лимфосаркома;

▪ саркоидоз (болезнь Бенье-Бека-Шаумана).

5. Мезенхимольные опухоли:

▪ доброкачественная (липома, лимфангиома, гемангиома, лейомиома, солитарная фиброзная опухоль);

▪ промежуточные между доброкачественной и злокачественной опухолью (гемангиэндателиома, гемангиперицитома);

▪ злокачественные (ангиосаркома, липосаркома, фибросаркома, лейомиосаркома, рабдомиосаркома, злокачественная мезенхимома).

6. Мезателома плевры (узловая, диффузная).

7. Метастатические опухоли.

8. Опухоли сердца: (доброкачественные миксома, фиброма, рабодомиома, злокачественные (ангиосаркома, фабросаркома, рабдомиосаркома)).

9. Опухоли трахеи: доброкачественные (папиллома, полип).

10. Опухоли пищевода: злокачественные (плоскоклеточный рак).

Локализация. Локализация опухоли средостения имеет важное диагностическое значение. В переднем верхнем средостении локализуются опухоли вилочковой железы, загрудный зоб, тератомы, сосудистые и жировые опухоли. В среднем средостении возникают метастазы рака легкого и молочной железы в лимфатические узлы, лимфомы, саркоидоз, бронхиальные кисты. В заднем средостении локализуются нейрогенные опухоли. В проекции кардиодиафрагмального узла чаще встречаются медиастинальные и абдоминомедиастинальные липомы, целомические кисты перикарда, парастернальные грыжи. Для большинства герминогенных опухолей типичной локализации нет.

Метастазирование. Злокачественные новообразования средостения метастазируют лимфогенным и гематогенным путем, могут прорастать крупные сосуды. Гематогенные метастазы и прорастание в сосуды наиболее характерны для ангиосаркомы.

Лимфатические узлы средостения, кроме первичных злокачественных опухолей, могут поражаться метастазами рака из близких и отдаленных органов: рака легкого, пищевода, молочной железы, щитовидной железы, реже из желудка, яичка и яичника.

4. Клиническая картина опухоли средостения

Клинические симптомы опухоли средостения определяются структурой ткани, из которой развивается опухоль. Характер первоначальных проявлений зависит от места локализации опухоли. В начальном периоде роста явных клинических симптомов почти не бывает, поэтому нередко их обнаруживают случайно или при профилактическом флюорографическом обследовании. Лишь при дальнейшем увеличении появляются многочисленные симптомы. В.Г.Черенков (2005 г.).

Многие авторы (Б.В.Петровский (1960), М.И. Перельман (1972), А.А. Шайн (2001), В.Г. Черенков, 2005), по своей диагностической значимости, клинических симптомов опухоли средостения группируют в три группы:

1. Компрессионные синдромы, обусловленные сдавлением, смещением, прорастанием опухоли в соседние органы и тканевые структуры. Выделяют три вида компрессионных синдромов:

а) органные компрессионные синдромы, которые возникают при сдавлении и смещении сердца, нарушение ритма, тахикардия, сердечная недостаточность. При сдавлении просвета трахеи или главных бронхов появляются постепенно нарастающая дыхательная недостаточность, проявляющаяся инспираторской одышкой, стридорозным поверхностным дыханием, цианозом, кашель с затруднением отхождения мокроты. Если опухоль сдавливает пищевод, то появляется постепенно нарастающая диафрагия.

б) сосудистые компрессионные синдромы, возникающие при сдавлении плечеголовных и верхней полой вен, грудного лимфатического протока, смещение дуги аорты. При этом постепенно появляются отечность шеи и лица, цианиз носогубного треугольника, сети набухших вен на коже груди.

в) неврогенные компрессионные синдромы, обусловленные сдавлением или прорастанием симпатического, блуждающего и диафрагмального нервов. При сдавлении или прорастании симпатического ствола возникает триада Горнера (птоз, миоз, энофтальм), возвратного нерва – осиплость голоса из-за пореза голосовых связок. Наиболее часто неврологические симптомы появляются при неврогенных опухолях (боль ноющего характера, локализующаяся обычно в загрудной области или в спине, иногда усиливается при дыхании. Вначале появляется периодически, в дальнейшем становится постоянной).

2. Симптомы, обусловленные общим воздействием опухоли на организм (проявление феномена интоксикации): общая слабость, снижение массы тела, повышение температуры тела. Они характерны для медиастинальной формы рака с распадом, злокачественным лимфомам, особенно для лимфогранулематоза.

3. Симптомы, специфические для отдельных видов новообразований:

- миастения и синдром Кушинга – характерны для тимом средостения;
- нарушения чувствительности, порезы и параличи конечностей и тазовых органов – возникают при нейрогенных опухолях заднего средостения, растущих в виде "песочных часов" в спинномозговой канал и сдавливающих спинной мозг;
- увеличение периферических лимфатических узлов, особенно в надключичной области, наблюдается при лимфогранулематозе;
- артериальная гипертензия характерна для ганглионевром.

5. Диагностика опухоли средостения

Диагностика опухоли средостения включает в себя опрос, объективное обследование, проведение комплекса рентгенологических исследований, морфологической верификации диагноза с помощью пункционной биопсии опухоли под контролем КТ или осуществлением видеоторакоскопии, медиастиноскопии.

Опрос. При опросе выясняют характер и особенности жалоб, время появления и динамику развития симптомов, этапы обращения больного за лечебной помощью и проведенное ему раннее обследование.

Объективтивное обследование. Осмотр позволяет обнаружить: отечность шеи и надключичных областей, сети набухших вен на коже груди при сдавлении опухолью верхней полой вены; птоз, миоз и энофтальм при сдавлении симпатического узла, пальпаторно определяется увеличение периферических лимфатических узлов при лимфомах. При перкуссии у больных с опухолями переднего средостения выявляется притупление перкуторного звука в парасиернальной области с расширением границы органов средостения в ту или иную сторону.

Обычное рентгенологическое исследование

Применение комплексного рентгенологического исследования, состоящего из многоосевного просвечивания с использованием функциональных проб, рентгенографии в двух проекциях, томографии, пневмомедиастинографии и ангиографии позволяет получить достаточно полное представление о форме и локализации опухоли, протяженности поражения, характера томографо-анатомических соотношений патологического образования с окружающими органами и тканями.

Многие специалисты считают, что сложные, инвазивные, обременительные специальные рентгенологические методики, которые ранее довольно широко использовались при обследовании больных с медиастинальной патологией, в настоящее время не должны применяться для распознавания новообразований средостения. Они могут выполняться только как исключение, на заключительном этапе обследования больных при сомнительных данных КТ или МРТ (Б.Е. Полоцкий с соавт., 2004).

Стандартными методами рентгенологического обследования являются рентгенография и компьютерная томография грудной клетки. Рентгенографию производят в прямой и боковой проекциях.

В норме на прямой рентгенограмме средостение имеет вид гомогенной тени на фоне легочной ткани с изгибами и выпуклостями, соответствующими тени сердца и крупных сосудов.

Новообразования, локализованные в наружной краевой зоне средостения, отодвигают медиастинальную плевру и видны как дополнительная тень на фоне воздушной легочной ткани.

Опухоли, не отодвигающие плевру, ведут к расширению тени средостения, без изменения его контуров. О наличии обоих может свидетельствовать смещение трахеи, пищевода или аорты.

Следует учесть, что новообразования небольших размеров, расположенные в средней части переднего средостения, за тенью грудины на прямой рентгенограмме могут быть не различимы. Они выявляются на снимке в боковой проекции. Боковая рентгенограмма позволяет уточнить отдел средостения, в котором возникло новообразование, и на этом основании предположительно высказываться о его природе.

Тимомы, лимфосаркомы больших размеров могут занимать почти все переднее средостение вплоть до кардиодиафрагмальнных углов. При этом затемнение имеет сравнительно однородную структуру с волнистыми очертаниями, что отражает дольчатое строение опухоли.

Тератодермальные образования содержат разнообразия ткани. Важным признаком, позволяющим установить правильный диагноз, является наличие в толще опухоли плотных включений и краевых обызвествлений.

Нейрогенные опухоли на боковой рентгенограмме имеют вид соли тарный тени, расположенной паравертебрально в реберно-позвоночном углу, в верхнесредней трети заднего средостения, чаще справа, чем слева. Тень опухоли овальной формы, она прилежит к боковой поверхности позвоночника, с четкими очертаниями, однородная. Может наблюдаться узурация ребер и позвонков за счет длительного давления, а также расширения межпозвоночного отверстия по типу "песочных часов".

При рентгенологическом исследовании бронхогенная киста имеет полуовальную или грушевидную форму, с четкими гладкими контурами. При кашле отмечается толчкообразное смещение, указывающее на тесную связь с трахеобронхиальным деревом. Стенки ее могут обызвестляться.

Компьютерная томография (КТ)

Компьютерная томография грудной полости играет важную роль в динамике первичных опухолевых и опухолеподобных процессов в средостении, значительно расширяя объем получаемой информации и тем самым суживая дифференциально-диагностический ряд возможных форм его поражения. Она позволяет визуализировать лимфатические узлы, дать количественную оценку плоскости обнаруженной тени, различать жировые, сосудистые и кистозные образования.

При внутривенном введении контрастного вещества КТ позволяет отличить новообразования средостения и увеличение лимфатических узлов от крупных венозных стволов, обнаружить сосудистые аномалии и аневризмы, а также прорастание опухоли в просвет верхней полой вены. Она обеспечивает выполнение придельной пункции опухоли. В последнее время совместно с КТ исследования часто применяется ультразвуковая диагностика, особенно при подозрении опухоли в сердце.

Магнитно-резонансная томография

Внедрение в клиническую практику МРТ открыло принципиально новые диагностические возможности, позволяя выявить особенности структуры образования. При МРТ отчетливо видна опухоль средостения, магистральные сосуды, трахея и бронхи. Показаниями к МРТ грудной клетки являются: наличие объемных образований средостения, подозрение на сосудистый характер образований, патология крупных сосудов, мимфаденопатия, органические поражения сердца и др. Выполнение МРТ позволяет дифференцировать сосудистые структуры средостения (в т.ч. сосудистые аномалии) от опухолевого поражения без применения дополнительных методик.

Морфологическая верификация диагноза

Несмотря на расширение возможностей топической диагностики, по-прежнему наиболее важным для выбора таких определений прогноза заболевания является морфологическая верификация диагноза.

Для морфологической диагностики используют бронхоскопию, трахеобронхиальную пункцию, трансторакальную пункцию, прескаленную биопсию, медиастиноскопию, парамедиастинальную торакотомию и видеоторакоскопию.

Бронхоскопия дает возможность выявить прорастание и обструкцию трахеи и бронхов (сдавление, смещение), производить трахеобронхиальную или транстрахеальную пункционную биопсию. При наличии экзофитного компонента появляется возможность произвести биопсию тканей или брать мазки-отпечатки для цитологического исследования.

Трансторакальная пункция под контролем КТ обладает большими диагностическими возможностями. Ее выполняют при новообразованиях размерами более 4-5 см в диаметре, расположенных в краевой зоне средостения или прилегающих к грудной стенке. Однако к пункции следует относиться осторожно из-за опасности пневмоторакса, подтекания инфицированного содержимого из кисты в плевральную полость, диссеминации эхинококоза. Она противопоказана при подозрении на аневризму. Из-за перечисленных опасностей ее производят лишь в тех случаях, когда от гистологического строения опухоли зависит выбор метода лечения.

Прескаленная биопсия. Ее выполняют при наличии пальпируемых надключичных лимфатических узлов, если характер патологических изменений в средостении остается неясным, особенно при лимфомах. Метод заключается в оперативном удалении единым блоком клетчатки и лимфатических узлов второго клеточного пространства шеи из области, ограниченной внутренней яремной и подключичной венами и нижним брюшком лопаточно-подъязычной мышцы, с последующим их гистологическим исследованием.

Медиастиноскопия предназначена для выявления лимфатических узлов средостения путем их визуального исследования, инструментальной пальпации и выполнения пункционной или прямой биопсии. Медиастиноскопия не дает полного представления о состоянии средостения на всем протяжении и может сопровождаться следующими осложнениями: кровотечение (0,1%), парез возвратного нерва (0,32%), повреждение пищевода (0,04%) (Б.Е.Полоцкий с соавт., 2004).

После появления КТ и МРТ к медиастиноскопии прибегают нечасто.

Торакоскопия (особенно видеоторакоскопия) – позволяет детально визуализировать опухоли средостения, определить ее распространенность, связь с окружающими органами и тканями, осуществить прицельную биопсию ее различных отделов и установить морфологический диагноз более чем в 90% случаях.

Парастернальная медиастинотомия осуществляется парастернальной реакцией хрящей II-III ребер справа или слева от грудины с обнажением элементов переднего средостения. При этом создается возможность для осмотра, пальпации, диагностической пункции и биопсии, что выгодно отличают парастернальную медиастинотомию от медиастиноскопии. Ее можно выполнить даже при выраженном синдроме сдавления верхней полой вены.

В большинстве случаев, когда при медиастинотомии принимают решение о радикальной операции, сразу же после ее завершения приступают к торакотомии.

Радионуклидное исследование. В настоящее время стали применяться исследования лимфатической системы с помощью радиоактивных нуклидов. Его используют в дифференциальной диагностике солидных опухолей и системных заболеваний. Для радионуклидной лимфографии применяют различные неорганические коллоиды, меченные ^{198}Au, ^{99m}Tc, микроагрегат альбумина, ^{131}I.

6. Лечение опухоли средостения

При злокачественных опухолях средостения применяют хирургическое, лучевое и химиотерапевтическое или комбинация их в различном варианте. Выбор метода лечения зависит от гистологической структуры опухоли.

Больным со злокачественной лимфомой и хорионэпителиомой, семиномой средостения проводят консервативную противоопухолевую терапию, а для лечения больных с другими злокачественными опухолями применяют либо хирургический метод, либо в комбинации с пред- или послеоперационной лучевой терапией (И.П.Дедков, В.Д.Захаричев, 1982; А.П.Доценко с соавт., 1987; А.Х.Трахтенберг, 1989; С.А.Тюляндин, 2002; Б.Е.Полоцкий с соавт., 2004).

При фибросаркоме, хондросаркоме, липосаркоме, злокачественной шванноме и карциноиде тимуса проводят только хирургическое лечение, поскольку они не чувствительны или малочувствительны к лучевому и химиотерапевтическому воздействию.

Противопоказания к хирургическому лечению делят на общие, обусловленные нарушением функции жизненно важных систем и органов, и местные (распространенность опухолевого процесса), а также абсолютные и относительные. К абсолютным противопоказаниям относят наличие отдаленных метастазов, опухолевого плеврита, обширное прорастание опухоли в грудную клетку, пищевод, трахею, главный бронх, а к относительным – вовлечение в опухолевый процесс магистральных сосудов, перикард, легкие, нервные стволы. Однако современные достижения хирургии позволяют удалить опухоль и произвести краевую или циркулярную резекцию и пластику магистральных вен средостения (плечеголовная, верхняя полая, непарная) (Э.А.Апсатаров, 1972; Sohara J. et. al., 1982). Прорастание опухоли в легочную ткань и перикард, симпатический ствол, парез возвратного нерва с параличом половины гортани не должны служить признаками неоперабельности, поскольку резекция вовлеченных в опухолевой процесс органов и тканей позволяет удалить опухоль и продлить жизнь больных.

В связи с этим под радикальной операцией при злокачественных опухолях средостения подразумевают полное удаление опухоли вместе с капсулой или оболочкой и окружающей живой клетчаткой, нередко с резекцией тканей и органов, в которые она прорастает (перикард, легкие, сосуды, нервы и др.).

Послеоперационная летальность при злокачественных опухолях средостения составляет 8-17% (И.П.Дедков с соавт., 1982; Verley J. et. al., 1985).

В зависимости от локализации и объема опухоли используют следующие хирургические доступы:

1) боковая торакотомия по IV-V межреберью, которая применяется при новообразованиях как переднего, так и заднего средостения;

2) стернотомные доступы применяются при опухолях переднего средостения, если опухоль незначительно выступает в плевральную полость и глубоко уходит в средостение. К ним относятся:

- полная продольная стернотомия;
- неполная стернотомия;
- поперечным пересечением грудины.

Комбинированные доступы применяются при больших новообразованиях средостения. К ним относятся:

- торакотомия + полная или неполная продольная стернотомия;
- такотомия + поперечное пересечение грудины по Фридриху;
- передняя торакотомия + воротникообразный разрез на шее по Кохерту.

В последние годы при опухолях средостения используют видеоторакоскопические операции. Для этого сконструированы специальные приборы – видеотораскопы, снабженные набором эндоскопических манипуляторов и эндоскопическими сшивающими

аппаратами. Видеоэндоскопические операции производят при опухолях размером менее 6-7 см, расположенных в кардиодиафрагмальном углу (липосаркома) в верхних отделах средостения (тимома) и паравертибрально (невринома, шваннома). Малая травматичность, редкость послеоперационных осложнений и косметические преимущества без ущерба радикальности делают их весьма ценными (М.Тулеуов, 1999).

Лучевая терапия при злокачественных новообразованиях средостения применяется самостоятельно и совместно с хирургическим и химиотерапевтическим лечением. Ее, как правило, проводят после морфологического подтверждения диагноза.

Показания к лучевой терапии различных нозологических форм опухолей средостения основываются на оценке их радиочувствительности. К радиочувствительным опухолям относят лимфосаркому, лимфогранулематоз, ретикулосаркому, лимфоцитарную тимому, семиному, хориокарциному, ангиосаркому, нейробластому, к резистентным – фибросаркому, хондросаркому и др., которые указаны выше. В связи с этим лучевая терапия по радикальной программе показана больным с радиочувствительными опухолями.

При больших объемах поражения лучевую терапию проводят расщепленным курсом. При локализации опухоли в переднем средостении на первом этапе используют одно-переднее поле, либо два противолежащих прямых поля – переднее и заднее – в ритме 1:1 или 2:1 с экранированием спинного мозга. "Критическим органом" при этом является спинной мозг, при воздействии на который дозы выше 30 Гр. может развиться лучевой миэлит. По мере резорбции опухоли следует не только уменьшить поля облучения, но и переходить на облучение с косых полей или методом ротации.

Основную сложность представляет лучевое лечение больных с синдромом "верхней полой вены". Этим больным на фоне дегидратационной и симптоматической терапии лучевое лечение следует начинать с применения укрупненных разовых доз, поскольку от скорости обратного развития симптомов зависит судьба больного. Обычно используют фракции по 4-5 Гр. в течение первых 3-х дней; если состояние больного позволяет, то проводят облучение в 2 приема с интервалом 4-5 часов. При очень больших объемах поражения применяют облучение через решетчатые диафрагмы в дозе не менее 4-5 Гр. под открытыми участками. По мере улучшения состояния больного и резорбции опухоли продолжают облучение по классической методике фракционирования, ориентируясь на формальные показатели ВДФ при определении общей дозы и дозы, поглощенной грудным отделом спинного мозга. В большинстве случаев суммарные дозы должны составлять 60-65 Гр. (Е.С.Киселева, 1996).

Показания к комбинированному лечению для большинства злокачественных опухолей средостения до сих пор не установлены, за исключением злокачественной тимомы.

При злокачественной тимоме проводят предоперационную лучевую терапию интенсивно-концентрированным методом (ДР 4-5 Гр., СОД 20-30 Гр.), затем через 1-3 дня – оперативное вмешательство. Если операция бывает не радикальной, то осуществляют послеоперационную лучевую терапию. 3х- и 5-летняя выживаемость после такого комбинированного лечения составила соответственно 88 и 73,7% (В.Л.Ганул, А.В.Ганул, 1986). А.В.Ганул и Б.Я.Гольдшмит (1985) в целях усиления лучевого повреждения опухоли применяли лучевую терапию в сочетании с гипертермией 12 больным с инвазивной тимомой средостения, после чего у 2 больных опухоль рентгенологически не определялась, а препараты 9 удаленных опухолей морфологически представляли собой некротизированную ткань.

Б.Е.Полоцкий с соавторами (2004) считают, что при злокачественных тимомах и тератобластомах лечение следует начинать с проведения 1-2 курсов полихимиотерапии по схеме ВЕР и ЕР. Если после двух курсов полхимиотерапии имеется остаточная опухоль, то при нормальных показателях маркеров (ХГ и АТП) необходимо выполнить оперативное удаление остаточной опухоли. Если в удаленных тканях обнаруживаются клетки опухоли, полихимиотерапия должна быть продолжена, так же как и в случае положительных маркеров.

При злокачественных тимомах, тератобластомах IV стадии лучевая терапия с эффектом может сочетаться с химиотерапией с платиносодержащими режимами.

С.А.Тюляндин (2002) при диссеминированных гермогенных опухолях средостения рекомендует применять полихимиотерапию на основе препаратов платины и этопозида. Наиболее эффективными режимами являются ВЕР и ЕР.

1. ВЕР – Блеомицин – 30 мг/м^2 в/в 1 раз в неделю в течение 12 недель.
Этопозид – по 20 мг/м^2 в/в с 1-го по 5-й день.
Интервал между курсами 3 недели.

2. ЕР – Цисплатин – 20 мг/м^2 в/в с 1-го по 5-1 день.
Этопозид – 100 мг/м^2 в/в капельно с 1-го по 5-й день.
Интервал между курсами 3 недели.

При злокачественной тимоме IV стадии Н.Ф.Орел (2005) предпочтение отдает следующим режимам полихимиотерапии:

1) Доксорубицин – 40 мг/м^2 в/в в 1-й день.
Цисплатин – 50 мг/м^2 в/в в 1-й день.
Винкристин – 0,6 мг/м^2 в/в в 3-й день.
Интервал между курсами 3 недели.

2) Цисплатин – 80 мг/м^2 в/в в 1-й день.
Этопозид – 120 мг/м^2 в/в в 1,2, 3-й день.
Интервал между курсами 3 недели.

Химиотерапию и полихимиотерапию применяют при злокачественных лимфомах и медиастинальном раке легкого (см. главы: рак легкого и злокачественные лимфомы).

7. Отдаленные результаты лечения

При доброкачественных опухолях средостения радикальное хирургическое лечение приводит к полному излечению.

При радикальном хирургическом лечении злокачественных опухолей процент 5-летних выздоровлений колеблется в широких пределах, составляя от 12 до 36,4% (И.П.Дедков с соавт. 1982; L.Maret, 1975).

Наиболее хорошо изучены результаты лечения злокачественных тимом. Более благоприятный прогноз после хирургического лечения отмечается в случае отсутствия инфильтративного роста и метастазирования, чем при инфильтрации опухоли в соседние органы. 5-летняя выживаемость соответственно составила 50% и 35% (J.Verley et. al., 1985).

По данным В.Л.Ганул с соавт. (1986) при проведении предоперационной лучевой терапии интенсивно-концентрированным методом 3-летняя выживаемость составила 88%, а 5-летняя – 73,7%, а R.Arriagaela et. al, (1984) отмечают, что 5-летняя выживаемость со злокачественной тимомой после комбинированного лечения – 46%.

Следует отметить, что в этих исследованиях не учтены основные прогностические факторы, такие как стадия распространенности и морфологические разновидности злокачественной тимомы.

Ранее при локализованной семиноме средостения лучевая терапия рассматривалась как первая линия лечения, обеспечивающая 5-летнюю выживаемость до 60%, а в настоящее время при проведении в предоперационном периоде 2-х курсов полихимиотерапии платиносодержащим режимом с последующим радикальным хирургическим лечением нередки ремиссии до 10 лет (Б.Е.Полоцкий с соавт., 2004).

Следует отметить, что большинство авторов располагает лишь небольшими наблюдениями по различным методам лечения, поэтому оценить эффективность тех или иных методов лечения с учетом основных прогностических факторов представляется крайне трудным.

10.2 Мезотелиома плевры

Мезотелий – слой эпителиальных клеток серозных оболочек, расположенный на базальной мембране и пластинке рыхлой соединительной ткани. Опухоли, развивающиеся из этих эпителиальных клеток, называют ***мезотелиомой.*** Это редкое заболевание, возникающее примерно у 1-2 человек на 1 млн. населения. Поражает людей любого возраста. Мужчины заболевают намного чаще, чем женщины.

В этиологии мезотелиомы большое значение придается длительному контакту человека с минералами (кроцидолитом и эритонитом), содержащимися в асбестах. Так как у 70-80% заболевших отмечается многолетний контакт с асбестом, среди людей, работающих с минералами кроцидолитом и эритонитом на асбестовых заводах, заболеваемость мезотелиомой и смертность от нее в 100 раз выше, чем в общей популяции населения (А.А.Шайн, 2001).

Кроцидолит и эритонит – наиболее канцерогенные формы асбеста. В местах добычи минералов (ЮАР, Турция, Жетикара в Казахстане и др.) рабочие часто болеют асбестозом. Микрочастицы асбеста из бронхов и желудочно-кишечного тракта мигрируют в плевру и брюшину, и накапливаясь там, вызывают развитие опухоли.

В литературе этиологическому фактору относят также обезьяний вирус CV40 и генетическую предрасположенность. Эти факторы могут быть причиной возникновения мезотелиомы плевры как каждый в отдельности, так и при их взаимодействии (М.Б.Бычков, 2005).

Патологическая анатомия. Опухолевый узел, как правило, располагается на висцеральной плевре. Микроскопически выделяют узловую и диффузную формы мезотелиомы.

По клиническому течению и гистологическому строению различают доброкачественную (син.: локализованная, фиброзная) и злокачественную (типы: эпителиальный, саркоматозный, смешанный или недифференцированный) мезотелиому. Для уверенного определения гистологической формы требуется исследование множественной биопсии большого объема, используя гистохимические и иммуногистохимические методики и электронные микроскопии.

Доброкачественная мезотелиома (фиброзная) развивается из элементов соединительной ткани. Представляет собой медленно растущий, четко отграниченный, сероватого цвета плотный узел без капсулы. Изредка имеет форму плотного инфильтрата толщиной 2-3 см на серозной оболочке. Почти, как правило, располагается на висцеральной плевре.

Злокачественная мезотелиома и ее гистологические разновидности представляют собой сливающиеся узлы или плотный бугристый инфильтрат на плевре толщи-

ной 2-3 см, который постепенно увеличивается и виде панциря, охватывает значительную поверхность легкого, превращаясь в диффузную форму. В плевральной полости появляется серозный, затем – геморрагический выпот. Опухолевая инвазия постепенно переходит в мышцы грудной стенки, диафрагму, перикард, пищевод и сосуды. Иногда отмечается переход в противоположный гемоторакс и распространение на брюшную полость. Клинически протекает быстро. Метастазы в средостенные лимфатические узлы, как правило, к моменту диагностики уже имеются, не исключая наличия гематогенных метастазов в отдаленных органах.

Классификация по стадиям распространения

I стадия – опухоль, ограниченная париетальной или висцеральной плеврой, перикардом, диафрагмой с одной стороны грудной полости.

II стадия – такая же опухоль с метастазами во внутригрудные лимфатические узлы.

III стадия – опухоль, прорастающая в грудную стенку или средостение; сердце или перешедшая через диафрагму в брюшную полость; с (или без) поражения внутригрудных или контралатеральных лимфатических узлов.

IV стадия – опухоль в отдаленными гематогенными метастазами в различных органах.

Прогноз при II и IV стадии одинаково неблагоприятен.

Клиническая картина мезотелиомы плевры

Клинические проявления мезотелиомы плевры в значительной степени зависят от локализации. Наиболее частыми клиническими симптомами является боль, одышка, кашель.

Боль локализуется на стороне поражения, носит постоянный характер, может усиливаться при глубоком вдохе и иррадировать в лопатку, плечо и др. При локализации мезотелиомы на реберной части плевры боль напоминает межреберную невралгию. При поражении купола плевры появляется синдром Панкоста, при локализации на медиастинальной плевре справа – синдром “верхней полой вены”.

Развитие болезни сопровождается сухим болезненным кашлем, чувством скованности и давлением за грудиной. Одышка возникает при скоплении в плевральной полости большого количества экссудата, ограничивающего экскурсию легкого. После удаления экссудата конфигурация грудной клетки не меняется, межреберные промежутки остаются сглаженными, не всегда удается прослушать дыхательные шумы из-за утолщения плевры опухолью.

Диагностика мезотелиомы плевры

При проведении мануальных методов обследования определяется сглаженность межреберного промежутка, ослабление везикулярного дыхания, притупление перкуторного звука. Рентгенологические исследования проводят до и после удаления экссудата. В случае отсутствия экссудата или после его удаления, подозрение на мезотелиому возникает при наличии утолщения плевры и обнаружения отдельных бугристых узлов в ее поверхности. Для получения более информативных данных производят компьютерную томографию (КТ). На КТ можно увидеть утолщение плевры, наличие узловых образований в различных участках плевры, поражение опухолью лимфатических узлов средостения.

Если обнаруживаются отдаленные метастазы, высокая концентрация РЭА в сыворотке крови и небольшое утолщение плевры – диагноз мезотелиома ставится под сомнение.

Для уверенной диагностики необходимо провести цитологическое исследование осадочной части всего извлеченного экссудата, полученного после центрифугирова-

ния. Иногда исследования экссудата и пунктата из опухолевого узла на плевре бывает недостаточно. В таких случаях, как заключительный этап диагностики, необходимо применять видеоторакоскопию со взятием биопсии. Для определения гистологического варианта опухоли используют гистохимические, иммуногистохимические исследования и электронную микроскопию, т.к. атипические мезотелиальные клетки могут быть дифференцированы от фибробластомических и эпителиальных клеток только при помощи двух методов исследования.

Лечение мезотелиомы

Выбор метода лечения мезотелиомы плевры до настоящего времени остается крайне сложным, т.к. применяемые методы лечения малоэффективны. Радикальным методом лечения является хирургический, который применяется у 7-10 % больных. Производят плевроэктомию или экстраплевральную пневмонэктомию. Плевроэктомия показана при узловых мезотелиомах, выполнение которой технически проще, но редко приводит к полному выздоровлению. Двухлетняя выживаемость составляет 10-35%.

При диффузных формах выполняют экстраплевральную эктомию с последующим проведением полихимиотерапии. Экстраплевральная пневмонэктомия – технически сложная операция, сопровождающаяся высокой летальностью. Имеются данные, что адъювантная моно- и полихимиотерапия увеличивает выживаемость больных после экстраплевральной пневмонэктомии. Адъювантная монохимиотерапия проводится доксорубицином (60 мг внутриплеврально в/в 1 раз в 3 недели), блеомицином (60 мг внутриплеврально в/в 1 раз в 3 недели). Однако отдаленные результаты неизвестны из-за малого количества наблюдений.

В тех случаях, когда оперативное вмешательство не показано, то применяется полихимиотерапия, которая дает частичный и непродолжительный эффект у 15-20% пациентов.

При наличии выпота используется внутриплевральное введение различных цитостатиков (цисплатин – 40-69 мг/м^2, этопозид – 200 мг, блеомицин – 60 мг) и склерозирующих средств (тальк, делагил, тетрациклин) (см. раздел “опухолевые плевриты”).

М.Б.Бычков (2005) рекомендует применять следующие режимы полихимиотерапии при мезотелиоме плевры.

1. Гемзар – 100 мг/м^2 в/в в 1, 8, 15-й день.
   Карбоплатин – AUC 5 – в 1-й день.
   Повторные курсы через 4 недели.
2. Иринотекан – 100 мг/м^2 в/в в 1-й и 15-й день.
   Цисплатин – 40 мг/м^2 в/в в 1-й и 15-й день.
   Митомицин – 6 мг/м^2 в/в в 1-й день.
   Повторные курсы через 4 недели.
3. Циклофосфамид – 500 мг/м^2 в/в в 1-й день.
   Доксорубицин – 50 мг/м^2 в/в в 1-й день.
   Декарбазин – 400 мг/м^2 в/в в 1-й и 2-й день.
   Повторные курсы через 3-4 недели.

Лучевую терапию применяют в качестве паллиативного лечения для снятия боли, но эффект непродолжителен. Приходится использовать наркотические препараты.

Внутриплевральное введение изотопов использовалось в середине прошлого века, но в настоящее время не применяется.

Прогноз при мезотелиоме плевры неблагоприятный, медиана выживаемости – 12 мес., при ранней стадии – 16 мес., при распространенном процессе – около 5-6 мес. (М.Б.Бычков, 2005).

10.3 Опухолевые плевриты

Опухолевый плеврит с накоплением выпота в плевральной полости является частым осложнением, прежде всего, при раке легкого, молочной железы, яичниках, лимфомах (М.Б.Бычков, 1996).

Висцеральная плевра, в которой преобладают кровеносные сосуды над лимфатическими, осуществляет функцию транссудации (выведения), а париетальная плевра, где лимфатические сосуды преобладают над кровеносными – выполняет функцию резорбции (всасывания) из полости плевры – щелевидного пространства, образованного плевральными листками. Полость плевры здорового человека содержит 1-2 мл жидкости (сурфактанта), обеспечивающей разделение плевральных листков во время дыхательных движений.

Опухолевые поражения плевры (диссеминация по плевре) приводят к изменению проницаемости листков, нарушению лимфатической, капиллярной циркуляции и резорбции, блоку путей лимфооттока, скоплению экссудата в плевральной полости. Нарушение выведения и всасывания возникает при ранних этапах опухолевого плеврита. При этом плевральная жидкость имеет характер транссудата. В случае канцероматоза плевры или вовлечении ее в воспалительный процесс, плевральная жидкость или является смешанной (транссудат+экссудат), или представлена экссудатом.

По характеру выпота опухолевые экссудативные плевриты подразделяются на серозные, геморрагические, гнойные, а также железные и смешанные. Серозные выпоты чаще выявляются в начальной стадии процесса, затем характер его может меняться по мере прогрессирования заболевания. Выявление изначально-геморрагического экссудата свидетельствует о значительном повреждении опухолью сосудистой стенки, выраженном метастазировании по висцеральной плевре. Быстрое накопление экссудата после его удаления ("бездонные" или неиссекаемые выпоты) – неблагоприятный фактор.

Клиника и диагностика

Опухолевый плеврит клинически проявляется кашлем, болью в грудной клетке и одышкой при физическом напряжении. По мере накопления экссудата происходит компрессия легкого, контралатеральное смещение средостения. Это клинически проявляется нарастанием одышки, учащением пульса, бледностью кожи и цианозом носогубного треугольника.

Плевральный выпот выявляется притуплением перкуторного звука, ослаблением дыхания и голосового дрожания.

Диагноз подтверждается рентгенологическим исследованием в двух проекциях (прямой и боковой), при котором определяется гомогенное затемнение с горизонтальным уровнем жидкости.

Для выявления характера выпота производится пункция плевральной полости по заднеподмышечной линии на уровне VIII-IX подреберья. Удаленная жидкость, вне зависимости от количества, полностью отправляется на цитологическое исследование, где по уровню наличия белка и клеточного состава верифицируется диагноз.

При быстром накоплении выпота производится дренирование плевральной полости катетером и оставлением его в полости на более и менее длительный срок. Наличие катетера позволяет добиться осушения полости плевры с последующим введением склерозирующих и противоопухолевых препаратов.

Длительная катетеризация плевральной полости должна предусматривать профилактику инфекции, для чего после экссудации экссудата в полость плевры вводится 20-40 мл гидроксиметил-хиноксилиндиоксида. При изменении характера экссудата, увеличения количества нейтрофильных лейкоцитов, выпот отправляется на бакпосев.

Лечение больных опухолевым плевритом заключается в подавлении накопления экссудата в плевральной полости путем применения сочетанной (внутриплевральной системной) противоопухолевой химиотерапии, иммунотерапии склерозирующих средств для облитерации полости плевры.

Первичным больным мелкоклеточным раком легкого, молочной железы и яичников, злокачественной лимфомой, осложненным канкрозным плевритом, первоначально проводят системную полихимиотерапию по стандартным схемам с периодическим извлечением экссудата и плевральной полости. Лечебный эффект с прекращением плевральных экссудаций в среднем достигается в 40-50% случаев. Если такое лечение не дает желаемого лечебного эффекта, когда опухолевый плеврит становится ведущим в клинике заболеваний, то применяется внутриплевральная химиотерапия в сочетании со склерозирующим средством в условиях дренирования плевральной полости (Н.Г.Мещерякова, 1993).

В качестве склерозирующего средства для облитерации плевральной полости применяют тальк, хлорохин, доксоциклин, тетрациклин, которые вызывают неспецифическое воспаление с последующим сращением плевральных листков. Из указанных средств наиболее предпочтителен тальк (С.М.Волков с соавт., 2004; Patz E.F., 1998). Препарат вводится распылением в дренажи после осушения плевральной полости. Клиническая эффективность составляет 50%. Однако введение талька болезненно и сопровождается выраженной гипертермией, но не на продолжительное время. По данным С.М.Волкова с соавт. (2004) хороший склерозирующий и противоопухолевый эффект оказывает противоопухолевый антибиотик блеомицин, эффективность которого достигает 92%.

Для подавления накопления экссудата из противоопухолевых препаратов применяют цисплатин, паклитаксел, митоксантрон (М.Б.Бычков, 1996; Н.Г.Мещерякова, 1993, Patz E., 1998). По данным этих авторов применение цисплатина на 40-50 мг после водной нагрузки оказывает лечебный эффект практически у всех больных немелкоклеточным раком легкого и раком молочной железы.

В последние годы для лечения опухолевых плевритов в плевральную полость вводят рекомбинантный интерлейкин – 2 (ЛИ-2), лимфокаин-активированные клетки (М.И.Давыдов с соавт., 2000; Liu X. et. al., 1993; Rosenberg S.A. et. al., 1993). Лимфокаин-активированные клетки (LAK) – это клетки – "киллеры" опухоли. Они активизируются in vitro из лимфоцитов донора или лимфоцитов плеврального экссудата в присутствии ИЛ-2 в специально созданных условиях.

Для ИЛ-2 /ЛАК иммунотерапии плевральная полость дренируется катетером на 2-4 недели. Экссудат эвакуируют в стерильные емкости с гепарином, затем исследуют цитологически для уточнения морфологии и количества (концентрации) опухолевых клеток. В последующем экссудат разделяют центрифугированием на плазменную и клеточную фракции. В клеточной части экссудата проводят подсчет концентрации опухолевых клеток. Лимфоциты, моноциты, макрофаги выделяют из клеточной части и помещают в культурную среду, где они инкубируются с ИЛ-2 по специальной технологии в течение 2-5 суток, в результате чего происходит генерация ЛАК-клеток, а опухолевые клетки подвергаются разрушению активированными лимфоцитами. За-

тем после двукратного отмывания в физиологическом растворе полученные ЛАК-клетки вводят в плевральную полость.

Преимущество метода заключается в противоопухолевом действии лимфоцитов, активированных ИЛ-2, т.е. способностью клеток-киллеров лизировать клетки опухоли. Кроме того, метод характеризуется отсутствием побочных эффектов, кроме кратковременного повышения температуры. Курс лечения начинают через день после осушения плевральной полости и предусматривают до 10 внутриплевральных введений ИЛ-2 (по 500 тыс. – 1млн. МЕ ежедневно), наряду с 1-3 введением ЛАК-клеток (по 10-100 млн. клеток в каждом введении).

Эффективность ИЛ-2/ЛАК иммунотерапии подтверждена в ГУ РОНЦ им. Н.Н.Блохина РАМН клиническими наблюдениями опухолевых плевритов при НМРЛ и РМЖ, раке яичников, мезотелиоме плевры. Скорость накопления экссудата в первые 1-2 суток после его эвакуации (и до начала ИЛ-2/ЛАК-терапии) составляла 200-250 мл в сутки. Затем ее применения практически прекращалось, только в 18% случаев было отмечено возобновление экссудаций. Авторы считают возможным в/в инфузию экссудата, очищенного от опухолевых клеток в качестве плазмозащитного раствора для поддержания гомеостаза (М.Б.Бычков, 1996; М.И.Давыдов с соавт., 2000).

10.4 Использованная литература

1. Бычков М.Б. Тактика лечения опухолевых плевритов. Противоопухолевая химиотерапия. / / М.: Медицина. 1996.

2. Бычков М.Б. Мезотелиома плевры. Опухолевые плевриты. // В рук.: Химиотерапия опухолевых заболеваний. / Под ред. Н.И.Переводчиковой. – М.: Медицина. 2005, с. 209-216.

3. Волков С.М., Кислевский, Полоцкий Б.Е. Опухолевые плевриты. // Энциклопедия клин. онкол. – М.: РЛС. 2004. с. 107-110.

4. Давыдов М.И., Нормонтович В.А., Полоцкий Б.Е. Бронхоангиопластические операции в онкопульмонологии. // Вестник РОНЦ им. Н.Н.Блохина РАМН. 1995. №1. с. 32-38.

5. Давыдов М.И. и др. // Росс. онкол. журнал. – 2000. № 4. – с. 14-17.

6. Лукьянченко Б.Я. Клинико-рентгенологическая диагностика важнейших опухолей и кист средостения // Дисс… к.м.н. М., 1955.

7. Лучевая терапия злокачественных опухолей / Под. ред. Е.С. Киселевой. М.: Медицина. 1996.

8. Максименков А.И. Хирургическая анатомия груди. Л., 1955.

9. Мещерякова Н.Г. Платиновые цитостатики в лечении опухолевых плевритов. / Дисс… д.м.н. М.. 1993, 120 с.

10. Орел Н.Ф. Опухоли вилочковой железы. // В рук.: Химиотерапия опухолевых заболеваний. / Под. ред. Н.И.Переводчиковой. М.: Медицина. 2005. с. 366-367.

11. Петровский Б.В. Хирургия средостения. М.: Медицина. 1960. 250 с.

12. Полоцкий Б.Е., Малаев С.Г., Магаладзе З.О., Ахметов Б.Б. Новообразования средостения. Мезотелиома плевры. Новообразования сердца. // В кн.: Энциклопедия клин. онкол. М.: РЛС 2004. с. 196-207.

13. Трахтенберг А.Х. Комбинированное лечение средостения. // В рук.: Комбинированное и комплексное лечение злокачественных опухолей. М.: Медицина. 1989. с. 299-309.

14. Тюляндин С.А. Лечение диссеминированных опухолей у мужчин. // IV Росс. онкол. конф. М., 2002, с. 3-6.

15. Шайн А.А. Опухоли средостения и плевры. // В рук.: Опухоли грудной клетки. Тюмень. 2001. с. 190-226.

10.5 Иллюстрационный материал к опухолям средостения

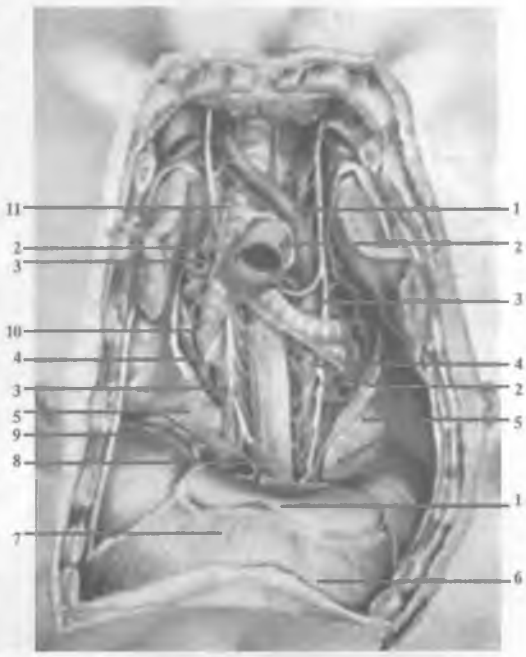

Рис. 1. Вид органов груди после удаления части клетчатки переднего средостения (по А. Н. Максименкову):

1 — ключица;

2 — артерии и вены зобной железы — одна из вен впадает в левую безымянную вену;

3 — левая и правая безымянные вены;

4 — доли зобной железы:

5 — грудобрюшные нервы и перикардиально-диафрагмальные артерии;

6 — передние края плевры— sinus costomediastmalis;

7 — перикард;

8 — диафрагма;

9 — клетчатка

Рис. 2. Топография трахеи, аорты и пищевода (вид спереди) (по А. Н.Максименкову):

1 — пищевод;

2 — возвратные нервы;

3 — блуждающие нервы;

4 — легочные артерии;

5 — легочные вены;

6 — диафрагмальная часть перикарда;

7 — нижняя полая вена;

8 — нервы пищевода — связи между блуждающими нервами;

9 — средостенная плевра;

10 — непарная вена;

11 — трахея

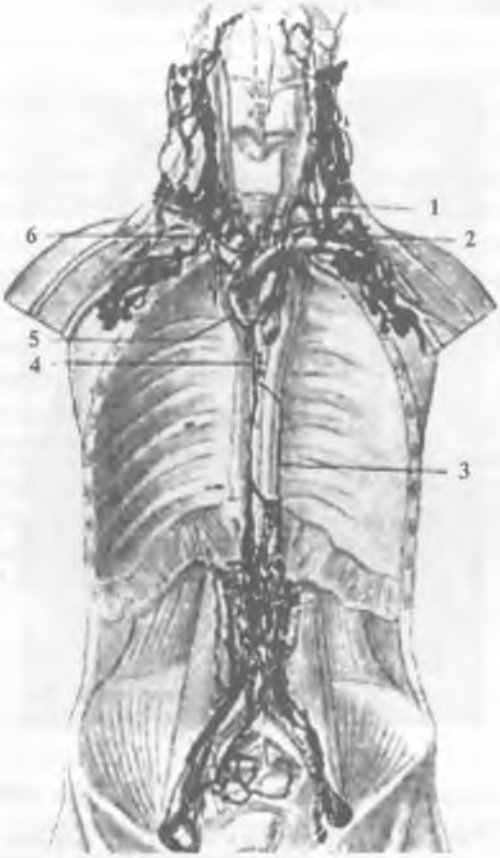

Рис. 4. Расширение раны и удаление опухоли средостения

Рис. 3. Топография грудного, полугрудного и правого лимфатических протоков (по Д. А. Жданову):

1 — шейный отдел грудного протока;
2 — левая безымянная вена;
3 — ductus haemithoracicus;
4 — грудной отдел грудного протока;
5 — непарная вена;
6 — правый лимфатический проток.

Рис. 5. Удаление загрудинного зоба через поперечный шейно-ключичный операционный доступ

Рис. 6. Рентгенограмма ганглионевромы средостения

Рис. 7. Невринома средостения справа

Рис. 8. Липома в виде песочных часов (парастернально-медиастинальная локализация)

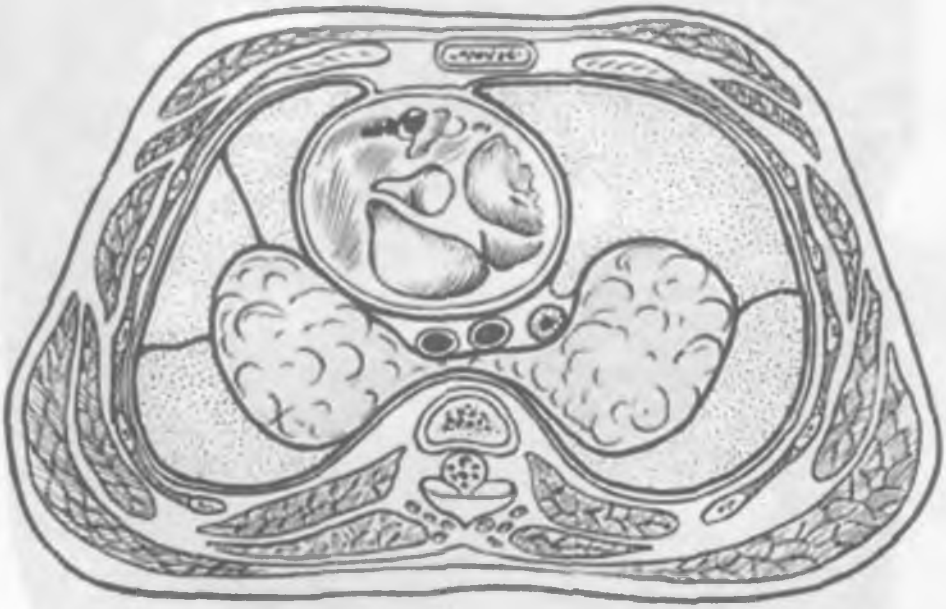

Рис. 9. Липома средостения, располагающаяся в обеих грудных полостях в заднем средостении (схема)

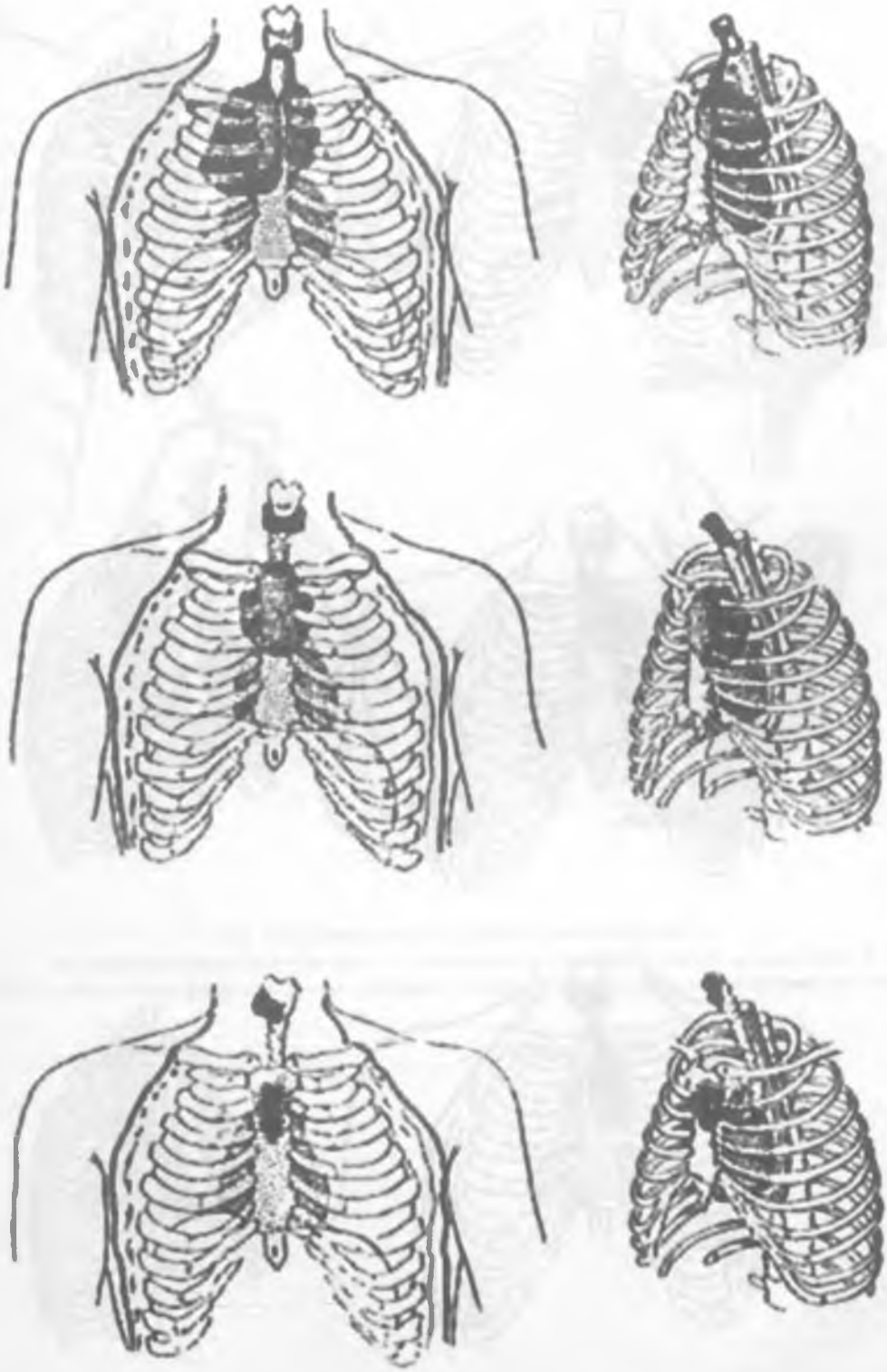

Рис. 10. Схема расположения загрудинного зоба в переднем средостении

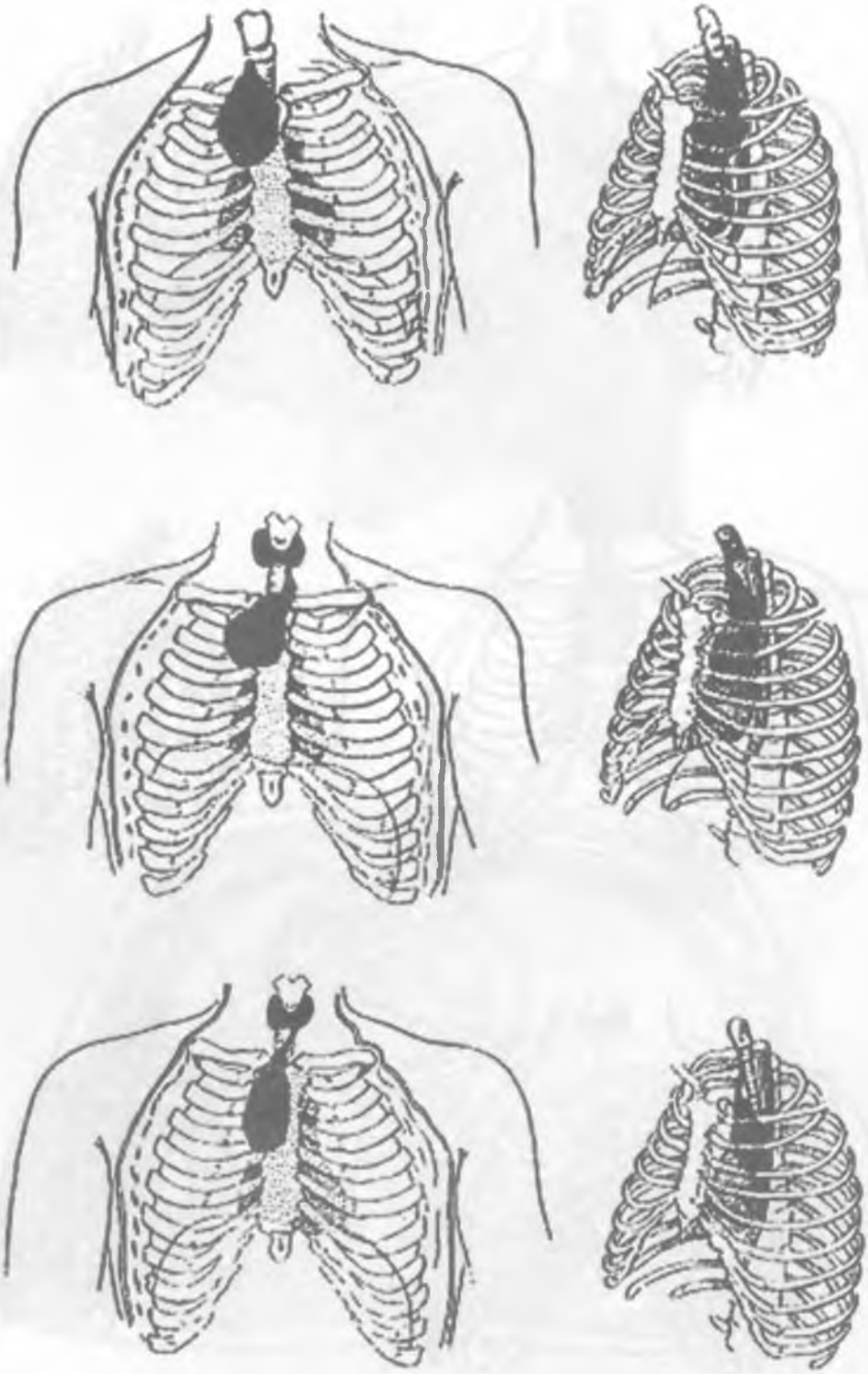

Рис. 11. Схема расположения загрудинного зоба в заднем средостении

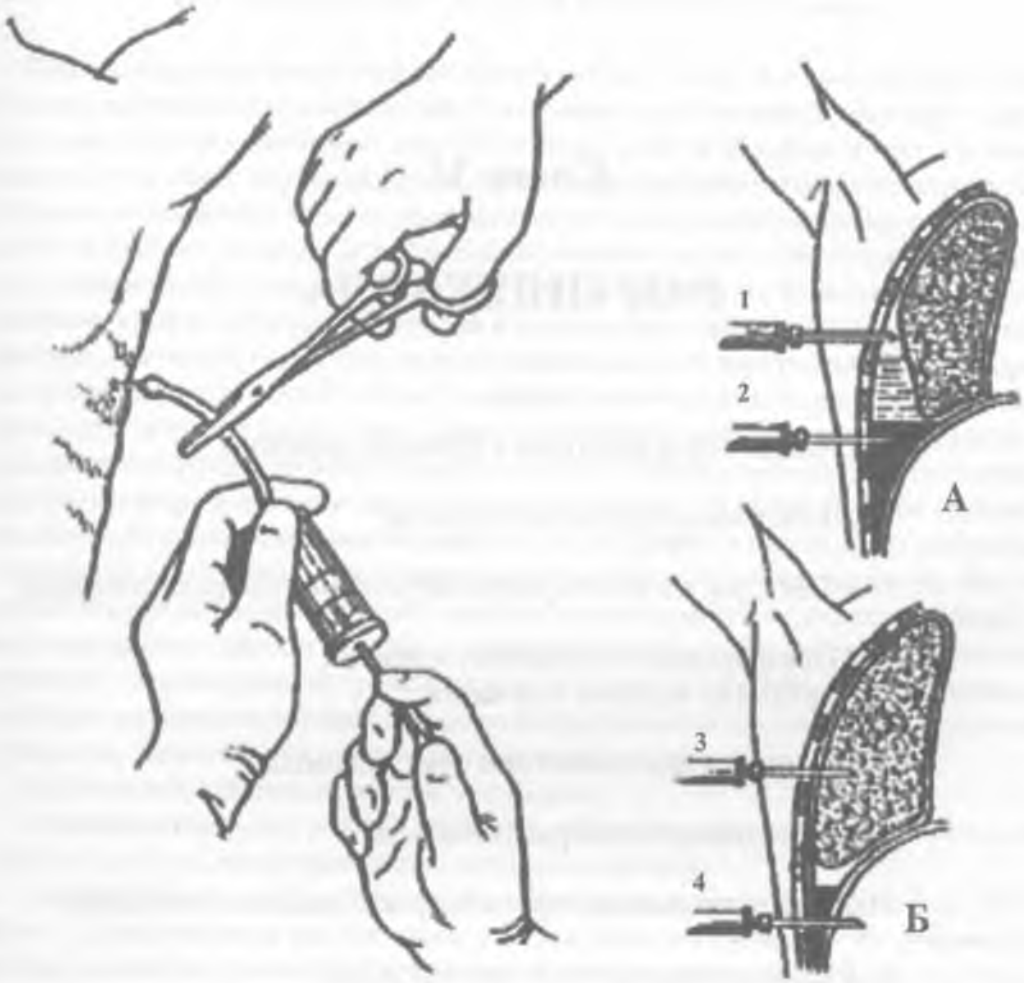

Рис. 12. Плевральная пункция при плеврите:

А и Б – примеры неудавшейся пункции: 1– игла находится над уровнем жидкости; 2 – игла попала в отложения фибрина; 3 – игла прошла в легкие; 4 – игла проникла в брюшную полость

Глава 11

РАК ПИЩЕВОДА

11.1 Клиническая анатомия и функция пищевода

11.2 Заболеваемость раком пищевода

11.3 Факторы, способствующие возникновению рака пищевода

11.4 Предраковые заболевания пищевода,
тактика их ведения и лечения

11.5 Патологическая анатомия рака пищевода

11.6 Метастазирование рака пищевода

11.7 Клиническая классификация рака пищевода по стадиям

11.8 Клиническая картина рака пищевода

11.9 Диагностика рака пищевода

11.10 Дифференциальная диагностика рака пищевода

11.11 Современные методы и принципы лечения рака пищевода

11.12 Прогноз

11.13 Использованная литература – 41 источников

11.14 Иллюстрационный материал – 17 рисунков

11.1 Клиническая анатомия и функция пищевода

Пищевод представляет собой слегка изогнутую трубку, которая соединяет глотку с кардиальным отделом желудка. Он начинается от нижнего края перстневидного хряща, что соответствует телу VI шейного позвонка, а оканчивается у пищеводно-желудочного перехода, уровень расположения которого соответствует телу XI грудного позвонка. Вход в пищевод отстоит от переднего края верхних резцов на 14-16 см ("рот пищевода"). В этом месте имеется физиологическое сужение. Второе физиологическое сужение его находится примерно в 25 см от края верхних резцов на уровне бифуркации трахеи и пересечения пищевода с левым главным бронхом, третье соответствует уровню пищеводного отверстия диафрагмы и расположено на расстоянии 37-40 см. В шейной части и в начале грудного отдела до дуги аорты пищевод расположен влево от средней линии позвоночного столба. В средней части грудного отдела, на уровне V-VI-VIII позвонков, он отклоняется вправо от средней линии и лежит справа от аорты, а в нижней трети грудного отдела (IX-X) вновь отклоняется влево от средней линии и над диафрагмой расположен спереди от аорты. Такое анатомическое расположение пищевода диктует соответствующий операционный доступ к различным его отделам: к шейному и верхнегрудному – левосторонний, к среднегрудному – правосторонний, к нижнегрудному – левосторонний трансплевральный доступ. Место перехода пищевода в желудок называется кардией или розеткой кардии или пищеводно-желудочным переходом. Левая стенка пищевода и дно желудка образует угол Гиса.

Анатомически пищевод делят на три отдела:

1) **шейный отдел** – от уровня V шейного до II грудного позвонков, длина колеблется от 5 до 8 см, иначе называется шейным сегментом.

2) **грудной отдел** – от II до X грудного позвонка, длина колеблется от 15 до 19 см. В этом отделе имеется три сегмента: *трахеальный* (на уровне II- IV позвонков), *бронхиальный* (на уровне V-VII позвонков), *ретрокардиальный* (на уровне VIII-X позвонков).

3) **абдоминальный или брюшной отдел** – часть пищевода, расположенная между диафрагмой и кардией желудка, длина колеблется от 2 до 5 см.

В верхнем отделе просвет пищевода, благодаря тоническому сокращению мышц, закрыт. В нижерасположенном отделе просвет его зияет и имеет округлую форму. У кардиального жома он обычно закрыт и имеет звездчатый вид. Стенку пищевода образуют четыре слоя:

1) *слизистая оболочка* – образована многослойным (20-24 слоев клеток) плоским эпителием со слабо выраженными явлениями ороговения, который переходит в цилиндрический желудочный на уровне зубчатой линии, расположенной несколько выше анатомической кардии. В слизистой оболочке имеются островки желез с выводными протоками, которые выделяют слизь с сульфактантом. Эти железы преимущественно находятся в верхней трети пищевода, а не в нижележащих отделах.

2) *Подслизистый слой* – состоит из рыхлой соединительной ткани с эластическими волокнами, в которой лежат сосуды, чувствительные нервные окончания (мейснерово сплетение), лимфатические фолликулы.

3) *Мышечная оболочка* – состоит из двух слоев: внутреннего – циркулярного, наружного – продольного, между которыми расположены более крупные кровеносные и лимфатические сосуды и двигательные нервы (мейснерово сплетение). В верхних 2/3 пищевода мышцы поперечнополосатые, в нижней трети мышечная оболочка состоит из гладких мышц.

4) *Снаружи* пищевод окружен тонкой соединительно-тканной оболочкой (tunica adventitia) с небольшим количеством эластических волокон, в которой проходят объединенные кровеносные и лимфатические сосуды, обеспечивающие различные отделы пищевода. Серозную оболочку имеет только абдоминальный отдел пищевода.

Кровоснабжение пищевода в шейном отделе осуществляется из нижних щитовидных артерий, в грудном отделе – за счет собственно пищеводных артерий, отходящих от аорты, ветвей бронхиальных и межреберных артерий. Кровоснабжение абдоминального отдела пищевода происходит из восходящей ветви левой желудочной артерии и ветви нижней диафрагмальной артерии. Отток венозной крови из нижнего отдела пищевода идет из подслизистого и интрамурального венозных сплетений в селезеночную и далее в воротную вену. Из верхних отделов пищевода венозная кровь оттекает через нижнюю щитовидную, непарную и полунепарную вены в систему верхней полой вены. Таким образом в области пищевода имеются анастомозы между системой воротной и верхней полой вен.

Лимфообращение пищевода характеризуется многоуровневым строением лимфатических сосудов в стенке пищевода. Наиболее разветвленной является слизисто-подслизистая лимфатическая сеть, которая образует овальные петли, вытянутые параллельно оси органа. Часть лимфатических сосудов пронизывает мышечную оболочку пищевода и направляется к параэзофагеальным лимфоузлам. Вектор тока лимфы от верхнегрудного отдела пищевода направлен снизу вверх и достигает шейные, паратрахеальные, верхнеяремные группы лимфоузлов. Лимфатические сосуды среднего отдела пищевода одинаково часто имеют восходящие и нисходящие направления. От нижнегрудного отдела пищевода лимфатические сосуда преимущественно направляются к региональным лимфатическим узлам брюшной полости по ходу левой желудочной, общей печеночной и селезеночной артерий. Кроме того, лимфатические сосуды пищевода на любом уровне впадают в грудной лимфатический проток (Г.К.Борейшо, 1953, М.Р.Сапин с соавт. 1982).

Перечисленные особенности лимфатической системы пищевода определяют основную закономерность лимфогенного метастазирования.

Пищевод иннервируется ветвями блуждающего и симпатического нерва.

Физиология пищевода. Основной функцией пищевода является пассаж пищи из рта к желудку. В момент акта глотания пищевод подтягивается к зеву и начальная часть его расширяется, принимая пищевой комок. Сокращение пищевода имеет характер волны, возникающий в верхней его части и распространяющийся в сторону желудка. При этом последовательно сокращаются кольцеообразно расположенные (циркулярные) мышцы пищевода, передвигая перед волной сокращения находящиеся в несколько расширенной части пищевода пищевой комок в сторону желудка. Такой тип сокращений называется перистальтическим. Первичная перистальтическая волна, вызываемая актом глотания, доходит до уровня пересечения пищевода с дугой аорты. Далее возникает вторая перистальтическая волна, которая

продвигает пищевой комок до кардиальной части желудка. Когда пища и перистальтическая волна достигает конечной части пищевода, происходит рефлекторное снижение тонуса мышцы розетки кардии и пищевой комок переходит в желудок. Средняя скорость распространения перистальтической волны по пищеводу человека 2-5 см/ в секунду, она в большей мере зависит от свойств пищи. Моторно-эвакуаторная функция пищевода осуществляется эфферентными волокнами блуждающего и симпатического нервов. Парасимпатические волокна блуждающего нерва стимулируют перистальтику пищевода и расслабляют розетки кардии, а симпатические волокна тормозят моторику пищевода, но повышают тонус кардиального жома, вызывая кардиаспазм.

11.2 Заболеваемость раком пищевода

Рак пищевода среди населения разных географических районов мира распространен неравномерно. По данным ВОЗ в 2000 году заболеваемость населения в различных странах мира (мировой стандарт) составила 15,3$^0/_{0000}$, в том числе мужчин – 10,8$^0/_{0000}$, т.е. в 2 раза больше, чем у женщин (2:1). Такая закономерность соотношения заболеваемости мужчин и женщин наблюдается почти во всех странах мира, за исключением Афганистана, Индонезии, Туркменистана, где частота заболеваемости раком пищевода среди мужчин и женщин почти одинакова.

Среди стран дальнего зарубежья высокий уровень заболеваемости в 2000 году (мировой стандарт) зарегистрирован в Китае (35,4), Афганистане (23,4), Гонконге (17,4), Танзании (16,0), низкий – в Конго (0,52), Индонезии (1,0), Мали (2,4), Египте (2,8), а в скандинавских странах – в пределах 3,8-4$^0/_{0000}$.

В странах СНГ в 2002 году наиболее частая заболеваемость отмечалась в Туркменистане (46,2$^0/_{0000}$), Узбекистане (23,2$^0/_{0000}$), Кыргызстане (18,4$^0/_{0000}$), Казахстане (11,2$^0/_{0000}$); низкая – в Беларуси (2,2$^0/_{0000}$), России (3,2$^0/_{0000}$), Молдове (1,9$^0/_{0000}$) (Е.М.Аксель, М.И.Давыдов, 2004 г.).

Рак пищевода неравномерно распространен и в Республике Казахстан, даже в пределах территории одной области. Так, в Атырауской области заболеваемость колеблется от 116,6$^0/_{0000}$в Эмбинском районе, расположенном в прибрежных зонах Каспийского моря, до 28,6$^0/_{0000}$ в Индерском районе, находящемся на расстоянии около двух сот километров от Каспийского моря. В Кзыл-ординской области, от 111,2$^0/_{0000}$ в Аральском до 30,3$^0/_{0000}$ в Яны-Курганском районах. Первый район находится на побережье Аральского моря, а второй – на расстоянии более 600 км от моря (А.П.Позднякова, 1992).

В целом Республика Казахстан по раку пищевода относится к республике с высоким уровнем заболеваемости. Однако, за последние 35 лет уровень заболеваемости неуклонно снижается. Если удельный вес его в структуре заболеваемости злокачественными опухолями в 1970 году занимал первое место, составляя 25,7$^0/_{0000}$, то в 2005 году рак пищевода сместился на пятое место, составляя 9,8$^0/_{0000}$, т.е. в период с 1970 по 2005 год уровень заболеваемости снизился более чем в 2 раза.

Динамика заболеваемости раком пищевода в Республике Казахстан за 1970-2005 гг. (интенсивный показатель на 100000 населения)

Наименование областей	1970	1980	1990	2000	2005
По республике	25,7	20,3	15,0	11,2	9,8
Высокий уровень заболеваемости					
Атырауская	86,4	63,5	33,2	26,5	15,0
Кзыл-ординская	72,9	52,9	43,6	32,3	25,7
Западно-Казахстанская	59,0	41,0	21,5	17,6	18,6
Низкий уровень заболеваемости					
Северо-Казахстанская	8,6	6,4	9,9	7,9	9,0
Костанайская	13,33	15,6	9,2	8,7	9,6
Павлодарская	19,8	13,6	10,1	6,8	10,4

Как видно из таблицы, рак пищевода на территории РК распространен неравномерно. Высокий уровень заболеваемости отмечен в Кызылординской, Атырауской, Западно-Казахстанской областях, низкий – в Северо-Казахстанской, Костанайской и Павлодарской областях.

Следует отметить, что разница между интенсивными показателями заболеваемости и смертности от рака пищевода в 2005 году была крайне незначительна (9,8$^0/_{0000}$ против 8,0$^0/_{0000}$). Эти данные свидетельствуют, что в настоящее время у большинства больных рак пищевода диагностируется в поздней стадии опухолевого процесса, и применяемые методы лечения еще не совершены. По статистическим данным 2005 года в РК, среди первично выявленных 1484 больных раком пищевода, удельный вес в I-II стадиях составил 22,1%, в IV стадии – 10,6%, в то время как только 613 (41,3%) больным проводилось специальное противоопухолевое лечение, в связи с чем 49,5% больных прожили менее одного года из числа впервые взятых на учет. Мужчины заболевают раком пищевода чаще, чем женщины. Наиболее часто болеют люди старше 50 лет.

11.3 Факторы, способствующие возникновению рака пищевода

Роль питания в развитии рака пищевода

А) В развитии рака пищевода ведущую роль играет хроническое воспаление в слизистой оболочке на почве *физического и химического повреждения.* Постоянная травматизация слизистой оболочки очень горячей вязкой пищей, плохопережованными пищевыми массами, чрезмерное употребление острых приправ и крепких спиртных напитков, случайный ожог кислотами и щелочами способствуют возникновению хронического эзофагита, лейкоплакии, а иногда образованию рубца.

К.А.Аяповым (1972) экспериментально установлено, что при комбинированном воздействии крепкого чая (65-68^0) и N-метил N-нитрозоамина у 54,6% животных развился хронический эзофагит, у 45,4% – язва пищевода, а в последующем у 27,3% – папилломы пищевода.

Н.И.Колычева, В.А.Чижов (1982), проводив гистологические исследования на аутопсийном и биопсийном материалах у 250 больных, страдавших хроническим алкоголизмом, в 91,5% случаях выявили хронический эзофагит, а из них у 62% хронический эзофагит сочетался с лейкоплакией. Среди пациентов с хроническим эзофагитом у

42% наблюдалась дисплазия эпителия, у 37,4% – подслизистый фиброз, а среди больных с лейкоплакией в 4,7% случаев выявлен рак in situ и микроинвазивный рак. Wynder и Bross (1961) отметили, что среди регулярно пьющих виски рак пищевода встречается в 25 раз чаще, чем не употребляющих алкоголь.

Очень жесткое, соленое и сушенное мясо, мелкокостистая рыба, строганина при регулярном приеме систематически травмирует слизистую оболочку пищевода, особенно у людей с плохим состоянием зубов.

Б) *состав пищи* играет важную роль в развитии рака пищевода. Научно доказано, что дефицит в продуктах питания белков животного происхождения, особенно незаменимых аминокислот, витаминов А, В, С, железа, цинка, т.е. несбалансированное питание с преобладанием в рационе хлеба и хлебных продуктов, недостаток свежих овощей и фруктов, низкое содержание витаминов способствует развитию рака пищевода (А.В.Чаклин, 1975; Т.Ш.Шарманов, 1984; Н.И.Колычева, 1986). Например, в результате дефицита железа, рибофлавина, тиамина, пиродоксина, аскорбиновой кислоты развивается синдром Пламмера-Винсона, впервые описанный в 1922 году. Морфологическим субстратом его является атрофия, сморщивание слизистой оболочки полости рта, глотки, верхней трети пищевода. Синдром характеризуется расстройством глотания, гипохромной анемией, ахилией, выпадением зубов и волос, ломкостью ногтей. Среди больных раком пищевода данный синдром встречается в 65% случав (Н.И.Колычева, 1986).

В) На развитие некоторых предраковых заболеваний и рака пищевода оказывает *режим питания*. Так, среди населения, регулярно принимающих основную массу пищи суточного рациона в позднее вечернее время, часто наблюдаются рефлюкс-эзофагит и рак в нижней трети пищевода (Р.Т. Баширова, 1971; Р.А.Сатпаева 1980, Х.А.Абисатов с соавт., 1984). Механизм развития рефлюкс-эзофагита заключается в том, что переедание в вечернее время способствует затеканию содержимого желудка (особенно соляной кислоты и пепсина) в пищевод, когда человек принимает горизонтальное положение. Обычно после приема обильной пищи происходит перераспределение крови в организме, кровь депонируется в органах брюшной полости, а мозг несколько обедняется кровью, в результате чего наступает так называемый "демпинг-синдром", склоняющий человека ко сну. Известно, что во время сна расслабляются мышцы, в том числе и в области кардиального жома, что способствует регургитации желудочного содержимого в пищевод. Следует отметить, что после приема кисло-щелочных продуктов в желудке образуется газ, который увеличивает внутрижелудочное давление. При сочетании этих факторов постепенно развивается недостаточность кардиального и пилорического жомов, способствующая возникновению рефлюкс-эзофагита и рефлюкс-гастрита.

Г) регулярное употребление продуктов домашнего копчения и маринадов, курение, наса (смесь из мелкотолченного махорочного табака, золы, извести и воды или растительного масла) играют определенную роль в возникновении предрака и рака, так как в них содержатся канцерогенные вещества такие как полициклические ароматические углеводороды (3-4 бенз(а)пирен, радиоактивные элементы, окись серы, мышьяковый ангидрид, нитрозоамины, афлотоксины (М.М.Айджанов, 1979; Р.А.Сатпаева 1980, Yang, 1980, Schoental, 1981).

Роль физико-географических факторов в развитии рака пищевода

К предрасполагающим факторам относится почвенно-гидрологические особенности отдельных территорий, где наблюдается высокая заболеваемость коренных жите-

лей раком пищевода. Поразительно высокой частотой рака пищевода отличаются Атырауская и Кызылординская области Республики Казахстан, особенно их прибрежные районы Каспийского и Аральского морей. Климат этих областей резко континентальный, крайне засушливый, с жарким летом и умеренно холодной зимой. Преобладающая часть территории областей – полупустыни и пустыни, особенно в прибрежных зонах морей. В этих местах господствуют сильные ветры – пылевые бури и суховеи летом. Суховеи воздушными потоками переносят соли с акватории моря на значительное расстояние от береговой линии и засоряют почву. Почвенный покров отличается выраженным засолением, преимущественно хлоридно-сульфатно-натриевого состава. Накопление солей наблюдается и в растительном покрове и в водах. На территории прибрежных районов много мелких соленых и горько-соленых озер. Из-за повсеместного распространения в различных слоях почвы соляных куполов грунтовые воды сильно минерализованы за счет хлоридного соленакопления. Хлориды резко преобладают над сульфатами. Известно, что хлориды разрыхляют слизистую оболочку пищевода и желудка, что способствует проникновению в нее микробов и канцерогенных агентов. Исследования Amine, Hegated (1973) показали, что высокие концентрации солей значительно уменьшают усвоение организмом железа. Как нами выше сказано, синдром Пламмера-Винсона развивается при дефиците восстановленного железа в организме.

В питьевых водах прибрежных районов Каспийского моря обнаружены большие концентрации стронция (3,5 мг/л), меди, марганца, ванадия и низкие – молебдена (М.М.Молдагулова 1983). Известно, что медь и марганец являются антогонистами молибдена и способствуют выведению из организма молибдена. Китайскими учеными Yang, 1980, Sun 1980 доказано, что недостаточность молибдена приводит к учащению рака пищевода.

Вышеперечисленные физико-географические особенности территорий Атырауской и Кызылординской областей являются дополнительным фактором к возникновению рака пищевода среди коренных жителей (Т.М. Белякова, 1984; Н.И.Колычева, 1986, 1991).

Роль некоторых заболеваний в возникновении рака пищевода

Возникновению рака пищевода способствуют следующие заболевания пищевода и других органов:

1. Врожденные и приобретенные патологические процессы, вызывающие регургитацию пищи из желудка в пищевод, которые способствуют развитию рефлюкс-эзофагита (врожденный короткий пищевод, грыжа пищеводного отверстия диафрагмы, недостаточность кардиального жома).

2. Заболевания пищевода, способствующие развитию хронического эзофагита (рубцовые сужения после химических ожогов, ахалазия, дивертикул и его тракционная форма).

3. Патологические процессы полости рта, являющиеся постоянными источниками инфекции, вызывающие и поддерживающие воспалительные процессы в слизистой оболочке пищевода (хронический рецидивирующий тонзиллит, кариес, пародонтоз).

4. Хронический фиброзно-кавернозный туберкулез легких, вызывающий воспалительные изменения в лимфоузлах и тканях параэзофагальной клетчатки.

5. Тилоз (семейный гиперкератоз стоп и ладоней).

6. Атрофический анацидный гастрит.

Роль генетического фактора в возникновении рака пищевода

Рядом исследователей были проведены генеологические обследования групп семей больных раком пищевода в районах высокой заболеваемости последним (С.Н.На-

сипов, 1977; М.К. Кайракбаев с соавт., 1980, Б.Е.Ермекбаева с соавт., 1986). Исследования проводились путем опроса больных раком пищевода и здоровых людей (контрольная группа), при этом выяснилось состояние здоровья каждого члена семьи, причины их смерти. Генеология изучаемой семьи включала не менее 4 поколений.

Анализ результатов проведенного исследования не выявил существенной разницы в показателях заболеваемости до четвертого поколения в основной и контрольной группах больных, за исключением родственников II-III поколения, где разница составила не более 5-8% в пользу основной группы больных. Поэтому авторы высказывают предположение, что высокая заболеваемость раком пищевода в Атырауской и Кызылординской областях в основном связана с факторами внешней среды (традиции, бытовые привычки, особенности питания, климато-географические особенности).

Таким образом, уже само существование большого количества экзогенных и эндогенных факторов указывают на то, что ни одному из них нельзя приписать значение ведущего. Только сочетание их может привести к развитию предраковых заболеваний и рака пищевода. Тем не менее, следует обращать особое внимание на вышеперечисленные факторы при проведении профилактических осмотров, скрининг-метода и при формировании группы повышенного риска по раку пищевода.

11.4 Предраковые заболевания пищевода

К предраковым заболеваниям пищевода относятся:

1. Хронический эзофагит и его тяжелые формы: алгические, дисфалические, диспептические, смешанные, сопровождающиеся эрозивным и язвенно-некротическими изменениями (пептическая язва).
2. Лейкоплакия, ее сливные и погружные формы.
3. Рубцовая стриктура пищевода после химического ожога.
4. Хронический дивертикулит (тракционная форма).
5. Доброкачественные опухоли пищевода (папилломы и полипы).

Формирование группы риска и врачебная тактика

К группе повышенного риска возникновения рака пищевода относятся:

1. Все больные, страдающие предраковыми заболеваниями.
2. Люди, имеющие врожденные и приобретенные патологии пищевода (врожденный укороченный пищевод, грыжа пищеводного отверстия диафрагмы, частичная или полная недостаточность кардиального жома, кардиоспазмы).
3. Люди, у которых имеется синдром Пламмера-Винсона и тилоз.
4. Зияние кардиального жома при варикозных венах, развивающееся при портальной гипертензии и склеродермии.

Больных, относящихся к группе риска, следует выявить тремя путями:

А) при обращении в поликлинику;

Б) во время проведения профилактических осмотров;

В) путем проведения анкетно-опросного метода.

После уточнения диагноза рентгено-эндоскопо-морфологическими методами всех больных следует брать на диспансерный учет по клинической группе I “б” и по показаниям проводятся им лечебно-оздоровительные мероприятия либо амбулаторно, либо стационарно. Эти больные в обязательном порядке не менее 1 раза в год, а больные с предраковыми заболеваниями пищевода 2 раза в год должны подвергаться углуб-

ленному обследованию в условиях поликлиники с применением следующих методов: рентгеноскопия и рентгенография пищевода в 3-х проекциях густым барием, эзофагофиброскопия с цитологическим исследованием мазков из измененных участков слизистой оболочки пищевода, взятых зонд-щеткой Б.В.Монахова, при подозрении на наличие опухоли берется биопсия, при наличии патологии в нижней трети пищевода применяется кислотно-перфузионный тест.

11.5 Патологическая анатомия рака пищевода

Рак пищевода развивается чаще в местах физиологических сужений: устье пищевода, на уровне бифуркации трахеи, над физиологической кардией. По частоте поражения раком на первом месте находится среднегрудной отдел (60%) – на уровне дуги аорты и левого главного бронха, на втором месте – нижнегрудной и абдоминальный отдел пищевода (у 30%), на третьем – шейный и верхнегрудной (у 10%). *По макроскопической картине* различают три основные формы рака пищевода: узловой рак (грибовидный, папилломатозный), язвенный, инфильтрирующий. Бывают смешанные формы роста.

Узловые формы составляют около 60% раков пищевода. Эти опухоли имеют экзофитный рост, представлены разрастаниями, похожими на цветную капусту, имеют более темную окраску, чем нормальная слизистая оболочка. Опухоль легко травмируется, подвержена распаду и постоянно кровоточит. Опухолевая инфильтрация распространяется на подслизистую и мышечную оболочки. При распаде и изъязвлении узлов макроскопическая картина мало отличается от картины язвенного рака.

Язвенный тип рака пищевода встречается приблизительно у 30% больных. В начальной стадии заболевания представляет собой узелок в толще слизистой оболочки, который быстро подвергается изъязвлению. Опухоль растет преимущественно вдоль пищевода, поражая все слои его стенки и распространяясь на окружающие органы и ткани. Края образовавшейся язвы плотные, дно покрыто налетом грязно-серого цвета. Опухоль рано метастазирует в регионарные и отдаленные лимфатические узлы. В стенке пищевода на протяжении 5-6 см от края опухоли часто развивается раковый лимфангоит.

Инфильтративная форма рака пищевода составляет около 10%. Опухоль развивается в глубоких слоях слизистой оболочки, быстро поражает подслизистый слой и распространяется главным образом по окружности пищевода. Разрастаясь, опухоль захватывает все слои стенки пищевода, обтурирует его просвет. По длине опухоль редко занимает 3-4 см, а значительно больше. Она характеризуется обильным развитием стромы. В дальнейшем наступает изъязвление опухоли и развитие перифокального воспаления. Супрастенотическое расширение пищевода при этой форме рака редко бывает значительным.

Гистологически у подавляющего большинства больных (90-92%) рак пищевода бывает плоскоклеточным. Реже встречаются аденокарциномы (у 5-6%), которые развиваются из островков эктопированной в пищевод слизистой оболочки кардиальных желез, желудка или из собственного железистого аппарата пищевода. Из других злокачественных опухолей пищевода следует отметить аденоакантому, состоящую их железистых и плоскоклеточных элементов, и карциносаркому (сочетание рака и саркомы), которые встречаются у 4-5% больных.

По степени клеточной и морфологической дифференцировки по Уоррену рак пищевода делится на три разновидности:

1) высокодифференцированный эпидермоидный или плоскоклеточный рак с ороговением;

2) умеренно дифференцированный эпидермоидный или плоскоклеточный рак без ороговения;

3) низкодифференцированный плоскоклеточный рак.

В настоящее время твердо установлено, что по мере снижения степени морфологической дифференцировки опухоль быстро растет, рано метастазирует в регионарные лимфоузлы и отдаленные органы. Низко дифференцированные формы более чувствительны как к действиям ионизирующего излучения, так и к противоопухолевым лекарственным препаратам, чем высокодифференцированные.

11.6 Метастазирование рака пищевода

Рак пищевода может долго расти локально, не давая метастазы. Больные часто умирают либо от голода, либо от местных осложнений: кровотечения, пневмоний, трахеопищеводного свища. Метастазирование происходит тремя путями:

1) Лимфогенное метастазирование. При локализации рака в шейном отделе пищевода распространяется прежде всего в глубокие шейные лимфоузлы, подключичные и очень редко – лимфоузлы средостения. При локализации в среднем отделе пищевода первыми поражаются лимфоузлы средостения, потом – паратрахеальные и лимфоузлы шеи. Рак нижней трети пищевода метастазирует в средостенные и забрюшинные лимфоузлы, т.е. в паракардиальные лимфатические узлы, расположенные на малой кривизне у кардиального отдела желудка.

Следует отметить, что глубина опухолевой инвазии стенки пищевода определяет частоту метастазирования в лимфатические узлы. По данным ряда авторов, при поверхностном раке, ограниченном слизистой, метастазы в лимфатические узлы отмечаются от 0 до 11%. При инвазии подслизистого слоя метастазы обнаруживаются в среднем у 30% больных. При прорастании опухоли мышечного слоя лимфогенные метастазы выявляются более, чем в 80% случаев (Isono K. et. al., 1992, Nishimaki T. et. al, 1994).

В настоящее время, согласно четвертной классификации Японского Общества по изучению рака желудка и пищевода (AJCC, 1992), лимфогенные метастазы принято разделять на регионарные (N_1) и отдаленные (M_1).

К первой группе (N_1) относятся: верхние (105), средние (110), нижние параэзофагеальные (110), правого возвратного нерва (106 top), субаортальные (114), бифуркационные (107), корней легких (109), диафрагмальные (111), заднего средостения (112), правые и левые паракардиальные (1,2), малой кривизны (3), левой желудочной артерии (7).

К отдаленным (M_1) относят: глубокие и поверхностные шейные (102, 104), по ходу общей печеночной артерии (8), чревного ствола (9), парааортальной (16).

Согласно данным В.И.Столярова с соавт., 1994; Я.К.Годжаманова с соавт., 2000, существует прямая зависимость между макроскопической формой опухоли и частотой метастазирования в лимфатические коллекторы. Так, частота лимфогенных метастазов при экзофитно-узловой и изъязвленной с четкими краями составляет 14,3-33,3%, при изъязвленной с нечеткими краями – 68,5-71,4%, с эндофитной (инфильтративной) – 100%, смешанной формой роста – 75%.

2) *При гематогенном метастазировании* часто метастазы находят в печени, легких и редко – в иных органах.

3) *Метастазирование по длиннику пищевода,* т.е. интраорганно, когда распространение рака вдоль пищевода идет как вверх, так и вниз по лимфатическим щелям подслизистого слоя и зависит от макроскопической и гистологической формы опухоли. Эндофитная форма опухоли метастазирует значительно быстрее. Поэтому в одних случаях рака лимфангоиты выявляют на 4-5 см от видимого края опухоли, в других – на 10-12 см. Это дало основание хирургам ставить вопрос о субтотальном удалении пищевода, если отсутствуют отдаленные метастазы.

11.7 Классификация рака пищевода по стадиям

Прединвазивная карцинома (carcinoma in situ) – $T_0 N_0 M_0$.

I стадия – опухоль протяженностью не более 3 см по длиннику пищевода, поражающая слизистую оболочку и частично подслизистый слой. Метастазов в регионарных лимфоузлах нет ($T_1 N_0 M_0$).

II "а" стадия – опухоль протяженностью 3-5см, поражающая слизистую оболочку и подслизистый слой, врастающая во внутренние круговые мышцы, без регионарных метастазов ($T_2 N_0 M_0$, $T_3 N_0 M_0$).

II "в" стадия – опухоль той же протяженности и инвазивности, что и при II "а" стадии, но имеется одиночный метастаз в регионарном лимфоузле ($T_1 N_1 M_0$, $T_2 N_1 M_0$).

III "а" стадия – опухоль любой протяженности по длиннику пищевода, полностью прорастает все слои стенки пищевода, но не выходит за пределы органа. Метастазов в регионарных лимфоузлах нет ($T_3 N_1 M_0$, $T_4 N_0 M_0$).

III "в" стадия – опухоль любой протяженности и инвазивности, что и при III "а" стадии, но имеются множественные удалимые метастазы в регионарных лимфатических узлах ($T_3 N_{1-2} M_0$).

IV "а" стадия – опухоль любого размера, прорастающая в соседние органы или образующая с ними свищи. Метастазов нет в регионарных лимфоузлах ($T_4 N_0 M_0$).

IV "б" стадия – опухоль любой протяженности и инвазивности, что и при IV "а" стадии. Имеются неудалимые метастазы в регионарных лимфоузлах или в отдаленных органах ($T_{1-4} N_{1-2} M_1$; $T_{1-4} N_3 M_0$).

В VI издании классификации UICC TNM (2002) введены новые понятия: сторожевой метастатический узел – ближайший к первичной опухоли, который определяется лимфографией, радиоизотопными иммунологическими методами, а также исследованием операционного материала.

pN_0 – гистологически верифицированные лимфогенные сторожевые метастазы отсутствуют;

pN_0 (mol+) – гистологически верифицированные сторожевые метастазы отсутствуют, но иммунологические и молекулярные тесты на наличие изолированных опухолевых клеток положительные.

Степень морфологической градации рака:

G_1 – высокодифференцированный рак;

G_2 – умереннодифференцированный рак;

G_3 – низкодифференцированный рак.

Глубина инвазиии опухолью стенки пищевода:

P_1 – опухоль поражает только слизистую оболочку:

P_2 – опухоль поражает слизистую оболочку и подслизистый слой, но не проникает в мышечный.

P_3 – опухоль поражает все слои стенки пищевода.
P_4 – опухоль распространяется за пределы мышечно-адвентициального слоя пищевода.

Важно подчеркнуть, что при раке нижнегрудного отдела пищевода регионарными являются не только внутригрудные лимфатические узлы, но и узлы, расположенные в паракардиальной зоне и области малого сальника. Частота метастазирования увеличивается по мере снижения морфологической дифференцировки опухоли и степени вовлечения в опухолевый процесс стенки пищевода.

11.8 Клиническая картина рака пищевода

Из многочисленных клинических проявлений рака пищевода следует три вида симптомов, обусловленных следующими обстоятельствами:

- Симптомы, связанные с местным распространением опухоли;
- Симптомы, обусловленные регионарным и отдаленным метастазированием;
- Симптомы, являющиеся следствием воздействия развивающейся опухоли на организм.

Характер, время проявления и степень выраженности симптомов, связанных с местным распространением рака пищевода, во многом определяются локализацией, размером и формой роста стенки пищевода. Основным симптомом при раке пищевода является дисфагия, т.е. затрудненное продвижение пищевого комка и жидкости по пищеводу. Нередко дисфагии предшествует ряд других симптомов со стороны пищевода, которые должны привлечь внимание больного и врача. Это необычное ощущение прохождения пищи по пищеводу, проявляющиеся чувством царапания за грудиной или прилипания пищи к пищеводу, внезапным поперхиванием во время еды. Эти симптомы обусловлены либо рефлекторным спазмом непораженного участка пищевода в зоне еще небольшой опухоли, либо опухолевой язвой с обнаженным подслизистым слоем.

При дальнейшем росте опухоли, когда она суживает просвет пищевода, развивается более постоянная и стойкая дисфагия.

Различают четыре степени выраженности дисфагии:

I степень – затруднения, возникающие при прохождении по пищеводу твердой и комковой недостаточно пережеванной пищи (хлеб, мясо и др.),

При этом часто опухолью занято 1/2 просвета пищевода;

II степень – затруднения, появляющиеся при приеме полужидкой пищи (каши, пюре). Опухоль закрывает 2/3 просвет пищевода;

III степень – затруднения при приеме жидкостей (вода, чай, бульон). Опухоль циркулярно суживает или закрывает 3/4 просвета пищевода.

IV степень – полная непроходимость пищевода в результате обтурации просвета пищевода.

При локализации опухоли в начальных и конечных отделах пищевода преимущественно экзофитной форме роста опухоли дисфагия бывает ранним симптомом заболевания. При локализации в верхней трети пищевода наблюдаются симптомы глоточной асфиксии. При раке среднегрудного отдела и в области кардиального жома на первое место выступает дисфагия. Затем появляются симптомы прорастания опухоли в соседние органы и ткани.

Следующим по частоте симптомом являются **боли**. Они могут быть самостоятельными или связанными с приемом пищи, постоянными или периодически возникающими. Боли при приеме пищи, как правило, обусловлены изъявлением опухоли и сопутствующим эзофагитом, локализуются чаще всего загрудиной или в эпигастрии. Боли за грудиной или в области сердца часто считают проявлением стенокардии, поэтому в целях дифференциальной диагностики следует назначение нитратов (нитроглицерин, изокет). Боли в межлопаточной области свидетельствуют о выходе опухоли за пределы пищевода со сдавлением спинномозговых корешков. Прорастание опухоли в диафрагмальный нерв вызывает икоту.

Одними из частых симптомов являются регургитация пищи и пищевая рвота, которые возникают после приема пищи. Регургитация чаще обусловлена спазмом, она возникает сразу после приема пищи. Пищевая рвота появляется при выраженном стенозе просвета пищевода опухолью спустя некоторое время после еды. Регургитация наряду с другими диспептическими расстройствами (отрыжка, изжога, тошнота) у некоторых больных может явиться первым симптомом заболевания.

При значительной степени дисфагии возникает обильное слюноотделение (гиперсаливация), которое рассматривается как защитный рефлекс, с одной стороны, облегающий пище преодоление препятствия, с другой, больной с выраженной дисфагией боится принимать пищу вместе со своей семьей, а постоянно думает о вкусной пище, рефлекторно вызывая слюноотделение.

При опухолях, вышедших за пределы стенки пищевода, проросших в органы и ткани средостения, могут возникнуть следующие симптомы:

- осиплость голоса – при прорастании опухоли или ее метастазов в возвратный нерв (чаще слева, вызывающий порез гортани);
- икота – при прорастании опухоли в диафрагмальный нерв;
- синдром Горнера (миоз, птоз, энофтальм) – при прорастании в симпатический корешок (ствол);
- мучительный приступообразный кашель, возникающий при приеме жидкости, с последующим кровохарканьем и повышением температуры тела – при образовании пищеводно-трахеального или пищеводно-бронхиального свища;
- повышение температуры тела гектического характера, резкое учащение пульса и сердцебиения, боли за грудиной – при развитии медиастенита в результате перфорации стенки пищевода из-за распада опухоли;
- рвота алой кровью без пены или мелена – при кровотечении в результате аррозии кровеносных сосудов пищевода из-за распада опухоли;
- неприятный зловонный запах изо рта, возникающий из-за гнилостного процесса.

11.9 Диагностика рака пищевода

Диагностика рака пищевода должна быть комплексной и основываться на результатах клинического обследования больного, рентгенологического, эндоскопического и морфологического исследований. С помощью указанных методов диагностики необходимо решить три задачи:

1) выявить место локализации опухоли и морфологически подтвердить гистологическую форму с уточнением степени дифференцировки опухоли;

2) установить степень распространения опухолевого процесса;

3) определить совокупность отягощающих факторов к применению того или иного метода лечения путем выяснения функциональной возможности жизненно важных органов (сердца, легких, печени, почек);

4) клиническое обследование больного включает прежде всего тщательный *сбор анамнеза.* При этом необходимо выяснить время появления и динамику развития симптомов, обращая внимание на затруднение прохождения твердой и (или) жидкой пищи по пищеводу, уменьшение массы тела, повышенное слюноотделение, боли за грудиной, в межлопаточной области, эпигастрии или в правом подреберье, возникающие либо во время приема пищи, либо после нее, осиплость голоса, возникновение кашля при приеме пищи (особенно жидкой). При сборе анамнеза устанавливают особенности характера питания, наличие вредных привычек (склонность к злоупотреблению алкоголя, курению, закладыванию "носа", пристрастие к горячей пище, поспешность в еде), выясняют этапы обращения больного за медицинской помощью, характер проводившегося ранее обследования и лечения.

Таким образом, *"сигналом тревоги",* заставляющим предположить возможность рака пищевода, является:

1) дисфагия любой степени выраженности, возникающая вне зависимости от химического ожога пищевода;

2) очищение прохождения пищеводного комка, боль или неприятные ощущения по ходу пищевода, возникающие при приеме пищи;

3) повторяющаяся регургитация или рвота, особенно с примесью крови;

4) внезапная закупорка пищевода, возникающая при приеме твердой пищи;

5) приступообразный кашель, возникающий при приеме жидкости.

При осмотре больного необходимо обратить внимание на состояние кожных покровов (цвет, тургор), выраженность подкожной жировой клетчатки, наличие или отсутствие при пальпации болей в эпигастральной области и в правом подреберье, состояние надключичных и других периферических лимфатических узлов. Наличие пальпируемого лимфатического узла (метастазы Вирхова или симптом Труазье) свидетельствует о IV – стадии рака пищевода. Аускультация и перкуссия при неосложненном течении рака пищевода неинформативна. Одним из основных методов диагностики рака пищевода является рентгенологическое исследование, которое направлено на выяснение следующих изменений:

- возможного сужения просвета пищевода и супрастенического расширения органа;
- обнаружение регидности стенок и изменения рельефа слизистой оболочки;
- определение протяженности опухолевого поражения и локализации его согласно сегментарному делению пищевода;
- выявление изъязвления или свища в зоне опухоли;
- определение глубины инвазии стенки пищевода и степени выраженности параэзофагеального ("мягкотканного") компонента опухоли;
- выявление сопутствующих заболеваний пищевода (дивертикул, грыжи пищеводного отверстия диафрагмы с первичным или вторично укороченным пищеводом, рефлюкс – эзофагит, кардиоспазм).

Для решения поставленных задач используют комплекс рентгенологических методик: полипозиционную рентгеноскопию и рентгенографию пищевода с применением контрастной массы, томографию, эзофаготоморафию на фоне ретропневмостинума, рентгенокиноматографию, по показаниям может быть применена азигография.

При рентгенологическом исследовании определяются следующие симптомы рака пищевода:

- неровность контуров пищевода на определенном участке,
- нарушение рельефа и появление патологической складчатости слизистой оболочки, нередко он прослеживается;
- дефект наполнения с неровными зазубренными контурами и в виде "ниши";
- регидность стенки и отсутствие перистальтики на ограниченном участке пищевода;
- симметричное и ассимметричное концентрическое сужение просвета пищевода;
- супрастическое расширение пищевода выше опухоли;
- симптом "мышиного хвоста";
- при условиях пневмомедиастиноэзагографии – утолщение стенки пищевода и отсутствие газа (O_2) в области опухоли;
- при наличии свища пищевода в другие органы – затекание контрастного вещества вне просвета пищевода.

При сохранении проходимости пищевода для контрастной массы выполняют рентгенологическое исследование желудка с целью выявления возможного распространения опухоли пищевода на проксимальный отдел желудка. При кардиоэзофагеальном раке рентгенологически определяются: сужение просвета кардиального жома, изменение контура газового пузыря желудка вплоть до исчезновения, симптом "шприца", удлинение абдоминального отдела пищевода.

Если с помощью рентгенологического метода не удается решить вопрос о характере имеющегося сужения просвета пищевода, что часто бывает при рубцовых стенозах, может быть *использовано радиоизотопное исследование* с помощью радиоактивного препарата P^{32}. Зона с газоразрядным датчиком может не пройти суженый участок пищевода, но, как правило, достигает верхней границы суженного участка и сигнализирует об уровне накопления P^{32}. При наличии рака отмечается повышенное накопление изотопа, а при доброкачественной опухоли или воспалительных заболеваниях – низкое накопление, что позволяет отвергнуть раковую опухоль.

Радионуклидное исследование проводят с целью уточнения распространенности опухолевого процесса, в частности метастазы в печень с помощью бенгальской розы, меченой радиоактивным золотом или технецием – 99.

Эндоскопическое исследование является основным методом в диагностике рака пищевода, которое позволяет визуально оценить характер состояния слизистой оболочки пищевода, характер опухолевого процесса и его распространенность. Следует выделить два принципиально отличающихся друг от друга раздела эндоскопической диагностики рака пищевода:

Первый – диагностика распространенного, имеющего клинические проявления, рака пищевода.

При эндоскопическом исследовании рака, имеющего клинические проявления, опухоль определяется в виде экзофитных разрастаний типа блюдцеобразной язвы с валиком или изъязвления с опухолевой инфильтрацией, или бляшкообразных бугорков, стенозирующих просвет пищевода. Прицельная биопсия дает морфологическое подтверждение диагноза более чем 90% наблюдений. Трудности дифференциальной диагностики могут возникать при диффузно-инфильтративном типе рака пищевода, когда опухоль распространяется в проксимальном направлении по слизистому

слою, приводя к стенозу просвет пищевода, в отсутствие визуально определяемой опухоли. В таких случаях биопсия проксимальных границ стенозированного участка пищевода выявляет нормальный плоский эпителий. В этой ситуации необходимо проводить биопсию в более дистальных отделах пищевода, проводя щипцы в стенозированный участок вслепую. Это надо делать осторожно, так как информативный материал удается получить не всегда, а при наличии глубокого язвенного дефекта возможно перфорация пищевода. Если подтвердить диагноз методом "слепой" биопсии невозможно, просвет стенозированного участка пищевода расширяют с помощью лазерной, электро- или комбинированной деструкции, а затем проводят прицельную биопсию.

Второй – диагностика раннего рака пищевода, не имеющего еще определенного клинического проявления.

Для эндоскопической диагностики такого типа рака в 1992 году японским обществом по заболеваниям пищевода выделены 3 макроскопических типа раннего поверхностного рака: возвышающийся в виде бугорка, плоский и углубленный. Второй тип поверхностного рака пищевода делят на 3 подтипа:

1) поверхностно-возвышающийся, когда имеется незначительное утолщение слизистой оболочки;

2) плоский, определяется лишь изменение структуры и цвета слизистой оболочки;

3) поверхностно-углубленный, когда выявляются изменения в виде эрозии.

Обнаружение изменений, соответствующих 1 и 3 типам, позволяет с достаточной долей уверенности говорить о наличии поверхностного РП. Между тем при 2, плоском типе поверхностного РП обычно отмечаются значительные трудности.

Сравнивая результаты диагностики поверхностного РП с помощью ультразвуковых зондов и эндоскопов, показано, что достоверность определения с их помощью глубины инвазии составляет 92 и 76%; 86 и 71% при инвазии в пределах слизистой оболочки, 94 и 78% при инвазиях в пределах подслизистого слоя, при оценки состояния лимфоузлов точной диагностики 56 и 67%.

Значительного улучшения результатов эндоскопической диагностики РП можно добиться только при соблюдении следующих условий:

1. Тщательная визуальная оценка минимальных изменений слизистой оболочки пищевода с обязательной биопсией;

2. Применение в процессе эндоскопического исследования витальных красителей (хромоэндоскопия) для уточнения характера и размеров поражения;

3. Использование для оценки глубины инвазии опухоли и выявления метастазов в регионарных лимфоузлах ультразвуковых эндоскопов;

4. Применение методик "эндоскопической микроскопии" с помощью современных эндоскопов, обеспечивающих многократное увеличение изображения;

5. Разработка новых перспективных методик (оптическая когерентная томография, флуоресцентная эндоскопия и др.).

Таким образом, современные методы эндоскопической диагностики открывают возможности значительного улучшения диагностики и предраковых изменений слизистой оболочки пищевода и РП, что является основным условием для радикального лечения.

Морфологические методы исследования включают обязательное гистологическое и цитологическое исследование материала, полученного во время эндоскопических исследований или пункции опухолевых образований, подозрительных на их метаста-

тическое происхождение. При выявлении рака необходимо указать степень морфологической дифференцировки опухоли.

Необходимо подчеркнуть, что рентгенологические и эндоскопические методы исследования дополняют друг друга. Так, например, при выраженном сужении просвета пищевода опухолью, когда провести тубус эндоскопа через суженный участок невозможно, рентгенологически можно установить протяженность опухоли. Внутристеночные метастазы до 0,5 см, как правило, рентгенологически определить не удается. В этих случаях более информативным является эндоскопическое исследование.

11.10 Дифференциальная диагностика

Дифференциальную диагностику рака пищевода следует проводить в первую очередь с теми заболеваниями, которые дают синдром дисфагии, а именно: кардиоспазм, рубцовое сужение, дивертикул, язва пищевода, эзофагит, варикозное расширение вен пищевода, склерозирующий медиастенит, доброкачественные опухоли.

1. Кардиоспазм. Он чаще возникает у молодых людей с неуравновешенной нервной системой. Анамнез длительный, наблюдаются длительные ремиссии. Ухудшение состояния обычно наступает после волнений или нервных потрясений. Дисфагия непостоянная и не имеет тенденции к прогрессированию. Иногда дисфагия носит парадоксальный характер, т.е. хуже проходит жидкая пища, чем комковая. Длительно существующий кардиоспазм может вызвать вторичные необратимые рубцовые изменения в абдоминальном отделе пищевода, в этих случаях мы его называем ахалазией пищевода, которая характеризуется резким супрастеническим расширением пищевода. В начальной стадии кардиоспазма в целях диффдиагностики следует применять спазмолитики (ношпа, платифилин), при кардиоспазме после их применения дисфагия проходит, а при раке – нет. Окончательно вопрос решает эндоскопическое исследование с биопсией.

2. Рубцовое сужение пищевода. Оно часто возникает вследствие ожога концентрированными растворами кислот и щелочей (уксусной кислотой и каустической содой) принятыми случайно или с суицидными целями, а в редких случаях может возникнуть при длительно существующем пептическом эзофагите и язв в нижнем отделе пищевода. Обычно рубцовые сужения при ожогах возникают на уровнях нормальных физиологических сужений: позади перстневидного хряща, в области дуги аорты и над диафрагмальным отделом пищевода. В начале возникающие после ожога острые боли за грудиной, в течение нескольких дней стихают, но возникают затруднения глотания, прогрессирующая дисфагия постоянного характера. В начальном периоде при свежих стриктурах пищевода, каждый прием пищи сопровождается немедленным срыгиванием ее, одновременно наблюдается обильное отделение слюны за счет избыточной секреторной активности гипертрофированных слюнных желез. Постепенно присоединяются отрыжка и рвота, возникающие без тошноты, сразу же после приема пищи. При выраженном сужении пищевода наступает исхудание больного, вплоть до тяжелого алиментарного истощения. Диагностика рубцового стеноза пищевода у большинства больных не вызывает затруднений. Наличие в анамнезе на указание проглатывания кислот и щелочей и появления после этого затруднения в проглатывании пищи позволит поставить правильный диагноз. У больных с неожоговыми стриктурами пищевода важную роль в диагностике играют указания на наличие хронического язвен-

ного эзофагита, травмы или проглатывания в прошлом инородного тела. Рентгенологические исследования пищевода позволяют получить сведения о форме и локализации, протяженности стеноза, о состоянии пищевода выше места препятствия. Тень рубцового стеноза характеризуется волнистостью или равномерностью его контуров независимо от протяженности стенозированных участков, отмечается наличие супростенического конусовидного расширения просвета пищевода. При эзофагоскопии стеноз просвета пищевода выявляется в форме фиброзного кольца более бледной окраски по сравнению с нормальной слизистой. Иногда просвет находится в центре, составляя продолжение фиброзной воронки, нередко можно обнаружить клапанный тип стриктуры. Окончательный диагноз ставится на основании данных анамнеза, рентгеноэндоскопических исследований.

3. Дивертикул пищевода – слепое, наподобие грыжи, мешковидное выпячивание стенки пищевода, выстланное изнутри нормальной слизистой оболочкой, а мышечные слои в области дивертикулярного мешка расслаиваются. Они бывают пульсионные (или выпячивающиеся) и тракционные (или вытянутые). Клинические проявления зависят от стадии его развития. Много лет состояние больного не меняется за исключением чувства неопределенного дискомфорта при еде. В начальной стадии его развития больной может испытывать жжение в горле, во время глотания пищевого комка может возникать чувство распирания на шее. В последующем начинает формироваться дивертикулярный мешок, который наполняется пищей и слюной, смешанными с воздухом. В результате этого во время еды возникают булькающие звуки, затем появляется чувство задержки пищи, возникает регургитация. Особенно мучительна регургитация, которая возникает спонтанно при изменении положения в постели и представляет опасность во время сна, в связи с этим больные часто не могут лежать на том или ином боку. В дивертикуле начинает застаиваться пища, что грозит опасностью подавиться во время сна. Причиной образования тракционного дивертикула является воспаление тканей в непосредственной близости от пищевода, которое приводит к фиксации дивертикулярного мешка к группе лимфоузлов или клетчатки средостения. В этом участке пищевод теряет свою подвижность. Наиболее ценные указания в смысле диагностики, размеров, особенностей (вход, форма и скорость опорожнения дивертикула) дает рентгеноскопия с приемом внутрь контрастной взвеси. Тщательная рентгеноскопия в косых положениях позволяет обнаружить, что контрастное вещество, наполняя мешок, затем выбрасывается в пищевод, что позволяет поставить точный диагноз. При эзофагоскопии необходимо найти вход в дивертикул, который представляется чаще всего поперечной щелью, раскрывающуюся при глубоком вдохе. Вход выглядит как розетка слизистой, через которую можно ввести тубус эзофагоскопа. Визуальное исследование позволяет уточнить размеры дивертикулярного мешка, выявить наличие воспаления в нем и вокруг него. Следует отметить, что при глоточно-пищеводных дивертикулах эзофагоскопию применять трудно, так как попасть тубусом аппарата в закрытую щель очень трудно.

4. Хронические эзофагиты. По клиническому проявлению эзофагиты делятся на латентные, алгические, дисфагические, смешанные. Однако в практике в изолированном виде эти разновидности бывают редко, часто у одного и того же больного бывают смешанные формы с преобладанием тех или иных клинических симптомов. По эндоскопо-морфологической форме различают катаральные, гипертрофические, атрофические, эрозивные и язвенно-некротические формы. К облигатному предраку

относятся эрозивные, язвенно-некротические которые сопровождаются всеми клиническими проявлениями, за исключением латентной формы. При рентгенологическом исследовании отмечается перестройка рельефа слизистой, которая представляется в виде чередования участков, лишенных складок, с бесформенными пятнами скопления бариевой взвеси. Продольные складки слизистой пищевода местами не прослеживаются: диагноз ставится на основании данных эзофагоскопии, данных биопсии и цитологического исследования мазков-отпечатков с измененных участков пищевода.

5. Пептическая язва. Локализуется в нижней части пищевода над розеткой кардии, причиной возникновения которой является регургитация желудочного сока в пищевод в результате недостаточности кардиального жома. Недостаточность кардиального жома часто развивается у людей, страдающих грыжей пищеводного отверстия диафрагмы, врожденным коротким пищеводом, зиянием кардии при варикозных венах пищевода.

Основными симптомами являются боль, дисфагия, болезненное глотание пищи, рвота, микро- и макро- кровотечения. Боль ощущается за грудиной или мечевидным отростком, сопровождаясь чувством жжения. Боль возникает в любое время дня и ночи, она не связана с едой. Мягкая пища, молоко и щелочная диета уменьшают боль. Дисфагия возникает в случае рубцевания язвы или сильных воспалительных изменений вокруг язвы. Болезненное глотание часто появляется при приеме острой и грубой пищи. Следует отметить, что язвенный кратер в пищеводе выявляется с большим трудом. Для этого необходимо многоосевое следование в различных поворотах, чтобы фиксировать наличие контрастного вещества в нише. В трендленбургском положении рентгенологическое исследование позволяет подтвердить регургитацию желудочного содержимого. Эзофагоскопия четко определяет пептическую язву, а уверенность в диагнозе облегчает биопсия.

6. Варикозное расширение вен пищевода. Оно в течение длительного времени протекает бессимптомно, и только внезапное массивное кровотечение из них заставляет заподозрить наличие этого заболевания. Рвотные массы состоят из неизмененной, яркой крови без пены, реакция щелочная. При небольших кровотечениях кровавой рвоты не бывает, отмечается дегтеобразный стул. При массивном кровотечении состояние больного бывает тяжелым, которое характеризуется бледностью кожных покровов, потливостью, жаждой, а у ряда больных за несколько часов до кровотечения отмечается недомогание, неприятные ощущения в подложечной области, некоторое неудобство при проглатывании пищи. Диагноз базируется на выявлении признаков портальной гипертензии (увеличение печени, спленомегалия, отеки на ногах, асцит, подкожные кровоизлияния). На рентгенограммах обычно удается обнаружить множественные четкообразные округлые и овальные с ровными контурами просветления. При варикозном расширении вен гибкость пищеводной стенки хорошо сохранена, пищевод нормально растягивается при проглатывании бариевой взвеси. Точный диагноз устанавливает эзофагоскопия, при которой варикозные вены видны в виде извилистых канатиков над воспаленной слизистой оболочкой пищевода. Во время эзофагоскопии нельзя брать биопсию из-за опасности кровотечения, только следует брать мазки на цитологическое исследование.

7. Доброкачественные опухоли пищевода. Они бывают эпителиального (папилломы, полипы, кисты) и неэпителиального (лейомиома, фиброма, липома) происхождения. Небольшие опухоли на ножке или широком основании обычно протекают бес-

симптомно. Если опухоли достигают значительных размеров, они вызывают различной степени дисфагию. Основными методами диагностики доброкачественных опухолей являются рентгенологическое исследование и эзофагоскопия. При рентгенологическом исследовании в ряде случаев удается выявить округлые или овоидные тени в средостении, а в просвете пищевода имеется дефект наполнения округлой формы с четкими контурами, рельеф слизистой гладкий, просвет пищевода плоский, скрученный, иногда может быть лентообразно расширен, перистальтика в области дефекта наполнения несколько замедлена. При эзофагоскопии у больных с лейомиомой, фибромой и липомой слизистая в области опухоли не изменена, легко смещаема, а при эпителиальных опухолях внешний вид их напоминает локализованный сосочек или бугорок. Не желательно производить биопсию через интактную слизистую, так как это может вызвать кровотечение и инфицирование нанесенной рваной ране пищевода.

8. Склерозирующий хронический медиастенит также клинически проявляется болями за грудиной, в межлопаточной области, тупого, постоянного характера, дисфагическими явлениями. Обычно склерозирующий медиастенит развивается у больных, перенесших гнойный медиастенит (перфорация пищевода, дивертикулит, медиастинальный абсцесс), а также страдающих тяжелой формой туберкулеза легких (каллезные изменения медиастинальных лимфоузлов, холодный натечник). Рентгенологически отмечается изменение контура с деформацией стенок. Диагноз устанавливается на основании тщательно собранного анамнеза, рентгено-эндоскопического исследования.

Таким образом, для своевременной диагностики рака пищевода практический врач должен принять за правило следующее: при любых обстоятельствах и жалобах больного на ненормальные ощущения при прохождении пищи следует в первую очередь думать о раке пищевода. Если у больного имеются хотя бы небольшие признаки нарушения проходимости пищи, рентгенологические и эндоскопические исследования дают сомнительный результат, а биопсия дает отрицательный результат, то через 2-3 недели следует проводить повторное углубленное обследование.

11.11 Современные методы и принципы лечения рака пищевода

Рак пищевода можно лечить хирургическим, лучевым, комбинированным и комплексным методами.

Хирургическое лечение является одним из самых сложных разделов хирургии в онкологии. Анатомическая особенность, а именно, отсутствие серозной оболочки, расположение пищевода в заднем средостении со сложным топографическим взаимоотношением с органами грудной полости (трахея, крупные бронхи, аорта, магистральные сосуды легких, грудной проток) является крайне серьезным препятствием для хирургического лечения рака пищевода. Данные мировой статистики свидетельствуют, что хирургическому лечению подвергается относительно небольшая группа больных. Широкому развитию хирургического лечения рака пищевода препятствуют техническая сложность операции, все еще высокие операционные и послеоперационные осложнения и летальность. Хирургическая тактика различна в зависимости от уровня поражения.

Так, при раке *верхней трети пищевода*, т.е. на уровне между V шейным и VI грудным позвонком, проведение радикального оперативного вмешательства крайне рискованно из-за технической сложности и трудности одномоментного восстановле-

ния непрерывности пищеводно-желудочного тракта, так как, с одной стороны, длина пищевода после резекции его верхней трети зачастую бывает недостаточной для наложения эзофагогастроанастомоза на шее, с другой, опухоль быстро прорастает в перепончатую часть трахеи. В связи с вышеизложенным к хирургическому лечению рака верхней трети пищевода, особенно его шейного отдела, по существу хирурги редко прибегают, предпочитая применение химиолучевого лечения.

При раке *среднегрудного отдела* пищевода широко применяется резекция грудного отдела пищевода по Добромыслова-Торека, при которой операция расчленяется на два этапа. Суть операции заключается в следующем: операция начинается с верхнесрединной лапаротомии, ревизии органов брюшной полости на предмет наличия метастазов в лимфоузлах по малой кривизне и в забрюшинном пространстве, а также в органах брюшной полости. Убедившись в отсутствии метастазов, накладывается гастростома, желательно по методике Витцеля. Затем, повернув больного на левый бок, производится правосторонняя торакотомия по V или VI межреберью, задняя медиастинотомия, мобилизация пищевода с опухолью и параэзофагальной клетчаткой от верхней апертуры до диафрагмального кольца, пересечение пищевода у диафрагмального кольца после тщательного прошивания аппаратом УО-40 или УО-60, с погружением культи пищевода кисетным швом. На проксимальный конец пищевода надевается резиновый напальчник и перевязывается. Завершается грудной этап операции дренированием грудной полости и зашиванием раны, затем больной поворачивается на спину и слева спереди кивательной мышцы мобилизуется шейный отдел пищевода и весь пищевод с опухолью выводится наружу. Для предотвращения рецидивов рекомендуется резицировать пищевод выше опухоли на 5-6 см, после чего накладывается эзофагостома на уровне или ниже грудинно-ключичного сочленения.

Иногда для предотвращения имплантационных метастазов пищевод с опухолью резецируется на внутригрудном этапе операции. После благополучного завершения этой операции, спустя 5-6 месяцев производится 2-ой этап операции, т.е. восстановление непрерывности пищеводно-кишечного тракта путем пластики пищевода из петли либо тонкого, либо толстого кишечника, либо антиперистальтическим стеблем из большой кривизны желудка по Кишнеру. Предпочтение для пластики пищевода следует отдать правой половине ободочной кишки с терминальным отделом подвздошной кишки, так как, во-первых, трансплантат располагается изоперистальтически, во-вторых, баугиновая заслонка толстой кишки является как бы кардиальным жомом, в-третьих, из этих частей кишечника можно выкроить трансплантат любой длины. Желательно размещать трансплантат впереди грудины.

При раке *нижнегрудного отдела* пищевода, т.е. ретрокардиального сегмента методом выбора является одномоментная операция с резекцией пищевода ниже уровня V, VI грудного позвонков вместе с проксимальным отделом желудка по **Льюису**. Суть операции: верхнесрединная лапаротомия, ревизия органов брюшной полости на наличие метастазов, убедившись в отсутствии метастазов в отдаленных органах, мобилизуется желудок почти полностью с сохранением сосудистой аркады по большой кривизне, агитальная диафрагмотомия с пересечением диафрагмального кольца с мобилизацией абдоминального и по возможности нижнегрудного отдела пищевода с опухолью, затем брюшная полость закрывается наглухо с оставлением двух дренажей под печенью и у ворот селезенки, затем больной переворачивается на левый бок, производится правосторонняя торакотомия в VI или VII межреберье, задняя медиас-

тинотомия от диафрагмы до непарной вены или выше её, осуществляется дальнейшая мобилизация пищевода с опухолью до резецируемого уровня. Отступив от видимой границы опухоли на 4-5 см, проксимальнее резецируется пищевод, затем резецируется проксимальная часть желудка с удалением части малой кривизны с малым сальником. Накладывается пищеводно-желудочный анастомоз на уровне или выше непарной вены. Операция завершается оставлением дренажной трубки в X межреберье по задней аксилярной линии.

Изолированный рак *абдоминального отдела* пищевода, как мы уже отметили, бывает очень редко, чаще всего опухоль распространяется на кардиальный отдел желудка. В таких случаях методом выбора операции является одномоментная резекция проксимального отдела желудка и нижней трети пищевода по **Гэрлоку**. Суть операции: больной укладывается на правый бок, чаще комбинированным торакоабдоминальным доступом с пересечением хрящей реберной дуги, в VI или VII межреберье производится левосторонняя тораколапаротомия, диафрагмотомия. Мобилизация желудка как по большой, так и по малой кривизне со связочными аппаратами, из желудка по большой кривизне выкраивается трубка шириной 4-5 см, длиной –18-20 и более см на питающей ножке из правой желудочно-сальниковой артерии. Мобилизуется пищевод до нижнего края корня легкого, т.е. до нижнелегочной вены или выше дуги аорты. После резекции пищевода и желудка вместе с малой кривизной и дном накладывается пищеводно-желудочный анастомоз на уровне корня легкого или выше дуги аорты.

Следует отметить, что при раке *грудного отдела* пищевода применяется резекция пищевода чрезбрюшинно-шейным доступом без вскрытия плевральных полостей, выделяя верхний отдел пищевода через разрез на шее, а нижний – через разрез диафрагмы. Мобилизация пищевода с опухолью в заднем средостении осуществляется путем туннелирования от кардии до яремной вырезки грудины, затем выкраивается желудочный стебель из большой кривизны достаточной длины на питающейся ножке за счет правой желудочно-сальниковой артерии, которая вместе с пищеводом выводится на шею, резицируется выведенный пищевод с кардией и накладывается пищеводно-желудочный анастомоз, или пластику пищевода осуществляют за счет тонкого кишечника. Недостатком данного способа резекции пищевода является то, что пищевод приходится выделять вслепую. Это особенно недопустимо тогда, когда опухоль, прорастая все слои стенки пищевода, распространяется и на окружающие его образования, включая лимфоузлы. При выполнении этой операции характер вовлеченных в опухолевый процесс органов и образований средостения приходится определять на ощупь, что далеко не всегда позволяет получить правильное представление о распространении опухоли. Кроме того, неконтролируемое проведение желудочного стебля или тонко-кишечного трансплантанта в заднем средостении при наличии пароэзофагеальной опухолевой инфильтрации ведет к раннему локальному рецидиву (Orringer M., 1989). В связи с этим, чрезбрюшинно-шейный внеплевральный доступ можно применить при раннем раке пищевода (I-II а стадии) у пожилых больных с низкими функциональными показателями жизненно-важных органов. Для туннелизации заднего средостения с успехом можно применить видеоэндоскопическую аппаратуру.

По данным Jsono K. et. al (1992), Holsher A. et. al, 1995, известно, что при инвазии опухолью подслизистого слоя у 40% больных выявляются метастазы в регионарных лимфоузлах, а прорастание мышечного слоя влечет за собой их поражение более чем в 80% случаев.

Кроме того, частота обнаружения метастазов в лимфоузлах зависит от локализации опухоли в пищеводе. Рак *верхне и среднегрудного отделов* наиболее часто метастазирует в лимфоузлы средостения и надключичной области.

При поражении *нижнегрудного отдела* метастазы чаще встречаются в перигастральных и забрюшинных лимфоколлекторах. Исследованиями Перепилица К.С. (1993) Nishimaki T. et. al., (1994) доказано, что при любом уровне локализации рака пищевода метастазы могут обнаруживаться в самых различных группах лимфоузлов, причем "прыгающие метастазы" (skip metastasis) встречаются до 30% случаев.

Следовательно, удаление регионарных лимфоузлов по всей длине пищевода, а при раке нижней трети пищевода с вовлечением кардиального отдела желудка – наряду с паракардиальной группой лимфоузлов, но и группы узлов, расположенных у основного ствола левой желудочной артерии.

В последние годы разработаны и внедрены в практику расширенные операции с моноблочным удалением параэзофагальной клетчатки с расположенными лимфатическими сосудами и узлами, которые называются лимфодиссекцией.

В мировой литературе наиболее популярна Международная классификация типов лимфодиссекций, принятая в 1994 году в Мюнхене, в соответствии с которой лимфодиссекцию в средостении подразделяют на 3 уровня:

- Стандартная – без лимфоаденэктомий в верхнем средостении;
- Расширенная – с лимфоаденэктомией в верхнем средостении;
- Тотальная – с лимфоаденэктомией в верхнем средостении с обеих сторон.

Следует отметить, что резекция пищевода с опухолью без удаления регионарных лимфатических узлов в том или ином объеме на современном этапе не рассматривается вообще. Минимальным объемом удаления лимфатических узлов в радикальном варианте хирургического лечения является **стандартная двухзональная лимфодиссекция (2S)**. Однако более радикальным вмешательством, позволяющим надеяться на лучшие отдаленные результаты, считается **расширенная двухзональная лимфодиссекция (2F)**.

Под трехзональной лимфодиссекцией понимают удаление лимфоколлекторов в трех анатомических областях – в животе (верхняя эпигастральная область – **Д2**), в груди (тотальная лимфодиссекция) и на шее (билатеральное удаление надключичных и глубоких параэзофагеальных, паратрахеальных лимфоузлов).

На этапе обследования ни интраоперационно невозможно абсолютно точно определить наличие метастазов в лимфатических узлах, поэтому производят **превентивную** (профилактическую) лимфодиссекцию даже при отсутствии макроскопических признаков метастатического поражения лимфоколлекторов.

Исследования, проведенные Е.Ж.Бекмухамбетовым (2001), Т.К.Симбатовым (2003), показывают, что при инвазии мышечного слоя (T_2) лимфогенные метастазы обнаруживались в 80% случаев, при прорастании адвинтиции (T_3) – 83,2% случаев, при вовлечении окружающих структур (T_4) – 93,3%. При экзофитных и изъязвленных формах рака пищевода частота метастазирования составила 66,6%, при эндофитной – 88,8%, при смешанной форме – 95,3%.

При раке верхнегрудного отдела пищевода метастазы были обнаружены в основном в лимфоузлах верхнего средостения – до 60,0% случаев, при раке среднегрудного отдела – у 53% больных, у которых метастазы локализовались в лимфоузлах средостения. При раке нижнегрудного отдела наиболее часто отмечалось поражение

абдоминальных лимфоколлекторов – до 58% случаев, а у 17,7% случаев выявлены **прыгающие метастазы** (skip metastasis) в лимфоузлах верхнего средостения.

Вышеуказанные данные диктуют необходимость осуществления расширенной двух- и трехзональной лимфодиссекции при хирургическом лечении рака пищевода.

На 44-ом ежегодном Конгрессе Японского Общества по заболеванию пищевода (1991) было принято дополнение к классификации рака пищевода 1987 года по системе TNM, в основу которой положено изменение категории pN. Выделены три группы:

- N_{1a} – метастатическое поражение от одного до трех лимфоузлов;
- N_{1b} – от четырех до семи лимфоузлов;
- N_{1c} – более восьми лимфоузлов.

Согласно этим дополнениям по системе TNM, при отсутствии других признаков распространенности при поражении до семи лимфоузлов, операции расцениваются как радикальные, более восьми узлов – как условно-радикальные. В этом случае даже расширенная лимфодиссекция не позволяет рассчитывать на излечение. Таким больным проводят послеоперационную лучевую терапию (Kato H. et. al., 1991).

В связи с этим обязательным элементом расширенных операций является маркировка удаленных групп лимфоузлов, которая позволяет стадировать распространенность опухолевого процесса и выработать дальнейшую тактику противоопухолевого лечения.

В настоящее время все ведущие онкохирурги мира считают, что при любой локализации рака пищевода II и III стадии онкологически адекватным объемом оперативного вмешательства является двухзональная диссекция (брюшная и медиастинальная). Так, при локализации рака в нижней трети следует осуществить стандартную двухзональную операцию, включающую абдоминальную и медиастинальную лимфодиссекцию до бифуркации трахеи, а при раке средней и верхней трети грудного отдела пищевода – расширенную трехзональную операцию, при которой удаляются все лимфатические коллекторы паракардиальной и билатерально-медиастинальной областей до верхней апертуры грудной клетки (Перепелица К.С., 1992; Симонов Н.Н. с соавт. 1998, Арзыкулов Ж.А., 2000, Давыдов М.И., 2003; Akiyama H. et. al, 1994, Nishimaki T. et. al, 1995, Bonavina L, 1995).

В настоящее время достаточно хорошо разработан комбинированный операционный доступ, позволяющий широко открыть верхний этаж брюшной полости и средостения на всем его протяжении и под контролем зрения выделить кардиальную часть желудка и весь грудной отдел пищевода и удалить их или части с окружающей клетчаткой, тщательно лигировать все сосуды, которые приходится пересекать при удалении. Однако следует констатировать, что несмотря на совершенствование методики хирургического лечения, улучшения анестезиологического и реанимационного пособий, частота операционных и послеоперационных осложнений колеблется в пределах 40-50%, а летальность при двухэтапных операциях – от 8-15%, при одномоментных операциях от 20 до 30%. Пятилетняя выживаемость больных после одного хирургического лечения в большинстве клиник мира не превышает 20-25% (Русанов А.А. 1974, Мамонтов А.С. с соавт. 1989, Давыдов М.И. 1998, Арзыкулов Ж.А. с соавт. 2003; Sato T. 1992, Hennesi T. 1994).

В целях повышения эффективности хирургического лечения рака пищевода применяется лучевая терапия в предоперационном периоде. Она направлена на по-

вреждение элементов опухоли с девитализацией ее клеток, частичную регрессию и уменьшение размеров опухоли, что создают более абластичные условия для выполнения операции, повышается резектабельность опухоли и онкологический радикализм операции.

Учитывая, что при раке пищевода, особенно в случаях значительного распространения первичной опухоли по органу и в толщу его стенки, а также в регионарных лимфатических узлах средостения, в объем облучения включается весь пищевод, прилежащие к нему отделы клетчатки и лимфатические узлы. При локализации средней трети пищевода облучению подлежит весь грудной отдел органа, а в верхней трети, кроме грудного отдела, дополнительно облучают шейный сегмент пищевода вместе с паратрахеальными и надключичными лимфатическими узлами. При локализации опухоли в нижней трети, учитывая преимущественный путь метастазирования, в объем облучения, помимо грудного отдела, включают поддиафрагмальный сегмент до розетки кардии и зоны малой кривизны.

Предоперационная лучевая терапия проводится следующими методами:

1) интенсивно-концентрированный метод, т.е. облучение проводится по 4-5 Гр. в ежедневном ритме до суммарной очаговой дозы 20 Гр., а оперативное вмешательство осуществляется через 1-3 дня после последнего сеанса облучения. Данную методику следует проводить при операбельном раке II "а" и "б" стадиях;

2) методика классического фракционирования дозы по 2 Гр. 5 раз в неделю до суммарной очаговой дозы 40-45 Гр.;

3) методика динамического фракционирования дозы по 4 Гр. в течение 3 дней (СОД –12 Гр.), затем по 2 Гр. ежедневно до суммарной очаговой дозы 36-42 Гр.

Второй и третий варианты предоперационной лучевой терапии показаны при III стадии заболевания с протяженностью опухоли более 6 см. Операцию при этом выполняют через 2-3 недели после окончания лучевого лечения.

Следует подчеркнуть, что если в первом варианте предоперационной лучевой терапии основная цель – повысить радикализм операции, то при втором и третьем вариантах наряду с этим стремятся повысить резектабельность.

В МНИОИ им. П.А. Герцена рекомендуют начать лечение лапаратомией с ревизией органов брюшной полости для выявления возможного регионарного метастазирования в лимфатические узлы и органы, расположенные ниже диафрагмы. При отсутствии метастазов и локализации опухоли в верхне – среднегрудном отделах пищевода выполнить первичную эзофагопластику, для чего формируют антиперистальтический стебель из большой кривизны желудка на питающейся ножке и выводят конец трансплантата на шею слева и начинают кормить больного на 2-3-и сутки после операции. Как только улучшается общее состояние больного, проводится лучевая терапия одним из вышеуказанных методов, после завершения которой производится экстирпация грудного отдела пищевода с опухолью и накладывается пищеводно-желудочный анастомоз на шее сразу или спустя 2-3 недели.

Оценивая возможность различных вариантов предоперационной лучевой терапии в достижении значительного повреждения опухоли, как отмечает Т.Е.Гош (1978), что этим требованиям в большей мере отвечает методика динамического фракционирования дозы.

При комбинированном хирургическом лечении с предоперационнной лучевой терапией не отмечено существенного увеличения числа послеоперационных осложнений и

летальности по сравнению с применением только хирургического метода, в то же время применение комбинированного лечения повышает выживаемость на 10-12% по сравнению с одним хирургическим лечением (А.С. Мамонтов с соавт., 1989, 1996; Б.К.Кайдаров,1994; Р.К. Тукфатуллин, 2000). На основании этих данных можно заключить, что совершенствование методики предоперационной лучевой терапии, техники выполнения хирургических операций и анестезиологического и реанимационного обеспечения позволит расширить показания к применению комбинированного метода лечения и увеличить число больных раком пищевода, которым может быть оказана действенная помощь.

В тех случаях, когда во время выполнения резекции пищевода имеются метастазы в разных коллекторах внутригрудных лимфатических узлов и нет уверенности в радикальности проведенной операции, применяется лучевая терапия в послеоперационном периоде, спустя 3-4 недели после неосложненного течения операции. Она проводится методом конвенциального фракционирования (по 2 Гр. 5 раз в неделю) до суммарной очаговой дозы 40-45 Гр. В объем облучения включаются области шейно-надключичных и паракардиальных лимфатических коллекторов.

В настоящее время в большинстве стран мира удельный вес больных раком пищевода, подвергающихся хирургическому и комбинированному лечению, колеблется в пределах 10-18% среди других методов лечения. Подавляющему большинству больных проводится лучевая и химиолучевая терапия. Так, в РК среди 613 больных раком пищевода, закончивших специальное противоопухолевое лечение в 2005 году, удельный вес хирургического лечения составил 17,0%, комбинированного – 10,3%, лучевого – 46,8%, химиолучевого – 13,1%, лекарственного – 12,9%.

Лучевое лечение применяется как по радикальной, так и по паллиативной программе . Наиболее благоприятные результаты достигаются при использовании источников высокой энергии (гамма-терапии, быстрыми нейтронами, протонами, электронами), обеспечивающих подведение к опухоли пищевода высокой дозы излучения. При проведении лучевой терапии преследуется цель максимально повреждать опухоль при минимальном повреждении здоровых тканей и соседних органов. Задача архитрудная.

На протяжении более 40 лет в Казахском научно-исследовательском институте под руководством известного во всем мире радиолога-академика НАН РК С.Б.Балмуханова и его учениками были выполнены ряд клинических исследований по оптимальному пространственному и временному распределению дозы радиации при раке пищевода. Вопросы выбора полей облучения и дозиметрического обоснования в зависимости от локализации опухоли изучены достаточно подробно, и поэтому усовершенствование лучевой терапии осуществлялось путем поиска оптимальных условий фракционирования, а также применения радиомодификаторов, повышающих радиочувствительность опухолевых клеток.

Известно, что для большинства солидных опухолей и в том числе рака пищевода, оптимальной дозой радиации, достаточной для оказания максимального повреждающего действия опухоли является 40-60 Гр., подведенной различными методами фракционирования. Так, в институте, на достаточно большом клиническом материале были изучены непосредственные и отдаленные результаты лучевой терапии рака пищевода, проведенной различными методами фракционирования в непрерывном и расщепленном вариантах. Эффективность этих методов лучевого лечения иллюстрирует табл. № 1.

Таблица № 1

Эффективность различных методов лучевого лечения рака пищевода в зависимости от способов фракционирования дозы радиации

№	Способы фракционирования	Кол-во б-ных	Полная регрессия	Выживаемость больных, M ± m, в %			
				1 год	2 года	3 года	5 лет
1.	Конвенциальное: по 2 Гр. 5 раз в неделю до СОД 60 Гр. за 44-48 дней	322	18	43,5±2,9	18,5±2,3	8,5± 1,7	2,5
2.	Конвенциальное: по 2 Гр. 5 раз в неделю до при дозе 30-32 Гр. перерыв 3 нед. СОД 70 Гр. за 65-70 дней	129	25,8	54,5±5,1	24,2±3,2	12,1±4,0	8,0
3.	Среднее: по 4 Гр. 3 раза в нед. До СОД 48-50 Гр. за 30-40 дней	211	26	38,3±3,9	17,0±3,4	2,7±1,2	-
4.	Среднее: по 4 Гр. 3 раза в нед. При дозе 26-28 Гр. перерыв на 3-4 нед. За 48-56 дней	162	32,4	52,1±4,1	21,1±3,3	10,7±2,6	3,8
5.	Крупное: по 5-6 Гр. через 4-6 дней до СОД 36-42 Гр. за 30-38 дней	101	36,0	33,3±4,9	8,0±2,9	4,6±2,2	1,2
6.	Динамический режим фракционирования: по 4 Гр. ежедневно 3 раза, затем двухразовое облучение по 1,3 Гр с 12 часовым интервалом до СОД 60-65 Гр. за 46-50 дней	98	46,9	40±5,8	18,0±4,4	10,5±3,4	5,4
7.	Динамический режим фракционирования: по 4 Гр через день до СОД 34-36 Гр., затем 3 недельный перерыв, после чего двухразовое облучение по 1,0 Гр. до СОД 60 Гр.	124	64,0	75±4,7	45,3±5,5	34,6±3,9	22,0±3,0

Как видно из таблицы №1, при проведении лучевой терапии при раке пищевода по радикальной программе различными методами фракционирования дозы, удельный вес полной регрессии колеблется в пределах от 18 до 64%, а более 3 лет живут от 4,6 до 34,6%, причем продолжительность жизни среди больных с полной регрессией опухоли в 2,5 раза больше, чем у больных с частичной регрессией. Среди различных методов фракционирования дозы радиации, наихудшая эффективность отмечается при конвенциальном методе, проведенном в непрерывном режиме, а наилучшая – при применении динамического метода фракционирования с расщепленным курсом. С.Б. Балмуханов, Ж.Н.Абдрахманов (1986) отмечают, что при применении любого метода фракционирования больные легче переносят облучение с расщепленным курсом, чем непрерывным.

В настоящее время из-за плохой переносимости крупное фракционирование для проведения радикального курса лучевой терапии не применяется.

При планировании схемы фракционирования дозы необходимо учитывать локализацию рака в пищеводе из-за близости важных органов и тканей, попадающих в зону действия радиации. Так, при локализации опухоли в шейном и верхнегрудном отделе ($С_7$-$Д_1$) лучевое лечение проводится расщепленным курсом с использованием режима мелкого дробления дозы (конвенциального), так как применение укрупненных разовых доз в этой области вызывает лучевые эпителииты и эзофагиты, которые тяжело протекают.

На выбор схемы фракционирования дозы при локализации опухоли в среднегрудном и абдоминальном отделах пищевода может оказать влияние состояние близлежащих жизненно важных органов (сердце, легких, печени).

Имеющиеся сопутствующие острые и хронические заболевания указанных органов ограничивают применение среднего и динамического режимов фракционирования дозы. При отсутствии заметной патологии в этих органах рекомендуется применение динамического фракционирования с расщеплением курса лечения в 2 этапа.

Следует отметить, что низкие показатели полной и значительной регрессии от воздействия ионизирующего излучения обусловлены неодинаковой насыщенностью различных слоев опухолей кислородом. Опухолевые клетки, находящиеся в гипоксической зоне, малочувствительны к действию ионизирующего излучения. Для преодоления гипоксической резистентности опухоли при раке пищевода применяются различные радиосенсибилизаторы. Так ряд авторов (Г.Исаев, 1989; Ж.Н.Абдрахманов, 1990; А.Х.Досаханов, 1997, М.Б.Балмуханова, 1999, Akihiro H, 1989 и др.), применяя во время лучевой терапии различные сенсибилизаторы, такие как кратковременная индуцированная гипергликемия, местная СВЧ-гипертермия, электронакцепторные соединения (метронидазол, саназол) вместе с вазодилитатором пентоксифелина, заметно улучшили показатели полной регрессии опухоли с 21-23% при одной лучевой терапии до 41,8-61,1%, а трехлетнюю выживаемость – соответственно от 4-10% до 23-35% случаев.

Паллиативный курс лучевой терапии назначается больным раком пищевода при следующих условиях:

1. Распространение рака по пищеводу свыше 9-10 см, но без признаков распада опухоли.
2. Наличие метастазов в надключичных, шейных лимфоузлах.
3. Плохой проходимости пищевода после предварительного наложения гастростомы.
4. Наличия тяжелых сопутствующих заболеваний сердечно-сосудистой системы и легких (перенесенный ранее инфаркт-миокарда, явления сердечно-сосудистой недостаточности, хронические заболевания легких).

Паллиативный курс лучевой терапии проводится конвенциальным методом фракционирования при непрерывном режиме до СОД – 40-45 Гр. Противопоказана лучевая терапия при тяжелых заболеваниях сердечно-сосудистой (недавно перенесенный инфаркт), дыхательной (активный туберкулез легких), паренхиматозных органов (активный гепатит, декомпенсированный цирроз печени, нефрозо-нефрит), распаде опухоли, кровотечении.

Одним из перспективных направлений в улучшении отдаленных результатов лечения рака пищевода является разработка и внедрение комплексного лечения, т.е. подключение системной противоопухолевой химиотерапии к локорегионарным методам

лечения. Целью адъювантной химиотерапии является эрадикация невидимых микрометастазов рака после удаления или лучевого излечения первичной опухоли.

Рак пищевода относится к умеренно чувствительной химиотерапии опухолью. Эффективность монохимиотерапии такими препаратами как 5-фторурацил, цисплатин, фарморубицин, блеомицин, митомицин С составляет 15-20%, а токсотера – 31,75, кселоды – 34%, в то же время эффективность полихимиотерапии достигает до 40-70% (Н.И.Переводчикова, 1996).

В настоящее время наиболее эффективными схемами проведения полихимиотерапии по Л.В.Мазнюк (2005) являются:

1. Адриамицин 40 мг/м^2 внутривенно во 2-й и 3-й дни.
   Блеомицин 15 мг/м^2 внутривенно или внутримышечно в 1-й и 3-й дни.
   Курс повторяют через каждые 3 недели, всего 4 курса.
2. Таксотер 75мг/м^2 внутривенно капельно в 1-й день.
   Кселода 1000 мг/м^2 per os 2 раза в день 1-14 дни.
   Курс повторяют через 4 недели, всего 4 курса.
3. Паклитаксел – 175 мг/м^2 в/в 3-часовая инфузия на 1-й день.
   Цисплатин – 75 мг/м^2 в/в капельно в 1-й день.
   Курс повторяют через каждые 3 недели.
4. Карбоплатин – АИС 5 в/в капельно в 1-й день.
   Паклитаксел – 150 мг/м^2 в/в 3-часовая в/в инфузия в 1-й день.
   Курс повторяют через каждые 2 недели.
5. Паклитаксел – 175 мг/м^2 в/в 3-часовая инфузия в 1-й день.
   Цисплатин – 20 мг/м^2 в/в капельно в 1-5 дни.
   Фторурацил – 750 мг/м^2 в день длительная в/в инфузия с 1 по 5 день.
   Повторные курсы каждые 28 дней.

При применении *химиолучевой терапии* рекомендуется:

в начале проводить лучевую терапию по 2 Гр. 5 раз в неделю СОД 38-44 Гр., в последующем использовать один из вышеуказанных режимов полихимиотерапии, желательно 4-5 курсов.

Паллиативные операции

1. *Гастростомия* – показана при выраженной непроходимости пищевода у тех больных, у которых имеются явные признаки, указывающие на невозможность удаления опухоли. В ряде случаев гастростомия показана для подготовки больного к основной операции или к химиолучевому лечению. При этом она используется как временная мера, направленная на улучшение состояния чрезмерно истощенных и обезвоженных больных.

Из всех существующих способов гастростомии предпочтение отдается способу Витцеля, который наиболее прост технически, наиболее надежен и хорошо функционирует. По удалении трубки он, как правило, заживает в короткий срок самостоятельно и не требует оперативного закрытия.

2. *Обходный эзофагогастроанастомоз по Ниссену* показан при неоперабельных стенозирующих низких раках, захватывающих брюшной отдел пищевода. Для выполнения его необходимо, чтобы дно желудка не было захвачено опухолью и его можно было бы сместить вверх без всякого натяжения настолько, чтобы можно было свободно наложить соустье между ним и участком пищевода, расположенном выше опухоли. Свободное перемещение желудка в грудную полость облегчает мобилизацию большой кривизны желудка вместе с селезенкой.

3. *Реканализация пищевода*, предложенная в 1927 году Souttar, который проводил сквозь суженный опухолью пищевод металлическую трубку, служившую для питания больного. В последующем вместо металлической трубки стали применять пластмассовые трубки, которые проводятся в пищевод при помощи эзофагоскопа или при помощи специального бужа под контролем рентгена. Следует отметить, что насильственное проведение трубки сквозь суженный опухолью участок пищевода может вызвать перфорацию пищевода, кровотечение. В связи с этим при выраженных нарушениях проходимости пищевода, когда удаление опухоли невозможно, несомненно более целесообразным является наложение гастростомы.
4. *Диафрагмо-круро-хиатотомия*, при которой пищевод освобождается от сдавления в мышечном кольце пищеводного отверстия диафрагмы. Она показана тогда, когда сужение располагается как раз там, где пищевод проходит через диафрагму и когда опухоль захватывает только часть стенки пищевода, не распространяясь циркулярно. Тогда при рассечении диафрагмы непораженная опухолью часть стенки пищевода получает возможность свободно растягиваться при прохождении пищи.

11.12 Прогноз

В настоящее время прогноз при раке пищевода не совсем благоприятный, так как из числа ежегодно первично выявленных больных раком пищевода у более 80% диагноз устанавливается в III и IV стадии опухолевого процесса. В связи с этим очень небольшое количество больных получает радикальный метод лечения, а подавляющему числу больных проводится консервативное или симптоматическое лечение. Так, по данным Д.П. Березкина с соавт. (1988) из 1371 больного раком пищевода, леченных в 30 лечебных учреждениях СССР в 1974-1980 гг., в течение первого года погибло 2/3 пациентов, к концу 3-го года в живых остался лишь каждый десятый больной, а пятилетняя выживаемость по совокупности всех пролеченных больных составила всего 4%. При рассмотрении выживаемости в зависимости от стадии: при 2-ой стадии на первом году погибает 58%, более трех лет живут только 12%, при третьей стадии соответственно – 69% и 9%, при 4-ой стадии – 84% и 7%.

Если рассмотреть выживаемость больных раком пищевода в зависимости от примененных методов лечения, то ситуация выглядит следующим образом: 5-летняя выживаемость после одного хирургического лечения колеблется в пределах от 9 до 50%, комбинированного – 35-40%, комплексного – 40-45% (А.С.Мамонтов с соавт., 1989; М.И.Давыдов с соавт., 1990; Б.К.Кайдаров, 1994; Е.В.Котляров с соавт., 1996; И.С.Стилиди, 2002; Ж.А.Арзыкулов с соавт., 2002; Nishimaki T. et. al., 1995; Nagahata T. et. al., 1998; Kelsen D.P., et. al., 1998; Manjit S. et. al., 2002).

На продолжительность жизни существенное влияние оказывает степень распространенности опухолевого процесса и объем оперативного вмешательства. Наличие метастазов в региональных лимфатических узлах и их число (более 4-6) снижает 5-летнюю выживаемость на 40-50% по сравнению с больными, у которых метастазы отсутствуют. Выход опухоли за пределы стенки пищевода также крайне негативно сказывается на отдаленные результаты лечения рака пищевода.

По данным Nagahata T. et. al., 1998, среди 524 больных, которым произведена радикальная операция по поводу рака грудного отдела пищевода, 3-х и 5-летняя выживаемость при отсутствии метастазов (No) составила 79,3% и 73,1% соответственно.

При наличии метастазов от одного до трех узлов (N_{1-3}) – соответственно 40,6% и 31,9%, от четырех до шести узлов (N_{4-6}) – 13,3% и 8,9%, при более семи лимфатических узлов – 7,8 и 5,9% соответственно.

В целях улучшения отдаленных результатов хирургического лечения в клинику внедрены расширенные лимфодиссекции, которые существенно улучшили отдаленные результаты.

Японским Национальных Онкологическим Центром исследованы пациенты, которым были произведены хирургические вмешательства с различным объемом лимфодиссекций. Стандартные операции с выполнением абдоминальной и нижней медиастенальной лимфодиссекцией произведены 410 пациентам. Расширенные, включающие билатеральную медиастенальную лимфодиссекцию верхнего средостения – у 121 больного и суперрасширенные лимфодиссекции – у 64 больных. Авторы отмечают улучшение отдаленных результатов при расширенных операциях по сравнению со стандартными почти в 2 раза – 48% и 26% соответственно, без увеличения послеоперационной летальности.

Одним из существенных преимуществ, по мнению исследователей, выполнение расширенной лимфодиссекции, помимо улучшения отдаленных результатов лечения, является правильное определение истинного распространения опухолевого процесса. В связи с расширением объема лимфодиссекции изменяется стадия распространения опухолевого процесса в сторону увеличения, что называется "феноменом миграции стадии" (Fass J. et. al., 1997).

По данным Collard J.M. et. al., 2001, 5-летняя выживаемость после расширенных лимфодиссекций при I стадии составила 73%, II "а" стадии – 58%, при II "в" стадии – 37%, III стадии – 30%, тогда как после стандартных операций эти показатели были меньше на 10-15%.

Согласно данным Altoki N. et. al., 2002, 5-летняя выживаемость после en-blok резекции пищевода с 3 F лимфодиссекцией, составила 51%, в том числе при плоскоклеточном раке 65%, при аденокарциноме – 45%.

И.С.Стилиди (2004) отмечает, что внедрение операций с расширенной двухзональной лимфодиссекцией позволило снизить частоту локорегионарных рецидивов в течение первых 1,5 лет с 43% до 10%, а при трехзональной лимфодиссекции – 3,7%.

В настоящее время наиболее распространенной тактикой лечения больных раком грудного отдела пищевода в мире является операция с расширенной лимфодиссекцией при глубине инвазии T_1 и T_2 (М.И.Давыдов, 2004).

А.С.Мамонтов с соавт. (1985), анализируя непосредственные и отдаленные результаты 326 больных раком пищевода, подвергавшихся хирургическому и комбинированному лечению (предоперационная лучевая терапия + радикальная операция), установили, что после предоперационного облучения в СОД 40 Гр. опухоль не определялась у 1,7% больных, частичная регрессия отмечена у 67,3%. Трехлетняя выживаемость составила, соответственно, 35% и 48,8%. При локализации опухоли в средней трети 5-летняя выживаемость после хирургического лечения составила 10%, после комбинированного – 30%, при поражении нижних сегментов пищевода – соответственно 25% и 35%.

Применение предоперационной лучевой терапии в СОД 33-40 Гр. в рандомизированном исследовании, проведенном по программе EORTC (1991) показал, что 5-летняя выживаемость после одного стандартного хирургического лечения рака пищевода составила 9%, после комбинированного – 15% (Mori M., et. al., 1991).

При III стадии рака пищевода комбинированное лечение (предоперационная лучевая терапия и операция) позволяют улучшить сроки 5-летней выживаемости с 10,5% до 25,4% (Р.М.Тазиев, 1996).

При раке пищевода с глубиной инвазии опухоли, соответствующей T_3 и T_4, а также больным, имеющим противопоказания к радикальному хирургическому лечению, широко применяется лучевая и химиолучевая терапия, с помощью которых удается добиться излечения в 7-20% случаев (Ж.Н.Абдрахманов, 1993).

Эффективность различных методов лучевого лечения рака пищевода в зависимости от способа фракционирования дозы при полном курсе лечения нами показана выше, в таблице № 1, из которой видно, что среди различных режимов облучения наилучших оказался динамический режим фракционирования (по 4 Гр. через день до СОД 34-36 Гр., затем, после 3-недельного перерыва, двухразовое облучение в день, доведя общую СОД до 60 Гр.), при котором 3-летняя выживаемость составила 34,6%, 5-летняя – 22% (Ж.Н.Абдрахманов, 1993).

Corper J. et. al., 1999, опубликовал результаты мультицентрического рандомизированного исследования (RTOG 85-01) по применению лучевой и химиолучевой терапии раком пищевода с распространенностью процесса $T_{1-3}N_{0-1}M_0$. Лучевая терапия проводилась обычным методом дробления дозы до СОД 64 Гр. в течение шести недель, а при химиолучевой терапии лучевой компонент также осуществлялся обычным методом дробления до СОД 50 Гр., после 5-недельного перерыва применялась полихимиотерапия по схеме СДДР + 5-фторурацил в 1-й и 4-й день с интервалом 1, 5, 8, 11 недель. 5-летняя выживаемость после химиолучевого лечения составила 26%, при лучевой терапии ни один больной этот срок не прожил.

В РОНЦ им. Н.Н.Блохина РАМН проведено рандомизированное исследование у 802 больных раком пищевода. Половине больных проводилась только операция типа Льюиса в двухзональной лимфодиссекцией, а другой половине – после двух курсов полихимиотерапии (цисплатин – 80 мг/м^2 в/в в 1-й день, этопозид – 75 мг/м^2 в/в в 1-3 дни, 5-фторурацил – 450 мг/м^2 в/в 1-3 дни, лейковорин – 20 мг/м^2 в/в в 1-3 дни) применялась операция Льюиса с двухзональной лимфодиссекцией. 5-летняя выживаемость после одного хирургического лечения составила 35%, а у больных предоперационной полихимиотерапией – 45% (И.С.Стилиди, 2004).

Л.В.Мазнюк (2005) считает, что в настоящее время применение полихимиотерапии (фторурацил+цисплатин) в сочетании с лучевой терапией (СОД 50 Гр.) улучшает выживаемость больных, давая до 20% морфологически доказанных полных ремиссий опухоли против 5% при применении только химиотерапии, 5-летняя выживаемость увеличивается до 27%, а при одной лучевой терапии она составляет 0-10%.

В заключении следует отметить, что повышение эффективности существующих методов лечения рака пищевода тесно связано с ранней диагностикой с использованием скрининг-метода, а также совершенствования существующих и разработкой новых методов и модификаций комбинированных и комплексных методов лечения.

11.13 Использованная литература

1. Абдрахманов Ж.Н. Лучевая терапия рака пищевода. Алматы, "Ғылым", 1993. 209 с.

2. Ажигалиев Н.А., Мусабаева Л.И., Иншаков Л.Н. и др. Методы фракционирования дозы при лучевой терапии рака пищевода (методическая рекомендация), Алматы, 1979. 25 с.

3. Ажигалиев Н.А., Кушербаев С.С., Садыков С.С. Результаты лучевой и химиолучевой терапии рака пищевода. Мед. радиология, 1990. № 6 с. 20-203.

4. Арзыкулов Ж.А., Сейтказина Г.К., Махатаева А.Ж. и др. Показатели онкологической службы республики Казахстан за 2005 год (статистические материалы). Алматы, 2006. 55 с.

5. Арзыкулов Ж,А., Симбатов Т.К., Бекмухамбетов Е.Ж. Оценка эффективности расширенных операций при раке пищевода. //Вестник Казахского Нац. Мед. университета. 2002. № 2, с. 21-23.

6. Атлас онкологических операций под ред. Б,Е.Петерсона, В.И.Чисова, А.И.Пачес, М., 1979.

7. Балмуханов С.Б., Абдрахманов Ж.Н. Лучевая терапия рака пищевода: достижения и перспективы. В кн.: Диагностика и лечение опухолей пищеварительного тракта. Алма-Ата, 1986, с. 20-26.

8. Бекмухамбетов Е.Ж. Расширенная двухзональная лимфодиссекция в хирургическом лечении рака пищевода. // Дисс. к.м.н. Актобе. 2001, 76 с.

9. Давыдов М.И. Одномоментные операции в хирургическом и комбинированном лечении рака пищевода. // Автореф. дисс. д.м.н. М., 1988, 28 с.

10. Давыдов М.И., Рындин В.Д., Мазурин В.С. и др. Результаты типичных и расширенных резекций пищевода при раке. // Грудная хирургия. 1990. № 12. 60-64 с.

11. Давыдов М.И. Выбор хирургического метода лечения рака пищевода (лекция). М., 2004.

12. Досаханов А.Х. Лучевое лечение рака пищевода с использованием радиомодифицирующих средств. В кн.: Полирадиомодификация в лучевом лечении рака. Алматы "Ғылым", 1997, с. 79-183.

13. Заболеваемость злокачественными новообразованиями населения различных стран мира. // IARC Cancer Base. – № 5. – Lyon. IARCPress, 2001.

14. Злокачественные новообразования в России и странах СНГ в 2002 году. // М., Мед. информ. Агентство, 2004, 285 с.

15. Избранные лекции по клинической онкологии под ред. академика РАМН В.И.Чиссова и проф. С.Л.Дарьяловой // М., 2000, 735 с.

16. Клиническая онкология под ред. Н.Н. Блохина и Б.Е.Петерсона // М., Медицина, II том, 1979.

17. Колычева Н.И. Географическая патология пищевода в Казахстане. Алматы. "Казахстан", 1986, 176 с.

18. Кушербаев С.К. Лучевое и химиолучевое лечение рака пищевода. // Автор. Дисс. д.м.н., Алматы, 1993, 38 с.

19. Мазнюк Л.В. Рак пищевода. В рук.: "Химиотерапия опухолевых заболеваний" под ред. Н.И.Переводчиковой. М., 2005, с. 216-219.

20. Мамонтов А.С. Рак пищевода. В рук.: "Комбинированное и комплексное лечение злокачественных опухолей". М., 1989, с. 290-310.

21. Мусулманбеков К.Ж. Выбор оптимального варианта лечения рака среднегрудного отдела пищевода. // Ж. Онкология и радиология Казахстана – 30 лет. Алматы. 1990, с. 131-132.

22. Петерсон Б.Е. Онкология. М., Медицина. 1980, 468 с.

23. Русанов А.А. Рак пищевода. Л., "Медицина". 1979.

24. Сатпаева Р.А. Рак пищевода в Казахстане. Алматы, 1980.

25. Симбатов Т.К. Сравнительная оценка эффективности стандартных и расширенных лимфодиссекций при хирургическом лечении рака пищевода. // Автор. Дисс. к.м.н. – Алматы. 2002, 28 с.

26. Стилиди И.С. Рак пищевода. Энциклопедия клинической онкологии. М., 2004, с. 210-218.

27. Тазиев Р.М., Сигал Е.И., Чернышев В.А. Трансхиатальная эзофагоэктомия в одномоментной пластикой изоперистальтической желудочной трубкой. // В сб. материалов I съезда онкологов СНГ. М., 1996, с. 296.

28. Шайн А.А. Рак пищевода // в уч.: "Опухоли грудной клетки" Тюмень, 2001. – с. 151-188.

29. Akiyama H., Tsurumaru M., Udagawa H. Radical lymp node dissection for cancer of the thoracic esophagus. //Ann. Surg, 1994 v. 220 № 3 p. 364-367.

30. Altorki N.K., Skinner D. Occult nodal metastasis in esophageal cancer // J. Thoracic Cordiovasc. Surg, 1997, №3, v. 113, p. 538-544.

31. Collard J.M. Extensive lymph node cilarens for cancer of the esophagus or cardia: merits and limits in reference to 5 year absolute survival. // Hepotogastroenterology, 1995 №2 v. 42, p. 619-627.

32. Enzinger P, Jlson D, Kelsen D. Chemotherapy in esophageal cancer. Semm. Oncol. 26 (S Suppl 15): 12-20, 1999.

33. Fass J., Hungs M., Reinicke Th., et. al. The impact of lymfadenectomy on standing and prognosis of gastric and esophageal carcinoma. // 2nd International gastric cancer congress materials. 1997. p. 234.

34. Henessy T.P. Lymph node dissection. // World J.Surg., 1994 №3, v. 18, p. 367-372.

35. Isono K., Ochiai T. The Treatmert of Lumph Node metastasis from Esophageal Cancer by Extensive Lymphadenectomy on Japanise. J. of Surg, 1990, N 2.-v. 20 p. 123.

36. Kelsen D.P., Gmsberg R., Paiak et. al. Chemotherapy followed by surgery compared with syrgery alone bor localized esophagel cancerr. N. Engl. J. Med.(27), 1998.

37. Kato H., Tachimori Y., Watanave H. et. al. Evalution of the new (1987) TNM classification for thoracic esophageal tumor. Jnt. J. Cancer, 1991. N 2., v. 23. – p. 220-223.

38. Manjit S. et. al. A phase II trail of preoperative combined-modality therapy bor localized esophageal carcinoma Jnitial results. J.Thorac. Surg, 270, 2002.

39. Mori M.,Ohno SH., Shimono R. et. al. Ten year survivors ofter surgical treatment and preoperative irradiation for esophageal carcinoma. // J.Surg. Oncol, 1991, v. 47, p. 71-74.

40. Nishimaki T., Suzuki T. Hatakeyama K. Rational extent of limphadenectomy in radical esophagectomy for carcinoma of the thoracic esophagus. In recent advanses in disaes of the esophagus. // Editor Selected Papers of the 6 World Congres of the ISDE, 1995, p. 383-389.

11.14 Иллюстрационный материал по раку пищевода

Рис. 1. Отделы и сигменты пищевода

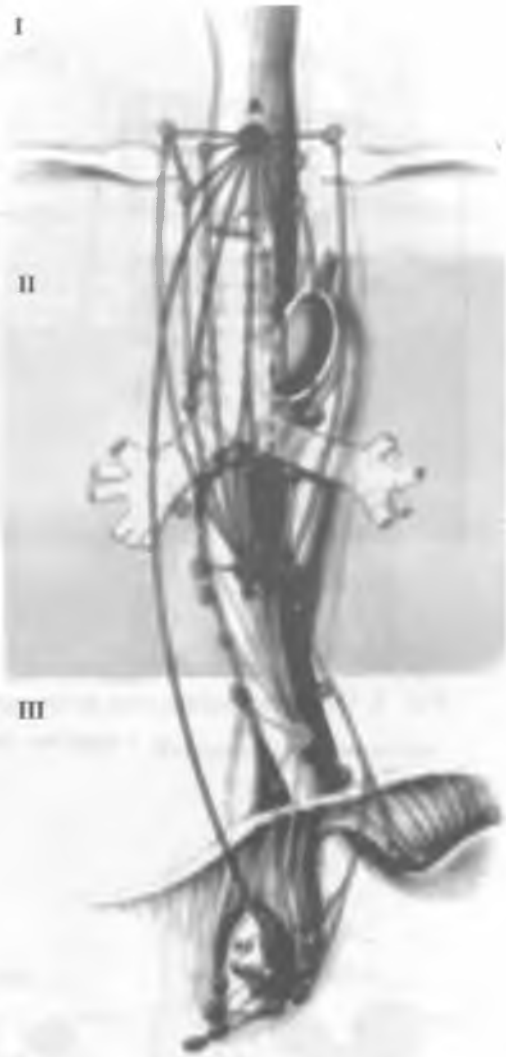

Рис. 2. Регионарные лимфатические узлы пищевода:

1 – глубокие шейные лимфатические узлы
2 – паратрахеальные лимфатические узлы
3 – верхние трахеобронхиальные лимфатические узлы
4 – бифуркационные лимфатические узлы
5 – задние средостенные лимфатические узлы
6 – верхние диафрагмальные лимфатические узлы
7 – левые желудочные лимфатические узлы
8 – правые желудочные лимфатические узлы
9 – чревные лимфатические узлы
10 – грудной лимфатический проток
11 – место впадения грудного протока в левый венозный узел

Рис. 3. Пути оттока лимфы от пищевода (схема):

1 – от верхней трети (синий цвет)
2 – от средней трети (розовый цвет)
3 – от нижней трети (желтый цвет)
А, Б, В – пути оттока лимфы от различных отделов пищевода



Nishimaki T. et. al. Cancer, 1994
Holsher A. et. al. Surgery, 1995

Рис. 4. Частота поражения регионарных лимфоузлов в зависимости от глубины инвазии стенки пищевода

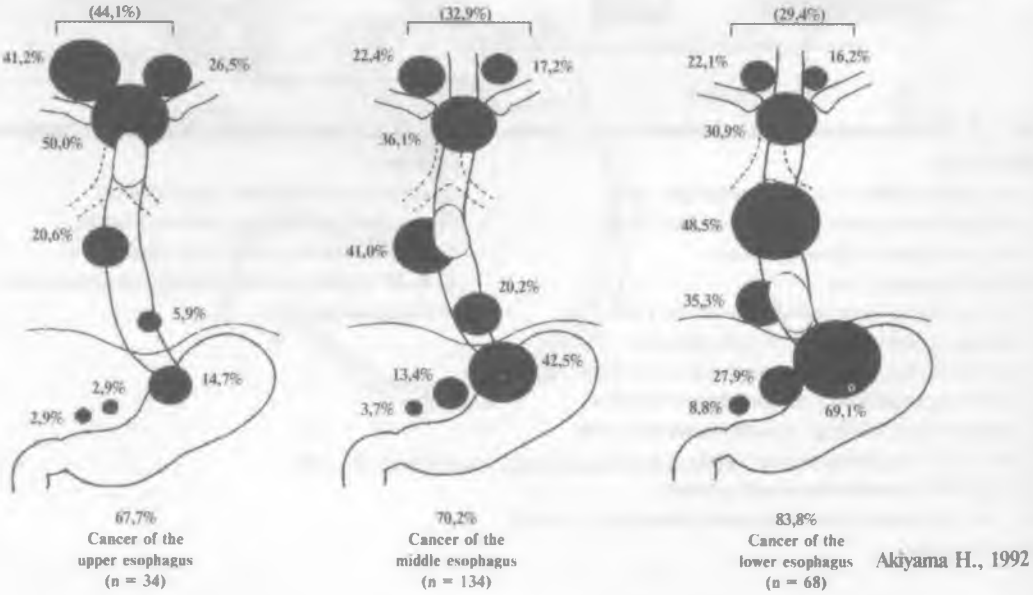

Рис. 5. Частота лимфогенного метастазирования рака пищевода

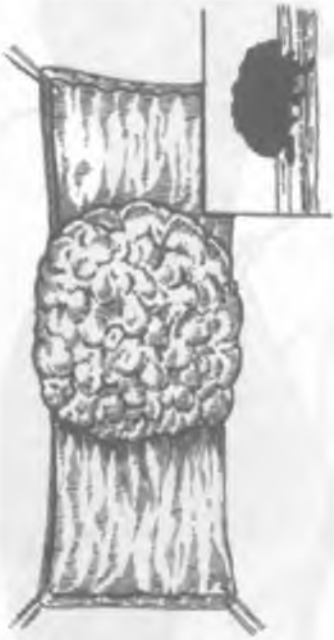

Рис. 6. Узловой рак пищевода

Рис. 7. Язвенный рак пищевода

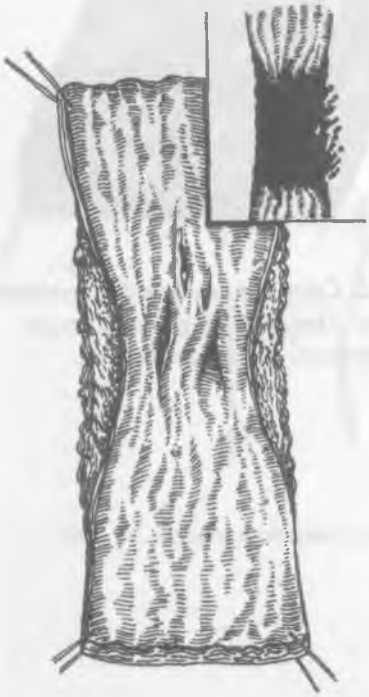

Рис. 8. Скирозный рак пищевода

Рис. 9. Изгиб пищевода при развитии рака в одной из его стенок

Рис. 10. Формирование искусственного пищевода антиперестальтическим стеблем из большой кривизны желудка

Рис. 11. Сформированная желудочная трубка. Подкожное расположение желудочного трасплантанта.

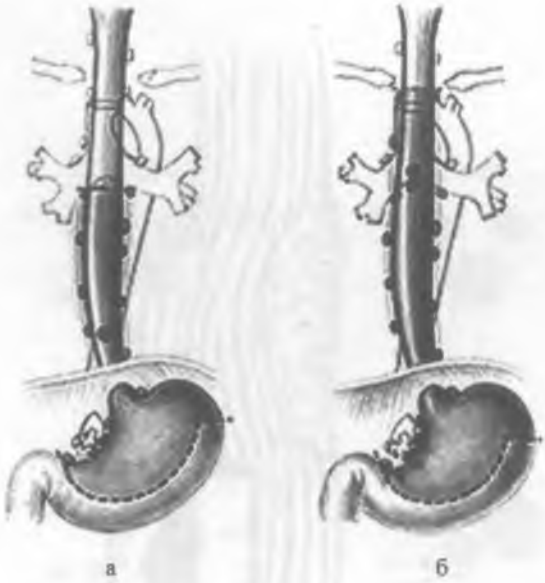

Рис. 12. Одномоментная резекция и пластика пищевода при раке нижней трети его.
Объем удаляемых тканей в зависимости от локализации опухоли.
(а) – при абдоминальной локализации
(б) – при раке нижне-грудного отдела

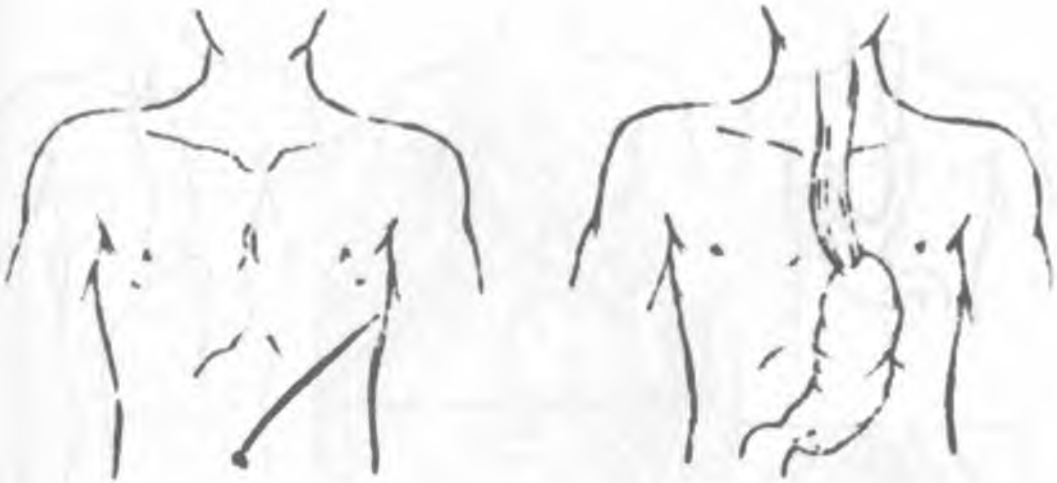

Рис. 13. Одномоментная резекция и пластика нижнегрудного отдела пищевода и проксимального отдела желудка

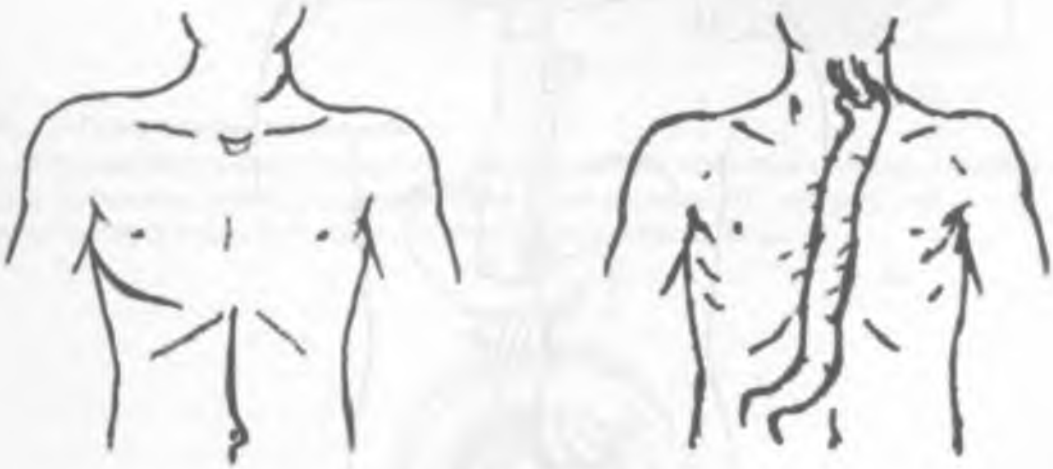

Рис. 14. Эзофагэктомия с одномоментной пластикой желудочным стеблем и анастомозом на шее

Рис. 15. Операция типа Льюиса

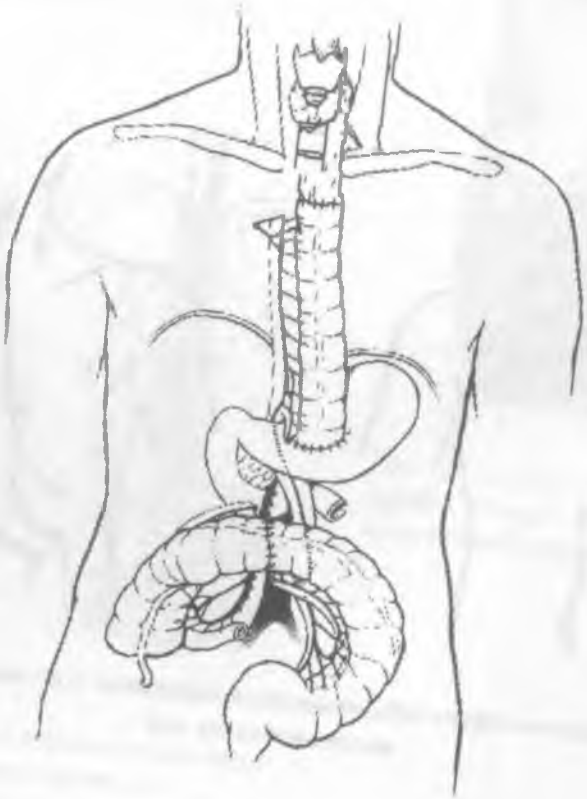

Рис. 16. Эзофагопластика толстой кишкой с анастомозом в средостении

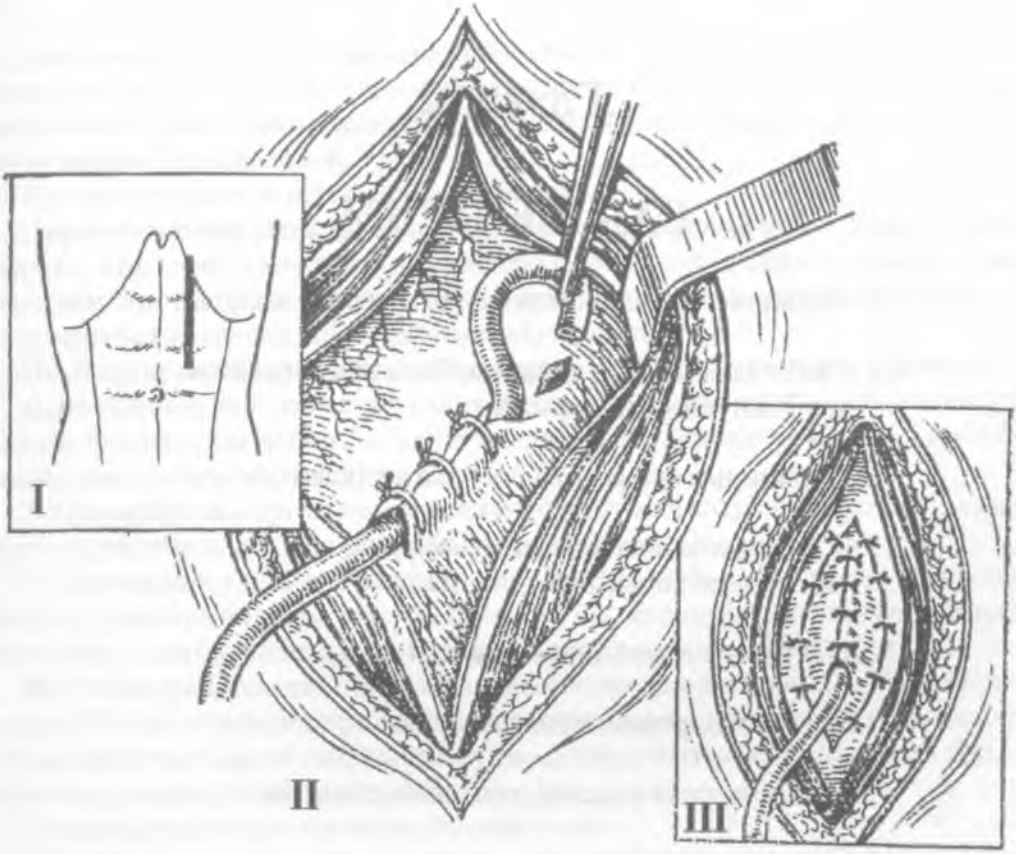

Рис. 17. Гастростомия по Витцелю:

I – разрез передней брюшной стенки; II – резиновая трубка находится в канале, созданном из стенки желудка; конец ее погружается в полость желудка; III – гастропексия; пристеночная брюшина подшита к стенке желудка в области канала

Глава 12

РАК ЖЕЛУДКА

12.1 Клиническая анатомия и функция рака желудка

12.2 Заболеваемость в дальнем, ближнем зарубежье и в Республике Казахстан

12.3 Причины возникновения рака желудка

12.4 Предраковые заболевания желудка, тактика их ведения и лечение

12.5 Патологическая анатомия рака желудка

12.6 Метастазирование рака желудка

12.7 Клиническая классификация по стадиям

12.8 Клиника рака желудка

12.9 Диагностика рака желудка

12.10 Дифференциальная диагностика рака желудка

12.11 Лечение рака желудка

12.12 Прогноз

12.13 Трудоспособность и реабилитация больных раком желудка

12.14 Профилактика рака желудка

12.15 Использованная литература – 45 источников

12.16 Иллюстрационный материал – 16 рисунков

12.1 Клиническая анатомия и функция желудка

Желудок по форме представляет собой сплюснутую колбу, обращенную узким концом вниз и вправо, а широкое дно обращено влево. Располагаясь косо слева направо, желудок большей частью находится под левой половиной грудно-брюшной преграды, так называемой диафрагмой.

Желудок принято делить на следующие три части:

1) **проксимальная часть,** условная граница которой проходит от линии, проведенной на 4-5 см ниже места перехода пищевода по малой кривизне к нижнему краю селезенки. Эта часть желудка состоит из 3 функционально различных участков:

а) розетка кардии или пищеводно-желудочный переход;

б) субкардиальный отрезок протяженностью около 4-5 см по малой кривизне;

в) дно или свод желудка – куполообразное выпячивание, расположенное под диафрагмой. Рак желудка возникает в этих участках с неодинаковой частотой и различается по клинической картине.

2) **Тело желудка** – промежуток между субкардией и антральным отделом желудка, т.е. проксимальнее пилорического жома на 5-6 см.

3) **Дистальная часть или антральный отдел желудка,** состоящий из препилорического участка и пилорического жома. Чем ближе опухоль локализуется в пилорический жом, тем больше нарушается эвакуация пищи из желудка.

Вогнутый край желудка называется малой кривизной, выпуклый – большой кривизной. Поступающая в желудок пища проходит по так называемой желудочной дорожке, представляющей собой желобок на малой кривизне, ограниченный продольными складками слизистой оболочки.

Стенка желудка состоит из следующих слоев:

1) **внутренней слизистой оболочки,** в которой находятся железы, вырабатывающие кислый желудочный сок. Слизистая оболочка выстлана цилиндрическим железистым эпителием. Эпителий формирует железки, разделенные прослойками соединительной ткани. Наибольшее количество желез расположено в дне и теле желудка. Формирующие их клетки продуцируют секреты: главные клетки – кофермента пепсиногена, обкладочные или париетальные клетки – соляную кислоту, добавочные клетки – мукоид и слизь. В норме 40-60% продуцированной соляной кислотой соединяются с коферментом пепсиногеном, образуя активный фермент пепсин, вызывающий набухание и денатурацию белков, 20-25% соляной кислоты – с мукоидами (глюкомукопротеиды, глюкомоно и полисахариды), а 10-15% – остаются свободными. Слизь, содержащая мукоид, защищает слизистую оболочку от механических и химических повреждений.

2) **подслизистый слой,** в котором имеются артериовенозные сосуды, лимфатические фолликулы, чувствительные нервные окончания;

3) **мышечный слой**, волокна которого проходят в продольном, косом и циркулярном направлении;

4) **серозной** (плотный, блестящий на вид) оболочки, покрывающей желудок со всех сторон и прикрепляющей его к связочным аппаратам брюшной полости.

Мышечный слой желудка своими мощными сокращениями перетирает пищу и перемешивает ее в однородную кашицу, а вырабатываемый и выделяемый железами кислый желудочный сок оказывает на пищу химическое действие.

Кровоснабжение желудка осуществляется за счет сосудов, отходящих от чревной артерии. Малую кривизну кровоснабжают левая желудочная артерия, отходящая от чревного ствола, а также правая желудочная артерия, отходящая от общей печеночной артерии, большую кривизну – правая желудочно-сальниковая артерия, отходящая от желудочно-12 перстной артерии и левая желудочно-сальниковая артерия, отходящая от селезеночной артерии. Короткие желудочные артерии кровоснабжают дно желудка. Лимфатические сосуды вне желудка расположены вдоль кровеносных и образуют 4 коллектора, первый находится по большой кривизне, а второй – по малой кривизне в дистальном отделе желудка, третий – по ходу левой желудочной артерий в малой кривизне, а четвертый – в области ворот селезенки, парааортальной зоне. Поскольку кровеносные и лимфатические сосуды и регионарные лимфатические узлы располагаются между листками сальников, последние при радикальной операции удаляются вместе с резецируемой частью пораженного раком желудка.

Функция желудка. Желудок принимает участие в пищеварительном конвейере, а также в межуточном обмене веществ, поддержании постоянства pH крови и кроветворении.

Секреторная функция является основной функцией желудка. На слизистой оболочке желудка на 1 мм^2 площади находится примерно 100 желудочных ямок, в которую открываются от 3 до 7 просветов желудочных желез. Железы желудка по своему составу и характеру секрета неодинаковы. Железы желудка представлены в основном тремя видами клеток, продуцирующие компоненты желудочного сока. К ним относятся:

1) главные гландулоциты (главные клетки), продуцирующие кофермент пепсиноген;

2) париетальные гландулоциты (обкладочные клетки), которые синтезируют и выделяют соляную кислоту;

3) мукоциты (добавочные клетки), выделяющие мукоидный секрет или слизь, состоящий из глюко-и мукопротеидов.

Фундальные железы представлены главными, обкладочными и добавочными клетками, а кардиональная часть желудка, расположенная вокруг пищевода, в основном добавочными клетками, а также в пилорической части желудка преобладают главные клетки. Ведущее значение в продукции желудочного сока имеет железы фундального отдела желудка.

В нормальном желудочном соке 40-60 % соляной кислоты, продуцируемые обкладочными клетками, соединяются с коферментом пепсиногеном, вырабатываемые главными клетками, образуя активный пищеварительный фермент пепсин. Пепсин гидролизирует белки с максимальной скоростью при pH 1,5-2,0, расщепляя белки до крупных полипептидов. При нормальной кислотности желудочного сока 20-25% соляной кислоты соединяются с глюко- и мукопротеидами (связанная соляная кислота), а 10-15% остаются свободными (свободная соляная кислота).

Важным компонентом желудочного сока являются мукоиды. Слизь, содержащая мукоиды, защищает слизистую оболочку желудка от механических и химических раздражении, в первую очередь, от повреждающего действия соляной кислоты. Кроме секреции компонентов желудочного сока, секреторные клетки желудка – клетки АПУД системы – секретируют гормоны: гастрин, гистамин, серотонин, самотостатин, бомбезин.

В пилорической части слизистой желудка G – клетками продуцируется гормон гастрин, который является мощным стимулятором желудочных желез, повышая активность главных и добавочных клеток. Когда концентрация соляной кислоты дости-

гает высоких значений (pH=1,0), активность гастрин продуцирующих клеток снижается по механизму отрицательной обратной связи. Продукция гастрина повышается под влиянием вагуса (блуждающего нерва), а также при действии на G-клетки бомбезина, сомотостатина и других гормонов.

Активность гастрина очень высока: чтобы вызвать максимально интенсивно секрецию желудочного сока у человека, достаточно ввести под кожу 2 мкг этого гормона на 1 кг массы тела.

К стимуляторам функции желудочных желез относится гистамин, который продуцируется клетками типа ЕСЛ желудка. Его продукция повышается под влиянием вагуса. Гистамин повышает продукцию соляной кислоты обкладочными клетками. При высокой выработке соляной кислоты производят ваготомию – пересечение основной массы волокон вагуса, идущих к желудку, что уменьшает кислотность желудочного сока.

В желудке человека выделяется 2,0-2,5 л желудочного сока в сутки. Он представляет собой бесцветную прозрачную жидкость, содержащую соляную кислоту (0,3-0,5%), поэтому имеет кислую реакцию (pH=1,5-1,8). Соляная кислота желудочного сока вызывает денатурацию и набухание белков и тем самым способствует их последующему расщеплению пепсинами, активирует пепсиногены, создает кислую среду, необходимую для расщепления пищевых белков пепсинами; участвует в антибактериальном действии желудочного сока на патогенные микробы, поступающие с пищей в желудок.

К пищеварительным функциям относится депонирование пищи, ее механическая и химическая обработка, постепенная порциальная эвакуация пищевого содержимого в кишечник. Находясь в желудке в течение нескольких часов, пища набухает, разжижается, многие ее компоненты растворяются и подвергаются гидролизу ферментами слюны и желудочного сока. Депонирующая функция желудка осуществляется расслаблением и рецептивной релаксацией мышцы желудка во время приема пищи и в первое время после него. Спустя некоторое время, в зависимости от вида принятой пищи, постепенно усиливается сокращение мышц, причем с наименьшей силой сокращается проксимальной частью, а с наибольшей – антральной частью желудка.

В наполненном пищей желудке перистальтическая волна распространяется от проксимальной части желудка к пилорической быстрее по большой кривизне, чем по малой кривизне, проталкивая пищи к выходу из желудка. Подобные движения обеспечивают перемещение пищевого содержимого и желудочного сока.

Моторная функция желудка регулируется нервными и гуморальными механизмами. Эфферентные волокна вагуса увеличивает ритм и силу сокращений, скорости перистальтической волны, ускоряет эвакуацию желудочного содержимого. Симпатические нервные волокна тормозят моторно-эвакуаторную функцию желудка.

Всасывающая функция желудка невелика. В него всасываются алкоголь, лекарственные препараты, приготовленные на спирту, различные яды, в небольшом количестве вода и растворимые в ней минеральные соли.

Кроветворная функция желудка связана фактором Касла. В пище содержится витамин B_{12}, необходимый для эритопоэза. Его называют внешним фактором Касла. Всасывание этого витамина может происходить лишь при условии, что в желудке будет вырабатываться так называемый внутренний фактор Касла. Антианемический внутренний фактор Касла представляет собой гастромукопротеид, в состав которого входит пептид, отщепляющийся от пепсиногена при его превращении в пепсин под воздействием соляной кислоты, и мукоид (секрет добавочных клеток желез желуд-

ка). Благодаря этому мукоиду белок защищен от действия пепсинов. Когда секреторная функция желудка снижена, то продукция Касла тоже снижается, и в результате витамин B_{12} не усваивается, не всасывается в тонком кишечнике и не депонируется в печени. Развивается анемия.

Желудок и pH крови. Так как желудок является местом продукции соляной кислоты, то он участвует в поддержании pH крови. Когда в крови имеется избыток водородных ионов (ацидоз), то обкладочные клетки могут продуцировать соляную кислоту в больших, чем обычно, количествах и тем самым уменьшать явление ацидоза.

12.2 Заболеваемость в дальнем, ближнем зарубежье и в Республике Казахстан

Рак желудка является самой распространенной формой злокачественных новообразований во многих странах мира. По данным ВОЗ (2000) заболеваемость населения различных стан мира раком желудка (мировой стандарт) составила 31,9$^0/_{0000}$, в том числе у мужчин в 2 раза чаще, чем у женщин (21,5$^0/_{0000}$ против 10,4$^0/_{0000}$), и такое соотношение наблюдается почти во всех странах. Среди стран дальнего зарубежья наиболее высокий уровень заболеваемости по мировому стандарту зарегистрирован в Японии (98,8), Коста-Рике (75,4), Китае (53,7), низкий – в Индонезии (5,6), Египте (6,7), Танзании (8,2), Индии (8,5), США (11,2).

В 2002 году в 6 странах СНГ заболеваемость раком желудка была: в Кыргызстане (29,1), России (20,6), Казахстане (21,9), Беларуси (20,1), Узбекистане (13,7), Молдове (13,6) (Е.М.Аксель, М.И.Давыдов, 2004).

В структуре онкологической заболеваемости рак желудка в Республике Казахстан до 1985 года занимал первое место, в последующие годы переместился на второе-третье место. В течение последних 35 лет в республике имеется четкая тенденция к снижению уровня заболеваемости раком желудка. Если в 1970 году интенсивный показатель заболеваемости составлял 32,8$^0/_{0000}$, то к 2000 году он снизился до 20,9$^0/_{0000}$, а к 2005 году – до 18,9$^0/_{0000}$.

На территории РК рак желудка распространен неравномерно. Высокий уровень заболеваемости в 2005 г. отмечался в Павлодарской (30,4$^0/_{0000}$), Акмолинской (23,2$^0/_{0000}$), Восточно-Казахстанской (22,5$^0/_{0000}$), Карагандинской (24,4$^0/_{0000}$), низкий – в Южно-Казахстанской (13,5$^0/_{0000}$), Жамбылской (11,4$^0/_{0000}$), Атырауской (15,8$^0/_{0000}$), Алматинской (14,5$^0/_{0000}$) областях.

Следует отметить, что темпы снижения смертности в республике отстают от заболеваемости. Так, в 2005 году, в РК разница между интенсивными показателями заболеваемости и смертности от рака желудка была крайне незначительна (18,9$^0/_{0000}$ против 13,1$^0/_{0000}$). Эти данные свидетельствуют о том, что в настоящее время у большинства больных рак желудка диагностируется в поздней стадии опухолевого процесса и применяемые методы лечения еще не совершенны. По данным 2005 года в РК удельный вес больных раком желудка, выявленных в I –II стадиях, составил всего 16,8%, в IV стадии – 30,0% (Ж.А.Арзыкулов с соавторами, 2006).

Естественно, возникает вопрос, каковы же причины позднего выявления рака желудка?

Мы анализировали состояние диагностики рака желудка в г. Алматы за 1990-2000 годы. По сравнению с другими областями показатели диагностики заметно лучше, однако удельный вес IV стадии колебался в пределах 27-38%, а в 2000 году был 27,9%.

Анализ причин запущенности по годам свидетельствует о том, что в 60-65% она обусловлена виной врачей общей лечебной сети, главным образом, ее поликлинического звена, в 20-25% – запоздалым обращением заболевших за рациональной лечебной помощью и только в 10-15% – скрытым, малосимптомным течением опухолевого процесса.

Основными причинами запоздалой диагностики в поликлиниках общей лечебной сети является отсутствие у них: во-первых, точного учета больных с предраковыми заболеваниями желудка, во-вторых, планового диспансерного наблюдения, обследования и оздоровления больных с предраковыми заболеваниями, в-третьих, обратившимся больным с желудочным дискомфортом проводят неполное обследование, что свидетельствует о совершенно недостаточной онкологической настороженности у врачей поликлиник города.

Совершенно очевидно, что приведенные данные о состоянии диагностики рака желудка, по образному выражению А.И.Савицкого (1972), настоятельно требуют резкого повышения усилий органов здравоохранения, направленных на:

- повышение онкологической квалификации и онкологической бдительности врачей общей лечебной сети, в первую очередь, его поликлинического звена;
- широкое применение более современных методов диагностики, таких, как фиброгастроскопия, рентгенография желудка, анализ желудочного сока;
- улучшение качества диспансеризации с ежегодным проведением углубленных обследований и адекватного лечения больных с предраковыми заболеваниями желудка;
- повышение онкологической грамотности населения.

12.3 Причины возникновения рака желудка

1. **Роль геогидрохимических условий в возникновении рака желудка.**

Как было указано выше, при изучении частоты заболеваемости раком желудка установлена вариабельность в отдельных географических регионах.

Эпидемиологическими исследованиями установлено, что уровень заболеваемости раком желудка находится в прямой зависимости от геогидрохимических условий (недостаток магния, никеля, избыток кальция, меди, хрома в почве). Наиболее неблагоприятной почвой по раку желудка является песчаная, субпесчаная, торфоняноболотистая, аллювиальная, а в районах с низкой заболеваемостью – питьевая вода – сульфатно-хлоридная, магниево-натриевая (К.Л.Базикян, 1970, Р.Ф.Белоконь, 1974).

2. **Роль Helicobacter pylori в возникновении патологических изменений в желудке.**

В 1883 г. Warren, Marshall впервые обнаружили в желудке грамотрицательную спиральную бактерию Helicobacter pylori. В последующем, в 1994 г. Международным агентством JACR доказано, что данная бактерия является канцерогеном, вызывающим возникновение рака желудка, так как она обнаруживается в желудке больных, страдающих хроническим атрофическим гастритом. Исследовательская группа "Еврогаст" (1993) на основании эпидемиологических исследований на репрезентативном материале пришла к заключению, что рак желудка в популяции людей, инфицированных ею, возникает в 6 раз чаще, чем у населения, не зараженного ею. Длительный воспалительный процесс, вызванный этой бактерией, приводит к атрофии желез слизистой оболочки желудка, с последующей гипохлоргидрии. Влияние H. pylori на состояние слизистой оболочки зависит от многих факторов, к которым относятся

генетическая предрасположенность, возраст больного в момент инфицирования, состояние особенности питания, вирулентность штамм бактерий.

Известно, что слизь желудка является основным защитным фактором против соляной кислоты и других повреждающих слизистую оболочку веществ, входящих в состав желудочного содержимого. H. pylori продуцирует ряд ферментов, например ацетальдегидрит, способный разрушать слизь желудка (Micots и соавт., 1993) и, таким образом, снижать ее барьерную функцию. В результате этого облегчается контакт различных канцерогенов (нитрозоамины и бактериальные агенты), находящихся в просвете желудка, с эпителием и, тем самым, они усиливают воспалительную реакцию, приводя к клеточным мутациям в эпителии желудка. При попадании на слизистую оболочку желудка H. pylori индуцирует в ней не только воспалительную, но и выраженную иммунную реакцию. У больных с атрофическим гастритом длительное наличие H. pylori в желудке приводит к образованию специфических антител. При контакте с воспаленной стенкой желудка они индуцируют аутоиммунный процесс и усугубляют течение болезни, вызывая необратимые морфологические изменения, которые служат предвестниками рака желудка (Negrini C. с соавт., 1991). Кроме того, что у больных раком желудка в ответ на H. pylori вырабатываются антитела, потенцирующие рост опухоли и способствующие ее прогрессированию (Vollmers с соавт. 1994).

3. Факторы риска связанные с питанием.

Возникновение рака желудка тесно связано с особенностями питания человека. Некоторые продукты питания с канцерогенными агентами при их регулярном и длительном употреблении могут способствовать злокачественной трансформации желудочного эпителия.

Канцерогенами являются:

а) **афлотоксины,** вырабатываемые плесневыми грибками, паразитирующими на различных пищевых продуктах. Афлотоксины практически не разрушаются в процессе кулинарной обработки. Они образуются в муке, мучных продуктах, моркови, бобовых растениях и др., при их длительном хранении в сырых помещениях.

б) **нитрозоамины** (нитрозодипропиламин, нитрозопирролидин и др.) и их предшественники (нитраты, нитриты, азотная кислота, оксиды азота, вторичные и третичные амины), которые попадают в желудок с продуктами питания. Доказано также, что нитрозоамины могут синтезироваться в желудочно-кишечном тракте из его предшественников. Так, под влиянием нитрата и нитрита происходит спонтанное нитрозирование вторичных и третичных аминов с образованием нитрозоаминов. Для этого процесса большое значение имеет pH желудочного сока и присутствие катализаторов или ингибиторов. Оптимальной средой для образования нитрозоаминов является pH равная 3,4. Известно, что только в кислой среде из нитритов образуются азотная кислота и оксиды азота, т.е. нитрозирующие агенты.

Предшественники нитрозоаминов входят в состав азотосодержащих удобрений, широко применяемых при выращивании зерновых и бахчевых культур. Нитриты широко применяются в пищевой промышленности в качестве консервантов. В связи с этим концентрация предшественников нитрозосоединений очень высока в растительных, консервированных пищевых продуктах, спиртных напитках. Французские ученые Holy с соавторами 1981 г. доказали, что регулярное употребление алкоголя увеличивает возникновение рака желудка в 6 раз.

в) **полициклические ароматические углеводороды (ПАУ)**, среди которых наиболее сильным канцерогенным свойством обладает 3-4 бенз(а)пирен. Они образуются при сжигании топлива в отопительных системах, при термической обработке ими мясных продуктов для длительного хранения.

г) доказано, что недостаточность в суточном пищевом рационе **антиоксидантов (бета- каротин, витамин Е и селен)** увеличивает частоту возникновения рака желудка. Например, рандомированное исследование, проведенное совместно Национальным институтом рака США и Академией медицинских наук Китая в течение 5 лет, показало, что среди населения регулярно получивших бета-каротин, витамин Е и селен, отмечалось снижение заболеваемости всеми формами рака на 13% и раком желудка на 21% по сравнению с контрольной группой населения, не получивших вышеуказанных антиоксидантов (Blot с соавт., 1993).

д) повышенное потребление соли приводит к повреждению слизистой оболочки желудка, вызывая в ней воспалительный процесс. Например, корейское блюдо чимчи (разновидность квашенной капусты), содержащее в больших количествах нитриты и соль, является одной из основных причин заболеваемости раком желудка в Корее (Boring с соавт., 1993).

К модифицирующим факторам, усиливающим бластомогенный эффект вышеуказанных канцерогенных агентов, а также процессы пролиферации и раздифференцировки клеток в слизистой оболочке желудка, следует отнести pH желудочного сока, алкоголь, высокую температуру принимаемой пищи, механическую травму слизистой желудка, присутствие в содержимом желудка катализаторов, некоторых лекарственных соединений (аспирин, барибитураты) и стиль жизни.

Понятие "стиль жизни" предложил американский эпидемиолог-онколог Д.Ж.Хиггинсон в 1977 г., которое включает в себя, наряду с вредными привычками (злоупотребление алкоголем и курением), взаимодействие эндо- и экзогенных факторов канцерогенного риска (характер питания, некоторые стороны культурного и социального уклада жизни различных этнических групп населения в различных географических зонах и социально-экономических условиях). Безусловно, в реальной жизни человека существует тесная взаимосвязь между этими факторами и частотой рака желудка.

Таким образом, резюмируя результаты обширных экспериментально-эпидемиологических исследований в отношении этиопатогенеза рака желудка, следует заключить, что различные канцерогенные вещества под действием ряда модифицирующих факторов в желудочно-кишечном тракте, преимущественно в желудке, подвергаются процессам биотрансформации, в результате чего образуются канцерогенные метаболиты, которые внедряясь в клетки слизистой оболочки желудка, вызывают нарушения сначала функционального, затем органического характера изменений. Длительность латентного периода, т.е. времени контакта канцерогенных метаболитов до начала неконтролируемого размножения малигнизированных клеток, зависит от канцерогенной активности веществ и выраженности модифицирующих факторов, от интенсивности и продолжительности контакта их со слизистой оболочкой желудка. Чем выше канцерогенная активность вещества и его доза, а также выраженность модифицирующих факторов, чем интенсивнее и продолжительнее их действия, тем короче латентный период развития опухоли. Следует отметить, что для развития предраковых заболеваний и рака желудка, в конечном счете определяющее значение имеет наличие H pyroli и состав пищи, способ приготовления, количество и температура.

Известно, что слизистая оболочка желудка быстро реагирует на качество принимаемой пищи. Она плохо переносит горячую, грубую, плохо пережеванную пищу, крепкие спиртные напитки и даже окуривание табачным дымом. Все эти агенты оказывают травмирующее влияние.

Таким образом, под действием вышеуказанных факторов в слизистой оболочке, особенно в ее железистом аппарате, происходят сначала функциональные сдвиги, затем морфологические изменения, заключающиеся диффузной неравномерной пролиферацией клеток эпителия желез, с образованием очаговых пролифератов в слизистой оболочке желудка. Эти морфологические изменения со временем могут привести к структурной перестройке слизистой оболочки желудка, особенно его железистого аппарата.

Аналогичные морфологические изменения чаще всего встречаются при хроническом гастрите, в краях язвы и в полипах. Поэтому эти три патологических процесса являются предраковыми заболеваниями желудка. Кроме них к предраковым заболеваниям можно причислить болезнь Менетрие, прецизионную анемию, состояние после резекции желудка.

12.4 Предраковые заболевания желудка, тактика их ведения и лечение

1. Хронические гастриты. Гастриты по секреторной функции делятся на нормацидный, гиперацидный, гипоацидный, анацидный, по эндоскопо-морфологической картине – катаральный, гипертрофический, атрофический, атрофический с перестройкой желез по кишечному типу, эрозивный. Из этих форм гастритов к облигатному предраковому заболеванию относятся: анацидный, атрофический гастрит с перестройкой желез по кишечному типу. Риск возникновения рака зависит от степени выраженности гастрита. При анацидном атрофическом гастрите резко снижен pH желудочного содержимого, что создает условие для роста патогенной флоры, особенно H.pylori. При этом увеличивается формирование азотистых соединений (нитрозоамины). Эти факторы усиливают канцерогенный потенциал пролиферирующих клеток при наличии признаков хронического воспаления.

Частота развития рака желудка на фоне хронического анацидного гастрита, по данным литературы, колеблется в пределах от 13 до 25% (А.В.Мельников, 1960, Ц.Г.Масевич, 1969).

Некоторые авторы считают, что высокий риск возникновения рака желудка имеется при **пернициозной анемии,** развившейся на фоне хронического гипо- или анацидного гастрита (Stadelmann O., 1982).

2. Болезнь Менетрие (гипертрофическая гастропатия) характеризуется гипертрофией слизистой оболочки желудка с образованием крупных складок, снижением кислотообразующей функции. При нем морфологически наблюдаются признаки гиперпластического гастрита с явлениями пролиферации и кишечной метаплазией железистого эпителия и воспалительной инфильтрацией стромы. В связи с этим С.М.Слынчак, 1985, Wood G., 1983 считают, что болезнь Менетрие является облигатным предраком, поэтому таких больных не следует долго наблюдать, а необходимо оздоровить радикальной хирургической операцией. По данным Albert, 1995 в 15% случаев болезнь Менетрие трансформируется в рак.

3. Язвенная болезнь желудка. Возникновение рака желудка на фоне хронической язвы колеблется в широких пределах: от 10 до 50%. Известно, что далеко не все язвы склонны к озлокачествлению. К малигнизации склонны те язвы, у которых не наблюдается склонность к заживлению, т.е. хронические незаживающие язвы. Среди них особенно выделяются так называемые каллезные язвы, в которых происходят необратимые изменения, они не в состоянии зажить, в них нарушен процесс эпителизации, что создает условия для малигнизации. Как правило, язвы, располагающиеся в субкардиальном и пилорическом отделах, чаще перерождаются в рак. Чем больше она существует, чем больше ее размер, тем больше оснований к малигнизации. В современной медицине принято считать, что больной с язвенной болезнью желудка должен быть подвергнут систематическому лекарственному, диетическому, санаторно-курортному лечению.

В тоже время следует помнить, что временное заживление язвы с эпителизацией полностью не исключает малигнизацию. Ибо В.С.Савельев с соавт., 1995, Ochata T. et. al., 1979 считают, что из язвы желудка, зарубцевавшейся с образованием прерывистой складки, нередко развивается эндофитный рак желудка. В этой связи за такими больными необходимо весьма тщательное динамическое наблюдение с проведением контрольной фиброгастроскопии с биопсией. Следует учесть, что в клинической картине рака из язвы – характерные боли в эпигастральной области часто становятся менее резкими, порою исчезают, в связи с чем мнимо улучшается самочувствие, исчезает цикличность проявления симптомов. В таких случаях только тщательный анализ анамнеза болезни и изменения характера жалоб больного, гастроскопия с биопсией может предотвратить диагностическую ошибку.

4. Полипы желудка, также являются нередким предшественником рака. Как правило, полипы (одиночные, множественные) развиваются на фоне атрофического, ахилического хронического гастрита. Полипы – это разрастание эпителиальных клеток в виде выроста, имеющего очаговый характер. Они бывают истинными и ложными. Истинные полипы по морфологической структуре неоднородны: различают гиперпластические, гиперплазиогенные и аденоматозные, ворсинчатые. Частота малигнизации гиперпластических и гиперплазиогенных полипов крайне низка, а при аденоматозных и ворсинчатых этот показатель достигает до 60%. Причем частота злокачественного перерождения аденоматозных полипов коррелирует с размером и количеством их. Так, по данным В. И. Юхтина, 1978, Т.В.Вихляевой. 1983, Leuschner V. 1981, при полипах до 1 см в диаметре малигнизация наступает в 5-10%, при 2 см и более 48-51% и при множественных полипах частота малигнизации повышается до 55%.

В свете вышеизложенного в настоящее время сформулировалось достаточно четкое мнение о том, что истинные аденоматозные полипы являются облигатным предраком и больные, имеющие такое заболевание подлежат оперативному лечению, а не наблюдаются, как об этом пишется во многих ранее написанных учебниках и руководствах.

Формирование группы повышенного риска

До недавнего времени в группу повышенного риска возникновения рака желудка относили по существу всех больных, страдающих хроническим гипоанацидным гастритом, язвенной болезнью желудка и полипами. Однако, диспансерное наблюдение за

этими больными в поликлиниках общей лечебной сети в том виде, в котором оно проводится в настоящее время, заметно не отразилось на качестве диагностики рака желудка в целом, а его ранней стадии в частности. В связи с этим возникает необходимость более четко определить группу повышенного риска в возникновении рака желудка, исключив из группы риска необоснованно наблюдаемых больных, что позволит снизить нагрузку на дорогостоящую рентген эндоскопическую аппаратуру, уменьшить трудопотери медицинского персонала, связанного с необоснованными динамическими наблюдениями за больными хроническими заболеваниями желудка, у большинства которых развитие рака желудка отсутствует. Стало быть для формирования группы риска назрела необходимость сузить круг больных, подлежащих динамическому наблюдению.

Таким образом, к группе повышенного риска возникновения рака желудка относятся:

1) больные с хроническими гипо-анацидными атрофическими гастритами с метаплазией эпителия желез по кишечному типу;

2) больные с часто рецидивирующей язвой желудка, развившейся на фоне атрофического гастрита, где в биопсийном материале имеются умеренно выраженные или тяжелые дисплазии;

3) больные с полипами желудка, особенно аденоматозами с умеренно выраженной или тяжелой дисплазией, развившейся на фоне хронического атрофического гастрита;

4) больные с болезнью Менентрие;

5) больные, страдающие пернициозной анемией, развившейся на фоне атрофического фундального гастрита;

6) больные, перенесшие резекции желудка по поводу язвенной болезни и полипа.

Частота возникновения рака в культе желудка по данным литературы колеблется от 2 до 26% случаев, причем после резекции по поводу язвы в среднем в 3%, полипов в 9% случаев. Следует, подчеркнуть, что формирование групп риска должно обосновываться морфологическими критериями (гистологические и цитологические как взаимодополняющие друг друга).

Больные, относящиеся в группу повышенного риска возникновения рака желудка, должны находиться на диспансерном учете по 1 "б" клинической группе и не менее 2 раз в год должны подвергаться рентгено-эндоскопическому исследованию с биопсией (по показаниям) со взятием мазков-отпечатков, а также бактериологическому (определение H pyroli), а больные с каллезной язвой желудка и полипами в плановом порядке должны подвергаться хирургическому лечению.

"Сигналы тревоги"

Предположение о раке желудка должно возникнуть при наличии:

1) любых желудочных симптомов, постепенно прогрессирующих или остающихся стабильными на протяжении нескольких недель или месяцев;

2) изменение характера жалоб у больных хроническими желудочными заболеваниями;

3) симптомов, обусловленных феноменами деструкции, обтурации или интоксикации;

4) желудочных жалоб, не связанных непосредственно с нарушением режима питания.

12.5 Патологическая анатомия рака желудка

При оценке местной распространенности и локализации опухоли в желудке выделяют три равные части и соединяют их прямыми линиями. В результате, верхнюю часть органа называют «проксимальный отдел» (раньше назывался кардиальным отделом), который включает в себя кардиальный жом (розетка кардии), субкардиальный и фундальный части.

Средняя треть – тело желудка, нижняя треть – дистальный отдел желудка, в котором также следует выделить собственно антральный, препилорическую часть и пилорический жом. Опухоль следует относить к тому отделу, где располагается большая ее часть.

Несмотря на некоторую условность и схематичность подобного деления, оно является простым, удобным и в полной мере удовлетворяет рентгенологов, эндоскопистов при определении локализации опухоли в желудке, а также хирургов при выборе объема оперативного вмешательства и хирургического доступа. По данным клиницистов и патологоанатомов наиболее частой локализацией является дистальный отдел, на который падает до 50-55% всех случаев рака желудка, тело желудка 12-15%, проксимальный отдел 18-25%, а тотальное поражение желудка приблизительно у 5-10% больных.

Гистологически рак желудка характеризуется большим многообразием форм, были предложены множества классификаций, однако до сегодняшнего дня, полностью отвечающим требованиям клиницистов, гистологической классификации нет. Тем не менее, в 1982 году ВОЗ рекомендовал следующую гистологическую классификацию рака желудка:

1. Аденокарцинома:

а) папиллярная;

б) тубулярная;

в) муцинозная;

г) перстневидно-клеточный рак.

2. Железисто-плоскоклеточный рак.

3. Плоскоклеточный рак.

4. Недифференцированный рак.

5. Не классифицируемый рак.

Данная классификация наглядно демонстрирует, сколь разнообразен рак желудка в гистогенетическом аспекте. Тем не менее, она является официальной схемой для практического применения.

Известно, что гистологический тип рака желудка и степень его дифференцировки имеют существенное значение в метастазировании и определении прогноза и выбора метода лечения. Однако по вышеуказанной классификации клиницистам трудно судить о степени морфологической дифференцировки каждой из вышеуказанных форм. Кроме того, существуют такие гистологические разновидности рака желудка, какими являются солидный, муцинозный, медуллярный (мозговик), фиброзный – скирр. В связи с этим, клиницистам следует придерживаться мнения таких крупных патологоанатомов, какими являются академик Н.А.Краевский и профессор А.М.Несветов, которые рекомендуют к дифференцированной аденокарциноме отнести тубулярные, папиллярные формы, к умеренно дифференцированной – аденокарциному с солид-

ным строением, а к низкодифференцированной – муцинозные, перстневидно-клеточные, медуллярные формы аденокарциномы.

В отношении железисто-плоскоклеточного и плоскоклеточного рака, возникающих в зоне пищеводно-желудочного перехода, авторы рекомендуют делить их в зависимости от соотношения паренхимы и стромы и степени морфологической дифференцировки на высоко-, умеренно-, низкодифференцированные формы.

Следует более подробно остановиться на макроскопическом виде, анатомическом типе роста желудка, которые имеют существенное значение и в клиническом течении опухолевого процесса и в выборе метода лечения, в определении прогноза.

Начиная с Р.Бормана (1926), до настоящего времени предложено много классификаций по анатомическому типу роста рака желудка как патологоанатомами (В.В.Серов, 1970, Н.А.Краевский с соавт., 1979), так и клиницистами, эндоскопистами (Н.Н.Петров и С.А.Холдин 1952, А.В.Мельников, 1960, А.И Савицкий, 1972, Б.К.Поддубный, 1979 и др.). Однако для выбора методики лечения и определения прогноза наиболее приемлемой классификацией, по нашему мнению, является следующая, в основу которой положены классификации А.И.Савицкого и Б.К.Поддубного:

1. Экзофитные формы:

а) **полиповидный рак** – резко ограниченная, врастающая в просвет желудка опухоль, сидящая на широком основании, похожая на гриб со свешивающимися краями. Опухоль изъявляется в более поздние сроки. Не имеет тенденции распространяться вдоль стенки желудка. Она растет медленно, поздно метастазирует. По своему гистологическому строению она представляет собой большей частью дифференцированную аденокарциному. Нужно думать, что она происходит из полипа. Эта форма рака встречается не часто, примерно 10-15% рака желудка.

б) **блюдцеобразный или чашеобразный рак** – экзофитная опухоль с развороченными краями, с углублением в центре, т.е. язвенная ниша окружена высоким валом опухолевых разрастаний, круто спускающихся к окружающей слизистой желудка и резко от нее отграниченных. Порой такая опухоль достигает больших размеров, прорастает стенку желудка насквозь и спаивается или врастает в соседние органы: мезаколон, поперечно-ободочную кишку, поджелудочную железу и в печень. Однако такая опухоль долго сохраняет характер местного роста и сравнительно поздно метастазирует. Она, по своей биологии, является более злокачественной, чем полиповидная форма. По своему гистологическому строению такие опухоли большей частью являются аденокарциномами солидного строения с менее дифференцированными клетками в центральной части опухоли. Она составляет примерно 20-25% всей формы рака желудка.

2. Инфильтративные формы:

а) **язвенно-инфильтративный рак** – характеризуется тем, что на слизистой оболочке желудка имеется изъявление, т.е. дефект слизистой оболочки. Этот дефект обычно не велик, но глубок. Вокруг дефекта в толще стенки желудка имеется обширный инфильтрат, границы которого довольно далеко заходят за видимые и ощутимые края язвы и не совпадают с видимыми и ощутимыми краями язвы. Опухоль быстро прорастает всю толщу стенки желудка и врастает в соседние ткани или органы. По гистологическому строению она чаще бывает низкодифференцированной аденокарциномой солидного строения и с ослизнением. Она является наибо-

лее частой формой рака желудка (до 55-60%) и отличается быстрым ростом, широко метастазирует, дает плохой прогноз.

б) **диффузно-ирфильтративный рак** – опухоль, имеющая тенденцию к продольному распространению в стенке желудка, из-за чего не удается определить истинные границы ее ни на глаз, ни ощупыванием. Здесь нет ни язвы, ни опухоли, как таковой, в виде узла, а есть сплошная и притом циркулярная инфильтрация всей стенки желудка. Процесс движется в проксимальном направлении и инфильтрат, пронизывающий всю стенку желудка, как футляр, охватывает всю окружность желудка, распространяясь в подслизистом слое. Ее чаще называют скиррозной формой рака, по гистологическому строению она – недифференцированный перстневидно-клеточный рак. Она встречается в 5-10% случаев, чаще у молодых людей. Очень трудно диагностируется, так как на рентгенограммах нет никаких дефектов, рельеф слизистой не меняется, только нарушается перистальтика из-за инфильтрации стенки желудка. С клинической точки зрения характеризуется высокой злокачественностью, она быстро растет, бурно метастазирует, прогноз плохой.

3. Смешанные формы роста.

Эта форма роста характеризуется тем, что любая из экзофитных форм рака сочетается с инфильтративным типом роста. В этих случаях клиническое течение заболевания определяет гистологическая форма и степень морфологической дифференцировки опухоли. Это форма роста составляет примерно 10-18% больных раком желудка.

Таким образом, анатомический тип опухоли определяется характером роста ее в стенке желудка – опухоль или растет в сторону просвета желудка в виде полипа или гриба (экзофитный рост), или процесс идет с деструкцией сначала слизистой оболочки в виде изъявления, затем происходит внутристеночное распространение, когда опухолевый процесс не встречает заметного сопротивления со стороны стенки желудка, инвазирует все слои стенки желудка. Распространение рака желудка за пределы пораженного органа возможно при вовлечении в процесс серозной оболочки, либо путем проникающего роста опухоли в подлежащий к желудку орган: малый и большой сальник, поджелудочную железу, печень, поперечно-ободочную кишку и ее брыжейку, ворота селезенки, либо лимфатическому и кровеносному току.

Чем глубже инвазия опухоли в стенке желудка и чем больше ее биологическая активность, тем интенсивнее протекает лимфогенное и гематогенное метастазирование и тем прогноз неблагоприятный.

Для подтверждения этой мысли приведу два примера. Так, японский исследователь Nagayo T. et. al., (1984) при изучении 3564 клинических наблюдений выявили метастатическое поражение регионарных лимфатических узлов у 1,8% больных при локализации рака в пределах слизистой оболочки, у 18,6% при вовлечении в процесс подслизистого слоя и у 44,3% мышечного слоя, а наибольшее число 73,2% при распространении опухоли на серозную оболочку желудка. Другой пример, по данным ряда исследователей, 5-ти летняя выживаемость при раке желудка, локализованного в пределах слизистой оболочки и подслизистого слоя, составила 78% при поражении метастазами регионарных лимфоузлов и 95% без него, при вовлечении мышечной стенки, этот показатель снижается до 50%, а серозной оболочки до 8-20% (Nacamurak, 1969, Shizakoba H. et. al., 1982). Такая разница в цифрах является лучшим подтверждением значения анатомического типа роста опухоли для клиники, выбора метода лечения и определения прогноза рака желудка.

12.6 Метастазирование рака желудка

Рак желудка чаще всего метастазирует по лимфатической системе как ортоградно, так и ретроградно и реже гематогенным путем. Возможны также контактный или имплантационный путь, за счет оторванных от материнского ложа блуждающих клеток рака. Чаще отмечается следующая последовательность метастазирования, сначала поражаются регионарные лимфатические узлы, расположенные в связках желудка, а затем отдаленные – забрюшинные и надключичные лимфатические узлы и на другие органы брюшной полости.

Разные отделы желудка имеют свои особенности лимфооттока, следовательно, и регионарного метастазирования. Наиболее простой и удобный в практическом отношении является схема лимфооттока, предложенная А.В.Мельниковым (1960). Согласно этой схеме, в желудке выделяются четыре основных коллектора. Каждый коллектор включает четыре этапа метастазирования. Подробно не останавливаясь на четырех этапах метастазирования в каждом коллекторе, следует отметить, что первый коллектор собирает лимфу от пилороантрального отдела желудка, прилежащего к большой кривизне. Во второй коллектор оттекает лимфа от пилороантрального отдела, прилежащего к малой кривизне дистальной части желудка. В третий коллектор осуществляется отток лимфы от тела желудка, малой кривизны, кардии, медиальной части свода и абдоминального отдела пищевода. В четвертый коллектор собирается лимфа от вертикальной части большой кривизны и свода желудка.

Поскольку большая часть метастазов обнаруживается в лимфатических узлах третьего коллектора, то при любом объеме операций необходимо удалить не только регионарные лимфатические узлы ближайшего региона, но и третьего бассейна. Это достигается перевязкой левой желудочной артерии у ее основания.

Метастазы из третьего и четвертого коллектора дальше могут идти в забрюшинные лимфоузлы, из которых распространяются ортоградно как кверху по грудному протоку, так и ретроградно в сторону малого таза. В связи с этим, могут появляться метастазы в левые надключичные лимфоузлы, так называемый Вирховский метастаз. При скрыто текущем раке желудка он является первым симптомом рака желудка, а при выявленном – указанием на его неоперабельность. При заносе опухолевых клеток из желудка через за брюшинные лимфоузлы ретроградным током могут появиться метастазы в яичники, так называемые метастазы Крукенберга. Если опухолевые клетки распространяются через лимфа пути круглой связки печени ретроградным путем, то метастаз появится в области пупка.

Когда опухоль прорастает все слои стенки желудка и выходит на серозную оболочку, может наступить диссеминация опухолевых клеток по брюшине, и тогда появляются так называемые “пылевые метастазы”, которые приводят в одних случаях, к развитию асцита, в других появлению имплантационного метастаза в дугласовом пространстве, называемом метастазом Шницлера. Поэтому исследования через прямую кишку у мужчин ректовезикального и у женщин – ректовагинального углубления брюшины является обязательным у каждого больного раком желудка, чтобы выяснить отсутствие или наличие этого метастаза.

Таковы в общих чертах пути метастазирования рака желудка, однако в связи с внедрением в практику различных по объему оперативных вмешательств при различной степени местной распространенности рака желудка возникает необходимость

конкретизировать этапы лимфогенного метастазирования для обозначения символов от N_1 до N_3.

В настоящее время на основании работ Japanese Gastric Association (JGCA, 1998) детально описаны 16 групп регионарных лимфатических узлов, формирующих три последовательных этапа метастазирования от различных отделов желудка – от N_1 до N_3.

Первый этап (N_1): перигастральные лимфоколлекторы, расположенные в связочном аппарате желудка (№ 1-6).

Второй этап (N_2): забрюшинные лимфатические узлы, расположенные по ходу ветвей чревного ствола (лимфатические узлы по ходу левой желудочной артерии (№ 7), общей печеночной артерии (№ 8), чревного ствола (№ 9), в воротах селезенки (№ 10), по ходу селезеночной артерии (№ 11).

Третий этап (N_3): лимфатические узлы гепатодудональной связки (№ 12), ретропанкреатодудональные (№ 13), лимфатические узлы по ходу брыжеечной артерии (№ 14), в корне брыжейки поперечно-ободочной кишки по ходу среднеободочной артерии (№ 15), парааортальные лимфатические узлы, расположенные на различном уровне брюшной аорты (№ 16).

Таким образом, считается общепринятым, что вовлечение лимфатических коллекторов первого и второго этапов следует рассматривать как регионарное метастазирование, тогда как вовлечение лимфатических узлов третьего этапа – как отдаленное метастазирование. Согласно этой классификации, вариант лимфодиссекции классифицируется на основании последнего удаляемого этапа метастазирования (Aiko T., Sasako M., 1998).

Существенное значение придается гематогенному пути метастазирования рака желудка. Установлено, что у 60-90% больных в кровяном русле циркулируют опухолевые клетки при раке желудка в III-IV стадии, особенно часто при язвенно-инфильтративной форме роста опухоли (В.И.Чиссов и др., 1983, M. Pruitt, 1962).

Происходящие гематогенным путем по системе воротной вены метастазы в печени по частоте уступают лишь поражению лимфатических узлов. По данным Б.П.Ахмедова (1984), Г.Б.Громова (1981) метастазы в печени встречаются у 15,3-25,6% больных раком желудка. Гематогенные метастазы встречаются в поджелудочной железе, легком, надпочечниках, почках и в других органах.

12.7 Клиническая классификация по стадиям

I стадия – небольшая четко очерченная опухоль, локализующаяся в толще слизистой оболочки и подслизистого слоя желудка. В случае рака проксимального отдела желудка – опухоль должна быть расположена в подкардиальной зоне без перехода на пищевод. К первой стадии следует относить малигнизированные полипы и малигнизированные язвы желудка с той же глубиной инвазии. Регионарные метастазы отсутствуют (T_1 N_0 M_0).

II "а" стадия – опухоль любых размеров, врастающая в мышечный слой стенки, но не прорастающая серозного слоя, а в проксимальном отделе переходящая в абдоминальный сегмент. Опухоль не прорастает в соседние органы, метастазы в регионарных лимфоузлах отсутствуют (T_2 N_0 M_0).

II "б" стадия – опухоль той же или меньшей степени местного распространения, но с одиночными метастазами в регионарных лимфатических узлах (T_{1-2} N_1 M_0).

III "а" стадия – опухоль значительных размеров, выходящая за пределы стенки желудка, переходящая на абдоминальный сегмент пищевода, врастающая в соседние органы и ткани с резко ограниченной подвижностью желудка. Регионарные метастазы отсутствуют ($T_3 N_0 M_0$).

III "б" стадия – опухоль той же или меньшей степени местного распространения, но с множественными метастазами в регионарных лимфоузлах ($T_3 N_{1-3} M_0$).

IV "а" стадия – опухоль любого размера, прорастающая в соседние структуры и органы (поджелудочная железа, печень, поперечно-ободочная кишка, селезенка, ножки диафрагмы, брыжейка поперечно-ободочной кишки, печеночно-двенадцатиперстная связка, магистральные сосуды и т.д.). Регионарные метастазы отсутствуют ($T_4 N_0 M_0$).

IV "б" стадия – опухоль любых размеров и любого характера при наличии отдаленных метастазов ($T_{1-4} N_{0-3} M_1$).

При определении стадии опухолевого процесса следует определить и степень морфологической дифференцировки опухоли, т.е.:

Степень гистологической градации:

G_1 – высокая степень дифференцировки;

G_2 – средняя степень дифференцировки;

G_3 – низкая степень дифференцировки или недифференцированная;

G_x – степень дифференцировки не установлена.

Степень инвазии в глубину стенки желудка:

P_1 – опухоль локализована в слизистой оболочке или распространена в под слизистый слой, но без инвазии мышечного слоя;

P_2 – опухоль распространена в мышечные слои;

P_3 – опухоль переходит в серозную оболочку без прорастания в соседние органы;

P_4 – опухоль прорастает на соседние органы и структуры.

12.8 Клиника рака желудка

Рак желудка в ранних стадиях протекает почти бессимптомно или под маской предшествующей хронической патологии желудка, какими являются хронический гастрит, язвенная болезнь, полипы, болезнь Менетрие.

В целом, клиническая картина рака желудка весьма разнообразна и она складывается из трех групп симптомов:

1) общие симптомы как следствие общего воздействия опухоли на организм больного,

2) местные симптомы, связанные с опухолевым поражением самого желудка и других органов,

3) симптомы, обусловленные осложнениями, присоединяющимися в течение опухолевого процесса.

К общим симптомам относится реакция организма на опухолевый процесс ("синдром малых признаков", анемия, температурная реакция).

В клинической картине развивающегося рака желудка можно выделить определённый симптомокомплекс, обусловленный не грубыми анатомическими изменениями в желудке, а, скорее всего, нарушениями обмена веществ, т.е. неполноценностью окислительно-восстановительных процессов, приводящих к накоплению в организме больного недоокисленных продуктов, а также усиленным распадом тканевых белков и избытком молочной кислоты в плазме. Этот симптомокомплекс впервые в 1947

году выдвинул один из основоположников отечественной онкологии академик Александр Иванович Савицкий, и он получил название "синдром малых признаков". Синдром включает следующие клинические проявления:

1) изменение общего самочувствия больного, выражающееся в появлении беспричинной общей слабости, снижению трудоспособности, быстрой утомляемости;

2) немотивированное стойкое снижение аппетита, иногда полная потеря его, вплоть до отвращения к пище или к некоторым ее видам (мясу, рыбе и т.д.);

3) явления желудочного дискомфорта: а) потеря физиологического чувства удовлетворенности от принятой пищи, б) наличие местных желудочных симптомов, таких как ощущение переполнения желудка, распирание его газами, чувство тяжести, иногда болезненности в подложечной области;

4) беспричинное прогрессирующее похудание без выраженных желудочных расстройств;

5) психическая депрессия – потеря радости жизни, интереса к окружающему, к труду, апатия и отчужденность.

Не умаляя диагностической значимости "синдрома малых признаков", следует согласиться с мнениями Ю.Е.Березова (1976), А.А.Клименкова (1988) о том, что данный симптомокомплекс, как первое проявление раннего рака желудка, удается выявить у небольшого числа больных. Он учащается лишь по мере прогрессирования опухоли. В свое время А.И.Савицкий считал, что сам по себе "синдром малых признаков" не решает проблемы ранней диагностики рака желудка, однако, совершенно меняет направленность мысли врача, идущей по пути выявления симптомов рака желудка в его начальных стадиях. Автор считает, что наличие хотя бы одного из перечисленных симптомов должно явиться "сигналом" бедствия (SOS) и обязывает врача без промедления добиться точного распознавания основного заболевания с использованием имеющихся методов диагностики.

Нарастающая гипохромная анемия, как известно, является одним из ведущих признаков в клинической картине рака желудка. Патогенез анемии довольно сложен и неодинаков. Причинами анемии при раке желудка наряду с возможной хронической кровопотерей в результате распада опухоли, служит гемолизирующее влияние продуктов распада опухоли, а также угнетение гемопоэза вследствие разрушения и атрофии слизистой оболочки желудка, отсутствие соляной кислоты и утрата желудком способности вырабатывать антианемический фактор Касла (И.А.Кассирский, Ю.Л.Бутов, 1966 г.).

У ряда больных раком желудка, вследствие прогрессирования опухоли, наблюдается повышенная температура от субфебрильной до высокой. Многие авторы объяснили ее вторичной инфекцией в результате распада опухоли. Однако проф. В.Н.Иванов своими многолетними исследованиями убедительно доказал, что в основе ее лежит всасывание белковых пирогенных продуктов ферментативного аутолиза опухоли, асептического некроза или распада ее.

Местные симптомы

К ним следует относить боли, диспептический синдром, симптомы нарушения функции, симптомы отдаленных метастазов. *Боли в эпигастральной области* при раке желудка являются частым симптомом. Они обуславливаются изъязвлением стенки желудка опухолью, присоединением воспалительного компонента, вовлечением в процесс смежных структур (солнечного сплетения) и близлежащих органов, в

связи с чем характер и интенсивность их различны. В тех случаях, когда опухоль не выходит за пределы стенки желудка, постоянно отмечаются ноющие, глухие, слабо выраженные тупые боли, не связанные с приемом пищи, не имеющие периодичности и сезонности. Это отличает их от болей при язвенной болезни и хроническом гастрите. При вовлечении в опухолевый процесс поджелудочной железы и забрюшинной клетчатки, характер болей изменяется, они становятся постоянными, интенсивными и иррадиируют в спину. При этом часто отмечается защитное напряжение мышц брюшной стенки. При вовлечении солнечного сплетения, наряду с болями под мечевидным отростком, боли также могут быть в левой половине грудной клетки, за грудиной, симулируя приступ стенокардии, что может служить поводом для ошибочной диагностики. При вовлечении в опухолевый процесс диафрагмы и диафрагмального нерва может быть икота. Вторым по значению среди местных проявлений у больных раком желудка является *диспептический синдром.* Он характеризуется появлением тошноты, ощущения переполнения и тяжести в эпигастральной области после еды, отрыжки и срыгиванием съеденной пищей, неприятным запахом изо рта в связи с развитием гнилостных и бродильных процессов в желудке.

Симптомами нарушения функции являются дисфагия, периодические вздутия живота, частый жидкий стул. Дисфагия развивается при распространении рака проксимального отдела желудка на пищевод. В большинстве своем проходимость пищи нарушается в такой последовательности: сначала задерживается твердая, густая, затем, постепенно, и жидкая пища т.е. прогрессирующая дисфагия.

Периодические вздутия живота и частый жидкий стул свидетельствуют о кишечных расстройствах. Они бывают чаще всего при резком снижении секреторной функции желудка, в результате чего микробы, поступающие в составе пищи, недостаточно подвергаются антибактериальному воздействию соляной кислоты и, поступая в кишечник, влияют на его флору, вызывая порою дисбактериоз, нередко вызывают энтероколит. Все это приводит к вздутию живота и к неустойчивости характера стула.

Симптомы отдаленных метастазов рака желудка разнообразны и зависят от локализации их. К наиболее частым симптомам наличия метастазов следует отнести асцит, желтую окраску кожи и склер. Асцит часто развивается либо при наличии "пылевых" метастазов по брюшине (карциноматоз брюшины), либо в результате сдавления воротной вены метастатическими лимфатическими узлами. Для асцита характерно увеличение объема живота, выпячивание пупка. При сдавлении метастазами внепеченочных, внутрипеченочных магистральных желчных протоков сначала наблюдается эктеричность склер, затем желтушность кожных покровов. Наличие увеличенных лимфатических узлов в надключичной области нередко является Вирховским метастазом рака желудка.

К симптомам, обусловленных осложнениями рака желудка, относятся кровотечение и прободение стенки органа.

а) *кровотечение* возникает при изъязвлении и распаде опухоли. Если эти процессы происходят в зоне крупного сосуда, то кровь изливается в желудок. Там она подвергается воздействию соляной кислоты, поэтому изменяет цвет, напоминая цвет "кофейной гущи". Признаками желудочного кровотечения могут быть мелена (дегтеобразный стул), рвота "кофейной гущей" и гемодинамические расстройства в виде учащения пульса, снижения артериального давления. Массивные желудочные кровотечения при раке желудка встречаются редко, т.е. в 4,1-6,4% случаях (А.В.Мельников, 1960, А.А.Шалимов, 1972). Они прежде всего свойственны язвенной болезни.

б) *прободение стенки желудка* в области опухоли возникает в III-IV стадии опухолевого процесса. Следует выделить две основные формы перфорации: 1) острую, которая характеризуется внезапным началом, кинжальной болью в животе и в дальнейшем картиной перитонита; 2) скрытую, протекающую с атипичной клинической симптоматикой и слабовыраженными признаками прободения. Остро протекающая перфорация желудка чаще наблюдается при локализации опухоли на передней стенке желудка, а скрытая – при перфорации задней стенки органа. С развитием перитонита появляются характерные для него признаки, хорошо описанные в общих руководствах по хирургии. Оценка анамнеза, общих и местных проявлений заболевания позволяет заподозрить истинную природу прободения.

Таким образом, ориентируясь в общих чертах на вышеуказанные три группы симптомов, следует подчеркнуть, что клиническое течение и наличие тех или иных симптомов связано, в основном, с местом локализации опухоли в желудке, анатомической формой ее роста, распространением процесса и осложнениями.

Так, *для рака дистального отдела желудка* свойственны в той или иной степени выраженные нарушения проходимости привратника, носящие в начале непостоянный, большей частью, рефлекторный характер. В начале появляется чувство полноты, иногда отрыжка, изредка рвота недавно съеденной пищей, еще не подвергавшейся разложению. Со временем эти нарушения приобретают вид стойких затруднений опорожнения желудка вследствие сужения выходного отдела желудка. Через несколько часов после еды наблюдается рвота непереваренной пищей. Обильная рвота обычно приносит облегчение, в связи с чем больные либо избегают приёма пищи, либо сами искусственно вызывают рвоту. В результате нарастает слабость, появляется бледность, резко понижается работоспособность, больные быстро начинают терять в весе, развивается истощение.

Рак тела желудка длительное время может протекать без явно выраженных местных признаков. На первый план выступают расстройства общего характера. При скиррозной форме рака наблюдается уменьшение объема желудка, желудок теряет свою резервуарную функцию, поэтому больные отмечают уменьшение объема принимаемой пищи, быстрое насыщение. При изъязвленных опухолях может наблюдаться субфебрильная температура, желудочное кровотечение. Кровотечение чаще проявляется меленой или при рвоте, иногда сосудистым коллапсом. При распространении опухоли на поджелудочную железу присоединяется болевой синдром в эпигастрии с иррадиацией в спину.

Рак проксимального отдела желудка сравнительно долгое время может не проявлять себя ничем, особенно при локализации опухоли в области свода желудка. Однако, по мере приближения инфильтрации опухоли к самому кардиальному жому постепенно появляются симптомы затруднения прохождения пищи. Они проявляются дисфагией и болевым ощущением при прохождении пищевого комка. В начале задержка носит случайный, мимолетный характер и легко преодолевается больным минутным выжиданием или новым глотком жидкости. Этой начальной интермитирующей дисфагии обычно не придают должного значения ни сам больной, ни лечащий врач, рассматривая ее как проявление кардиоспазма. И только когда дисфагия принимает стойкий характер, она привлекает к себе должное внимание. При локализации опухоли в области кардиального жома дисфагия является ранним симптомом, а при локализации ее в области субкардии, особенно свода, она является поздним симптомом,

свидетельствующим о большой распространенности опухолевого процесса. По мере нарастания дисфагии и прорастания опухоли в блуждающий нерв отмечается усиление слюноотделения, иногда рефлекторное срыгивание принимаемой пищи. Болевые ощущения в эпигастрии при этой локализации рака связаны с раздражением растущей опухолью "солнечного сплетения" и распространением ее в соседние органы. Дисфагия приводит к белковому голоданию, гиповолемии, следствием которых является нарастание общих симптомов заболевания.

Из вышеизложенного видно, что клиническая картина рака более ярко проявляется в тех случаях, когда опухоль локализуется ближе к пилорическому и кардиальному жому, в остальных случаях в клинике преобладают общие симптомы.

Макроскопическое строение опухоли и особенно характер ее роста оказывает существенное влияние на течение процесса, что уже было подчеркнуто. Тем не менее следует еще раз подчеркнуть, что опухоли экзофитного типа роста, которые долго растут в виде бугристых возвышений, выступающих в просвет желудка, протекают скудными клиническими проявлениями. Такие опухоли проявляются, главным образом, кровопотерей, анемией. Связанная с этим слабость, утомляемость на почве аноксемии нередко оказывается первым симптомом, привлекающим внимание больного.

Диффузные, инфильтрированные формы рака желудка долго не проявляют себя местными желудочными симптомами.

12.9 Диагностика рака желудка

Диагностика рака желудка на современном уровне заключается в выявлении опухоли (первичная, устанавливающая диагностика) и установлении характера опухолевого процесса и ее распространённости (уточняющая диагностика). Все исследования следует проводить в определённой последовательности. *При первичной* диагностике тщательно следует изучить анамнез заболевания, фиксируя основное внимание на характер жалоб в динамике, на выяснение особенностей питания и на наличие предшествующих желудочных заболеваний. После чего следует внимательный осмотр больного, физикальное исследование брюшной полости и состояния лимфатических узлов, доступных пальпации, включая вагинальные и ректальные пальцевые исследования. С помощью тщательно проведенных мануальных методов исследования можно выявить следующие симптомы, характерные для рака желудка и его метастазов:

1) бледность и желтушность кожных покровов, иктеричность склер, которые наводят на мысль о наличии анемического синдрома, нарушения проходимости внепеченочных желчных протоков за счет, сдавления их метастазами;

2) боли в эпигастральной области, обусловленные раздражением опухолью солнечного сплетения;

3) экзофитно-растущего рака желудка, локализованного в дистальной 2/3 желудка (плоско инфильтративные, а также раки, локализованные высоко на малой кривизне, и, в особенности, в области кардии, обычно же доступные для пальпации);

4) увеличение объема живота, свидетельствующее на наличие асцита;

5) выпячивание участка брюшной стенки в подложечной области, обусловленное либо метастатическим поражением печени, либо большим размером опухоли желудка;

6) метастазы рака желудка в область пупка, в надключичную область (Вирхова), в яичники у женщин (Крукенберга), в дугласово пространство (Шницлера);

Ценную информацию о раке желудка можно получить при проведении лабораторных исследований (общий и биохимический анализ крови, анализ желудочного сока, кала на скрытую кровь).

Лабораторные методы диагностики

Изменения картины периферической крови при раке желудка не специфичны, они чаще являются вторичными, связанными с распадом и кровотечением из опухоли, ее инфицированием и действием продуктов распада. Наиболее важным для диагностики рака желудка является установление анемии как признака кровопотери. Анемия при раке чаще сопровождается тромбофлебитом, что не свойственно другим видам анемии (пернициозная, ассенциальная). Немаловажную роль в развитии анемии играет ахилия, которая приводит к снижению всасывания витамина B_{12} и железа. В связи с этим, для определения секреторной функции желудка, предпочтение следует отдавать фракционному методу, который выполняется с помощью тонкого зонда. Различают два типа желудочной секреции при раке. *Первый классический*, при котором выявляется ахлоргидрия или гипохлоргидрия при относительно высоком титре общей кислотности. Высокий титр общей кислотности при ахилии обусловлен органическими кислотами, которые появляются в результате брожения при нарушении эвакуации. *При втором типе секреции* соляная кислота может быть в нормальном или даже повышенном количестве, но диссоциации между свободной соляной кислотой и общей кислотностью нет.

Первый тип секреции характерен для рака, проявившегося на фоне хронического атрофического гастрита, а второй – для рака, развившегося из язвенной болезни желудка. При биохимическом исследовании крови часто наблюдаются гипопротеинемия, диспротеинемия за счет снижения содержания альбуминов и повышения глобулиновых фракций.

Реакция на скрытую кровь в кале относится к очень ценным исследованиям при раке желудка. Скрытую кровь в кале раньше определяли с помощью реакции Григорсена (бензидиновая проба). Однако эта реакция позволяет определить только наличие крови в кале, а суточную кровопотерю невозможно определить этим методом. В 1954 году Owen предложил использовать радиоактивный хром (^{51}cr) для определения количества крови, теряемой при желудочно-кишечных кровотечениях. Метод заключается в определении количества радиоактивного хрома в кале после внутривенного введения меченных им эритроцитов больного и сравнения этой величины с количеством (^{51}cr) в 1 мл циркулирующей крови. При этом исходят из того, что радиоактивный хром, находящийся в циркулируемых эритроцитах, в норме почти не попадает в просвет желудочно-кишечного тракта, а в случае внутреннего кровотечения, попав в желудочно-кишечный тракт с эритроцитами, уже практически не реабсорбируется и выделяется калом. Определение скрытых желудочно-кишечных кровотечений с помощью радиоактивного хрома не зависит от диеты. Метод более чувствителен, чем реакция Григорсена.

Рентгенологические методы диагностики

Рентгенологическое исследование является одним из основных методов в диагностике рака желудка. Оно основывается на ряде рентгенологических признаков, отображающих патологоанатомические и функциональные изменения, наступающие в желудке в результате возникновения и роста опухоли. К ним относятся:

1) изменение рельефа слизистой оболочки,

2) ригидность стенки желудка,

3) дефект наполнения,

4) деформация и сужение просвета желудка,

5) нарушение проходимости;

- изменение рельефа слизистой оболочки является одним из ранних признаков рака желудка. При этом наблюдается сглаженность складок слизистой оболочки, их деформация, обрыв или разглаживание, бугристость, изъязвления;

- ригидность стенки желудка – достоверный признак рака, который проявляется инфильтрацией стенки желудка опухолью, перистальтика затухает на границе с опухолью;

- дефект наполнения является классическим признаком рака желудка.

При экзофитно растущих опухолях дефект наполнения может иметь неровные, неправильные зазубренные очертания. Складки слизистой оболочки желудка рядом с дефектом прерываются. При распаде опухоли и образования кратера в центре дефекта наполнения образуется ниша, дно которой не выходит за пределы стенки желудка. Иногда края ниши имеют выступающий в просвет желудка вал. В окружности дефекта наполнения прослеживаются складки слизистой оболочки, которые, подходя к дефекту, обрываются. При эндофитно растущем раке дефект наполнения бывает плоским, имеет большую протяжённость и очень небольшую глубину. Контуры дефекта иногда шероховаты, слегка волнисты, в большинстве случаев выпрямлены и видны только при тугом заполнении желудка. В стенке желудка, как при экзофитном, так и при эндофитном росте опухоли, на уровне дефекта наполнения, перистальтика отсутствует из-за инфильтрации опухолью мышечного слоя.

- деформация и сужение просвета желудка также является одним из частых признаков рака желудка. При инфильтрирующем росте опухоли по малой кривизне нередко наблюдается сужение и укорочение дистального отдела желудка, что позволяет выявить визуально всю подкову 12-перстной кишки, чего не бывает в норме. При тотальной инфильтрации стенок наблюдается микрогастрия. При инфильтрации стенки на ограниченном участке с тенденцией к циркулярному охвату желудка возникает деформация по типу “песочных часов”;

- при распространении опухоли в сторону пищевода или 12-перстной кишки наблюдается сначала сужение, затем обтурация просвета пилорического и кардиального жомов с супрастенотическим расширением просвета желудка и пищевода.

В зависимости от локализации опухоли могут наблюдаться различные рентгенологические признаки рака желудка.

При *раке проксимального отдела желудка* следует обратить внимание на следующие изменения:

1) изменение формы газового пузыря (деформация, уменьшение или отсутствие);

2) симптом обтекания или разбрызгивания (“симптом шприца”);

3) удлинение абдоминальной части пищевода;

4) сужение просвета абдоминальной части пищевода и кардии, с задержкой прохождения бариевой взвеси;

5) наличие дефекта наполнения на фоне газового пузыря;

6) увеличение расстояния между куполом диафрагмы и газовым пузырем, что может быть обусловлено опухолью свода желудка;

7) увеличение расстояния между краем тени позвоночника и газовым пузырем (симптом обнажения позвоночника), что обуславливается опухолью кардиального отдела желудка.

Следует подчеркнуть, что большинство из перечисленных симптомов определяется при обычном рентгенологическом исследовании, однако для более детального изучения состояния стенок верхнего отдела желудка применяется метод двойного контрастирования. Двойным оно называется потому, что в качестве контрастных веществ при этом используются сульфат бария и воздух. Сначала с помощью сульфата бария исследуют состояние слизистой, затем в желудок вводят дуоденальный зонд, через который баллоном Ричардсона осуществляется инсуфляция воздуха. Из-за технической сложности этой методики в последнее время для раздувания газами свода желудка применяется или уродан (одну чайную ложку порошка уродана разводить в 100-120 мл воды и тут же выпивать больному), или "шипучку" (по 1/2 чайной ложке лимонной кислоты и пищевой соды запивать 100-120 мл воды). Рентгенограммы на фоне двойного контрастирования, произведенные в различных позициях, облегчают диагностику рака проксимального отдела желудка, особенно локализованного в области свода.

При локализации рака в области тела и дистального отдела желудка могут быть следующие рентгенологические признаки:

1) дефект наполнения, имеющий неровный, зазубренный край;

2) обрыв или конвергенция слизистой оболочки по границе с дефектом наполнения;

3) ригидность и выпадение перистальтики на определенном участке стенки желудка;

4) плоское барьевое депо;

5) укорочение малой кривизны, которое в выраженных случаях придает желудку улиткообразную форму;

6) сужение просвета средней трети желудка от еле заметного подчеркивания "талии" желудка до появления типичной картины "песочных часов";

7) резкое сужение пилоро-антрального отдела и смещение влево привратника вместе с луковицей 12-перстной кишки, а при стенозе привратника – идиопатическое расширение полости желудка;

8) резкое уменьшение объема и формы желудка за счет циркулярной инфильтрации органа опухолью.

Для рентгенодиагностики инфильтративных форм рака желудка и для выявления связи опухоли с другими органами применяется ***париетография.*** Она дает возможность определить толщину стенки желудка. Сущность метода состоит в следующем. Иглой производят прокол брюшной стенки на 3-4 см ниже пупка по средней линии живота и с помощью аппарата для наложения пневмоторакса в брюшную полость вводят около 1500 мл кислорода. Далее больного доставляют в рентген кабинет, где в желудок либо по зонду нагнетают воздух, либо через рот дается "шипучка" или уродан, а затем выполняют рентгенографию или томографию. В норме толщина стенки желудка равна 0,2-0,3 см на всем протяжении. При инфильтративном же раке отмечается ее утолщение. Этим методом можно также установить прорастание опухоли на диафрагму и печень.

Таким образом, рентгеносемиотика рака желудка отличается чрезвычайным многообразием. Однако следует отметить, что при довольно больших объемах поражения рентгенодиагностика рака желудка не представляет большой трудности, в то же время трактовка рентгенологической семиотики ранних форм рака еще несовершенна. Под ранним раком желудка понимают небольшие (диаметром до 3 см) поверхностные (в пределах слизистой оболочки и подслизистого слоя) опухоли желудка. Для удобства описания рентгенологической картины раннего рака желудка Фридман Е.Г., Ротенберг В.И., 1972 и Слесарева Ю.Г., 1979, различают три их типа:

1) выбухающий, 2) плоский, 3) изъязвленный. Согласно этой классификации рентгеносемиотика ранних форм рака выглядит следующим образом:

1. **Выбухающая форма** раннего рака желудка характеризуется наличием округлой или овальной формы дефекта наполнения, имеющего ровные или слегка неровные контуры. Отмечается обрыв складок слизистой оболочки у краев образования, перистальтика сохраняется. При изучении пневморельефа и двойного контрастирования отчетливо определяется окаймляющий опухоль ободок контрастного вещества.

2. Рентгенологическая картина **плоской формы** рака зависит от того, в каком отделе желудка находится опухоль:

а) в случае локализации опухоли в препилорическом отделе последний неравномерно сужен, контуры его неровные, перистальтика отсутствует;

б) при локализации опухоли на малой кривизне определяется плоское депо контрастной взвеси, обычно трактуемое как отображение изъязвления, перистальтика в области поражения отсутствует;

в) при расположении на большой кривизне опухоль имеет вид плоского вдавленного контура, перистальтика на этом участке отсутствует;

г) опухоли средней трети желудка представляют собой ригидный участок его стенки.

3. Рентгенологическая картина при **изъязвленной форме** первичного раннего рака зависит от размеров язвенного дефекта, степени выраженности опухолевого вала, сопутствующего воспаления и состояния окружающей слизистой оболочки, локализации опухоли:

а) при локализации опухоли в препилорическом отделе последний выглядит неравномерно суженным, привратник удлинен, что обусловлено распространением вторичного воспалительного процесса на мышечный слой и за пределы изъязвления;

б) при локализации поражений большой или малой кривизны, в субкардиальном и антральном отделах средней трети желудка определяется плоская ниша с выраженным в различной степени валом вокруг.

Рентгенологические признаки малигнизации хронической язвы: неровность контуров ниши, их подрытость, нависание одного из краев. Чаще определяется ниша, выходящая за контур желудка с конвергенцией складок слизистой оболочки к ней и окружённая асимметричным валом.

Эндоскопическая диагностика

В настоящее время для исследования желудка широко применяются гастро- и панэндоскопы с гибкой волокнистой оптикой, которые позволяют осмотреть практически все отделы желудка, включая и труднодоступные (своды, кардию, субкардиальную часть). Эндоскопическое исследование позволяет определить характер роста опухоли, ее анатомическую форму, локализацию и границы распространения по органу. Оно дает возможность направленного взятия биопсийного материала для цитоморфологического исследования с целью гистологической верификации диагноза, а также объективной документации (фото- и киносъемка, видеозапись).

На основании глубокого анализа большого клинического материала по эндоскопическому обследованию, Б.К.Поддубной (1979) отмечает, что фиброгастроскопия позволяет правильно оценить имеющиеся изменения в желудке у 98% больных, тем не менее процент морфологической верификации диагноза при раке верхней трети желудка равен 85,8%, тела желудка 84,4%, дистального отдела 84,9%. По данным Бори-

са Константиновича наибольшее количество отрицательных результатов гистологического исследования наблюдается при изъязвленных и диффузно-инфильтративных формах рака желудка. По мнению автора, именно при этих анатомических формах рака поверхность опухоли часто бывает покрытой некротическим налетом, а слизистая вокруг опухоли бывает воспалительно изменённой. Эти изменения создают серьезные трудности для получения биопсийного материала, пригодного для морфологического исследования.

Тем не менее, следует подчеркнуть, что широкое внедрение эндоскопического исследования значительно улучшило возможности диагностики, в чем убеждает все возрастающее число случаев распознавания ранних форм рака желудка. В клинических условиях фиброгастроскопия ни в коем случае не должна конкурировать или заменять рентгенологические исследования, а они должны друг друга дополнять в постановке точного диагноза. Причем фиброгастроскопию не следует применять в тот день после рентгенологического исследования.

Фиброгастроскопия производится натощак. При стенозе привратника накануне исследования промывают желудок. Противопоказанием к нему является сужение гортаноглотки, рубцовая структура пищевода, искривления позвоночника, сердечно-сосудистая недостаточность, острые воспалительные заболевания легких.

Уточняющие методы диагностики

Уточняющая диагностика рака желудка основана на комплексном использовании инвазивных и неинвазивных методов исследования с целью правильного определения степени распространенности рака желудка. Используются инвазивные и неинвазивные методы исследования.

К инвазивным методам диагностики относятся лапароскопия и цилиакография, диагностическое чревосечение.

Лапароскопия является наиболее ценным методом определения распространенности опухоли, так как позволяет визуально оценить состояние органов брюшной полости и получить биопсийный материал для морфологического подтверждения наличия метастазов, особенно при канцероматозе брюшины. Это исследование позволяет установить, есть ли метастазы в органах брюшной полости и, прежде всего в печени, париетальной брюшине, яичниках, дугласовом пространстве, проросла ли опухоль переднюю стенку живота, наличие начинающегося асцита. Установлению местного распространения опухоли на печень, поперечно-ободочную кишку, диафрагму, сальник способствует использование инструментальной "пальпации". Существуют различные способы получения материала для цитогистологического исследования – щипцовая, пункционная биопсия, браш-биопсия и получение промывных вод.

К сожалению, для лапароскопии трудно доступны антральный и кардиальный отделы, совершенно недоступна задняя стенка желудка, забрюшинное пространство, поджелудочная железа, внутренние отделы печени и заднебоковая ее поверхность.

Ангиографическое исследование **(цилиакография)** дает возможность выявить метастазы в паренхиме печени, причём с большим успехом в правой доле, а также в поджелудочной железе.

Диагностическое **чревосечение,** или так называемая диагностика на операционном столе, показана больным, у которых клинически имеется подозрение на рак желудка, но это не удается подтвердить или опровергнуть комплексом современных методов диагностики.

К неинвазивным методам диагностики относятся ультразвуковое исследование брюшной полости и забрюшинного пространства, компьютерная томография, а также сканирование печени с помощью радиоактивных изотопов – бенгальская роза, меченая радиоактивным золотом и технецием. Это позволяет диагностировать метастазы в печени, за брюшинных лимфатических узлах, а также прорастание опухоли в соседние органы и структуры.

12.10 Дифференциальная диагностика рака желудка

Рак желудка имеет сходную клиническую картину с очень многими заболеваниями. Поэтому дифференциальная диагностика должна строиться на основании тщательного изучения и сопоставления: 1) клинической симптоматики и особенностях течения заболевания, 2) рентгенологической семиотики, 3) эндоскопической картины и результатов обязательного морфологического исследования гастробиопсийного материала, 4) результатов дополнительных исследований.

Рак желудка приходится дифференцировать в основном с двумя группами заболеваний:

1) с группой заболеваний, на фоне которых часто развивается рак желудка (хронический гастрит, длительно протекающая язвенная болезнь, полипы, болезнь Менетрие);

2) с группой сравнительно редко встречающихся заболеваний желудка (туберкулез, сифилис, злокачественные лимфомы, саркома, доброкачественные неэпителиальные опухоли).

Поскольку рак желудка в ранней стадии имеет сходную клиническую картину с предраковыми заболеваниями, то проведение дифференциальной диагностики на основании лишь клинической картины крайне трудно. Тем не менее при проведении дифференциальной диагностики следует обратить внимание на следующие моменты.

Для **хронического гастрита** характерны частые обострения, анамнез зачастую исчисляется годами, в то время как рак желудка протекает без явных обострений, постепенно присоединяются все новые, ранее не наблюдавшиеся “синдромы малых признаков”.

Несомненно, труднее дифференциально-диагностическое отличие между раком и **язвой** желудка, особенно когда рак развился из длительно существующей язвы. Тем не менее, следует отметить, что изменение характера болей, их затихание и превращение их из острых, приступообразных, связанных большей частью с приемом пищи, в тупые, постоянного характера, ноющие, мало изменяющиеся после еды, свидетельствуют о превращении язвы в рак. При раке отсутствует симптом сезонных обострений. Гиперсекреция, столь характерная для язвенной болезни, при раке чаще всего отсутствует.

Для **полипа** по мнению Т.В.Вихляева (1983), характерны следующие варианты клинической картины: 1) бессимптомная; 2) клиника, обусловленная обострением хронического гастрита; 3) анемический вариант; 4) клиника, связанная с кровотечением при изъязвлении полипа или ущемлением полипа при пролабировании в 12-перстную кишку, вызывая клинику непроходимости. При первых трех вариантах диагноз устанавливается только на основании комплексного обследования больного, а при установлении диагноза в четвёртом варианте следует учесть, что острые желудочно-кишечные кровотечения при раке появляются, как правило, на фоне предшествующе-

го желудочного дискомфорта, тогда как при полипах оно возникает внезапно и служит одним из первых симптомов. Симптомы стеноза выходного отдела желудка при раке появляются постепенно в течение относительно длительного времени, сопровождаясь неоднократной рвотой, тогда как симптомы стеноза привратника в результате ущемления полипа в пилорическом жоме наступают внезапно, вызывая клиническую картину острой желудочной непроходимости.

В целом, отличить предраковые заболевания от рака помогают рентгенологические и гастроскопические исследования с биопсией. Однако при проведении этих исследований возникает ряд трудностей в определении нозологической принадлежности выявленных изменений в желудке.

Так, большие трудности для рентгенолога возникают при дифференциальной диагностике антрального ригидного гастрита, болезни Менетрие от рака желудка, а также в определении малигнизации зарубцевавшейся язвы желудка.

Антральный регидный гастрит имеет большое сходство с рентгенологическим проявлением инфильтративного рака желудка. Это обусловлено тем, что при антральном регидном гастрите наблюдается склероз слизистой оболочки желудка, резкое утолщение и гипертрофия мышечного слоя. В результате этих изменений стенки желудка становятся регидными, перистальтическая волна в этой зоне желудка либо отсутствует, либо ее амплитуда резко ограничена, что делает выявленные изменения похожими на инфильтративную форму рака желудка. Правильной постановке диагноза способствует фиброгастроскопия с биопсией со многих участков слизистой оболочки.

Болезнь Менетрие или гиперпластический гастрит рентгенологически характеризуется наличием подушкообразного выпячивания стенки желудка с широкими, гигантскими складками, плотно прилегающими друг к другу. Местами извитые складки и неравномерные утолщения создают причудливый рисунок, местами отмечается беспорядочное сочетание грядкоподобных возвышений и впадин, когда скапливающееся в ложбинах контрастное вещество моделирует симптом "ниши". При гастроскопии наряду с описанной картиной может быть обнаружено выпячивание слизистой по типу экзофитных узлов на фоне резко перестроенного рисунка складчатости. Цвет слизистой оболочки может быть различным от бледно-розового до ярко-красного, что зависит от степени выраженности воспалительных изменений слизистой. На поверхности слизистой могут быть точечные кровоизлияния, эрозии. Такие же изменения могут наблюдаться и при раке желудка. С целью дифференциальной диагностики во время гастроскопии в полость желудка нагнетается воздух, после нагнетания воздуха складки слизистой оболочки меняют свою первоначальную форму, расправляются, становятся менее высокими. Если при инструментальной пальпации выявляется мягкая консистенция и легкая податливость стенки желудка, то с определённой уверенностью можно констатировать, что у больного болезнь Менетрие. Тем не менее диагноз следует подтвердить морфологическим исследованием биопсийного материала.

Ранее нами описаны классические рентгенологические **симптомы малигнизации язвы желудка.** Однако серьезные трудности возникают при выявлении малигнизации рентгенологическим методом в зарубцевавшейся язве желудка с образованием прерывистости складок. Ибо известны случаи, что рак может развиться в эпителии, покрывающем послеязвенный рубец.

В таких случаях решающим в дифференциальной диагностике является фиброгастроскопия с прицельной биопсией в местах, подозрительных на малигнизацию.

Из относительно редких заболеваний желудка, иногда смешиваемых с раком, заслуживают упоминания специфические гранулёмы, изредка поражающие желудочную стенку, как то: туберкулезная, сифилитическая, а также злокачественные лимфомы, саркомы, доброкачественные не эпителиальные опухоли.

Туберкулез желудка – это крайне редкое заболевание. Поражение желудка возникает при проглатывании мокроты, содержащей туберкулезные палочки, или при гематогенной и лимфогенной диссеминации процесса. Клиническая картина туберкулёза желудка ничего характерного для туберкулеза не представляет. Рентгенологически может проявляться в различных формах, однако повод к смешению с раком желудка могут давать лишь: а) солитарный инфильтрат в области привратника, б) склероз желудка в виде пластического линита туберкулезной природы. Иногда в промывных водах желудка может быть обнаружена туберкулезная палочка, однако решающим пособием является фиброгастроскопия с биопсией.

Сифилис желудка встречается чаще туберкулеза. Различают несколько форм сифилиса желудка:

1) хронический сифилитический гастрит,

2) одиночные или множественные гуммы разной величины. Гуммы имеют вид то плоского инфильтрата, то язвы (которые могут пенетрировать в соседний орган), то рубцов неправильной звездчатой формы, изменяющих форму желудка,

3) в виде фиброзно-склеротической формы, при которой желудок превращается в узкую регидную трубку.

Несмотря на общность клинико-рентгенологической картины сифилиса и рака желудка, сифилис желудка имеет ряд характерных особенностей:

а) мужчины поражаются чаще, чем женщины;

б) заболевание развивается в более раннем возрасте, чем рак желудка;

в) желудочные расстройства нарастают медленно;

г) всегда отмечается ахлоргидрия (при нормальной кислотности сифилис желудка должен быть исключен);

д) несоответствие между рентгенологической картиной обширного поражения желудка и общим удовлетворительным состоянием больного.

По мнению Б.Е.Петерсона, если у больного, в прошлом страдающего сифилисом, появились симптомы поражения желудка, они чаще могут быть обусловлены раком, чем сифилисом. Поэтому не следует длительно проводить пробное противосифилитическое лечение, необходимо предложить больному лапоротомию.

Злокачественные лимфомы желудка (лимфогранулематоз, лимфо- и ретикулосаркомы). Также нечастые заболевания. Наибольший интерес представляют случаи, когда лимфогранулематоз или лимфосаркома ограниченно поражает только желудок, тогда и клинически, и рентгенологически опухоль симулирует рак желудка. Так, они по клиническим проявлениям мало чем отличаются от рака. Однако следует отметить, что при лимфогранулематозе наряду с желудочными симптомами, могут наблюдаться симптомы интоксикации, более характерные для последнего (субфебрильная или высокая температура, но не снижающаяся от противовоспалительной терапии, проливной ночной пот, кожный зуд). Одной из рентгенологических особенностей лимфогранулематоза является мультицентричность поражения, асимметричное широкое основание опухолевого узла, гладкая поверхность, неравномерное расширение складок слизистой оболочки, что важно учиты-

вать при дифференциальной диагностике. Решающая роль в установлении диагноза принадлежит морфологическому исследованию материала, взятого при фиброгастроскопии путем пункционной биопсии, так как опухоль располагается в подслизистом слое. Взятие щипцовой биопсии рекомендуется при вовлечении в опухолевый процесс слизистой оболочки (эрозирование, изъязвление). Наличие клеток Штернберга-Березовского подтверждает диагноз лимфогранулематоза.

Саркома желудка встречается относительно редко. Она бывает экзогастральной и эндогастральной. Основные клинико-рентгенологические признаки саркомы и рака желудка приблизительно одинаковые. Однако следует отметить, что рак желудка желудочным кровотечением осложняется значительно реже (4-6%), тогда как при саркоме наличие мелены, как симптома желудочного кровотечения, наблюдается значительно чаще (75-80%) и оно часто служит одним из первых клинических проявлений саркомы. Определенное дифференциально-диагностическое значение могут иметь следующие рентгенологические признаки саркомы желудка: 1) большая протяженность поражения, 2) значительное расширение и утолщение складок слизистой, 3) наличие множественных дефектов наполнения без четких контуров, 4) отсутствие выраженного уменьшения объема желудка при значительном распространении опухоли по стенкам органа. При фиброгастроскопии к некоторым отличиям саркомы от рака относятся:

1) опухоль располагается на широком основании, имея вид округлого или конусовидного образования, выступающего в просвет желудка, поверхность ее неровная, бугристая слизистая оболочка над опухолью истончена, сглажена, белёсая в центре и гиперемирована по периферии, разрыхлена, легко ранима при инструментальной пальпации;

2) на вершине опухолевого узла отмечаются изъязвления, некроз. Края язвы острые, отсутствует окружающий язву вал, наблюдаемый при раке;

3) бугристо-инфильтративная форма характеризуется разрушенной слизистой оболочкой, отсутствием ее складчатости и рельефа на значительном протяжении. Обычно представлена одним или несколькими подслизисто расположенными узлами, сливающимися между собой;

4) при саркоме отмечается сохранность слизистой оболочки до самого края язвы, чего нет при раке.

Доброкачественные опухоли (лейемиома, фиброма, гемангиома, невринома) в желудке так же встречается редко. Развиваясь из неэпителиальных элементов стенки желудка, в основном из мышечной ткани, они растут либо в просвет желудка, либо кнаружи. Особенностью эндогастральных форм является их склонность к распаду и кровоточивости. В таких случаях как клинически, так и рентгенологически трудно отличить их от рака желудка. При рентгенологическом исследовании неосложненных форм доброкачественных опухолей выявляется:

1) дефект наполнения с ровными и четкими контурами;

2) сохранение перистальтики;

3) сохранение или сглаженность складок при подслизистом росте;

4) подвижность опухоли при наличии ножки;

5) оттягивание стенки желудка при экзогастральном росте опухоли;

6) сохранение перистальтики желудка в проекции расположения опухоли.

Эндоскопическое исследование при доброкачественных опухолях наиболее информативно, где наиболее характерным симптомом является наличие в желудке опухо-

левого узла с четкими, ровными контурами, с гладкой поверхностью. Границы опухоли визуально определяются достаточно четко, слизистая оболочка плавно переходит со стенки желудка на опухоль. При гемангиоме цвет слизистой оболочки под ней то ярко-красный, то синюшный, что зависит от глубины залегания опухоли.

Значительные трудности для эндоскопического исследования представляют опухоли, растущие экзогастрально. В подобных случаях наблюдается картина сдавления желудка извне при неизмененной слизистой оболочке в зоне опухоли.

12.11 Лечение рака желудка

Выбор метода лечения рака желудка определяется стадией заболевания и совокупностью отягощающих моментов. При отсутствии отдаленных метастазов и абсолютных противопоказаний, ввиду наличия тяжелых сопутствующих заболеваний (тяжелая стенокардия с недавно перенесенным инфарктом миокарда, сердечно-сосудистая недостаточность III степени, тяжелый диабет и др.), применяются хирургическое, комбинированное и комплексное лечение в радикальном плане.

Хирургический метод является ведущим в лечении больных раком желудка. Он может быть применен как в радикальном, так и в паллиативном плане лечения.

Если в результате полного клинического обследования больного и во время лапоротомии данных о наличии метастазов в отдаленных органах не получено, то выполняется радикальная операция. Объем и вид ее зависит от места локализации опухоли, анатомического типа роста и степени местно-регионарного распространения. Основным требованием при выполнении радикального хирургического вмешательства при раке желудка является соблюдение принципов онкологического радикализма – достаточное расстояние от линии резекции до края опухоли и обязательное удаление всех регионарных лимфатических узлов.

Рак желудка характеризуется ранним лимфогенным метастизированием в регионарные лимфатичесике узлы уже при прорастании опухоли в подслизистый слой, появлением прыгущих метастазов в лимфатичесике коллекторы 2-го и даже 3-го этапа метастазирования. С учетом этих обстоятельств большинство онкохирургов считают, что любой объем радикальных операций должен выполняться с удалением зон регионарного метастазирования первого и второго этапа (Д2). Лимфодиссекция в объеме Д2 рассматривается как стандартное вмешательство в хирургическом лечении рака желудка (А.Ф. Черноусов с соавт. 1996, В.И.Чиссов с соавт. 1997, М.И.Давыдов с соавт. 2005, Ж.А.Доскалиев с соавт. 2002, Borenkamp J.J. et. al., 1995, Hartgrink H.H. et. al., 2001).

Под стандартным объемом лимфодиссекции (Д2) следует понимать такую операцию, при которой на ряду с лимфатическими узлами связочного аппарата по большой и малой кривизне производится удаление жировой клетчатки с расположенными в ней лимфатическими сосудами и узлами области ворот селезенки и по ходу селезочной артерии, в области чревного ствола, общей печеночной и левой желудочной артерий (группы лимфоузлов №№ 7-11).

Расширение объема лимфодиссекции до Д3 предусматривает удаление лимфоузлов и лимфоколлекторов в области корня брыжейки тонкой кишки (№№ 12-14). При выполнении Д4 лимфодиссекции к указанным группам присоединяются лимфоузлы области средней толстокишечной артерии (№ 15) и парааортальные (№ 16).

Факторами, определяющими объем операции на лимфатической системе желудка, являются следующие: лакализация опухоли, ее гистологическая структура, макроскопический тип роста по Bormann, протяженность опухолевого процесса, а также степень инвазии слоев желудочной стенки II и III этапов метастазирования.

Показания для выполнения Д3 (расширенной) лимфодиссекции следующие: низкодифференцированные гистологические формы, II и III макроскапический тип роста, имфильтративный рак при прорастании всех слоев стенки органа и наличия визуально измененных лимфоузлов II этапа (Е.Б.Ижанов, 2002).

При раке желудка принципиально важен выбор уровня резекции органа. Решающее значение при этом имеет определение границы распространения опухоли по стенке желудка. Пальпаторно визуально определить истинное распространение опухолевых клеток в стенке желудка крайне сложно. Рекомендации отдельных авторов отступать на определенное расстояние от макроскопического края опухоли довольно разноречиво. Так, Р.А.Мельников, Н.Н.Симонов (1989) рекомендуют при экзофитных формах достаточно отступить на 5 см проксимальнее ощутимой при пальпации границы опухоли; при эндофитных (инфильтративных) формах необходимо резецировать орган не менее чем на 8 см проксимальнее края опухоли. Однако в практической работе хирургу пальпаторно, визуально определить истинную границу распространения опухолевых элементов в стенке желудка, особенно при смешанном варианте роста, крайне сложно. В связи с этим по данным литературы частота нахождения опухолевых элементов по линии резекции в среднем наблюдается у 14,5% больных (чаще при проксимальной резекции и гастрэктомии, реже при дистальной резекции). Для предотвращения ошибок в определении уровня резекции А.А.Клименков с соавт. (1988) при всех радикальных операциях по поводу рака желудка использует интраоперационное цитологическое экспресс-исследование соскобов, взятых скальпелем по линии операционного разреза по дистальному и проксимальному краю. На наш взгляд, это позволяет определить отсутствие опухолевых клеток в оставшейся части желудка, а не судить косвенно об этом на данных осмотра и пальпации.

При локализации рака в пределах стенки желудка производят радикальные вмешательства четырех типов: 1) парциальная дистальная резекция 2/3 желудка, 2) дистальная субтотальная резекция, 3) проксимальная субтотальная резекция желудка, выполняемая в редких случаях чрезбрюшинно и в основном комбинированным доступом, 4) гастрэктомия абдоминальным или комбинированным доступом. В тех случаях, когда рак желудка прорастает в близлежащие органы, осуществляются комбинированные операции. При выполнении любого из перечисленных выше типов операций обязательными моментами являются широкая мобилизация желудка с удалением большого и малого сальника. Поскольку большая часть метастазов обнаруживается в лимфатических узлах бассейна, а также в желудочно-поджелудочной связке, то при любом объеме операции, за исключением парциальной дистальной резекции 2/3 желудка, необходима перевязка левой желудочной артерии у ее основания, удалив желудочно-поджелудочную связку.

Следует особо отметить, что операция меньшего объема, чем субтотальная, парциальная дистальная резекция 2/3 желудка – производится только по строгим показаниям. Такая операция может быть выполнена при экзофитном раке 1 стадии или при малигнизированной язве, локализованной в нижней трети желудка. В целом выбор объема операции зависит от стадии местного распространения опухоли и анатомического типа роста опухоли.

Дистальную субтотальную резекцию желудка производят при экзофитных опухолях нижней трети желудка и, в виде исключения, при небольших по протяженности эндофитных опухолях пилоро-антрального отдела, если граница резекции будет располагаться не ближе 6-8 см от макроскопически определяемого края опухоли. При этом должны быть удалены регионарные лимфатические узлы первых 3-х коллекторов, для чего одним блоком с желудком удаляют большой и малый сальник с заключенными в них лимфатическими узлами, а левую желудочную артерию пересекают в желудочно-поджелудочной связке непосредственно у места отхождения от чревной артерии. Операцию заканчивают формированием желудочно-кишечного анастомоза по методу Бильрот I или Бильрот II. Метод Бильрот I более физиологичен, но для выполнения его, не нарушая принципов онкологической абластики и радикализма необходимо сохранить значительную часть желудка по большой кривизне, чтобы без натяжения наложить анастомоз между оставшейся частью желудка с 12-перстной кишкой. В связи с этим методом выбора по мнению большинства хирургов, является наложение желудочно-кишечного анастомоза по Бильрот II на короткой петле.

Проксимальную субтотальную резекцию выполняют при экзофитных опухолях верхней трети желудка. При этой операции удаляется вся малая кривизна, дно и часть тела желудка. Она выполняется при достаточной величине желудка, когда есть возможность отступить не менее чем на 4-5 см дистальнее от макроскопически определяемого края опухоли и сформировать из большой кривизны желудка трубку достаточной длины и ширины на питающей ножке за счет непрерывности правой желудочно-сальниковой артерии, позволяющей без натяжения наложить пищеводно-желудочный анастомоз. При распространении экзофитного рака желудка на абдоминальный или нижнегрудной отделы пищевода проксимальная субтотальная резекция выполняется комбинированным торако-абдоминальным доступом с диафрагмотомией и пересечением пищевода на 6-7 см выше края опухоли, и пищеводно-желудочный анастомоз располагается внутриплеврально. Обязательным является удаление всех групп регионарных лимфоузлов желудка относящих III-IV коллекторам, включая область ворот селезенки и по ходу селезеночной артерии, в области чревного ствола, общей печеночной и левой желудочной артерий, гепатодуоденальной связки, ретропанкреатических и области корня брыжейки тонкой кишки, парааортальных (Д2-Д3).

Гастрэктомия (экстирпация желудка) абдоминальным доступом показана при локализации экзофитной опухоли в средней трети, тотальном поражении без перехода в розетку кардии, а также при инфильтративной или смешанной форме роста опухоли средней либо двух дистальных третей желудка. Гастрэктомию с резекцией пищевода комбинированным (торакоабдоминальным) доступом следует выполнять при локализации инфильтративной или смешанной опухоли в верхней и средней трети желудка и при экзофитных опухолях той же локализации, но с поражением розетки кардии или пищевода. При этом моноблочно производится расширенная лимфодиссекция всех зон лимфогенного метастазирования желудка в верхнем этаже брюшной полости (Д2-Д3). При гастрэктомии операция завершается наложением пищеводно-тонкокишечного анастомоза, где выбор метода определяется оперирующим хирургом в зависимости от его личных установок. На сегодняшний день наилучшим методом является методика формирования пищеводно-кишечных анастомозов по М.И.Давыдову или по Г.В.Бондарь. При обширном местном распространении опухоли желудка, когда имеется врастание в окружающие ткани или органы, но отсутствуют отдаленные метаста-

зы, показано выполнение комбинированных оперативных вмешательств, т.е. радикальная резекция или гастрэктомия с удалением одним блоком тех частей окружающих органов (печени, поджелудочной железы, поперечно-ободочной кишки и т.д.), в которые врастает опухоль. Здесь следует отметить, что послеоперационная летальность при этих вмешательствах составляет от 18 до 28%, в то время как этот показатель после обычных радикальных оперативных вмешательств колеблется в пределах от 5 до 10% (А.Ф.Черноусов с соавт., 1991, И.В.Щепетин с соавт. 1998, А.А.Клименков с соавт., 1991, Nakajama et. al., 1993, Soreide J. et. al., 1996).

По материалам Российского онкологического научного центра, среди больных, перенесших комбинированные оперативные вмешательства, 5-летняя выживаемость оказалась статистически достоверно ниже, чем после простых (15,6 ± 2,7% и 37,9 ± 1,4% соответственно), что указывает на более плохой прогноз комбинированных операций (А.А.Клименков с соавт., 1991, М.И.Давыдов с соавт., 1996, Wanebo et. al., 1993, Ozaki et. al., 1996).

Следует отметить, что результаты одного хирургического лечения не могут считаться удовлетворительными. К сожалению, более чем 50% больных раком желудка II "б" и III "а", "б" стадиях, подвергавшихся радикальному хирургическому лечению, погибают в первые 2 года после операции от рецидива и метастазов. Так, по данным В.П.Летягина (1980) ранние рецидивы и метастазы, после проксимальной субтотальной резекции возникают у 20%, после дистальной субтотальной – у 10,8% больных, причем наибольшее число рецидивов наблюдается после радикальных операций по поводу инфильтративного рака желудка. По данным В.И.Чиссова с соавт. (1983), при переходе рака проксимального отдела желудка на пищевод количество рецидивов увеличивается пропорционально повышению уровня поражения пищевода.

В связи с неудовлетворительными результатами стандартных методов лечения рака желудка, хотелось бы отметить, что, начиная с 1990 года, произошли коренные изменения в отношении самой тактики хирургического вмешательства при раке желудка. Стандартные резекции и гастрэктомии перестали быть адекватной операцией. Благодаря усилиям японских, российских и казахстанских онкохирургов, стали применяться расширенные лимфодиссекции (А.Ф.Черноусов с соавт., 1996, М.И.Давыдов с соавт., 1995, Н.Н.Симонов соавт., 1998, Ж.А.Доскалиев с соавт., 2002, Sato T. 1992, Sievett J et. al., 1993), по данным которых заметно улучшилось выживаемость больных. Однако существует и противоположная точка зрения не в пользу расширенной лимфодиссекции, обоснованная представительным рандомменированным клиническим материалом, где указывается на увеличение частоты осложнений и летальности при расширенных лимфодиссекциях и отсутствия заметного улучшения отдаленных результатов лечения (Bonenkamp J et. al., 1995).

Тем не менее, результаты сравнительной оценки стандартных и расширенных гастрэктомии, проведенных в последнее время Е.Б. Ижановым (2000), Ж.А.Доскалиевым с соавт. (2002), на реапрезинтативном клиническом материале показывают, что лимфодиссекции в объеме Д3-Д4 при гастроэктомиях у больных раком желудка с прорастанием в серозную оболочку с метастазами N_1 и N_2 увеличивают 5-летнюю выживаемость с 25,4% (при стандартной) до 45,3% (при расширенной лимфодиссекции).

Стало быть, при освоении техники выполнения расширенной лимфодиссекции, на наш взгляд, она должна применяться при раке желудка, особенно III стадии опухолевого процесса.

Для улучшения отдаленных результатов хирургического лечения рака желудка в настоящее время применяются комбинированные и комплексные лечения.

Предоперационную лучевую терапию проводят с целью вызвать частичное повреждение и гибель наиболее анаплазированных опухолевых клеток и, тем самым, уменьшить возможность имплантации и роста опухолевых комплексов на новом месте, ибо во время операции опухолевые клетки в большом количестве неизбежно попадают в лимфатические и кровеносные сосуды (И.Б. Щепотин с соавт. 1994, В.И.Чиссов с соавт., 1997, Mahadevan et. al., 1997).

Предоперационная лучевая терапия не находит широкого применения при раке тела и дистального отдела желудка из-за реальной опасности лучевого повреждения поджелудочной железы, трудности центрации патологического очага из-за мобильности органа. Она, в основном, применяется при раке проксимального отдела желудка с переходом на пищевод.

Предоперационная дистанционная гамма-терапия проводится двумя методами:

1) интенсивно-концентрированным (по 4 Грей ежедневно, суммарная очаговая доза 20 Грей);

2) классическим фракционированием по Кутару (по 2 Грей, 5-6 раз в неделю, суммарная очаговая доза 32-34 Грей).

После первого метода предоперационной лучевой терапии операция осуществляется через 2-4 дня, а второго – через 2 недели. Довольно большой опыт по применению предоперационной лучевой терапии этими двумя методами имеет МОНИИ АИ имени П.А.Герцена, где проводилось кооперативное рандомизированное клиническое исследование. Результаты этих исследований показали, что предоперационная лучевая терапия классическим методом фракционирования, по сравнению с интенсивно-концентрированным методом, лучше переносится больными, обеспечивает более выраженное повреждающее действие на опухоль, в 2 раза уменьшает возникновение рецидива, и генерализация процесса наступает в более поздние сроки по сравнению с одним хирургическим лечением. Так, трехлетняя выживаемость больных после комбинированного лечения равнялась 44,8%, а при одном хирургическом лечении – 26,9% (Е.С. Киселева с соавт. 1988).

С целью предотвращения развития рецидивов и метастазов рака желудка в плане комплексного лечения применяются профилактические адъювантные курсы химиотерапии – сведения об эффективности ее довольно разноречивы, что связано с факторами отбора больных, многообразием применяемых препаратов, их доз и схем введения. В настоящее время из всего арсенала противоопухолевых химиопрепаратов при раке желудка оказались более активными 5-фторурацил, фторофур, митомицин С, эпирубицин, тегафур.

Н.Г.Блохина (1978), на основании рандомизированного клинического исследования 757 больных показала, что дополнительное лечение 5-фторурацилом в дозе 15 мг/кг внутривенно через день (до 3,0 гр. суммарно), назначенное через 1 и 3 месяцев после радикальной операции по поводу рака желудка II и III стадии, явно замедляет возникновение рецидивов и метастазов при низкодифференцированной аденокарциноме, имеющей язвенно-инфильтративную или диффузно-инфильтративную форму роста.

Fujii et. al., (1994) провели рандомизированное исследование у 185 больных со II и III стадиями рака желудка, подвергавшихся радикальному хирургическому лечению. Все больные были разделены на 2 группы. В первую группу были включены больные, которым в день операции и в первый послеоперационный день вводили внутривенно мито-

мицин С в дозе 12 мг/м² с последующим ежедневным пероральным применением 5-фторурацила по 200 мг в течение 12 месяцев, а во второй группе больные подвергались только хирургическому лечению. 5-летняя выживаемость в группе больных, получивших полихимиотерапию, составила 72,2%, а в контрольной группе 56,1%.

Jkeguchi et. al., (1994) показали, что у 32,9% больных после завершения операции обнаруживаются раковые клетки в брюшной полости. 5-летняя выживаемость у больных при отсутствии свободных раковых клеток брюшной полости составила 49,3%, тогда как при наличии таковых она равнялась 15,4%. В связи с этим в Корее проведено рандомизированное исследование по изучению эффективности внутрибрюшной химиотерапии митомицином С (первые сутки после операции) и 5-фторурацилом (2-5 сутки после операции) у 248 больных раком желудка III стадии (Уи et. al., 1998). 5-летняя выживаемость после применения внутрибрюшной полихимиотерапии составила 49,1%, тогда как после только хирургического лечения – 18,4%.

Об эффективности предоперационной селективной внутриартериальной химиотерапии при раке желудка отмечает И.Б. Щепотин, 1995. Он, после катетеризации магистрального сосуда желудка, кровеснабжающего опухоль, проводил внутриартериальную химиотерапию 5-фторурацилом и адриамицином в разовой дозе (соответственно 1,5 г и 30-40 мг) при помощи дозатора в течение 4-5 часов. После окончания введения химиопрепаратов катетер перекрывали и оставляли в сосудистом русле. Повторное введение препарата осуществляли через 6-7 суток по аналогичной методике. Радикальное оперативное вмешательство производили через 1-2 недели. 5-летняя выживаемость у 146 больных после применения данного метода составила 68%, а после одной радикальной операции – 26,5%.

В последние годы для активации иммунной системы организма во время проведения профилактических курсов химиотерапии стали применяться неспецифические иммуностимуляторы: зимозин, декарис, вакцин БЦЖ и др. (В.А.Черный, 1983, А.А.Клименков с соавт., 1997, Nakazato H. et. al., 1994).

В.А Черный (1983), применяя иммунохимиотерапию в пред- и послеоперационном периоде, на 39% увеличил 5-летнюю выживаемость больных по сравнению с одной радикальной операцией. Он в качестве химиопрепарата использовал 5-фторурацил, иммуностимуляторы – зимозана, лечение проводилось в течение 2 лет после операции.

В Японии на протяжении последних двух десятилетий в дополнение к традиционной адъювантной химиотерапии митомицином С и 5-фторурацилом применяется иммуностимулятор ОК-432 (вирулентный штамм человеческого Streptococcus pyogenes группы А, лиофилозированный, дезактивированный высокой температурой и обработанный препаратами группы пенициллина). Доказано, что данный препарат стимулирует выработку естественных киллеров и макрофагов, увеличивает выработку интерферона у онкологических больных. Так, Tanaka et. al., (1994) больным раком желудка III стадии применяли в послеоперационном периоде внутривенно метомицин С (0,4 мг/кг), перорально тегафур (600 мг) и подкожно 1 раз в неделю вводили ОК-432 в дозе 5 КЕ (1 КЕ=0,1 мг высушенных кокков) в течение года. 5-летняя выживаемость больных, получивших такое лечение, составила 48%, а после одного хирургического лечения 28% (P <0,05).

Наиболее эффективные режимы полихимиотерапии рака желудка (по А.М. Гарину, 2005)

1. ELF. Этопозид – 120 мг/м² 50-минутная в/в инфузия в 1, 2, 3-й день.
   Лейковорин – 150 мг/м² 10-минутная в/в инфузия после

Этопозита в 1, 2, 3-й день.
Фторурацил – 500 мг/м² 10-минутная в/в инфузия в 1, 2, 3,-й день.
Повторные курсы каждые 3 недели.

2. MEP. Митомицин – 5 мг/м² в/в в 1-й и 7-й день.
Этопзид – 100 мг/м² в/в в 4-й, 5-й день.
Цисплатин – 40 мг/м² в/в в 1-й и 8-й день.
Повторные курсы каждые 4 недели.

3. IP. Иринотекан – 60 мг/м² в/в в 1-й день.
Цисплатин – 30 мг/м² в/в в 1-й день.
Повторные курсы каждые 2 недели.

4. ДР. Доцетаксел – 60-75 мг/м² в/в в 1-й день.
Цисплатин – 60-80 мг/м² в/в в 1-й день.
Повторные курсы каждые 4 недели.

5. DCF. Доцетаксел – 75 мг/м² в/в в 1-й день.
Цисплатин – 75 мг/м² в/в в 1-й день.
Фторурацил – 375 мг/м² 3-часовая в/в инфузия в 1, 2, 3-й день.
Лейковорин – 20 мг/м² в/в в 1, 2, 3-й день (перед фторурацилом).
Повторные курсы каждые 4 недели.

На основании вышеизложенных данных следует заключить, что путем проведения комбинированных и комплексных методов лечения, можно рассчитывать на довольно ощутимые улучшения отдаленных результатов лечения больных раком желудка.

В настоящее время при раке желудка кроме радикальных операций проводятся паллиативные и симптоматические оперативные вмешательства. Их осуществляют в тех случаях, когда при ревизии брюшной полости обнаруживаются отдаленные метастазы и (или) невозможности технически полностью удалить пораженный опухолью желудок или его отделы. В ряде случаев эти операции носят вынужденный характер и выполняются по жизненным показаниям (кровотечение из распадающейся опухоли, прободение стенки желудка, декомпенсированный стеноз и т.д.).

Паллиативной операцией следует считать резекцию желудка при наличии неудалимых метастазов в печени, за брюшинном пространстве, в области малого таза. К ней можно отнести и резекцию желудка с удалением одиночных отдаленных метастазов в печени и в яичниках (Р.А.Мельников, Н.Н.Симонов, 1989).

Мы присоединяемся к мнениям Б.Е.Петерсона (1979), Р.И.Мельникова (1989) о том, что в повседневной практике должна применяться паллиативная дистальная резекция желудка, а паллиативная гастрэктомия или проксимальная резекция, как операции с повышенным риском, применяться не должны. В случае невозможности выполнения паллиативной резекции при стенозирующем раке выходного и кардиального отдела желудка выполняются симптоматические операции типа гастроэнтероанастомоз, гастро- или оностомию по Майдлю. Эти операции, существенно не продлевая жизнь больных, явно улучшают ее качество, избавляя от тягостных ощущений.

В последние годы показания к паллиативным резекциям расширяются, поскольку, применяя дополнительную химиотерапию, некоторые авторы получили неплохие отдаленные результаты. Так, В.П.Летягин (1980), применяя химиотерапию 5-фторурацилом (из расчета 15 мг на один кг массы тела внутривенно через день в суммарной дозе 4-5 грамм) после паллиативной резекции желудка, удлинил среднюю продолжительность жизни в 2 раза по сравнению с одной операцией.

Если у больного раком желудка отдаленные метастазы выявляются в процессе обследования, то встанет вопрос о целесообразности проведения паллиативной либо химиотерапии, либо химиолучевого лечения. При этом следует отметить, что проведение полихимиотерапии больным раком желудка в IV стадии позволяет получить эффект лишь в виде различных по продолжительности частичных объективных ремиссий, но добиться существенного увеличения продолжительности жизни не удается. Единых эффективных схем моно- или полихимиотерапии пока нет. Паллиативная химиотерапия у больных раком желудка при генерализации опухолевого процесса проводить нецелесообразно. В настоящее время предпочтение отдается следующей схеме ПХТ, предлагаемой И.В.Поддубной (1996): *5-фторурацил* 600 мг/кг внутривенно в 1, 8, 29, 36 дни, *адриамицин* 30 мг/м^2 внутривенно в 1 и 29 дни, *митомицин* – С 10 мг/м^2 капельно в первый день. Курс лечения следует повторить с 56 дня.

Проведение лучевой терапии по радикальной программе при первичном распространенном раке желудка сопряжено с определенными трудностями. Они связаны, во-первых, трудностью определения истинной распространенности опухолевого процесса в желудке и вне его, во-вторых, большой мобильностью желудка, затрудняющей точную центрацию лучевого пучка к патологическому очагу, в-третьих, из-за высокой радиочувствительности органов верхнего этажа брюшной полости (поджелудочная железа, печень, селезенка) при подведении высокой дозы облучения к патологическому очагу в желудке большую дозу получают эти органы, тем самым увеличивается количество осложнений со стороны этих близлежащих органов, особенно со стороны поджелудочной железы (развитием лучевого панкреатита). Кроме того, рак желудка относится к низкорадиочувствительным опухолям, поэтому лучевая терапия, как самостоятельный метод лечения рака желудка, малоэффективна. Она может применяться при неоперабельном раке с переходом на пищевод в целях уменьшения дисфагии.

В связи с вышеизложенным обстоятельством изыскивается возможность сочетания лучевой терапии с противоопухолевыми лекарственными препаратами, с целью повышения эффективности лечения за счет суммации их воздействия как на первичную опухоль, так и на субклинические опухолевые диссеминанты (М.С.Старичков, 1973, Н.В.Савичко, 1983, Minsky B.D., 1996, Caudry et. al.,1987). В целях уменьшения побочных реакций и осложнений, авторы рекомендуют проводить лучевую терапию расщепленным курсом через решетку, подвижным методом. Так, Н.В.Савичко (1983), применяя дистанционную гамма-терапию расщепленным курсом классическим методом фракционирования до суммарной дозы 60 Грей в комплексе с 5-фторурацилом (по 500 мг в/в за три часа до начала лучевой терапии до суммарной дозы 3-3,5 грамм), удалось увеличить среднюю продолжительность жизни при раке желудка при III стадии до 19,4 ± 1,7 мес., в то время у нелеченных она равнялась 7,7 ± 1,0 мес., при раке желудка IV стадии – соответственно 13,3 ± 1,6 мес., и 4,6 ± 0,3 мес.

Основным методом лечения рака *резецированного желудка* является экстирпация остатка желудка с резекцией пищеводно-кишечного и пищеводно-желудочного анастомозов.

Таким образом, подводя итог по вопросам лечения рака желудка, можно заключить, что результаты современных методов лечения рака желудка на сегодняшний день остаются мало утешительными, что диктует необходимость, с одной стороны, разработки новых и совершенствования существующих комбинированных и комплексных методов лечения, с другой стороны, в улучшении диагностики ранних стадий

рака желудка путем организации массовых профилактических осмотров населения с использованием рентгено-эндоскопических методов.

Симптоматическое лечение

К симптоматическому лечению приходится прибегать в случаях далеко зашедшего рака желудка или в тех случаях, когда общее состояние больного не позволяет произвести операцию, лучевую и лекарственную терапию. В этом случае все должно быть сделано для облегчения страданий больного, ибо это самый трудный, самый мучительный период как для больного, так и для врача. Это нужно сделать с большим умением, тактом, терпением.

К средствам общего воздействия относятся такие препараты, как неоцид, березовый гриб (Бин-Чага), назначение которых оказывает благоприятное действие на аппетит, уменьшает диспептические явления, снижает боли. Настой березового гриба назначается по 1-2 стакана в день, можно в сочетании с небольшими дозами преднизолона (10 мг в день).

При уходе за такими больными, прежде всего, нужно учитывать функциональные расстройства со стороны желудка и предусмотреть правильный режим лечебного питания, например, при стенозирующем раке привратника больным назначается жидкая кашицеобразная пища. Как разовое количество пищи, так и частота ее приема, должны быть уменьшены. В рацион больного вводят высококалорийные продукты. В случае большого застоя и разложения пищи следует прибегать к промыванию желудка раствором ромашки или физиологическим раствором с добавлением соляной кислоты. При рвоте, принимающей неукротимый характер, известное облегчение могут принести инъекции 2,5% раствора аминазина – по 1,0 мг 1-2 раза в день в\м. После инъекций аминазина следует 2 часа лежать в постели во избежание острой сосудистой недостаточности. При выраженном болевом синдроме аминазин можно назначить вместе с наркотиками. При раке кардиального отдела желудка с затруднением прохождения пищи необходимо рекомендовать полноценную, по механически и химически щадящую пищу. При раке желудка, сопровождающемся асцитом, благоприятный лечебный эффект может оказать парацентез с одновременным внутрибрюшным введением цисплатина (100-200 мг). Нарастающую интоксикацию можно купировать парентеральным введением ремакродекса, гемодеза, полиамина в сочетании с контрикалом и витаминами С, B_6, B_{12}.

12.12 Прогноз

Отдаленные результаты современных методов лечения рака желудка зависят от стадии, анатомического типа роста, глубины инвазии по стенке желудка, гистологической формы и степени морфологической дифференцировки клеточных элементов опухоли. При раке, расположенном только на слизистой оболочке желудка, после хирургического лечения 5-летняя выживаемость – 90,3%, при проникновении в подслизистый слой – 71,3%, мышечной оболочки – 52,3%, при прорастании серозной оболочки – 20,3%. Известно, что с увеличением глубины инвазии возрастает и частота метастазирования в регионарные лимфоузлы. Так, по данным Isono K. et. al., (1992), при опухоли подслизистого слоя у 40% больных выявляются метастазы в регионарные лимфоузлы, прорастание мышечного и серозного слоя влечет за собой их поражение более чем в 80% случаев. Так, при раке, проросшем в мышечную оболочку с одиночными метастазами в регионарных лимфоузлах (II-б стадия),

5 лет после хирургического лечения живут 45-50%, а при прорастании серозной оболочки и со множественными регионарными метастазами (III – б стадия) – только 10-20%, при прорастании в соседние органы с регионарными метастазами ($T_4 N_{1-3} M_0$) – 19,1%, $T_4 N_{2-3}$ – 7,1%.

В литературе опубликованы результаты некоторых проспективных рандомизированных исследований, позволяющих полноценно оценить истинную значимость расширенного объема лимфодиссекции в хирургическом лечении рака желудка. Так, на ежегодном Конгрессе IRSGC в 1994 г. были проаналированы отдаленные результаты хирургического лечения более 61 тыс. больных раком желудка в 98 институтах (Sawai K. et. al., 1994). Анализ результатов продемонстрировал, что:

- при I стадии без метостазов в лимфатические узлы наиболее хорошие результаты отмечены в группе стандартной Д2 и расширенной Д3 радикальной гастрэктомии (соответственно по 92,4%), тогда как при выполнении стандартной гастрэктомии с Д1 отмечена низкая 5-летняя выживаемость – 74%.

- при II стадии достоверно лучшие результаты 5-летней выживаемости отмечены при выполнении стандартной Д2 и расширенной Д3 лимфодиссекции (соответственно 76,8 и 75,9%), чем при выполнении стандартной Д1 – 52,5%.

- при III стадии более чем двукратное достоверное улучение 5-летней выжимаемости отмечено после стандартных Д2 и расширенных Д3 радикальных операций (45,7 и 47,7% соответственно), чем после стандартной Д1 – 24,6%. Наиболее четкими показанями к выполнению расширенной радикальной гастрэктомии Д3 являются: 1) инвазия опухолью серозной оболочки; наличие метастазы в лимфатических узлах N_2.

Схожие данные о преимуществах выполнения расширенных операций над стандартными, особенно при диффузно-инфильтративных опухолях, выход опухоли на серозную оболочку, метастазы в забрюшинные лимфатические узлы опубликоны в ряде работ (Inada T. et. al., 1999, Natsugoe S. et. al., 1999, Paccilli P. et. al., 2001).

Прогноз при экзофитно растущих, высокодифференцированных опухолях лучше, чем при инфильтративно-язвенных, скиррозных низкодифференцированных формах рака. Так, при экзофитном раке I стадии 5-летняя выживаемость составляет 100%, а при эндофитном – 81,8% (Н.Н.Симонов с соавт.,1998). 5-летняя выживаемость после операций рака резецированного желудка колеблется в пределах 20-30% (А.А.Клименков с соавт. (1997). Поскольку рак желудка относится к низкорадиочувствительным и химиорезисцентным опухолям, то при применении их в комбинации с хирургическим лечением удается улучшить отдаленные результаты последнего на 10-15%, а при самостоятельном применении их удается получить незначительную регрессию опухоли, стихание болей, уменьшение желудочного дискомфорта и увеличение средней продолжительности жизни при III-IV стадиях в пределах 8-12 месяцев. Химиолучевую терапию следует применять при низко- и недифференцированной гистологической формах рака желудка.

Следует отметить, что в настоящее время нет общепринятой методики адъювантной и неадъювантной моно- или полихимиотерапии при раке желудка, т.к. мнения о длительности лечения и дозах противоопухолевых препаратов чрезвычайно разнообразны, что свидетельствует об отсутствии существенного успеха, качественного сдвига в этом направлении. Положительный результат оценивается увеличением безрецидивного периода и продолжительности жизни не на многие годы после хирургического лечения.

12.13 Трудоспособность и реабилитация больных раком желудка

Оценка трудоспособности больных, излеченных от рака желудка, зависит от стадии заболевания, состояния больного и проводимых лечебных мероприятий. Лицам, перенесшим радикальную операцию самостоятельно или в комбинации с лучевым и химиотерапевтическим лечением по поводу рака желудка, предоставляется инвалидность II группы сроком на один год, в отдельных случаях 2 года. Больным с рецидивами и отдаленными метастазами предоставляется инвалидность I группы, они нуждаются в постороннем уходе. При отсутствии рецидива и удовлетворительном состоянии после проведенного радикального метода лечения больные со II группой инвалидности переводятся в III группу, и они являются ограниченно трудоспособными. Они могут выполнять все виды административно-хозяйственной, счетно-канцелярской и интеллектуальной работы, допустим легкий физический труд. Противопоказана работа, препятствующая соблюдению пищевого режима, в горячих цехах.

На протяжении периода инвалидности и в последующие годы за больными осуществляется диспансерное наблюдение, которое преследует цель своевременного выявления рецидива и метастазов, а также проведения комплекса мероприятий, направленных на восстановление трудоспособности больного и ликвидации послеоперационных нарушений.

В настоящее время все заболевания, возникающие после резекции или экстирпации желудка, принято разделять на несколько постгастрорезекционных расстройств. Среди функциональных осложнений важное значение имеют *демпинг-синдром, синдром приводящий петли, гипогликемический синдром, анемия*. Они могут встречаться в различных сочетаниях. Послеоперационные расстройства наблюдаются у перенесших субтотальную резекцию желудка примерно в 60% случаев, гастроэктомию – в 85-90%.

Демпинг-синдром характеризуется появлением у больных во время еды или спустя несколько минут после приема пищи, особенно после употребления сладких и молочных блюд. Клинически он проявляется в виде приступов резкой слабости, потливости, головокружения, болей в области сердца, тошноты, расстройства стула. Продолжительность приступа от 10 до 30 минут, в тяжелых случаях до часа. Демпинг-синдром обусловлен быстрой эвакуацией пищевых масс из культи желудка или сразу из пищевода в тонкий кишечник, не подвергаясь ферментативной обработке, нарушением функции поджелудочной железы, активизацией симпатико-адреналовой системы. Для профилактики демпинг-синдрома необходимо технически правильно производить операцию с акцентом внимания на методику наложения пищеводно-кишечных и пищеводно-желудочных анастомозов.

Синдром приводящей петли или синдром желчной регургитации клинически проявляется появлением распирающих болей в эпигастральной области и в правом подреберье, горечь во рту, тошноты, рвоты чистой желчью или с примесью пищи. Приступы возникают спустя 2-3 часа после приема пищи. Причиной является стаз в приводящей петле в результате нарушения иннервации 12-перстной кишки, культи желудка, рефлекса содержимого желудка в приводящую петлю вследствие механических препятствий в области гастроэнтероанастомоза и начального отдела отводящей петли. Всё это сопровождается повышением давления в приводящей петле и развитием в ней застойных и воспалительных процессов, приводящих к нарушению функции органов гепатопанкреатодуоденальной зоны. Для профилактики необходимо правильно наложить анастомоз.

Гипогликемический синдром возникает после употребления пищи, содержащей большое количество сахара, через 2-3 часа, который характеризуется резкой слабостью, головокружением, бледностью кожи, потливостью, дрожанием конечностей, чувством страха, иногда потерей сознания. Уровень сахара крови в период приступа падает до низких цифр. Все эти явления обычно быстро проходят после приема небольшого количества углеводистой пищи. Такие колебания уровня сахара крови тесно связаны с нарушением всасывания углеводов, возбуждением инсулярного аппарата поджелудочной железы. Увеличение количества инсулина приводит к падению сахара в крови и развитию гипогликемии.

Анемия после гастрорезекции развивается в результате ахлоргидрии, недостаточности всасывания витамина B_{12} и железа, т.е. вследствие отсутствия фактора Касла.

Основная задача восстановительного лечения больных раком желудка состоит в разработке методов компенсации нарушенных функций организма. К этому относится хорошо сбалансированное диетическое питание в сочетании с лечением аминокислотными смесями, белковыми препаратами, солевыми растворами, анаболическими гармонами, ферментными препаратами, витаминами и т.д.

Целесообразно применение смешанного дробного режима питания с включением повышенного количества белка, небольшими порциями, 5-6 раз в сутки, с ограничением углеводов до 300-350 гр. Для стимуляции поджелудочной железы, компенсации нарушений кислотообразующей функции желудка рекомендуется желудочный сок, пепсин с соляной кислотой, холензин, фестал, панзинорм, абомин, аскорбиновая кислота и др.

При развитии демпинг-синдрома назначаются антагонисты серотонина: резерпин по 0,25 гр. 1-2 раза в день, при железодефицитной анемии – лактат железа (феррум-Лек) в сочетании с 3% соляной кислотой и витамином B_{12} по 100 мкг внутримышечно через день.

Больные с демпинг-синдромом, синдромом приводящей петли, гипогликемическим синдромом средней тяжести в большинстве случаев ограниченно трудоспособны, а тяжелые формы приводят к стойкой утрате трудоспособности.

При отсутствии данных за прогрессирование опухолевого процесса через один год после законченного радикального метода лечения возможно санаторно-курортное лечение на курортах Сары-Агаш, Железноводске и в местных здравницах, воздерживаясь от применения грязи, токов высокой частоты.

12.14 Профилактика рака желудка

Знание некоторых механизмов этиологии и патогенеза рака желудка позволяет предпринять ряд реальных мер по профилактике данного заболевания. Учитывая широкую распространенность H.pyroli и ведущую роль этой бактерии в патогенезе рака желудка, представляется логичным направить основные усилия на предотвращение заражения населения, активное выявление носителей инфекции и их профилактическое антибактериальное лечение. Перспективным направлением профилактики рака желудка является создание человеческой анти- H.pyroli вакцины (И.Б. Щепотин с соавт., 2000).

Для первичной профилактики рака желудка особое внимание следует уделить характеру и ритму питания. Диета должна быть сбалансированной, отказ от продуктов, содержащих красители, нитрозоамины, афлотоксины, канцерогенные углеводороды типа 3-4 бенз(а)пирен, 1-2 диметил 9-10 ортоаминоазотолуол, отказ от употребления очень горячей пищи, крепких спиртных напитков, острых приправ. Важно придерживаться строгого режима питания (3-4 разового) в определенные часы при любых условиях труда и быта.

Для вторичной профилактики рака желудка при помощи скрининг метода с использованием серологического тестирования населения на наличие H.pyroli: необходимо активно выявить больных, страдающих хроническим атрофическим или гипертрофическим гипо- и анацидным гастритом, язвенной болезнью, полипом желудка и их брать на диспансерный учет по I «б» клинической группе и не менее двух раз в год подвергать их рентгеноэндоскопическому, бактериологическому исследованию; проводить им лечебно-оздоровительные мероприятия в общей лечебной сети, т.е. в гастроэнтерологических стационарах, а больные, страдающие каллезной язвой желудка и аденоматозами, ворсинчатыми полипами в плановом порядке должны подвергаться хирургическому лечению.

Таким образом, при выполнении вышеуказанных мероприятий можно добиться, во-первых, снижения уровня заболеваемости раком желудка, во-вторых, выявления опухоли в ранней стадии развития.

12.15 Использованная литература

1. Абдрахимов Б.Е. Злокачественные новообразования и медико-санитарные аспекты противораковой борьбы в Республике Казахстан. Алматы, 1996, 225 с.

2. Абисатов Х.А. Проблемы лечения больных раком желудка (лекция). // "Онкология и радиология Казахстана", 2002, № 2, с. 90-98.

3. Абисатов Х.А., Есенкулов А.Е. Онкология (I-II том) // Алматы. "Наука". 1994, 1999.

4. Арзыкулов Ж.А., Сейтказина Г.Д., Махатаева А.Ж. и др. Показатели онкологической службы в Республике Казахстан за 2005 г. Алматы, 2006, 55 с.

5. Герасименко В.Н., Артюшенко Ю.В. Реабилитация онкологических больных. М. Медицина. 1988, с. 98-116.

6. Давыдов М.И., Тер-Аванесов М.Д., Абдихакимов А.Н., Марчук В.А., "Рак желудка: что определяет стандарты хирургического лечения.", Практическая онкология: избранные лекции под ред. С.А.Тюляндина и В.М.Моисеенко. СПб., 2004, с. 473-483.

7. Двойрин В.В., Аксель Е.М., Герасименко В.Н. Состояние онкологической помощи населению России в некоторых других странах СНГ в 1993 году. М., 1994.

8. Доскалиев Ж.А., Арзыкулов Ж.А., Койшыбаев А.К., Турекеев Б.А. Клиническая оценка эффективности расширенных гастрэктомий при раке желудка. Ж. Онкология и радиология Казахстана. 2002. Х 9 1. с.106-105.

9. Еременко В.Н., Щепетин И.Б. Суперселективная катетеризация основных артерий желудка для химиотерапии рака. Вестник рентгенологии и радиологии, 1990, № 5-6, с. 168-169.

10. Ижанов Е.Б. Расширенные операции в хирургическом лечении рака желудка (методология, непосредственные результаты). Автореф. дисс. к.м.н. Актобе. 2000, 19 с.

11. Киселева Е.С., Чиссов В.И. и др. Сравнительное изучение комбинированного лечения рака желудка с использованием различных схем предоперационной лучевой терапии. Вест. АМН СССР. 1988, № 6, с. 22-23

12. Клименков А.А.5 Патютко Ю.И., Губина Г.И. Опухоли желудка. М., Медицина 1988. 254 с.

13. Комбинированное и комплексное лечение больных со злокачественными опухолями. Рук-во под ред. Чиссова В.М. М., Медицина. 1989, 310-326 с.

14. Левкин В.Ф. с соавт. К вопросу о выделении групп риска при ранней диагностике злокачественных опухолей. Ж. Вопросы онкологии. 1990, № 3.

15. Масевич П.Г. Предопухолевые заболевания желудка. Диагностика, клиника, лечение. Л., 1969.

16. Нуртаева С.М. Некоторые пути улучшения химиолучевого лечения неоперабельного рака желудка. Дисс. к.м.н. Алматы. 1993.

17. Общая онкология. Рук-во под ред. Напалкова Н.П. Л., Медицина. 1989, 646 с.

18. Петерсон Б.Е. Онкология. М., Медицина. 1980.

19. Петерсон Б.Е., Чиссов В,И. Ранняя онкологическая патология. М., Медицина, 1985.

20. Поташев Л.В., Морозов В.П., Совранский В.М. и др. Выявление Helico-bacter pilori при раке желудка. //Вопросы онкологии, 1996, № 3, с. 30-32.

21. Савицкий А.И. Избранные лекции по клинической онкологии. М., 1972, 109-128 с.

22. Симонов Н.Н. с соавт. Приоритетные направления и перспективы в лечении рака желудка. // Вопросы онкологии. 1998, № 2.

23. Сикорская Я.В. Индивидуальное прогнозирование развития рака желудка у диспансерных контингентов. Автреф. дисс. д.м.н. Алматы, 1997, 40 с.

24. Справочник по онкологии. Под ред. Поддубней И.Д., М., Каппа, 1996, с. 275-292.

25. Трапезников Н.Н., Шайн А.А. Онкология. М., Медицина. 1992, с. 232-266.

26. Турекеев Б.А. Совершенствование комплексного метода лечения рака желудка. Автореферат дисс. д.м.н., Алматы, 2002, с. 38.

27. Черноусов А.Ф., Поликарпов С.А. Расширенная лимфоаденэктомия при раке желудка. Анналы хирургии, 1996. № 1. с. 43-48.

28. Черный В.А. Хирургическое и комплексное лечение рака желудка. Автореф. дисс. д.м.н., Киев, 1983. 39 с.

29. Чиссов В.И., Дарьялова С.А., Вашакмадзе Л.А. и др. Комбинированное лечение рака желудка, 1997, № 6, с. 4-9.

30. Щепетин И.Б., Эванс С.Р.Т. Рак желудка: практическое рук-во по профилактике, диагностике и лечению. Киев. "Книга Плюс", 2000, 227 с.

31. Bonenkamp J.J., Van de Velde C.J., Herman S.J. – Randomized trial of extended lymp node dissection for gastric canser. Gastric Canser Res-Monduzzi Editore. 1997, p. 1111-1121.

32. Borenkamp JJ., Songun J., Hermans J et al, Randomised comparison of morbidity after Di and D lymphdissection of gastric cancer in 996 Dntch patients. Lanset, 1995, 345: 745-748.

33. Cancer Incidentein Five Continents. Lion, JARC, 2001. V. VI. 1021.

34. Graham S, Haughey B.Marshall J. et. al. Diet in the epidemiology of gastric canctr. Nutr, Cancer, 1990, 13:19-34.

35. Hartgink H.H., Van de Velde C.J., - On behalf of the Dutch Gastric Cancer Group. Up-date jf the Dutch D_1 vs D_2 Gastric Cancer Trial. Symposium S 47 (h.665), 4th International Gastric Cancer Congress. New-York. USA, April 29 – May 2. 2001.

36. Hioki K, Nakane J, Jamamato M. Surgical strategy for earii gastric cancer. Brit J.Surg., 1990, 17:1330.

37. Japanese Gastric Cancer Association. Japanese Classification of Gastric Carcinoma – 2nd English edition. Gastric Canser, 1998, v 1, p. 10-25.

38. Maehara J, Okuyama T. et.al. Postoperative immunochemistry incluling stre-plococcal lysate Ok-432 is effective for patients witt gastric cance and serosal invasion. Am. J.Surg, 1994, 168: 36-40.

39. Mahadevan A., Carey D. The role of radiotherapy in the surgical management of gastrvintestinal cancer. Surg/Oncol., 1997 6(4): 201-208.

40. Minski B.D. The role of radiation therapy in gastric cancer. Semin/ Oncol, 1996, 23(3):390-396.

41. Parsonnett F., Friedman G. et. al., Helicobacter pilori infection and risk of gastric carcinoma. N. Engl. J. Med., 1991, 325: 1127-1131.

42. Sawai K., Takahashi T., Suzuki H. New trends in surgery for Gastric Cancer. Jap.J. Surg. Oncol. 1994, vol. 56, p. 221-226.

43. Soreich J.A. von Heerdan J.A. et. al. Surgical aspects of patients witt ade-nocarcinoma of the stomach operated on for cure. Arch. Surg., 1996, 131 (5): 481-488.

44. Zhang Z. X., Gu X.Z. et. al. Randomised clinical trial on the combination of preoperative irradiation and surgery in the treatment of adenocarcinoma of gastrie cardia-repod of 370 patients. Jnt. Radiat Oncol. Biol. Phys 1998, 42(5): 929-934.

12.16 Иллюстрационный материал по раку желудка

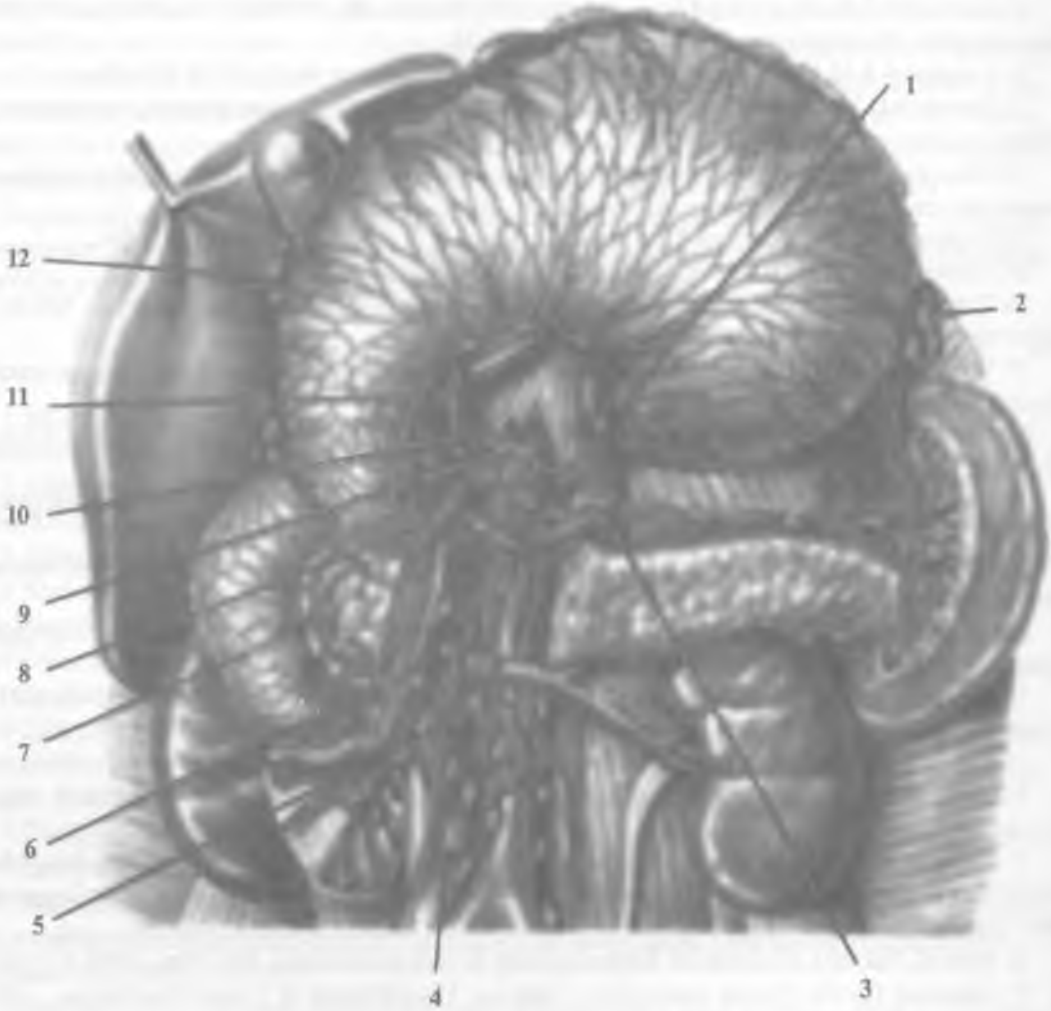

Рис. 1. Лимфатическая система желудка *(желудок оттянут кверху):*
1 – левые желудочные лимфатические узлы
2 – левые желудочно-сальниковые лимфатические узлы
3 – верхние панкриотические лимфатические узлы
4 – поясничные лимфатические узлы
5 – нижние брыжеечные лимфатические узлы
6 – верхние брыжеечные лимфатические узлы
7 – панкреатодуоденальные лимфатические узлы
8 – пилорические лимфатические узлы
9 – чревные лимфатические узлы
10 – печеночные лимфатические узлы
11 – правые желудочные лимфатические узлы
12 – правые желудочно-сальниковые лимфатические узлы

Рис. 2. Пути оттока лимфы от различных отделов желудка *(схема):*
I – от кардиальной части желудка
II – от тела желудка
III – от пелорической части желудка
IV – от тела желудка (большой кривизны)
V – от дна желудка
В рамке: отток лимфы в левый надключичный лимфатический узел, печень и яичники

Рис. 3. Схематическое изображение путей метастазирования небольшой опухоли кардиоэзофогальной области

Рис. 4. Объем операции при дистальной субтотальной резекции желудка по Бильрот II

Рис. 5. Объем проксимальной субтотальной резекции желудка

Рис. 6. Объем операции при гастроэктомии

Рис. 7. Формирование пищеводно-кишечного анастомоза после гастроэктомии *(схема)*
а – горизонтальный пищеводно-кишечный анастомоз
б – анастомоз по Мак-Ниру и Пэку
в – анастомоз по Сапожкову-Юдину
г – анастомоз по Гиляровичу
д – анастомоз по Орру–Ханту–Накаяме

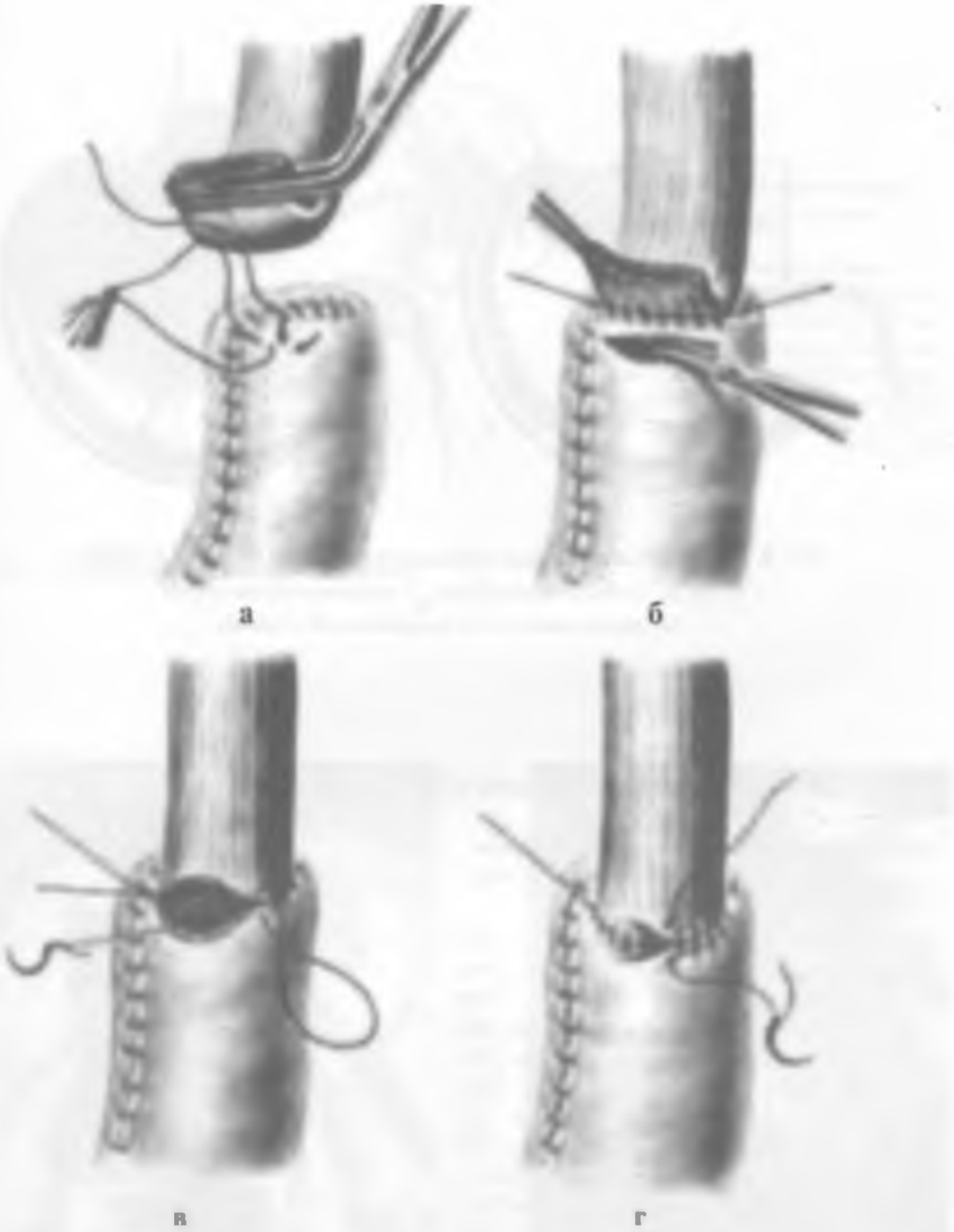

Рис. 8. Формирование пищеводно-желудочного анастомоза по типу конец в бок:
а – наложение заднего наружного ряда серозно-мышечных швов
б – создание в желудочной трубке отверстия для анастомоза с пищеводом
в – наложение переднего внутреннего ряда швов узлами внутрь просвета анастомоза
г – наложение переднего наружного ряда серозно-мышечных швов погружного пищеводно-желудочного анастомоза

Рис. 9. Классификация кардио-эзофагеального рака (Siewert J.R. 2000).
Тип III (субкардиальный рак) – эпицентр расположен на расстоянии 2-5 см аборально от Z-линии

Рис. 10. Лимфогенное метастазирование КЭР

Частота лимфогенного метастазирования кардио-эзофагеального рака (данные РОНЦ РАМН, 1998):

Паракардиальные лимфоузлы	*97%*
Лимфоузлы малой кривизны	*80%*
Чревные лимфоузлы	*69%*
Лимфоузлы левой желудочной артерии	*29%*
Лимфоузлы общей печеночной артерии	*22%*
Лимфоузлы селезеночной артерии	*18%*
Лимфоузлы большой кривизны желудка	*9%*
Лимфоузлы ворот селезенки	*7%*
---	---
Нижние параэзофагеальные лимфоузлы	*38 %*
Лимфоузлы бифуркации трахеи	*22%*

Объем абдоминальной лимфодиссекции

D2 лимфодиссекция *– минимально необходимый объем вмешательства на лимфоколлекторах брюшной полости, независимо от типа кардио-эзофагеального рака*

Рис. 11. Превентивная лимфодиссекция

Рис. 12. Превентивная лимфодиссекция. Объем абдоминальной лимфодиссекции. В настоящее время разработана методология и изучается эффективность расширенной лимфодиссекции D3

Доступ по Льюису применяется при кардио-эзофагеальном раке I типа и позволяет:

1. Безопасно мобилизовать и резецировать грудной отдел пищевода на всем протяжении.
2. Выполнить визуально контролируемую билатеральную медиастинальную лимфодиссекцию.
3. Сформировать анастомоз в куполе плевральной полости.

Рис. 13. Хирургический доступ

Рис. 14. Объем резекции желудка и пищевода при кардио-эзофагеальном раке I типа

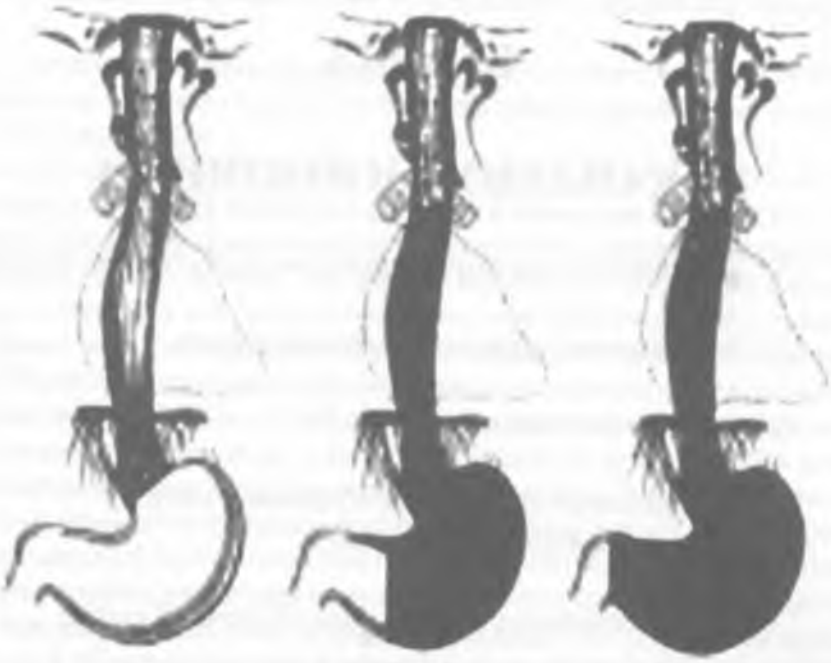

Рис. 15. Объем резекции желудка и пищевода при кардио-эзофагеальном раке II типа

Рис. 16. Объем резекции желудка и пищевода при кардио-эзофагеальном раке III типа

Глава 13

РАК ОБОДОЧНОЙ КИШКИ

13.1 Клиническая анатомия и функция рака ободочной кишки

13.2 Заболеваемость раком ободочной кишки

13.3 Этиология и патогенез

13.4 Предраковые заболевания ободочной кишки, тактика их ведения и лечение

13.5 Патологическая анатомия рака ободочной кишки

13.6 Клиническая классификация стадий распространения рака ободочной кишки

13.7 Клиническая симптоматика рака ободочной кишки

13.8 Клинические формы рака ободочной кишки

13.9 Особенности клинического течения осложненных форм рака ободочной кишки

13.10 Диагностика рака ободочной кишки

13.11 Дифференциальная диагностика рака ободочной кишки.

13.12 Лечение рака ободочной кишки

13.13 Прогноз

13.14 Реабилитация больных раком ободочной кишки

13.15 Использованная литература – 33 источника

13.16 Иллюстрационный материал – 12 рисунков

13.1 Клиническая анатомия и физиология ободочной кишки

Согласно Международной классификации болезней, принятой ВОЗ в 1980 году, толстая кишка делится на пять отделов: слепая, восходящая, поперечно-ободочная, нисходящая и сигмовидная.

Толстая кишка начинается в правой подвздошной области у места перехода конечного отрезка подвздошной кишки в слепую и оканчивается у входа в малый таз в ректосигмоидной части прямой кишки. Она, по отношению к брюшине, располагается различно в разных отделах. Так, слепой, поперечно-ободочный, сигмовидный отделы располагаются интраперитонеально, а остальные отделы – мезоперитонеально. Длина толстой кишки колеблется от 1,5 до 2 метров. Ширина просвета ее различна. Наиболее широким отделом является начальный отдел: он достигает в области слепой кишки 6-8 см. Наиболее узкий диаметр толстой кишки в ее нисходящем и сигмовидном отделах – до 3-4 см. Внешне толстая кишка в отличие от тонкой кишки имеет свои три характерные особенности. Первой особенностью является то, что циркулярные мышцы распределены равномерно на всем протяжении кишки, а продольный мышечный слой толстой кишки распределяется неравномерно и концентрируется в виде трех параллельных друг другу полос шириной около 0,7-1,0 см, так называемых мышечных лент (taeniae). Эти три полосы продольной мускулатуры в области перехода в прямой кишке образуют сплошной слой продольной мускулатуры на протяжении всей окружности кишки. Второй – вдоль мышечных лент на всем ее протяжении, особенно на поперечно-ободочной и сигмовидной кишках, находятся особые жировые подвески – придаточные сальники (appendices epiploicae), состоящие из скопления подбрюшинного жира, покрытого висцеральным листком брюшины. Третьей особенностью является то, что продольные мышечные ленты значительно короче длинника кишки, поэтому последняя образует ряд выпячиваний (haustrae), отделенных друг от друга глубокими поперечными бороздами, придающие кишке форму гармошки.

Кровоснабжение ободочной кишки обеспечивается верхней и нижней брыжеечными артериями. От верхней брыжеечной артерии отходят подвздошно-ободочная, правая и средняя ободочные артерии. Они кровоснабжают соответственно илеоцекальный угол, восходящую и правую половину поперечно-ободочной кишки. Следует отметить, что от подвздошно-ободочной артерии отходит ветвь к червеобразному отростку и одна и три ветви к терминальному отделу подвздошной кишки, которые обеспечивают кровоснабжением 15-25 см конечного отдела подвздошной кишки.

Кровоснабжение левой половины толстой кишки (левая половина поперечно-ободочной, нисходящая, сигмовидная кишки) осуществляется за счет нижней брыжеечной артерии, от которой отходят отдельным стволом три артерии:

1) левая ободочная артерия, которая кровоснабжает всю нисходящую кишку, левую половину поперечно-ободочной, образуя дугу Ролана в селезеночном угле;

2) сигмовидная артерия, обеспечивающая 2-3 ветвями одноименной отдел толстой кишки;

3) верхняя прямокишечная артерия, кровоснабжающая ректосигмоидный и верхнеампулярный отделы прямой кишки.

Артериальная система верхней и нижней брыжеечной артерии анастмозируют между собой, образуя общий дугообразный анастомоз или аркаду первого поряд-

ка, от которой выходят под прямым углом пристеночные веточки, питающие кишечную стенку.

Вены правой и левой половины, сопровождая одноименные артерии, сливаются вместе и впадают в воротную вену.

Внутриорганная лимфатическая система начинается капиллярами, расположенные под криптами слизистой оболочки и сливаясь в подслизистом слое, образуют лимфатические сосуды первого, второго и третьего порядка. Лимфатические сосуды третьего порядка, сопровождая брыжеечные вены, впадают в мезентериальные и поясничные лимфатические узлы, расположенные в корне верхне- и нижнебрыжеечной артерии, образуя периаортальный коллектор.

Ободочная кишка иннервируется ветвями блуждающего нерва и симпатическими антогонистами, а в толще кишки имеются два нервных сплетения – Мейсснеровское в подслизистом слое и Ауэрбаховское, между циркулярными и продольными мышцами, – придающие ободочной кишке известную физиологическую автономию.

Функциональные особенности ободочной кишки

Она является резервуаром остаточных продуктов пищеварения, органом, формирующим и эвакуирующим каловые массы.

Ободочная кишка не участвует в процессах переваривания пищи, но в ней могут всасываются от 0,5 до 10 % белков, жиров, углеводов, не успевших всосаться в тонком кишечнике.

Основной функцией ободочной кишки являются абсорбация воды, электролитов, поваренной соли, витаминов К, B_{12}, А и некоторых токсических продуктов обмена (индол, индоксил, скатол, скатоксил, фенольные соединения, жирных кислот). В правой половине ее наблюдается довольно интенсивное всасывание, а в левой половине кишечное содержимое сгущается и формируется каловая масса.

Ободочной кишке свойственна моторно-эвакуаторная функция, которая за счет маятникообразного движения перистальтической волны способствует передвижению каловых масс в сторону прямой кишки. Существенную роль в физиологии играет илеоцекальный затвор (баугиниева заслонка), описанный швейцарским анатомом Bauhin в начале XVII века. Его главная функция заключается в регулировке поступления жидкого пищевого химуса из подвздошной кишки в слепую.

На протяжении толстой кишки имеется ряд сфинктеров, имеющие в своей основе мышечные жомы:

1) сфинктер Бузи, расположенный на уровне баугиниевой заслонки;
2) сфинктер Гирша – в верхней части восходящей кишки;
3) сфинктер Кеннона – в правой части поперечно-ободочной кишки;
4) сфинктер Пайра-Штрауса – в верхней части нисходящей кишки;
5) сфинктер Бали – в начальной части сигмы;
6) сфиктер Мутье – в средней части сигмы;
7) анальный сфинктер.

Спазм какого-либо из этих сфинктеров может затруднить прохождение каловой массы и создать ложное впечатление о наличии органического препятствия в кишке, для исключения которого преследует применить фармакодинамические препараты, расслабляющих гладкую мускулатуру кишки (атропин, метацин и др.).

Аномалии развития ободочной кишки

1. Атрезия ободочной кишки – редкая аномалия, часто заканчивается летально.

2. Мегаколон – увеличение ободочной кишки в поперечнике и в длиннику. Согласно классификации Н.У. Шнигер (1981) выделяет следующие формы мегаколона:

-болезнь Гиршпрунга – ограниченный стеноз просвета ободочной кишки с престенотическим расширением;

-врожденный гигантизм ободочной кишки (мегадолихоколон) – избыточное удлинение всей кишки или ее сигмовидного отдела;

-идеопатической мегаколон – расширение просвета кишки;

-токсический мегаколон, который развивается как осложнение при язвенном колите, болезни Крона, басциллярной дизентерии.

Следует отметить, что при мегаколоне кишка увеличена в размерах, стенки ее гиперемированы, складки слизистой отечны, утолщены, на фоне их часто выявляются изъявления.

Основным клиническим проявлением мегаколона являются упорные запоры, которые иногда продолжаются на несколько дней и даже недель, а при акте дефекации больные освобождаются от большого количества кала. У таких больных наблюдается отсутствие аппетита, слабость, интоксикация, вздутие и боли в животе.

13.2 Заболеваемость раком ободочной кишки

Во многих экономически развитых странах мира, в том числе в Республике Казахстан, отмечается рост заболеваемости раком ободочной кишки. По данным ВОЗ (2001) в 2000 году заболеваемость населения в различных странах мира раком ободочной кишки (мировой стандарт) составила 33,5$^0/_{0000}$, из них у мужчин – 19,1$^0/_{0000}$, у женщин – 14,4$^0/_{0000}$. Наибольший уровень заболеваемости на 100000 населения наблюдается в Новой Зеландии (98,7), Венгрии (94,4), Чехии (91,8), Словакии (77,2), Германии (76,9), Австрии (75,3), а наименьший – в Конго (4,1), Мали (7,2), Индии (7,9), Египте (8,8), Афганистане (10,5).

Среди 6 стран СНГ в 2002 году стандартизованные показатели заболеваемости были отмечены в России (11,9), Беларуси (10,1), Молдове (11,1), Казахстане (8,0), Кыргызстане (6,2), Узбекистане (3,9) (Е.М.Аксель, М.И.Давыдов, 2004).

В Республике Казахстан в течение последних 20-ти лет отмечается заметный рост показателей заболеваемости. Если в 1979-1988 годах в республике заболеваемость (обычные показатели) в среднем составила 3,7$^0/_{0000}$, то к 2005 году она достигла до 7,9$^0/_{0000}$, т.е. выросла более чем в 2 раза и занимает седьмое ранговое место в структуре онкологической заболеваемости.

В 2005 году наибольший уровень заболеваемости отмечен в Карагандинской (11,3$^0/_{0000}$), Северо-Казахстанской (11,9$^0/_{0000}$), Павлодарской (13,6$^0/_{0000}$), Костанайской (12,8$^0/_{0000}$), наименьший – Южно-Казахстанской (2,0$^0/_{0000}$), Кызылординской (4,4$^0/_{0000}$), Алматинской (3,4 $^0/_{0000}$), Жамбылской (3,6$^0/_{0000}$). Удельный вес больных, выявленных в I-II стадии, 20,4%, IV стадии – 20,6% (Ж.А.Арзыкулов с соавторами, 2006).

Возрастно-половые особенности. Основную группу больных раком ободочной кишки составляют люди в возрасте от 50 до 70 лет. Частота рака увеличивается в возрастных группах старше 60 лет. Различия в зависимости от пола незначительны, тем не менее несколько чаще болеют мужчины. Отмечается повышенная частота рака у городских жителей по сравнению с сельским, а также более высокая заболеваемость в группах населения с высоким социально-экономическим уровнем жизни.

13.3 Этиология и патогенез

Химико-биологические факторы. В развитии рака ободочной кишки оказывают влияния канцерогенные вещества, образующихся в кишечном содержимом из компонентов пищи под влиянием бактериальной флоры. В каловых массах в просвете кишечника содержится огромное количество микробов, основную часть которых составляет кишечная палочка.

Ферменты, выделяемыми микроорганизмами, принимают участие в промежуточном обмене белков, фосфолипидов, жирных и желчных кислот, билирубина, холестерина и т.д. Под влиянием бактериальной микрофлоры кишечника из аминокислот высвобождается аммиак, образуются нитрозоамины, летучие фенолы, индол, скатол, происходит превращение первичных жирных кислот (холевой и хенодезоксихолевой) во вторичные (литохолевую и дезоксихолевую). Процесс превращения первичных желчных кислот во вторичные зависит от количества витаминов К в содержимом кишечника, а также от фермента холанин – 7-дегидрооксилазы, преимущественно продуцируемых кишечными палочками и другими анаэробными бактериями. Активность фермента холанин – 7-дегидроксилазы возрастает при повышении концентрации желчных кислот. Концентрация желчных кислот зависит от характера питания: она увеличивается при приеме пищи, богатыми животными жирами (Modan B. et. al., 1985).

Американский ученый Reddy B.S. (1988) доказал канцерогенное, мутогенное и активирующее действие вторичных желчных кислот, и они служат строительным материалом для синтеза канцерогенных структур, близких к метилхолантерену. Он, изучая состав кала в группах населения с разным потреблением жиров, обратил внимание на следующие три обстоятельства:

1) у вегетарианцев в среднем с калом выделяется 318 мг стеролов в день, а у людей, соблюдающих обычную диету, включающую и животные жиры, в кале в среднем содержится 817 мг стеролов;

2) основная масса стеролов в группе с высоким потреблением жира приходится на капрастанол и капрастанон;

3) содержание вторичных желчных кислот (диоксихолевой и липохолевой) в кале в 2,5-5 раза выше у людей, потребляющих в большом количестве животного жира, чем у вегетарианцев. В последующем Reddy B.S. (1988) сообщил, что заболеваемость раком ободочной кишки среди вегетарианцев в 7-8 раз ниже, чем у людей, регулярно употребляющих животные жиры.

Противоположное, тормозящее канцерогенез влияние оказывает пища, содержащая большое количество растительной клетчатки и насыщенная витаминами А и С. Растительная клетчатка содержит так называемые пищевые волокна. К ним относятся целлюлоза, гемицеллюлоза, пектины, продукты из водорослей. Все они являются углеводами. Пищевые волокна увеличивают объем каловых масс, стимулируют перистальтику, способствуют ускоренному опорожнению кишечника, связывают соли желчных кислот, уменьшая их концентрацию в каловых массах. Благодаря этим свойствам, пищевые волокна препятствуют развитию анаэробных бактерий и токсических метаболических продуктов, участвующих в механизме злокачественных трансформаций клеток. Высоким содержанием пищевых волокон характеризуется ржаная мука грубого помола, фасоль, зеленый горошек, пшено и нерафинированные масла и др. продукты. В то же время рафинированная пища с малым содержанием пищевых волокон

создает лучшие условия для контактов канцерогенных агентов со слизистой оболочной кишечника, замедляя пассаж кала.

Общепризнанно, что микрофлора толстого кишечника повинна в производстве канцерогенов из пищевых продуктов и кишечных секретов. Hill M.J. (1975) на основании исследования микрофлоры кишечника в кале установил, что соотношение анаэробов в кале в зонах с высокой частотой рака ободочной кишки колеблется от 2,1 до 2,7, а в странах с редкой заболеваемостью от 0,5 до 1,5. Автор выявил, что анаэробные бактерии метаболизируют стероиды, соли желчных кислот значительно интенсивнее аэробных микробов. В связи с этим нарушение композиции кишечной флоры (дисбактериоз) является одним из модифицирующих факторов в развитии рака ободочной кишки.

Анатомо-физиологические факторы. Предрасполагающим фактором, ведущим к возникновению рака ободочной кишки, являются аномалии развития (мега- и долихоколон, болезнь Гиршпрунга, дивертикулез) и дискенезия центрального происхождения, которые часто приводят к запору с длительным застоем каловых масс в просвете кишечника. Длительная задержка кала в просвете кишки изменяет количественный и качественный состав кишечной микрофлоры, способствует образованию фекальных камней, вторичных желчных кислот, нитрозоаминов, летучих фенолов, индола, скатола и других канцерогенных веществ. При запоре увеличивается время контакта этих канцерогенных веществ с эпителиальными клетками слизистой оболочки, что может вызывать их злокачественную трансформацию.

Известно, что рак чаще всего развивается в физиологически суженных частях ободочной кишки (печеночный и селезеночный изгиб, сигмовидная кишка), в которых кал задерживается на длительный срок. Причиной задержки каловых масс в ободочной кишке часто является наличие ряда специальных затворов – шлюзов.

Хронические воспалительные процессы. Причинами возникновения хронического воспалительного процесса в ободочной кишке могут быть различные патогенные микроорганизмы (стафилококк, стрептококк, бактерии дизентерии, брюшного тифа, сальмонелла, протей, палочки Коха, амебы, аскариды и др.), некоторые лекарственные препараты, пищевая интоксикация. Возникновению колита способствуют такие аномалии, как мегадолихосигма, болезнь Гиршспрунга, дивертикулез и др. В целом хронические колиты являются результатом сочетанного воздействия нескольких факторов – инфекционного, алиментарного, токсического.

Среди многочисленных воспалительных заболеваний ободочной кишки в причине возникновения рака прямое отношение имеют неспецифический язвенный колит и болезнь Крона. При этих заболеваниях нарушаются моторная и тоническая деятельность толстой кишки, а также ее секреторная, экскреторная и всасывательная функции. В большинстве случаев отмечается возникновение дисбактериоза, т.е. нарушение состава микрофлоры кишечника (уменьшение кишечных палочек, увеличение патогенных микробов). Воспалительный процесс захватывает все слои кишечной стенки, поэтому стенки пораженного участка кишки резко утолщаются, становятся регидными, в ней появляются язвенные дефекты. При хроническом течении заболевания появляются псевдополипы за счет разрастания грануляционной ткани, гиперплазии пейеровских бляшек, отмечается исчезновение гаустр. Кишка приобретает вид шнура, ее маторика резко снижена. Наиболее часто неспецифический язвенный колит поражает дистальный отдел ободочной кишки, откуда процесс может распространяться в каудально-краниальном направлении, а при болезни Крона характерен сег-

ментарный характер, т.е. поражение кишки на ограниченном участке, преимущественно (85%) отмечается одновременное поражение дистального отрезка подвздошной кишки с вовлечением в процесс слепой и восходящей кишок, и лишь в 15% наблюдается изолированное поражение толстой кишки.

Малигнизация язвенного колита наступает в среднем через 10 лет после начала заболевания. По данным Reifferscheid (1961) после 5-летнего течения болезни рак возникает у 17%, после 15 лет – у 25% больных. К группе предрасполагающих к малигнизации факторов относятся дивертикулообразные (мешковидные) выпячивания в области гаустр, встречающиеся нередко в левой половине ободочной кишки, в них хронически застаивается комками каловая масса. Излюбленные места расположения дивертикулов совпадают с отрезками ободочной кишки, наиболее часто поражаемыми раком (селезеночный угол, сигмовидная кишка).

Полипы ободочной кишки. Полипы бывают одиночными, групповыми и диффузными. Макроскопически различают полипы на широком основании и на ножке. При микроскопическом исследовании можно различить следующие виды полипов: гиперпластические, аденоматозные и ворсинчатые (аденопапилломатозные). По данным литературы, аденоматозные и ворсинчатые полипы ободочной кишки рассматриваются как потенциально злокачественные образования и что удаление их является рациональным профилактическим мероприятием. Наиболее опасны, с точки зрения возможности малигнизации, полипы на широком основании, особенно с наличием на возвышении центрального кратера. Американские исследователи Petersen G. M., Boyd P. A. (1995) установили, что имеется стойкая зависимость между размерами полипов на широком основании и частотой их малигнизации. Согласно их данным, в полипах диаметром менее 1 см в 1% случаев находятся раковые фокусы, в полипах от 1 до 2 см в диаметре вероятность раковых микроочагов составляет 5-10%, в полипах более 2 см – от 20 до 50%. По микроскопическому строению тубулярные аденомы содержат раковые фокусы в 5% случаев, тубулярно-ворсинчатые малигнизируются в 20%, а ворсинчатые – в 40%.

Озлокачествление одиночных полипов ободочной кишки встречается у каждого шестого больного, а полипоза – у 2/3 больных (Метровели В.В., 1973).

Наследственные факторы. В настоящее время не исключаются наследственно-генетические факторы в возникновении рака ободочной кишки. Сообщается, что среди близких родственников больных раком толстой кишки эта форма рака встречается в 2-3 раза чаще, чем в других популяциях (Ogawa H. et. al., 1985).

Наследственно-генетический фактор, предшествующий раку толстой кишки, Н.Ф.Беляев (1996) рекомендует подразделить на следующие категории:

1. Наследственные: синдромы Гарднера, Пейтца-Егерса, семейный полипоз.
2. Генетико-эпидемиологические и молекулярно-генетические.

Автор считает, что указанные факторы влияют на возникновение злокачественных новообразований толстой кишки и наследуются по доминантному типу. Взаимодействие их с факторами внешней среды приводят к развитию полипов с последующей их малигнизацией.

Синдром Гарднера – сочетание диффузного полипоза с опухолями иной локализации (остеоиды, эпидермоиды, фибромы и др.).

Синдром Пейтца-Егерса – сочетание диффузного полипоза толстой кишки с пигментными пятнами вокруг рта, на губах, слизистой полости рта.

В связи с весьма редким сочетанием подобных патологических образований возникают сомнения – действительно ли существуют эти синдромы или речь идет о случайном совпадении. Тем не менее необходимо учитывать, что предрасполагающими факторами рака ободочной кишки считают генетически обусловленные полипозные синдромы (семейный аденоматозный полипоз, синдромы Гарднера, Пейтца-Егерса, семейный ювенильный полипоз).

Следует отметить, что в настоящее время еще не расшифрованы генетические механизмы развития рака толстой кишки с точки зрения молекулярной генетики. Тем не менее в ближайшем будущем возможно будут выявлены маркерные хромосомы рака толстого кишечника.

13.4 Предраковые заболевания ободочной кишки, тактика их ведения и лечение

К предраковым заболеваниям ободочной кишки относятся:

1. Полипы (аденоматозные, ворсинчатые);
2. Неспецифические язвенные колиты;
3. Гранулематозный колит (болезнь Крона);
4. Дивертикулез;
5. Карциноиды.

1. Полипы – представляют собой разрастания железистого эпителия и подлежащей соединительной ткани в виде мелких сосочков или круглых образований, возникающих на поверхности слизистой оболочки. Они бывают двух типов – ложные и истинные. Наиболее часто в толстой кишке обнаруживаются так называемые ложные полипы или их называют гиперпластические, т.е. разрастания мелких сосочков в слизистой оболочке воспалительно-регенеративной природы. Они появляются на фоне хронических заболеваний толстой кишки, но опасность их малигнизации сомнительна.

К истинным полипам относятся аденоматозные и аденоматозно-папиллярные (ворсинчатые), которые являются облигатным предраком. Аденоматозные полипы имеют вид округлых образований, розовато-красного цвета, мягкой консистенции, расположенных на узкой ножке или на широком основании с гладкой поверхностью, а ворсинчатые полипы имеют ветвистое строение с бархатистой поверхностью и микроскопически состоят из множества железистых трубок или разветвлений ворсинок, покрытых высоким цилиндрическим эпителием.

Морфологически они представляют собой папиллярные или тубулярные разрастания железистой ткани со стромой, отличающейся от стромы исходной слизистой оболочки. Клетки полипов характеризуются полиморфизмом, дисплазией, повышенной митотической активностью и полной или частичной утратой способности к дифференцировке. Полипы могут быть одиночными или множественными. Размер их варьирует от нескольких миллиметров до 3-4 см и более. С увеличением размера полипов, их ворсинчатости и степени дисплазии повышается вероятность злокачественного перерождения. Ворсинчатые полипы озлокачествляются чаще, чем гладкие (аденоматозные). При малигнизации полипы постепенно теряют мягкую консистенцию, инфильтрируют стенки кишки, иногда приводят к нарушению кишечной проходимости.

2. Неспецифический язвенный колит – тяжелое воспалительное заболевание ободочной кишки, сопровождающееся массивными деструктивными поражениями

кишечных стенок и в большинстве случаев приводящее к необратимым изменениям органа. Слизистая оболочка пораженных отделов кишки гиперемирована, ее рельеф перестроен, беспорядочен, крипты Либеркюновых желез абсцедированы или разрушены. Местами отмечаются разрушение слизистой оболочки, эрозии и язвенные дефекты на ее поверхности, имеется разрастание фиброзной соединительной ткани в подслизистом и мышечном слоях, увеличение количества псевдополипов за счет разрастания грануляционной ткани, гиперплазии пейеровских бляшек. Кишка приобретает вид шнура, исчезает гаустрация, моторика ее резко снижена, а в тяжелых случаях вовсе не определяется. Язвенный колит редко осложняется свищами, стриктурами, приводящими к кишечной непроходимости. Частота малигнизации зависит от тяжести клинического течения и продолжительности болезни. Чем интенсивнее протекает воспалительный процесс с большей продолжительностью, тем выше частота малигнизации.

3. Болезнь Крона (гранулематозный колит), который как самостоятельная нозологическая форма был выделен в 1959 году английскими гастроэнтерологами Marson и Lockhart-Mummery, подробно описавшие клиническую его картину. Для болезни Крона характерно сегментарное поражение кишки, т.е. на ограниченном участке имеется гранулематозное воспаление подслизистого слоя и изъявление слизистой кишки, т.е. на ограниченном участке. В 85% случаев отмечается одновременное поражение дистального отдела подвздошной и слепой кишок, и лишь в 15% случаев наблюдается изолированное поражение толстой кишки, а прямая кишка поражается редко. Эти особенности распространения патологического процесса имеют несомненное дифференциально-диагностическое значение, так как при неспецифическом язвенном колите часто наблюдается диффузное или даже тотальное поражение толстой кишки. Поскольку при болезни Крона в основном поражается терминальный отрезок подвздошной кишки, то для данной болезни характерны 4 основных патологических признака:

1) сужение просвета и утолщение стенок;

2) прерывистое изъявление;

3) слизистая в виде булыжной мостовой за счет мелких гранулем;

4) наличие тонкотолстокишечных, кишечно-вагинальных свищей, возникающих в результате того, что язвы, разрушая все слои кишечной стенки, проникают в стенки соседних органов, припаянных воспалительным инфильтратом к пораженной гранулематозным колитом кишке. Прогрессирующее сужение просвета кишки часто приводит к частичной, а нередко и полной кишечной непроходимости. Малигнизация болезни Крона наступает редко.

4. Дивертукулез – это одиночные или множественные тонкостенные округлые, грушевидные выпячивания с четкими контурами и короткой шейкой, находящиеся непосредственно под серозной оболочкой. Стенки их состоят из слизистого и подслизистого слоев, они лишены мышечного слоя, поэтому плохо сокращаются и могут долго содержать каловые массы. Излюбленной локализацией является левая половина ободочной кишки, в основном сигмовидная кишка (80-92% случаев). Наиболее частым осложнением является хронический дивертикулит, который приводит к утолщению слизистой оболочки. При хроническом дивертикулите с частыми осложнениями и выраженным воспалительным процессом в 10-15% случаях наступает малигнизация (В.М. Чегина, 1978).

5. Карциноиды – это редкие эпителиальные опухоли, которые встречаются в различных отделах ободочной кишки. По данным Hoeffken (1966), карциноиды

встречались в сигмовидной кишке в 5,9%, слепой кишке – в 1,2%, в червеобразном отростке – в 34,5% случаях. Опухоль плотной консистенции, имеет вид полипа, на разрезе желтого цвета. По микроскопическому строению состоит из эпителиальных клеток и соединительно-тканной стромы. На протяжении многих лет карциноид трактовался как доброкачественная опухоль. В настоящее время доказано, что при определенных условиях начинается злокачественный рост, и опухоль метастазирует в другие органы. Различают гормонально активные и реактивные карциноиды. При гормонально активных формах количество серотонина в крови увеличивается до 0,1-3 мкг/мл (норма – 0,098 мкг/мл). Гормонально активные карциноиды часто метастазируют.

Формирование группы повышенного риска по раку ободочной кишки и тактика ведения их

К группе повышенного риска по раку ободочной кишки относятся:

- больные, страдающие предраковыми заболеваниями;
- больные, имеющие синдромы Гарднера, Пейтца-Егерса;
- больные, в анамнезе которых имеются ранее перенесенные кишечные инфекционные заболевания: дизентерия, брюшной тиф, сальмонеллез, аскаридоз, колиэнтерит, дисбактериоз;
- больные, страдающие хроническими запорами, постоянно потребляющие пищу богатой белками и особенно животными жирами, бедной растительной клетчаткой.

Участковым врачам в группах риска наиболее целесообразно проводить исследование кала на скрытую кровь с использованием *гемакульт-теста,* отличающийся точностью и простотой. Метод основан на обнаружении скрытой крови в кале реакцией с гваяковой смолой. Обследуемое лицо в домашних условиях наносит небольшую порцию испражнений на фильтровальную бумагу, заключенную в специальном конверте, лаборант наносит две капли реактива на ту же фильтровальную бумагу через окно на противоположной стороне конверта. При наличии крови в кале через 30 секунд появляется сине-фиолетовое окрашивание. Положительная реакция – основание для проведения углубленного обследования пациента с применением ирригографии и колоноскопии с биопсией.

Гемакульт-тест является в настоящее время единственным методом для выявления рака и предраковых образований на бессимптомном этапе развития опухоли. Будучи дешевым и не требующим значительных медицинских издержек, он в то же время, дает максимальную диагностическую информацию.

С помощью гемакульт-теста удается активно выявить до 40% больных раком ободочной и прямой кишки (В.И.Кныш,1997). В последние годы совершенствована методика гемакульт-теста и предложена два варианта. Это – фека-тест и крипогем, которые реагируют только на свободный гемоглобин. Фека-тест – модификация гемакульт-теста, основанная на определении гемоглобина иммунологическим способом. Фека-тест вдвое чувствительнее гемакульт-теста. Крипогем – модификация гемакульт-теста, реагирующая только на свободный гемоглобин. При геморрое и трещинах проба бывает отрицательной, так как при кровотечениях из нижних отделов кишки эритроциты не разрушены.

"Сигналами тревоги", заставляющими заподозрить рак ободочной кишки, являются:

- неприятные ощущения, чувство переполнения, неопределенная боль в животе;
- запоры, сменяющиеся поносом, вздутие и урчание кишечника;
- примесь крови в кале или признаки анемии;

- необъяснимое постоянное повышение температуры, не поддающаяся противовоспалительной терапии;

- наличие прощупываемого опухолевого образования в подвздошных областях, преимущественно справа.

После установления окончательного диагноза предраковых заболеваний пациенты берутся на диспансерный учет по I "б" группе и им проводятся лечебно-оздоровительные мероприятия. Так, выявленные полипы, карциноиды необходимо удалять с обязательным гистологическим исследованием, а больных, страдающих неспецифическим язвенным колитом, болезнью Крона и дивертикулитом, следует лечить либо в гастроэнтерологическом, либо в проктологическом стационарах. В последующем больные с предраковыми заболеваниями ободочной кишки в обязательном порядке дважды в год должны подвергаться углубленному рентгено-эндоскопическому исследованию с целью выявления ранних форм рака. Первичная профилактика рака ободочной кишки сводится к рациональному питанию с включением продуктов, содержащих достаточное количество пищевых волокон (овощей и фруктов, богатых витаминами А и С).

13.5 Патологическая анатомия рака ободочной кишки

Локализация. Рак ободочной кишки чаще возникает в местах ее физиологического сужения (илеоцекальный угол, печеночный и селезеночный изгибы, сигмовидная кишка). По сводным данным отечественных и зарубежных авторов, составленный Л.И. Снешко (1967), различные отделы ободочной кишки поражаются раком в следующих соотношениях: сигмовидная кишка – 35-40%; слепая кишка – 19-25%,печеночный изгиб – 5-11%, селезеночный изгиб – 6-8%, поперечно-ободочная кишка – 6-10%, нисходящая – 4-5%.

В 4-8% случаев встречаются первично-множественные поражения различных отделов ободочной кишки.

Макроскопические формы. В зависимости от характера роста различают три формы – экзофитную, эндофитную и смешанную. При экзофитной форме роста опухоль растет в просвет кишки в виде полипа, узла или ворсинчатого образования, напоминающего цветную капусту. При распаде экзофитной опухоли возникает блюдцеобразный рак, который имеет вид язвы с плотным дном и валикообразными краями, выступающими над поверхностью непораженной слизистой. Опухоль обычно растет медленно, инфильтрируя мышечный и серозный слой, занимая часть окружности просвета кишки, поэтому кишечная непроходимость наступает крайне редко.

Эндофитная (инфильтративная) форма опухоли растет преимущественно в толще кишечной стенки с прорастанием всех слоев стенки кишки. Опухоль распространяется по периметру кишки и охватывает ее циркулярно, вызывая сужение просвета. При смешанной или язвенно-инфильтративной форме опухоли видна обширная плоская язва, расположенная по периметру кишки со слегка приподнятыми плотными краями и неровным дном.

Существует закономерность в характере роста опухоли в разных отделах кишечника. В правой половине ободочной кишки часто развиваются экзофитные опухоли, а в левой – 3/4 всех опухолей растут эндофитно.

Международная гистологическая классификация, предложенная Mirson B, Sobin L, 1976

1. Аденокарцинома (высоко, умеренно и малодифференцированная);
2. Слизистая аденокарцинома (мукоидный, слизистый, коллоидный рак);
3. Перстневидно-клеточный рак (мукоцеллюлярный);
4. Недифференцированный рак (Carcinoma simplex, медуллярный, тубулярный рак);
5. Неклассифицируемый рак.

Следует подчеркнуть, что малодифференцированная, слизистая аденокарцинома, особенно перстневидно-клеточный рак характеризуется низкой степенью дифференцировки и обладают выраженным злокачественным течением, приводя к быстрой генерализации опухолевого процесса (А.Г.Перевозщиков,1997).

Рост и метастазирование. Рак ободочной кишки характеризуется относительно медленным ростом и поздним метастазированием. Рост опухоли происходит преимущественно в поперечном к кишечной стенке направлении. При экзофитных формах наружные границы опухоли четкие, раковые клетки не проникают дальше видимых границ опухоли, тогда как при эндофитных и смешанных формах роста опухолевых клеток удается обнаружить на расстоянии 2 или 3 см от края новообразования. Путем прямого прорастания рак ободочной кишки может распространится в забрюшинную клетчатку, на брюшную стенку, петли тонкого кишечника и другие органы и ткани.

Рак ободочной кишки метастазирует лимфогенно, гематогенно и лимфогематогенно. Частота метастазирования зависит от локализации, формы роста и гистологического строения опухоли. Наиболее часто метастазирует рак левой половины ободочной кишки, особенно сигмовидной кишки, при эндофитном росте, низкой и недифференцированной гистологических формах.

Причину высокого показателя метастазирования рака левой половины ободочной кишки по сравнению с правой известный американский онколог-хирург Мэйо (1956) связывает с двумя обстоятельствами. Во-первых, в левой половине кал имеет твердую консистенцию и растущая опухоль постоянно травмируется, во-вторых, при наличии стенозирующей опухоли усиливается перистальтика кишечника с целью продвижения оформленных каловых масс, а постоянное травмирование опухоли способствует усиленному поступлению опухолевых клеток в лимфатические и кровеносные сосуды, часть которых может реализоваться в виде метастазов в регионарные лимфатические узлы, часть – в отдаленные органы, в первую очередь, в печень. Наиболее часто поражаются лимфатические узлы, расположенные по ходу верхней и нижней брыжеечных сосудов, в забрюшинном пространстве, изредка рак метастазирует в легкие, надпочечники и брюшину.

13.6 Клиническая классификация стадий распространения рака ободочной кишки

I стадия – опухоль, занимающая менее половины окружности кишки, ограниченная слизистой оболочкой и подслизистым слоем. Регионарные метастазы отсутствуют ($T_1 N_0 M_0$).

II "а" стадия – опухоль, занимающая более половинки окружности кишки, ограниченная подслизистым слоем или опухоль, занимающая менее половины окружнос-

ти кишки, врастающая в мышечный слой, не прорастающая серозную оболочку. Регионарные метастазы отсутствуют ($T_2 N_0 M_0$).

II "б" стадия – опухоль той же местной распространенности, что при II "а" стадии, но имеет одиночные (не более двух) метастазы в регионарных лимфатических узлах ($T_2 N_1 M_0$).

III "а" стадия – опухоль, занимающая более половины окружности кишки, врастающая в серозную оболочку или ткань неперитонизированных участков ободочной кишки или опухоль, спаянная с соседними тканями и органами и врастающая в жировую клетчатку брыжеечного края ободочной кишки, париетальную брюшину. Регионарные метастазы отсутствуют ($T_3 N_0 M_0$).

III "б" стадия – опухоль той же местной распространенности, что при III"а" стадии с одиночными регионарными метастазами ($T_3 N_1 M_0$) или опухоль меньшей степени местного распространения со множественными метастазами в регионарных лимфатических узлах ($T_{любая} N_2 M_0$).

IV "а" стадия – опухоль любого размера, прорастающая в окружающие анатомические структуры и соседние органы (желудок, 12 - перстная кишка, тонкая кишка, селезенка, печень, почка, матка, магистральные сосуды, мышцы передней брюшной стенки). Регионарные метастазы отсутствуют ($T_4 N_0 M_0$).

IV "б" стадия – опухоль той же степени местного распространения с любыми вариантами регионарного метастазирования ($T_4 N_{1-4} M_0$) или опухоль любой степени местного распространения с клинически определяемыми отдаленными метастазами ($T_{любая} N_{любая} M_1$).

Степень инвазии рака

P_1 – опухоль, распространяющаяся не глубже подслизистого слоя;

P_2 – опухоль, врастающая в мышечный слой;

P_3 – опухоль, прорастающая в серозную оболочку и жировую клетчатку брыжеечного края ободочной кишки;

P_4 – опухоль, прорастающая в окружающие анатомические структуры и соседние органы.

Гистологическая градация степени зрелости рака

G_1 – высокая степень дифференцировки;

G_2 – средняя степень дифференцировки;

G_3 – низкая степень дифференцировки или недифференцированный рак.

13.7 Клиническая симптоматика рака ободочной кишки

Рак ободочной кишки, по сравнению со злокачественными новообразованиями других органов пищеварительного тракта, характеризуется более благоприятным течением, медленным ростом, относительно поздним появлением метастазов. В ранних стадиях развития опухоли клинические симптомы выражены нерезко, неспецифичны, непатогномичны, поэтому сами больные мало обращают внимание на "малые симптомы". По мере развития опухоли нарастает выраженность симптомов заболевания. Существует определенная закономерность в развитии клинической картины рака в зависимости от локализации опухоли и длительности заболевания.

Клинические симптомы рака правой и левой половины ободочной кишки проявляются по разному, что связано с анатомо-физиологическими особенностями этих отделов кишки.

Симптомы рака правой половины ободочной кишки

При локализации опухоли в правой половине ободочной кишки на первый план выступают симптомы – *боль в правой подвздошной области* и *пальпируемая опухоль*, а также *токсико-анемический синдром*, так как просвет правой половины кишки, в среднем, в два раза больше, чем в левой. Этим и объясняется то, что опухоли значительных размеров этого отдела не так скоро приводят к нарушению проходимости, растут преимущественно экзофитно, располагаясь обычно на одной из боковых стенок кишки, достигая довольно больших размеров, доступные пальпации, поэтому у большинства больных опухоль обнаруживают случайно при пальпации живота. Поскольку пищевой химус поступает из подвздошной кишки в жидком состоянии, поэтому физиологическая функция правой половины ободочной кишки (до середины поперечно-ободочной кишки) заключается во всасывании, то здесь симптоматология в основном будет проявляться в виде нарушения этой функции.

Известно, что в экзофитно растущей опухоли имеются три зоны по уровню обеспеченности питательными веществами и оксигенированности (наружная – оксигенированная, средняя – гипоксическая, внутренняя – аноксическая). Чем больше диаметр опухолевого узла, тем больше удельный вес анаксической зоны. Из-за недостаточной доставки кислорода и питательных веществ в анаксическую зону опухоли, сначала появляется дегенеративный процесс, затем некроз. Некротическая масса всасывается в кровь, вызывая пирогенную реакцию, что проявляется повышением температуры тела. В последующем наступает изъязвление и распад опухоли, присоединяется воспаление, появляются патологические выделения из опухоли в виде крови и слизи. Из-за постоянного подкравливания опухоли развивается гипохромная анемия со всеми клиническими проявлениями. По общепринятому мнению, токсико-анемический синдром (немотивированная общая слабость, постоянное лихорадочное состояние, гипохромная анемия) вызывается всасыванием продуктов распада изъязвленной опухоли и физико-химическими нарушениями, отражающимися на кроветворном аппарате (С.И.Шерман, 1938).

Важным симптомом является наличие *прощупываемой опухоли,* нередко которую сами больные обнаруживают. Пальпируемая опухоль имеет плотную или плотно-эластическую консистенцию, поверхность ее нередко бугриста. При отсутствии воспалительных осложнений опухоль безболезненна, контуры ее четкие. Смещаемость её зависит от подвижности пораженного отдела кишки и от прорастания в окружающие ткани. Наиболее подвижны опухоли поперечно-ободочной кишки, меньшая подвижность отмечается при опухолях слепой кишки, а рак восходящей и печеночного изгиба малоподвижен.

Таким образом, основные симптомы рака правой половины ободочной кишки, постепенно нарастая, переходят в симптомы его осложнения. Нарастающая интоксикация и кровопотеря приводят к анемии, общей слабости, потери веса; сопутствующий воспалительный процесс с лихорадкой – к образованию абсцессов около опухоли, формированию свищей с подлежащими органами.

Симптомы рака левой половины ободочной кишки существенно отличаются от описанных выше. Из-за анатомо-физиологической особенности левой половины ободочной кишки при этой локализации рака на первый план выступают симптомы затруднения пассажа каловых масс по кишечнику, чем дистальней локали-

зуется рак, тем они выражены ярче. Наиболее характерными являются *синдромы кишечной дисфункции, патологические примеси в кале* и *болевой синдром.*

Синдром кишечной дисфункции характеризуется чередованием запоров с поносами, умеренным вздутием живота, порой сопровождающимся слышимым на расстоянии урчанием. Из-за узости диаметра просвета левой половины кишки, особенно в области сигмовидной кишки, растущая опухоль относительно быстро суживает просвет кишки, поэтому пассаж оформленной каловой массы затрудняется, что проявляется постепенно развивающимся запором. При длительной задержке стула в ободочной кишке происходит интенсивный процесс брожения, который сопровождается выделением жидкости в просвет кишки и разжижением каловых масс, скапливающихся выше места сужения опухолью. После продолжительной задержки стула появляется обильный стул с отхождением газа, а в дальнейшем вновь возникает запор. При значительном сужении просвета кишки у больных возникают явления кишечной непроходимости, сначала компенсированной, затем суб- и декомпенсировнной формы. Явления декомпенсированной кишечной непроходимости возникают остро, в виде приступа резкой схваткообразной мигрирующей боли в животе, сопровождающейся внезапной задержкой стула и газов, усиленной, видимой на глаз перистальтикой кишечника, вздутием живота, болезненностью при пальпации растянутых петель кишки, некоторым напряжением мышц и нерезко выраженным симптомом Щеткина-Блюмберга. Непроходимость кишечника может возникнуть при опухоли, расположенной в любой части ободочной кишки, но у большинства больных рак расположен в селезеночном изгибе и сигмовидной кишке.

Другим синдромом рака левой половины кишки являются патологические примеси к каловым массам – слизи, гноя и крови. Выделение увеличенного количества слизи – наиболее ранний симптом заболевания. Период, на протяжении которого больной мог бы отметить только этот симптом, непродолжителен, и во многих случаях просматривается самим больным. При изъязвлении опухоли и присоединении воспаления, выделения приобретают гнойный или слизисто-гнойный характер. В последующем появляется примесь крови в результате травмы, возникающей при прохождении твердых каловых масс через суженный опухолью участок кишки.

Видимая на глаз кровь, смешанная с каловыми массами, наблюдается примерно у 1/3 больных, а чаще всего удается обнаружить скрытую кровь при капрологическом исследовании.

При экзофитных опухолях, быстро растущих в просвет кишки, с выраженными очагами деструктивных изменений, патологические выделения появляются рано. И, наоборот, при эндофитных опухолях, когда опухоль основной своей массой располагается внутристеночно, патологические примеси могут иметь скудный характер и не привлекать к себе внимание.

Такие симптомы, как мигрирующая боль и вздутие живота, появляются при явлениях суб- и декомпенсированной кишечной непроходимости, причиной которых являются растяжение просвета вышележащих отделов толстого и тонкого кишечника газами. Симптом пальпируемой опухоли при раке левой половины ободочной кишки встречается в 2-3 раза реже, чем правой, но наличие его существенно облегчает установление диагноза.

13.8 Клинические формы рака ободочной кишки

В зависимости от особенностей клинической картины выделяют 6 клинических форм рака ободочной кишки: токсико-анемическую, энтероколитическую, диспептическую, обтурационную, псевдовоспалительную и опухолевую.

Токсико-анемическая форма проявляется недомоганием, слабостью, быстрой утомляемостью, повышением температуры без особых причин, бледностью кожных покровов и развитием прогрессирующей анемии. Нарастание симптомов общих расстройств, наличие длительного субфебрилитета, прогрессирование анемии вызывают у врача подозрение на септическое состояние, эндокардит или заболевание крови типа пернициозной гипохромной анемии. С подозрением на всевозможные другие заболевания такие больные нередко длительно находятся на обследовании в лечебных учреждениях, но мысль о наличии рака ободочной кишки обычно появляется с большим опозданием. Данная клиническая форма характерна для рака слепой и восходящей части ободочной кишки.

Энтероколитическая форма характеризуется симптомокомплексом кишечных расстройств, таких как запоры, поносы, чередование запоров с поносами, чувство распирания и вздутия кишечника, урчание в животе, расстройство акта дефекации, наличие слизистых, слизисто-гнойных, слизисто-кровянистых выделений из заднего прохода. Все выше перечисленные симптомы сопровождаются болями в животе, которые бывают различной интенсивности – от слабых болей с неопределенной локализацией до значительных приступообразных, типа кишечных колик. При этой форме доминирующим синдромом является кишечная дисфункция, которая носит прогрессирующий характер. Запоры особенно упорны, длительны и трудно устранимы обычными лечебными мероприятиями. Они длятся несколько дней и обычно разрешаются отхождением обильного количества водянистых каловых масс со зловонным запахом. Воспалительный процесс в опухолевом очаге и кишечной стенке, нарушение процессов всасывания, брожения и гниения, повышение кишечной секреции, травма опухоли каловыми массами вызывают появление синдрома патологических выделений. Появление патологических выделений из кишечника врачи большей частью связывают с кишечной инфекцией и энтероколитом, и такие больные порой длительное время лечатся в учреждениях общей лечебной сети. Выяснение причины кровянистых и слизистых выделений из кишечника заслуживают самого пристального внимания, поэтому такие больные должны подвергаться углубленному клиническому обследованию с использованием лабораторно-рентгено-эндоскопических методов. Энтероколитическая форма наиболее характерна для рака нисходящей и сигмовидной кишки.

Диспептическая форма характеризуется функциональными расстройствами желудочно-кишечного тракта: болями в животе и симптомами желудочно-кишечного дискомфорта – потере аппетита, тошнота, отрыжка, периодически рвота, чувство тяжести и вздутия в эпигастральной области. В дальнейшем присоединяются кишечные расстройства. Нередко врачи связывают наличие вышеуказанных симптомов с заболеванием желудка (гастрит, язвенная болезнь), поэтому обследование ограничивается обследованием верхнего отдела желудочно-кишечного тракта. Данная форма часто встречается при раке правой половины ободочной кишки, особенно илиоцекальной локализации.

Обтурационная форма характеризуется ранним появлением симптомокомплекса нарушения проходимости кишечника, начиная от частичной непроходимости до наступления полной обтурации просвета ободочной кишки. Среди начальных клинических проявлений на первый план выступает боль. Боли в животе вначале бывают тупыми, ноющего характера без определенной четкой локализации. С течением времени боли в животе усиливаются и становятся приступообразными. Приступы болей в животе сопровождаются вздутием кишечника, урчанием и задержкой газов и стула. Частота приступов и их продолжительность постепенно нарастают, развивается компенсированная, суб- и декомпенсированная обтурационная кишечная непроходимость. Эта форма наблюдается наиболее часто при локализации рака в левой половине, особенно в селезеночном изгибе и в сигмовидной кишке. Редко встречается в илеоцекальном углу в области баугиниевой заслонки.

Псевдовоспалительная форма характеризуется симптомами воспалительного процесса в брюшной полости: боли в животе, раздражение брюшины и напряжение мышцы брюшной стенки, повышение температуры, нарастание лейкоцитоза и повышение СОЭ. Эти симптомы обусловлены развитием воспалительных инфильтратов, микроабсцессов и флегмон в околокишечной клетчатке и брыжейке, в лимфоузлах в результате образования микросвищей в области изъязвленной опухоли, проросшей все слои стенки кишки. Распространение воспалительной инфильтрации из опухоли на окружающие ткани нередко протекает под видом острого воспалительного процесса неспецифического характера. Так, рак восходящей и слепой кишки может протекать под видом аппендицита, рак печеночного угла – острого холецистита, панкреатита. При внимательном изучении анамнеза таких больных удается установить наличие других симптомов рака ободочной кишки, как кишечный дискомфорт, патологические выделения. Псевдовоспалительная форма может встречаться в любом отделе ободочной кишки, но наиболее часто в слепой кишке.

Опухолевая форма характеризуется наличием пальпаторно определяемой опухоли в брюшной полости при малой выраженности других клинических симптомов. Нередко среди полного благополучия сами больные или врачи во время профилактических осмотров обнаруживают опухоль в брюшной полости. При тщательном опросе больных выясняется, что за несколько месяцев до обнаружения опухоли у них наблюдались боли в животе, периодические запоры, разрешаемые слабительными средствами, иногда примесь слизи в кале, которым больные не придавали никакого значения, и лишь случайно обнаруженная опухоль заставила их обратиться к врачу. Эта форма рака часто встречается при раке слепой, поперечно-ободочной и дистальных отделах ободочной кишки.

13.9 Особенности клинического течения осложненных форм рака ободочной кишки

Рак ободочной кишки часто осложняется непроходимостью кишечника, прорастанием в соседние органы и ткани, перифокальным воспалением, перфорацией и кровотечением. Наличие осложнений изменяет клиническую картину заболевания и требует специальных приемов при оказании лечебной помощи.

Рак ободочной кишки, осложнившийся кишечной непроходимостью, характеризуется своеобразной клинической картиной и специфической хирургической

тактикой (М.А. Ганичкин, 1970). При раке ободочной кишки часто развивается обтурация кишечника, но встречаются и другие виды непроходимости – спаечная, инвагинация и заворот. Обтурационной непроходимостью чаще всего осложняется рак левой половины и значительно реже правой половины. Быстрота нарастания клинической картины обтурационной непроходимости зависит от локализации опухоли и выраженности сужения кишечного просвета. Так, при локализации рака в илеоцекальном отделе ближе баугиниевой заслонки непроходимость может развиться очень быстро в начальных стадиях развития опухолевого процесса. Предвестниками возникновения непроходимости при этой локализации опухоли являются приступы болей в правой подвздошной области или в правом подреберье, которые носят характер кишечных колик и нередко сопровождаются напряжением мышц правой половины живота. В последующем к болевому синдрому присоединяются симптомы кишечных расстройств в виде вздутий кишечника, урчание в животе, задержки газов и стула.

При локализации рака в левой половине кишечника, обтурационной кишечной непроходимости предшествуют выраженные симптомы кишечных расстройств в виде упорных запоров, которые сменяются обильным жидким стулом, патологические выделения из кишечника, а в последующем присоединяются боли в животе без определенной локализации, нередко такие приступы удается купировать применением клизм и теплых ванн, грелок. При локализации опухоли в ректосигмоидном отделе наблюдается псевдодизентерийный синдром с частыми позывами к дефекации. Выделение небольшого количества жидкого кала и слизи не приносит обычно облегчения больным.

Из других видов кишечной непроходимости, осложняющей рак ободочной кишки, на первом месте стоит *инвагинация,* которая чаще всего локализуется в илеоцекальном углу, поперечно-ободочной и сигмовидной кишке. Как правило, инвагинация наблюдается при полипообразной и ворсинчато-папиллярной разновидностях рака, свисающих на ножке в просвет кишки. Втяжение и увеличение опухоли по ходу продвижения каловой массы на фоне усиленной перистальтики кишечника приводят к инвагинации. Она начинается обычно с острого приступа болей в животе, тошнотой, рвотой, задержкой газов и каловых масс и кровянистыми выделениями. При осмотре живота нередко видны усиленно перистальтирующие петли кишок, а пальпаторно определяются колбасоподобной формы образования различных размеров плотноэластической консистенции. К редким формам непроходимости при раке ободочной кишки относятся две другие разновидности – заворот и спаечная непроходимость.

Заворот кишечника наблюдается при раке подвижных отделов кишки – слепой, поперечно-ободочной и сигмовидной кишок. Раку ободочной кишки обычно сопутствует воспалительный процесс в опухолевом очаге и окружающих тканях, что нередко приводит к образованию спаек и тяжей с сальником, тонкими кишками и др. органами. Спайки могут привести к развитию спаечной непроходимости. Она развивается при выраженных формах рака, поэтому большое значение придается предшествующей клинической картине и длительности заболевания.

Рак ободочной кишки, осложнившийся воспалительным процессом.

В механизме развития воспалительных осложнений (абсцессы, флегмоны) в опухолевом очаге, окружающих тканях, лимфатической и венозной системах большую роль играет, с одной стороны, распространенность опухолевого процесса в глубину кишечной стенки и нарушение проницаемости патологически измененных тканей, с другой – ви-

рулентности микрофлоры ободочной кишки. Клиническая картина при этой форме осложнения протекает под видом острого воспалительного процесса неспецифического характера. Так, рак слепой и восходящей кишки может протекать под видом острого аппендицита, а рак печеночного угла – острого холецистита, панкреатита.

Обострение воспалительного процесса в опухолевом очаге и кишечной стенке, развитие тромбофлебита и гнойного лимфаденита клинически могут проявляться острым приступом болей в животе, напряжением мышц брюшной стенки, повышением температуры и лейкоцитоза, расстройством перистальтики и вздутием живота, что крайне затрудняет дифференциальную диагностику осложненного рака ободочной кишки от аппендицита, холецистита и других острых хирургических заболеваний.

Рак ободочной кишки, осложнившийся перфорацией кишечной стенки.

Перфорация кишечной стенки в зоне опухоли может произойти в направлении забрюшинного пространства или в свободную брюшную полость. В механизме перфорации, по мнению А.М.Ганичкина (1970) лежат следующие факторы: глубина проникновения опухоли в кишечную стенку, степень распада и изъязвления ее, степень сужения просвета кишки в зоне опухоли, характер сосудисто-нервных расстройств.

Развитие кишечной непроходимости при раке ободочной кишки сопровождается значительным застоем кишечного содержимого. Длительная задержка каловых масс и газов в просвете кишки выше опухоли приводит к растяжению и переполнению кишечника, повышению внутрикишечного давления, значительному нарушению сосудисто-нервного аппарата кишечника, что приводит к так называемой "диастатической перфорации" (перфорация от переполнения) с опорожнением содержимого кишечника либо в свободную брюшную полость, либо в забрюшинное пространство, либо в полость соседних органов, куда прорастала опухоль. Клиническая картина диастатической перфорации отличается особой тяжестью течения. Если произойдет перфорация в забрюшинное пространство, то образуется абсцесс, если в свободную брюшную полость – то разлитой калово-гнойный перитонит, если в мочевой пузырь – то образуется толстокишечно-мочевой свищ с отхождением с мочой газов и кала, сопровождающийся дизурическими расстройствами. Диагностика перфорации ободочной кишки при раке крайне затруднена. Отправными пунктами к распознаванию являются анамнестические данные о присутствующих синдромах кишечной дисфункции, патологических выделений с калом, болей в животе, общих расстройств типа анемии.

Рак ободочной кишки, осложнившийся кровотечением.

Рак ободочной кишки обычно не осложняется угрожающими для жизни кровотечениями. Потеря крови может быть персистирующей (подкравливающей) или в виде кровянистых выделений с каловыми массами.

Персистирующее кровотечение чаще возникает при раке правой половины кишки, при котором кровь в кале темная, скрытая, а кал с кровянистыми выделениями наблюдается при раке дистальных отделов ободочной кишки, кровь в кале алая. Хроническая кровопотеря ведет к анемизации больных.

13.10 Диагностика рака ободочной кишки

В диагностике рака ободочной кишки важное значение имеет подробно собранный анамнез, уточнение начальных клинических симптомов, последовательности и выраженности нарастания клинической картины заболевания.

При опросе больных необходимо выяснить длительность заболевания и наличие первоначальных симптомов рака ободочной кишки, укладывающихся в составленную нами схему из 5 групп симптомов. Подробно расспросить о начальных симптомах, обратив особое внимание на наличие болей в животе, характер этих болей, их постоянство или приступообразность, локализацию и иррадиацию. Выяснить присутствие симптомов кишечного дискомфорта – потери аппетита, тошноты, рвоты, отрыжки, вздутия и урчание в животе. Были ли симптомы кишечных расстройств – запоры, поносы, чередование запоров с поносами, частота и продолжительность их. Большое значение имеет характер каловых масс. Нет ли примесей крови, слизи, гноя? Изменилось ли общее состояние больного с момента заболевания – недомогание, общая слабость, утомляемость, потеря трудоспособности, похудание, повышение температуры. Должны быть приняты во внимание перенесенные кишечные инфекционные заболевания (дизентерия, брюшной тиф, салманеллез, аскаридоз, колиэнтерит, хронический колит, полипы). Необходимо выяснить семейный анамнез, не было ли среди родственников и родных полипов и полипоза кишечника. Умело собранный анамнез позволяет заподозрить даже начальные проявления рака и содействовать правильному ходу дальнейшего обследования.

Объективное исследование

При осмотре больного обратить внимание на цвет кожных покровов. Бледность кожи и слизистой может навести врача на мысль о наличии анемии на почве рака правой половины ободочной кишки. При осмотре живота обратить внимание на конфигурацию его, на наличие асимметрии, видимой перистальтики кишечника, участие передней брюшной стенки в акте дыхания.

Пальпация живота в целях выявления опухоли или болезненного участка сначала проводится поверхностно скользящим методом по В.П.Образцову, затем для уточнения характера патологического очага – глубже. Ее следует осуществить в положении больного лёжа на спине, на правом и левом боку. Пальпаторное обнаружение опухоли зависит прежде всего от стадии заболевания, анатомической формы роста, напряжения брюшной стенки, степени заполнения кишечника содержимым. Легче обнаружить экзофитную опухоль в слепой, восходящей и нисходящей кишке. Опухоли поперечно-ободочной и сигмовидной кишки могут ускользнуть из-под пальцев из-за подвижности этих отделов. Трудно обнаружить опухоль, локализованную в печеночном и селезеночном изгибе ободочной кишки. Успех пальпаторного исследования зависит от степени опорожнения кишечника и расслабления мышц брюшной стенки.

Перкуссией удается выявить отклонения границ тупости органов брюшной полости, выяснить наличие асцита или вздутия газом различных отделов тонкого и толстого кишечника. Её следует производить, начиная с правой подвздошной области и по ходу расположения ободочной кишки в брюшной полости. При этом иногда удается определить притупление над опухолью или выявить "шум плеска" или тимпанит по ходу ободочной кишки выше расположения опухоли.

Аускультацией определяется перистальтика кишечника, которая у места локализации опухоли и выше может быть усиленной с урчащими шумами, весьма характерными при нарушении кишечной непроходимости. Легко определяется "шум плеска" в переполненных петлях кишечника.

Пальцевое исследование прямой кишки является обязательным при любых нарушениях функции кишечника, которое проводится в трех положениях: лежа на спине,

в коленно-локтевом и на корточках. В положении на корточках при натуживании больного нередко удается прощупать высоко расположенные опухоли прямой кишки и нижнего отрезка сигмовидной кишки, а в положении на спине можно выявить наличие метастатических опухолей в дугласовом пространстве, определить переход опухоли сигмовидной и слепой кишок на женские половые органы и мочевой пузырь.

Специальные методы исследования

Колоноскопия является наиболее информативным и достоверным методом диагностики предраковых заболеваний и рака ободочной кишки, при которой возможен осмотр всей слизистой оболочки кишки, что и позволяет произвести биопсию из всех подозрительных участков (полипы, изъязвления, инфильтраты). Хорошая подготовка кишечника создает благоприятные условия для осмотра всех отделов ободочной кишки, и полученные данные будут более точными и убедительными, а само исследование – безопасным. Однако следует помнить, что для получения достаточной информации при проведении колоноскопии приходится раздувать кишечник воздухом, при сильном нагнетании последнего может произойти перфорация кишки в области изъязвленной опухоли. С целью предотвращения этого грозного осложнения следует с известной осторожностью раздувать кишечник воздухом и не прибегать к насилию при продвижении колоноскопа в места сужения просвета кишки опухолью. Для лучшей подготовки кишечника у больных с не осложненным течением за 2-3 часа до обследования больной должен per os принять 3-4 литра раствора фортранса. Однако при наличии кишечной дисфункции с упорным запором и вздутием, подготовка кишечника фортрансом опасна. В таких случаях подготовку кишечника надо проводить на протяжении 4-6 дней. С этой целью больным назначается пища с малым количеством белков и отсутствием грубой клетчатки, слабительные лекарственные средства. При колоноскопии выясняется характер патологических изменений слизистой и кишечной стенки, определяется внешний вид опухоли, ее протяженность, консистенция и состояние слизистой оболочки в окружности опухоли.

Типичной колоноскопической картиной при экзофитных формах рака является обнаружение самой опухоли, выступающей в просвет кишки, которая имеет вид легко кровоточащего бугристого образования багрового или белесоватого цвета или блюдцеобразной язвы с плотными валикообразными краями. При эндофитных и смешанных формах опухоль представляет собой плоскую язву или плотный инфильтрат, вытянутый по периметру кишки, преимущественно циркулярно суживающий просвет кишки. Сосудистый рисунок слизистой на участке расположения опухоли значительно изменяется. Слизистая становится отечной и легко кровоточит при малейшем прикосновении. При обнаружении опухоли, как правило, производят биопсию, а при сильно кровоточащих опухолях берутся мазки-отпечатки или промывные воды на цитологическое исследование.

Рентгенологическое исследование является высокоинформативным методом в диагностике патологии ободочной кишки, которая позволяет определить характер функциональных и органических изменений в органе и в окружающих тканях. В зависимости от цели исследования применяют различные способы, которые в известной мере дополняют друг друга:

1) прием через рот водной взвеси чистого сернокислого бария, при котором, наблюдая за продвижением бариевой взвеси из тонкой кишки в ободочную, удается изучить функцию илеоцекального отдела и выяснить характер заполнения правой по-

ловины ободочной кишки, однако только этой методикой не всегда удается выяснить изменения левой половины;

2) введение бариевой взвеси и воздуха в толстую кишку посредством клизмы (ирригоскопия), при которой используют следующую методику: а) классическую контрастную клизму; б) последовательное заполнение кишки бариевой взвесью и воздухом или кислородом – метод двойного контрастирования; в) заполнение толстой кишки воздухом или кислородом – пневмоколонография; г) изучение рельефа слизистой после частичного опорожнения кишечника от бариевой взвеси естественным путем или при отсасывании шприцом. Состояние кишки оценивают при тугом заполнении бариевой взвесью и после опорожнения, раздувая просвет её воздухом. При тугом заполнении исследуют контуры и расположение кишки, выявляют наличие дефектов наполнения и сужений. После опорожнения изучают рельеф слизистой оболочки;

3) введение кислорода в брюшную полость и забрюшинное пространство помогает выявить переход рака на соседние органы, брюшную стенку и забрюшинное пространство;

4) внутривенная урография определяет наличие или отсутствие признаков вовлечения мочеточника, мочевого пузыря в опухолевый процесс, локализованный в дистальных отделах ободочной кишки;

5) артио-венография, лимфография являются вспомогательными методами рентгенологического исследования, позволяющие выявить изменения структуры сосудов и наличия метастазов в лимфоузлах параортальных групп.

Все вышеперечисленные способы рентгенологического исследования в различном сочетании дают возможность определить локализацию и местную распространенность рака ободочной кишки.

Рак ободочной кишки в рентгенологическом изображении проявляется следующими *симптомами:* 1) обтурация просвета кишки с выраженной деформацией кишечной стенки; 2) сужение просвета кишки; 3) дефект наполнения или плоская ниша в пределах контуров кишечной стенки; 4) изменение рельефа слизистой оболочки с обрывом складок.

Кроме вышеуказанных прямых симптомов на наличие рака могут указать косвенные признаки, зависящие от функциональных нарушений. Косвенные симптомы рентгенологически проявляются в виде: 1) отсутствия или расстройства перистальтики на ограниченном участке кишки; 2) регидность кишечной стенки на определенном участке; 3) нарушение эвакуаторной функции ободочной кишки.

Ультразвуковое исследование органов брюшной полости и малого таза на фоне введенного в просвет кишки воздуха или кислорода позволяет определить локализацию рака ободочной кишки, оценить местную распространенность опухоли, наличия метастазов в парааортальных лимфоузлах, а также в других органах, преимущественно в печени. Несомненным преимуществом данного метода является его неинвазивность, отсутствие вредных воздействий на больного и возможность многократного использования и относительная простота, доступность.

Лапароскопическое исследование позволяет выявить метастазы рака ободочной кишки по париетальной и висцеральной брюшине, наличие небольшого специфического эксудата, околобрыжеечного гнойника, спаянности опухоли кишки с соседними органами. Метод позволяет не только визуально определить вышеуказанные изменения, но и верифицировать их морфологически. Применение при ла-

пароскопии внутриполостных ультразвуковых датчиков еще более повышает информативность этого метода.

Лабораторные методы исследования

В диагностике рака ободочной кишки вспомогательную роль играют осмотр и цитологические исследования каловых масс и кишечных выделений, выявление скрытых кровотечений химическим путем (гемокульт-тест, фека-тест), общие анализы крови и анализ крови на раково-эмбриональный антиген (РЭА).

Простой осмотр кала может дать ценные диагностические данные: изменение внешнего вида каловых масс, наличие кровянистых, слизистых и гнойных выделений должны заставить врача заподозрить злокачественное новообразование. При тщательной микроскопии каловых масс во многих случаях можно обнаружить опухолевые клетки. По данным А.М. Ганичкина (1970), на 87 случаев рака дистального отдела толстой кишки цитологическое исследование кала дали у 56 (63,2%) больных положительные результаты на наличие опухолевых клеток. Исследование кала химическим путем (гемокульт-тест, фека-тест) может помочь выявить скрытое кровотечение. К сожалению, скрытые кровотечения наблюдаются при многих заболеваниях ротовой полости и других органов пищеварительного тракта. В связи с этим гемакульт-тест более целесообразно использовать при массовых профилактических осмотрах.

Общий анализ крови позволяет выявить гипохромную анемию, при осложненном течении – лейкоцитоз, повышенное СОЭ, свидетельствующие о сопутствующем воспалительном процессе.

В последние годы в целях диагностики рака толстого кишечника стали использовать определение уровня *опухолевых маркеров*. Наиболее известным маркером для рака этой локализации является раково-эмбриональный антиген (РЭА), открытый в 1965 году Gold P., Freedman S.O. РЭА- глюкопротеин, располагающийся в периферических слоях клеточной мембраны. Он содержится в плазме, кишечнике и печени эмбрионов и новорожденных. Он – неспецифический маркер для рака толстой кишки, поскольку обнаруживается и при других злокачественных опухолях (раке печени, поджелудочной железы, яичников). Его не обнаруживают у 40% больных раком толстой кишки. Концентрация его коррелируется стадией распространения и степенью дифференцировки рака толстого кишечника. Его концентрация выше у больных дифференцированной формой рака толстого кишечника с метастазами в печень, а также у больных после нерадикально проведенной операции. Систематическое определение концентрации РЭА после хирургических операций позволяет выявить в 47% случаев рецидивы (Audisio R.A. et. al., 1996). Если его уровень превышает 37 ед/мл, риск смерти в течение 3 лет после операции увеличивается в 4 раза по сравнению с теми, у которых РЭА отсутствовал или был в более низком уровне (Diez M., Cerdan E.J. et. al., 1994). В целом, для диагностики рака определение РЭА широкого применения не получило. Этот маркер оказался более полезным для суждения об отсутствии рецидива у лиц, перенесших радикальное хирургическое лечение по поводу рака ободочной кишки.

Окончательным этапом диагностики рака ободочной кишки является интраоперационная ревизия органов брюшной полости, которая позволяет установить наличие и истинную распространенность опухолевого процесса. Обязательным компонентом ревизии является интраоперационная морфологическая верификация обнаруженных изменений, в зависимости от которых определяют объем оперативного вмешательства (В.И. Чиссов с соавт., 2000).

13.11 Дифференциальная диагностика рака ободочной кишки

1. **Хронический язвенный колит** – болезнь преимущественно молодого возраста, который часто развивается у людей, перенесших кишечные инфекционные заболевания: бациллярная или амебная дизентерия, брюшной тиф, салмонеллез, аскаридоз. При этом заболевании преимущественно поражается дистальный отдел ободочной кишки. Клиническая картина его очень похожа на энтероколитическую форму рака ободочной кишки. Болезнь характеризуется сменой обострений и ремиссий. В период обострения симптомы заболевания напоминают клиническую картину острой формы язвенного колита (боли в нижней части живота, патологические примеси в кале, тенезмы, жидкий частый стул, лейкоцитоз, повышение СОЭ, субфебрильная температура на фоне общей слабости), а при ремиссии вышеуказанные симптомы стихают или вовсе исчезают, и больные длительное время чувствуют себя удовлетворительно. При язвенном колите консервативное лечение оказывается наиболее благоприятным, оно способствует удлинению времени ремиссии. Тогда как при энтероколитической форме рака ободочной кишки болезнь характеризуется непрерывным, прогрессирующим течением: патологические выделения бывают постоянными, иногда обильными, боли постепенно носят приступообразный характер, отмечается постоянное вздутие живота, которое иногда носит асимметрический характер, консервативное лечение не улучшает общего состояния больного. При рентгенологическом исследовании первыми признаками хронического язвенного колита служат функциональные нарушения: спастические сокращения кишки, механическое её заполнение контрастной взвесью и столь же быстрое опорожнение, резкое утолщение складок слизистой, поверхность слизистой имеет зернистый вид. На фоне зернистого рисунка определяются мелкие депо бариевой взвеси, имеющие неправильную форму и нечеткие очертания, что отражает возникновение эрозий и мелких язв на поверхности слизистой; появляются множественные краевые дефекты (симптом вдавления контура) и большое количество краеобразующих язв (симптом зубчатости контуров кишки), симптом сглаживания или полное исчезновение гаустур, сужение просвета кишечника (симптом шнура). При осложнении язвенного колита перфорацией в брюшной полости обнаруживается газ, располагающийся под куполом диафрагмы.

Заключительный диагноз ставится после колоноскопии либо с биопсией, либо цитологическим исследованием мазков-отпечатков или промывных вод из пораженного участка кишки.

2. **Полипы ободочной кишки** не имеют характерной клинической симптоматологии, они долгое время могут протекать бессимптомно. Когда полипы достигают довольно больших размеров, наиболее частыми клиническими проявлениями являются кровотечение и боли. Кровь в кале может быть первичным признаком заболевания, она появляется в результате травмы твердым калом. Скрытая кровь в кале часто наблюдается на протяжении почти всего периода болезни. Длительное микрокровотечение может привести к анемии. Довольно большие полипы на ножке часто вызывают коликообразные боли в левой половине живота, а при инвагинации боли носят схваткообразный характер. Рентгенологическая семиотика полипов зависит от их количества, локализации, величины и длины ножки. Рентгенологическая картина неосложненного полипа проявляется бесструктурным дефектом наполнения округлой или овальной формы, с четкими и гладкими очертаниями. Окружающий рельеф сли-

зистой не изменен. Стенки кишки сохраняют свою эластичность и форму. При короткой ножке дефект наполнения имеет вид: в центре интенсивность тени меньше, чем на периферии, что отражает симптом "бычьего глаза". Если ножка полипа лишь незначительно меньше самого полипа в диаметре, то картина напоминает вид шляпы, талья которой отображает тень ножки (Л.С.Розенштраух с соавт., 1985). При ворсинчатом полипе дефект наполнения чаще бывает неправильно округлой формы с несколько волнистыми фестончатыми контурами. На поверхности дефекта отмечается мелкая сетчатость, обусловленная затеканием бария между ворсинками.

При диффузном полипозе в пораженном участке кишечника обнаруживается большое количество густо расположенных дефектов наполнения размерами от нескольких миллиметров до 2-4 см. Рисунок рельефа слизистой выглядит ячеистым, сотовым; края кишки имеют зубчатый вид, правильная гаустрация исчезает, ширина просвета кишки становится неоднородной. Окончательный диагноз ставится после колоноскопии с гистологическим исследованием биптата.

3. **Аппендикулярный инфильтрат** часто развивается после неоднократного приступа острого аппендицита. Острый аппендицит в стадии инфильтрата имеет определенную четкую клиническую картину и появляется вслед за острым приступом. Для него характерны: болезненные ощущения и местная температура, наличие пальпаторно определяемого малоподвижного, болезненного уплотнения тестоватой консистенции с гладкой поверхностью в правой подвздошной области. Со стороны периферической крови – лейкоцитоз, повышенное СОЭ. Иногда отмечается гиперемия кожи над уплотнением. Наличие острого начала с приступами боли, локализованные в правой половине живота, повышение температуры тела, тошнота, иногда рвота, отсутствие патологических выделений, заметных кишечных дисфункций, лейкоцитоз со сдвигом влево исключают рак слепой и восходящей кишки.

4. **Острая кишечная непроходимость** может развиться при инвагинации, заворота и странгуляции. При наличии хорошо подвижной брыжейки может произойти инвагинация подвздошной кишки в слепую на значительном протяжении. В дифференциально-диагностическом отношении следует обратить внимание на темп нарастания клинической картины непроходимости. В отличие от рака при вышеуказанных видах кишечной непроходимости клиническая картина характеризуется более острым внезапным началом приступа, быстрым нарастанием явлений непроходимости кишечника и общим расстройством в организме больного, в то время при раке непроходимость нарастает с симптомом кишечных расстройств с хронической непроходимостью до полной обтурации, при которой длительные запоры сменяются профузным жидким поносом, постоянно наблюдаются патологические примеси в кале. При острой кишечной непроходимости чаще наблюдается положительный симптом Обуховской больницы (при пальцевом исследовании прямой кишки определяется пустая расширенная ампула прямой кишки).

5. **Туберкулезный инфильтрат** – чаще всего локализуется в слепой кишке, который является вторичным у больных туберкулезом легких. Клиническая картина рака правой половины ободочной кишки и туберкулез илеоцекального отдела кишечника протекают почти с одинаковым клиническим симптомокомплексом: боли в животе, кишечные расстройства, общая слабость и похудение, повышение температуры тела, наличие прощупываемой опухоли. В отличие от рака туберкулез чаще встречается у молодых людей, прощупываемая опухоль мало смещается, более мягкая, по-

верхность гладкая, в испражнениях обнаруживаются туберкулезные микробактерии (палочка Коха), в крови – лимфоцитоз на фоне лейкопении.

Более достоверные объективные данные можно получить при рентгенологическом исследовании толстой кишки. При туберкулезе протяженность поражения илеоцекального отдела значительно большая, чем при раке, в частности, наряду с изменениями в стенках слепой кишки, всегда оказываются пораженными баугиниева заслонка и нижний отрезок подвздошной кишки. Контуры слепой кишки, пораженные туберкулезом, сглажены, кишка сужена в виде воронки. Дефект наполнения имеет относительно четкие контуры. Рельеф слизистой оболочки перестроен на значительном протяжении с участками поверхностных изъязвлений. В связи с поражением слизистой подвздошной кишки последняя часто находится в спастическом состоянии, поэтому при достижении контрастной массы терминального отдела подвздошной кишки она кратковременно задерживается там, а затем скачкообразно выбрасывается в слепую кишку. При раке слепой кишки подвздошная кишка обычно в опухолевый процесс не вовлекается, контуры слепой кишки резко деформированы, дефект наполнения имеет неровную поверхность, рельеф слизистой грубо перестроен. Поиски специфических туберкулезных изменений в легких, положительная реакция Манту и совокупность вышеуказанных клинико-рентгенологических картин должны помочь установлению диагноза туберкулеза слепой кишки.

13.12 Лечение рака ободочной кишки

Основным методом лечения рака ободочной кишки является хирургический. Объем и характер хирургического вмешательства зависят от локализации опухоли, степени её распространения, наличия осложнений, вызванных опухолью и от общего состояния больного. Адекватный выбор способа хирургической операции является залогом успешного лечения, поэтому при ее выполнении должны быть соблюдены следующие требования:

1) достаточная радикальность оперативного вмешательства, которая обеспечивается резекцией пораженного опухолью участка кишечника в достаточных пределах в обе стороны от края опухоли вместе с брыжеечной и окружающей клетчаткой, с пересечением кровеносных сосудов и удалением регионарных лимфоузлов, заднего листка брюшины;

2) соблюдение максимальной областичности операции, которая может быть достигнута: во-первых, начать мобилизацию кишечника с пересечения кровеносных и лимфатических сосудов как можно дальше от опухоли и лишь затем приступить к выделению опухоли; во-вторых, пересечением тканей электроножом, в-третьих, перевязкой кишки марлевыми тесемками выше и ниже опухоли, тщательным отгорожением пораженной части кишечника салфетками и т.п.

3) предупреждение инфицирования брюшной полости, что достигается тщательным очищением кишечника от каловых масс путем применения специальной диеты, клизмы, промывания кишечника;

4) пересечение кишки в пределах ее с достаточным кровоснабжением, обеспечивающее наложение надежного межкишечного анастомоза, способного предупредить развитие недостаточности швов с последующим развитием гнойно-калового перитонита;

5) создание беспрепятственного прохождения кишечного содержимого через межкишечный анастомоз, что достигается, с одной стороны, правильным выбором кишечного анастомоза, с другой – дополнительным наложением разгрузочного кишечного свища при всяких сомнениях в надежности кишечных швов;

6) выполнение радикальной операции при отсутствии нарушений кишечной проходимости с максимально возможной нормализацией основных функций и общего состояния больного. Следует категорически отказаться от радикального оперативного вмешательства на высоте кишечной непроходимости. В этих случаях первоочередной задачей является отведение кишечного содержимого, а удаление пораженного раком участка должно быть отодвинуто на второй план. Следует подчеркнуть, что исход операции в значительной степени зависит от тщательности подготовки толстой кишки, а также от того, приходится ли оперировать больных в плановом порядке после соответствующей предоперационной подготовки кишечника и в состоянии компенсации функции жизненно-важных органов или же по жизненным показаниям при острой кишечной непроходимости.

Больному с кишечной непроходимостью вначале проводят комплекс декомпрессионных мероприятий, включающих сифонные клизмы, спазмолитики, назогастральную декомпрессию верхнего отдела пищеварительного тракта. Одновременно принимают меры по борьбе с интоксикацией, для коррекции волемических нарушений, нормализации функций сердечно-сосудистой системы, печени и почек. При положительном результате консервативных мероприятий необходимость в экстренной операции отпадает. В случае неэффективности интенсивной терапии, проводимой на протяжении 2-4 часов, больному выполняют экстренное оперативное вмешательство.

Одномоментные радикальные операции при неосложненных формах рака ободочной кишки

1. **Правосторонняя гемиколэктомия** – производится при локализации рака в слепой, восходящей, печеночного изгиба и 1/3 поперечной ободочной кишок, при которой удаляется вся правая половина ободочной кишки, включая правую половину поперечно ободочной и дистальный отрезок подвздошной кишки длиной 20-25 см. Вместе с кишечником удаляется задний листок брюшины с кровеносными сосудами, лимфатическими узлами и всей забрюшинной клетчаткой единым блоком. При этом перевязываются и пересекаются подвздошно-толстокишечная, правая и правые ветви средней толстокишечной артерии и вены у места отхождения от верхней брыжеечной артерии. При этой операции накладывается илеотрансверзоанастомоз конец в бок или бок в бок либо вручную, либо с помощью аппарата АКА-2.

2. **Резекция поперечно-ободочной кишки** производится при небольшом раке в случаях отсутствия метастазов в регионарных лимфоузлах, локализованном в средней трети поперечно-ободочной кишки. Резекция кишки производится, отступив на 5-6 см в обе стороны от видимой границы опухоли, перевязывая и пересекая среднюю ободочную артерию и вены у основания, с клиновидным иссечением брыжейки поперечно-ободочной кишки, накладывая трансверзо-трансверзоанастомоз конец в конец. В случаях наличия натянутости соединенных краев кишки, сомнении в прочности анастомоза, накладывается разгрузочная цекостома.

3. **Левосторонняя гемиколэктомия** производится при локализации рака в левой трети поперечно-ободочной кишки, селезеночном изгибе и нисходящей кишке, при которой резецируют отрезок от средней или левой трети поперечно-ободочной

кишки до верхней части сигмовидной кишки с перевязкой и пересечением у основания левой толстокишечной артерии и вены, удалением всей брыжейки и заднего листка брюшины, наложением трансверзо-сигмоанастомоза. Эта операция выполняется также при раке нижней части нисходящей и любого отдела сигмовидной кишок, при которой перевязывается и пересекается нижняя брыжеечная артерия и вена, но с сохранением их верхнепрямокишечной ветви, накладывается трансверзо-ректоанастомоз. Для лучшего низведения поперечно-ободочной кишки рассекается желудочно-толстокишечная связка на всем протяжении и мобилизуется печеночный изгиб ободочной кишки.

4. **Резекция сигмовидной кишки** выполняется при раке средней и нижней трети сигмовидной кишки с перевязкой и пересечением сигмовидной артерии и вены, но с сохранением верхней прямокишечной и восходящей ветви нижней брыжеечной артерии и вен. Непрерывность кишечника восстанавливается концевым анастомозом между нисходящей и прямой кишкой, наложенного вручную или аппаратом АКА-2. При натянутости соединенных краев кишки накладывают трансверзостому.

5. **Брюшно-анальная комбинированная резекция** с низведением проксимальной части сигмовидной кишки через анальный сфинктр производится при поражении раком нижней трети сигмовидной кишки на значительном протяжении с переходом на верхний отдел прямой кишки.

6. **Субтотальная колэктомия** выполняется при мультицентрическом раке, а также при раке поперечно-ободочной кишки значительных размеров с метастазами в регионарных лимфатических узлах. При этом следует оставить слепую и часть или целиком восходящую кишку с питающими сосудами с формированием илеосигмоанастомоза.

7. **Комбинированные операции** выполняются при прорастании опухоли в близлежащие органы (тонкая кишка, брюшная стенка, яичники, матка, печень). Непременным условием для применения комбинированных резекций ободочной кишки вместе с соседними органами является отсутствие отдаленных метастазов и общая удовлетворительная функция жизненно важных органов.

Двухмоментные радикальные операции при осложненном течении рака ободочной кишки

Многие больные раком ободочной кишки поступают на лечение в экстренном порядке с явлениями кишечной непроходимости, перфорацией, кровотечением. Наличие этих осложнений ухудшает прогноз и оказывает влияние на выбор метода оперативного лечения. У таких больных производятся операции Хартмана или Микулича.

Операция Хартмана выполняется при осложненном течении рака левой половины ободочной кишки с наличием обтурационной кишечной непроходимости, у пожилых ослабленных больных, а также у больных с плохой подготовкой кишечника (наличие каловой массы в вышележащих от опухоли отделах ободочной кишки). Операция относится к числу радикальных операций и выполняется в два этапа. На первом этапе осуществляется резекция пораженного опухолью отдела кишки с брыжейкой, перевязкой питающих сосудов, ушивание и погружение дистального конца кишки наглухо и выведение проксимального отрезка на кожу передней брюшной стенки в виде противоестественного заднего прохода. После ликвидации патологического процесса, осложнившего основное заболевание и коррекции метаболических нарушений, производится второй этап – восстановление непрерывности кишечной трубки.

Операция Микулича в модификации Лахея производится при перфорации слепой и восходящей кишки, целью которой является ликвидация и предохранение брюшной полости от инфицирования. Сущность этого способа операции заключается в том, что пораженный опухолью участок кишечника вместе с дистальной частью подвздошной и правой половины поперечно-ободочной кишок мобилизуется с клиновидным рассечением брыжейки. Весь отрезок, подлежащий удалению, выводится за пределы брюшной полости. Приводящая и отводящая петли кишок сшиваются между собой двумя рядами геткутовых швов на протяжении 10-12 см так, чтобы между ними не попала брыжейка. Место соединения окутывается сальником и вшивается в рану брюшной стенки. Выведенная петля вместе с опухолью тут же отсекается термокаутером между зажимами. В подвздошную кишку вводится стеклянная трубка для опорожнения кишечника. Ликвидация свища производится через 2-3 месяца. На втором этапе вшитые в брюшную стенку концы кишок тщательно выделяются из окружающих тканей до брюшины, края кишок иссекаются и сшиваются двумя рядами швов Лямбера-Альберта и погружаются в брюшную полость с оставлением резиновых дренажей в углы раны.

Паллиативные операции производят при запущенных неоперабельных формах рака ободочной кишки, а также при осложненном раке, если по общему состоянию больного радикальное вмешательство не выполнимо.

При невозможности выполнить резекцию из-за прорастания рака в соседние органы, при наличии суб- и декомпенсированной кишечной непроходимости накладывают обходной анастомоз или колостому. Так, при локализации опухоли в правой половине ободочной кишки накладывается илеотранверзоанастомоз, в селезеночном изгибе или в нисходящей кишке-трансверзостома, в сигмовидной кишке – одно- или двуствольная колостома, в печеночном изгибе и поперечно-ободочной – цекостома.

Комбинированное и комплексное лечение рака ободочной кишки

Изучение причин неудач хирургического лечения больных раком ободочной кишки показывает, что в большинстве случаев ими являются местные рецидивы и отдаленные метастазы. В связи с этим в последние годы уделяется большое внимание средствам, повышающим областичность оперативных вмешательств. К ним относятся пред- и интраоперационная лучевая терапия и адъювантные и неадъювантные курсы химиотерапии.

Задачей предоперационной лучевой терапии является снижение биологического потенциала злокачественной опухоли за счет гибели наиболее чувствительных опухолевых клеток и уменьшение имплантационной способности оставшихся жизнеспособных клеток как в области первичного очага, так и в регионарных лимфатических узлах. Она применяется преимущественно при раке сигмовидной кишки.

В работах, опубликованных в 60-80-х годах, обсуждались проблемы комбинированного лечения с использованием методики дробно-протяженного облучения до суммарной очаговой дозы 45-60 Гр., а операция выполнялась через 4-6 недель. Однако 5-летняя выживаемость больных существенно не отличалась от данных, полученных после одного хирургического лечения (Г.А.Паншин, 1978, C. Fletcher H., 1986).

Начиная со второй половины 80-х годов появились сообщения о благоприятном влиянии предоперационной лучевой терапии, проведенной интенсивно-концентрированным методом (по 4-5 Гр. в СОД 20-25 Гр. за 4-5 дней) с последующим радикальным хирургическим лечением через 24-48 часов. При использовании этого метода ком-

бинированного лечения 5-летняя выживаемость больных уменьшилась на 14-15%, по сравнению с одним хирургическим лечением (Г.В.Голдобенко, В.С.Ананьев, В.Л.Черкес, 1997).

В последние годы в ряде онкологических учреждений, располагающих ускорителем, генерирующим пучки электронов с энергией 8-15 МэВ, применяется интраоперационное однократное облучение в дозе 15-30 Грей. В единичных сообщениях авторы отмечают о перспективности данного метода.

Установлено, что 5-летняя выживаемость больных после применения местно-регионарных методов лечения (хирургическое, лучевое или их комбинация) рака ободочной кишки с метастазами в регионарных лимфатических узлах (стадия С по Dukes) колеблется в пределах 40-50%, а около 25-30% больных погибают в течение первых трех лет от метастазов в отдаленных органах (В.И.Кныш, 1997, В.С.Ананьев с соавт., 1997; De Gramont A. et. al., 2000).

Исследованиями Vogel I. et. al., (2000) установлено, что при стадии B_2 и С по Дюкесу у 40% больных в циркулирующей крови обнаруживаются опухолевые клетки, а у 39% – обнаруживаются микрометастазы в костном мозге. Эти данные являются основанием для применения адъювантной химиотерапии после местно-регионарных методов лечения у больных со стадиями B_2 и С по Дюкесу, цель которой состоит в уничтожении отдаленных метастазов.

Известно, что колоректальный рак является относительно резистентной опухолью к воздействию цитостатиков. Тем не менее до 90-х годов единственно активным препаратом при данной локализации рака оставался 5-фторурацил (5-Fu), эффективность которого в монорежиме составляет 20%. Биохимическая модуляция 5-фторурацила с помощью фолината кальция (лейковорина) позволила несколько повысить непосредственную эффективность лечения без существенного влияния на общую выживаемость. Начиная с 90-х годов, в клиническую практику стали внедряться целые группы новых цитостатиков – ингибитор топомеразы-1 иринотекан (Кампто), производные платины 3-го поколения оксалиплатин, прямой ингибитор – тимидилат-синтетазы Кселода. Использование этих препаратов как в монорежиме, так и в различных сочетаниях расширило возможности лечения больных колоректальным раком (Н.И.Переводчикова с соавт., 2006). Среди этих цитостатиков наибольшей активностью при колоректальном раке обладает оксалиплатин. На серии доклинических испытаний доказано, что оксалиплатин обладает синергизмом действия с 5-фторурацилом и лейковорином при отсутствии перекрестной резистентности, а также он не обладает нефротоксичностью (Raymond E. et. al., 2002). В связи с этим в настоящее время применение оксалиплатина в комбинации с 5-фторурацилом и лейковорином является одним из наиболее эффективных режимов химиотерапии при колоректальном раке.

В 2003 году на ежегодной конференции американского общества клинической онкологии были обнародованы результаты международного рандомизированного исследования по изучению эффективности проведения адъювантной химиотерапии 5-фторурацил + лейковорин (схема по De Gramont) по сравнению с таковой FOLFOX (5-фторурацил + лейковорин + оксалиплатин) у больных раком толстой кишки II в – III стадии. Лечение проведено в двух группах больных по единому протоколу. В I группе – 1123 пациентам лечение проведено по схеме de Gramont, где каждый цикл химиотерапии включал двухчасовую инфузию лейковорина 200 мг/м^2 площади

поверхности тела, затем болюсную инъекцию 5-фторурацила – 400 мг/м^2 и затем 22-х часовую инфузию 5-фторурацила 600 мг/м^2 в течение 2-х последующих дней, а во II группе – также 1123 пациентам полихимиотерапия проводилась по схеме больных FOLFOX – 5-фторурацил и лейковорин вводили в тех же режимах, что и при I-ой группе больных, но дополнительно в 1-ый день применялась 2-х часовая инфузия оксалиплатина по 85 мг/м^2 одновременно с лейковорином. Пациентам обеих групп проведены 12 циклов полихимиотерапии с интервалом 14 дней. Медиана времени от хирургического вмешательства до начала химиотерапии составляла 5,7 недель. Изучены показатели безрецидивной выживаемости. Было установлено, что лечение по схеме FOLFOX способствует снижению риска возникновения рецидивов на 25% (De Gramont A. et. al., 2003).

В июне 2004 года в издании "New England Joural of Medicine" были опубликованы результаты исследования MOSAIC за 3 года. Для больных раком толстой кишки 3-стадии, получивших адъювантную химиотерапию оксаплатином показатели безрецидивной выживаемости составили 72,2% против 65,3% в контрольной группе, а риск возникновения рецидива заболевания снизился на 24% (Andre T. et. al., 2004).

Особенно успешным является использование комбинации оксалиплатина + 5-фторурацил с лейковорином у больных с неоперабельными метастазами колоректального рака в печень. Из 151 больного 77 пациентам выполнены операции после химиотерапии по схеме FOLFOX, 58 из которых произведено полное удаление метастазов. Медиана выживаемости у этих больных составила 48 месяцев, 5-летняя выживаемость – 50% (Sheithauer W. et. al., 2001).

В случаях резистентности опухоли к 5-фторурацилу с лейковорином в качестве 2-ой линии применяется Кампто в комбинации с другими препаратами. Так, при применении Кампто в дозе 125 мг/м^2 и томудекс – 2,6 мг/м^2 внутривенно инфузионным способом 1 раз в две недели частичная регрессия опухоли наступает у 32% больных, ремиссия продолжается до 6 мес. (Conti J.A. et. al., 1994). В настоящее время оксалиплатин был рекомендован для использования в комбинации с инфузионным режимом 5-Fu с лейковорином для терапии 2-ой линии у пациентов с метастатическим колоректальным раком, прогрессирующим на фоне 5-фторурацила (В.А. Горбунова, 2003, Е.А.Колесник с соавт., 2004, De Gramont A. et. al., 2000).

13.13 Прогноз

Отдаленные результаты современных методов лечения рака ободочной кишки зависят от стадии распространения, морфологической формы, места локализации и радикальности оперативного лечения.

На отдаленные результаты радикальных методов лечения существенное влияние оказывает местная распространенность опухолевого процесса, причем, чем глубже опухоль прорастает в стенке кишки, тем больше вероятность поражения регионарных лимфатических узлов метастазами. Так, если опухоль локализуется в слизистой оболочке и подслизистом слое, метастазы обнаруживаются лишь в 10%, если пенетрируется серозная оболочка – в 60% (Marson B, Dawson J., 1979). 5-летняя выживаемость после радикального хирургического лечения больных раком ободочной кишки в I-ой стадии составляет 90-95%, II "а" – 80-85%, II "б" – 60-70%, III "а" – 46-58%, III "б" – 20-30%, а при прорастании опухоли в соседние органы ни один больной не живет

более 5 лет. Применение лучевой терапии и адъювантной химиотерапии может улучшить отдаленные результаты хирургического лечения на 10-15% (В.И. Чиссов с соавт., 1989, В.С. Ананьев с соавт., 1997. А.М. Гарин, 1998). Основными причинами смерти больных после хирургического и комбинированного лечения являются рецидивы рака и отдаленные метастазы, часто наблюдающиеся в первые годы.

По материалам зарубежных и отечественных авторов наиболее благоприятные отдаленные результаты наблюдались при дифференцированной аденокарциноме, наихудшие – при слизистом и перстневидно-клеточном раке.

При изучении частоты рецидивов от вида хирургического вмешательства было установлено, что наиболее редки рецидивы после право- и левосторонней гемиколэктомии, чем после одномоментной сегментарной резекции, операции Хартманна и Микулича. Это связано с тем, что при выполнении гемиколэктомии происходит удаление всех лимфатических коллекторов регионарного метастазирования, и кишка пересекается на расстоянии от 15 до 20 см по обе стороны от первичной опухоли, в то время как при выполнении одномоментной сегментарной резекции, операции Хартманна и Микулича удаляется лишь клетчатка и брыжейка, расположенная по ходу сегментарных питающихся сосудов. Так, при локализации, идентичный по стадии заболевания рак в сигмовидной ободочной кишке, в тех случаях, когда выполняли ее радикальную резекцию, 5- летняя выживаемость составила 73,3%, тогда как после выполнения радикальной левосторонней гемиколэктомии – 60,3% (В.С.Ананьев с соавт., 1997).

13.14 Реабилитация больных раком ободочной кишки

Выделяется три этапа в процессе медицинской реабилитации: догоспитальный, госпитальный и постгоспитальный. В догоспитальном и частично в госпитальном этапах (до операции) все лечебные мероприятия направляются на максимально возможную ликвидацию или компенсацию всех тех функциональных нарушений и сопутствующих заболеваний, которые могут препятствовать выполнению оперативного вмешательства. В госпитальном этапе необходимо выполнить в разумном объеме радикальную операцию, способную максимально сохранить нормальную или, по крайней мере, компенсируемую функцию кишечника и естественный пассаж каловых масс по кишечнику. Этим требованиям отвечают право- и левосторонние типовые и расширенные гемиколэктомии, одномоментная резекция поперечной и сигмовидной кишки. Больным, которым выполнены операции Хартмана и Микулича, в плане реабилитационных мероприятий планируется вторая операция – восстановление непрерывности кишечника.

В послеоперационном периоде проводится комплекс мероприятий, направленных на борьбу с шоком, восстановлению дефицита объема циркулирующей крови, профилактике послеоперационных осложнений со стороны жизненно важных органов, восстановление функции желудочно-кишечного тракта, т.е. стремится к беспрепятственному отхождению кишечного содержимого. Наиболее трудную группу для восстановительного лечения представляют больные с колостомой после операции Хартмана и Микулича или наложенной пожизненно. Социальные, психологические и функциональные последствия колостомы очень тягостны, что требует комплексного применения различных методов восстановительного лечения. Профилактика ранних осложнений является

основой для уменьшения различных функциональных расстройств, для чего необходимо строгое соблюдение следующих правил техники формирования колостомы:

1) крестообразный разрез апоневроза не должен быть слишком широким во избежание последующего выпадения стенки кишки в стому;

2) нельзя делать его слишком узким, ибо это часто приводит к некрозу стенки кишки или в последующем может наступить стеноз колостомы;

3) престомальный участок кишки должен быть фиксирован узловыми швами к передней брюшной стенке.

Восстановление ритмичного опорожнения кишечника требует таких мероприятий, как подбор пищевого рациона, установление строгого режима питания, промывание кишечника. Необходимо научить больных тщательному уходу за колостомой, приспособить их к рациональному использованию калоприемника. Оптимальным интервалом для выполнения второго этапа (реконструктивного) оперативного вмешательства после операции Хартмана и Микулича является срок в 5-6 месяцев, так как за это время, с одной стороны, достаточно стойко восстанавливаются силы больного, а с другой - отдаленные метастазы и рецидивы могут быть обнаружены на ранней стадии (Напалков П.Н., Топузов Э.Г., 1975). При отсутствии рецидива и метастазов восстановление трудоспособности радикально оперированных больных происходит через 2-3 месяца после операции (Герасименко В.Н. с соавт., 1988).

Таким образом, реабилитация больных, радикально оперированных по поводу рака ободочной кишки, призвана способствовать полноценному возвращению больных в семью и общество.

13.15 Использованная литература

1. Абисатов Х.А., Есенкулов А.Е. Онкология. Том 1, “Гылым” 1994, 159 с.
2. Абисатов Х.А., Есенкулов А.Е. Онкология. Том 2, “Гылым” 1999, 431 с.
3. Арзыкулов Ж.А, Сейтказина Г.А., Махатаева А.Ж. и др. Показатели онкологической службы населению Республики Казахстан за 2005 г. Статистические материалы. Алматы, 2006, 55 с.
4. Бронштейн Б.Л. Рак толстой кишки. Ленинград, “Медгиз”, 1956, 167 с.
5. Ганичкин М.А. Рак толстой кишки. Ленинград, “Медицина”, 1970, 415 с.
6. Гарин А.М. Рак толстой кишки (современное состояние проблемы). М., ИЧП Фирма “Ричо”, 1998, 58 с.
7. Гарин А.М. Химиотерапия диссеминированного рака ободочной кишки, очередность назначения цитостатиков. Практическая онкология. 2000, № 1, с. 27-30.
8. Герасименко В.Н. Реабилитация онкологических больных. Москва “Медицина”, 1988, 271 с.
9. Горбунова В.А. Расширение спектра терапевтических возможностей оксалиплатина. Современная онкология. 2003, т. 5, № 4, с.1-4.
10. Гришина Т.П. Возможности использования комбинации оксалиплатина с фторурацилом и лейковорином в адъювантной терапии рака толстой кишки. Русский медицинский журнал. 2004, т. 12, № 9, с.1-6.
11. Давыдов М.И., Аксель Е.М. Заболеваемость злокачественными опухолями в странах СНГ за 2002 г. (статистические материалы). М., 2004, 295 с.
12. Кныш В.Н. Рак ободочной и прямой кишки. Москва “Медицина”, 1997, 304 с.
13. Колесник Е.А., Кикоть В.А., Сорокин Б.В., Югринов О.Г. Результаты использования оксалиплатина в разных режимах химиотерапии у больных колоректальным раком. Украинский медицинский журнал, 2004, № 5 (43), с.16-20.

14. Левкин В.П. с соавт. К вопросу о выделении группы риска при ранней диагностике злокачественных опухолей "Вопросы онкологии", 1990, № 3, 31–34.

15. Напалков Н.П. "Общая онкология" (руководство для врачей), Москва "Медицина" 1989, – 646 с.

16. Петерсон Б.Е. Онкология. М., "Медицина", 1980, 445 с.

17. Розенштраух Л.С., Салита Х.М., Гуцул И.П. Клиническая рентгенодиагностика заболеваний кишечника. Кишинев "Штиинца", 1985, 254 с.

18. Скобля Е.С. Справочник по врачебно-трудовой экспертизе при злокачественных опухолях. Минск, 1981.

19. Трапезников Н.Н., Шайн А.А. Онкология, Москва "Медицина", 1992, 318 с.

20. Чиссов В.И. Комбинированное и комплексное лечение больных со злокачественными опухолями. Москва "Медицина", 1989, 450 с.

21. Чиссов В.И., Дарьялова С.А. Избранные лекции по клинической онкологии "Москва", 2000, 785 с.

22. Юхтин В.И. Хирургия ободочной кишки. М., 1988.

23. Andre T., Boni C., Mounedji – Boudiaf L. et. al. Oxaliplatin, fluorouracil, and leucovorin as adjuvant treatment for colon cancer. // N. Engl. J.Med, 2004, 350(23): 2343-2351.

24. Audisio R.A. Sett Carrato P., Segala M. Et al Follow – up in colorektal cancer patientes a costbenefit analysis Ann. Surg. Oncol, 1996. 3 349.

25. Buroker T.R, O'Connell M.J, Wieand H.S. etal Randomised comparison of two sehedules of advanced colorectal cancer J. Clin. Oncol, 1994, 12, 14-20.

26. De Gramont A., Figer A., Seymour M. et. al. Leucovorin ana fluorouracil with without oxaliplatin as first-line treament in advanced colorectal cancer. J. Clin.Oncol., 2000, 18(16): 2938-2947.

27. De Gramont A., Banzi M., Navarro M. et. al. Oxaliplatin+ 5-Fu + leucovorin in adjuvant therapy colon cancer. Results of the international randomized mosaic trial. //Proc. Am.Soc.Clln/Oncol., 2003, 22, 253 (Abstr. 1015).

28. Dies M, Cerdan F.J. Pollan M. et al Prognosis significance of prae-operative serum Ca-19-9 assay in patients with colorektal carcinoma. Anticanc. Res., 1994, 14 2819-2825.

29. Haller D.G., Catalono P.J., Macdonald J.S. etal Fluorouracil, leucovorn and levamisol adjuvant therapy for colon cancer five-year final repoit of JNT – 0089. Proc. ASCD, 1998, ab. 982.

30. Peterson G.M, Boyd P.A. Gene testis and counselling colorectal cancer risk lessons from familial polyposis. Monogr. NCJ, 1995. 17 67-71.

31. Reddy D.P. Overview of diet and colon cancer. Prog. Clin. Res, 1988, 279 III.

32. Vogel I., Soeth, Ruder C. et. al. Dissseminated tumor cells in the blooood andjor bone marrow of patients with colorectal carcinoma are an independent prognosticfactor. Ann. Oncol, 2000, 11 (suppe 4): 43, abst. 183.

33. Wolmark N, Rockette H, Fisher B. et. al. The benifit of leucoworin – modulated fluorouracil as postoperative adjvant therapy for primary colon cancer. J. Clin. Oncol., 1993. 11 1979-1987.

13.16 Иллюстрационный материал по раку ободочной кишки

Рис. 1. Регионарные лимфатические узлы ободочной кишки:

1 – аппендикулярные лимфатические узлы
2 – предслепокишечные лимфатические узлы
3 – подвздошно-ободочные лимфатические узлы
4 – ободочные правые лимфатические узлы
5 – ободочные средние лимфатические узлы
6 – ободочные левые лимфатические узлы
7 – нижние брыжеечные лимфатические узлы
8 – брыжеечно-ободочные лимфатические узлы
9 – околоободочные лимфатические узлы
10 – сигмовидные лимфатические узлы

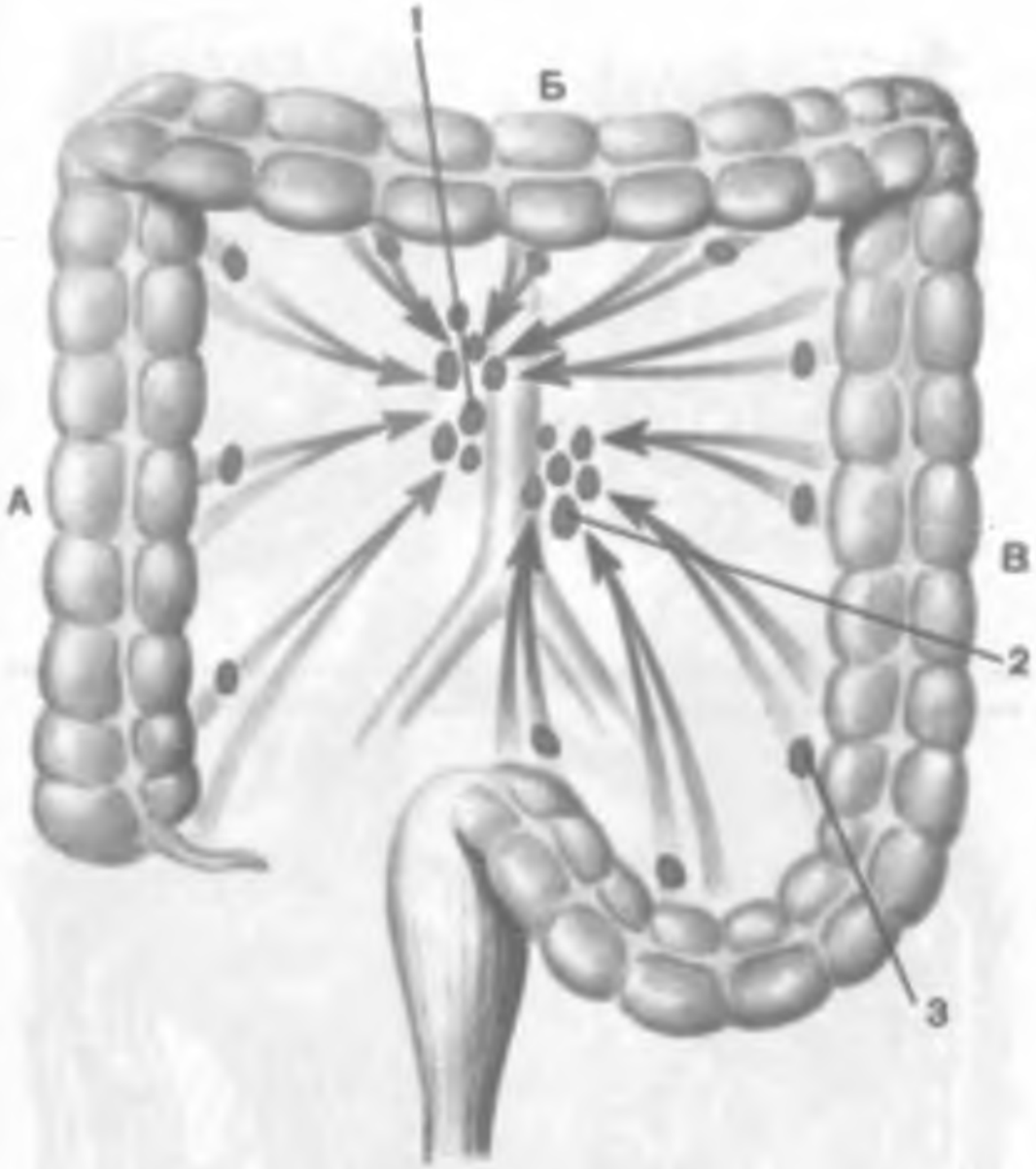

Рис. 2. Пути оттока лимфы от различных отделов ободочной кишки в регионарные лимфатические узлы (схема):

А – от слепой и восходящей кишки (желтый цвет)

Б – от поперечно-ободочно кишки (синий цвет)

В – от нисходящей и сигмовидной кишки (сереневый цвет)

1 – верхние брыжеечние лимфатические узлы

2 – нижние брыжеечные лимфатические узлы

3 – околоободочные лимфатичекие узлы

Рис. 3. Объем операции при раке слепой и восходящей ободочной кишки

Рис. 5. Объем операции при раке средней трети поперечно-ободочной кишки

Рис. 4. Объем операции при раке печеночного угла ободочной кишки

Рис. 6. Объем операции при раке левой трети поперечной, селезеночного угла и нисходящей ободочной кишки

Рис. 7. Объем операции при раке дистальной трети сигмовидной кишки

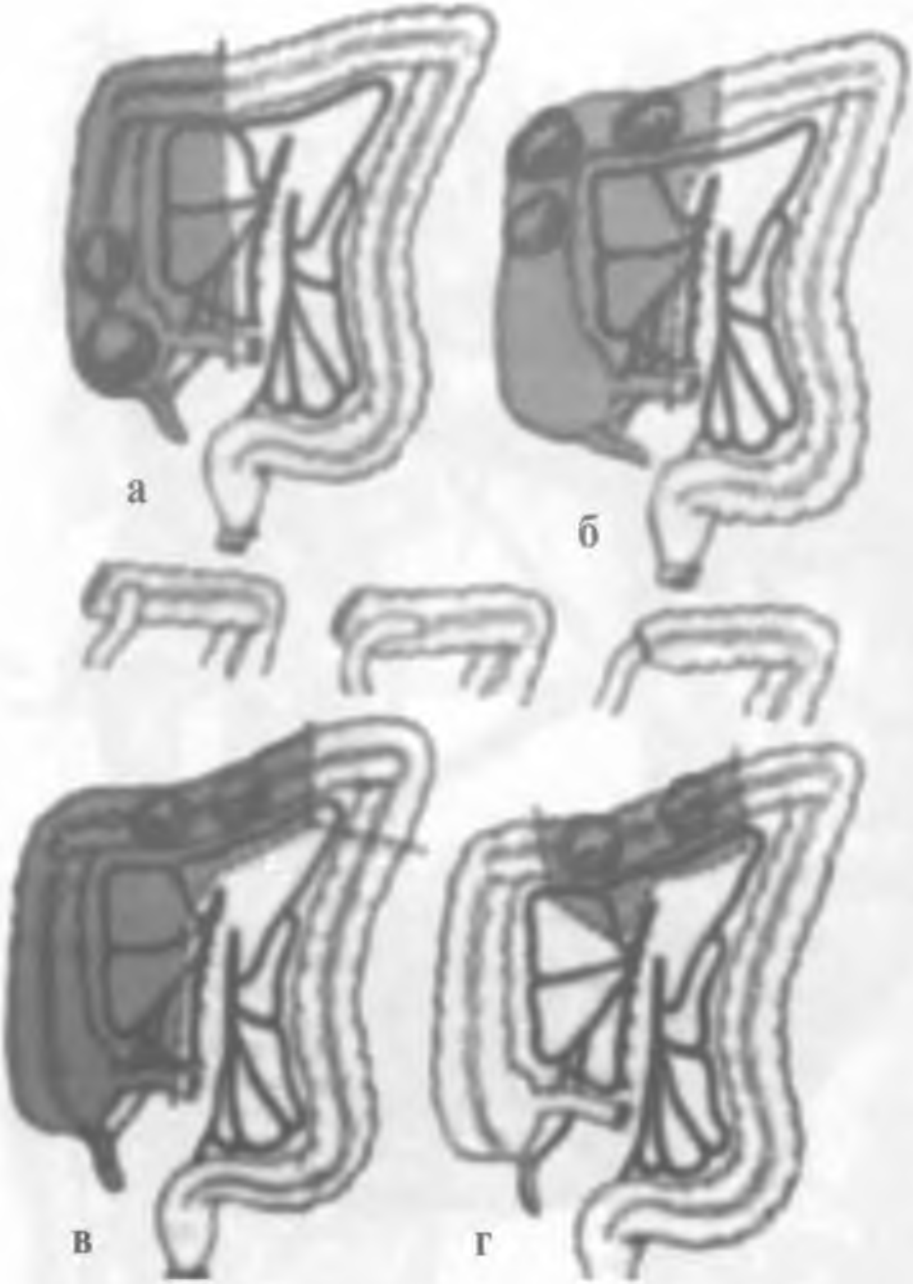

Рис. 8. Границы резекции при раке правой половины ободочной кишки *(схема):*
а – при раке слепой кишки и восходящей ободочной кишки;
б – при раке печеночного угла и правой трети поперечно-ободочной кишки;
в – обоснованные границы резекции при раке поперечно-ободочной кишки;
г – сигментарные резекции при ограниченной распространенности рака поперечно-ободочной кишки

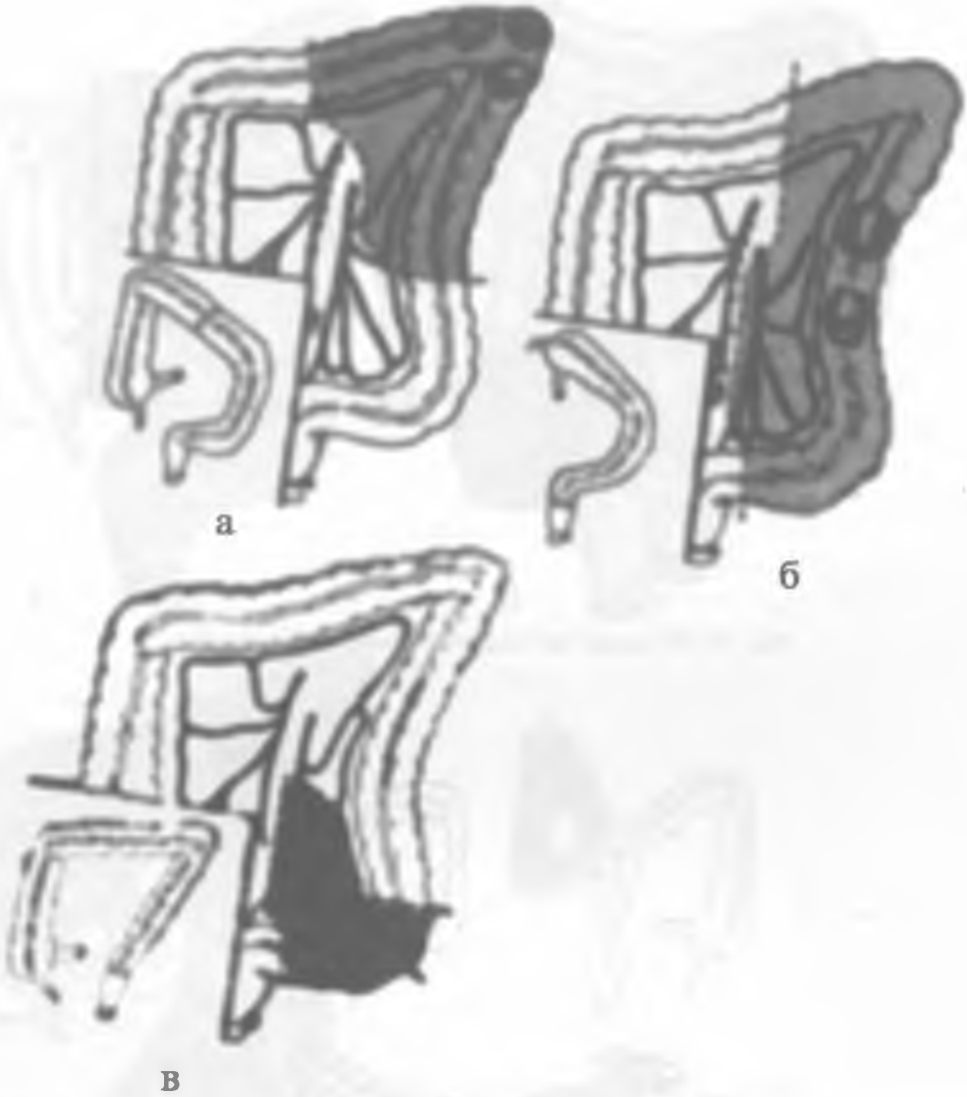

Рис. 9. Границы резекции при раке левой половины ободочной кишки *(схема):*
а – при раке селезеночного угла ободочной кишки;
б – полная левосторонняя гимиколектомия при любой локализации рака левой половины ободочной кишки;
в – при ограниченной распространенности рака сигмовидной кишки

Рис. 10. Резекция сигмовидной кишки по Хартману

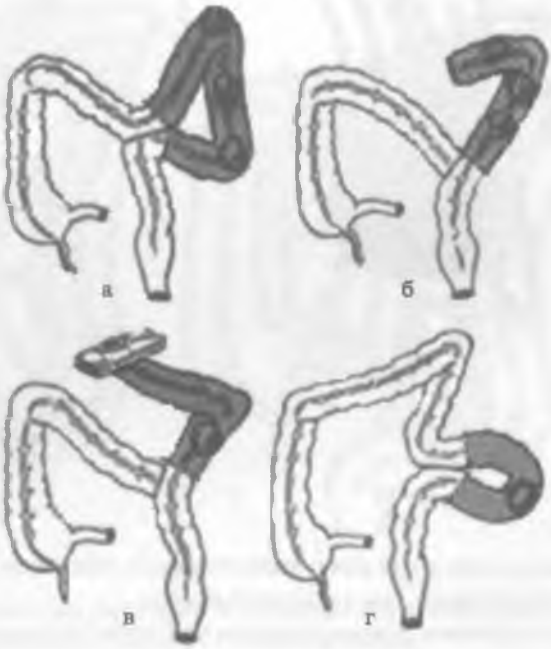

Рис. 11. Варианты внутреннего отведения кишечного содержимого при двухмоментной резекции рака левой половины ободочной кишки:
а – боковой трансверзосигмо анастомоз
б – одностороннее внутреннее выключение
в – одностороннее внутренне-наружное выключение
г – колоанастомоз между петлями сигмовидной кишки

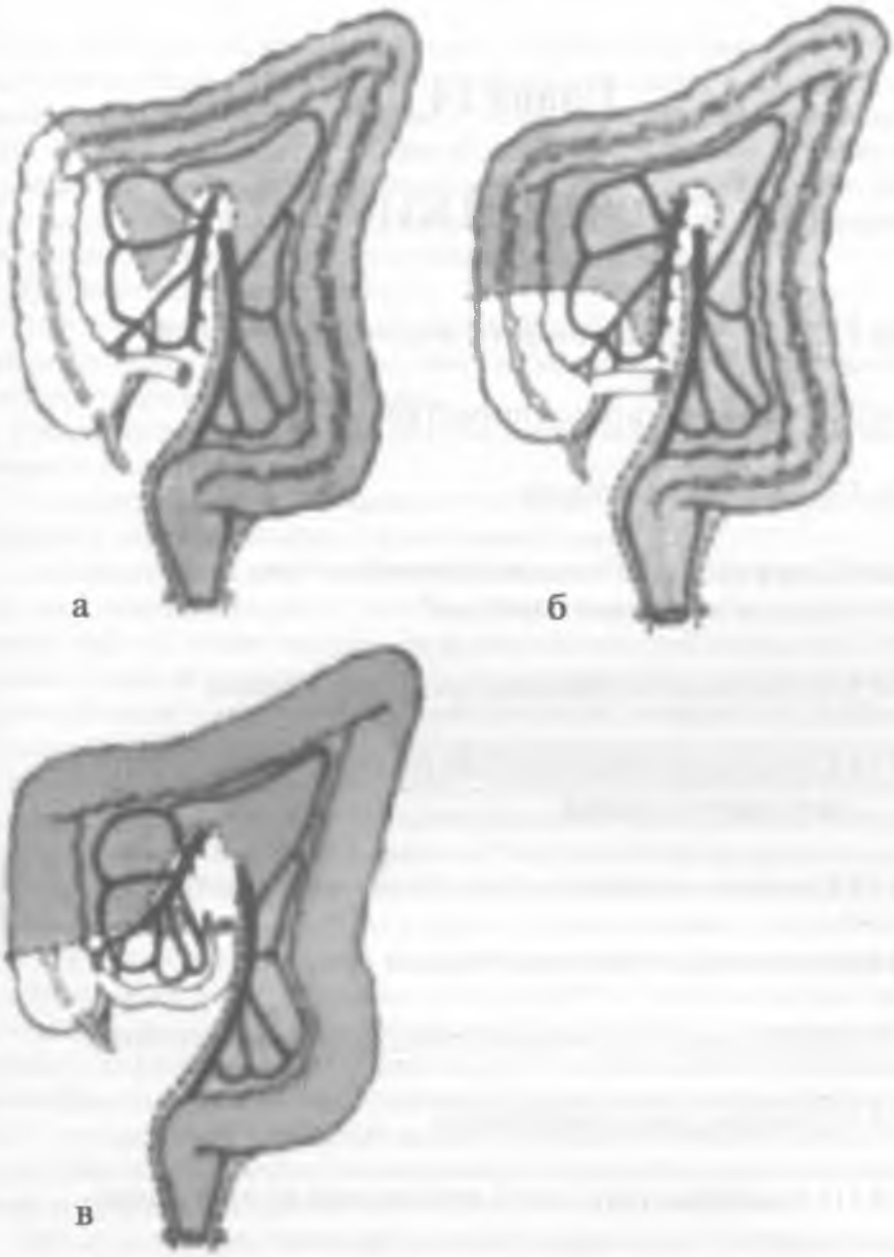

Рис. 12. ***Границы резекции при субтотальной проктоэктомии***
а – первый вариант;
б – второй вариант;
в- третий вариант.

Глава 14

РАК ПРЯМОЙ КИШКИ

14. 1 Клиническая анатомия и функция прямой кишки

14.2 Заболеваемость раком прямой кишки

14.3 Этиология и патогенез

14.4. Предраковые заболевания прямой кишки, тактика их ведения и лечение

14.5 Патологическая анатомия рака прямой кишки

14.6 Клиническая классификация стадий распространения рака прямой кишки

14.7 Клиническая симптоматика рака прямой кишки

14.8 Диагностика рака прямой кишки

14.9 Дифференциальная диагностика рака прямой кишки

14.10 Лечение рака прямой кишки

14.11 Отдаленные результаты лечения рака прямой кишки

14.12 Реабилитация больных раком прямой кишки

14.13 Использованная литература – 55 источников

14.14 Иллюстрационный материал – 10 рисунков

14.1 Клиническая анатомия и функции прямой кишки

Прямая кишка – терминальный отдел желудочно-кишечного тракта. Она начинается от верхнего края III крестцового позвонка, протяженность которой колеблется в пределах 15-17 см. Название "прямая" не соответствует действительности, так как кишка имеет изгибы в сагиттальном и фронтальном направлениях. Верхний сагиттальный изгиб находится на уровне крестца, он обращен выпуклостью назад; нижний располагается на уровне копчика и обращен выпуклостью вперед. Наличие этих изгибов должно учитываться при проведении ректороманоскопии.

В клинике различают три отдела:

1) ректосигмоидный (крестцовый изгиб) длиной 4-5 см, шириной 3 см, который покрыт со всех сторон брюшиной, имеет небольшую, быстро исчезающую треугольной формы брыжейку – mesorectum;

2) ампулярный отдел длиной 10-13 см, шириной 8-10 см, который располагается в основном внебрюшинно;

3) аноректальный или промежностный отдел длиной 2,5-3 см, где имеется анальный канал, окруженный сфинктерами прямой кишки.

Клиницисты различают в ампуле три части – верхнеампулярную, длиной 2-3 см, средне- и нижнеампулярную, по 4-5 см. От расположения опухоли в том или другом участке ампулы зависит выбор метода оперативного вмешательства. Стенка прямой кишки состоит из трех слоев: слизистого, подслизистого и мышечного. Внутренняя стенка просвета ее выстлана слизистой оболочкой, покрытой до гребешковой линии (linea pectinea) многослойным цилиндрическим эпителием ректального типа, который на уровне ниже этой линии постепенно переходит в многослойный плоский эпителий кожи. За слизистой оболочкой находится подслизистый, мышечный (внутренний – циркулярный, наружный – продольный) слои. Внутренний циркулярный мышечный слой в нижней части ампулярного отдела постепенно утолщается и над верхней частью анального канала образует кольцо из гладких мышечных волокон – внутренний сфинктер прямой кишки. Снаружи от него, сливаясь с волокнами продольного слоя, располагается наружный сфинктер. В отличие от внутреннего сфинктера, он состоит из волокон произвольной поперечно-полосатой мускулатуры. Между волокнами внутреннего и наружного сфинктеров, пронизывая их, проходят продольные, гладкомышечные волокна продольного мышечного слоя кишки, поднимающие задний проход – m. levatoris ani. У здоровых людей анальный канал в результате тонического сокращения сфинктеров прямой кишки герметически замкнут и препятствует выхождению наружу кишечного содержимого.

Слизистая оболочка в нижней части ампулярного отдела перед переходом в анальный канал собрана в несколько (8-14) продольных складок – валиков и углублений – кармашков в виде столбиков, их называют коломны и синусы Морганьи или полулунными морганиевыми заслонками. Все полулунные заслонки по окружности прямой кишки создают зубчатую или гребешковую линию. Ниже зубчатой линии располагается мальпигиевы сосочки, потовые и сальные железы. Скапливающаяся слизь в синусах Мограньи способствует легкому прохождению плотного кала через узкий анальный канал.

Кровоснабжение прямой кишки обеспечивается пятью артериями:

1) непарная верхняя прямокишечная артерия, отходящая от нижней брыжеечной артерии, кровоснабжает ректосигмоидный и частично верхнеампулярный отделы прямой кишки;

2) парная среднепрямокишечная артерия, отходящая от внутренней подвздошной кишки, обеспечивает кровью средне- и частично верхне- и нижнеампулярные отделы;

3) парная нижнепрямокишечная артерия, отходящая от срамной артерии, которая является конечным отделом внутренней подвздошной артерии, образованной после прохождения последней через запирательное отверстие седалищной кости в промежность. Вены прямой кишки сопутствуют артериям; причем кровь из верхней прямокишечной вены поступает в воротную вену, а из средних и нижних – в нижнюю полую вену.

Лимфатические сосуды прямой кишки располагаются преимущественно по ходу кровеносных сосудов. Лимфоотток от нижнеампулярного и аноректального отдела идет в лимфатические узлы паховой области и в регионарные лимфатические узлы, расположенные в малом тазу под собственной фасцией прямой кишки (узлы Герота). Из вышележащих отделов лимфа поднимается вверх, проходя через тазовые, парааортальные и забрюшинные лимфоузлы.

Прямая кишка иннервируется вегетативными нервами, его симпатические и парасимпатические волокна в стенках прямой кишки образуют обширную сеть с отдельными скоплениями нервных клеток – узлами. Это нервное сплетение обеспечивает широкую нервно-рефлекторную связь прямой кишки со всеми органами и тканями организма. Произвольные мышцы – наружный сфинктер и подниматели заднего прохода, иннервируются ветвями крестцового сплетения через нижний геморроидальный нерв.

Функция прямой кишки

Основная физиологическая функция прямой кишки заключается в скоплении и эвакуации кишечного содержимого. Пища, съеденная человеком, после смешивания с желудочным соком начинает эвакуироваться из желудка через привратник. В среднем через 2 часа после приема пищи головной конец пищевых масс в виде жидкого химуса подходит к баугиниевой заслонке. Всего за сутки через баугиниевую заслонку проходит около 4 л. жидкого пищевого химуса, а выбрасывается в виде каловых масс 250-300 г. Следовательно, около 3,7 л ежесуточно всасывается в толстой кишке. Таким образом, пища от приема внутрь через рот до выбрасывания в виде каловых масс через задний проход пребывает в желудочно-кишечном тракте 12-18 часов. По мере заполнения прямой кишки каловой массой давление в ней повышается. Когда давление на стенку кишки будет равно 30-40 мм рт. столба, то появляется позыв на дефекацию (А.М.Аминев, 1969).

Следует отметить, что прямая кишка кроме резервуарной, моторно-эвакуаторной функцией обладает и всасывательной, выделительной функцией.

В прямой кишке каловая масса почти полностью освобождается от жидкой части пищевого химуса, а также в ней может всасываться любая жидкость, включая питательные и лекарственные вещества. Железы, заключенные в слизистой оболочке, выделяют слизь.

Врожденные аномалии прямой кишки

В процессе внутриутробного развития прямой кишки возможны многочисленные нарушения эмбриогенеза, в результате чего бывают разнообразные врожденные аномалии. Согласно классификации А.М. Аминева (1969) бывает пять групп аномалий:

1) атрезия прямой кишки и заднего прохода, при которой на месте анального отверстия имеется пупковидное выпячивание за счет заполнения ампулы мекониеем;

2) свищи, при наличии нормально функционирующего отверстия заднего прохода (ректовагинальные, ректовазикальные, ректоуретральные, ректопромежуточные);

3) врожденные сужения прямой кишки с наличием кожных перемычек в области заднего прохода и выше по ходу прямой кишки, рубцовые кольцеобразные тяжи на слизистой оболочке;

4) атрезии и свищи, при которых заднепроходное отверстие в естественном месте отсутствует, имеется свищ, сообщающий прямую кишку с одним из полых органов мочевого тракта;

5) удвоение прямой кишки, часто сопровождающееся расщеплением тазовых органов.

Диагноз аномалии развития прямой кишки поставить сравнительно легко. Лечение хирургическое. Чем раньше будет оперирован такой ребенок, тем лучше.

14.2 Заболеваемость раком прямой кишки

Рак прямой кишки составляет 25-30% злокачественных опухолей желудочно-кишечного тракта и 40-45% колоректального рака и он повсеместно имеет тенденцию к росту. Показатели заболеваемости в различных странах мира различные. Так, по данным Международного агентства ВОЗ по изучению рака в пяти континентах (Лион, 2001) наиболее высокая заболеваемость раком прямой кишки на 100000 населения (мировой стандарт) отмечаются в США (22,1), Чехии (17,9), Германии (14,9), Сибанук (14,2), Австралии (14,1), низкая – в Мали (1,8), Индии (3,3), Бразилии (3,8).

В странах СНГ высокие стандартизованные показатели на 100000 населения (мировой стандарт) регистрируются в республиках Беларусь (16,1), Россия (14,3), Эстония (12,8), Украина (10,3), низкие - в Узбекистане (3,0), Кыргызстане (3,4), Армении (3,9), а Республика Казахстан (7,0) занимает промежуточное положение (Н.Н.Трапезников, Е.М.Аксель, 2000).

В Республике Казахстан заболеваемость раком прямой кишки в период с 1970 по 2005 гг. увеличилась с $2,7^0/_{0000}$ до $7,8^0/_{0000}$, т.е. более чем в 2,5 раза. В 2005 году в республике зарегистрировано 1181 больных раком прямой кишки, что составляет 3,7% в структуре злокачественных новообразований и занимает 8-е ранговое место. Максимальная заболеваемость на 100000 населения зарегистрирована в г. Алматы (12,5), Костанайской (13,5), Павлодарской (13,2), минимальная – в Южно-Казахстанской (2,8), Кызылординской (2,1), Жамбылской (2,7) областях.

Хотя рак прямой кишки относится к визуально-доступной локализации злокачественных опухолей, среди 1181 первично выявленных больных удельный вес I-II стадии составляет лишь 41,7%, IV – 15,1%, т.е. у более половины больных рак прямой кишки диагностируется в распространенных стадиях опухолевого процесса (Ж.А.Арзыкулов с соавт., 2006).

Возрастно-половые особенности. По статистике ВОЗ мужчины заболевают раком прямой кишки в 1,5-2 раза чаще, чем женщины. Такое соотношение отмечается в США, Японии, Франции и Германии и в других странах дальнего зарубежья, а в России и Казахстане по статистическим данным среди первично зарегистрированных больных несколько больше число женщин, чем мужчин. Так, в 2000 году в РК число больных с впервые в жизни установленным раком прямой кишки было 1038, из них мужчин было 510, женщин – 528. Возрастные особенности рака прямой кишки идентично большинству злокачественных опухолей: с возрастом заболеваемость повышается. Лица в возрасте 50-59 лет заболевают раком прямой кишки в 3, в 60-69 лет – в 6, а старше 70 лет – 8 раз чаще, чем люди в возрасте 40-49 лет.

14.3 Этиология и патогенез

Прямая кишка, являясь конечным отделом желудочно-кишечной трубки, подвержена значительным механическим раздражениям проходящих и длительно задерживающихся каловых масс, воздействию таких канцерогенных продуктов, как индол, скатол, фенольные соединения. Если к этому еще добавить наличие полипов, геморроя и хронических специфических ректитов, язв, незаживающих трещин, то станет понятно, насколько реальны потенциальные возможности возникновения рака прямой кишки.

Среди заболеваний, создающих благоприятную почву для возникновения рака, следует отнести полипы и полипоз, хронические специфические и неспецифические ректиты, папиллиты, криптиты, анальные трещины, осложненные формы геморроя.

Не повторяя раннее изложенный материал в главе "Рак ободочной кишки", о роли полипа, полипоза, химиобиологических, наследственных факторов в возникновении рака толстого кишечника, что и в полной мере относятся к раку прямой кишки, в данной главе излагаются некоторые заболевания, имеющие прямое отношение в возникновении рака прямой кишки.

1. **Хронические папиллиты** – это хроническое воспаление внутренних и наружных анальных сосочков, которые возникают в результате травмы твердыми каловыми массами и расчесами, которые приводят к инфицированию травмированных участков микробами либо из кишечника, либо гнездящимися в прианальной области (часто острицы). При этом в области анальной воронки появляются гиперемия, трещины, расчесы кожи, что вызывают спазм сфинктера и затрудняет акт дефекации. Одним из неприятных осложнений является изъявление. Регулярное раздражение проходящими каловыми массами препятствует заживлению язвы, поэтому грануляции в язве разрастаются, принимают грибовидную форму, тем самым создаются благоприятные условия для малигнизации. Малигнизации папиллитов также способствуют: периодическое выпадение и ущемление внутренних анальных сосочков, упорная экзема и зуд заднего прохода, сочетание хронического папиллита с другими заболеваниями прямой кишки (геморрой, хронический парапроктит, трещины заднего прохода).

2. **Хронические криптиты** – это воспалительные изменения крипт, в развитии которых определенное значение может иметь анатомическое строение крипт – их форма в виде слепых карманов, обращенных кверху, плохо опорожняющихся и задерживающих каловые массы, вместе с ним и микробов. Чем глубже крипты, тем в них проникают и там задерживаются каловые массы. В стенах крипт нет мышечных волокон, которые, сокращаясь, выбрасывали бы их содержимое. Постоянное травмирование крипт проходящими каловыми массами, особенно при хронических запорах, способствует возникновению в них воспалительного процесса. При этом вначале обычно инфицируется анальная железа, потом весь анальный канал, в результате чего развиваются анит, сфинктерит, нижний или сфинктерный проктит. В последующем воспалительные изменения в криптах из-за плохого дренажа крипты, реинфекции приобретают хроническое течение. При хроническом криптите наряду с тупыми болями появляется мучительный симптом – зуд в результате гиперсекреции слизи, а иногда и гноя в воспаленных криптах. Выражен спазм сфинктера, который часто сопровождается спазмами леваторов, прокталгией, постоянным истечением слизи из заднего прохода, раздражением предстательной железы с частыми позывами на мочеиспускание. К осложнениям криптита относятся следующие за-

болевания: хронические проктиты, парапроктиты, трещины заднего прохода, папиллиты, развитие рака.

4. **Анальные трещины** – это повреждение слизистой оболочки анального канала, возникновению которого способствуют запоры, анопроктит, геморрой, инфекция анальных желез, открывающихся в крипты. Трещина располагается на переходной складке, заходя своими заостренными концами, с одной стороны на кожу, с другой стороны – на слизистую оболочку. Она характеризуется тремя симптомами: боль во время и после дефекации, наличие сфинктероспазма, алая кровь в стуле. При длительном существовании анальная трещина может осложниться пектинозом (сужение анального отверстия, фиброз мышечных волокон), в редких случаях малигнизацией (А.М. Аминев, 1969).

5. **Неспецифические и специфические язвенные ректиты**, причинами развития которых являются кишечные инфекции (дизентерия), неспецифические кишечные микрофлоры, осложнения внутреннего геморроя, токсическое содержимое толстой кишки, лучевые повреждения у женщин, подвергавшихся радикальной сочетанной лучевой терапии по поводу рака шейки матки, туберкулеза и сифилиса. Определенную провоцирующую роль играет хронический застой кишечного содержимого в надампулярной части прямой кишки. При хронических язвенных ректитах имеется дефект в слизистой оболочке, проникающий до мышечного слоя. По краям язвы и в отдалении от них появляются реактивные разрастания слизистой оболочки типа ложных полипов. Очаги деструкции превращаются в трофические язвы, не склонные к заживлению. Вся стенка кишки становится регидной, инфильтрированной. Возможные осложнения: псевдополипоз, параректальные свищи, кишечные кровотечения. Когда всякое консервативное лечение оказывается недостаточным, то язвы могут трансформироваться в рак. Злокачественные перерождения наблюдаются у 8-10% больных.

6. **Геморрой** является одним из модифицирующих факторов для развития рака прямой кишки. Геморрой – это варикозное расширение и заболевание вен в области анального канала, марганьи колонны, крипт и нижнеампулярной части прямой кишки. Расширение вен в слизистой оболочке и в подслизистой ткани приводит к появлению ясно выраженных узлов, выступающих над уровнем окружающей нормальной слизистой оболочки. Благоприятными условиями для возникновения узлов являются: стоящая или сидящая, малоподвижная работа, хронические запоры, алкоголизм, острая, раздражающая кишечник, пища, частая беременность и роды. Постоянно выпадающие геморроидальные узлы травмируются при ходьбе, сидении. Они инфицируются, воспаляются, осложняются выпадением, ущемлением, изъязвлением, кровотечением и развитием парапроктита и параректальных свищей, которые в совокупности с другими факторами способствуют возникновению рака прямой кишки.

14.4 Предраковые заболевания прямой кишки, тактика их ведения и лечение

Предраковыми заболеваниями прямой кишки являются полипы и полипоз, хронический неспецифический язвенный проктит, а другие заболевания прямой кишки такие как, геморрой, папилломы, крептиты, анальные трещины, парапроктиты, параректальные свищи, которые являются фоновыми для развития предрака и рака. Клиническая и морфологическая картины полипа и язвенного ректита по существу не отличаются от этих заболеваний, поражающих ободочную кишку. В этой главе лишь

вкратце остановимся на этапах морфогенеза предраковых изменений и развития рака на их фоне.

В работах известного морфолога З.В.Гольберт (1978) изложены этапы малигнизации предраковых заболеваний в морфологическом понимании. Ею установлено, что злокачественная трансформация полипа протекает по схеме: аденоматозный полип – виллезный полип – аденома – аденопапиллома (ворсинчатый полип) – рак. На первых этапах развития на поверхности полипа происходит неравномерная диффузная гиперплазия, а затем появляются очаговые множественные пролифераты (дисплазия), в которых со временем наступает как структурная (изменение соотношения клеточных слоев, формы, величины и расположения желез и сосочков), так и клеточная атипия, секреторная активность желез почти утрачивается. Описанные изменения расцениваются как дисплазия III степени. При нарастании признаков атипии и анаплазии эпителия клетки утрачивают бокаловидный характер, ядра их становятся гиперхромными, занимают почти всю клетку, нарушается их полярность. На фоне выраженной пролиферации эпителия ворсинок появляются очажки рака, склонные к инфильтративному росту. Вначале инфильтрация ограничивается слизистой оболочкой, а в дальнейшем распространяется в подлежащие слои кишки.

Таким образом, аденоматозные и ворсинчатые полипы (особенно диффузный полипоз) рассматриваются как облигатный предрак, поскольку они рано или поздно приводят к развитию рака у всех больных. Ворсинчатые полипы малигнизируются чаще, чем аденоматозные. Риск озлокачествления увеличивается пропорционально диаметру полипов у основания.

Длительно существующий и рецидивирующий язвенный проктит также способствует малигнизации, поэтому его относят к предраковому заболеванию. Чем более выражены пролиферативные процессы в изъязвленных участках слизистой оболочки, тем больше вероятность злокачественной трансформации.

Формирование групп повышенного риска по раку прямой кишки и тактика их ведения

К группе повышенного риска по раку прямой кишки относятся:

- Больные, страдающие предраковыми заболеваниями (полип, полипоз, хронический язвенный проктит);
- Больные, страдающие папиллитом, криптитом, парапроктитами, свищами, геморроем, трещинами и зудом заднего прохода, выпадением прямой кишки, хроническими запорами;
- Особенно люди, имеющие следующие *"сигналы тревоги"*:

А) примесь крови в каловых массах, даже при однократном ее появлении;

Б) стойкие запоры или запоры, сменяющиеся поносом с отхождением дурно пахнущих каловых масс;

В) чувство неполного опорожнения прямой кишки после дефекации;

Г) изменение формы и объема калового столбика или его деформация;

Д) постоянные или периодические болевые ощущения любого характера в области малого таза и промежности.

Для выявления больных, относящихся к группе повышенного риска, следует проводить плановый скрининг с использованием гемакульт-тест или фекатест. Обследованию подлежат люди обоего пола старше 40 лет. Участковым врачам в группе риска

следует проводить следующие исследования: пальцевое исследование прямой кишки, ректороманоскопия, ирригоскопия, капрологическое исследование кала. В результате проведенного исследования врач устанавливает облигатные и факультативные формы предраковых заболеваний. Эти больные берутся на диспансерный учет по I "б" клинической группе и им проводятся лечебно-оздоровительные мероприятия проктологами общей лечебной сети.

Первичная профилактика рака прямой кишки заключается в сбалансированном питании с ограничением трудно эмульгированных жиров животного происхождения и достаточным количеством клетчатки, а вторичная – нормализацией функции кишечника, ранним выявлением и своевременным удалении полипов, излечением хронических воспалительных заболеваний прямой кишки.

14.5 Патологическая анатомия рака прямой кишки

Локализация. Рак прямой кишки развивается в любом отделе прямой кишки, но чаще всего он возникает в ампулярном отделе (у 80-85%), реже в ректосигмоидном (у 10-15%), еще реже – в анальном канале (у 3-4%).

Макроскопические формы. Макроскопически различают три формы роста опухоли: экзофитную, эндофитную и диффузно-инфильтративную.

При **экзофитной** форме роста опухоль имеет грибовидную форму и напоминает цветную капусту, растущую в просвет кишки. Разновидностью этой формы является ворсинчато-папиллярный рак. Он отличается меньшей склонностью к прорастанию в толщу стенки, к инфильтрации и метастазированию, но склонна к распаду. При распаде в центре опухоли возникает глубокая язва в виде кратера с нависающими валикообразными краями – блюдцеобразный рак. Данная форма роста присуща раку, растущему в ампулярной части прямой кишки.

При **эндофитной** форме опухоль растет преимущественно вглубь, по продолжению кишки и в толщу ее стенки и за ее пределами, довольно быстро прорастая в брюшину там, где она имеется, а где брюшина отсутствует, опухоль выходит за пределы кишечной стенки, прорастая в параректальную клетчатку, смежные органы. Периферическая часть опухоли не имеет четких границ, и ее края как бы уходят в подслизистую оболочку кишки, нередко на расстояние до 4-5см от видимой границы. Опухоль имеет вид плоской или кратерообразной язвы с обширной инфильтрацией в основании. Просвет кишки часто циркулярно сужен, перистальтика на участке поражения отсутствует.

Эндофитные раки делятся на:

А) язвенный тип роста, при котором опухоль не проникает за пределы стенки кишки, четко отграничена валикообразным, слегка приподнятым краем, покрытым слизистой оболочкой. Края и дно бывают гладкими, изрытыми, бугристыми. Приподнятость края обусловлена разрастанием опухолевых тканей из глубины под неизмененную слизистую оболочку;

Б) язвенно-инфильтративный тип роста, который характеризуется наличием плоской язвы с пологими краями и значительной инфильтрацией в основании, выходящим далеко за пределы кишки;

При **диффузно-инфильтративной** форме опухоль имеет вид диффузной плоской язвы со слегка приподнятыми плотными краями, постепенно переходящими в длин-

ник стенки кишки, муфтообразно стенозируя просвет кишки на значительном протяжении по длиннику кишки.

Международная гистологическая классификация рака прямой кишки, одобренная ВОЗ в 1981 году

1. Аденокарцинома (высокодифференцированная, умеренно дифференцированная, низкодифференцированная).
2. Слизистая аденокарцинома (мукоидная, слизистая, коллоидная).
3. Перстневидно-клеточный рак (мукоцеллюлярный).
4. Плоскоклеточный рак.
5. Железисто-плоскоклеточный или переходно-клеточный рак.
6. Недифференцированный рак (carcinoma simplex, медулярно-трабекулярный рак).
7. Неклассифицируемый рак.

Среди гистологической структуры рака прямой кишки около 80-85% относится к аденокарциномам различной степени дифференцировки, 8-10% приходится на слизистые, перстневидно-клеточные, недифференцированные опухоли, а 5-8% на плоскоклеточные, переходно-клеточные формы, возникающие в аноректальном отделе прямой кишки, где железистый цилиндрический эпителий кишки переходит в плоскокубический эпителий кожи. Граница этого перехода находится на уровне так называемой гребешковой линии. Ниже этой линии развивается либо переходно-клеточный, либо плоскоклеточный рак.

Рост и распространение. Чрезвычайно важным является вопрос о росте и распространении опухоли, который осуществляется двумя путями.

1. Местный рост: А) по длиннику кишки;
   Б) по окружности кишки;
   В) в глубину стенки кишки.
2. Метастазирование: А) лимфогенный путь;
   Б) гематогенный путь;
   В) имплантационный путь.

Местный рост. Рак прямой кишки обладает сравнительно медленным ростом как по длиннику, так и по окружности и глубине стенки кишки.

Рак ректосигмоидного отдела растет преимущественно циркулярно, больше кпереди, проникает в серозную оболочку, затем прорастает в брыжейку сигмовидной кишки, распространяется на брюшной покров, достигает стенки таза и позвоночника, прорастает в мочевой пузырь, мочеточник, матку. Рак этой локализации часто вызывает непроходимость кишечника.

Рак ампулярного отдела имеет вид ограниченных или обширных язв с неравномерно возвышающимися краями. Опухоль занимает одну из стенок кишки, иногда распространяется циркулярно по длине. По выходе за пределы собственной фасции прорастает в окружающую клетчатку и прилежащие ткани и органы, в частности, в заднюю стенку влагалища, в предстательную железу, семенные пузырьки, в кости таза.

Рак, исходящий из слизистой оболочки аноректального отдела, быстро проникает в глубоколежащие ткани, образуя язвы с валикообразными краями, имеющими плотную консистенцию. Опухоль в поздних стадиях часто прорастает у мужчин в мошонку, у женщин в терминальную часть влагалища. Рак этой локализации имеет большую склонность к регионарному метастазированию в паховые области по ходу сосудов малого таза.

Метастазирование рака прямой кишки преимущественно происходит по лимфатической системе. На первых этапах опухолевые клетки поражают близлежащие

лимфатические регионарные лимфоузлы. Так, рак, локализованный в ректосигмоидном отделе и верхнеампулярной части прямой кишки, метастазирует по лимфатическим сосудам, расположенным вдоль верхней прямокишечной артерии и вен, и первым барьером являются верхние прямокишечные лимфатические узлы. Из них клетки опухоли поступают в забрюшинные лимфатические узлы в области корня нижней брыжеечной артерии. При раке среднеампулярного отдела и верхней части нижнеампулярного отдела прямой кишки метастазы локализуются по ходу средних прямокишечных артерий в параректальной клетчатке, в кресцовых лимфатических узлах и около внутренней подвздошной артерии, а при раке нижней трети нижнеампулярной и аноректальной области (ниже 6 см от наружного анального жома) метастазирование происходит вдоль ректальных и внутренних срамных артерий в промежностные и паховые лимфатические узлы. Чем ниже расположена опухоль, тем чаще поражаются метастазами лимфатические узлы паховой области. В связи с такими особенностями лимфогенного метастазирования рака прямой кишки еще в 1910 году В.Р Брайцев рекомендовал при локализации рака на расстоянии до 5-6 см от наружного анального жома производить брюшно-промежностную экстирпацию, а при локализации выше 6 см – сфинктеросохраняющие операции. Эта рекомендация до сих пор строго соблюдается.

Частота лимфогенного метастазирования зависит от характера роста, степени морфологической дифференцировки и длительности развития опухоли. В отношении прогноза наихудшими являются инфильтративный тип роста, низко- и недифференцированные, перстневидно-клеточные гистологические формы, где у 60-80% больных находят метастазы в лимфоузлах (В.Слизов с соавт., 1991, Kemeney N. et. al., 1989).

Гематогенное метастазирование. Часто опухолевые клетки попадают в кровеносную систему, циркулируют в крови и оседают в том или ином органе, образуя гематогенный метастаз. В кровеносную систему опухолевые клетки могут попадать двумя путями: или в виде опухолевого тромба, или непосредственно прорастая кровеносный сосуд, распространяясь в дальнейшем по типу венозной инвазии. При прорастании опухоли в стенки вен опухолевые эмболы могут попадать как в систему воротной вены, так и через нижние ректальные вены в систему нижней полой вены. Кроме того, миграция опухолевых клеток может совершаться через грудной лимфатический проток в систему верхней полой вены. Метастазами могут поражаться почти все органы, но наиболее часто печень, изредка легкие, кости, почки и другие органы.

Не менее важным, хотя и менее изученным, является **имплантационный** путь распространения элементов опухоли, который при раке прямой кишки довольно часто является причиной рецидивов после хирургического лечения. Имплантационные метастазы являются следствием как нарушения принципа абластного проведения операции, так и неминуемого рассеивания опухолевых клеток при выделении опухоли.

14.6 Клиническая классификация стадий распространения рака прямой кишки

I стадия – опухоль занимает менее половины окружности кишки, локализована в слизистой оболочке и подслизистом слое. Регионарные метастазы отсутствуют ($T_1 N_0 M_0$);

II "а" стадия – опухоль занимает более половины окружности кишки, врастает в мышечный слой без полного поражения его. Регионарные метастазы отсутствуют ($T_2 N_0 M_0$);

II "б" стадия – опухоль той же или меньшей степени местного распространения, что и при II "а" стадии, но с наличием одиночного регионарного метастаза ($T_{1-2} N_1 M_0$);

III "а" стадия – опухоль любой протяженности, полностью прорастающая все слои стенки кишки, спаяна с прилежащими к кишке тканями, органами. Регионарные метастазы отсутствуют ($T_3 N_0 M_0$);

III "б" стадия – опухоль той же или меньшей степени местного распространения, что и при III "а" стадии, но со множественными регионарными метастазами ($T_{2-3} N_2 M_0$);

IV "а" стадия – опухоль любой протяженности, прорастающая органы малого таза (мочеточник, мочевой пузырь, уретру, предстательную железу, матку с придатками, влагалище), сохраняющая относительную смещаемость. Регионарные метастазы отсутствуют ($T_4 N_0 M_0$);

IV "б" стадия – опухоль той же степени местного распространения с любыми вариантами регионарного метастазирования ($T_4 N_{1-2} M_0$) или опухоль меньшей степени местного распространения с регионарными метастазами и клинически определяемыми метастазами в отдаленных органах ($T_{2-4} N_{1-2} M_1$).

В странах дальнего зарубежья применяется классификация C.E.Dukes (1932), в основу которой положен принцип глубины инвазии и степени распространения опухолевого процесса.

Стадия А – опухоль поражает все слои стенки кишки. Нет прорастания в параректальную клетчатку и метастазов в лимфатические узлы.

Стадия В – опухоль выходит за пределы стенки кишки и прорастает в окружающие ткани, но метастазы в лимфатических узлах отсутствуют.

Стадия С – независимо от прорастания опухоли стенки кишки имеются метастазы в лимфатических узлах.

Стадия Д – опухоль любой степени распространенности, но имеются множественные метастазы в отдаленных органах.

Степень инвазии рака стенки прямой кишки

P_1 – опухоль, прорастающая не глубже подслизистого слоя;

P_2 – опухоль, врастающая в мышечный слой;

P_3 – опухоль, прорастающая все слои стенки кишки и жировую клетчатку параректальной области;

P_4 – опухоль, прорастающая в соседние прилежащие органы.

Гистологические градации степени морфологической зрелости рака

G_1 – высокодифференцированная аденокарцинома, плоскоклеточный, ороговевающий и железисто-плоскоклеточный рак;

G_2 – умеренно дифференцированная и слизистая аденокарциномы, плоскоклеточный рак без ороговения;

G_3 – низкодифференцированная аденокарцинома, перстневидно-клеточный рак.

14.7 Клиническая симптоматика рака прямой кишки

Клиническими проявлениями, характерными для рака прямой кишки, являются следующие синдромы и симптомы:

1) синдром патологических выделений, который проявляется выделением крови, слизи, гноя вместе со стулом;

2) синдром кишечной дисфункции, характеризирующийся нарушением ритма опорожнения кишечника, который проявляется длительным запором, завершающийся многократным жидким, зловонным стулом;

3) болевой синдром, который ощущается больными либо в нижней половине живота, преимущественно над лонным сочленением, либо в области малого таза, крестцовой кости и анального отверстия, носящий временный или постоянный характер;

4) тенезмы, проявляющиеся ложным позывом на акты дефекации, ощущением неполного опорожнения кишечника;

5) изменения формы кала, которые могут выглядеть в виде тяжистой ленты или типа овечьего кала, приобретая вид округлых шаровидных образований;

6) общие симптомы, обусловленные воздействием опухоли на организм, которые выражаются общей слабостью, снижением трудоспособности, гипохромной анемией.

Степень выраженности и частота проявления каждого из вышеуказанных клинических проявлений определяются локализацией, анатомическим типом роста и степенью распространенности опухолевого процесса как в стенке прямой кишки, так и при прорастании ее в близлежащие органы.

Клинические симптомы рака, локализованного в **ректосигмоидном** отделе прямой кишки разнообразны. В этом отделе просвет кишки относительно узкий, поэтому растущая опухоль узлового или папиллярного строения или же эндофитного роста, инфильтрирующая стенку кишки, вызывает ранний стеноз просвета прямой кишки.

Характерными клиническими проявлениями рака этой локализации являются нарушение пассажа каловых масс в нижележащие отделы, вызывая постоянно нарастающую кишечную непроходимость, характеризирующуюся запором сменяющимся многократным жидким, зловонным стулом, вздутием и болями над лонным сочленением и в животе, изменением формы кала. Первую тревогу больного вызывают выделения с фекалиями крови, слизи, а иногда даже с примесью гноя. Количественно эти патологические выделения могут быть весьма различными. Кровь первоначально выделяется в виде мазков на поверхности фекалий, затем до выраженной примеси кровяных сгустков или алой крови. Слизь в чистом виде выделяется очень редко. В отличие от хронического колита при раке прямой кишки слизь выделяется в виде белесоватых хлопьев с прожилками крови. Распад и изъязвление, присоединение вторичной инфекции способствуют выделению гноя. В поздних стадиях опухоль распространяется на брюшной покров, может прорастать в мочевой пузырь, левый мочеточник, матку с левым придатком и петлям тонкого кишечника. При этом появляются боли над лоном и в животе, поясничной области с положительным симптомом Пастернацкого слева, дизурические расстройства в виде частого мочеиспускания, а при формировании пузырно-прямокишечного свища – фекалий в моче.

Раковая опухоль, локализованная в **ампулярной части** прямой кишки, имеет несколько иное клиническое течение. Оно связано с тем, что емкость просвета этого отдела прямой кишки значительно больше, чем в других отделах. Это позволяет в течение довольно длительного времени свободный рост опухоли в просвет кишки до значительных размеров без нарушения ее проходимости, причем опухоль долго остается в пределах стенок кишки. Опухоль чаще имеет либо вид ограниченных или обширных язв с неравномерно возвышающимися плотными краями, либо узловато-папиллярного строения, занимая одну из стенок кишки, иногда распространяясь циркулярно и по длине кишки. Из-за травмы проходящими твердыми каловыми массами,

распада и изъязвления, присоединения ракового проктита появляются кровь, слизь и гной. Для рака этой локализации наиболее характерными симптомами являются тенезмы, чувство неполного опорожнения кишечника, постоянная потребность освободить его. Постепенно эти явления нарастают и переходят в довольно мучительные, почти постоянные ложные позывы – до 15-20 раз в сутки. Опухоль по выходе за пределы собственной фасции кишки прорастают в крестцовую кость, копчик, предстательную железу, луковичную часть уретры, семенные пузырьки и заднюю стенку влагалища. У таких больных появляются постоянные тупые боли в области крестца и копчика, малом тазу, частые затрудненные мочеиспускания, при образовании влагалищно-прямокишечного свища – выделение кала из влагалища.

При локализации рака в **аноректальной части** прямой кишки наиболее характерными симптомами являются боль во время акта дефекации и алая кровь на поверхности калового столбика, появляющаяся в начале или в процессе акта дефекации. Болевые ощущения приводят к рефлекторному спазму сфинктера, вторичным запорам и вздутию кишечника. Близкое расположение опухоли к заднему проходу или в самом заднепроходном отверстии и травмирование ее каловыми массами при постоянном сокращении сфинктера приводит к довольно раннему кровотечению. Аноректальный рак постепенно суживает анальный канал, поэтому внешний вид кала бывает в виде тяжистой ленты или мелких округлых шариков.

Опухоль вскоре начинает распространяться за пределы кишки, инфильтрируя мышечный жом заднепроходного отверстия, может прорастать в мошонку, терминальную часть влагалища. Выделение гноя, слизи и крови из опухолевой язвы или свищей, образовавшихся вокруг заднепроходного отверстия, сильные боли в промежности усугубляют тяжелое состояние больных.

Следует отметить, что нарушения общего состояния (похудание, слабость, снижение трудоспособности, выраженная гипохромная анемия) наблюдаются в поздних стадиях рака прямой кишки любой локализации.

Рак прямой кишки по сравнению с другими злокачественными опухолями органов желудочно-кишечного тракта развивается относительно медленно.

По данным С.А. Холдина (1977), среди нелеченных больных большинство погибают от местных осложнений – кровотечения, гнойно-воспалительных осложнений (флегмоны тазовой клетчатки), кишечной непроходимости, тромбоэмболии, без метастазов в отдаленные органы, а отдельные больные живут 1,5-2 года без специфического противоопухолевого лечения.

14.8 Диагностика рака прямой кишки

Несмотря на то, что диагноз рака прямой кишки своевременно может быть поставлен с помощью довольно простых "рутинных" методов, в настоящее время состояние диагностики его в ранней стадии остается неудовлетворительной. Так, по данным 2005 года в Республике Казахстан удельный вес рака прямой кишки, диагностированного в I-II стадии, составил всего лишь 41,7%, а в III стадии – 43,2%, IV стадии – 15,1%, т.е. из числа больных с впервые в жизни установленным диагнозом рак прямой кишки, почти у 60% пациентов опухолевый процесс был распространенным. Такая запоздалая диагностика обусловлена тем, что люди долго не замечают начальных клинических проявлений болезни, либо не придают им должного значения, принимая некоторые симптомы

рака прямой кишки (запоры, кровь в кале) за симптомы банального геморроя, анальной трещины, хронического колита и проктита. Не меньшую беспечность проявляют участковые врачи, хирурги, к которым обращаются подобные больные, не производя "рутинных методов" обследования прямой кишки.

Комплекс методов обследования включает сбор анемнеза заболевания, пальцевое, эндоскопическое и рентгенологическое, капрологическое исследование прямой кишки, цитологическое изучение мазков-отпечатков и биоптатов. Для определения степени местного распространения опухоли в кишке и ее связи с окружающими тканями и органами применяют ультразвуковое исследование, лимфографию, ангиографию. Метастазы в отдаленных органах (печень, легкие, диссеминация по брюшной полости) выявляют с помощью компьютерной томографии, ультразвукового исследования, лапароскопии, рентгенографии легких. Полученные результаты при проведении вышеуказанных методов обследования позволяют уточнить стадию заболевания, выработать оптимальный метод лечения, оценить прогноз.

Опрос. При сборе анамнеза следует детализировать время и последовательность, а также характер проявления основных пяти симптомокомплексов и сигналов тревоги, описанных выше, характерных для рака прямой кишки. При наличии любого из них необходимо проводить специальные обследования.

У лиц, длительно страдающих геморроем или другим хроническим заболеванием кишечника, следует думать об опухоли при изменении характера жалоб или появлении патологических симптомов после длительного благополучного периода.

Пальцевое исследование – обязательный метод обследования при любых функциональных нарушениях со стороны прямой кишки. Его следует проводить в коленно-локтевом положении, в положении на спине, с приведенными к животу ногами, в положении на правом или левом боку и на корточках. Одному больному не обязательно применять все приемы этого метода. Если в коленно-локтевом положении удается нащупать опухоль, определить ее размеры, протяженность, подвижность, то исследование на этом завершается. К сожалению, этим методом удается определить опухоль прямой кишки, локализованной на расстоянии 8-10 см от сфинктера. При локализации опухоли в вышележащих частях прямой кишки следует прибегать к пальцевому исследованию на корточках, при котором прямая кишка смещается книзу и становится доступной к определению опухоли, находящаяся на расстоянии 12-14 см от сфинктера заднего прохода. **Техника исследования:** надевают перчатку, указательный палец правой руки смазывают вазелином и вводят ногтевой фаланг в анальный жом, следует остановиться и необходимо произвести 2-3 раза вращательные движения пальцем. Этим приемом определяются внутренние анальные трещины, которые проявляются резкой болезненностью. При наличии трещины не следует форсировать пальцевое исследование, желательно его продолжать после обезболивания или отказаться до полного излечения. В случае отсутствия болезненности круговыми движениями последовательно ощупывают пальцем окружность кишки. В норме стенка кишки на всем протяжении мягкая, без участков уплотнения и выбухающих в просвет кишки образований. При раке прощупывается плотное безболезненное или малоболезненное бугристое образование или язва с плотными краями, регидность стенок кишки или уплотнение на большом или меньшем участке. При этом определяют подвижность опухоли, ее отношение к предстательной железе, влагалище и стенке таза. У женщин обязательным является одновременное влагалищное исследование, которое позволяет

определить распространение опухоли на ректовагинальную перегородку, состояние яичников, прорастание в тело и шейку матки. Любое уплотнение, которое пальпируется в прямой кишке, особенно, если поверхность его неровная или легко кровоточит, подозрительно на рак. Опухоли, расположенные в верхнеампулярном и ректосигмоидном отделах, недоступны пальцевому исследованию, и тогда применяется ректороманоскопия.

Ректороманоскопия – визуальный осмотр прямой и сигмовидной кишки с помощью ректороманоскопа или сигмоскопа, т.е. осмотр кишки на расстоянии до 30 см от заднепроходного отверстия. С помощью этого метода можно решить две задачи: *первая* – обнаружить опухоль, определить распространенность ее по кишке, расположение нижней границы опухоли по отношению к сфинктеру; *вторая* – произвести биопсию, получить материал для морфологического исследования. Перед исследованием кишечник очищают с помощью клизмы. Клизмы с теплой водой обычно делают накануне и утром за 1,5-2 часа до процедуры. Ректороманоскопия выполняется в коленно-локтевом положении больного или на левом боку с приведенными ногами. После прохождения сфинктера извлекают обтуратор, надевают окуляр, включают осветительную систему и под контролем зрения продвигают тубус скользящим движением по передней поверхности крестца. Для раскрытия складки слизистой просвета кишки периодически следует надувать воздух из баллона. При извлечении ректоскопа, вращая его по часовой стрелке и нагнетая воздух, осматривают детально все стенки кишки. Биопсию из опухоли целесообразно производить в конце ректоскопии. Морфологическое подтверждение диагноза является обязательным.

Рак прямой кишки при экзофитном типе роста при осмотре имеет вид грибовидного или блюдцеобразного бугристого плотного образования темно-багрового цвета с участками распада и фибринозными наложениями. При эндофитном росте видно циркулярное сужение белесоватого цвета или край плоского суживающего просвет кишки изъязвления. При любом типе роста при дотрагивании тубусом ощущается плотность, при взятии щипцом опухоль легко фрагментируется.

Однако ректороманоскопия, хотя и является достаточно информативным методом диагностики рака прямой кишки, тем не менее не всегда может дать ответ на протяженность опухолевого процесса. Нередко при резком сужении просвета кишки не удается провести тубус аппарата через суженный опухолью участок просвета кишки. Для определения протяженности опухоли по длиннику кишечника, характера роста и о возможном прорастании ее в соседние органы и ткани, наличие метастазов в регионарных лимфоузлах, применяются лучевые методы исследования (ирригоскопия, ультразвуковое сканирование, компьютерная томография, лимфография, ангиография).

Ирригоскопия с помощью которой определяются формы роста, протяженность опухоли, степень сужения просвета, отношение опухоли к окружающим тканям и органам, наличие изъязвления или свищевого хода. При проведении ирригоскопии для диагностики рака прямой кишки желательно исследовать все отделы толстой кишки с целью выявления возможного вторичного рака или других патологических изменений ободочной кишки (полипы, язвы, колиты).

Ирригоскопия проводится после очищения кишечника от каловых масс методом двойного контрастирования. Двойное контрастирование прямой кишки целесообразно проводить в положении больного на животе, при котором создаются наиболее благоприятные условия для растяжения кишки воздухом. На первом этапе дозированно,

под минимальным давлением заполняется бариевой взвесью прямая кишка и дистальный отдел сигмовидной кишки, проводится изучение состояния стенок при различной степени заполнения – после частичной эвакуации взвеси и после раздувания воздухом. Непосредственно после этого контрастируются все другие отделы ободочной кишки и подвергают их рентгенологическому исследованию, осуществляя дозированное попеременное введение жидкой бариевой взвеси и воздуха, перемежающееся с частичной эвакуацией взвеси и воздуха. В результате создаются благоприятные условия для исследования прямой и дистальной части сигмовидной кишки. После опорожнения кишки производят рентгенографию рельефа слизистой оболочки дистальных отделов сначала в положении больного на спине с частичным поворотом на левый бок (первое косое положение), затем лежа на животе, при этом в прямую кишку переходит остаточный воздух из вышележащих отделов, и на рентгенограмме прямая кишка видна в условиях умеренного раздувания (Л.С.Розенштраух с соавт., 1985).

Рентгенологическая картина рака прямой кишки весьма разнообразна, и диагноз можно установить на основании наличия следующих симптомов: дефект наполнения, регидность, нечеткость и неровность контуров кишки, сужение ее просвета, тень внутри просветного образования, стойкое депо бариевой взвеси, локальные изменения рельефа слизистой оболочки, деформация кишки. Степень их выраженности и характерные особенности зависят, в основном от макроскопической формы роста и локализации опухоли (В.М.Араблинский, 1987).

С целью уточнения распространенности опухолевого процесса в малом тазу, выхода опухоли за пределы стенки кишки, выявление метастазов в регионарных и забрюшинных лимфатических узлах применяют ультразвуковую компьютерную томографию (УЗКТ), рентгеновскую томографию (КТ), восходящую уретроцистографию, экскреторную урографию, лимфографию, радио иммунологический (RJGS) метод.

Ультразвуковая компьютерная томография (УЗКТ) и *рентгеновская компьютерная томография* (КТ) малого таза позволяет оценить взаимоотношение рака прямой кишки с близлежащими органами и тканями, определить степень вовлечения в опухолевый процесс смежных органов и структур малого таза. Перед УЗКТ и КТ проводится соответствующая подготовка, включающая очистительную клизму, наполнение мочевого пузыря.

Наполнение мочевого пузыря необходимо при трансабдоминальном исследовании, так как жидкость является хорошим проводником звуковых волн и создается, своего рода, акустическое окно. При максимальном наполнении мочевого пузыря значительно улучшается качество топографического изображения органов малого таза. Кроме того, при наполненном мочевом пузыре отодвигаются кверху петли тонкой кишки с содержимым и газами, поэтому более четко выявляются патологические образования, локализованные позади мочевого пузыря, т.е. ректосигмоидный и часть верхнеампулярного отдела прямой кишки, а также отношение опухоли к предстательной железе. Использование ректального и вагинального датчиков позволяет оценить глубину опухолевой инвазии, детализировать структуры, расположенные в параметральных областях, выявить поражение метастазами регионарных лимфатических узлов прямой кишки.

Прорастание опухоли в мочевой пузырь характеризуется инфильтрацией и деформацией задней и заднебоковой стенки мочевого пузыря, иногда со сдавлением извне левого мочеточника. При вовлечении в опухолевой процесс предстательной железы

определяется дополнительная тень, воедино соединенная с капсулой железы, сливающаяся в проксимальный отдел уретры.

Прорастание рака прямой кишки в окружающие ткани можно предположить при выявлении на КТ отчетливого увеличения пресакрального пространства, особенно, если оно сочетается с оттеснением кишки в области опухоли.

Чрезвычайно большое значение в комплексном обследовании больных с дизурическими расстройствами имеют рентгенологические методы исследования мочевыделительной системы. Так, при помощи *восходящей цистографии* определяются прорастания опухоли в мочевой пузырь и уретральную часть предстательной железы, которые проявляются деформацией или вдавлением стенки мочевого пузыря, сужением проксимального отдела уретры. Применением экскреторной урографии определяется сужение или блок дистального отдела левого мочеточника, пиэлоэктазия с гидронефротической трансформацией левой почки.

Лимфография применяется для определения метастазов рака прямой кишки в паховых, параректальных, забрюшинных парааортальных лимфатических узлах. *Методика:* после обработки кожных покровов йодом и спиртом производят предварительное окрашивание лимфатических сосудов тыла стопы путем подкожного введения 3% метиленовой сини в количестве 0,5 мл в первый и второй межпальцевый промежуток. Спустя 10-15 мин. на 4-5см выше места инъекции под местной анестезией делают поверхностный разрез кожи длиной 2-2,5 см. Отыскивают и тщательно выделяют один из окрасившихся лимфатических сосудов. В сосуд вводят тонкую иглу и фиксируют ее лигатурой. Иглу соединяют хлорвиниловым тонким катетером длиной 30-40 см со шприцем, укрепленным в специальной подставке. Под постоянным давлением в лимфатические сосуды нижней конечности вводят контрастное вещество (1-1,5 мл 50% раствор диодона). Через 24-48 часов производят рентгеновский снимок таза и брюшной полости в прямом и косых положениях. При наличии метастаза в лимфатических узлах мы видим на рентгенограмме дефекты наполнения, преимущественно расположенные по краю узла, напоминающие "изъеденность молью" или лимфатический узел полностью занятый метастазом, который не заполняется контрастным веществом. Лимфографию желательно производить двусторонне.

Лапароскопия позволяет определить диссеминацию по париетальный и висцеральной брюшине, наличие скудного экссудата в дугласовом пространстве, а также подтвердить или отвергнуть подозрение на метастатическое поражение печени.

Последним этапом уточняющей диагностики является **интраоперационная ревизия**, осуществляемая после вскрытия тазовой брюшины, позволяющая с большой долей вероятности установить истинное распространение опухолевого процесса.

Следует отметить, что при помощи традиционных методов исследования не всегда удается определить субклинические микрометастазы в регионарных и отдаленных лимфатических узлах, для определения которых, начиная с 80-х годов, применяется радиоиммунологический (RJGS) метод. Метод основан на избирательном накоплении в опухоли моноклональных антител, меченных радиоактивным йодом –131. Антитела вводят больному в течение 2-3-х недель перед операцией под прикрытием препаратов йода для защиты щитовидной железы. Впоследствии участки повышенного накопления антител (опухолевая ткань) могут быть выявлены с помощью ручного гамма детектора интраоперационного (RJGS), либо с помощью иммуносцинтографии. Во время операции после традиционной ревизии органов брюшной полости и малого

таза хирург с помощью ручного гамма детектора проводит обследование тех зон, где возможно наличие микро метастазов: рагионарные лимфоузлы и по ходу крупных сосудов в брыжейке, воротах печени и т.п. В тех участках, где наблюдается повышенный уровень радиоактивности, проводят биопсию со срочным гистологическим исследованием.

Интраоперационное радиоиммунологическое исследование (RIGS) позволяет обнаружить фокусы опухолевого роста размером 2 мм. Радиоиммунологический метод является наиболее информативным, так как почти в 25% случаях обследование ведет к пересмотру стадии распространения опухолевого процесса в сторону повышения, что позволяет своевременно изменить дальнейшую тактику ведения больных раком прямой кишки.

Таким образом, осмотр, пальцевое исследование, ректороманоскопия, капрологическое исследование кала являются основными методами первичной диагностики рака прямой кишки, а ирригоскопия, ультразвуковая и рентгеновская компьютерная томография, двусторонняя нижняя лимфография, лапароскопия, радио иммунологические исследования в комплексе с вышеизложенными методами диагностики играют незаменимую роль в уточнении распространенности опухолевого процесса, что позволяет выработать оптимальный план лечения у каждого конкретного больного.

Система ранней диагностики. Скрининг проводят путем пальцевого обследования прямой кишки и с помощью гемокульт-теста (см. диагностику рака прямой кишки). Гемокульт-тест используют при профилактических осмотрах больших групп населения. Пальцевое исследование прямой кишки в соответствии с приказом МЗ РК № 720 с целью скрининга обязательно производят в смотровых кабинетах поликлиники. Профилактическому осмотру подвергают лиц обоего пола старше 45 лет и независимо от возраста людей группы повышенного риска. К группе повышенного риска относят близких родственников больных раком толстой и прямой кишки и людей, лечившихся ранее по поводу полипов и полипоза кишечника, геморроем, трещиной ануса, проктитом. Обследование производят ежегодно.

14.9 Дифференциальная диагностика рака прямой кишки

В подавляющем большинстве случаев диагноз рака прямой кишки не представляет больших трудностей. Уже первые жалобы на расстройства стула, выделение слизи, а, тем более, крови из прямой кишки у людей старше 40 лет должно насторожить врача и навести на мысль о наличии рака. Однако каждый врач должен помнить ряд заболеваний, которые также имеют схожие симптомы и симулируют возникновение рака прямой кишки. К ним относятся следующие:

1. **Хронический неспецифический язвенный проктит** – тяжелое, прогностически неблагоприятное заболевание, причинами которого являются, с одной стороны, бактериальная инфекция, с другой – различные химические и физические раздражители. Болезнь развивается иногда медленно, иногда быстро, сопровождаясь болями, тенезмами, частым жидким стулом с большим количеством слизи и незначительной примесью крови. Основную роль в диагностике играет ректороманоскопия. При этом слизистая оболочка представляется резко гиперемированной, отечной, с обилием слизи и множественными изъязвлениями то большей, то меньшей глубины. При

хроническом течении болезни по краям язвы и в отдалении от них появляется реактивное разрастание слизистой оболочки типа ложных полипов. Очаги деструкции превращаются в трофические язвы, не склонные к заживлению. Вся стенка кишки становится регидной, инфильтрированной. Возможные осложнения: псевдополипоз, параректальные свищи, кишечные кровотечения. Для исключения малигнизации проводится копрологическое исследование кала, цитологическое и гистологическое исследование материалов из очага поражения.

2. **Туберкулез прямой кишки** встречается в виде инфильтрирующей, язвенной или гиперпластической формы. Заболевание чаще носит вторичный характер и наблюдается при далеко зашедшей форме туберкулеза легких. Ректороманоскопически язвенная форма туберкулеза представляется в виде единичных или множественных язв. Более трудной в дифференциальной диагностике является гиперпластическая форма туберкулеза, представляющаяся в виде единичного очага, характеризующаяся резким утолщением всех слоев кишечной стенки за счет усиленной пролиферации в них соединительной ткани. При ректороманоскопии эти изменения часто принимаются за раковый процесс. В этих случаях необходимо проводить реакцию Манту и биопсию из подозрительного участка.

3. **Меланобластома** представляет собой злокачественную опухоль, локализующуюся почти всегда в аноректальной области. Она имеет вид экзофитной опухоли, выступающей из-под слизистой оболочки нижней части ампулы, анального канала или кожи ано-перинеального отдела. Большей частью опухоль имеет вид округлой формы с мелкобугристой поверхностью, черновато-буроватого, иногда синеватого, а при отсутствии пигмента розового цвета. Клинически проявляется ощущением инородного тела в прямой кишке, затрудняющего дефекацию, зачастую даже выпадая при этом. При ее изъязвлении наблюдается кровотечение. Диагноз устанавливается при помощи анализа мочи на меланурию (реакция Якиша), взятием мазка-отпечатка, а также гистологическим исследованием опухоли после ее широкого иссечения в пределах здоровой ткани или экстирпации прямой кишки.

4. **Трещина заднего прохода** представляет собой небольшую узкую щель с язвенным дном, расположенную между двумя анальными складками заднего прохода, чаще всего в задней средней линии. Вследствие местных неблагоприятных условий, постоянного раздражения каловыми массами, судорожного сокращения сфинктера, трещина превращается в хроническую язву. При этом наряду с кровянистыми или сукровичными отделениями присутствуют жгучая боль при акте дефекации и анальный зуд. Для дифференциальной диагностики от рака проводят цитологическое исследование соскоба или гистологическое исследование биопсийного материала из очага поражения.

5. **Рубцовые изменения** различных отделов прямой кишки могут быть следствием неспецифических и специфических ректитов: дизентерийного, геморроидального, люэтического, туберкулезного, а также различного рода травматических воздействий термического и просто механического характера. Клиническая картина стриктур прямой кишки складывается из двух компонентов: с одной стороны, имеют место симптомы воспаления, с другой – симптомы сужения просвета кишки. Окончательному установлению диагноза способствуют анамнез, серологические и цитогистологические исследования из очага поражения.

6. **Осложненные формы хронического геморроя,** под которым мы понимаем варикозное расширение вен нижнего отдела прямой кишки с воспалительными изме-

нениями слизистой оболочки над ними, тромбофлебитом варикозно расширенных геморроидальных вен, развившихся в результате инфекции, которые проявляются выпадением, ущемлением, изъязвлением, кровотечением и развитием парапроктита и параректальных свищей. Основанием для исключения рака является наличие в анамнезе появления крови в конце акта дефекации, периодическое появление и исчезновение геморроидальных узлов, сопровождаемое иногда ущемлением или кровотечением. Окончательный диагноз устанавливают после специального обследования прямой кишки.

14.10 Лечение рака прямой кишки

Среди существующих методов лечения рака прямой кишки основным является хирургический. Лучевая терапия и противоопухолевая лекарственная терапия оказывают паллиативный эффект или применяются как дополнение к хирургическому лечению. Исключением из общего правила может быть рак анального отдела I и II стадии, который можно излечить с помощью лучевой терапии.

Радикальные операции. Показанием к радикальному хирургическому лечению служит диагноз операбельного рака при отсутствии противопоказаний к нему. Определяющими факторами при выборе типа операции при раке прямой кишки является уровень расположения опухоли в кишке с учетом формы роста и степени распространения опухоли по длиннику кишечника, а также выхода ее за пределы кишечной стенки и связь с окружающими тканями и органами.

Во всех случаях следует соблюдать онкологические принципы радикализма операции: удалять достаточный по протяженности участок стенки кишки с параректальной клетчаткой, брыжейкой прямой и, частично, сигмовидной кишки, перевязкой и пересечением кровеносных сосудов вместе с путями возможного метастазирования. Онкологически безопасной границей пересечения кишки при экзофитно растущей опухоли является расстояние в пределах 2 см, при эндофитной – 5 см от определяемого макроскопически дистального и проксимального края опухоли (Ю.А.Барсуков с соавт., 1997, В.И.Чиссов с соавт., 2002).

Исходя из многолетнего опыта, накопленного за годы развития хирургии прямой кишки, сложился устойчивый и рациональный подход на объем радикальных операций. В настоящее время при раке прямой кишки производят типовые (стандартные), расширенные и комбинированные радикальные операции.

К типовым или стандартным радикальным операциям относятся: 1) чрезбрюшная или передняя резекция прямой кишки; 2) операция Хартмана; 3) брюшно-анальная резекция прямой кишки с низведением сигмы; 4) брюшно-промежностная экстирпация прямой кишки; 5) экономные операции.

Из этих пяти типов операций, за исключением брюшно- промежностной экстирпации, остальные относятся к сфинктеросохраняющим операциям, при которых сохраняется мышечный замыкательный аппарат прямой кишки, т.е. сфинктер заднего прохода.

В настоящее время четко выработаны следующие показания к выбору видов типовых хирургических операций в зависимости от места локализации рака в прямой кишке:

Чрезбрюшную или переднюю резекцию прямой кишки производят при раке ректосигмоидного и верхнеампулярного отделов прямой кишки, когда нижняя граница опухоли не ниже 10-12 см от аноректальной линии, не осложненным выраженным стено-

зом и непроходимостью, когда распространение опухоли ограничено только стенкой кишки, и она имеет экзофитную форму роста. При этом пересечение кишки осуществляется, отступив 3-4 см от проксимального и дистального краев опухоли, и накладывается ректосигмоанастомоз конец в конец или конец в бок либо вручную, либо при помощи аппарата АКА-2 (отечественного производства), предназначенного для наложения бесшовного кругового компрессионного анастомоза, либо аппаратов "Aticon" и "Auto Suture" (американского производства), циркулярно накладывающих скрепочные швы. Высокая герметичность анастомозов, накладываемых вышеуказанными аппаратами, избавляет хирургов от необходимости наложения вручную ряда подкрепляющих ручных серозно-мышечных узловых швов, что создает весьма благоприятные технические возможности для формирования сигморектальных анастомозов при низких передних резекциях прямой кишки (В.И.Кныш с соавт., 1997, П.В.Царьков с соавт., 2004). Переднюю резекцию не следует выполнять, если при мобилизации кишки была нарушена целостность ее стенки и произошло инфицирование зоны операции.

Операцию Хартмана производят при тех же локализациях и выше, что при передней резекции, т.е. при опухолях нижний полюс, который располагается на расстоянии не менее 10 см от переходной складки анального канала, т.е. от аноректальной линии. К ее осуществлению прибегают при вынужденных ситуациях у лиц с острой кишечной непроходимостью, когда нет времени и возможности очистить вышележащие от опухоли отделы ободочной кишки от каловой массы или при плохой подготовке кишечника, а также у лиц старше 65-70 лет с тяжелыми сопутствующими заболеваниями, наличием распадающейся опухоли со значительным трофическим нарушением кишечной стенки, а также при перфорации стенки кишки в зоне опухоли во время мобилизации, т.е. в тех случаях, когда имеются противопоказания к выполнению передней резекции прямой кишки или сомнение в возможности наложения без натяжения герметичного ректально-сигмовидного анастомоза. Операция Хартмана производится двухэтапно.

Первый этап – мобилизовав пораженный опухолью участок прямой кишки с брыжейками и окружающей ее клетчаткой с лимфатическими узлами на достаточном расстоянии (4-5см) от проксимального и дистального края опухоли, просвет кишки прошивается аппаратами УО – 40 или УО – 60 и пересекают с обеих сторон опухоли, резецированный участок кишечника с опухолью удаляется. Первый ряд скрепочного шва, наложенного на проксимальный конец прямой кишки, погружается швом Лембера-Альберта, а дистальный прошитый конец сигмовидной кишки выводится в левую подвздошную область через контрапертуру на переднюю брюшную стенку в виде одноствольного искусственного ануса и фиксируется к париетальной брюшине и коже.

Второй этап – спустя 4 недели или более после первого этапа операции, после соответствующей подготовки кишечника, производится релапаротомия, ликвидируется одноствольный анус, вскрываются концы прямой и сигмовидной кишок и накладывается сигмо-ректальный анастомоз, тем самым восстанавливается естественный пассаж каловых масс по кишечной трубке.

Брюшно-анальную резекцию прямой кишки с низведением сигмовидной кишки в анальный канал выполняют при расположении нижней границы опухоли на 6-7 см от аноректальной линии, при ограниченном поражении с инвазией мышечного слоя. Операция состоит из двух этапов.

Брюшной этап операции заключается в мобилизации прямой и сигмовидной кишок до такого уровня, чтобы сигмовидную кишку без натяжения сосудов опустить в малый таз. Над погруженной в малый таз кишкой ушивают брюшину и закрывают раны передней брюшной стенки. После этого производят анальный этап операции. Растягивают сфинктер заднего прохода и на уровне прямокишечно-заднепроходной линии со стороны слизистой пересекают дистальный отдел прямой кишки, оставляя сфинктер неповрежденным. Мобилизованную кишку вместе с опухолью подтягивают через растянутый анальный канал наружу. Вытянутую кишку пересекают и удаляют вместе с опухолью. Оставляют избыток кишки, выступающий из заднего прохода на 5-6 см, через 10-12 дней иссекают избытки низведенной кишки с формированием колоанального анастомоза.

Одним из самых важных технических моментов этой операции является создание жизнеспособного и достаточного для низведения трансплантата, для чего низводимый отдел толстой кишки должен иметь длинную брыжейку и хорошее кровоснабжение. Нарушение питания низводимой кишки является причиной ее некрозов, абсцессов и флегмон полости малого таза и промежности, прямокишечно-влагалищных свищей, что в конечном итоге приводит к развитию стриктуры низведенной кишки и нарушению функции заднего прохода.

Вторым важным моментом, влияющим на функцию сфинктера, является выбор метода фиксации низведенной кишки. Л.М. Нисневич (1947) разработал способ брюшно-анальной резекции прямой кишки с полной демукозацией слизистой оболочки заднепроходного канала и протягиванием низведенной кишки через демукозированный канал с последующим иссечением избытка низведенной кишки через 10-12 дней после операции с формированием колоанального анастомоза. Однако полная демукозация слизистой оболочки заднепроходного канала приводила к развитию стриктур и нарушению сократительной функции сфинктера заднего прохода в силу удаления богатой рецепторной зоны слизистой оболочки канала. Дальнейшие технические усовершенствования брюшно-анальной резекции прямой кишки привели к разработке различных вариантов этой операции. Из них наиболее приемлемой является методика Г.Б. Бондаря с соавт. (1977), при которой демукозация слизистой оболочки заднепроходного канала осуществляется на резиновой трубке или специально разработанном ретракторе, отступя на 1-1,5 см от аноректальной (прямокишечно-заднепроходной) линии. Тем самым сохраняется участок рецепторной зоны, что способствует восстановлению сократительной функции сфинктера.

Брюшно-промежностную экстирпацию прямой кишки производят при очень низко расположенных опухолях (менее 6 см от заднего прохода), т.е. при раке нижнеампулярного и аноректального отделов прямой кишки, а также при местно-распространенном раке всех отделов ампулярной части прямой кишки, когда опухоль поражает половину окружности или циркулярно суживает стенку кишки, имеет значительную протяженность по длиннику, прорастает в мышечный слой стенки и выходит в окружающую клетчатку. Во время брюшного этапа производят мобилизацию кишок и пересекают сигмовидную кишку на достаточном расстоянии от края опухоли между двумя скрепочечными швами, наложенными аппаратами УО-40 или УО-60. Дистальный конец ее через контрапертуру выводят в левую подвздошную область и вшивают в париетальную брюшину и кожу, формируя противоестественный задний проход. Мобилизованную прямую кишку вместе с опухолью погружают в малый таз и ушивают

над ней тазовую брюшину, а вторая бригада хирургов на промежности двумя овальными разрезами окаймляет задний проход и удаляет мобилизованную кишку вместе с опухолью. После осуществления гемостаза в полости малого таза устанавливается дренажная трубка.

Следует отметить, что наличие постоянного противоестественного заднего прохода больные переносят мучительно, поэтому хирурги стремятся выполнить более физиологичные оперативные вмешательства. В связи с этим в последние годы происходило расширение показаний к проведению сфинктеросохраняющих операций при раке прямой кишки, что является одним из важнейших условий медико-социальной реабилитации и повышения качества жизни больных. Однако проведение радикального оперативного вмешательства при относительно низко расположенных опухолях практически всегда сопровождается вовлечением замыкательного аппарата прямой кишки с последующим нарушением его функции. У таких больных в отдаленном периоде отмечается частое опорожнение кишечника, а также самопроизвольная дефекация из-за недостаточности анального жома.

В настоящее время предложено множество методик по улучшению функциональных результатов радикальных операций по поводу рака прямой кишки. Сотрудниками ГНЦ колопроктологии была разработана и успешно применяется на практике методика выполнения брюшно-промежностной экстирпации прямой кишки с формированием гладкомышечной манжетки. С помощью специально разработанной техники производится формирование из серозно-мышечной оболочки низведенной сигмовидной кишки гладкомышечной манжетки, которая по сути выполняет роль искусственного анального жома. Методика достаточно хорошо зарекомендовала себя, хотя и имеет строгие показания: она считается оправданной у пациентов со злокачественными новообразованиями нижнеампулярного отдела прямой кишки и анального канала, не прорастающими в мышечный слой кишечной стенки и при отсутствии метастазов.

При экзофитных, подвижных аденокарциномах нижнеампулярного отдела прямой кишки, не прорастающих в окружающую жировую клетчатку; брюшно-анальная резекция прямой кишки с демукозацией слизистой оболочки заднепроходного канала, по опыту ведущих проктологических клиник, является не менее радикальной операцией, чем брюшно-промежностная экстирпация прямой кишки. Ю.А.Барсуков с соавт. (1997) установили, что при опухолях нижне-ампулярного отдела прямой кишки 21,9% рецидивов был зафиксирован после выполнения больным брюшно-промежностной экстирпации и 23,5% – после выполнения брюшно-анальной резекции прямой кишки. Целесообразность выполнения брюшно-промежностной экстирпации прямой кишки может быть обоснованной только у больных с опухолями заднепроходного канала, а также при опухолях нижне- и среднеампулярного отделов при технической невозможности осуществления брюшно-анальной резекции прямой кишки (Бондарь Г.В. и др. 1990, Pascual H.M. et. al., 1989).

Экономные операции при раке прямой кишки, к которым относятся трансанальное иссечение опухоли в пределах здоровой ткани скальпелем, эндоскопическая электрокоагуляция опухоли, трансанальное иссечение опухоли электроножом или лазером, криодеструкция опухоли. Показаниями к выполнению экономных операций являются преклонный возраст больных, наличие тяжелых сопутствующих заболеваний, отказ больных от обширных и калечащих полостных операций с наложением постоянной колостомы, повышенный риск анестезиологического пособия или самой операции,

т.е. в тех ситуациях, когда выполняется большой объем операции при небольших опухолях размерами до 3-4 см в диаметре, расположенных в пределах 8 см от анального кольца, когда глубина инвазии ограничена слизистой оболочкой и подслизистым слоем при малигнизированных полипах или умеренно- высокодифференцированных морфологических структурах опухоли. При прорастании опухоли в мышечный слой допустимость трансанальных экономных операций проблематична. В этих случаях оперативное вмешательство дополняют дистанционной или внутриполостной лучевой терапией или адъювантной химиотерапией. По данным Р.А.Мельникова (1982), обобщившего результаты лечения 35 онкологических учреждений страны СНГ за 1968-1980 гг., различие показателей 5-летней выживаемости среди больных, с карциномами до 3 см в диаметре, с инвазией в поверхностные отделы мышечной оболочки без регионарных метастазов, подвергнутых экономным операциям и перенесших радикальные хирургические вмешательства было несущественным (соответственно 80,7 и 84,5%). Аналогичными отдаленными результатами располагают В.Д.Федоров с соавт., 1975, Ю.А. Барсуков с соавт., 1997, J.M. Skipper, 1992. Несмотря на хорошие отдаленные результаты экономных операций, из-за опасности рецидивов за излеченными должно осуществляться диспансерное наблюдение с особой тщательностью.

В последние годы в связи с внедрением малоинвазивной технологии при хирургическом лечении рака прямой кишки в ранних стадиях применяют **лапароскопические операции**, при которых производится полная мобилизация резецируемой части прямой кишки с пересечением питающих сосудов, удалением операционного препарата с применением малоинвазивных технологий, как через троакар, так и через дополнительный минилапаротомный разрез с формированием интракорпорального анастомоза. В 2000 году J.R.Ramos опубликовал результаты 72, в 2004 году Ю.А.Шлыгин с соавт. 80 лапароскопических операций при раке прямой кишки, при этом подавляющему большинству больных выполнены передние резекции прямой кишки. Проведя сравнительный анализ результатов лапароскопических и традиционных оперативных вмешательств, авторы не выявили увеличение количества интраоперационных и послеоперационных осложнений, существенных различий показателей пятилетней выживаемости, а часть местных рецидивов после лапароскопических операций была в два раза ниже, чем после традиционных.

Использование лапароскопической техники позволяет избежать таких осложнений как эвентерация, спаечная кишечная непроходимость, атония мочевого пузыря, болевой синдром, что обусловлено меньшей интраоперационной травмой органов брюшной полости и малого таза и отсутствием широкого лапаротомного разреза на передней брюшной стенке.

Таким образом, накопленный опыт к настоящему времени свидетельствует, что при правильном определении показания, использование лапароскопической операции при раке прямой кишки по поводу рака обосновано и целесообразно.

Лимфогенное метастазирование является одной из причин того, что вероятность развития рецидивов после типовых операций по поводу рака прямой кишки весьма высока. По разным оценкам частота поражения метастазами лимфоузлов у больных раком прямой кишки составляет от 24,6 до 59%, а использование традиционной техники удаления прямой кишки или её части ведет к оставлению до 55% пораженных метастазами лимфоузлов (П.В. Царьков с соавт., 2004, Takahashi T. et. al., 1997, Hida J. et. al., 1997). В связи с этим в хирургии прямой кишки применяются **расширенные**

радикальные резекции или экстирпации с одновременным удалением регионарных лимфатических коллекторов, т.е. лимфаденэктомии.

Известно, что при раке ректосигмоидного и верхнеампулярного отделов чаще всего метастазами поражаются лимфатические узлы вдоль верхней прямокишечной, нижней брыжеечной артерий и аорты, при раке средне и нижнеампулярного отделов – подвздошные лимфатические узлы и узлы малого таза, расположенные по ходу внутренней подвздошной и запирательной артерии, а при анальных раках – паховые лимфатические узлы по ходу срамной артерии.

При раке прямой кишки II "б", III "б" стадиях, локализованных в ректосигмоидном и верхнеампулярном отделах, производят высокую перевязку нижней брыжеечной артерии у места ее отхождения от аорты, после чего отсепаровывается париетальная фасция с клетчаткой и лимфатическими сосудами аорты, нижней полой вены и больших подвздошных сосудов, а при локализациях в средне- и нижнеампулярных отделах – производят расширенную лимфаденэктомию, которая включает в себя тотальную мезоректумэктомию, высокую перевязку нижней брыжеечной артерии, а также латеральную лимфадиссекцию, при которой удаляются узлы по ходу подвздошных сосудов и в запирательном пространстве. Основными недостатками расширенной лимфаденэктомии являются нарушения мочевой и половой функции у 40% пациентов (Hojo K. et. al., 1989).

Комбинированные операции при раке прямой кишки

Поражение прямой кишки злокачественной опухолью, выходящей за пределы кишечной стенки и врастающей в соседние органы и анатомические структуры, ставит задачу расширения объема оперативного вмешательства с целью удаления явных и потенциальных очагов опухолевой инфильтрации. При этом в одних ситуациях, когда, например, имеет место врастание в крестец или распространение на боковые стенки таза, выполнение радикальной операции невозможно; в других – когда опухоль врастает в соседние органы на незначительном участке, то осуществляются комбинированные операции.

Выход опухоли за пределы прямой кишки чаще происходит в том ее отделе, который не покрыт брюшиной. Поэтому у женщин чаще всего опухоль прорастает во влагалище, у мужчин – предстательную железу и мочевой пузырь. Во время выполнения экстирпации или брюшно-анальной резекции прямой кишки, операции Хартмана, наиболее часто производится резекция задней стенки влагалища, предстательной железы, мочевого пузыря, иногда ампутация или экстирпация матки и (или) ее придатков. По данным литературы частота возникновения рецидивов, 5-летняя выживаемость при комбинированных вмешательствах и операциях стандартного объема по поводу рака прямой кишки примерно одинаковы (В.Д.Федоров, 1987, Ю.А.Барсуков с соавт., 1997, C.Lopez, P. Monafo, 1993).

При некоторых формах местно-распространенного рака прямой кишки, когда опухоль на значительном протяжении инфильтрирует мочевой пузырь, предстательную железу, единственно возможным видом радикального хирургического вмешательства является так называемая эвисцерация таза, т.е. удаление всех органов малого таза. В России такую операцию впервые выполнил в 1977 году И.П.Дедков. Однако из-за высокой травматичности и малой перспективности подобное калечащее вмешательство, значительно ухудшающее качество жизни пациентов, не нашло большого числа сторонников и не получило широкого распространения.

Таким образом, в связи с повышением качества анестезиологического пособия и интенсивной терапии практически сведены к минимуму противопоказания к выполнению расширенных и комбинированных операций при раке прямой кишки.

Совершенствование форм и вариантов лекарственного и лучевого воздействия на опухолевый процесс сделало возможным выполнение больших по объему операций и при наличии отдаленных метастазов, создавая благоприятный фон для последующей дополнительной терапии (Г.В.Бондарь с соавт., 1999, Nakamura S. et. al., 1999), Ono T. et. al., 2001).

Основной локализацией отдаленных метастазов при раке прямой кишки является печень, реже яичники и легкие.

При технически удаляемом раке прямой кишки с наличием одиночных и даже множественных метастазов в вышеуказанных органах с **паллиативной целью** производят внутрибрюшную, брюшно-анальную резекцию и экстирпацию прямой кишки. При общем удовлетворительном состоянии функции жизненно важных органов наряду с выполнением вышеуказанных операций производят одновременно или отсроченно резекцию печени, легкого и удаление яичника. Подавляющее большинство хирургов рекомендуют выполнять анатомическую резекцию печени – от гемигепатоэктомий до сегментарных или клиновидных резекций, а при локализации метастаза в легком с одной стороны – лобэктомия, клиновидная или прецизионная резекция легкого. Разновидностями паллиативных операций являются: 1) путем типовой или комбинированной операции удаляется первичный опухолевый очаг и одновременно все отдаленные метастазы; 2) удаляется первичная опухоль в прямой кишке, а отдаленные метастазы не удаляются; 3) удаление отдаленных метастазов в различные сроки после ранее выполненной радикальной операции. Эти операции позволяют продлить жизнь больных и облегчить их существование. Противопоказаниями к выполнению таких операций является тяжелое общее состояние больного, наличие множественных метастазов сразу в нескольких органах, асцита, канцероматоза брюшины.

Паллиативная операция предусматривает в обязательном порядке проведение в последующем различных вариантов полихимиотерапии. При множественном очаговом поражении обоих долей печени в различные сроки после радикальной операции в прямой кишке более менее хорошо себя зарекомендовала селективная химиоэмболизация печеночной артерии и ее ветвей, а также внутриартериальная регионарная полихимиотерапия (В.В. Боровик, 1999, Tanaka K. et. al., 2001).

Симптоматические операции. При неудалимых, стенозирующих просвет прямой кишки или распадающихся опухолях, накладывают одноствольный или двуствольный задний проход. Методом выбора является одноствольный, при котором пересекают сигмовидную кишку выше сужения, перевязывают верхнюю прямокишечную артерию, дистальный конец сигмовидной кишки через контрапертуры выводят на переднюю брюшную стенку в левую подвздошную область и фиксируют его к париетальной брюшине с мышцей и кожей, формируя постоянный искусственный задний проход.

Таким образом, к настоящему времени достигнуты определенные пределы возможностей хирургического лечения рака прямой кишки. Так, глубоко разработаны технические и методические аспекты оперативных вмешательств, определены дифференцированные показания к выбору характера и объема операции, усовершенствованы методы интенсивной терапии, что позволило снизить операционный риск и за-

метно улучшить непосредственные результаты лечения. При хирургическом лечении рака прямой кишки послеоперационная летальность колеблется от 3 до 14%.

Между тем выполнение радикальной операции у больных раком прямой кишки при строгом соблюдении современных принципов радикализма и абластики не исключает возможности возникновения местного рецидива и метастазирования. Так, показатель 5-летней выживаемости после радикальных операций в большинстве клиник мира не превышает 46-58%, причем значительная часть больных (20-38%) погибает в результате возникновения рецидива в течение первых двух лет после оперативного лечения (С.И.Севастьянов, 1991; Ю.М.Тимофеев, 1997; В.И.Чиссов с соавт., 2002, Bozzetti F., 1996, Kizowa G. et. al., 1997).

В нашей клинике Р.Б.Калымбетовым (2003) у 140 больных были изучены причины возникновения рецидивов рака прямой кишки после радикально проведенной операции. При этом установлено, что наиболее неблагоприятными факторами, способствовавшими возникновению рецидивов явились: опухолевая инвазия всех слоев стенки кишки с врастанием в соседние органы малого таза, наличие метастазов в регионарных лимфатических узлах параректальной клетчатки, язвенно-инфильтративная форма роста, низкая локализация первичной опухоли, низкая степень морфологической дифференцировки опухоли, при сочетании которых частота возникновения в течение первого года после различных видов операций наблюдалась у 37,9%, второго года – у 51,3%, поздние – у 10,8% больных. Ранние рецидивы чаще всего развивались после сфинктеросохраняющих операций. Причем у 89,3% пациентов был локальный рецидив в малом тазу, а у 10,7% наряду с местным рецидивом имелись метастазы в отдаленных органах. Аналогичными данными располагают ведущие онкопроктологические клиники СНГ (Э.А. Мамедов, 1986, А.Г. Кудряшов, 1986, С.И.Севостьянов, 1991, Ю.М.Тимофеев,1997).

Таким образом, частые местные рецидивы после, казалось бы, радикальных операций заставляют искать более эффективные методы лечения больных раком прямой кишки.

В этом контексте, дальнейший прогресс связан с необходимостью такой патогенетической программы лечения, которая смогла бы привести к изменению биологических свойств самой опухоли или ее наиболее "агрессивной" фракции клеток, характеризующейся высокой пролиферативной активностью и наиболее опасной в плане диссеминации по кровеносным и лимфатическим сосудам во время операции. Этим требованиям в определенной мере отвечают комбинированные и комплексные методы лечения.

Комбинированное лечение

При раке прямой кишки лучевую терапию как компонент комбинированного лечения используют в виде пред- и послеоперационного воздействия. Задачи их одинаковы – предупреждение локально-регионарного метастазирования.

Предпосылки к проведению **предоперационной лучевой терапии** основаны на радиобиологических данных о неоднородности кровоснабжения и оксигенации, а, следовательно, радиочувствительности опухоли. Наиболее высокой чувствительностью обладают митотически активные опухолевые клетки в зоне хорошо васкулязированной периферии, которые являются в основном источником лимфогенного и имплантационного метастазирования.

При облучении зон клинического и субклинического распространения опухоли, перед хирургическим вмешательством достигается, прежде всего, летальное повреждение

высоко злокачественных активно пролиферирующих клеток, большая часть которых расположена в хорошо оксигенированных периферических участках новообразования, в зонах его роста как в первичном очаге, так и в метастазах. Определенную степень летальных и сублетальных повреждений получают и не размножающиеся комплексы раковых клеток, вследствие чего снижается их способность к приживлению в случаях попадания в рану, кровеносные и лимфатические сосуды. Все это ведет в конечном итоге к повышению радикальности оперативных вмешательств за счет выполнения их в условиях повышенной абластики и оптимальных анатомических границ.

Основным показанием к предоперационному облучению в лечении рака прямой кишки является выход опухоли за пределы прямой кишки, когда имеется наибольшая вероятность диссеминации жизнеспособных опухолевых элементов во время оперативного вмешательства (С.Л.Дарьялова с соавт., 1990, Ю.А.Барсуков с соавт., 1999).

Облучение проводят как в статическом, так и в подвижном режиме. В облучаемый объем включают прямую кишку с параректальной клетчаткой с совмещением 80% изодозы с внутренними стенками малого таза (для включения в облучаемый объем тканей общих внутренних, наружных подвздошных и абтураторных лимфоузлов), с расположением верхней границы на уровне V-го поясничного позвонка. При локализации опухоли в нижнеампулярном и аноректальном отделах обязательно включают паховые лимфоузлы.

Послеоперационное облучение предусматривает воздействие ионизирующего излучения на ложе удаленной кишки вплоть до стенок таза и на зоны лимфатических коллекторов, расположенных по ходу внутренних и наружных подвздошных артерий, до уровня IV-го поясничного позвонка, в котором могут быть субклинические метастазы, трудно подлежащие удалению или не удаленные во время операции, частота которых находится в прямой зависимости от степени местного распространения опухолевого поражения. Данный метод применяют после хирургического лечения больных с местно-распространенным раком прямой кишки: при прорастании опухолью около кишечной клетчатки или соседних тканевых структур, при наличии метастазов в регионарных лимфоузлах (III и IV "а" стадиях).

Комбинированное лечение рака прямой кишки проводят в следующих пяти вариантах:

I вариант – предоперационная лучевая терапия проводится интенсивно-концентрированным методом (по 4 Гр. ежедневно в течение 5 дней до суммарной очаговой дозы СОД 20 Гр., что эквивалентно 30-32 Гр. при классическом фракционировании дозы (по 2 Гр. 5-6 раз в неделю). Операцию выполняют через 1-3 дня после окончания лучевого лечения;

Практически полное отсутствие интервала между облучением и операцией снижает опасность пост радиационного восстановления сублетально поврежденных клеток опухоли, позволяет произвести оперативное вмешательство до разгара местных лучевых реакций тканей ложа опухоли, предопределяя в конечном итоге благоприятный исход лечения. Оперативное вмешательство, как правило, протекает обычно, а послеоперационные осложнения и летальность не превышают таковой при чисто хирургическом методе лечения.

II вариант – предоперационную лучевую терапию проводят методом динамического суперфракционирования дозы – по 4 Гр. в первые 3 дня, последующее наращивание дозы осуществляется за счет проведения 2 раза в день фракции по 1 Гр., интервал между их подведением 4-5 часов.

Суммарная очаговая доза в совокупности доводится до 30 Гр., что эквивалентно 36 Гр. при условии классического фракционирования дозы ионизирующего излучения. Первые 12 Гр. направлены на девитализацию фракции хорошо оксигенированных опухолевых клеток, а остальные 18 Гр. – на подавление возможной репопуляции оставшихся жизнеспособными сублетально поврежденных гипоксических опухолевых клеток (С.Л. Дарьялова, 2002). Операцию выполняют через 7-14 дней, т.е. после реализации лучевого эффекта с учетом различия в скорости и полного восстановления сублетальных повреждений в опухолевых и нормальных тканях с целью щадения последних;

III вариант – послеоперационная лучевая терапия, которую проводят через 3-4 недели после операции при не осложненном течении послеопреционного периода, а при возникновении хирургических осложнений – спустя 10 дней после их ликвидации, но не позднее 1,5 мес. со дня операции. Ее осуществляют в режиме классического фракционирования по 2 Гр. 5 раз в неделю до суммарной дозы 50-55 Гр.

Следует отметить, что планируемая доза послеоперационного облучения является довольно высокой (50-55 Гр.), а контингент больных – это пациенты, только что перенесшие тяжелую травматичную операцию, у которых снижена толерантность нормальных тканей в органах малого таза (рубцы, нарушение микроциркуляции). Поэтому для профилактики местных и общих лучевых реакций важное значение приобретают тщательно проведенная предлучевая подготовка, строгий контроль за соблюдением условий облучения больных, а также ранняя профилактика лучевых реакций. Вместе с тем, несмотря на соблюдение всех вышеперечисленных условий, как отмечают большинство авторов, из-за возникающих в процессе проведения облучения выраженных общих и местных лучевых реакций лишь у 40-50% больных удается провести дозу послеоперационного облучения свыше 50 Гр., а у остальных лечение прерывается при дозах ниже 40 Гр. Если учесть, что решающее значение в реализации эффекта облучения имеет именно величина общей суммарной поглощенной дозы, то половина из всех больных не получают запланированную дозу облучения. Это не может не отразиться на отдаленных результатах лечения. Так, по данным Ю.А.Барсукова с соавт. (1997), частота возникновения рецидива у пациентов, которые получили суммарную очаговую дозу свыше 50 Гр. на 16,3% была меньше, чем у пациентов, получивших дозу меньше 40 Гр. Полученные результаты дают основание утверждать, что данная методика послеоперационного облучения малоперспективна, и дальнейший прогресс в улучшении отдаленных результатов может быть достигнут в сочетанном применении пред- и послеоперационного облучения с использованием радиомодификаторов, позволяющих повысить эффективность лучевого воздействия на опухоль и защиту нормальных тканей.

IV вариант – сочетанное применение пред- и послеоперационной лучевой терапии.

Принципиальное отличие этой методики лечения состоит в том, что она позволяет уменьшить суммарную очаговую зону послеоперационной лучевой терапии, не снижая при этом высокой противоопухолевой активности облучения.

При выборе дозы послеоперационного облучения при такой методике комбинированного лечения радиологии исходят из того, что перед операцией больной получает 25 Гр. в течение 5 дней по 5 Гр. ежедневно, что по биологическому изоэффекту соответствует дозе в 40 Гр. в режиме классического фракционирования. Исходя из этого и учитывая толерантность нормальных тканей, доза послеоперационной лучевой терапии не должна превышать 30 Гр. в режиме классического фракционирования. Умень-

шение величины суммарной очаговой дозы послеоперационного облучения до 30 Гр. приводит к сокращению длительности послеоперационного этапа облучения, что позволяет значительно сократить общие и местные лучевые реакции и у всех больных полностью реализовать запланированную программу лечения. При этом общая суммарная доза за два этапа облучения по изоэффективности соответствует поглощенной дозе при лучевом лечении, проведенном по радикальной программе. Увеличение поглощенной дозы облучения, а, следовательно, и усиление ионизирующего воздействия на возможные пути диссеминации опухолевых клеток и на микро метастазы в неудаленных лимфатических узлах приводит к достоверному уменьшению частоты рецидивов рака до 8% по сравнению с 20% при использовании одного предоперационного облучения и 37,3% при часто хирургическом лечении (Ю.А.Барсуков с соавт., 1992).

V вариант – пред- и послеоперационная лучевая терапия в сочетании с различными радиомодификаторами (гипертермия, электронно-акцепторные соединения).

Неудачи комбинированного лечения рака прямой кишки радиобиологи связывают с недостаточностью дозы ионизирующего излучения для девитализации в первую очередь радиорезистентных гипоксических и редко делящихся клеток, находящихся большую часть времени в G_0-фазе клеточного цикла. Для их необратимого повреждения необходима довольно высокая доза радиации, что в клинических условиях приведет к повышению лучевых повреждений, окружающих опухоль нормальных тканей. В связи с этим при раке прямой кишки для усиления повреждающего действия ионизирующего излучения в предоперационном периоде применяют локальную гипертермию и метронидазол, которые являются наиболее известными в клинической практике радиомодификаторами (Г.В.Голдобенко, 1986, 1999; Ю.А. Барсуков с соавт., 1999, А.А.Хожаев, 2003).

По механизму действия метронидазол относится к “кислородомиметикам”, т.е. препаратам, обладающим электроноакцепторными свойствами. Он диффундирует из поверхностно кровеносных капилляров в тканях опухоли в гипоксические клетки, находящиеся в более глубоких слоях опухоли, гораздо легче, чем кислород, т.к. он метаболически инертен. Поэтому, несмотря на “сосудистую недостаточность опухоли”, метранидазол достигает более отдаленных от сосудов гипоксических клеток, чем молекулярный кислород. Таким образом, точкой приложения метранидозола являются гипоксические клетки, радиосенсибилизируя их. Оксигенированных клеток нормальных тканей метранидазол не сенсибилизирует.

Радиосенсибилизирующие свойства метронидазола активнее всего проявляются при сочетании его с интенсивно-концентрированным методом предоперационной лучевой терапии и зависят не только от его фармакологических свойств, но и от концентрации в крови и опухоли в момент воздействия на нее ионизирующего излучения. Разовая доза составляет 5-6 г/м^2 поверхности тела, при которой через 2-3 часа после приема препарата их концентрация в крови составляет 180-200 мкг/мл (т.е. концентрация, при которой в опытах на животных достигнут значительный сенсибилизирующий эффект). Поэтому метронидазол принимается больными за 3 часа до облучения. Следует отметить, что препарат обладает токсичностью, которая проявляется головокружением, тошнотой и иногда рвотой. Эти свойства должны учитываться при его применении.

В основе применения гипертермического воздействия совместно с лучевой терапией лежат избирательность повреждения опухолевых клеток по сравнению с клетками нормальных тканей под действием повышенной температуры. Доказано, что при

действии температурных режимов (выше 41^{0}С) гипоксические и анаксические клетки опухоли оказываются наиболее уязвимыми для лучевого воздействия.

Более того, гипертермия оказывает самостоятельное повреждающее действие на опухолевые клетки в радиорезистентной S – фазе клеточного цикла, а также, обладая сенсибилизирующим свойством, накапливает клетки в радиочувствительные фазы G_1 и G_2 и в митозе.

Синергетический противоопухолевый эффект лучевого и термического воздействия объясняется тем, что гипоксические клетки, будучи резистентными к облучению, обладают повышенной чувствительностью к термическому воздействию. В добавок, если в поздней S – фазе своего цикла клетки обладают радиорезистентностью, то именно в этой фазе гипертермия повышает радиочувствительность опухоли (А.А. Вайнсон с соавт., 1990, А.Г.Коноплянников, 2001, Vernon C. et. al., 1995). Сказанное является причиной суммирования повреждающего эффекта гипертермии и ионизирующего излучения на опухоль. Вызывая повреждение клеточных мембран, лизосом, компонентов ядра, нарушая синтез ДНК, РНК, белковых молекул, гипертермия сенсибилизирует клетки к летальному действию облучения и тормозит репарационные процессы в субтотально поврежденных клетках (Bistolfi F., 1986).

Важное значение имеет способ нагревания, который должен обеспечить в идеале селективное воздействие именно на опухоль. Известно несколько способов создания локальной гипертермии, которые различаются по принципу передачи тепла на контактный, перфузионный и внутритканевой. Наиболее широкое применение в клинической онкологии получил внутритканевой метод передачи тепла с помощью электромагнитных волн, к которым относятся СВЧ (сверхвысокочастотные), УВЧ (ультравысокочастотные) и ВЧ (высокочастотные) излучения. Электромагнитные поля в ткани организма вызывают генерацию тепла, и, тем самым, происходит не просто передача тепла, а прогревается весь объем тканей, попадающих в зону электромагнитного излучения. При этом, если в здоровых тканях с достаточно выраженным кровоснабжением происходит интенсивный отвод тепла, еще более усиливающийся под воздействием гипертермии, то в опухоли из-за плохого кровоснабжения в гипоксической и анаксической зонах наблюдается преимущественное накопление энергии. За счет этого создается еще большее увеличение показателя фактического терапевтического выигрыша (ФТВ).

Из применяемых в практике электромагнитных излучений наиболее приемлемым в лечении рака прямой кишки является использование внутриполостных антенн излучателей, работающих в СВЧ диапазоне 460 и 915 МГц. При этом можно довольно равномерно прогреть опухоль на глубину до 2,0-3,5 см, не вызывая практического прогревания окружающих здоровых тканей. Гипертермия проводится на установках "Яхта-3", "Ялик", "Экран-2" при помощи внутриполостной антенны, длительность процедуры 60-90 минут, температура в опухоли поддерживается в пределах 42-44^{0}С. Для проведения внутриполостного прогревания излучатели имеют водяное охлаждение для снижения температуры на подлежащей слизистой оболочке. Сеанс гипертермии начинают без включения охлаждения. Через 3-5 минут температура на слизистой оболочке и в опухоли достигает 42,5-43^{0}С, затем включают водяное охлаждение, и температура на слизистой оболочке снижается до 40-41^{0}С, а температура в опухоли остается на прежнем уровне.

Очередность проведения сеансов локальной СВЧ-гипертермии в процессе предоперационной гамма терапии в настоящее время не решена однозначно.

Большинство авторов рекомендуют проводить СВЧ – гипертермию через 3 часа после сеанса лучевой терапии.

Предоперационное облучение проводят по интенсивно-концентрированной методике разовой дозой 4-5 Гр. в течение 5 дней до суммарной очаговой дозы 20-25 Гр. Электромагнитную СВЧ-гипертермию проводят на 2-м, 3-м, 4-м, 5-м сеансах облучения. Операцию производят через 24 часа после окончания облучения.

При выполнении оперативных вмешательств больным, получившим предоперационное облучение в сочетании с локальной СВЧ-гипертермией, по свидетельству большинства авторов, не выявлено дополнительных технических трудностей при выполнении отдельных этапов операции, не увеличилось количество послеоперационных осложнений, а частота возникновения рецидивов рака прямой кишки при сочетанном использовании локальной СВЧ- гипертермии и предоперационного облучения уменьшилась более, чем в 3 раза по сравнению с применением одного предоперационного облучения, особенно при нижнеампулярной локализации опухоли (Ю.А.Барсуков с соавт., 1997; А.С.Дудниченко с соавт., 2000; А.А.Невольских, 2000, А.А.Хожаев, 2003).

Изучение эффективности сочетанного применения СВЧ-гипертермии и предоперационного облучения показало, что данная методика оказалась более эффективна у больных со стадиями заболевания, классифицируемыми как $T_3N_0M_0$ и $T_{2-3}N_1M_0$, особенно при локализации опухоли в нижнеампулярном отделе прямой кишки, что открывает реальные перспективы для выработки научно-обоснованных рекомендаций к расширению показаний выполнения функционально выгодных сфинктеросохраняющих операций.

Комплексное лечение больных раком прямой кишки включает следующие варианты:

I вариант – хирургическое лечение в комплексе с адъювантной химиотерапией;

II вариант – химиолучевое лечение: а) в предоперационном периоде; б) при местно-распространенных формах;

I вариант – хирургическое лечение + адъювантная лекарственная противоопухолевая терапия.

Предпосылками к проведению такого лечения является то, что, во-первых, при выполнении операции на прямой кишке происходит рассеивание большого количества опухолевых клеток по кровеносному и лимфатическому руслу, которые, по мнению многих авторов, можно считать микрометастазами. Сроки реализации и клинические проявления их в виде отдаленных метастазов (или продолжительность так называемого безрецидивного периода, т.е. времени от оперативного лечения до клинической манифестации метастазов) зависят от ряда биологических особенностей опухоли, в том числе от порога метастазирования и скорости роста. Это означает, что в случае позднего начала метастазирования и медленного роста метастазов безрецидивный период будет длиннее, чем в случае ранней диссеминации и быстрого роста (В.М.Моисеенко, Р.В.Орлова, 2004). Эти микрометастазы более чувствительны к противоопухолевым химиопрепаратам, чем первичная опухоль (Shabel F., 1975). Во-вторых, до операции клинически не выявленные микрометастазы с большой вероятностью могут быть у больных с метастазами в регионарных лимфатических узлах (N+) у больных с неблагоприятными морфологическими признаками в первичной опухоли (низкая дифференцировка, инвазия кровеносных сосудов). Косвенным признаком наличия микрометастазов является также увеличение уровня содержания раково-эмбрионального антигена в сыворотке через 4 недели после операции.

Адъювантная химиотерапия направлена на уничтожение отдаленных микро метастазов с целью увеличения безрецидивной и общей выживаемости больных.

В течение длительного времени единственными противоопухолевыми препаратами при аденогенном раке, в частности, при аденокарциноме ободочной и прямой кишки, оставались антиметаболиты из группы фторпроизводных пиримидина – 5-фторурацил (5-ФУ) и его производные фторофур (тегафур). В основе его противоопухолевого действия лежит ингибирование процесса деления клетки путем блокирования синтеза ДНК и образования структурно несовершенной РНК из-за внедрения флуорурацила в ее структуру. Их в моно режиме применяли как в предоперационном, так и в послеоперационном периодах в различных режимах и методах (внутривенно, внутриартериально, эндолимфатически). Однако результаты применения 5-ФУ в моно режиме при адъювантной химиотерапии колоректального рака оказались не совсем удовлетворительными. В связи с этим для повышения цитотоксического действия 5-ФУ в Западной Европе с 1980 года стали применять фолиниевую кислоту (лейковорина), а в США с 1990 года – левамизол (декарис). Механизм усиления цитотоксического эффекта 5-ФУ состоит в способности фолиниевой кислоты действовать на различные этапы метаболизма пиримидинов, в первую очередь, потенцировать способность метаболизма ингибировать активность фермента тимидилат-синтетазы. Точный механизм действия левамизола неизвестен, но предполагается так называемое "иммуномодулирующее" действие.

В Западной Европе стандартной схемой при адъювантном лечении больных колоректальным раком считается комбинация 5-ФУ и фолиниевой кислоты (лейковорина). Наиболее часто используются два режима сочетанного применения 5-ФУ с фолиниевой кислотой (лейковорином): в одном случае 5-ФУ в дозе 370 мг/м^2 вводят внутривенно немедленно после внутривенного введения лейковорина в дозе 20 мг/м^2 в течение 5 дней ежедневно, проводят 5 циклов с интервалом в 4 недели; в другом случае – больные получают лейковорин в дозе 500 мг/м^2 внутривенно и затем 5-ФУ в дозе 600 мг/м^2 в течение 24 часов еженедельно в течение 6-8 часов. O.Connel M. с соавт. (1993), применяя первый вариант лечения у 309 больных колоректальным раком III стадии после радикальной операции, добился увеличения 5-летней безрецидивной выживаемости до 77%, тогда как после одной операции она равнялась 64%.

В настоящее время в США для больных колоректальным раком с метастазами в регионарных лимфоузлах для адьювантной химиотерапии стандартной схемой является 5-ФУ+левамизол. Так, C.Noertel et. al., (1990) проводил рандомизированное исследование на трех группах у 929 больных. При этом больные в 1-й группе после операции получили левамизол по 150 мг/м^2 в течение 3 дней каждые 2 недели в течение 12 месяцев; во 2-й группе –5-ФУ по 450 мг/м^2 внутривенно в течение 5 дней, после 28-дневного интервала препарат в той же дозировке вводился еженедельно в течение 11 месяцев + левамизол по той же схеме; в 3-й группе (контрольная группа) – только радикальная операция. При этом рецидивы развивались в группах – 48%, 34%, 49% соответственно, общая 5-летняя выживаемость – 57%, 71% и 58% соответственно.

Таким образом, комбинация 5-ФУ с фолиниевой кислотой и 5-ФУ с левамизолом при адъювантном применении имеет близкую эффективность. Другой перспективной комбинацией является сочетание 5-ФУ с урацилом. Последний метаболизируется тем же ферментом, что и 5-ФУ и за счет конкуренции с ним резко увеличивается период его полураспада, который в обычных условиях не превышает 15 минут. Данная комбинация реализована в препарате УФТ. УФТ содержит тегафур (предшественник 5-ФУ) и ура-

цил в соотношении 1:4. Препарат применяется перорально в ежедневной дозе 300-600 мг. Частота побочных эффектов и их тяжесть при применении УФТ значительно ниже, чем при использовании 5-ФУ при одинаковой эффективности. Кроме того, препарат успешно сочетается с лейковорином, и он удобен для адъювантного лечения.

В последние годы арсенал цитостатических препаратов, эффективных при колоректальном раке пополнился рядом новых препаратов: специфическим ингибитором тимидалат-синтетазы ралтитрексидом (толудекс), ингибитором топоизомеразы I иринотеканом (кампто), платиновым аналогом третьего поколения – оксалиплатином (элоксатин), селективным опухолеактивирующим фторпиримидином капецитабином (кселода) и комбинированным препаратом фторофура и урацила – УФТ. Эти препараты в настоящее время изучаются как в моно режиме, так и в комбинации, в том числе в качестве адъювантного лечения.

Важным ключевым моментом развития адъювантного лечения колоректального рака является внедрение в практику биотерапии – **моноклональных антител и аутологических вакцин.**

Наиболее убедительные данные об эффективности вакцинотерапии были получены в рандомизированном контролируемом исследовании J. Vermorken et. al., (1997). В этом исследовании одни больные после операции получали аутологичную вакцину, приготовленную из клеток опухоли больного (у внутрикожных вакцинаций), другие – наблюдались и не получали адъювантного лечения. При этом среди больных, получивших адъювантную вакцинотерапию, рецидивы наблюдались у 16%, а в контрольной группе – у 25%. Эти результаты в последующем были подтверждены в рандомизированном исследовании Hoover et. al., (1999). Автором констатировано, что у пациентов, получивших аутовакцинотерапию, увеличение безрецидивной выживаемости в 1,5 раза и общей выживаемости – в 1,45 раза. Основными побочными эффектами вакцинотерапии было изъязвление в месте введения (98%), лимфоаденопатия (46%) и лихорадка в ближайшие 24 часа (40%).

Начиная с 90 годов с адъювантной целью при колоректальном раке применяются моноклональные антитела – эдреколомаб (панорекс). В рандомизированном исследовании G.Riethmuller et. al., (1994), включающих 189 больных, радикально оперированных по поводу рака прямой кишки с метастазами в регионарные лимфатические узлы, применены 5 инфузий эдреколомаба в общей дозе 900 мг (основная группа), а контрольная составила только оперированных больных. Применение моноклонального антитела позволило достоверно увеличить показатели общей и безрецидивной выживаемости больных.

Несомненным преимуществом моноклональных антител перед химиотерапией является возможность терапевтического воздействия на неделящиеся клетки опухоли в фазе G_0, которые обычно нечувствительны к цитостатикам. По этой причине чрезвычайно интересным представляется комбинирование стандартной химиотерапии с моноклональными антителами (В.М.Моисеенко, Р.В.Орлова, 2004).

Таким образом, суммируя приведенные выше данные, можно заключить, что в настоящее время адъювантная терапия должна проводится после операции всем больным колоректальным раком с регионарными метастазами, что позволяет заметно увеличивать показатели общей и безрецидивной выживаемости. Ее целесообразно проводить при наличии следующих неблагоприятных прогностических факторов:

- Молодой возраст пациента.
- Прорастание опухоли все слои стенки кишки.
- Низкая морфологическая дифференцировка опухоли.

• Наличие метастазов в регионарных лимфоузлах.

• Повышение уровня раково-эмбрионального антигена выше нормы через 4 недели после операции.

II вариант – химиолучевое лечение рака прямой кишки направлено на летальное или сублетальное повреждение опухолевых клеток как в первичном очаге и в регионарных лимфоузлах, так и вероятных субклинических метастазов в отдаленных органах. Его проводят в следующих случаях:

В первом случае его проводят в предоперационном периоде, цель которого заключается в том, чтобы достигнуть выраженного уменьшения объема первичной опухоли и метастазов, тем самым создать условия для выполнения радикальной операции. Кроме того, в результате химиолучевого лечения значительно падает жизнеспособность сублетально поврежденных опухолевых клеток, что способствует уменьшению имплантационного метастазирования.

В странах СНГ предоперационное химиолучевое лечение проводят по следующей методике:

1) за два часа до облучения внутривенно вводится 500 мг 5-ФУ, затем проводится облучение по 4 Гр. 3 раза в неделю, суммарная доза 5-ФУ доводится до 3-4 г., а очаговая доза лучевой терапии до 40-45 Гр., затем оперативное вмешательство через 14 дней (Б.Е.Бердов с соавт., 1986, В.И.Чиссов с соавт., 1989);

2) внутриартериальная инфузионная химиотерапия 5-ФУ дозатором "Lineomat" разовой дозой 15 мг/кг в течение двух часов, с 3-го дня подключается терморадиотерапия, а доза 5-ФУ вдвое снижается. Разовая доза облучения 5 Гр. ежедневно до суммарной очаговой дозы 25 Гр., суммарная доза 5-ФУ – до 4-4,5 г. Интервал между окончанием химиолучевого лечения и операцией в среднем 2-3 дня (Ю.А.Барсуков, 1997).

Предпосылкой для проведения предоперационной сочетанной внутриартериальной химио- терморадиотерапии были следующие моменты: 1) регионарное введение химиопрепарата через атромбогенный катетер, введенный по методу Сельдингера в верхнюю прямокишечную или обе внутренние подвздошные артерии, дает возможность достигнуть превышение его концентрации в опухоли в 6-7 раз по сравнению с внутривенной; 2) локальная гипертермия в начале своего действия усиливает кровоснабжение новообразования, включая гипоксическую и аноксическую зоны, что еще больше увеличивает концентрацию химиопрепарата во всех участках опухоли; 3) локальная гипертермия потенцирует действие 5-ФУ на опухолевые клетки; 4) гипертермия повышает радиочувствительность гипоксических опухолевых клеток и потенцирует действие ионизирующего излучения.

В странах Европы и Америки в предоперационном периоде лучевая терапия проводится классическим методом фракционирования в суммарной очаговой дозе 45-50 Гр. за 5 недель в сочетании с 5-ФУ + лейковорином или 5-ФУ + левамизолом, 5-ФУ + meteyl-CCNU (ламустином), причем полихимиотерапию проводят как одновременно с лучевой терапией, так в течение 1,5 года с интервалом 2 месяца (около 8 курсов). Интервал между первым курсом химиолучевой терапии и операцией составляет 14-18 дней.

В результате проведения предоперационной химиолучевой терапии по вышеуказанной методике при распространенности рака прямой кишки Duces B u C 5-летняя безрецидивная выживаемость колебалась от 64 до 70%, тогда как при одном хирургическом лечении – от 46 до 53% (Krook J.E. et. al., 1998).

Однако предоперационному химиолучевому лечению свойственен ряд недостатков: происходит иногда задержка в выполнении хирургического вмешательства из-за побочных реакций и осложнений; добавочные технические трудности во время операции из-за выраженности спаек и некоторой кровоточивости раны; проблемы, связанные с заживлением послеоперационной раны в промежности; неточность в стадировании опухолевого процесса.

Во втором случае химиолучевое лечение проводят при отказе больных от хирургического и комбинированного лечения, при наличии противопоказаний к применению вышеуказанных методов лечения общего и местного характера.

С целью получения большого терапевтического выигрыша применяют лучевую терапию в полной программе по расщепленному курсу, первый этап которой осуществляется разовой дозой 4 Гр., с ритмом облучения 2 раза в неделю до суммарной очаговой дозы 30-40 Гр., второй этап начинают после трехнедельного перерыва (18-21 день), т.е. после стихания лучевых реакций и реализации эффекта от полученной дозы, при этом проводят к первичному очагу опухоли еще 24-28 Гр. с теми же фракциями. Суммарную дозу на очаг за два этапа расщепленного курса доводят не менее 60 Гр.

В качестве противоопухолевых препаратов применяют 5-фторурацил (по 500 мг внутривенно за 2 часа до облучения, до суммарной дозы за два этапа лечения 5-6 г. В клинике Мейо (США) применяют комбинацию 5-ФУ, либо лейковорином в низкой дозе, либо с левамизолом.

Анализ результатов лечения показывает, что применение сочетанного лучевого и лекарственного воздействия позволяет у большого числа больных получить значительную регрессию опухоли и продлить жизнь больных. Как правило, наилучший эффект наблюдается при экзофитных и низкодифференцированных аденокарциномах. При неоперабельном раке со склонностью к распаду или кишечной непроходимости перед проведением химиолучевого лечения накладывают искусственный противоестественный анус, что способствует проведению лечения без серьезных осложнений.

Таким образом, результаты комплексного лечения больных раком прямой кишки свидетельствуют о целесообразности комбинации операции с лучевой и лекарственной противоопухолевой терапией, особенно при местно-распространенности рака прямой кишки. Вместе с тем необходимо дальнейшее усовершенствование рациональных схем комплексного лечения, включающего комбинации хирургического, лучевого и лекарственного противоопухолевого лечения.

Лучевую терапию как самостоятельный радикальный метод лечения применяют при раке анального отдела прямой кишки I-II стадии, а при раке других отделов кишки она используется для паллиативного лечения больных с местно-распространенным опухолевым процессом. Значительно лучший лечебный эффект достигается при проведении лучевой терапии по расщепленному курсу в сочетании с радиопротекторами локальной СВЧ – гипертермией и метронидазолом.

При раке анального отдела прямой кишки I – II "А" стадии термолучевую терапию по расщепленному курсу проводят по следующей методике: разовая очаговая доза 4 Гр., ритм облучения – 2 раза в неделю, суммарная доза 32 Гр.; 2-8 сеансы лучевой терапии сочетаются с использованием локальной СВЧ-гипертермии. Кроме того, проводят облучение обеих паховых зон (независимо от наличия или отсутствия метастазов); разовая очаговая доза 2 Гр., суммарная – 40 Гр., ритм облучения ежедневный. После двухнедельного перерыва продолжат лучевую терапию: разовая

доза 2 Гр., до суммарной очаговой дозы 60 Гр., ритм облучения – ежедневный (14 фракций), без использования радиомодификатора.

При раке II Б, III А и III Б стадиях, т.е. при первично операбельном раке заднепроходного канала оптимальным методом является интенсивно-концентрированное предоперационное облучение, разовая очаговая доза 5 Гр., ритм облучения – ежедневный, суммарная очаговая доза 25 Гр.; 2-5 сеансы облучения сочетаются с локальной СВЧ – гипертермией. Через 24 часа после окончания облучения производят брюшно-промежностную экстирпацию прямой кишки, дополненную паховой лимфоаденэктомией. По истечении послеоперационного периода и заживления раны проводят облучение паховых зон разовой очаговой дозой 2 Гр. до суммарной очаговой дозы (СОД) 30 Гр.

При раке IV "А" и "Б" стадии, т.е. с первично неоперабельным, местно-распространенном раке, на первом этапе проводят терморадиотерапию разовой очаговой дозой 4 Гр., ритм облучения – 2 раза в неделю, СОД 32 Гр.: 2-8-й сеансы лучевой терапии сочетаются с СВЧ – гипертермией. Кроме того, проводят облучение обоих паховых зон (независимо от наличия или их отсутствия метастазов). РОД 2 Гр., СОД – 40 Гр., ритм облучения ежедневный. После 2-3 недельного перерыва производят оценку эффективности лучевого воздействия клинико-морфологическим методом. В случае регрессии опухоли до операбельных размеров производят экстирпацию прямой кишки. При сохраняющейся неоперабельности опухоли лучевое лечение продолжают по полной программе, разовая очаговая доза 2 Гр., СОД 70 Гр. за два этапа. Облучение паховых зон при наличии метастазов производят до той же дозы.

При местно-распространенном неоперабельном раке больных, а также у больных, отказавшихся от оперативного лечения, применяют **сочетанную лучевую терапию** по радикальной программе. Сочетанная лучевая терапия позволяет довести суммарную очаговую дозу до 120-150 Гр. Однако при такой дозе резко увеличивается число осложнений – лучевых дерматитов, ректитов, циститов. В связи с этим ВОНЦ им. Н.Н. Блохина РАМН профессором Б.М.Алиевым (1984) разработана методика сочетанного лучевого лечения рака прямой кишки расщепленным курсом, с применением неравномерного облучения через свинцовые решетчатые диафрагмы, суть которой заключается в следующем: дистанционная гамма-терапия начинается с наружного облучения через решетчатую диафрагму с одного крестцового статического поля в разовой очаговой дозе 6 Гр. в режиме ежедневного облучения. После подведения к опухоли 60 Гр. подключается внутриполостная гамма-терапия на шланговом аппарате "АГАТ-В". Облучение проводится через день по 3 Гр. до очаговой дозы 30 Гр., одновременно продолжается наружное облучение через решетчатую диафрагму до СОД 80 Гр., после чего лечение прерывается на 2-3 недели, и после стихания лучевых реакций гамма терапия продолжается в режиме подвижного облучения с открытых суженных полей по 1,75-2,0 Гр. ежедневно до СОД 30-40 Гр. На этом лечение завершается, суммарная очаговая доза от неравномерного облучения составляет 80-90 Гр., от внутриполостного 30 Гр., от дистанционного облучения с открытых полей 30-40 Гр. Общая суммарная очаговая доза от трех вариантов облучения составляет 150-160 Гр. Хотя лучевая нагрузка на опухоль и окружающие органы превышала общепринятые значения доз почти в 2-2,5 раза, лучевые реакции со стороны слизистой прямой кишки, мочевого пузыря и кожных покровов почти соответствуют таковым, которые обычно наблюдаются при общепринятых методиках облуче-

ния. В результате проведения данного метода сочетанной лучевой терапии по расщепленному курсу у 92,8% больных был получен значительный объективный лечебный эффект, трехлетняя выживаемость составила 29%.

У ослабленных нерезектабельных больных раком прямой кишки применяют лучевую терапию с использованием методики гиперфракционирования (по 1,0-1,1 Гр. 2 раза в день с интервалом 4-6 часов до суммарной очаговой дозы 54-60 Гр.) При облучении этим методом подвижных опухолей выраженная регрессия наблюдается в 50% случаев, частично фиксированных – в 27%, фиксированных – в 4% случаев (Briedley J.D. et. al, 1995).

Радиоиммунотерапия рака прямой кишки является принципиально новым направлением в комплексном лечении рака прямой кишки. Суть ее заключается в введении больным моноклональных антител, направленных против опухолеассоциированных антигенов, с включением в их структуру радиоактивных изотопов. В настоящее время изучается возможность применения с этой целью антител к РЭА (NP_4) и к TAG-72 (CC_{49}). Все вышеперечисленные моноклональные антитела содержат йод – 131. На сегодняшний день закончены I и II фазы исследования по этим антителам. Подтверждено преимущественное накопление антител в опухоли, что сопровождается значительным возрастанием уровня радиоактивности в этой зоне. Кроме того, определены максимальные дозы, не вызывающие значительного поражения костного мозга. В ближайшее время можно ожидать появления в печати результатов клинических исследований по данному вопросу, что позволит оценить эффективность иммунотерапии при лечении колоректального рака.

Лазерное излучение применяется для производства экономных операций в качестве паллиативного метода лечения при неоперабельном раке прямой кишки. Используют неодимовый лазер, луч которого проводят к опухоли через ректороманоскоп. Метод эффективен при стенозирующих и осложненных кровотечением новообразованиях. Кровотечение удается остановить у 85-89% больных. У 80% заболевших восстанавливается проходимость кишечника. Недостатком метода являются перфорация и свищи, возникающие из-за неконтролируемого распада опухоли. Возможно, что эффективность лазерного излучения удастся повысить с помощью фотосенсибилизаторов, в качестве которых используются производные гематопорфирина.

Выбор метода лекарственной терапии при метастатическом раке прямой кишки

Задачей лекарственной терапии при первичном раке прямой кишки с метастазами в отдаленных органах является достижение клинического эффекта в виде уменьшения, либо стабилизации опухолевого процесса на максимально возможный период и увеличение выживаемости больных при улучшении или сохранении качества их жизни, т.е. химиотерапия в этих случаях является паллиативным методом лечения. Убедительно доказано, что симптоматическая терапия при раке прямой кишки не может конкурировать с проведением паллиативной химиотерапии. Так, в 2000 году в Британском медицинском журнале опубликован анализ 13 рандомизированных исследований (1983-1998), с участием в общей сложности 1365 больных колоректальным раком, где показано, что проведение только химиотерапии снижает риск смерти по сравнению с симптоматическим лечением на 16%, средняя продолжительность жизни больных 11,7 мес. и 8 мес. соответственно. В этих исследованиях в основном были использованы 5-ФУ и тегафур.

В настоящее время реально в арсенал противоопухолевых препаратов, активных при колоректальном раке, входят 5-ФУ + левамизол, кампто, оксалиплатин и препараты для перорального применения фторофур (тегафур), ксилода, комбинированный препарат фторурацила и урацила (УФТ). Эти препараты используются как в монохимиотерапии, так и в различных комбинациях.

Первая линия химиотерапии. Достоверно доказана большая непосредственная эффективность, большая продолжительность времени до прогрессирования и большая общая выживаемость при использовании кампто + 5-ФУ + левамизол по сравнению с применением 5-ФУ + левамизол (Saltz L.B. et. al., 2001). Сочетание оксалиплатина с 5-фторурацилом + левамизолом также достоверно превосходит результаты применения 5-ФУ + левамизола по непосредственной эффективности и времени до прогрессирования, хотя преимущества в общей выживаемости не достигают статистической достоверности (De Gromont A. et. al., 2000).

Вторая линия химиотерапии. Учитывая то обстоятельство, что использование даже наиболее активных режимов противоопухолевой химиотерапии не приведет к излечению, и что рано или поздно возобновляется рост опухоли, особое значение приобретает вопрос о химиотерапии препаратами второй линии.

Одним из таких резервных препаратов является кампто (иринотекан), который относится к новой группе цитостатиков, а именно, представляет собой селективный ингибитор топизомеразы I. Достоинством препарата является эффективность в отношении опухолей с фенотипом множественной лекарственной устойчивости. При колоректальном раке препарат применяют в дозе 350 мг/м^2 1 раз в 3 недели. Эффективность препарата по данным различных авторов составляет 15-32%.

Другим способом преодоления лекарственной устойчивости является разработка различных комбинаций химиопрепаратов. Одной из таких комбинаций является сочетание 5-ФУ с оксалиплатином. Показано, что применение оксалиплатина в дозе 130 мг/м^2 в сочетании с 5-Фу в дозе 200-300 мг/м^2 (5-ФУ 375 мг/м^2+лейковоин 100 мг/м^2) по соответствующей схеме у больных с метастатическим колоректальным раком, ранее леченных и резистентных к 5-ФУ, позволило добиться частичной регрессии у 33% больных, а еще у 33% достигнут стабилизации процесса (Tournigand Ch. et. al., 2001). Более высокие показатели эффективности получил Rougier P. et. al., (1998), применяя у 226 больных колоректальным раком метастазами в отдаленных органах кампто 180 мг/м^2 в 1-й день, 5-ФУ 400 мг/м^2 болюсно в 1-й день лейковорин 200 мг/м^2 в 1-й день в последующем через каждые 2 недели внутривенным введением 5-ФУ в виде 46-часовой инфузии.

Следует отметить, что немаловажным обстоятельством, которое может определять выбор метода лекарственного лечения является стоимость препаратов, необходимость в случае длительных инфузий установления постоянного центрального венозного катетера и использование инфузаторов. Поэтому введение в практику пероральных противоопухолевых препаратов, таких как капецитабин (кселода), фторпиримидины (UFT), тегафур отвечает потребностям ряда пациентов проводить химиотерапию в домашних условиях, что однако не исключает необходимости тщательного врачебного контроля.

Следует отметить, что почти все противоопухолевые препараты обладают токсическим воздействием на организм пациента. Для снятия токсического воздействия применяют антиоксиданты, которые назначают в течение 5 недель, начиная за одну неделю до начала химиотерапии. Часто применяют следующие лекарственные средства:

1. Ацетат ретинола (витамин Е), по 0,5 г – 100 000 МЕ, 2 раза в день, внутрь;
2. Ацетат L-токоферола (витамин Е), по 0,1 г 4 раза в день, внутрь;
3. Трентал по 0,1 г 3 раза в день, внутрь;
4. Аскорбиновая кислота (витамин С) по 1 г 2 раза в день, внутрь;
5. Цитохром С, 0,25% раствор – 10 мл 2 раза в день, внутримышечно.

Таким образом, известный специалист по химиотерапии злокачественных опухолей профессор Н.И.Переводчикова (2004) считает доказанными следующие положения:

1) целесообразность проведения химиотерапии у больных колоректальным раком с метастазами в отдаленных органах, что позволяет увеличить их выживаемость по сравнению с симптоматической терапией;

2) наличие ряда противоопухолевых препаратов с доказанной противоопухолевой активностью при колоректальном раке (5-ФУ + лейковерин, Кампто, оксалиплатин, фторофур, кселода, Томудекс, UFT);

3) целесообразность проведения второй линии химиотерапии в случае прогрессирования опухолевого процесса после первой линии, что позволяет контролировать рост опухоли в течение срока, медиана которого на сегодняшний день составляет около 20 месяцев.

Выбор схемы лечения рака прямой кишки зависит от локализации и стадии заболевания, наличия осложнений опухоли и состояния функции жизненно важных органов.

При наличии малигнизации в верхушке полипа без инвазии ножки, даже при диаметре у основания более 2 см, допустима многократная парциальная ступенчатая полипэктомия электроножом или лазерным скальпелем.

При I-й и II-ой "А" стадиях при локализации рака в анальной зоне показана терморадиотерапия по расщепленному курсу, при остальных локализациях – стандартное радикальное хирургическое вмешательство.

При II "Б", III "А" и "Б" стадиях целесообразно проводить комбинированное и комплексное лечение, применяя либо предоперационную и послеоперационную лучевую терапию в сочетании с радиомодификаторами, либо используя адъювантные курсы полихимиотерапии. При местно-распространенном неоперабельном раке проводить лучевую или химиолучевую терапию по радикальной программе расщепленным курсом в сочетании с радиомодификаторами, а при IV стадии с наличием метастазов в отдаленных органах – полихимиотерапию.

При стенозирующей форме неоперабельного рака лучевую, химиолучевую и химиотерапию целесообразно проводить после предварительного наложения постоянного противоестественного заднего прохода.

14.11 Отдаленные результаты лечения рака прямой кишки

Критерием оценки того или иного метода лечения являются отдаленные результаты. Так, показатель 5-летней выживаемости при применении одного хирургического метода лечения в большинстве клиник мира не превышает 46-58%, причем значительная часть больных (20-38%) погибает в результате возникновения рецидивов заболевания в течение первых 2-3-х лет после оперативного лечения, основной причиной которых является осуществление операции у большинства больных в более поздних стадиях опухолевого процесса.

По данным, полученным из раковых регистров, 5-летняя выживаемость при хирургическом лечении составляет при I стадии порядка 85-90%, при II – 70-75%, при

III – 35-40%, при IV – "А" стадии – ниже 10%, причем частота локорегионарных метастазов в I стадии заболевания находится в пределах 5-15%, II – 20-30%, III – 20-50%. Существенное влияние на выживаемость больных оказывает метастатическое поражение регионарных лимфоузлов. При отсутствии их 5-летний период переживают 70-75%, при наличии только 25-40% (Meyerson R.J. et. al., 2000). Одновременное удаление первичного очага опухоли и метастазов в печени позволяет обеспечить до 14-25% 5-летней выживаемости (Патютко Ю.И. с соавт., 1999, Nakamura S. et. al., 1999).

На материалах КазНИИ онкологии и радиологии и РОНЦ им. Н.Н.Блохина А.А.Хожаевым (2002) в сравнительном аспекте изучена частота возникновения рецидивов в трех группах больных: в I группе 353 больных получили только хирургическое лечение, во II группе 223 больных – предоперационную лучевую терапию интенсивно-концентрированным методом, в III группе 164 больных – предоперационное облучение с той же методикой в сочетании с локальной СВЧ – гипертермией. Анализ частоты возникновения рецидивов показал, что среди 195 больных со II стадией заболевания он возник у 13 (6,7 ± 1,8%) пациентов, из них в 1-ой группе – у 10 (10,1 ± 3,0%), во II группе – у 3 (5,7 ± 3,2%), в III группе из 43 больных ни у одного пациента не выявлено рецидива заболевания, а среди 545 больных с III стадией рецидив наблюдался у 96 (17,6 ± 1,6%), в трех группах – соответственно 21,3 ± 2,6%, 10,2 ± 2,3% и 5,1 ± 2,0%. При наличии метастазов в регионарных лимфоузлах рецидивы наблюдались при одном хирургическом лечении у 32,5 ± 2,5%, использование лучевой терапии привело к снижению частоты рецидивов до 10,5 ± 4,1%, а при комбинированном лечении с термолучевым компонентом – до 5,3 ± 3,6% ($P < 0,01$). Безрецидивная 5-летняя выживаемость в I группе пациентов составила 56,4 ± 3,0%, во II – 69,0 ± 3,4%, в III – 76,3 ± 4,8%.

По данным Бердова Б.А. (1986), В.И.Чиссова с соавт., 1988, Ю.А. Барсукова с соавт. (1997), P.Friedman et. al., (1985), применение предоперационной лучевой терапии повышает 5-летнюю выживаемость на 15% по сравнению с одним хирургическим лечением.

В рандомизированном исследовании с применением химиолучевого лечения (облучение РД 2Гр., ежедневный режим, СОД 42-45 Гр., 5-ФУ + лейковорин) после радикальной операции у больных со стадией ДЮКЕС В и С установлено достоверное повышение 5-летней безрецидивной выживаемости с 38 до 58% и общей выживаемости с 48 до 58% (Tveit K.M. et. al., 1997).

Сочетанное применение пред- и послеоперационной лучевой терапии при раке прямой кишки III стадии позволяет уменьшить частоту возникновения рецидивов до 8% по сравнению с 20% при использовании одного предоперационного облучения и 37,3% при чисто хирургическом лечении (Барсуков Ю.А. с соавт., 1997).

По материалам клиники Мейо (США) применение адъювантной химиотерапии 5-ФУ по 425 мг/м^2 в 1 и 5 дни, левамизола 20 мг/м^2 в 1-5 дни периодично каждые 28 дней, всего 4-5 циклов при раке прямой кишки с метастазами в регионарных лимфоузлах (Дюкес В и С) повышает 5-летнюю выживаемость на 12-15% по сравнению с одним хирургическим лечением (Wolmark N. et. al., 1996).

Адъювантное применение аутолитической вакцины или моноклональных антител эдреколомабы позволяет увеличить безрецидивную выживаемость в 1,5 раза и общую выживаемость – в 1,4 раза (Hoover H. et. al., 1999, Riethmuller G. et. al., 1994).

При местно-распространенном раке прямой кишки IV стадии применение лучевой терапии по радикальной программе расщепленным курсом в сочетании с локальной

СВЧ – гипертермией позволяет добиться объективного эффекта у 92,5% больных, средней продолжительности жизни до 20 месяцев (Ильинский В.Ю., 1996), а при использовании сочетанной лучевой терапии по радикальной программе расщепленным курсом с использованием решетчатой диафрагмы в СОД 150 Гр. объективный эффект достигается у 82% при средней длительности жизни 17-18 месяцев (Б.М.Алиев с соавт., 1983).

При сравнительном изучении комбинации Ксилода (копецитабин) 1000 мг/м^2 2 раза в день в течение 14 дней + Кампто (иринотекан) 80 мг/м^2 в 1 и 8 дни и той же дозы Кампто в сочетании с оксалиплатином 70 мг/м^2 в 1 и 8 дни в качестве первой линии химиотерапии с неоперабельным колоректальным раком обнаружена почти одинаковая эффективность этих терапевтических режимов (частота объективных эффектов составила 37,5% и 44,8% (Grothey F. et. al, 2002). По данным Douillard J.Y. et. al., (2000) включение Кампто в комбинацию 5-ФУ и лейковорина значительно улучшает непосредственные и отдаленные результаты лечения больных диссеминированным колоректальным раком (частота объективных эффектов – 49%, медиана выживаемости 17,4 мес.).

Таким образом, на сегодняшний день при запущенных формах рака прямой кишки наиболее эффективной комбинацией противоопухолевых препаратов является ксилода+кампто, 5-ФУ + лейковорин с кампто, либо оксалиплатином.

Итак, резюмируя все вышеизложенное, следует отметить, что поиски совершенствования как радикальных, так и паллиативных методов лечения рака прямой кишки постоянно продолжаются. Однако, несмотря на известный прогресс в этом направлении, приходится признать, что ближайшие и отдаленные результаты лечения, особенно консервативные, остаются малоудовлетворительными.

14.12 Реабилитация больных раком прямой кишки

Из года в год возрастает количество больных, благополучно перенесших операции на прямой кишке. Вместе с тем методы радикального хирургического вмешательства ведут к выраженным анатомическим и функциональным нарушениям, что отрицательно сказывается на психическом состоянии и на трудоспособности больных в последующем периоде жизни. Поэтому больные, перенесшие радикальные операции на прямой кишке по поводу рака, нуждаются в реабилитационных мероприятиях, направленных на ликвидацию либо полную компенсацию последствий оперативных вмешательств.

Реабилитация больных, перенесших сфинктеросохраняющие операции

Наиболее частыми осложнениями после сфинктеросохраняющих операций являются рубцовые сужения межкишечного анастомоза, неудовлетворительная функция сохраняемого анального жома. Основной причиной возникновения стриктур анастомоза, при отсутствии данных за продолжение опухолевого роста, следует считать воспалительные процессы и погрешности в технике наложения анастомоза. Больным, когда стриктура располагается от ануса дальше, чем ее можно достать пальцем, проводится бужирование. Методика бужирования не сложна и достаточно безопасна. После очистительной клизмы и опорожнения кишечника больного укладывают на левый бок. Эластический буж смазывают вазелином и узкой частью вводят через анус в просвет кишки. После достаточного углубления бужа его оставляют на 7 минут в просвете кишки. Для профилактики развития инфекции в микротрещинах рубцового сужения после процедуры бужирования больному следует ввести микроклизму с раствором фурацилина, ромашки. Ежедневное бужирование на протяжении 4-5 не-

дель достаточно надежно расширяет место сужения. Диаметр сужения удается расширить от 10 до 23 мм. Сужение кишки вблизи от ануса не требует специальных приспособлений для бужирования. В этих случаях, когда удалось достаточно расширить просвет кишки, следует обучить этой процедуре самого больного. В дальнейшем пациент проводит ее в домашних условиях. Раннее назначение процедур – сразу же по выявлению стриктуры, продолжительный курс воздействий, систематичность сеансов бужирования являются достаточно надежными условиями предотвращения развития кишечной непроходимости.

Пациентам с недостаточностью функции анального жома после брюшно-анальной резекции прямой кишки с низведением сигмы проводятся консервативные методы лечения: использование температурных факторов, электростимуляции, применение стимулирующих препаратов, дозированная волевая тренировка анального сфинктера. Трудовой прогноз у больных, перенесших такие сфинктеросохраняющие операции, как передняя резекция, брюшно-анальная резекция, остается сравнительно благоприятным. К активной трудовой деятельности возвращаются более 80% пациентов (В.Н.Герасименко с соавт., 1988).

Реабилитация больных с постоянной колостомой представляет собой сложную проблему как в психологическом, так и в терапевтическом аспекте. Потеря возможности нормального, естественным путем, опорожнения кишечника, страх непроизвольного отхождения кала и газов, приводит пациентов к замкнутости в общении с близкими, отрывает от привычной трудовой деятельности. Поэтому облегчение участи таких людей, разработка мероприятий, позволяющих им вернуться к привычному образу жизни и трудовой деятельности, является актуальной проблемой медицины.

Больным, которым предполагается выполнить внутрибрюшную резекцию или брюшно-промежностную экстирпацию прямой кишки, уже с момента установления диагноза должна начинаться активная психопрофилактическая подготовка к возможному наложению противоестественного временного или постоянного заднего прохода. С этой же целью больной еще до операции должен получить исчерпывающие сведения о рациональной диете, значении режима питания, способах регулирования опорожнения кишечника, правилах пользования калоприемником и т.п. Предварительное ознакомление больного с предстоящими социальными перспективами улучшают течение послеоперационного периода, сокращают сроки его реадаптации в обществе.

Следует отметить, что профилактика ранних осложнений является основой для уменьшения различных функциональных расстройств, возникающих в отдаленные сроки. Одним из эффективных способов предупреждения осложнений является строгое соблюдение правил формирования колостомы. При этом крестообразный разрез апоневроза не должен быть слишком широким во избежание последующего выпадения стенки кишки в стому. Нельзя его делать и слишком узким, так как частые циркуляторные расстройства в выводном конце кишки приводят к некрозу стенки ее, развитию гнойного процесса в окружающих тканях и формированию в последующем грубого стриктирующего рубца. Формируемое в брюшной стенке тканевое кольцо должно прочно удерживать терминальный отдел выводимой кишки, не вызывать чрезмерного ее сдавления, а проксимальный участок кишки должен быть фиксирован узловыми швами к передней брюшной стенке.

Для больных, у которых наложена колостома, прежде всего необходимы и удобные приспособления для прикрытия выводного отверстия и сбора кишечного содер-

жимого. Разрабатывались различные методы формирования колостомы, которые предполагали создать условия для механического препятствия непроизвольному отхождению кала. К их числу относится операция Капитца, когда престомальный сегмент выводимой кишки проводится через специальным образом сформированный кожный туннель, а также операция, предложенная В.Д.Федоровым (1983), при которой проведение выводимого в виде колостомы сегмента толстой кишки через магнитное кольцо, фиксированное к брюшной стенке, и введение затем в устье колостомы затвора с магнитом. Эти методики в настоящее время большинство хирургов не применяют, так как в отдаленном периоде при методике Капитца наступают атрофические и рубцовые процессы в выкраиваемых кожных лоскутах и туннеле, поэтому не удается надежно перекрыть просвет кишечной трубки, а при методике В.Д.Федорова часто наблюдаются осложнения, требующие удаления магнитного кольца и реконструкции колостомы.

В настоящее время многие хирурги для постоянной колостомы применяют методику Л.И.Снешко, Э.Г.Топузова (1969), при которой формируют плоскую колостому на уровне кожи левой подвздошной области. Основными преимуществами данной методики являются: а) в значительной степени предотвращение ее механического травмирования и возникновения кровоточивости слизистой оболочки кишки, выведенной на переднюю брюшную стенку; б) плоскую колостому легко укрыть с помощью простой повязки, что удобно для гигиенического ухода за ней; в) соблюдение режима питания, подбор индивидуальной дозы слабительного, появление "предвестников" акта дефекации, приблизительно за 2-3 мин., что позволяет большинству больных регулировать опорожнение кишечника; г) подавляющее большинство больных с плоской колостомой пользуются калоприемником в исключительных случаях, в период, когда необходимо длительное пребывание в обществе; д) восстановление трудоспособности происходит на 2-3 мес. быстрее, чем при формировании колостомы другими методами (В.Н.Герасименко с соавт., 1988). При наличии ритмичного, порционного, одноразового отхождения оформленного кала сложных специальных приспособлений больному не требуется. В этих случаях пациент носит марлевую или ватную повязку, укрепляемую на стоме с помощью мягкого эластичного пояса. Малейшие отклонения от привычного ритма испражнений требуют ношения специальных калосборных устройств, т.е. калоприемников.

Одним из важных требований к калоприемникам является простота устройства, удобство пользования, достаточная герметичность и гигиеничность. Этим требованиям отвечают калоприемники, изготовленные из быстротвердеющих акриловых смол и полихлорвинила. Методика изготовления их достаточно проста. У больного в положении стоя с помощью гипсового бинта делается слепок непосредственно с области колостомы. Согласно полученной форме поверхности брюшной стенки из протакрила или норакрила-100 формируют кольцо калоприемника и к нему прикрепляют собирающий кал мешок. Диаметр кольца подбирают в точном соответствии с диаметром выведенной кишки, что является важным моментом в профилактике развития параколостомической грыжи. Тщательное соблюдение больным личной гигиены способствует уменьшению запаха, исходящего от колостомы. Кожу вокруг стомы следует 3-4 раза в сутки отмывать теплым раствором фурацилина или перманганата калия. На стому и окружающую кожу следует наложить мягкую повязку, смоченную растительным маслом или рыбьим жиром. Одним из наиболее важных факторов,

позволяющих в некоторой степени оказывать влияние на функцию кишечника у пациента с колостомой, является регулирование стула с помощью диеты. Специальной диеты, пригодной для всех пациентов, не существует. В качестве ориентира можно рекомендовать несколько общих принципов. Целесообразно начинать с диеты, вызывающей скорее запор. К таким продуктам относятся нежирные сорта мяса, отварные куры, яйца, картофельное пюре, творог, продукты из теста, рис, бульон, тертые яблоки. Пищу нужно принимать регулярно и при этом важно правильное суточное ее распределение: более обильную утром и в обед, а ужин должен быть значительно менее обильным и задолго до сна. С целью профилактики повышенного газообразования следует исключить из пищи бобовые, ржаной хлеб, капусту, лук, чеснок, содержащие углекислый газ напитки, так как они вызывают выделение дурно пахнущих газов из колостомы.

Применение в практику вышеописанных мероприятий позволяет значительной части больных с колостомой вернуться к привычному образу жизни и трудовой деятельности. Круг доступных профессий для больных с колостомой значительно ограничен. По данным РОНЦ РАМН (г. Москва) трудоспособность сохранена у 60% больных и утрачена у 40%. При этом инженеры, врачи, педагоги и другие специалисты, труд которых не связан с физическим трудом, своевременно вернулись к своей прежней работе. Наиболее значительная утрата трудоспособности наблюдалась у лиц, занятых физическим трудом. Эти данные свидетельствуют о том, сколь большие и ответственные задачи стоят перед реабилитационной медициной, в особенности по вопросам рационального трудоустройства, профессионального переобучения и правильного определения степени утраты трудоспособности.

Диспансерное наблюдение проводится всем больным после проведенного лечения, особенно после хирургического. В нашей клинике установлено, что наиболее неблагоприятными факторами, способствующими возникновению рецидивов рака прямой кишки после хирургического лечения являются: низкая локализация первичной опухоли, опухолевая инвазия всех слоев стенки кишки с врастанием в соседние органы и структуры малого таза, наличие метастазов в регионарных лимфоузлах, язвенно-инфильтративная форма роста, низкая степень морфологической дифференцировки опухоли, при которых частота возникновения рест-рецидивов (в первые 6 месяцев) после различных видов операций колебалась от 38,1 до 60%, а при интраоперационном повреждении стенки кишки со вскрытием полости в зоне опухоли, особенно при сочетании трех неблагоприятных факторов, частота рест-рецидивов составила соответственно 77,7% и 93,0%.

С учетом этих данных больных раком прямой кишки, перенесших радикальные операции и имеющих неблагоприятные факторы, следует включить в группу высокого риска и поставить их на особый учет для тщательного диспансерного наблюдения на предмет раннего выявления рецидива. Оптимальными сроками, на наш взгляд, следует считать: в первый год после операции каждые 2 месяца, второй год – 3 месяца, третий год – 6 месяцев, а в последующие годы – 1 раз в год. При явке больного на контрольный осмотр врач должен выявить наличие симптомов, характерных для рецидива заболевания. Основными клиническими проявлениями внутрикишечных рецидивов являются: синдром кишечной дисфункции (нарушение акта дефекации, вздутие живота, нарушение функции сфинктера), патологические выделения из кишки (кровь, слизь, гной или их примеси), приступообразные боли внизу живота, а внекишечных – ощущение “инородного тела”, “пробки” и боль в области промежности, крестца, коп-

чика, наличие незаживающих свищей с патологическим выделением или язвы с небольшим мокнутием в области промежности, дизурические расстройства, появление уплотнений в мягких тканях промежности.

Оптимальными методами ранней диагностики рецидивов, локализующихся в межкишечном анастомозе, культе прямой кишки и промежности являются: общеклинические (осмотр, пальпация, пальцевое исследование прямой кишки), эндоскопическое исследование с биопсией, взятие соскоба из изъязвленной поверхности опухоли, ирригография, при локализации рецидива в полости малого таза – УЗКТ, КТ, пункционная аспирационная биопсия под их контролем. Всем больным проводят УЗИ печени и брюшной полости, исследование кала на скрытую кровь, рентгенологическое исследование грудной клетки. Если лечебное учреждение имеет при себе в лаборатории необходимые реактивы, то определяются РЭА в сыворотке крови, повышенное содержание которого подозрительно на наличие рецидива опухоли.

14.13 Использованная литература

1. Абисатов Х.А. Рак прямой кишки. В учебнике "Онкология" II том, Алматы, "Наука", 1999, с. 124-146.

2. Абисатов Х.А., Хожаев А.М. Результаты хирургического и комбинированного лечения рака прямой кишки. В кн.: Актуальные проблемы клинической медицины. I том, Алматы, 1992, с. 69-83.

3. Абисатов Х.А., Калымбетов Р.Б., Филиппенко В.И., Грушин Ю.В. Комплексная диагностика рецидивов рака прямой кишки. //Вестник КазНМУ, 2002, № 3 с.111-115.

4. Абисатов Х.А., Калымбетов Р.Б. Рецидивы и их клиническая симптоматика при раке прямой кишки. //Медицина и экология, 2002, № 3-4 с. 47-50.

5. Алиев Б.М., Кныш В.И. – Сочетанная лучевая терапия рака прямой кишки с использованием шлангового аппарата "АГАТ-В". В кн.: Опухоли желудочно-кишечного тракта. М., 1983, с. 132-134.

6. Арзыкулов Ж.А., Сейтказина Г.Д., Махатаева А.Ж. и др. Показатели онкологической службы Республики Казахстан за 2005 год (статистические материалы). Алматы, 2006, 55 с.

7. Барсуков Ю.А., Ткачев С.И., Власов О.А., Николаев А.В. Неадъювантная крупнофракционная лучевая терапия в комбинированном лечении рака прямой кишки. Вестник ОНЦ им. Н.Н.Блохина РАМК, М., 1999, № 2 с. 41-48.

8. Барсуков Ю.А., Черкес В.А., Царюк В.Ф. и др. Рак прямой кишки. В кн.: Рак ободочной и прямой кишки. М. "Медицина", 1997, с. 122-241.

9. Барсуков Ю.А., Ткачев С.И., Башеев В.Х. и др. Адъювантная лучевая терапия в комбинированном лечении рака прямой кишки.// Вопросы онкологии, 1998, № 5 с. 515-518.

10. Бердов Б.А., Цыб А.Ф., Юрченко Н.И. Диагностика и комбинированное лечение рака прямой кишки. М., "Медицина", 1986, 271с.

11. Голдобенко Г.В., Шебетенко Ю.Е. – Радио модификаторы при лучевом и комбинированном лечении больных раком прямой кишки. //Сов. мед., 1986, № 1 с. 19-26.

12. Давыдов М.И., Аксель Е.М. Заболеваемость злокачественными новообразованиями в странах СНГ за 2002 г. М., 2004, с. 295.

13. Дарьялова С.Л., Пелевина И.И., Саенко А.С. Подходы к индивидуальному прогнозированию реакции опухолей на лучевое и лекарственное воздействие. //Медицинская радиология, 1990, № 1, с.10.

14. Избранные лекции по клинической онкологии под ред. В.И.Чиссова и С.Л.Дарьяловой "Москва", 2002.

15. Ильинский В.Ю. Комплексная консервативная терапия больных местно-распространенным и рецидивным раком прямой кишки. Автореф. дисс. к.м.н. (Ростов-на-Дону), 1996, 27 с.

16. Канаев С.В. Химиолучевое лечение рака прямой кишки. В кн.: Практическая онкология: избранные лекции под ред. С.А.Тюляндина и В.М.Моисеенко "Центр – ТОММ", СПб., 2004, с. 222-229.

17. Ким Ф.П. Современные подходы к комбинированному комплексному лечению больных местно-распространенным раком прямой кишки. Докт. дисс., Москва, 1995, – 297 с.

18. Кньш В.И., Бондарь Г.В., Алиев Б.М. и др. Комбинированное и комплексное лечение рака прямой кишки. М. "Медицина", 1990.

19. Комбинированное и комплексное лечение больных со злокачественными опухолями. Рук. под ред. В.И.Чиссова, Москва "Медицина", 1989, с. 336-363.

20. Моисеенко В.М., Орлова Р.В. Адъювантное лечение больных раком ободочной кишки. В кн.: Практическая онкология: избранные лекции. Под ред. С.А.Тюляндина и В.М.Моисеенко "Центр – ТОММ", СПб., 2004, с. 214-221.

21. Переводчикова Н.И. Химиотерапия метастатического колоректального рака. В кн.: Практическая онкология: избранные лекции. Под ред. С.А.Тюляндина и В.М.Моисеенко "Центр – ТОММ", СПб., 2004, с. 230-244.

22. Петерсон Б.Е. Онкология. М. "Медицина", 1980, 480 с.

23. Пророков В.В., Малихов А.Г., В.И.Кньш Современные принципы диагностики и скрининга рака прямой кишки. В кн.: Практическая онкология: избранные лекции. Под ред. С.А.Тюляндина и В.М.Моисеенко "Центр – ТОММ", СПб., 2004, с. 162-167.

24. Ткачева Г.А., Пророков В.В., Чинарева И.В. и др. – Использование тестов на скрытую кровь и раково-эмбрионального антигена при профилактическом обследовании населения. Хирургия, 1987, № 9, с.16-20.

25. Симонов Н.Н., Гуляев А.В., Правосудов И.В. и др. Современные подходы к радикальному хирургическому и комбинированному лечению рака прямой кишки. //Вестн. Хир, 1997, № 6, с. 27-30.

26. Трапезников Н.Н., Шайн А.А. Онкология, М., "Медицина".

27. Трапезников Н.Н., Аксель Е.М. Статистика злокачественных новообразований в России и странах СНГ (состояние онкологической помощи, заболеваемость и смертность). М., 2001.

28.Реабилитация онкологических больных. Под ред. проф. В.Н.Герасименко, М., "Медицина", 1988, с.270.

29.Рак ободочной и прямой кишки под ред. проф. В.И.Кньша, Москва "Медицина", 1997, с. 303.

30. Царьков П.В., Воробьев Г.И., Одарюк Т.С. Место и роль аорто-подвздошно-тазовой лимфаденэктомии в лечении рака нижнеампулярного отдела прямой кишки. В кн.: Практическая онкология: избранные лекции. Под ред. С.А.Тюляндина и В.М.Моисеенко "Центр – ТОММ", СПб., 2004, с. 168-180.

31. Цыб А.Ф., Федяев Е.Б., Мухамеджанов И.Х. УЗИ и лимфография в диагностике метастазов рака прямой кишки. Мед. радиология, 1990 № 5 с.32-32. Черкес В.Л. Оценка эффективности хирургического лечения и факторы прогноза при раке прямой кишки. Дисс. докт. м. н., М., 1994.

33. Чиссов В.И., Панкова Т.А., Киселева Е.С. и др. Выбор метода лечения при раке прямой кишки. В сборнике: проблемы проктологии. Выпуск. М., 1990, с. 132-137.

34. Шалыгин Ю.А., Воробьев Г.И., Фролов С.А. и др. Лапароскопические операции у больных раком прямой кишки. В кн.: онкология: избранные лекции. Под ред. С.А.Тюляндина и В.М.Моисеенко "Центр – ТОММ", СПб., 2004, с. 180-185.

35. Шайн А.А. Рак прямой кишки. В кн.: Рак органов пищеварения. Тюмень, 2000, с. 134-171.

36. Хожаев А.А. Комбинированное лечение больных раком прямой кишки с использованием предоперационной термолучевой терапии. Автор. канд. дисс., Алматы, 2003, 29 с.

37.Chang Frederic C., Lackson T.M. – Hemoccult screening for colorectal cancer/ Amer. J.Surg, 1988, vol. № 6, p. 457-459.

38. Bossett J. E., Mamgon P.- Adujvant chemoradiation for rectal cancer. Jn Concomitant Chemoradiatan Current Status and Future – Paris, 1999 p. 149-155.

39. Daullard J.Y., Cunningham D., Roth A. et. al. – Jrinotecan combined with fluororacil compared with fluoracil alont as first –line treatment for metastatic colorectal cancer a multicenter randjmized trial. Lancet, 2000, 355, 1041-1047.

40. De Gramont A., Figer A., Seymour M. et. al. – Leucovorin and fluorouracil with or without oxaliplatin as first – line treatment in advanced colorectal cancer. J. Clin/ Oncol, 2000, v. 18, 16 p. 2988-247.

41. Grothey A., Jordan K., Kellner O. et al. – Randomized phase II trial of capecitabine plus irinotecan vs capecitabine plus ozyliplatin as fizst line therapy of adnanced colorectal cancer. Ann.Jof Oncology. V 13. 2002 Suppl 5, 71 abst. 258.

42. Krook J.E., Moertel C.G., Gunderson L.L. et. al. – Effective surgical adjuvant therapy for high – risk rectal carcinoma. N. Engl. J. Med., 1991. vol 324 p. 709-715.

43. Mangin V., Basset J.E., Mantion G. et. al. – Prospective combined irradiation (XRT) and chemotherapy (CT) in respectable T3 rectal cancer. Europ. J.Surg. Oncol, 1998 vol. 24 p. 1999.

44. Michelassi F., Block G.- Morbididity and mortality of wide pelvic lymphadenectomy for rectal adenocarcinoma. Dis. Colon.Rectum, 1992 V. 35 p. 1143-1147.

45. Moertal C. et. al. – Levamisove and fluorouracilfor adjvant therapy of resected colon cancer. Ntw. Engl. J. Medicine, 1990, 322, p. 352-358.

46. Nishimura Y. Hiraoka M. Akuta K. et. al. Hyperthermia combined with radiation therapy for primarily unresectable and recurrent colorectal cancer. Jnt. J.Radiat.Oncol., Biol,Phys. 1992, №4 p. 59-68.

47. Riethmuller G. et. al., – Randomized trial of monoclonal antibody for adjvant therapy of resected Dukes C colorectal carcinoma. German Canctr Aid 17-IA Studi Group. Lancet, 1994, 343, (8907), p. 1177 – 1183.

48. Regadas F.S., Ramos J.R., Souza J.V. et. al.- Laparoscopic colorectal procedure: a multicenter Brazilian experience. Surg. Laparose. Endosc., 1999, p. 395-398.

49. Rougier P., van Cutsem E. et. al. – Randomized trial of irinotecan versus fluorouracil continuous infusion after fluorouracil failure in patients with metastatic colorectal cancer. Lancet, 1998, 352, 1407-1412.

50. Salts L. B. Douillard J.Y., Pirotta N. et. al. – Irinotecan plus Fluorouracil \ Leucovorin Metastatic Colorectal Cancer: A New survival standart. The Oncologist, 2001, 6, 81-91.

51. Takahashi T., Veno M., Azekura K.,Ota H. – Fhe lymphatic stread of rectal cancer and effect of dissection: Japanese contribution and experience. J. Rectal cancer surgery, 1997 p. 164-180.

52. Tournigand Ch., Louvet Ch. et. al.- Folfiri followed by Folfox versus Folfox following by Folfiri in metastatis colorectal cancer (MCRC): Final results of a phase III study. Proct. ASCO. 2001, vil. 20. abstr. 494.

53. Tveit K.M., Guldvog J, Hagen S. et. al. – Randomized controiled trial postoperative radiotherapy and short-term time-scheduled 5-fluorouracil aginst surgery alone in the treatment of Dukes Band C rectal cancer. Brit. J. Surg., 1997 vol. 84 p. 1130-1135.

54. Vermorken J. et al., – Randomized phase III trial of active specific immunotherapy versus control in patients with Dukes Band C colon cancer. Proc/ of ASCO. 1996 p. 201.

55. Wolmark N. et. al.- The relative efficacy of S 5-FU + leucovorin, 5-FU + levamisole and 5-FU + leucovorin + levamisole in patients witt Dukes Band C cfrcinoma of the colon: first report of NS-ABP C-04. Proc of ASCO, 1996, p. 205.

14.14 Иллюстрационный материал по раку прямой кишки

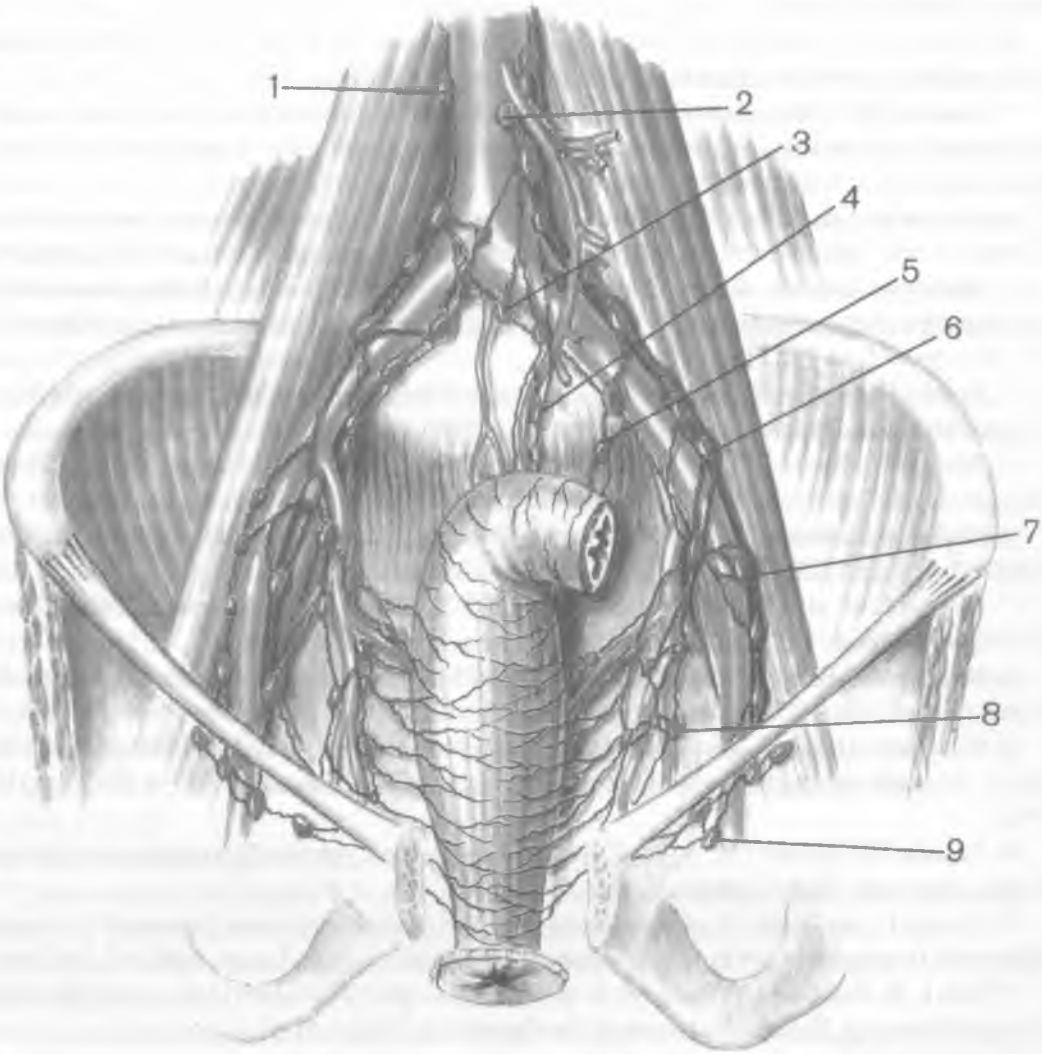

Рис. 1. Регионарные лимфатические узлы прямой кишки:
1 – поясничные лимфатические узлы
2 – нижние брыжеечные лимфатические узлы
3 – лимфатические узлы мыса (промонториума)
4 – верхние прямокишечные лимфатические узлы
5 – кресцовые лимфатические узлы
6 – общие подвздошные лимфатические узлы
7 – наружные подвздошные лимфатические узлы
8 – внутренние подвздошные лимфатические узлы
9 – паховые лимфатические узлы

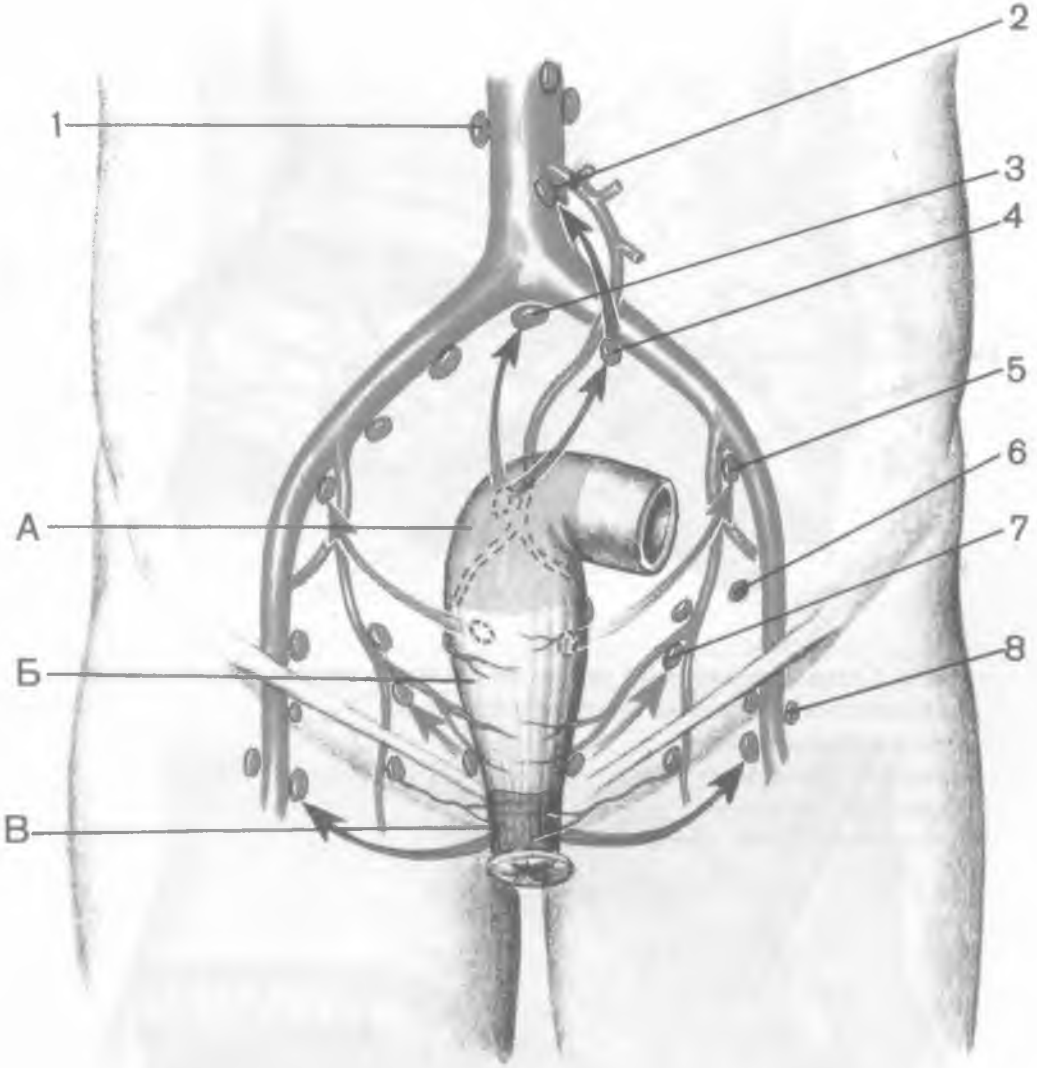

Рис. 2. Схема оттока лимфы от различных участков прямой кишки:
А – верхняя треть – ректосигмоидальный угол (голубой цвет)
Б – средняя треть (желтый цвет)
В – нижняя треть – промежностный и анальный отделы (синий цвет)
1 – параортальные лимфатические узлы
2 – нижние брыжеечные лимфатические узлы
3 – пораортальные лимфатические узлы (у бифуркации аорты)
4 – общие подвдошные лимфатические узлы
5 – узел бифуркации общей подвздошной артерии
6 – наружные подвздошные лимфатические узлы
7 – внутренние подвздошные лимфатические узлы
8 – паховые лимфатические узлы

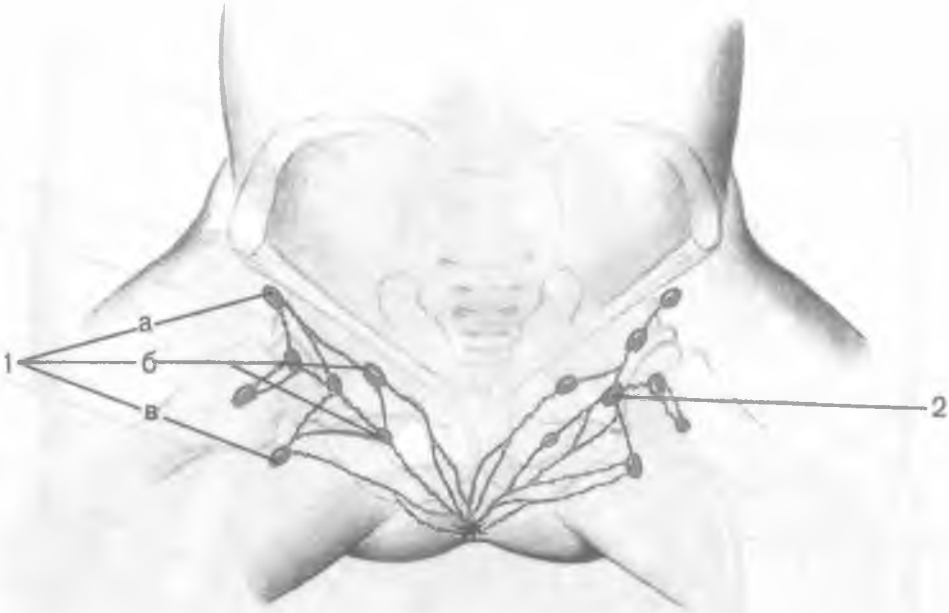

Рис. 3. Схема путей оттока лимфы от анального отдела прямой кишки:
1 – поверхностные паховые лимфатические узлы
а – верхние латеральные
б – верхние мелиальные
в – нижние медиальные
2 – глубокие паховые лимфатические узлы

Рис. 4. Брюшно-промежностная экстирпация прямой кишки (операция Кеню-Майлса). Схема объема операции.

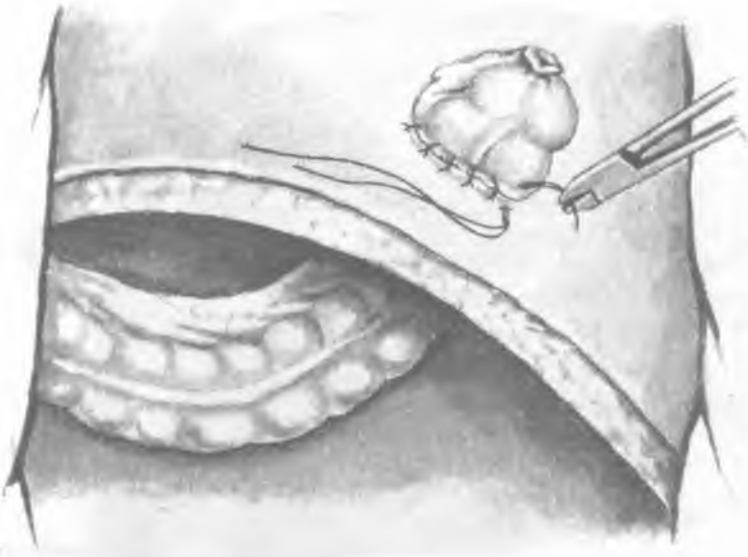

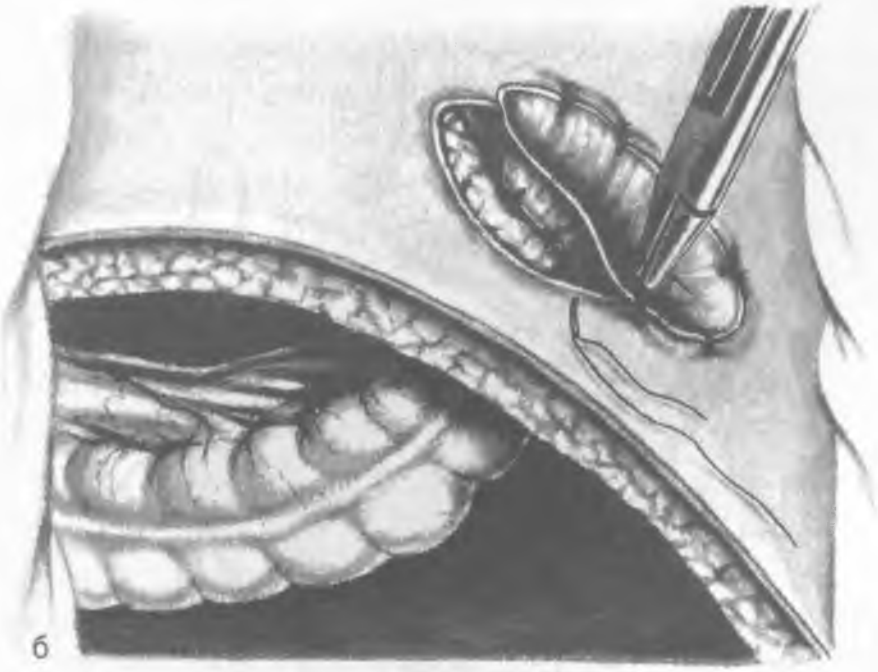

Рис. 5. Формирование противоестественного одноствольного заднего прохода:
а – подшивание сигмовидной кишки к коже узловыми швами
б – подшивание краев стенки сигмовидной кишки к коже

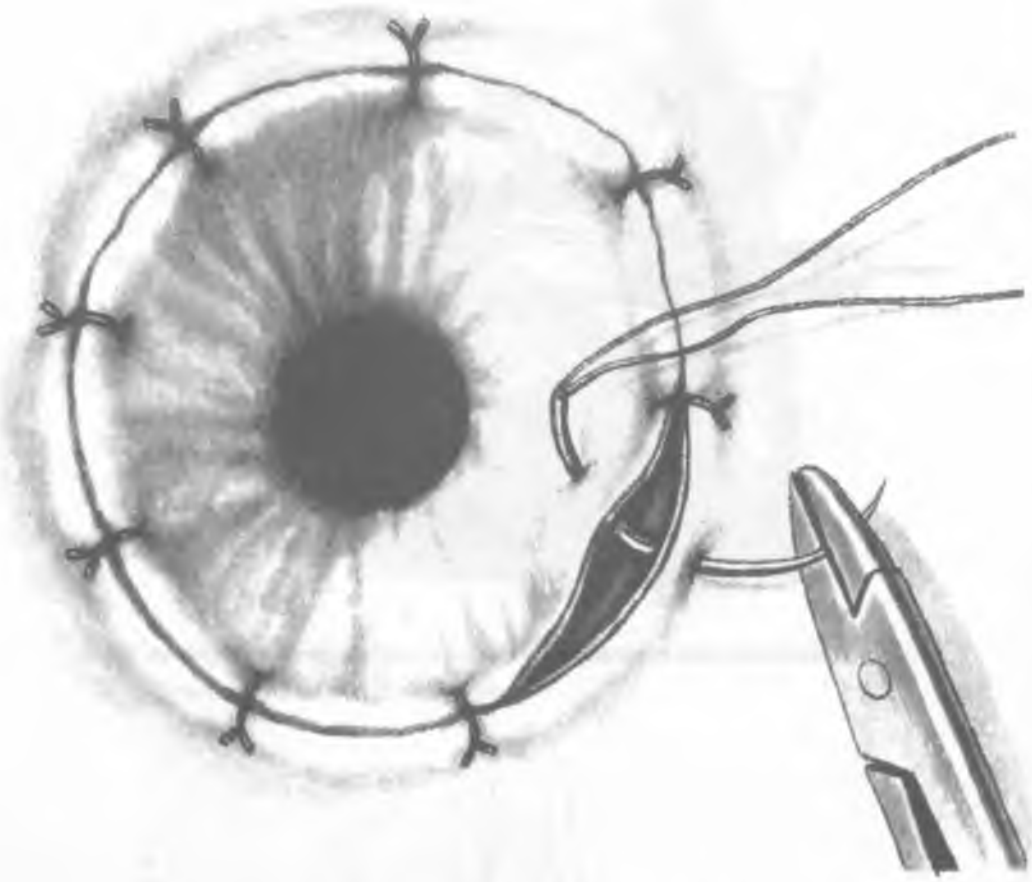

Рис. 10. Наложение швов между низведенной сигмовидной кишкой и слизистой оболочкой заднепроходного канала прямой кишки

Глава 15

РАК ПЕЧЕНИ

15.1 Клиническая анатомия и функция печени

15.2 Заболеваемость раком печени

15.3 Этиология рака печени

15.4 Предраковые заболевания печени,
тактика их ведения и лечение

15.5 Профилактика рака печени

15.6 Патологическая анатомия рака печени

15.7 Стадии распространения рака печени

15.8 Клиническая симптоматика рака печени

15.9 Клинические формы рака печени

15.10 Диагностика рака печени

15.11 Дифференциальная диагностика рака печени

15.12 Лечение рака печени

15.13 Прогноз и диспансерное наблюдение

15.14 Использованная литература – 37 источников

15.15 Иллюстрационный материал – 7 рисунков

15.1 Клиническая анатомия и функции печени

Печень – непарный паренхиматозный орган, имеет мягкую консистенцию, красно-бурого цвета, масса ее у взрослого человека 1300-1800 г. Она покрыта брюшиной со всех сторон, за исключением ворот и части задней поверхности. Паренхима органа покрыта тонкой прочной фиброзной оболочкой (глиссонова капсула), которая входит в паренхиму органа и разветвляется в ней.

Печень расположена большей частью непосредственно под диафрагмой в правом верхнем отделе брюшной полости, а небольшая часть ее заходит влево от срединной линии. В горизонтальном положении у здорового человека среднего роста нижний передний край ее по среднеключичной линии находится на уровне реберной дуги. Верхняя граница справа по этой же линии проецируется на уровне IV-го межреберного промежутка, слева достигает V-го межреберного промежутка по парастернальной линии при максимальном выдохе. Расстояние между верхними и нижними точками характеризует размер правой доли. Его определяют перкуторно, он равен в среднем 10 см. По средней линии нижний край левой доли печени проецируется на середине расстояния между пупком и основанием мечевидного отростка. Отрезок между горизонтальной линией, проведенной на уровне верхней границы печени и нижним краем последней по средней линии характеризует величину левой доли. В норме она составляет 9 см. Отрезок между той же верхней точкой и местом пересечения нижнего края печени с левой реберной дугой служит дополнительным критерием для суждения о размере левой доли. Он равен 8 см.

Определение трех описанных величин называют определением размеров печени **по Курлову**. Они в норме – 10 х 9 х 8 см. Неравномерное увеличение любого из этих размеров свойственно либо гипертрофическим циррозам, гепатитам, либо очаговым поражениям печени опухолью. Поверхность печени в норме гладкая, блестящая.

Печень по внешним признакам разделена на неодинаковые по величине правую и левую доли. На передней поверхности границей между долями служит место прикрепления серповидной связки, на нижней поверхности границей являются левая и правая продольные борозды. Кроме того, выделяют квадратную и хвостовую доли. В углублении передненижней поверхности печени расположен желчный пузырь. В глубокой печеночной борозде на нижней поверхности правой доли находятся ворота печени. Через ворота в печень входят печеночная артерия и портальная вена с сопровождающими их нервами, выходят – общий печеночный желчный проток, лимфатические сосуды. В печени разветвляются воротная вена, печеночная артерия, желчные протоки и печеночные вены – на доли, сегменты.

Вопросы хирургии опухолей печени неразрывно связаны с современными представлениями о делении этого органа на доли и сегменты, что значительно облегчает определение локализации патологических очагов, создает представление о топографо-анатомическом взаимоотношении триады Глиссона (доли, сегменты и сосуды) с новообразованием, предусматривая тем самым радикальность оперативного вмешательства (А.М.Гранов с соавт., 1977).

Печень человека по внутриорганной архитонике портальных элементов разделяется между сосудистыми щелями на две доли, 8 сегментов (первый сегмент соответствует хвостовой части, II, III, IV сегменты – левой доле, а V, VI, VII, VIII – правой доле печени). Каждая из этих частей – автономный и независимый друг от

друга, имеют обособленное крово- и лимфообращение, а также самостоятельные желчные протоки, что позволяет при лечении опухолевых заболеваний производить, так называемые, анатомические резекции печени.

Печень состоит из множества долек, образованных печеночными балками и гемокапиллярами. Печеночные балки состоят из гепатоцитов, в которых синтезируется желчь, гликоген, белки крови и ряд других веществ. Желчь состоит из 3 ингредиентов: **желчные кислоты, желчные пигменты, холестерин.**

Желчные кислоты. В печени из холестерина образуются первичные желчные кислоты: хенодезоксихолевая и холевая кислоты. После выделения желчи в кишечник из этих кислот под влиянием микрофлоры образуются более 20 различных вторичных желчных кислот. В основном эти вторичные желчные кислоты уходят с калом. Но две вторичные кислоты – дезоксихолевая и литохолевая всасываются в кишечнике, через воротную вену попадают в печень и вновь становятся полноценными компонентами желчи. Таким образом, в желчи преобладают вторичные желчные кислоты – дезоксихолевая и литохолевая, они не токсичные. Значительно меньше в желчи хенодезоксихолевой и холевой кислоты (токсичные). В желчи 80% – желчные кислоты и их соли находятся в связи с гликолем, поэтому их называют гликохолевыми соединениями, а 20% – с таурином (тауриновые соединения). При приеме пищи богатой углеводами увеличивается содержание гликохолевых кислот, при высокобелковой диете – таурохолевых. Желчные кислоты и их соли определяют основные свойства желчи как пищеварительного секрета.

Желчные пигменты. Когда эритроциты разрушаются в печени, селезенке и костном мозге с участием макрофагов, то гемоглобин метаболизируется и его гем освобождается. Повторно он не используется, а распадается на железо и желчные пигменты. Железо идет вновь на синтез гема, а желчные пигменты выводятся из организма через желчь. В начале при распаде гема образуется биливердин, и под влиянием фермента биливердинредуктазы он превращается в билирубин – пигмент красно-коричневого цвета. Билирубин нерастворим в воде, поэтому он транспортируется в соединении с альбумином. Когда определяют концентрацию билирубина в крови, то альбумин осаждают спиртом и тем самым высвобождают билирубин – непрямой билирубин. В печени происходит коньюгация билирубина с глюкороновой кислотой, и этот связанный билирубин называется **прямым билирубином**. В кишечнике от прямого билирубина под действием ферментов микроорганизмов отщепляется глюкороновая кислота. Оставшийся билирубин превращается в две группы пигментов: 1) уробилиногены, и 2) стеркобилиногены. Примерно 95% эти пигменты выводятся с калом, 5% всасываются в кишечнике, попадают в кровь, из нее – частично в желчь, частично – в мочу. В кале, моче эти пигменты превращаются в уробилины и стеркобилины, имеющие желтую окраску. В норме здоровый человек за сутки выделяет с калом около 200-300 мг желчных пигментов и около 1-2 мг с мочой.

У здорового человека концентрация билирубина в крови равна 1,7-17 мкмоль/л. При этом 3/4 приходится на долю прямого (т.е. связанного с глюкороновой кислотой) билирубина.

При интенсивном гемолизе эритроцитов (б-нь Боткина) печень не успевает связывать билирубин и возрастает концентрация непрямого билрубина. При обтаруционных желтухах, когда печень успевает связывать билирубин, но желчь не может выйти из желчных протоков, в крови накапливается прямой (связанный) билирубин.

Холестерин. До 80% холестерина, содержащегося в организме, синтезируется в гепатоцитах, 10% его образуется в клетках тонкого кишечника и около 5% – в клетках кожи. Холестерин в желчи находится в растворённом состоянии, главным образом, за счет солей желчных кислот. Холестерин необходим для образования мицелл и хиломикронов. В среднем за сутки синтезируется около 1 г. холестерина. Если с пищей поступает много холестерина, то синтез собственного почти полностью прекращается. В тонком кишечнике около 30% холестерина всасывается в кровь, а остальная часть холестерина выводится. Если нарушается баланс между поступлением и выведением, может наблюдаться гиперхолестеринемия, приводящая к атеросклерозу и желчно-каменной болезни.

Таким образом, желчные пигменты являются экскретируемыми печенью конечными продуктами распада гемоглобина и других производных порфиринов.

В целом 80% клеток печени – это гепатоциты. Они организованы в виде пластинок (два слоя гепатоцитов). Внутренние поверхности каждого слоя образуют желчный капилляр, а наружные их поверхности обращены к синусоидам. Синусоиды печени – это видоизмененные капилляры. По ним циркулирует смешанная кровь – артериально-венозная. Венозная кровь поступает в печень из воротной вены, а артериальная – из печеночной артерии. Из синусоидов кровь собирается в ветви печёночной вены, которая впадает в нижнюю полую вену. В минуту через печень протекает 1,2 л крови, при этом 70% поступает через воротную вену, собирающую кровь от пищеварительного тракта. Именно в гепатоцитах происходит обезвреживание как собственных метаболитов, так и чужеродных веществ, которые не идут на пластические или энергетические процессы организма.

Начальным звеном желчевыводящей системы печени являются межклеточные желчные канальцы (капилляры), образованные билиарными полюсами двух и более смежных гепатоцитов. Желчные канальцы не имеют собственной стенки, ею служат цитоплазматические мембраны гепатоцитов. Межклеточные желчные канальцы, сливаясь друг с другом на периферии печеночной дольки, образуют более крупные холангиолы. Они впадают в междольковые желчные протоки. На нижней поверхности печени в области поперечной борозды левый и правый желчные протоки соединяются, образуя **общий печеночный проток**. Последний, сливаясь с пузырным протоком, впадает в **общий желчный проток**, длиной 8-12 см. Общий желчный проток открывается в просвет двенадцатиперстной кишки в области **большого дуоденального сосочка**. Движение желчи в желчевыделительном аппарате обусловлено разностью давления в его частях и двенадцатиперстной кишке, а также состоянием сфинктеров и внепеченочных желчных путей. Выделяют три сфинктера: 1) сфинктер Мирици – в месте слияния пузырного и общего желчного протоков; 2) сфинктер Люткенса – в шейке желчного пузыря; 3) сфинктер Одди – в концевом отделе общего желчного протока. Тонус этих сфинктеров важен для направления движения желчи. Давление в желчном протоке колеблется от 4 до 300 мм водяного столба. Вне пищеварения в желчном пузыре давление составляет 60-185 мм вод. ст., во время пищеварения, за счет сокращения желчного пузыря, оно поднимается до 150-260 мм вод. ст., обеспечивая выход желчи в двенадцатиперстную кишку через открывающийся сфинктер Одди. Сильными возбудителями желчевыделения являются яичные желтки, молоко, мясо, жиры.

Кровоснабжение печени осуществляется из двух источников – преимущественно воротной вены (2/3 объема) и лишь 1/3 из системы печеночной артерии, отходящей из чревного ствола брюшной части аорты.

Артериальное кровоснабжение печени обеспечивается из собственной печеночной артерии. Артериальные анастомозы печени разделяются на две системы: внеорганную и внутриорганную. Внеорганную образуют в основном ветви, отходящие от a. hepatica communis, a. gastroduodenalis и hepatica dextra. Внутриорганная система коллатералей образуется за счет анастомозов между ветвями hepatica propria.

Венозная система печени представлена приводящими и отводящими кровь венами. Основной приводящей веной является воротная. Отток крови из печени происходит по печеночным венам, впадающим в нижнюю полую вену.

Воротная вена формируется из двух крупных стволов: селезеночной и верхней брыжеечной вены. На уровне ворот печени портальная вена разделяется на правую ветвь, которая снабжает кровью правую долю печени и левую ветвь, снабжающую левую, хвостовую и квадратную доли. Печеночные вены являются отводящей сосудистой системой печени.

Лимфоотток от печени осуществляется через печеночные лимфоузлы, расположенные в непосредственной близости к воротной вене, печеночной артерии и общему желчному протоку. Кроме того, лимфа поступает в лимфоузлы, которые находятся над диафрагмой и в средостении.

Функция печени

Печень представляет собой центральный орган химического гомеостаза организма, где создаётся единый обменный и энергетический пул для метаболизма белков, жиров и углеводов. К основным функциям печени относятся:

1. **Секреторная функция** – продуцируемая гепатоцитами желчь является физиологически активным веществом и выполняет следующие функции:

- Эмульгирует жиры в двенадцатиперстной кишке, растворяет продукты гидролиза жиров;
- Способствует всасыванию и ресинтезу триглицеридов, участвуя в образовании мицелл и хиломикронов, регулирующих активность гепатоцитов;
- Повышает активность ферментов панкреатического сока, особенно липазы;
- Усиливает гидролиз и всасывание белков и углеводов;
- Стимулирует рост микрофлоры в толстом кишечнике, моторную функцию желудочно-кишечного тракта;
- Инактивирует пепсин в двенадцатиперстной кишке;
- Оказывает бактерицидное действие;
- В больших концентрациях желчь вызывает угнетение многих жизненно важных функций организма.

2. **Синтезирующая функция.** В печени синтезируются белки (альбумин – 96%, глобулин –85%), факторы свертывающей системы (фибриноген, протромбин), глюкоза, гликоген, жиры, кетоновые тела.

3. В печени происходит связывание аммиака – токсического продукта – за счет образования мочевины и креатинина.

4. В печени инактивируются многие гармоны: стероиды, инсулин, глюкогон, биогенные амины – катехоламины, серотонин, гистамин, половые гормоны (эстрогены, андрогены).

5. В печени происходит обезвреживание токсических и лекарственных препаратов за счет окисления, восстановления, гидролиза и конъюгации с глюкороновой и другими кислотами. Так, в процессе гидролиза белков в кишечнике за счет деятельности микрофлоры из тирозина синтезируется крезол и фенол, из триптофана – скатол и

индол. В кишечнике эти токсические соединения всасываются и через воротную вену попадают в печень, где происходит гидроксилирование и конъюгация с глюкороновой и серной кислотами, и они становятся нетоксичными конъюгатами. Благодаря этому печень выполняет важнейшую функцию – барьерную.

6. Печень выполняет роль депо- крови, углеводов, белков, жиров, витаминов (типа А, Д, К, С, РР), микроэлементов.

7. Печень принимает активное участие в эритрокинетике, в частности, в разрушении эритроцитов и дегидратации гема.

8. Печень участвует в иммунопозе и иммунологических реакциях.

15.2 Заболеваемость раком печени.

По данным международного центра ВОЗ в Лионе в 57 странах мира, включая 15 республик бывшего СССР, в 2000 году зарегистрировано 564336 больных первичным раком печени, а от него умерли 548554 больных, стандартизованные показатели (мировой стандарт), соответственно составили 20,5$^0/_{0000}$ и 17,8$^0/_{0000}$. Среди всех злокачественных опухолей удельный вес первичного рака печени у мужчин составляет 7,5%, у женщин – 3,5%.

Рак печени распространён неравномерно. Между отдельными странами различие в заболеваемости достигает 20-кратных размеров. Наиболее высокий уровень заболеваемости (мировой стандарт) в 2000 году зарегистрирован в Мали (50,4$^0/_{0000}$), Конго (49,0$^0/_{0000}$), Китае (48,0$^0/_{0000}$), Гонконге (46,3$^0/_{0000}$), Японии (37,3$^0/_{0000}$), умеренней – во Вьетнаме (28,9$^0/_{0000}$), Филиппинах (27,2$^0/_{0000}$), Сингапуре (24,1$^0/_{0000}$), Эфиопии (20,6$^0/_{0000}$), очень низкий – в Нидерландах (2,4$^0/_{0000}$), Норвегии (2,5$^0/_{0000}$), Уругвае (2,9$^0/_{0000}$), Великобритании (3,3$^0/_{0000}$), Индии (3,4$^0/_{0000}$) (IARC Cancer – Base № 5, Lyon, IARCPress, 2001).

Среди 15 республик бывшего СССР в 2000 году стандартизованные показатели (мировой стандарт) заболеваемости колебались в широких пределах – от 4,6 до 21,3$^0/_{0000}$. Относительно высокий уровень зарегистрирован в Литве (21,3$^0/_{0000}$, Туркмении (20,0$^0/_{0000}$), Грузии (15,4$^0/_{0000}$); в пределах от 5 до 10 на 100000 населения в Кыргызстане, России, Белоруссии, Казахстане, на Украине, Армении и ниже 4,0 только в Азербайджане (М.И.Давыдов, Е.М.Аксель, 2002 г.).

В 2005 году в Республике Казахстан первичный рак печени диагностирован у 966 больных (6,4$^0/_{0000}$). Частота рака печени за последние 3 года увеличилась на 0,4$^0/_{0000}$, при темпе прироста 5,2%. Рост заболеваемости отмечен в 9 областях и городах Алматы, Астане. Максимальные показатели заболеваемости зарегистрированы в Западно-Казахстанской (9,2$^0/_{0000}$), Карагандинской (8,3$^0/_{0000}$), Восточно-Казахстанской (8,4$^0/_{000}$) областях; низкие – в Алматинской и Южно-Казахстанской (по 3,3$^0/_{0000}$), Жамбылской (4,9$^0/_{0000}$), Костанайской (5,6$^0/_{0000}$) областях и г. Астане (4,6$^0/_{0000}$) (Ж.А.Арзыкулов с соавторами, 2006 г.).

Возрастно-половые особенности. Первичный рак печени встречается во всех возрастных группах – от новорожденных до стариков. Опухоли печени у детей не являются большой редкостью. На их долю приходится 1,5% от общего числа злокачественных новообразований у детей до 15 лет. Так, по данным ВОЗ в Лионе в 2000 году стандартизованные показатели (мировой стандарт на 1 млн.) заболеваемости детей раком печени в различных странах Европы отмечались в пределах от 0,6 (в Югославии) до 2,7 (в Норвегии). Наиболее высокая частота заболевания встречается в возрасте от

50 до 70 лет. Однако в азиатских и африканских странах, особенно среди рабочих золотых приисков, первичный рак печени поражал в возрасте от 16 до 34 лет.

Первичный рак печени в 2-3 раза чаще возникает у мужчин, чем у женщин. Так, стандартизованные показатели (мировой стандарт) заболеваемости раком печени в 2000 году в Китае у мужчин составили 35,2$^0/_{0000}$ у женщин – 13,3$^0/_{0000}$, соответственно в Мали – 34,6$^0/_{0000}$ и 15,8$^0/_{0000}$, Кыргызстане – 15,3$^0/_{0000}$ и 6,0$^0/_{0000}$, Туркменистане – 14,6$^0/_{0000}$ и 5,4$^0/_{0000}$, России – 5,6$^0/_{0000}$ и 2,3$^0/_{0000}$, Казахстане – 5,3$^0/_{0000}$ и 3,2$^0/_{0000}$, Великобритании – 2,2$^0/_{0000}$ и 1,1$^0/_{0000}$, Индии – 2,3$^0/_{0000}$ и 1,1$^0/_{0000}$.

Такое соотношение (2-3 к 1) заболевших мужчин и женщин характерно для гепатоцеллюлярного, чем холангоцеллюлярного рака.

15.3 Этиология рака печени

К этиологическим факторам, способствующим развитию первичного рака печени, относятся:

1) факторы, связанные с питанием;
2) глистные инвазии печени;
3) инфекционные поражения печени;
4) циррозы печени.

1. Факторы, связанные с питанием. Одним из важных факторов в этиологии рака печени считается **квашиоркор**. В литературе это заболевание фигурирует под различными названиями. Наиболее частые из них: "детская пеллагра", "злокачественное недоедание", "жировая дистрофия печени". Квашиоркор обычно наблюдается в детском и раннем юношеском возрасте, когда пищевой рацион содержит недостаточное количество белка, и в нем преобладают углеводы. Характерными клиническими признаками являются отеки, депигментация волос и кожи, слаборазвитая мускулатура. При микроскопическом исследовании печени выявляется жировая и белковая дистрофия, атрофия печеночной ткани, а в более поздних стадиях – некрозы, что в конечном итоге приводит к развитию цирроза и рака печени (Л.А.Черкес, 1960).

Из других алиментарных факторов, способствующих развитию первичного рака печени, следует отметить ряд лекарственных веществ, применяемых населением Африки и Азии. Так, Lin Tien-Yn (1970) указывает, что среди местного населения Южной Африки очень распространено употребление **глюкозида-циказина** и **алкалоида**, содержащегося в некоторых разновидностях растений Senecio jacobaea. Алкалоид как опьяняющее средство применяется в течение всей жизни, начиная с детского возраста. В результате систематического приема алкалоида Senecio jacobaea в печени возникают некрозы, дегенеративные изменения, узловая гиперплазия, гематомы. Эти изменения выявлены в эксперименте при скармливании крыс продуктами, содержащими этот алкалоид (Cook J.W. et. al., 1950).

В течение длительного времени регулярное употребление **алкогольных напитков** играет важную роль в возникновении цирроза-рака. Интересными являются данные Sakurai M.A. (1969), отметившего, что в Японии среди алкоголиков цирроз печени и гепатома встречаются в 20%, а среди лиц, не злоупотребляющих алкоголем, эта цифра достигает лишь 3%.

Другим установленным этиологическим фактором является загрязнение пищи **афлотоксинами.** Афлотоксины – токсические метаболиты жизнедеятельности плес-

невых грибков Aspergillus flavus, которые подавляют синтез ДНК и РНК, белка и митотическую активность печеночных клеток (Alpert M.E. et. al, 1971). Афлотоксины образуются в заплесневевшей муке, кукурузе, рисе, соевых бобах, арахисе и др. В эксперименте кормление животных заплесневшим зерном приводит к развитию опухолей печени. Афлотоксины попадают в организм человека с принимаемой пищей, пораженной грибом Aspergillus flavus, вырабатывающим этот токсин. Изучение степени зараженности пищи афлотоксином и частоты первичного рака в Уганде, Кении и Мозамбике показало полную связь и взаимозависимость между этими процессами (Alpert M.E. et. al., 1971).

2. Глистные инвазии печени. Возникновению рака в внутрипеченочных желчных протоках способствуют такие гельминты, как описторхоз, шистоматоз, клонорхоз. Цикл развития всех трех гельминтов связан с водной средой, поэтому они обитают по берегам рек и в местах их разлива. Первым промежуточным хозяином их являются моллюски, вторым рыбы. Заражение людей происходит при употреблении термически не обработанной (сырой) рыбы, которая содержит личинки паразита. Последние через фатеров сосочек проникают в желчевыводящие протоки. Паразит гнездится преимущественно в желчных протоках больного, где и возникают основные изменения. Они выделяют токсические вещества, вследствие чего эпителиальный покров стенки протоков воспаляется с инфильтрацией из лейкоцитов, лимфоцитов и эознофилов. Стенки протоков утолщаются за счет разрастания соединительной ткани, просвет их суживается вплоть до закрытия, и в таких случаях происходит метаплазия эпителия. Эпителий заменяется многорядным, ядра клеток увеличиваются в размерах, хроматина становится больше, встречаются фигуры митозов. Начинают обнаруживаться аденоматозные разрастания эпителия. И.А.Зубов (1962) оценивает эти изменения как переходящие в рак. Большую роль в патогенезе этих изменений играют токсико-аллергические реакции, возникающие в результате выделения паразитами токсических веществ (П.Н.Плотников, 1953).

В настоящее время твердо установлено, что с хронической гельмитозной инвазией связана высокая заболеваемость холангиоцеллюлярным раком печени в эндемических районах. Гельминты распространены в Китае, в странах Корейского полуострова, Японии и на Дальнем Востоке. В России наиболее крупный эндемический очаг гельминтоза, в частности описторхоза, расположен в Обь-Иртышском бассейне на севере Тюменской области, где заболеваемость раком печени в 10 раз больше, чем на остальной территории России (А.А.Шайн, 1971).

3. Инфекционные поражения печени. Из инфекционных заболеваний ведущую роль в возникновении первичного рака печени играет вирусный гепатит (болезнь Боткина), реже малярия. Точно установлено, что основным этиологическим фактором гепатоцеллюлярного рака печени является **вирус гепатита В.** Патологоанатомические изменения в печени при вирусном гепатите характеризуются дистрофическими и некробиотическими процессами в гепатоцитах и воспалительной инфильтрацией в строме с пролиферацией и коллгенизацией аргирофильных волокон. Последовательно нарастают процессы регенерации гепатоцитов, причем митотическое деление их сменяется амитотическим. В случаях перехода острой формы в хроническую персистирующую форму увеличиваются инфильтрации лимфоидных, плазмоцитарных и гистиоцитарных клеток в печеночных балках, возникают разрастания грубой рубцовой соединительной ткани, в участках ранее разрушенных печёночных клеток, пере-

ходя в цирроз, иногда в рак печени. А.В.Чалкин, В.А. Вильцинг (1970) отмечают взаимосвязь между вспышками вирусного гепатита 1957-1961 гг. и частотой первичного рака печени в последующие годы.

По свидетельству А.А.Шайна (2000) вирусом гепатита В заражено около 200 млн. человек. Хроническими носителями этого вируса, нередко с детского возраста, являются от 10% до 90% населения Юго-Западной Африки и Юго-Восточной Азии. Риск возникновения рака печени при хроническом носительстве вируса гепатита В в 150-200 раз выше, чем у здоровых людей.

При малярии отмечается отчетливое увеличение печени, обусловленное главным образом полнокровием и гиперплазией ретикулоэндотелиальных клеток, содержащих гемомеланин. Одновременно обнаруживается гемосидероз. На фоне гиперплазии ретикулоэндотелиальных клеток в дальнейшем возможно огрубение стромы и диффузное разрастание волокнистой соединительной ткани между дольками и балками гепатоцитов. По мнению ряда исследователей малярия часто способствует развитию рака печени (К.А.Афанасьев, 1958, Jantschew u. Ninh, 1962).

4. Цирроз печени рассматривают как предраковое заболевание. Сочетание цирроза с гепатоцеллюлярным раком печени обнаруживают часто. У больных циррозом рак печени встречается в 5-25% случаев. Ещё чаще (50-80%) находят цирротические изменения в печени при гепатоцеллюлярном раке.

На фоне каких циррозов печени чаще развивается первичный рак этого органа. Steiner P.F. (1960) считает, что при всех формах цирроза может развиться рак, однако при пигментном, портальном циррозах развитие его наблюдается чаще.

По мнению большинства исследователей, наблюдаемые при циррозе печени (некрозы, регенерации, разрастание соединительной ткани) в сочетании с воздействием канцерогенных веществ из внешней среды и вторичных желчных кислот, являются предрасполагающими или способствующими факторами для развития первичного рака печени.

Патогенез гепатоцеллюлярного рака изучен недостаточно. В отношении механизма возникновения холангоцеллюлярного рака А.А.Шайн (1983) выдвигает следующую концепцию:

Роль инициатора злокачественного роста принадлежит вторичным желчным кислотам. При гельминтозе, в частности, описторхозе, превращение первичных желчных кислот во вторичные происходит во внутрипеченочных желчных протоках. Это подтверждается тем, что –

- заражение описторхозом, как правило, сочетается с микробной инфекцией во внутрипеченочных протоках;
- энтеробактерии протоковой желчи больных хроническим описторхозом участвуют в деконьюгации желчных кислот и синтезе вторичных желчных кислот;
- в протоковой желчи больных описторхозом повышена концентрация вторичных желчных кислот;
- при описторхозе обнаруживают участки метаплазии протокового эпителия по кишечному типу, что невозможно объяснить иначе, чем воздействием вторичных желчных кислот.

Гельминты создают оптимальные условия для реализации канцерогенного эффекта вторичных желчных кислот.

Хроническая гельминтная инвазия приводит к:

- механическому повреждению эпителия присосками гельминтов;

• усилению пролиферации эпителия протоков и появлению аденоматозных разрастаний;

• нарушению структуры и функции клеточных мембран;

• нарушению обменных процессов в клетках и накоплению продуктов перекисного окисления липидов;

• высокой частоте повреждений молекулы ДНК и снижению функциональной активности ее репаративной системы;

• снижению активности факторов, регулирующих пролиферацию и дифференцировку клеток;

• желчестазу и длительному контакту вторичных желчных кислот с клетками-мишенями из-за скопления в протоках гельминтов, слизи и слущенного эпителия.

В результате осуществления вышеуказанных процессов, очевидно, развивается холангиоцеллюлярный рак печени.

15.4 Предраковые заболевания печени, тактика их ведения и лечение

К предраковым заболеваниям печени относятся: цирроз печени, хронический холангит, доброкачественные опухоли печени.

1. **Цирроз печени.** Цирроз печени представляет собой хроническое, воспалительно-дегенеративное поражение всех структур печени (паренхимы, стромы, сосудов, желчных ходов) с узловой регенерацией печеночных клеток, диффузным разрастанием соединительной ткани, глубокой перестройкой архитектоники органа и глубоким нарушением основных функций печени. Это, как правило, исход хронического гепатита, т.е. II этап этого заболевания.

Клинические проявления, характерных для цирротического поражения печени:

• значительное увеличение печени, более плотная, каменистая консистенция;

• спленомегалия с явлениями гиперспленизма (анемия, лейкопения, тромбоцитопения);

• накожные знаки (сосудистые паучки, "звездочки", капельки, гиперпегментация кожи, печеночные красноватые ладони);

• синдром портальной гипертонии (асцит, варикозное расширение вен пищевода, желудка, прямой кишки, наличие артериовенозных анастомозов – "голова медузы");

• геморрагический синдром (пищеводные, желудочные, носовые и ректальные кровотечения);

• фиброзные изменения печени по данным УЗИ;

• значительное ухудшение общего состояния (усиление боли в области печени, диспептические расстройства, кожный зуд, похудание, общая слабость).

Таким образом, в основном клиника цирроза печени определяется гепатоцеллюлярной недостаточностью, портальной гипертонией и выраженным астеноневротическим синдромом. По морфологическим признакам различают крупно- и мелкоочаговые формы. Конкретные клинические проявления зависят от клинико-морфологического варианта. Согласно Гаванской классификации, принятой на V Панамериканском конгрессе гастроэнтерологов в 1956 году, принято различать: портальный, постнекротический, биллиарный и смешанный циррозы.

Портальный цирроз (мелкоузловой) или Лаэннека характеризуется преобладанием в клинической картине явлений портальной гипертонии с асцитом, тогда как другие

функции печени нарушены меньше или сохранены. Причинами портальной гипертензии являются сдавление синусоидов и печеночных вен узлами-регенератами, фиброзной тканью. В норме давление в портальной системе составляет 120-150 мм водного столба по Вальдману. При портальной гипертонии оно повышается и достигает 300-500 мм водного столба. При этом происходит сброс неочищенной, необезвреженной крови из портальной системы в систему печеночной вены, минуя паренхиму печени.

В генезе *пост панкреатического* крупно узлового цирроза печени лежит преимущественное поражение гепатоцитов (исходы вирусных гепатитов), поэтому в клинической картине доминируют признаки гепатоцеллюлярной недостаточности.

При билиарном циррозе печени или циррозе Гано патологический процесс локализуется в желчных капиллярах, протоке и желчной ткани, расположенной вокруг них. В клинической картине преобладает холестатический синдром, проявляющийся желтухой, кожным зудом, просветлением кала, темной мочой. Лабораторно для этой формы цирроза характерна резкая гипербилирубинемия, гиперхолестеренемия, наличие желчных кислот в крови и моче.

При *смешанном циррозе* могут встречаться клинические проявления вышеуказанных трех видов цирроза печени в той или иной степени выраженности.

Диагноз циррозов печени устанавливается на основании анамнеза заболевания (перенесенный вирусный гепатит, глистная инвазия, злоупотребление алкоголем и т.д.) и его длительности, проведением клинико-биохимических, ультразвуковых, иммунологических, радиоизотопных исследований.

Лечение направлено на приостановление или уменьшение прогрессирования патологического процесса в печени, ликвидацию или уменьшение интоксикации, выравнивание нарушенных функций печени.

2. Хронический холангит – воспаление внепеченочных и внутрипеченочных желчных протоков. Клиническая картина хронического холангита проявляется следующими проявлениями:

- субфебрилитет, лихорадка, озноб;
- более четкие изменения со стороны крови (нейтрофильный лейкоцитоз, ускоренная СОЭ, осадочные пробы и т.д.);
- гепатомегалия;
- в различной степени выраженности нарушения основных функций печени, в том числе и пигментного обмена, что проявляется желтухой, могут быть явления билистаза;
- явления интоксикации;
- дискенетические боли в области печени.

Диагноз устанавливается на основании жалобы, анамнеза и проведения клинико-лабораторных, ультразвуковых, гепато-холангиографических исследований.

Лечение направлено на подавление инфекционно-воспалительного процесса в желчных протоках, улучшения условий оттока желчи и восстановления нарушенных обменно-трофических функций печени.

3. Аденомы печени представляют собой доброкачественные опухоли, возникающие из печеночных клеток или эпителиальных клеток желчных протоков. В зависимости от их строения различают: 1) доброкачественную гематому, исходящую из печеночных клеток, 2) доброкачественную холангиому, исходящую из эпителия желчных протоков; 3) доброкачественную аденому смешанного строения – гепатохолангиому.

Макроскопически аденомы печени имеют вид круглых сероватых или темно-красных образований различных размеров, располагающихся под капсулой или в толще печени. Они могут быть одиночными или множественными. Более склонны к озлокачествлению трабекулярные аденомы. Аденомы долгое время протекают бессимптомно и проявляются при достижении больших размеров или же обнаруживаются случайно при УЗИ и КТ печени, лапароскопии.

Среди объективных симптомов первостепенное значение имеет наличие пальпируемой опухоли. В отличие от рака печени, аденомы характеризуются медленным ростом, длительным течением и общим удовлетворительным состоянием больных.

Лечение доброкачественных опухолей печени хирургическое. Объем резекции печени зависит от размеров и локализации опухоли, начиная от сегментэктомии и кончая расширенной правосторонней гемигепатоэктомией.

15.5 Профилактика рака печени

Первичная профилактика рака печени заключается в иммунизации населения эндемических районов против вируса гепатита В путем введения иммуноглобулина. Создание активного иммунитета позволит снизить количество носителей вируса гепатита и явится реально мерой профилактики гепатоцеллюлярного рака. На протяжении ряда лет в Японии, на Тайване, в ряде стран Южной Африки, Аральского региона Кызылординской области проводится вакцинация новорожденных детей вакциной против вируса гепатита В. Важное значение имеет улучшение условий хранения зерновых и бобовых продуктов, а также активная борьба со злоупотреблением алкоголя.

Реальные меры профилактики холангиоцеллюлярного рака печени в эндемических районах служит отказ от употребления в пищу рыбы в сыром виде.

Вторичная профилактика рака печени осуществляется своевременным выявлением, диспансеризацией и лечением больных, страдающих предраковыми заболеваниями печени. Больных с предраковыми заболеваниями выявляют путем комплексного обследования, перенесших вирусный гепатит, глистные инвазии в желчных протоках или страдающих хроническим персистирующим гепатитом, описторхозом, хроническим алкоголизмом. Для вторичной профилактики большое значение имеет активная борьба с алкоголизмом, наркоманией, афлотоксинами. Больных с предраковыми заболеваниями берут на диспансерный учет по 1"б" клинической группе и по необходимости проводят им адекватное лечение и тщательное диспансерное наблюдение.

15.6 Патологическая анатомия рака печени

Локализация. Местом локализации первичного рака печени является правая его доля, реже – обе доли и совсем редко – левая доля.

Формы роста опухоли и поверхность печени могут быть различными. В одних наблюдениях, когда цирроз отсутствует и опухолевые узлы располагаются в центре органа, поверхность печени бывает гладкой. В других, если опухоль развивается на фоне цирроза и узлы опухоли располагаются близко к краю органа, печень выглядит крупно- или мелкобугристой с неровной поверхностью.

Первичный рак печени макроскопически представлен тремя разновидностями формы роста: узловой (узелковой), массивной, диффузной. Массивная форма роста

подразделяется на массивную в виде одиночного узла, полостную и массивную с сателлитами. Разновидностью диффузной формы является цирроз-рак печени.

Узловая (узелковая) форма роста характеризуется тем, что на поверхности и в паренхиме печени находят несколько одинакового размера опухолевых узлов белесовато-желтого цвета, разбросанных по всей паренхиме печени. В центре опухолевых узелков наблюдаются очаги некроза с кровоизлияниями. Возможно слияние отдельных узлов и образование крупных конгломератов самой разнообразной формы. Такая форма более характерна для рака из печеночных клеток.

Массивная форма рака печени в виде одиночного узла представляет собой бугристую опухоль значительных размеров, занимающую целый сегмент, долю или даже половину печени. Различают три варианта массивной формы рака печени:

1) одиночный крупный узел с интраорганными метастазами по периферии (сателлитный вариант);

2) одиночный крупный узел без метастазов (простой вариант);

3) полостная форма, которая представляет собой большую опухоль с обширной полостью и толстыми стенками, наполненную распадающимися опухолевыми массами и жидкостью грязно-коричневого цвета. Эта форма часто протекает с высокой температурой.

Диффузная форма рака печени часто протекает на фоне портального цирроза печени, при которой паренхима печени замещена мелкими, почти не различимыми невооруженным глазом, сливающимися друг с другом опухолевыми узелками, величиной несколько больше печеночной дольки, рассеянными по всему органу. Опухоль растет инфильтративно, имеет желтовато-белый или желтовато-коричневый цвет, мягкой консистенции, ткань опухоли сочная, мелкие узелки легко вылущиваются. Печёночный рисунок в опухоли нарушен, на разрезе имеется пятнистая поверхность. Макроскопически ткань органа в большинстве случаев напоминает портальный цирроз, а при микроскопическом исследовании в гепатоцитах обнаруживаются характерные признаки злокачественного процесса.

Внутрипротоковый рак развивается в месте слияния магистральных внутрипечёночных желчных протоков. Эта форма рака встречается редко, характеризуется стелящимся ростом, распространяется по стенке желчных протоков и прорастает в паренхиму печени. Внутрипротоковый рак рано приводит к интенсивной желтухе.

Гистологическая классификация рака печени

В III издании гистологической классификации злокачественных опухолей ВОЗ (1982) рак печени имеет следующие гистологические формы:

1) почечно-клеточная (гепатоцеллюлярная) форма, которая имеет следующие разновидности:

- трабекулярная форма;
- тубулярная форма;
- ацинарная форма;
- смешанная форма;
- анапластическая (низкодифференцированная) форма.

2) рак желчных протоков (холангиоцеллюлярный) со следующими разновидностями:

- железистый рак (различной степени дифференцировки);
- слизистый рак;

3) смешанный рак (гепато-холангиоцеллюлярный);

4) недифференцированный рак.

Для гепатоцеллюлярного рака наиболее характерными симптомами являются гематомегалия, спленомегалия, асцит, общеклинические признаки, а для холангоцеллюлярного – симптомы затруднения пассажа желчи в кишечник.

15.9 Клинические формы рака печени

Многообразие симптомов первичного рака печени порою не позволяет своевременно поставить диагноз. Знание особенностей клинической картины различных форм, ее "масок" позволяет чаще заподозрить истинный патологический процесс, а отсюда своевременно и целенаправленно применить специальные методы исследования, подтверждающие диагноз. В процессе развития и клинического течения первичного рака печени различают три периода:

1) скрытый или доклинический период;
2) период выраженных клинических симптомов;
3) период терминального состояния.

1. В скрытом периоде какие-либо клинические симптомы болезни отсутствуют, поэтому больные к врачу не обращаются. Опухоль является случайной находкой при УЗИ, КТ или лапаротомии, лапароскопии по поводу других заболеваний. Иногда гепатоцеллюлярный рак обнаруживают в этом периоде с помощью реакции Абелева-Татаринова при обследовании группы риска.

2. Период выраженных клинических симптомов характеризуется проявлением разнообразной симптоматики, создающей лицо следующих клинических форм первичного рака печени:

- гепатомегалическая;
- желтушная;
- лихорадочная;
- острая абдоминальная;
- асцитическая;
- метастатическая.

Гепатомегалическая форма, в основе которой заложен узловой, реже массивный рак. Она характеризуется жалобами на постоянную, постепенно усиливающуюся боль в правом подреберье или в эпигастральной области, общей слабостью, потерей аппетита, похуданием. Наиболее характерным симптомом является быстрое увеличение размеров печени. Поверхность печени чаще бугриста, но может быть гладкой, нижний край заострен, консистенция плотная, при пальпации печень болезненна. Асцит, портальная гипертензия и желтуха появляются в позднем периоде заболевания. Данная клиническая форма рака печени быстро прогрессирует, и больные погибают через 4-5 месяцев от появления первых симптомов.

Желтушная форма характеризуется постепенно, но с быстро нарастающей желтухой, которая наряду с увеличением печени определяет картину заболевания. Содержание прямого билирубина держится в высоких цифрах, реакция Ванден-Берга – прямая быстрая. Больные предъявляют жалобы на общую слабость, боль в подреберье, кожный зуд, изменение цвета мочи в темную сторону, на постепенное обесцвечивание кала. Печень плотная, часто бугриста, болезненна. На фоне желтухи повышается температура, иногда в брюшной полости обнаруживают свободную жидкость. Желтушной форме характерно бурное про-

грессирование, большинство больных умирает в течение первых 2-3 месяцев после появления желтухи.

Лихорадочная форма, при которой ведущим симптомом рака печени является длительная лихорадка с ознобом, сочетающаяся постоянной тупой болью в правом подреберье, где удается прощупать увеличенную печень. Клиническая картина имеет сходство с клиникой абсцесса или сепсиса. Кроме лихорадки и болевых ощущений, больные предъявляют жалобы на общую слабость, понижение аппетита. Данная клиническая форма развивается при массивном раке печени с образованием полости в центре опухоли за счет распада опухоли.

Асцитическая форма характеризуется быстрым накоплением свободной жидкости в брюшной полости и прогрессирующим увеличением размеров печени. На фоне асцита не всегда удается определить границы и характер поверхности печени. Больные предъявляют жалобы на боль в правом подреберье, общую слабость, похудание, одышку. Несмотря на выраженный асцит, селезенка может оказаться не увеличенной, редко наблюдается расширение подкожных вен брюшной стенки, причинами которых являются сдавление или блок воротной и печеночной вен быстро растущей опухолью или ее лимфогенными метастазами.

Острая абдоминальная форма чаще всего встречается при циррозе – раке печени. Она развивается при внезапном разрыве ракового узла с последующим кровоизлиянием в брюшную полость, с явлениями раздражения брюшины. У больных, страдающих циррозом печени, среди полного здоровья внезапно появляется резкая боль в животе, чаще в правом подреберье с быстрым развитием перитониальных явлений. Таким больным чаще ставят диагноз острого хирургического заболевания и оперируют в экстренном порядке, на операционном столе устанавливают диагноз.

Метастатическая форма, при которой на первый план выступают симптомы, свидетельствующие о поражении других органов. Чаще всего они обусловлены метастазами первичного рака печени в легкие, головной мозг и кости. Установить диагноз метастатической формы рака печени удается, если имеется заметное увеличение печени и определяется бугристость и болезненность при пальпации этого органа.

3. Терминальный период наступает после периода выраженных клинических симптомов, который продолжается от нескольких дней до 10-12 недель. В это время состояние больных чрезвычайно тяжелое. Больных часто беспокоит резкая боль в животе и кожный зуд, печень достигает значительных размеров. У большинства больных имеется выраженный асцит, желтуха, у некоторых наступает печеночная кома. Симптоматическое лечение не приносит желаемого эффекта, быстро наступает летальный исход.

15.10 Диагностика рака печени

Первичный рак печени диагностируется на основании тщательного собранного анамнеза, целенаправленно проведенных объективных, лабораторных, неинвазивных и инвазивных методов исследования.

Анамнез. При сборе жалоб выясняют характер и особенность болевых ощущений в области печени, состояние аппетита, наличие общей слабости, утомляемости, лихорадки, похудания, кожного зуда, изменения цвета мочи и кала. Опрашивают больного в динамике развития клинических проявлений заболевания.

Устанавливают перенесенные в прошлом заболевания, акцентируя внимание на болезни печени и желчных путей, и на условия жизни больного, наличия вредных привычек, проживание в эндемических районах по инфекционному гепатиту, описторхозу и эхинококкозу.

Объективное исследование включает тщательный осмотр состояния видимой слизистой и склер, кожных покровов, акцентируя внимание на наличие иктеричности, желтушности, сосудистых "звездочек" на передней грудной стенке и живота, следов расчеса, увеличение объема живота, отека в нижних конечностях. Пальпация и перкуссия живота позволяют обнаружить увеличенную плотную, иногда бугристую печень, определить размер печени по Курлову и асцита, исключить доступные пальпации злокачественных опухолей других органов.

"Сигналы тревоги". Предположение о злокачественном новообразовании печени должно возникнуть при:

- стойких болевых ощущениях в правом подреберье и обнаружении увеличенной печени;
- наличии неравномерного увеличения и бугристости печени;
- постепенно нарастающей механической желтухе или асците при наличии бугристой увеличенной печени;
- длительной лихорадке, не поддающейся противовоспалительной терапии;
- прогрессирующем ухудшении состояния и увеличением печени у больного циррозом печени или носителя антигена вирусного гепатита В.

Лабораторные исследования крови

Все лабораторные методы исследования при первичном раке печени интерпретируются с учетом клиники, стадии заболевания и присоединившихся к нему осложнений.

Общий анализ крови часто выявляет умеренную гипохромную анемию, которая бывает значительно выраженной при кровотечении из опухолевых узлов или варикозно расширенных вен пищевода и желудка. При оценке белой крови на первый план выходит невысокий лейкоцитоз с относительной лимфоцитопенией. Наиболее часто наблюдается увеличенная скорость оседания эритроцитов (СОЭ).

При **биохимическом** анализе крови более характерным изменением при первичном раке печени являются снижение уровня общего белка за счет мелкодисперсных фракций (альбуминов) и повышение уровня крупнодисперсных – бета и гамма глобулинов, а также повышение активности щелочной фосфотазы, альдолазы, трансминаз. В случаях затруднения пассажа желчи в кишечник наблюдается повышение уровня билирубина за счет прямого его компонента. Однако обнаружить диагностически значимые единые закономерности для всех клинических форм не всегда удается.

Из лабораторных исследований в диагностике первичного рака печени первостепенное значение имеет *иммунохимическое исследование крови на выявление альфа-фетопротеина (АФП)* при помощи реакции Абелева-Татаринова.

В 1962 году ученик основоположника вирусной теории канцерогенеза, всемирно известного ученого Л.А.Зильбера, Г.И.Абелев обнаружил в сыворотке крови мышей с первичной гепатомой особый белок, относящийся к альфаглобулинам. Оказалось, что он идентичен альфаглобулину эмбрионов, выработка которого прекращается вскоре после рождения животного. Продукция белка вновь возобновляется при возникновении у мышей гепатомы.

В 1964 году заведующий гепатологическим отделением больницы им. Боткина в Москве Ю.С.Татаринов обнаружил этот белок у больных с гепатоцеллюлярным раком печени и предложил использовать эту пробу в клинической практике.

Подтверждая высокую специфичность реакции, Uriel J.R. et. al (1967) впервые дали для этого эмбрионального белка наименование *альфа-фетопротеин*. Этот термин рекомендован экспертами ВОЗ (1969).

В дальнейшем многочисленные исследования в различных странах показали, что частота обнаружения альфа-фетопротеина у больных первичным гепатоцеллюлярным раком печени отмечается у 60-80% больных (Б.Н.Бабинов, 1971).

Высокоположительные результаты реакции при первичном раке печени позволили известному ученому онко-эпидемиологу А.В.Чаклину (1968) предложить и назвать эту реакцию именами ее авторов – *реакция Абелева-Татаринова*.

В настоящее время твердо установлено, что прогрессирование злокачественного процесса стимулирует рост титра альфа-фетопротеина и, наоборот, при уменьшении опухоли под влиянием специального лечения титр антигена падает, а при хирургическом удалении первичного очага печени альфа-фетопротеин исчезает из сыворотки крови. Этот феномен позволил А.А.Шайну и Б.Н.Бабинову (1972) рекомендовать использование реакции Абелева-Татаринова в процессе наблюдения за динамикой развития гепатоцеллюлярной печени и результатами лечения.

Следует отметить, что в отдельных случаях альфа-фетопротеин обнаруживают у больных с тетрабластомой яичка и яичников, у беременных женщин, страдающих циррозом печени, однако содержание этого белка у них значительно ниже, чем при гепатоцеллюлярном раке.

Тест на альфа-фетопротеин технически прост, он широко применяется в клинической практике и при проведении скрининга на рак печени среди населения, относящегося к группе риска по раку печени.

Рентгенологические методы исследования при подозрении на рак печени включают обзорную рентгенографию грудной и брюшной полости, компьютерную томографию, ангиографию печеночной артерии или воротной вены, эндоскопическую ретроградную холедохопортографию, чрескожную чреспеченочную холангиографию.

При обзорной рентгенографии грудной клетки можно обнаружить:

- высокое расположение, деформацию и ограничение подвижности купола диафрагмы справа;
- снижение прозрачности легочного поля в сердечно-диафрагмальном углу;
- параллельные линейные тени дисковидных ателектазов в нижней доле правого легкого;
- округлые тени небольших размеров в легких или увеличенные лимфатические узлы в корне, характерные для метастазов.

Перечисленные рентгенологические симптомы расцениваются как косвенные признаки рака печени.

Рентгенологическое исследование желудочно-кишечного тракта и брюшной полости позволяют исключить злокачественные опухоли в желудке и кишечнике, обнаружить увеличение объема печени, асцита, смещение и деформацию контура желудка и 12-перстной, поперечной и ободочной кишок увеличенной печенью.

Компьютерная томография обладает высокой разрешающей способностью, она позволяет диагностировать очаговые образования небольшого диаметра в печени,

получить объемное изображение органа и посмотреть его в разных направлениях и под разными углами. При внутривенном введении контрастного вещества контрастируются сосуды, при этом можно судить о быстроте и степени заполнения их контрастом, что позволяет высказаться о природе заболевания. Гепатоцеллюлярный рак на томограмме имеет вид неправильной формы участка пониженной плотности с неоднородной структурой и нечеткими очертаниями. Холангоцеллюлярный рак имеет такой же вид, но отличается более гомогенной структурой и наличием расширенных внутрипеченочных желчных протоков. Таким образом, компьютерная томография имеет высокую чувствительность (89%) при выявлении объемных процессов печени (А.В.Араболинский с соавт.,1996).

Магнитно-резонансная томография применяется при неясных данных УЗИ и КТ, особенно для выявления опухолей печени малых размеров (менее 3 см). Метод позволяет с большой точностью, чем другие диагностические процедуры, определить степень распространения опухоли в окружающие ткани, начинающийся распад в центре опухоли. При магнитно-резонансной томографии используется рентгеноконтрастный препарат "Магневист" и определяется степень накопления его в очаге поражения печени.

Ангиография. Ангиографическое обследование производится путем контрастирования ветвей печеночной артерии или воротной вены водо-растворимыми или мелкодисперсными масляными контрастными препаратами. Для контрастирования собственной печеночной артерии применяется *ретроградная селективная ангиография по Сельдингеру*. При этом под пупартовой связкой, в области бедренной складки любой стороны, производится чрескожная пункция специальной иглой бедренной артерии; через иглу в просвет артерии вводится проводник, игла удаляется, а по проводнику в аорту продвигается полиэтиленовый рентгеноконтрастный катетер Одмана-Лейдена и под рентгенотелевизионным контролем катетеризируется ствол чревной артерии, в которую вводится контрастное вещество. Лучше использовать английский препарат *майодил (Myodil)*, который представляет собой химическое соединение йода с липоидом. Преимуществом селективной цилиакографии является последовательное рентген контрастное изображение артериальной, капиллярной, венозной и вторичной капиллярной фаз. Так, в период введения контрастного вещества в чревной ствол в начале контрастируются его разветвления (a.gepatica communus, a.lienalis, a.gastrica sinistra), а через 2-3 сек. – мельчайшие капилляры печени (паренхиматозная фаза).

Селективная артериография обладает достаточно высокой разрешающей способностью, позволяя диагностировать опухоли размером 1-2 см. При первичном раке печени на снимках видны культи сосудов и бессосудистые зоны в результате окклюзии опухолью одной из ветвей или даже основного ствола печеночной артерии.

Для контрастирования воротной и печеночной вены применяется *трансумбликальная портогепатография*, которая требует обнажения и катетеризации пупочной вены. Для этого по средней линии живота на середине расстояния между мечевидным отростком разрезом кожи и апоневроза длиной 5-6 см обнажают предбрюшинную клетчатку, в которой отыскивают круглую связку печени. В связке выделяют пупочную вену, пересекают ее между зажимами и осторожно бужируют пуговчатым зондом, постепенно подвигая буж к воротам печени до появления капельки крови, что свидетельствует о попадании в левую ветвь воротной вены. Затем катетезируют пупочную вену и через нее производят портогепатографию. Особенности перераспределения рентгеноконтрастного препарата зависят от взаимоотношения опухо-

ли к внутрипеченочной сосудистой системе. По мере роста опухоль может сдавливать, деформировать, инфильтрировать, прорастать в воротные и печеночные вены, которые отображаются на портогепатографии в виде изгиба, узурации или ампутации внутрипеченочных портальных сосудов (А.М.Гранов с соавт., 1977). Особое предпочтение в диагностике опухолей печени отдается паренхиматозной фазе портогепатографии, так как на фоне гомогенного затемнения печени выявляются дефекты наполнения, которые по своей форме и размерам соответствуют очагам поражения. Следует отметить, что по сравнению с селективной артиографией при портографии изменения сосудистого изменения рисунка проявляются при опухолях не менее 2,5-3,0 см в диаметре. Оба пути катетеризации сосудов печени используются также с лечебной целью для введения химиопрепаратов и эмблизирующих веществ в печень.

Эндоскопическая ретроградная портохолангиография и чрезкожная чрезпеченочная холангиография применяются для диагностики рака печеночных протоков в области ворот печени (гилюсного рака). Данная локализация первичного рака печени сопровождается интенсивной желтухой и выраженной печеночной недостаточностью, обусловленными резким сужением или обтурацией общего печеночного желчного протока растущей опухолью.

При этом наблюдаются:

- механическая желтуха из-за отсутствия пассажа желчи в двенадцатиперстную кишку;
- расширение внутрипеченочных желчных протоков;
- спавшийся или уменьшенный в размерах желчный пузырь;
- суженный или нерасширенный гепатикохоледох.

Для выявления этих изменений А.И. Агуреевым с соавт. (1996) разработан и внедрен в клиническую практику следующий алгоритм исследования: УЗИ → ФГДС → ЭРПХТ → чрезкожная чрезпеченочная холангиография. Ультразвуковое исследование (УЗИ) печени позволяют выявлять наличие патологического очага, его локализацию и глубину, расширение просвета печеночных протоков и гепатикохоледоха, уменьшение размера желчного пузыря.

Фиброгастродуоденоскопия (ФГДС) констатирует отсутствие желчи в двенадцатиперстной кишке и позволяет одновременно производить ретроградную портохолангиографию.

При помощи **эндоскопической ретроградной портохолангиографии** определяют состояние общего протока, место локализации опухоли и ее протяженность, степень сужения просвета желчного протока, кроме того, при этом методе исследования производят пункционную биопсию из патологически измененного очага. Если результатов этих исследований оказалось недостаточно, производится **чрезкожная чрезпеченочная холангография** путем пункции печени и расширенных в ней желчных протоков и введением в просвет протока рентгеноконтрастного препарата. Этим исследованием устанавливаются супра- и интрастенотические участки желчевыводящих путей, степень их расширения, определение характера опухолевого стеноза, его точная локализация и протяженность, кроме того, для облегчения желчной интоксикации, можно поставить разгрузочный тифлоновый катетер в просвете расширенного желчного протока для постоянного оттока желчи кнаружи.

Исследование печени радиоактивными препаратами. В зависимости от поставленной задачи применяются радиоактивные препараты, имеющие разные избирательные механизмы накопления в печени. Так, краситель бенгальской розы, мечен-

ный радиоактивным йодом – 131 (J^{131}), накапливается в печеночных клетках и выводится через желчные пути в кишечник, что помогает исследовать поглотительную и выделительную функции, а также отразить стинтиграмму не только печени, но и желчного пузыря. В то же время, в сравнении с красителями, меченным йодом –131, частицы коллоидных растворов радиоактивного золота – 198 (Au^{198}) и технеция – 99 (Tc^{99}) концентрируются и задерживаются в ретикулоэндотелиальной системе как в самой паренхиме печени, так в регионарных лимфатических узлах и селезенке. Поэтому более полноценное представление о функции печеночных клеток и состоянии ретикулоэндотелиальных клеток печени, селезенки создается при сочетанном радиоизотопном исследовании с использованием красителя бенгальской розы, меченным йодом – 131 или коллоидным раствором Au^{198}.

На основании данных о поглотительной и выделительной функции печени исследование с помощью радиоактивных изотопов позволяет оценить:

- внутрипеченочный кровоток системы воротной вены. Радиоактивные изотопы, введенные в кровь исследуемого, поступает в печень и поглощаются куперовскими клетками (гепатоцитами);

- участок печени, замещенный опухолью, паразитарной кистой или абсцессом, не поглощает радиоактивный изотоп и на сканограмме ему соответствует зона с пониженным накоплением радиоактивных веществ в виде редкой штриховки, либо вообще их отсутствием (дефект накопления изотопа или "холодный"участок).

Сохраняемая вокруг такой зоны плотная штриховка подчеркивает имеющийся очаг поражения. Наряду с дефектом накопления нередко изменяются размеры, форма и топография печени, особенно при его обширном поражении.

Гепатосканография позволяет дифференцировать очаговые поражения от диффузных хронических заболеваний печени (цирроза). Циррозу печени свойственно снижение поглощения изотопов в виде неравномерного хаотического рисунка во всех сегментах органа, а также в селезенке. Эти результаты, сочетанные со снижением так называемого печеночного селезеночного индекса за счет увеличенной селезенки, свидетельствуют в пользу цирроза печени.

Метод радиоактивного сканирования безопасен и может быть применен при амбулаторном обследовании и в стационаре для диагностики заболеваний печени, включая больных в тяжелом состоянии, которое характеризуется проявлением асцита, желтухи, геморрагического диатеза и аллергии.

Ультразвуковое исследование (УЗИ) печени – простой и безопасный метод обследования, позволяющий определить размеры и структуру печени, выявить очаговые поражения, различить полостные и гомогенные очаги, а цветное доплеровское картирование (синоним – ультразвуковая ангиография) применяется не только для оценки характера и степени васкуляризации ткани печени путем визуализации мелких сосудов, но и определить состояния воротной вены, внутрипеченочных желчных протоков. Кроме того, под контролем можно проводить чрескожную пункционную аспирационную биопсию при подозрении на наличие злокачественной опухоли.

Эхологическая семиотика при первичном раке печени зависит от его макроскопической формы. Так, при узловой форме на эхограммах определяется множественная крупноочаговая акустическая неоднократность с конгломерацией в узлы, контуры которых имеют неровные, изъеденные очертания. Массивная форма рака печени в виде одиночного узла представляет конгломерат опухоли значительных раз-

меров, а массивная, с сателлитами, характеризуется наличием в остальной части паренхимы множественных опухолевых мелкоочаговых акустических сигналов. При полостной форме массивного рака на эхограммах, соответственно поражению, наблюдается серия эхо-сигналов, с неровными контурами от границ опухоли; от содержимого ее при низких показателях усиления мощности приемника отмечаются только одиночные отраженные сигналы. При значительном усилении мощности приемника количество отраженных от опухоли сигналов увеличивается. Это отличает полостную форму рака печени от кист печени, содержимое которых – жидкость, являющаяся абсолютно однородной акустической средой. Диффузная форма на эхограммах характеризуется наличием множественных, сливающихся между собой опухолевых узлов, почти полностью замещающих паренхиму печени.

При хроническом описторхозном холангиогепатите и развивающемся на его почве циррозе печени обычно происходит пролиферация эпителия с образованием аденоматозных структур, развитием ложных желчных протоков в междольковой соединительной ткани, а также разрастанием соединительной ткани в перипортальных трактах и внутри долек. На эхограммах определяют множественную мелко- и средне очаговую акустическую неоднородность, которая, несмотря на диффузный характер изменений, не имеет тенденции к слиянию, т.е. к конгломерации, мелкие печеночные сосуды не прослеживаются.

При эхинококке печени на эхограммах определяются узлы с неоднородной акустической плотностью, с неровными изъеденными контурами, усиленно поглощающими ультразвуковую энергию. Акустическая неоднородность паразитарных узлов объясняется более выраженными процессами фиброза. При наличии в центре паразитарных узлов жидкости, на эхограммах определяются полостные образования с акустически довольно однородным содержимым, сигналы от стенок которых имеют вид утолщенных ровных контуров.

Ультразвуковое исследование играет ведущую роль в распознавании рака печени на ранних этапах развития опухоли. Оно позволяет поставить или заподозрить опухолевые поражения печени у 87-90% больных (А.В. Араболинский с соавт. 1996).

Клиническая значимость УЗИ особенно усиливается при комбинации его и радиоизотопного сканирования. Если радиоизотопное сканирование представляет сведения о размерах печени и наличии участков поражения по степени накопления радиоизотопа в виде "холодных" или "горячих" очагов, то проведение ультразвуковой томографии печени дополняет данными о характере макроскопической картины (плотность, однородные или неоднородные очаги уплотнения, их размеры). Разрешающая способность ультразвукового сканирования значительно выше радиоизотопного (соответственно 3-4 мм и 15-20 мм).

Таким образом, УЗИ является методом визуализации печени, обладающим большой информативностью. Важными преимуществами его являются быстрота выполнения процедуры (15-20 минут), отсутствие нежелательного биологического эффекта, что позволяют применять его как в условиях поликлиники, стационара, так и при проведении скрининга на рак печени среди групп повышенного риска.

Лапароскопия относится к числу уточняющих методов исследования, позволяющая провести осмотр органов брюшной полости, в том числе и печени, при помощи оптических приборов – лапароскопа. Современные лапароскопы дополнены фото- и кинприставкой, которые фиксируют видимые органы в цветном изображе-

нии. Ее выполняют под поверхностным наркозом, реже под местной анестезией. В начале накладывают пневмоперитонеум, вводя в брюшную полость от 3000 до 6000 мл кислорода или закиси азота. Для этого прокалывают брюшную стенку длинной иглой на границе средней и дистальной трети условной линии, соединяющей пупок с передне- верхней остью левой подвздошной кости. Наличие газа в брюшной полости помогает избежать в период лапароскопии травмирования органов и создает оптическую среду для их осмотра. После наложения пневмоперитонеума по средней линии живота на 2 см выше и ниже пупка, в зависимости от размеров печени, делают небольшой кожный разрез и прокалывают брюшную стенку троакаром. Стилет торакара извлекают и вводят в брюшную полость оптическую трубку лапароскопа.

С помощью лапароскопа удается осмотреть край и верхнюю поверхность печени, желчный пузырь, но лишь тогда, когда в зоне подреберья нет спаек, кроме того, выполнить пункцию печени под визуальным контролем, если опухолевый узел располагается под глиссоновой капсулой, а при недоступных визуальному осмотру ситуациях, т.е. в глубине паренхимы печени – при помощи УЗИ контроля. Лапароскопия невыполнима при наличии спаечного процесса в брюшной полости. Это необходимо учитывать у больных, перенесших в прошлом оперативные вмешательства в верхнем этаже брюшной полости.

Лапароскопическая картина первичного рака печени зависит от формы роста и расположения опухоли. При узловой форме, расположенной на периферической части печени, первичная опухоль имеет вид изолированных узлов серого или желтоватого цвета, выступающих над поверхностью печени, различных размеров, которые в отличие от метастазов злокачественных опухолей из других органов не имеют правильной округлой формы и пупкообразных вдавлений в центре. При массивной форме виден одиночный беловатый или светло-коричневатый узел значительных размеров с неровной поверхностью, плотный при дотрагивании тубусом лапароскопа. Иногда в окружности основной опухоли или вдали от нее видны опухолевые узлы меньших размеров, аналогичные тем, которые наблюдаются при узловой форме рака печени (сателлиты).

В цирротической печени распознавание развивающегося первичного рака с помощью лапароскопа нередко оказывается затруднительным. Заподозрить его возможно лишь в наблюдениях, где на поверхности цирротической печени четко дифференцируются характерные раковые узлы. При инфильтративном опухолевом росте на фоне цирроза печени лапароскопическая диагностика первичного рака неубедительна, поскольку вся картина завуалирована массивной утолщенной фиброзной капсулой Глиссона.

Определенные трудности появляются и в тех случаях, когда опухоль располагается на задне-верхней поверхности печени и в глубине печеночной паренхимы и четко не выходит на ее поверхность. В таких случаях следует выполнять прицельную пункционную биопсию патологического очага, контролируя продвижение иглы через лапароскоп.

Пункционная биопсия опухоли

Клинический диагноз с морфологической верификацией первичного рака печени может быть подтвержден пункционной аспирационной биопсией из патологического очага, которая в настоящее время осуществляется под контролем УЗИ, КТ и лапароскопа. К чрескожной слепой биопсии, примененной раньше, теперь почти не прибегают. Ее можно применить в случаях отсутствия вышеуказанных контролирующих аппаратов и при диффузных поражениях печени.

Осуществлять пункционную биопсию печени возможно только при условии нормальных показателей свертывающей системы крови. При наличии асцита перед биопсией необходимо произвести лапароцентез.

К опасным осложнениям пункционной биопсии относятся кровотечения или желчеистечение в брюшную полость, в том числе истечение содержимого полых органов и гнойников, кист со всеми вытекающими отсюда последствиями. Учитывая возможные осложнения, уместно привести сформулированные З.А.Бондарь и С.Д.Подымовой (1972) противопоказания к пункционной биопсии печени, а именно:

- геморрагический диатез во всех его клинических и лабораторных проявлениях;
- желтуха с подозрением на внепеченочную закупорку желчных путей длительностью более 5-6 недель;
- нагноительные процессы в печени и в любом участке тканей на пути пункции (пиодермия, абсцесс, гнойные холангиты и плевриты);
- эхинококкоз печени в любой форме;
- застойная печень при сердечной недостаточности, перикардите или тромбозе печеночных вен;
- тяжелое коматозное состояние больного.

Техника пункции несложна. После обработки кожи спиртом и йодом, в 9 или 10 межреберье по правой задней подмышечной линии, применяя длинную иглу Сильвермана или Менгини в модификации А.Ф.Блюгера и М.П.Синельниковой (1962), прокалывают кожу, постепенно инфильтрируя ее и подлежащие ткани до паренхимы печени 0,5% раствором новокаина, и под контролем УЗИ или КТ продвигают иглу до патологического очага. Полученный с помощью иглы материал подвергается морфологическому исследованию.

Отдавая дань этому методу, однако, следует учитывать и тот факт, что в процессе пункции опухоли возможна инплантация ее клеток в ткани по ходу пукционного канала.

Разрешающая способность метода высока, так как позволяет установить окончательный диагноз рака печени у 70-80% больных. Следует отметить, что отрицательный ответ морфологически исследуемого пунктата еще не позволяет полностью исключить рак печени.

Скрининг на рак печени осуществляют лишь среди лиц групп повышенного риска. К группе повышенного риска по раку печени относятся носители антигена вируса гепатита В, больные с постнекротическим и алкогольным циррозом, хроническим персистирующим вирусным гепатитом В, хроническим холангитом, вызванным преимущественно описторхозом, а также лица, страдающие хроническим алкоголизмом. Ее формируют с помощью анкетного опроса и исследования на носительство вируса гепатита В. Лица, включенные в группу риска по гепатоцеллюлярному раку, подлежат ультразвуковому исследованию печени и обследованию с помощью реакции Абелева-Татаринова (на альфа-фетопротеин) и на антиген гепатита В два раза в год, по холангиоцеллюлярному – только ультразвуковому исследованию.

15.11 Дифференциальная диагностика рака печени

Дифференциальный диагноз первичного рака печени с другими подобными его клинике заболеваниями сложен и требует мобилизации знаний мало специфичных симптомов, так и проявления их особенностей каждой клинической формы рака печени. Следует отметить, что даже после установления диагноза первичного рака печени

необходимо дифференцировать его гепатоцеллюлярную и холангиоцеллюлярную формы, что позволяет выработать адекватный метод лечения.

В анамнезе больных холангиоцеллюлярным раком, как правило, имеются фоновые заболевания, протекающие с перихолангитическим склерозом, в то время как гепатоцеллюлярному раку чаще предшествует клиника цирроза печени. Этим можно объяснить редкость варикозного расширения вен пищевода и желудка и кровотечение из них при холангиоцеллюлярном раке. Выраженная соединительно-тканная строма холангиоцеллюлярного рака создает гораздо большее препятствие некрозу и разрыву опухоли, и отсюда значительно реже, чем при гепатоцеллюлярном раке появление клиники острого кровотечения в брюшную полость. Ведущими объективными признаками, утверждающими холангиоцеллюлярную форму, являются гиповаскулярная картина опухоли на артериограмме, отрицательные реакции на альфа-фетопротеин и антиген гепатита В и, наконец, данные прицельной биопсии.

Определенные трудности возникают при дифференциальной диагностике **рак – цирроза от банального цирроза печени**, которые имеют много идентичных общих клинических симптомов. При этом следует особо обратить внимание на анамнестические данные о перенесенных эпидемических и токсических гепатитах, описторхозе. В пользу диагноза рак-цирроз печень следует отнести – быстро приходящий резкий упадок сил, полная потеря аппетита, устойчивый зуд кожи, упорные, порой нестерпимые боли в правом подреберье, быстро нарастающая кахексия, увеличенная, плотная, бугристая печень, геморрагический асцит, увеличенная СОЭ, гиперкальцинемия, повышенное содержание прямого билирубина и холестерина в сыворотке крови, выраженная диспротеинемия (снижение альбумина, повышение глобулина), изменение цвета мочи и кала, что свидетельствует о развитии на фоне цирроза злокачественной опухоли. Увеличенная фибринолитическая активность, часто сопровождающая цирроз, исчезает с развитием гепатоцеллюлярного рака. Положительная реакция Абелева – Татаринова, а также применение специальных методов исследования позволяют окончательно дифференцировать рак-цирроз от цирроза печени.

Желтушную форму рака печени дифференцируют с заболеваниями, сопровождающимися желтухой. О первичном раке печени свидетельствует наличие увеличенной, бугристой, болезненной печени, а также прогрессирующий характер желтухи с увеличением уровня общего и прямого билирубина. При дифференциальной диагностике *асцитической формы* рака печени следует исключить рак желудка и яичника путем комплексного обследования этих органов. Известно, что рак желудка и яичника часто сопровождается диссеминацией опухоли по брюшине. Решающее значение имеет применение рентгеногастроскопии, УЗИ органов брюшной полости и малого таза, лапароскопия.

При наличии в печени одиночных или нескольких небольших узелковых образований необходимо дифференцировать узловую форму первичного рака печени от метастазов злокачественных опухолей других органов. При этом следует учесть, что часто в печень метастазируют злокачественные новообразования из желудка, поджелудочной железы, почек, легких, предстательной железы, меланомы кожи. Поэтому следует исключить наличие злокачественных опухолей в этих органах путем проведения соответствующих методов исследования.

Нередко выявление первого признака заболевания в виде пальпируемой опухоли при достаточно хорошем общем состоянии больных может явиться причиной диффе-

ренциальной диагностики рака и альвеококка, тем более, оба образования способны метастазировать в легкие и поэтому проявляются почти однотипной симптоматикой. Анализируя общие черты клинического течения их, прежде всего необходимо акцентировать внимание на эпидемиологическом анамнезе по паразитарным заболеваниям. В пользу альвеококка печени свидетельствует большая длительность заболевания при медленном увеличении печени или пальпируемого в ней плотного образования, как правило, отсутствие асцита, эозинофилия и положительная реакция латекс-аглютинации с эхинококковым антигеном (реакция Кациони). Характерны для эхинококкоза данные рентгенотомографии печени, позволяющие обнаружить участки обызвествления, а также бессодистую зону на ангиогепатограмме.

15.12 Лечение рака печени

Среди злокачественных опухолей первичный рак печени является тяжелой органной патологий, выбор метода лечения которого остается сложной проблемой. Из-за поздней диагностики опухоли и тяжести общего состояния организма к моменту установления диагноза, технической сложности оперативных вмешательств на протяжении многих лет подавляющему большинству больных проводилось консервативное и симптоматическое лечение.

В течение последних десятилетий ситуация изменилась в положительную сторону, наметились некоторые успехи в лечении этого тяжёлого заболевания. Это связано с внедрением в практику, с одной стороны, системы скрининга среди населения, относящихся к группе риска по раку печени, с использованием ультразвукового исследования и реакции на альфа-фетопротеин, приведших к заметному улучшению выявления больных в ранних стадиях заболевания, с другой, применением современных высокоинформативных методов уточняющих диагностику, таких как компьютерная томография, магнитно-резонансная томография, сцинтиграфия, ангиография, гепатохолангиография, пункционная биопсия печени под контролем УЗКТ или КТ, позволивших повысить качество диагностики и выбрать адекватный метод лечения, в-третьих, разработкой новых и совершенствование существующих оперативных и консервативных методов лечения больных первичным раком печени, способствовавших улучшению непосредственных и отдаленных результатов лечения.

В настоящее время для лечения рака печени применяют: хирургический метод, предусматривающий анатомическую резекцию, включая трансплантацию печени; чрескожную артериальную эмболизацию с одновременной химиотерапией и внутри опухолевой инъекцией абсолютного спирта; полихимиотерапию с введением противоопухолевых химиопрепаратов внутривенно, внутриартериально и трансумбликально, используя длительный инфузионный метод.

Лучевая терапия в радикальном плане не получила широкого применения из-за малой толерантности печени к ионизирующему излучению. Печеночная ткань выдерживает лучевую нагрузку в пределах 30 Гр., подведенных мелкими фракциями. Для полного разрушения опухоли этой дозы недостаточно.

Хирургическое лечение первичного рака печени является наиболее эффективным методом, позволяющим радикально удалить опухоль и ее регионарные метастазы или весь орган с одновременной гомотрансплантацией. Вместе с тем высокая летальность и значительное количество послеоперационных осложнений оставляют

радикальное оперативное вмешательство при первичном раке печени уделом отдельных учреждений, оснащенных современными лечебно-диагностическими аппаратами и инструментариями, включая резекционно-коагуляционный лазерный скальпель, и ограниченного числа высококвалифицированных хирургов. Свидетельством этому служит тот факт, что в такой высокоразвитой стране, как Япония, из 7320 первичным раком печени резекция печени выполнена у 1306 (17,8%) больных, а в странах Европы и СНГ, среди впервые выявленных больных, радикальную операцию удается выполнить редко, всего лишь у 0,5-10% больных (А.А.Шайн, 2000). К 1996 году ведущие гепатологические хирургические клиники СНГ располагали опытом от 46 до 91 радикальных операций при первичном раке печени (П.С.Брюсов с соавт., 1996; В.А.Вишневский с соавт., 1996; С.В. Готье с соавт., 1996; Д.А.Гранов с соавт., 1996, Ю.И.Патютко с соавт., 1996).

Известно, что печень человека по внутриорганной архитектонике портальных элементов разделяется межсосудистыми щелями на 5 долей, 8 сегментов, каждые из них имеют автономные независимые кровеносные, лимфатические сосуды и желчные протоки. В связи с этим при первичном раке печени применяют анатомические резекции, представляющие собой удаление сегмента, одной и нескольких анатомических долей или половины печени.

Однако, учитывая один из основных путей метастазирования первичного рака печени по ветвям воротной вены, ведущие хирурги-онкологи считают, что с онкологической точки зрения более правомочной радикальной операцией при этом заболевании является не сегментарная резекция, а удаление анатомической половины печени в объеме право- или левосторонней гемигапатоэктомии и их расширенных вариантов.

Показаниями к осуществлению анатомической резекции печени являются:

- солитарные опухоли, располагающиеся в пределах анатомической доли;
- опухоли с "дочерными" очагами (сателлитами), локализующиеся в пределах одной половины печени;
- опухоли с большим "материнским" очагом в одной доле и мелкими "дочерними" очагами в контралатеральной доле, если общий объем не превышает 50%.

Противопоказаниями к резекции печени считаются:

- инвазия сосудов в зоне портальных и/или ковальных ворот, а также наличие опухолевых тромбов в них;
- желтуха, сопровождающаяся асцитом;
- выраженный цирроз печени.

При цирротическом изменении печени, пораженной первичным раком печени, необходимо учитывать не только величину резецируемой части органа, но и функциональные резервы остающейся части. Исходя из этих соображений, не исключается использование при операбельном раке печени сегментоэктомии, одного из вариантов атипичной резекции этого органа (клиновидной, плоскостной, краевой).

При желтухе механического характера без асцита иногда прибегают к наложению *чрезкожной чрезпеченочной холангиостомии* как подготовительный этап к радикальному хирургическому вмешательству, которая направлена, с одной стороны, на увеличение возможности выполнения резекции печени, с другой, она является единственно возможным способом хирургического пособия у иноперабельных больных, позволяющих улучшить качество их жизни.

В литературе последнего времени обсуждается вопрос об объеме оперативного вмешательства при внутриорганном распространенном первичном раке печени без

метастазов в регионарные лимфатические узлы и без прорастания в соседние органы с точки зрения хирургической радикальности вмешательства: **расширенная гемигепатоэктомия и ортопедическая трансплантация органа**. Критериями отказа от выполнения расширенной гемигепатоэктомии в пользу ортопедической трансплантации печени являются:

• невозможность сохранения свободного от опухоли участка паренхимы печени, имеющего самостоятельное кровоснабжение и венозный отток, в объеме не менее двух сегментов;

• нерезектабельное поражение нижней полой вены и/или трех основных печеночных вен;

• функциональная недостаточность и/или морфологические изменения непораженного опухолью участка паренхимы печени;

• диффузная форма рака на фоне цирроза с выраженной недостаточностью функции печени (С.В.Готье с соавт., 1996).

Следует отметить, что пересадку печени при раке производят редко. Материал, которым располагают отдельные авторы, невелик. Основными причинами такого положения являются крайняя трудность найти донора с тканевой и иммунной совместимостью с реципиентом, а также техническая сложность выполнения тотальной гепатоэктомии с ортопедической пересадкой печени.

Консервативные методы лечения первичного рака печени

Химиотерапия. Первичный рак печени устойчив к противоопухолевым химическим препаратам. Для химиотерапии используются противоопухолевые антибиотики (адриамицин, митомицитн С), антиметаболиты (5-фторурацил, метотрексат), препараты платины и др., эффективность которых при оральном, внутривенном введении не превышает 10-15%. Такая низкая эффективность применяемых препаратов вышеуказанными путями введения объясняется тем, что значительная часть препаратов инактивируется в организме до того, как они достигают опухоли.

Для того чтобы получить высокую концентрацию противоопухолевых препаратов в опухоли и окружающей ее печеночной ткани и тем самым усилить влияние на регрессию опухоли, уменьшив побочное действие препарата на организм, используется целый ряд методик селективной инфузии. К ним относится инфузия противоопухолевых препаратов в артериальное русло печени, осуществляется путем *катетеризации печеночной артерии*, например, ретроградно через правую желудочно-сальниковую, или непосредственно через желудочно-двенадцатиперстнокишечную артерию, или же через бедренную артерию по методу Сельдингера. Инфузия химиопрепаратов может быть осуществлена и в аорту с помощью катетера Доттера-Лукаса, который вводится через бедренную артерию до уровня чревного ствола. При раздувании баллона катетера перекрывается просвет аорты ниже устья чревного ствола и, тем самым, достигается сброс противоопухолевого препарата преимущественно в него и далее по его ветвям, в том числе по общей печеночной артерии.

Из указанных методик предпочтение отдается ретроградной катетеризации печеночной артерии через *правую желудочно-сальниковую артерию по методике Miller Grimann (1961)*. Преимущества ее очевидны, так как катетеризованная правая желудочно-сальниковая артерия выводится на брюшную стенку вместе с окружающими ее тканями. После длительных многократных инфузий, т.е. по окончании курса лечения, катетер удаляется и артерия легируется. Таким образом, эта методика по-

зволяет осуществить многократные и длительные введения химиопрепаратов в печеночную артерию и, в то же время, избежать внутреннего кровотечения из катетеризованного сосуда.

Принципиально отличительной является **внутрипортальная** инфузионная химиотерапия первичного рака печени, которая проводится *через пупочную вену по методике Г.Е.Островерхова* (1964). Эту методику несколько видоизменил М.А.Гранов. Суть этой методики заключается в том, что после рассечения апоневроза по средней линии живота обнажается облитерированная пупочная вена, ее просвет бужируется до воротной вены, затем вставляется тонкий тифлоновый катетер, конец катетера устанавливается перед самым сфинктером, а не в просвете воротной вены. Это положение контролируется и корригируется трансумбиликальной ангиографией. Затем катетер фиксируется двумя, тремя узловыми лигатурами к пупочной вене, пупочная вена с катетером выводится с обеих сторон через стенку рассеченного апоневроза на переднюю поверхность и фиксируется на длительный промежуток времени со стороны задней поверхности сведенных краев апоневроза. После курса лечения катетер не удаляется. В условиях операционной периферический конец катетера обрабатывается 5% раствором йода, а просвет заполняется майодиолом, затем катетер пережигается и одновременно запаивается браншами горячего инструмента на расстоянии 5-6 см от поверхности кожи. Оставшийся запаянный "слепой" конец катетера под местной анестезией проводится книзу в подкожный туннель, сделанный инструментом через кожную насечку, который зашивается одним шелковым швом. Эти детали позволяют сохранить целостность пупочной вены на длительный период, необходимый для многократных курсов *внутрипортальной инфузионной терапии.* Обычно трансумбиликальные курсы химиотерапии повторяются через 3-6 месяцев, из расчета, что каждый курс длится от 10 до 20 дней. Для проведения очередного курса под местной анестезией через небольшую насечку кожи отыскивается запаянный под кожей конец катетера и извлекается, дистальный конец пересекается и в раскрытый просвет катетера вставляется переходник, после чего очередной раз проводится курс химиотерапии.

В последние годы применяется **эмбилизация** ветви печеночной артерии, кровоснабжающей опухоль. В состав микросфер, вызывающих окклюзию, включают химиопрепараты. При рассасывании микросфер химиопрепарат одномоментно и избирательно поступает в опухоль в концентрации в 10 раз большей, чем в нормальную паренхиму, что позволяет получить лечебный эффект от невысоких доз лекарственных веществ. Суть метода заключается в катетеризации ветви печеночной артерии, кровоснабжающей опухоль, и введении в нее рассасывающихся микросфер, вызывающих временную закупорку просвета. При этом происходит блокада капилляров, продолжительность которой зависит от количества вводимых микросфер и в среднем продолжается 15-30 минут. В результате нарушается питание и наступает некроз опухоли. При данной методике нормальная печеночная ткань страдает мало, так как она кровоснабжается за счет портальной системы.

Для окклюзии просвета артерии используют различные вещества: специальные металлические микроспирали, микросферы крахмала, гелеобразующий порошок, губку из геля, липоидол, желатиновую рассасывающуюся губку и т.д. Наиболее широкое применение в последнее время находит *липоидол.* Будучи введенным в печеночную артерию, он вначале вызывает эмболизацию ее ветвей, а затем избирательно фикси-

руется тканью опухоли, по некоторым данным, он оказывает самостоятельное цитотоксическое действие на опухолевые клетки. Если вводить растворенный на липоидоле химиопрепарат, лечебный эффект его значительно повышается.

Проводимая с паллиативной целью эмболизация печеночной артерии с введением химиопрепаратов улучшает результаты лечения рака печени II-III стадии в 2 раза (А.М.Гранов с соавт., 1996).

Следует констатировать, что несмотря на совершенствование методики доставки химиопрепаратов к опухолевому очагу, из-за малой эффективности существующих противоопухолевых химиопрепаратов, как непосредственные, так и отдаленные результаты лекарственного лечения пока остаются предельно скромными.

Для лечения **гепатоцеллюлярного рака** печени в настоящее время признаются наиболее перспективными следующие комбинации химиопрепаратов (Н.Н.Трапезников, И.В.Поддубная, 1996).

Схема PEE: – Цисплатин 60 мг/м^2 в/в в первый день.
Вепезид 120 мг/м^2 в/в 1, 2, 3 дни.
5-фторурацил 1г/м^2 (суточная доза) в/в инфузия в течение 72 часов в 1, 2, 3 дни.
Циклы повторяют через 4 недели.

Схема PFMiFa: – Цисплатин 100 мг/м^2 в/в 1-й день.
5-фторурацил 800 мг/м^2 в день в/в инфузия 96 часов.
Митомицин С 10 мг/м^2 в/в 1-й день.
Фармарубицин 70 мг/м^2 в/в 1-й день.
Циклы повторяют через 6-7 недель.

Для терапии **холангиоцеллюлярного рака** внепеченочных и внутрипеченочных желчных протоков рекомендуется схема AF:

Адриамицин 40-50 мг/м^2 в/в 1-й день.
5-фторурацил 500 мг/м^2 в/в 1-й 3-й дни.
Циклы повторяются с интервалом 4 недели.

Может быть использована внутриартериальная или трансумбиликальная инфузионная химиотерапия адриамицином по 30 мг/м^2 в течение 24 часов с 1 по 3 день, т.е. 72-часовая инфузия или 5- фторурацилом по 1 г/м^2 в течение 24 часов, 4 суток, т.е. 96-часовая инфузия.

Внутри опухолевые инъекции спирта. Под контролем УЗИ или КТ производят чрезкожный прокол опухоли печени. Вводят 96^0 этиловый спирт в количестве от 4 до 10 мл. Инъекция спирта осуществляется иглой специальной конструкции (с закрытым кончиком и с боковыми отверстиями для лучшего орошения опухолевой зоны). Кончик иглы устанавливается в центре опухоли и вводится спирт. Затем производится спиртовая аппликация вокруг опухоли для получения некоторого кольца между опухолевой и неопухолевой тканью. Внутри опухолевую инъекцию спирта в опухоль для одного больного осуществляют 2-4 раза с интервалом 24-48 часа. При контрольной КТ после проведения манипуляций обнаруживаются обширные некротические очаги в толще опухоли, вокруг опухоли развиваются фиброзные перемычки. Небольшие опухоли иногда некротизируются и рассасываются полностью, и при цитологическом исследовании клеток опухоли часто не находят (Ф.И.Тодуа с соавт., 1996).

Метод технически прост, из специального оборудования требуется лишь ультразвуковая аппаратура или компьютерный томограф. Внутриопухолевые инъекции спир-

та наиболее эффективны при первичном раке небольших размеров. Например, E.Masaaki et. al., (1989) лечили внутриопухолевыми инъекциями 96^0 спирта с последующим эхографическим контролем 68 больных с новообразованиями диаметром до 3 см. Полная регрессия получена у 15 (22%) больных. Выживаемость больных более 3 лет составила 61,5%, 5-летняя – у 41% пациентов. Авторы считают, что метод показан при опухолях диаметром до 3-4,5 см без метастазов и портального тромбоза.

Дистанционная лучевая терапия первичного рака печени, как указано выше, не получила применения из-за малой толерантности печени к действию ионизирующего излучения, так как ткань печени выдерживает лучевую нагрузку при облучении мелкими фракциями в пределах 30 Гр. Для полного разрушения опухоли этой дозы недостаточно.

В связи с этим при неоперабельном раке печени применяется облучение радиоактивными изотопами, которые прикрепляются к инертным в химическом и физиологическом отношении носителям из пластмассы или керамики, изготовленными в форме шариков диаметром от 1 до 200 мкм.

Взвесь таких шариков в растворе вводится больному в аорту на уровне устья чревного ствола через катетеризированную бедренную артерию по Сельдингеру. Селективное введение взвеси радиоактивных шариков в общую печеночную артерию позволяет сконцентрировать их преимущественно в паренхиме печени и в опухоли. С током артериальной крови микрошарики переносятся в артериолы, кровоснабжающие опухоль, где они задерживаются на все последующее время. Обычно применяются микрошарики диаметром от 10 до 20 мкм, меченным изотопом иттрий – 90 ($У^{90}$), который является чистым бета излучателем с периодом полураспада 2,5 дня и максимальным проникновением в ткань на 8 мм. Поэтому облучение $У^{90}$ ограничивается областью, расположенной около микрошариков. Ariel J. и Pack G. (1970) отметили, что результаты этой методики равнозначны данным, полученным при введении в печеночную артерию химиопрепаратов.

Следует отметить, что пока нерешенной остается задача, позволяющая установить распределение вводимого изотопа как в опухоли, так и в окружающих нормальных тканях печени; трудно вычислить и точную дозировку, выдаваемую на ткани.

Новые методы. *Энуклеация* опухоли ультразвуковым хирургическим аспиратором предложена S.Takaaki et. al., (1988). Ультразвуковой аспиратор размельчает и отсасывает паренхиму опухоли, не повреждая интерстициальные ткани. Метод показан при опухолях менее 2 см в диаметре.

Имеются единичные сообщения успешного применения *интерферона 2α*. U.Takeshi et. al., (1989) использовали его у больной узловым раком печени. Последующая операция через 6 мес. после лечения выявила на месте опухоли полный некроз.

В последние годы разрабатываются методы ***криохирургии*** при раке печени. Она применяется в трех основных вариантах: 1) криовоздействие и резекция печени с опухолью в замороженном состоянии с учетом сегментарного строения печени; 2) криодеструкция опухоли – двукратная со спонтанным оттаиванием и оставлением последней в тканях органа без резекций; 3) эмболизация печеночной артерии и ее ветвей, питающих опухоль, или химиоэмболизация с последующей криодеструкцией опухоли. Р.К.Тащиев с соавт. (1996) отмечают, что при криодеструкции с последующей резекцией органа средняя продолжительность жизни иногда доходит до 52 месяцев при первичном раке печени. Авторы отмечают, что метод криохирургии расши-

ряет показания к лечению рака печени, позволяет существенно увеличить количество радикальных операций, а также оказать существенную лечебную помощь больным, считавшимся ранее инкурабельным. Криодеструкци крупных опухолевых очагов осуществляется однократно или двукратно при температуре – 120^{0}С – 185^{0}С в течение 5-10 минут с последующим оттаиванием.

15.13 Прогноз и диспансерное наблюдение

Прогноз первичного рака печени в настоящее время остается неудовлетворительным, так как, с одной стороны, у подавляющего большинства больных диагноз устанавливается слишком поздно, с другой – наиболее эффективный метод лечения, радикальная анатомическая резекция пока осуществляется только в единичных крупных клиниках, оснащенных необходимыми аппаратами и оборудованием, обеспеченными высококвалифицированными хирургами, в-третьих, основному контингенту больных проводятся малоэффективные консервативные методы лечения.

В настоящее время послеоперационная летальность после радикальной операции колеблется в пределах 18,3-22,8%. Основной причиной смерти больных в раннем послеоперационном периоде является печеночно-почечная недостаточность с коагулопатией, развивающейся у больных с исходными заболеваниями печени (гепатит, цирроз). Средняя продолжительность жизни после традиционных радикальных операций составляет 22,6 мес. Средняя продолжительность жизни больных с первичным раком печени без лечения составляет 4-5 месяцев с момента установления диагноза, эмболизация сосудов позволяет продлить жизнь больным до 9,6 месяцев, а химиоэмболизация до 13,6 месяцев, после одной полихимиотерапии 8,8 месяцев. Об эффективности применения внутри опухолевой инъекции спирта, а также новых методов лечения рака печени пока судить трудно из-за малочисленности наблюдения.

Диспансерное наблюдение за больными, излеченными от рака печени, осуществляется по общим правилам. Учитывая возможность ранних рецидивов, промежутки между осмотрами должны быть сокращены. Во время каждого контрольного осмотра больным проводится ультразвуковое исследование печени, а излеченным от гепатоцеллюлярного рака пациентам ставят реакцию Абелева-Татаринова. Установлено, что синтез альфа-фетопротеина возобновляется при рецидивах опухоли задолго до появления клинических симптомов.

15.14 Использованная литература

1. Абелев Г.И., Перова С.Д., Храмнова Н.И. и др. Эмбриональный сывороточный альфаглобулин и его синтез перевиваемыми гепатомами. //"Биохимия", № 4, с. 625-634.

2. Агаджанян Н.А., Телль Л.З., Циркин В.И., Чеснокова С.А. Функции печени. В уч.: "Физиология человека" (курс лекций). СПб., "Сортис", 1998, с. 344-350.

3. Агуреев А.И., Бирюков В.И., Денисова В.А. и др. Диагностика гилюсного рака печени. В материалах I съезда онкологов страны СНГ. Часть I. М., 3-6 декабря 1996 г., с. 221.

4. Араболинский А.В., Портной Л.М., Денисова Л.Б. и др. Современные подходы к лучевой диагностике объемных образований брюшной полости и забрюшинного пространства. В материалах I съезда онкологов страны СНГ. Часть I. М., 3-6 декабря 1996 г., с. 224-225.

5. Арзыкулов Ж.А., Игисинов С.И., Сейтказина Г.Д., Махатаева А.Ж. Показатели онкологической службы Республики Казахстан за 2005 год (статистические материалы). Алматы, 2006, 55 с.

6. Атанасян Л.А., Футорян Е.С., Шубин Б.М. Опухоли печени. В кн.: "Клиническая онкология" т. 2, под ред. Н.Н.Блохина, Б.Е.Петерсона. М., "Медицина" 1979, с. 250-258.

7. Бабинов Б.Н. Клиническая оценка иммунологических реакций на альфа-фетопротеин (эмбриоспецифический альфаглобулин) в диагностике первичного рака печени. Автореф. дисс. к.м.н., М., 1971. 18 с.

8. Бондарь З.А., Подымова С.Д. Пункционная биопсия. В кн.: Хирургическая гепатология. Под ред. Б.В.Петровского. М., 1972 с. 76-82.

9. Брюсов П.Г., Заикин А.И., Сахаров А.И. Опыт хирургического лечения очаговых поражений печени. В материалах I съезда онкологов страны СНГ. Часть I. М., 3-6 декабря 1996 г., с. 331.

10. Вишневский В.А., Назаренко Н.А., Сивков В.В., Панова Н.В. Результаты резекции печени при первичном раке. В материалах I съезда онкологов страны СНГ. Часть I. М., 3-6 декабря 1996, с. 332.

11. Гаврилин А.В., Саидов С.С. Чрескожные декомпрессивные вмешательства в лечении больных механической желтухой опухолевого генеза. В материалах I съезда онкологов страны СНГ. Часть I. М., 3-6 декабря 1996, с. 333.

12. Готье С.В., Ерамищанцев А.Н., Цирюльникова О.М. и др. Обширные резекции и ортопедическая трансплантация при распространенных очаговых поражениях печени. В материалах I съезда онкологов страны СНГ. Часть I. М., 3-6 декабря 1996, с. 333-334.

13. Гранов А.М., Петровичев Н.Н. Первичный рак печени. Ленинград, "Медицина" 1977, 224 с.

14. Гранов Д.А., Полысалов В.Н. Выбор объема резекции печени при злокачественных опухолях. В материалах I съезда онкологов страны СНГ. Часть I. М., 3-6 декабря 1996, с. 336.

15. Давыдов М.И., Аксель Е.М. Злокачественные новообразования в России и странах СНГ в 2000 г. (статистические материалы). М., 2002, 285 с.

16. Зубов И.А. Патоморфология и некоторые вопросы патогенеза первичного рака печени при описторхозе у человека. Автореф. дисс. к.м.н. Омск, 1962, 19 с.

17. Максимкулов Д.М., Боровский С.П. Прогностическое значение альфа-фетопротеина у больных местнораспроостраненным первичным раком печени после эндоваскулярной терапии. В материалах I съезда онкологов страны СНГ. Часть I. М., 3-6 декабря 1996, с. 340.

18. Опухоли печени. В справочнике по онкологии под ред. Н.Н.Трапезникова и И.В.Поддубной. М., "Каппа", 1996, с. 294-303.

19. Патютко Ю.И., Сагайдак И.В.. Котельников А.Г. и др. Отдаленные результаты хирургического лечения первичного рака печени. В материалах I съезда онкологов страны СНГ. Часть I. М., 3-6 декабря 1996, с. 340-342.

20. Подымова А.А. Болезни печени. М., "Медицина" 1984, 478 с.

21. Поликарпов А.А., Таразов П.Г. Ангиография и чрескатетерная эмболизация в лечении опухолей печени, осложненных артерио-портальными фистулами. В материалах I съезда онкологов страны СНГ. Часть I. М., 3-6 декабря 1996, с. 342.

22. Татаринов Ю.С., Ассекритова И.В., Мосюневич В.Н. и др. Иммунохимические пробы на эмбриоспецифический альфа- бетаглобулин в дифференциальной диагностике первичного рака печени. //Терапевтический архив, 1967, № 8, с. 43-48.

23. Тащиев Р.К., Мясоедов Д.В. Диагностика и лечение новообразований печени. В материалах I съезда онкологов страны СНГ. Часть I. М., 3-6 декабря 1996, с. 343.

24. Тодуа Ф.И., Хутулашвили Н.В., Сванадзе Г.Ш. и др. Применение чрескожной внутри опухолевой алкоголизации при лечении метастатических поражений печени. В материалах I съезда онкологов страны СНГ. Часть I. М., 3-6 декабря 1996, с. 343-344.

25. Упырев А.В. Радиоизотопное сканирование и эхография печени в хирургической клинике (методич. рекомендация). М., 1970, 44 с.

26. Фазылов А.А. Методика пункционной биопсии опухолей под контролем эхографии. В кн.: Актуальные вопросы онкологии и рентгенорадиологии. Ташкент, т. 1974, с. 161-163.

27. Фазылов А.А., Федоров Н.М. Комплексное ультразвуковое исследование печени (Мет. рекомендации). М., 1979, 20 с.

28. Хирургическая гепатология под ред. Б.В.Петровского. Москва, 1977, 351 с.

29. Черкес Л.А. с соавт. Цирроз и опухоли печени при холино-белковой недостаточности. // Вопросы онкологии, 1960 № 1, с. 3-16.

30. Шайн А.А., Абинов Б.Н. Реакция Абелева-Татаринова в диагностике первичного рака печени.// Вопросы онкологии, 1972, № 34, с. 39-45.

31. Шайн А.А. Рак печени. В учебнике "Рак органов пищеварения", Тюмень, 2000, с. 173-227.

32. Alpert M.E., Hutt S.K., Wogan G.N. et. al. Association between aflatoxin of food and hepatom freguency in Uganda. Cancer, 1971 v. 28, № 1, p. 253-260.

33. Ariel J.M.,Pack G.T. Treatment of the moperable cancer of cancer of the Liver by intraarterial Radioactive isotopes and Chemotherapy – In Pack G.T., Israni A.H. Tumors of the Liever, ch 18. New York. Heidelberg, Berlinn,1970, p.277-292.

34. Jantschew n. Vinh Untersuchungen uber den primaren Leberkrebs. Zschr. Ges. Inn. Med., 1962, Bd.17, № 3, s.102-113.

35. Sakurai M.A. A histopatologie study of the effect of alcohol oncirrhosis and hepatoma of antopsy cases in Japan. Acta patrol., Japan, 1969 V.19 p.283-314.

36. Steiner P. F. Cancer of the Liever and Cirrhosis in trans-saharau Africa. Am. J.Cancer, 1960 v. 13 p. 1085-1166.

37. Uriel J. R. Nediand B., et. al. Antigenes embryonalis et cancer du fole cher Jchomine. Association de la fetohroteine sergue avec Jhepatoma primare. CR. Acad. Sci., Paris, 1967, T.285, p. 75-78.

15.15 Иллюстрационный материал по раку печени

Рис. 1. Несколько слипшихся в конгломерат опухолевых узлов

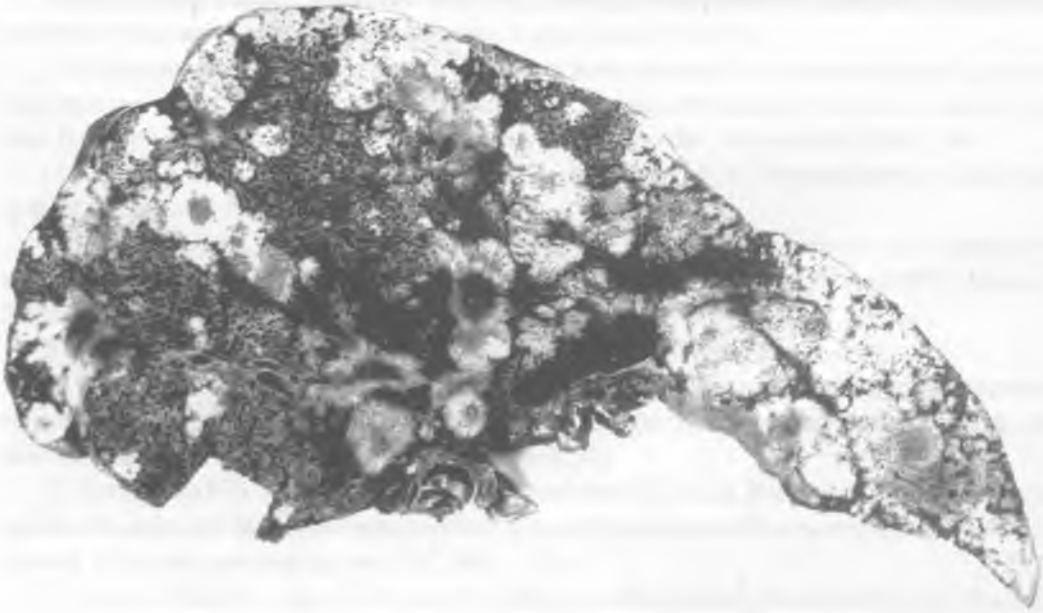

Рис. 2. Узелковая форма первичного рака печени

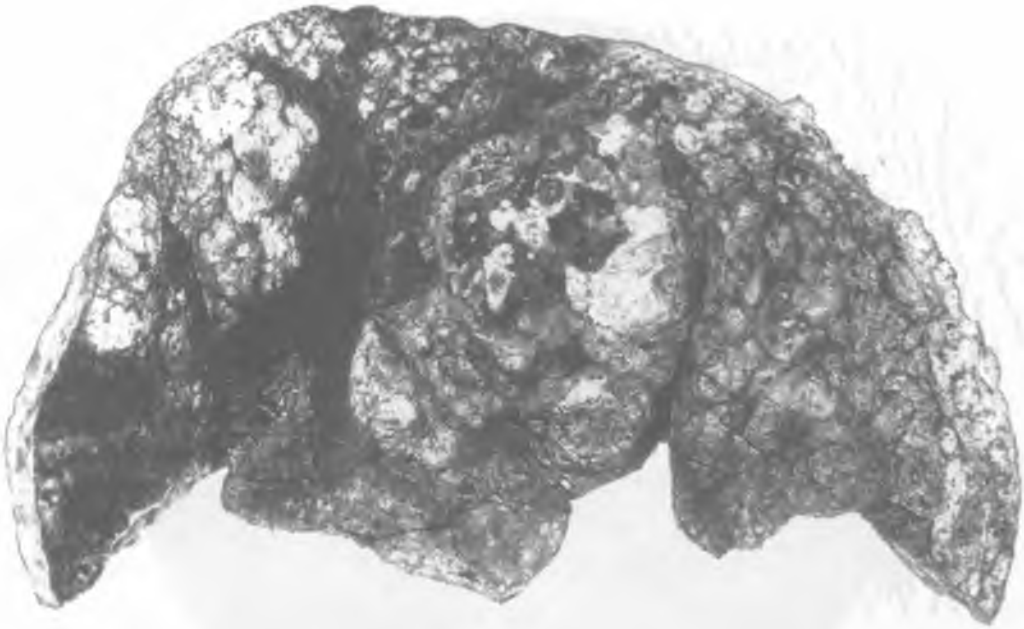

Рис. 3. Массивная форма первичного рака печени на фоне цирроза с внутрипеченочными метастазами *(сателлитный тип)*

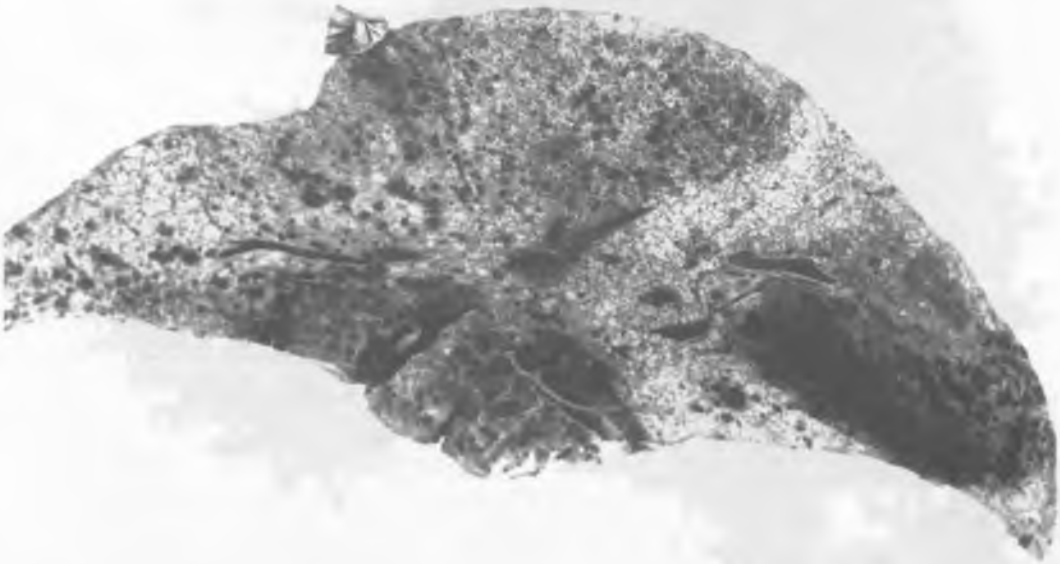

Рис. 4. Диффузная форма первичного рака печени, развившегося на фоне цирроза печени



Рис. 5. Сканнограмма печени, непораженной патологическим процессом

Рис. 6. Гепатосканнограмма. "Холодная" зона в области сигментов, пораженных опухолью

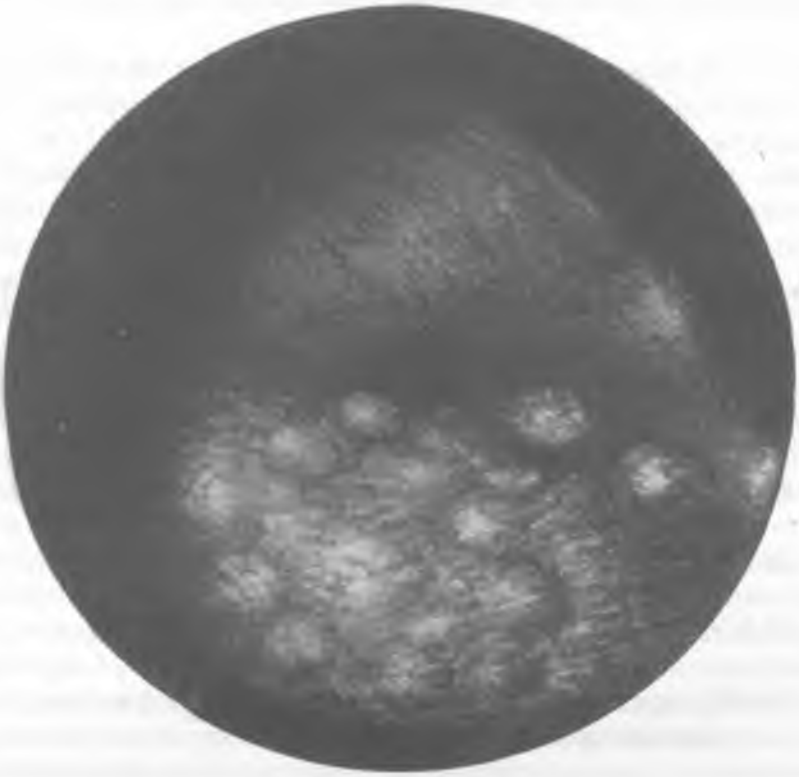

Рис. 7. Лапароскопическая картина первичного рака печени

Глава 16

РАК ПОДЖЕЛУДОЧНОЙ ЖЕЛЕЗЫ

16.1 Клиническая анатомия и функция поджелудочной железы

16.2 Заболеваемость раком поджелудочной железы

16.3 Этиология рака поджелудочной железы

16.4 Предраковые заболевания поджелудочной железы, тактика их ведения и лечение

16.5 Патологическая анатомия рака поджелудочной железы

16.6 Клиническая классификация стадий распространения рака поджелудочной железы

16.7 Клиническая картина рака поджелудочной железы

16.8 Диагностика рака поджелудочной железы

16.9 Дифференциальная диагностика рака поджелудочной железы

16.10 Лечение рака поджелудочной железы

16.11 Непосредственные и отдаленные результаты лечения рака поджелудочной железы

16.12 Использованная литература – 46 источников

16.13 Иллюстрационный материал – 11 рисунков

16.1 Клиническая анатомия и функция поджелудочной железы

Поджелудочная железа (pancreas) – продолговатый по форме орган, длина которого колеблется в пределах от 10 до 23 см, шириной в области головки – 3-4 см, в средней части – 5-6 см, а толщина достигает 2-3 см. Средний вес железы составляет 70-80 г. Она располагается в надчревной области и лежит непосредственно кпереди от позвоночника и позади желудка, тянется от двенадцатиперстной кишки до ворот селезёнки, уходя в левое подреберье. По отношению к скелету, она проецируется приблизительно на уровне I – II поясничных позвонков.

В поджелудочной железе различают **головку** – расширенную часть, лежащую справа от позвоночника и правого края верхней брыжеечной вены; **тело** и **хвост**. Узкий участок между телом и головкой называется перешейком. Позади головки железы находится нижняя полая вена, панкреатическая часть общего желчного протока, внутренний полюс правой почки и почечные сосуды, часть воротной вены, солнечное сплетение, от нижней части головки отходит крючковидный отросток. Нижняя полая вена прикрыта железой на протяжении приблизительно 5-6 см. Общий желчный проток на протяжении 3-5 см проходит позади головки железы. Сдавление или прорастание опухолью общего желчного протока и солнечного сплетения ведёт к возникновению механической желтухи и сильных болей опоясывающего характера. Головка железы и крючковидный отросток лежат в кольце двенадцатиперстной кишки на уровне II-го поясничного позвонка. Позади тела и хвоста поджелудочной железы лежит брюшная аорта, селезеночная артерия. Топографо-анатомическое расположение поджелудочной железы хирургически неблагоприятно в силу того обстоятельства, что железа находится в тесном контакте с жизненно важными органами и структурными образованьями.

Поджелудочная железа покрыта тонкой соединительно-тканной слабо выраженной капсулой, от которой внутрь отходят перегородки, делящие ткань железы на дольки. Дольки состоят из железистой ткани и системы выводных протоков. Эти обстоятельства значительно усложняют наложение швов на "рыхлую" и "сочную" паренхиму железы и часто приводят к прорезыванию нитей, что может завершиться несостоятельностью панкреатодигестивных анастомозов. Вирсунгов проток располагается на протяжении поджелудочной железы от хвоста до задней поверхности двенадцатиперстной кишки и открывается в ампуле большого дуоденального (фатерового) сосочка или самостоятельно на слизистой оболочке нисходящей части двенадцатиперстной кишки ниже устья общего желчного протока. Санторинев проток ответвляется от Вирсунгова в области шейки железы, затем проходит отдельно ближе кпереди и впадает в двенадцатиперстную кишку на 2 см выше места впадения Вирсунгова протока дополнительным соском.

Поджелудочная железа состоит из двух функциональных частей: экзокринной и эндокринной.

Экзокринную или внешнесекреторную функцию осуществляют ацинарные панкреациты, составляющие основную массу органа. Они секретируют весь набор пищеварительных ферментов, участвующих в расщеплении белков, углеводов, жиров: протеазы (трипсиноген, химотрипсиноген), проэластазу, амилазу, мальтазу, липазу, нуклеазу, эстеразу и др., а также бикарбонатов, нейтрализирующих соляную кислоту и поддерживающих щелочную среду в двенадцатиперстной кишке (pH 7,8-8,4).

Протеазы (трипсиноген, химотрипсиноген) вырабатываются ацинарными панкреацитами в неактивном виде. Попав в 12- перстную кишку, под влиянием ее фермента энтерокиназы трипсиноген превращается в трипсин. Этот активированный фермент, помимо того, что он гидролизует белки, вызывает активацию остальных протеаз панкреатического сока. Так, синтезированный панкреацитами неактивный химотрипсиноген, под действием трипсина превращается в активный фермент химотрипсин.

Трипсин и химотрипсин расщепляют преимущественно внутренние пептидные связи белков. Действуют эти ферменты и на высокомолекулярные полипептиды. В результате образуются низкомолекулярные пептиды и аминокислоты.

Амилаза, липаза, нуклеаза секретируются поджелудочной железой в активном состоянии и участвуют в расщеплении углеводов и жиров. Так, амилаза и мальтаза расщепляют полисахариды до олиго-, ди- и моносахаридов и жирных кислот. Гидролиз жиров липазой усиливается в присутствии желчи (солей желчных кислот) и ионов Са 2+.

Поджелудочная железа человека за сутки выделяют 1,5-2,0 л сока, который выделяется в 12-перстную кишку через единый с общим желчным протоком сфинктер. Интенсивное выделение сока начинается через 2-3 минуты после приема пищи и продолжается в течение 4-6 часов, в дальнейшем (если нет следующего приема) интенсивность секреции снижается. Количество сока и его состав зависят от вида пищи. При углеводной пище в наибольшей мере повышается секреция амилазы, при белковой пище – трипсиногена и химотрипсиногена, а прием жирной пищи вызывает секрецию сока с более высокой его липолитической активностью.

Эндокринную или внутри секреторную функцию железы осуществляют особые группы клеток – белые отростчатые эпидермоциты, впервые открытые в 1869 году Лангергансом, которые продуцируют гормоны. Эти клетки в поджелудочной железе сконцентрированы в виде островков. Таких островков у взрослого человека насчитывается от 170 тысяч до 2 миллионов, но их общая масса не превышает 1,5% от массы всей железы. Среди клеток островков имеются 4 различных типа клеток, которые секретируют различные гормоны: альфа, бета, дельта и РР клетки, среди которых больше всего бета клеток (75-80%). Альфа клетки (А) вырабатывают глюкагон, бета- клетки (В) – инсулин, дельта клетки (Д) – соматостанин, РР-клетки – панкреатический полипептид. В панкреатической железе помимо указанных гормонов секретируются серотонин, гастрин.

Инсулин. Основная функция инсулина – регуляция уровня глюкозы в крови, предотвращение чрезмерного его повышения, т.е. гипергликемии. Инсулин состоит из 51 аминокислотного остатка, которые способствуют транспорту глюкозы внутрь клетки, способствуя ее утилизации путем фосфоролирования и окисления с образованием гликогена.

Принято считать, что нормальное содержание глюкозы в крови варьирует от 3,9 до 6,7 ммоль/л (в среднем 5,5 ммоль/л). Если концентрация глюкозы в крови становится выше 8-9 ммоль/л, то возникает сахарный диабет, который бывает связанный с недостаточной продукцией инсулина бета-клетками. Если продукция инсулина бета клетками повышена, например, при инсуломе или при избыточном поступлении в организм инсулина-лекарства, то уровень глюкозы в крови может стать ниже 2,2 ммоль/л, что расценивается как гипогликемия; в этом случае часто развивается гипогликемическая кома. При сахарном диабете углеводы не могут использоваться для нужд энергетики печенью, скелетными мышцами.

Глюкагон. Его молекула состоит из 29 аминокислотных остатков. Фармакологические эффекты глюкагона во многом идентичны эффектам адреналина: под его влиянием активируется гликогенолиз, липолиз и глюконеогенез. Известно, что в гепатоцитах под влиянием глюкагона повышается активность адренилатциклазы, протеинкиназы, в результате чего повышается расщепление гликогена и, тем самым, возрастает уровень глюкозы в крови.

Соматостанин снижает выделение гастрина, панкреозимина, ингибирует процессы всасывания в кишечнике, тормозит активность желчного пузыря, предотвращает чрезмерную продукцию гормонов, регулирующих функции желудочно-кишечного тракта. Следует отметить, что секреция поджелудочной железы усиливается инсулином, гастрином, а тормозят выделение поджелудочного сока гликоген, соматостанин.

Кровоснабжение. Кровоснабжение головки поджелудочной железы и двенадцатиперстной кишки осуществляется, в основном, за счет четырех ветвей поджелудочно-двенадцатиперстной артерии, отходящей от общей печеночной артерии; тело и хвост за счет ветвей, отходящих от селезёночной и верхней брыжеечной артерий. Вены сопровождают одноименные артерии.

Лимфоотток. Внутриорганные лимфатические сосуды железы слагаются из большого количества лимфатических капилляров паренхимы долек. Внеорганные лимфатические сосуды берут начало в коллекторах передней и задней поверхностей железы и сливаются в регионарные лимфатические узлы. Зоны оттока лимфы железы соответствуют зонам венозного оттока от этого органа. Лимфа от передней и задней поверхности головки поджелудочной железы оттекает в привратниково-поджелудочные лимфоузлы, от тела и хвоста – в поджелудочно-селезеночные лимфоузлы, располагающиеся по ходу селезеночных сосудов. В последующем лимфа оттекает в область чревных, верхнебрыжеечных сосудов, включая парааортальные лимфатические узлы. Путями лимфогенного метастазирования рака головки поджелудочной железы являются лимфатические коллекторы в печеночно-двенадцатиперстной связке и вдоль общей печеночной артерии, ворот печени, а тела и хвоста- в лимфатические узлы, расположенные вдоль селезеночной артерии до ворот селезенки, в узлы у корня чревного ствола.

Иннервация поджелудочной железы осуществляется за счет солнечного сплетения и ветвями блуждающих нервов. Сдавление или прорастание солнечного сплетения опухолью поджелудочной железы вызывает интенсивную боль, поэтому больной находит вынужденное положение "на четвереньках" или наклонившись вперед, прижимая обе голени к животу, тем самым уменьшая давление на солнечное сплетение. Секреция поджелудочной железы стимулируется, в основном, блуждающим нервом, гормонами антрального отдела желудка (гастрин). Раздражение блуждающего нерва вызывает усиление секреции панкреатических ферментов ацинарной тканью.

16.2 Заболеваемость раком поджелудочной железы

Среди злокачественных новообразований рак поджелудочной железы занимает 13-е место в мире. Ежегодно в мире регистрируется более 200 тыс. новых случаев. В 2000 году в мире диагноз рака поджелудочной железы установлен у 216368 больных, умерло 213462 больных. Вызывает большую тревогу высокий уровень заболеваемости раком поджелудочной железы практически во всех индустриально развитых странах.

Среди 45 стран мира в 2000 году *наибольший* уровень заболеваемости по мировому стандарту наблюдался в США (21,1$^0/_{0000}$), Чехии (17,9$^0/_{0000}$), Польше (16,8$^0/_{0000}$), Латвии (16,8$^0/_{0000}$), Эстонии (16,4$^0/_{0000}$), Японии(15,3$^0/_{0000}$), *низкий* – в Уганде (2,1$^0/_{0000}$), Вьетнаме (2,8$^0/_{0000}$),Мали (3,2$^0/_{0000}$), Индии (4,1$^0/_{0000}$). В том же году среди ряда республик СНГ, в частности, в России, Белоруссии, Армении, Кыргызстане, Казахстане показатели заболеваемости колебались в пределах 3,8-6,5$^0/_{0000}$.

В структуре заболеваемости злокачественными новообразованиями в Казахстане на протяжении последних 15 лет (1990-2005 гг.) доля рака поджелудочной железы составила соответственно 5,7% и 6,3% и он стабильно занимает 9-ое ранговое место. В 2005 году заболеваемость в Республике Казахстан составила 6,1$^0/_{0000}$.

Наибольший уровень заболеваемости отмечен в Павлодарской – 10,9$^0/_{0000}$, Акмолинской (10,2$^0/_{0000}$), Восточно-Казахстанской (8,1$^0/_{0000}$), Карагандинской (7,4$^0/_{0000}$), *наименьший* – в Южно-Казахстанской (3,2$^0/_{0000}$), Алматинской (3,0$^0/_{0000}$), Жамбылской (5,3$^0/_{0000}$), Актюбинской (5,1$^0/_{0000}$) областях.

Возрастно-половые особенности. Рак поджелудочной железы редко возникает в возрасте до 30 лет, а в последующем частота его прогрессивно возрастает, достигая максимума к 70-80 годам. Риск развития его повышен в возрасте 60-70 лет, хотя и не редки случаи заболевания в возрасте 40-60 лет. В большинстве стран мира у мужчин рак поджелудочной железы встречается чаще в 1,5-2 раза, чем у женщин. Так, в Словакии заболеваемость среди мужчин составляет 10,7$^0/_{0000}$, а у женщин-5,4$^0/_{0000}$, Польше – соответственно 10,6 и 6,2$^0/_{0000}$, США – 11,8 и 9,3$^0/_{0000}$, в России – 8,8 и 4,6$^0/_{0000}$, Казахстане – 7,2 и 4,8$^0/_{0000}$.

16.3 Этиология рака поджелудочной железы

Справедливо считают В.А.Кубышкин, В.А.Вишневский (2003), что в настоящее время невозможно серьезно обсуждать вопросы этиологии рака поджелудочной железы, так как наши знания в этой области остаются все еще в большей степени гипотетическими. Однако целый ряд статистически доказанных, целый ряд предрасполагающих факторов в развитии этого заболевания заслуживает внимания. Среди таких предрасполагающих факторов приоритетную роль отводят следующим:

1. Курение табака. Табак и его дым не имеет органной тропности и оказывает разностороннее воздействие. Присутствующие в табаке специфические нитрозоамины, содержащие компоненты, вызывают экспериментальный рак у животных в двух органах – легких и поджелудочной железе (Rivenson A. et. al., 1988). Канцерогенные метаболиты табака попадают в панкреатический сок, увеличивают концентрацию липидов, вызывая гиперпластические процессы в протоках железы. Еще более демонстративен другой показатель. Исследование на протяжении 40 лет, проведенное среди 34 тысяч английских врачей, которые выкуривали 25 и более сигарет в день, доказало риск заболевания раком поджелудочной железы, в три раза превышающий его у некурящих лиц (Doll R. et. al., 1994).

2. Характер питания. Повышенную частоту рака поджелудочной железы в развитых странах связывают с особенностями питания, в частности, избыточным потреблением яиц, животного протеина и сахара (Armstrong B., Doll R., 1975). Среди регулярно употребляющих алкоголь рак в 2 раза больше, чем непьющих (К.Иши с соавт., 1988). Установлена обратная корреляция частоты развития этого заболевания

с достаточным или избыточным потреблением аскорбиновой кислоты, ретиноидов и клетчатки (Howe G.R., Burch J.D., 1996).

3. Хронический часто рецидивирующий панкреатит. Предполагают, что свойственные хроническому панкреатиту сужение протоков и застой секрета, способствуют продолжительному воздействию канцерогенов на эпителий протоков, в результате чего происходит атипическая протоковая гиперплазия и протоковая дисплазия. Известно, что дисплазия имеет высокий потенциал малигнизации.

4. Сахарный диабет. Риск заболеть раком поджелудочной железы у лиц, страдающих сахарным диабетом, увеличивается в два, а по некоторым данным в 7 раз и более. J.Фраумени (1995) отмечает, что у 15% больных раком поджелудочной железы обнаруживают сопутствующий диабет. У больных диабетом почти всегда находят гиперплазию эпителия протоков железы.

5. Болезни желчного пузыря. Выявлена прямая корреляция между частотой холестериновых камней желчного пузыря и раком головки поджелудочной железы. Кроме того, отмечено, что после холецистоэктомии рак поджелудочной железы возникает чаще. На этом основании выдвинута гипотеза о том, что одним из способствующих факторов возникновения рака является содержащиеся в желчи и попадающие в панкреатический проток вторичные желчные кислоты. По мнению А.А.Шайн (2000), вторичные желчные кислоты являются причинами повышенной частоты рака головки по сравнению с раком тела и хвоста поджелудочной железы.

6. Половые гормоны. Greenway B. et. al., (1981), в клетках рака поджелудочной железы обнаружили рецепторы эстрогенов, андрогенов и прогестинов, причем рецепторы андрогенов в большинстве исследованных опухолей. Выяснилось, что половые гормоны оказывают влияние на метаболические процессы в эпителии протоков железы и на этом основании высказано предположение о возможной роли гормонов в возникновении рака. В подтверждении этого, авторы ссылаются на повышенную заболеваемость раком поджелудочной железы у мужчин, чем у женщин. Тем не менее твердо утверждать, что гормоны имеют значение в возникновении рака поджелудочной железы преждевременно (А.А.Шайн, 2000).

7. Генетические нарушения. Хотя большинство случаев рака поджелудочной железы возникает на спородической основе, в последние десятилетия настойчиво утверждается наследственно-генетическая теория развития рака поджелудочной железы. В пользу ее имеются многочисленные данные о кратном повышении риска этого заболевания у лиц, имевших его у родственников. Согласно обследованию 179 пациентов с раком поджелудочной железы в Канаде Ghadirian P. et. al., (1991) сообщили, что у 7,8% из них имелось такое заболевание у прямых родственников.

Прогресс молекулярной биологии позволил более уверенно утверждать генетические механизмы развития рака поджелудочной железы. При раке поджелудочной железы в соке железы и стуле в 80-90% случаях находят мутации онкогена K-ras и в 70-80% случаях супрессорные гены P-53 и P-16 (Almoguera C. et. al., 1988). Известно, что ген K-ras – кодирует белки, контролирующие рост клеток. Мутация этого гена приводит к нарушению его функции и ускорению роста и размножения клеток. Супрессорные гены P-53 и P-16 – тормозят прохождение клетки через клеточный цикл. Мутация этих генов снимает контролирующее влияние на клеточный цикл. По предположению, мутация вышеуказанных генов приводит к генетическим нарушениям на молекулярном уровне и способствует к неконтролируемой пролиферации клеток эпителия протоков и возникновению рака поджелудочной железы (Bartsch et. al., 1995, Hruban R.H., 1998).

16.4 Предраковые заболевания поджелудочной железы, тактика их ведения и лечение

К предраковым заболеваниям поджелудочной железы относятся хронический панкреатит, доброкачественные опухоли, кисты.

1. Хронический панкреатит. В результате длительно протекающего воспалительного процесса с явлениями аутолиза (самопереваривания) и дегенеративных процессов происходит склерозирование и развитие соединительной ткани как в самой ткани поджелудочной железы, так и в его протоках, приводящие к затруднению отток секретов железы. В усугублении процесса большую роль играет злоупотребление алкоголем. Клиническая картина проявляется следующими признаками:

1. Боль, главным образом, из-за растяжения протоков железы повышенным давлением. Чаще постоянная, усиливается после приема пищи, особенно той, которая увеличивает секрецию поджелудочной железы (жиры, жареные блюда, алкоголь). Локализация – верхняя часть живота. Боли склонны к опоясыванию и иррадиации вверх.

2. Диспептические проявления в виде урчания, вздутия кишечника, неустойчивого стула, чаще поносы, тошноты и иногда рвоты. Они обусловлены расстройством пищеварения в силу нарушения внешнесекреторной деятельности железы.

3. Снижение массы тела и астенизация, как следствие дефицита белка, микроэлементов.

4. При нарушении внутрисекреторной деятельности железы появляются признаки сахарного диабета.

Установлению диагноза помогают:

- Клинические проявления;
- Результаты непосредственного обследования больного;
- Обложенность языка;
- Наличие "рубиновых капелек" на коже груди, живота;
- Болезненность проекции поджелудочной железы;
- Наличие следующих симптомов: *френикус-симптом* слева, *Воскресенского* – исчезновение пульсации брюшной аорты, *Грота*-атрофия подкожно-жировой клетчатки передней брюшной стенки слева от пупка, *Грюнвальда* – экхимозы и петехии вокруг пупка и в ягодичных областях, как следствие поражения периферических сосудов; *Кача* – нарушение мышечной защиты, выявленное при пальпации;
- Лабораторно-технические данные:

А) повышение активности дастазы в моче и амилазы в крови;

Б) наличие на капрограмме – стеатореи (нейтрального жира), креатореи (непереваренные мышечные волокна), амилорея (наличие зерен крахмала);

В) рентгенологически – могут быть явления обызвествления поджелудочной железы, неоднородность стриктуры;

Г) УЗИ позволяет с большей точностью выявлять размеры, форму железы, различные изменения в тканях, а также состояние вирсунгова протока.

Лечение хронического панкреатита:

- В целях улучшения оттока секрета железы применяется спазмолитики;
- При выраженной клинической картине – голод на 2-4 дня с последующим назначением диеты – стол № 5П;

• Антиферментная терапия – контрикал или трасилол по 10-25 тыс. ед. на протяжении 10-12 дней;

• Антибактериальная терапия;

• Заместительная терапия пищеварительными ферментами, главным образом, такими, которые содержат трипсин и липазу (панкреатин по 0,5-1,0 раза в день, фестал 1-2 драже 3-4 раза в день, панзинорм, мезим форте и т.д.);

• Физиотерапия (электрофорез, магнитотерапия) без тепловых процедур, ибо они усиливают аутолиз.

2. Доброкачественные опухоли поджелудочной железы возникают из эпителиальной, соединительной, сосудистой ткани, а также из эндокринной части железы (инсулома, гастринома, глюкогонома, соматостанинома). Эпителиальные опухоли возникают из эпителия слизистой оболочки выводных протоков. Они имеют вид извилистистых папилломатозных разрастаний, которые по мере роста могут нарушить нормальное поступление секрета железы в кишечник. Опухоли из эпителия железистых элементов поджелудочной железы представляют собой различной величины одно- или многокамерные кисты, заполненные светлой серозной жидкостью, содержащие муцин. Выраженная гиперсекреция лежит в основе характерного эндоскопического признака: вытекание слизи из Фатерова соска при гастродуоденоскопии.

Соединительно-тканные опухоли (фибромы, липомы) встречаются очень редко, равно как опухоли из сосудистой ткани (гемангиомы и лимфангиомы).

Кистозные опухоли растут экспансивно, достигают больших размеров, сдавливая и смещая при этом окружающие органы (желудок, поперечно-ободочную кишку). Преимущественной локализацией являются тело и хвост железы.

Гормонопродуцирующие опухоли APUД – системы в 80-90% случаев являются солитарными и хорошо отграниченными. Они исходят из гормонопродуцирующих элементов железы и в основным (70-75%) представлены опухолью из бета – клеток инсуломой, которая характеризуется повышенной продукцией гормона инсулина, вызывая гипогликемическое состояние. Гастринома, развивающаяся из альфа-клеток, проявляется синдромом Золлингера-Эллисона (гиперсекреция соляной кислоты, пептические рецидивирующие язвы желудка, диарея в результате повышенной продукции гастрина). Среди гормонопродуцирующих опухолей ее удельный вес 20-25%.

Доброкачественные опухоли поджелудочной железы характеризуется медленным ростом, длительное время клинически себя не проявляют. Внутрипротоковые папилломы, аденомы, развивающие в вирсунговом протоке, вызывают медленно прогрессирующие боли в эпигастральной области со склонностью к опоясыванию, похудание, кишечные расстройства с наличием в кале нейтрального жира, мышечных волокон, зерен крахмала, вторичный сахарный диабет. Опухоли, расположенные вдали от выводных протоков, в толще железы при маленьких размерах не сопровождаются клиническими проявлениями, поэтому прижизненная диагностика крайне трудна, они обнаруживаются только во время аутопсии.

При инсуломе и при голодании часто наблюдается гипогликемическая кома, из которой быстро выводится внутривенным введением 40% раствора глюкозы или приемом сахара. Ретенционные кисты поджелудочной железы диагностируется обычно поздно из-за скудности клинической картины.

Доброкачественные опухоли в 10-15% случаях могут трансформироваться в рак, поэтому они подлежат оперативному лечению.

Группа повышенного риска по раку поджелудочной железы и тактика их ведения

К группе повышенного риска для возникновения рака поджелудочной железы относятся люди:

- Страдающие предраковыми заболеваниями;
- Постоянно употребляющие в обильном количестве продукты с высоким содержанием жиров животного происхождения и яиц;
- Интенсивно курящие и регулярно употребляющие крепкие спиртные напитки;
- Страдающие сахарным диабетом, сопровождаемый алиментарным ожирением, а также хроническими заболеваниями желчных путей и пузыря;

Больных с предраковыми заболеваниями поджелудочной железы выявляют среди лиц, перенесших острый панкреатит, страдающих сахарным диабетом, хроническим алкоголизмом и наркоманией, скрининг методом с применением УЗИ и ставят их на диспансерный учет по 1 "б" клинической группе проводят им по показаниям консервативное или оперативное лечения вплоть до полного выздоровления.

Первичную профилактику рака поджелудочной железы можно рассчитывать при отказе от курения, злоупотребления алкоголем и использовании рациональной диеты с включением значительного количества овощей и фруктов и ограничения жиров животного происхождения. Это особенно важно учитывать больным с хроническим панкреатитом и сахарным диабетом.

16.5 Патологическая анатомия рака поджелудочной железы

Локализация. Рак поджелудочной железы может иметь самую различную локализацию – диффузно поражать всю железу, головку, тело или же хвост. Чаще всего поражает головку (60-70%), значительно реже тело (20-30%), и хвост (5-10%) железы. Тотальные поражения органа наблюдается у 2-5% заболевших. У одних больных опухоль располагается поверхностно, у других – глубоко, и поражает весь орган.

Формы роста. По характеру роста различают узловые (экзофитные) и диффузные формы. Преобладают узловые формы. Они представляют собой бугристые, плотные образования различных размеров, диаметром в среднем 5,0-8,0 см. Рак головки железы никогда не бывает большим, но он сдавливает протоки железы, дистальный отдел общего желчного протока вплоть до полного их блока. Большие размеры опухоли бывают при раке тела и хвоста железы, при этом железа становится плотнее обычного за счет хронического панкреатита.

Гистологическое строение. Рак поджелудочной железы в 80% случаев развивается из эпителия протоков, реже – из ацинарных клеток и клеток панкреатических островков Лангерганса.

Рак поджелудочной железы обычно имеет строение аденокарциномы, развивающуюся из эпителия выводных протоков, реже встречается медуллярный рак, возникающий из эпителия ацинозной частим железы. Изредка встречается плоскоклеточный, недифференцированный и другие варианты опухоли.

Международная гистологическая классификация опухолей поджелудочной железы (Kloppel G. et. al, 1996)

1. Эпителиальные опухоли

А. Доброкачественные:

• аденома (внутрипротоковая папиллярная муцинозная);
• цистоаденома (серозная, муцинозная);
• солидно-псевдопапиллярнная опухоль.

Б. Злокачественные:
• протоковая тяжелая дисплазия (карцинома in situ);
• протоковая аденокарцинома;
• цистоаденокарцинома (серозная, муцинозная);
• внутрипротоковый папиллярно-муцинозный рак;
• ацинарноклеточный рак;
• плоскоклеточный рак;
• недифференцированный рак.

2. Опухоли из клеток панкреатических островков:
• инсулома;
• гастринома;
• глюконома;
• соматостинома.

3. Соединительно-тканные опухоли:
• фиброма;
• липома;
• сосудистые и лимфоидные опухоли;
• метастатические опухоли.

Распространение рака поджелудочной железы происходит очень рано и совершается различными путями. Н.И. Лепорский (1951) различает следующие пути распространения:

1) непосредственное распространение по железе и в соседние органы (на общий желчный проток, желудок, двенадцатиперстную кишку, кишечник, печень);

2) лимфогенное метастазирование с поражением перипанкреатических, пери- и парааортальных, мезентеральных и около чревных лимфатических узлов;

3) гематогенное метастазирование по системе воротной вены, в первую очередь, в печень, затем в легкие и кости;

4) по периневральным пространствам.

При раке головки поджелудочной железы почти всегда бывает желтуха, протекающая по типу механической, в результате прорастания опухоли в общий желчный проток. При этом постепенно прекращается поступление желчи в кишечник. Продуцируемая печенью желчь накапливается в системе внутри- и внепеченочных желчных протоков и вызывает желчную гипертензию. Наиболее ярким проявлением последней является желтуха, обусловленная накоплением в крови и тканях пигмента желто-красного цвета – билирубина. Билирубин образуется из гема, освобождающегося при распаде молекулы гемоглобина. В норме ежедневно образуется около 500 мл билирубина. Образующийся билирубин токсичен, связан со своим переносчиком альбумином, но не связан с другими соединениями, дает непрямую реакцию с диазореактивом. Из-за этих особенностей такой билирубин называют непрямым, *свободным или неконъюгированным.* Содержание свободного билирубина в крови увеличивается при нарушении функции печени и при повышенном распаде гемоглобина. Это наблюдается при *гемолитической желтухе*. При этой болезни непрямой свободный билирубин поступает из плазмы крови в гепатоциты печени, теряя при этом связь с альбу-

мином, но соединяясь (конъюгируясь) с глукороновой кислотой, образует, так называемый, *конъюгированный билирубин* и его называют *связанным или прямым,* так как дает прямую реакцию с диазореактивом. Прямой билирубин не токсичен, он легко проникает через почечный фильтр в мочу. Прямой билирубин выделяется в желчные капилляры и через желчные протоки поступает в кишечник. В кишечнике, под влиянием ферментов бактерий, он превращается в стеркобилиноген, а затем в стеркобилин и выделяется с каловыми массами, окрашивая их в коричневый цвет.

При закупорке желчных протоков билирубин не поступает в кишечник, а через печеночные капилляры всасывается в кровь и выделяется с мочой, поэтому кал обесцвечивается, а моча приобретает цвет темного пива.

16.6 Клиническая классификация стадий распространения рака поджелудочной железы

Основными факторами, определяющими исход заболевания и прогноз жизни больных, является стадия развития опухоли.

В настоящее время в качестве основной классификации для определения стадии рака поджелудочной железы принята Международная классификация по факторам TNM, одобренная всеми национальными комиссиями по классификации заболеваний (Sobin L.H., Wittekind Ch,1997). Согласно этой классификации символы обозначают:

T_1 – опухоль в пределах поджелудочной железы, размеры которой не превышают 2 см в наибольшем измерении.

T_2 – опухоль в пределах поджелудочной железы, размеры которой превышают 2 см в наибольшем измерении.

T_3 – распространение опухоли на двенадцатиперстную кишку, желчный проток, пара панкреатические ткани (забрюшинную клетчатку, брыжейку тонкой и поперечно-ободочной кишок, малый и большой сальник и брюшину).

T_4 – распространение опухоли на желудок, селезенку, толстую кишку, крупные сосуды (воротную вену, чревный ствол, верхнюю брыжеечную артерию, общую печеночную артерию, кроме селезеночных сосудов).

N_0 – отсутствие метастазов в регионарных лимфатических узлах;

N_1 – наличие метастазирования в регионарные лимфоузлы;

N_{1a} – солитарный метастаз в одном регионарном лимфатическом узле;

$N_{1в}$ – метастазы в нескольких регионарных лимфатических узлах;

M_0 – отсутствие отдаленных метастазов;

M_1 – наличие отдаленных метастазов.

Для уверенного послеоперационного суждения о степени распространения опухоли гистологическому исследованию должно быть подвергнуто не менее 10 удаленных лимфатических узлов.

Международная классификация стадии распространения рака поджелудочной железы, одобренная UICC (Union Internationale Contre le Cancer) в 1997 году:

Стадия I – T_{1-2} N_0 M_0;

Стадия II – T_2 N_0 M_0;

Стадия III – T_{1-3} N_{1a} M_0;

Стадия IV “а” – T_{1-3} $N_{1в}$ M_0 или T_4 N_{0-1} M_0;

Стадия IV “в” – T_{1-4} N_{0-1} M_1.

16.7 Клиническая картина рака поджелудочной железы

Клиническая картина рака поджелудочной железы чрезвычайно разнообразно по своему спектру и зависит от локализации опухоли, ее размеров, топографо-анатомического взаимоотношения с окружающими органами и тканевыми структурами, локорегионарного и отдаленного метастазирования, а также от длительности заболевания.

Начало заболевания обычно выражено мало заметно. Однако рак поджелудочной железы отличается быстрым развитием и относительно короткой продолжительностью. При этом от начала явного проявления болезни до момента наступления смерти проходит приблизительно 7 месяцев (Н.И. Леперский, 1951). Для рака поджелудочной железы характерны ряд достаточно известных симптомов, которыми являются:

1. **Боль в верхней половине живота** – самый ранний симптом, который наблюдается у 70-80% больных. Он возникает в результате прорастания или сдавления опухолью нервных окончаний и рецепторного аппарата, находящихся в капсуле железы, реже при закупорке вирсунгова протока с внутрипротоковой гипертензией или перитонеальными явлениями из-за обострения сопутствующего панкреатита, а также при прорастании опухоли в солнечное сплетение в забрюшинном пространстве. Локализация боли зависит от расположения опухоли. При раке головки железы боль ощущается в правом подреберье или надчревной области, а рак тела и хвоста характеризуется болью в левом подреберье и надчревной области. Диффузному поражению свойственна разлитая боль в верхней половине живота. При опухолях, закупоривающих вирсунгов проток и сопровождающихся панкреатитом, возникает приступообразная, опоясывающая боль, иррадирующая вверх: в плечо, ключицу.

Характер и интенсивность боли может быть разнообразными. В начале заболевания боли имеют характер периодического эпигастрального дискомфорта, распирания в правом подреберье, чувства тяжести в эпигастрии. По мере роста опухоли, как правило, боли становятся постоянными, тупыми и ноющими. При запущенных случаях, чаще при раке тела и хвоста железы с глубокой инвазией в ретроперитонеальное пространство с прорастанием опухолью солнечного сплетения, боли становятся чрезвычайно интенсивными, нестерпимыми, могут приобретать опоясывающий характер. Болевой синдром в такой ситуации отягощается в положении лежа на спине, когда происходит наиболее сильное давление опухоли на солнечное сплетение. Нередко вследствие этого больные принимают вынужденное положение – сидя, согнувшись кпереди в положении "на корточках" или лежа на боку, прижимая обе голени к животу. В этом положении давление опухоли на солнечное сплетение уменьшается, и интенсивность боли снижается.

2. **Прогрессивное похудание** также является наиболее ранним симптомом рака поджелудочной железы, причем развивается необычайно быстро и наблюдается в подавляющем большинстве (80-90%) случаев заболевания. Причиной быстро прогрессирующего похудания может служить отсутствие аппетита и нарушение процессов пищеварения, возникающее вследствие недостаточного поступления ферментов и гормонов железы в 12-перстную кишку или его полного отсутствия, обусловленного обтурацией опухоли главного вирсунгова протока железы.

3. **Диспептические явления** в виде анорексии, тошноты, рвоты, отрыжки, кишечного расстройства, проявляющиеся метеоризмом, поносами и запорами. Они возникают вследствие нарушения экзокринной и эндокринной функции железы. Стул бывает обильный, серо-глинистого цвета с неприятным зловонным запахом. На капрограм-

мах находят нейтральный непереваренный жир (стеаторея), мышечные волокна (креаторея), зерен крахмала (амилорея).

4. **Желтуха** – наиболее яркий симптом рака головки поджелудочной железы, которая встречается у 70-80% больных, причем она возникает через 1-5 месяцев после появления боли. Отсутствие желтухи у больных раком головки поджелудочной железы может наблюдаться при небольших размерах опухоли, при локализации опухоли в крючковидном отростке, а также в тех случаях, когда общий желчный проток не проходит через ткань железы, т.е. при локализации рака в нижней части головки железы. Желтуха обусловлена сдавлением или прорастанием опухолью общего желчного протока (холедоха) и застоем желчи в желчевыводящей системе, т.е. желтуха носит механический характер, развивается постепенно, интенсивность ее неуклонно возрастает на протяжении нескольких дней или недель. Вначале кожа имеет ярко желтый цвет с красноватым оттенком, обусловленным накапливающимся билирубином. В дальнейшем по мере окисления билирубина в биливердин желтуха приобретает зеленоватый оттенок. Желтуха сопровождается изменением цвета мочи и кала, причем моча приобретает темно-коричневую окраску, по цвету напоминая пиво, а кал обесцвечивается.

5. **Кожный зуд** обычно возникает после появления желтухи, чаще при высоком содержании билирубина в крови. Он обусловлен раздражением кожных рецепторов желчными кислотами. Кожный зуд значительно ухудшает самочувствие больных, не дает им покоя, вызывает бессонницу и повышенную раздражительность, часто приводит к многочисленным расчесам, следы которых видны на коже.

6. **Прощупывание опухолевидного образования в проекции поджелудочной железы и напряженного растянутого желчного пузыря (симптом Курвуазье).** При пальпации живота нередко удается определить довольно большую опухоль тела поджелудочной железы плотной консистенции, с бугристой и болезненной поверхностью. При раке головки железы со значительной компрессией общего желчного протока в дистальной его части желчь накапливается в желчном пузыре, растягивая ее просвет. В таких случаях через переднюю брюшную стенку в правом подреберье удается определить увеличенную печень и напряженный большой желчный пузырь, т.е. положительный симптом Курвуазье.

7. **Неукротимая рвота съеденной пищей** наблюдается при прорастании рака головки поджелудочной железы в стенку двенадцатиперстной кишки со стенозированием ее просвета. Нередко у таких больных распадающаяся запущенная опухоль осложняется кишечным кровотечением, сопровождаемым лихорадкой, достигая от субфебрильных цифр до 38 и более градусов.

8. **Тромбозы кровеносных сосудов** (симптом Труссо) часто возникают при раке тела поджелудочной железы. Их рассматривают как паранеопластический синдром. Причина тромбозов не ясна. Существует мнение, что склонность к тромбозам зависит от повышенной выработки тромбоцитозина – фермента, продуцируемого поджелудочной железой и способствующего свертыванию крови. Тромбирование сосудов может быть распространенным и вовлекать различные венозные стволы: нижнюю полую, селезеночную, воротную, брыжеечные и др. Так, при тромбозе селезеночной вены нередко наблюдается спленомегалия.

9. **Асцит** – развивается при диссеминации опухолевого процесса по брюшине, метастазировании в лимфатические узлы гепатодуоденальной связки и ворот печени, а также тромбозе воротной вены.

10. **Обморочное состояние и сосудистой коллапс** наблюдаются у больных с редко встречаемой формой рака поджелудочной железы, возникающих из бета-клеток островков Лангерганса, продуцирующих гормон инсулин. Клиническая картина, характерная для данной формы рака: на первый план выступают явления гиперинсулинемии, выражающиеся в общей резкой слабости, ощущения постоянного голода, дрожи, потливости, бледности кожных покровов и слизистых, обморочным состоянием. В тяжелых случаях бывает бред, коллапс и потеря сознания.

Таким образом, подводя итог симптоматики рака поджелудочной железы можно заключить, что в клинической картине рака поджелудочной железы ведущими симптомами являются **боль, желтуха, потеря веса.** В целом симптомы рака поджелудочной железы являются следствием трех клинических феноменов: *обтурации, компрессии и интоксикации.*

Феномен обтурации объясняет симптомы, возникающие при сдавлении или закупорке растущей опухолью общего желчного и панкреатического протоков, 12-перстной кишки. Он характерен для рака головки железы.

Феномен компрессии проявляется болевыми ощущениями в результате прорастания или сдавления опухолью нервных рецепторов капсулы железы и нервных стволов солнечного сплетения. Он характерен для рака тела железы.

Феномен интоксикации проявляется похуданием, снижением аппетита и общей слабостью, которые обусловлены не только влиянием самой опухоли, но и нарушением экзокринной и эндокринной функции железы, проявляющимся ухудшением кишечного переваривания.

Клиническое течение рака поджелудочной железы

В клиническом течении рака головки поджелудочной железы различают *дожелтушный и желтушный периоды.*

Дожелтушный период продолжается 3-6 месяцев. В это время больные могут предъявлять жалобы на боль и чувство тяжести в правом подреберье, похудание, тошноту, слабость, повышенную утомляемость, нарушение стула, которые возникают в результате нарушения пассажа гормонов и ферментов железы в кишечник.

Желтушный период наступает после прорастания или сдавления опухолью общего желчного протока. Он характеризуется стойкой и интенсивной механической желтухой, кожным зудом, появлением обесцвеченного кала и темно-коричневой окраски мочи, увеличением размеров печени и желчного пузыря, вызванными застоем желчи. Чем ближе располагается к протоку опухоль, тем раньше наступает желтуха. Наряду с желтухой у больных нарастает интенсивность боли, наступает анорексия. При прорастании опухоли в 12- перстную кишку появляется чувство переполнения желудка и неукротимая рвота съеденной пищей. Возникает и постепенно прогрессирует печеночная, а в дальнейшем присоединяется почечная недостаточность.

Клиническое течение рака тела и хвоста поджелудочной железы определяют два симптома: быстрое прогрессирующее похудание, сильная постоянная, изредка приступообразная боль в надчревной области. Чаще, чем при раке головки, в теле и хвосте железы поджелудочной железы наблюдаются тромбозы вен. Желтухи не бывает, а если возникает, то поздно, лишь при распространении опухоли на головку или при сдавлении желчных протоков метастазами.

16.8 Диагностика рака поджелудочной железы

Клинический минимум обследования при подозрении на рак поджелудочной железы у **больных с желтухой** в амбулаторных условиях включают: опрос, физикальное обследование, клинический и биохимический анализ крови, исследование мочи и кала на желчные пигменты, ультразвуковое исследование печени и поджелудочной железы, релаксационная дуоденография. **При отсутствии желтухи** вместо релаксационной дуоденографии проводят рентгенологическое исследование желудка, акцентируя внимание на контуры желудка и дуоденального окна.

Опрос. При наличии болевого синдрома без желтухи выясняют локализацию и характер болевых ощущений, их продолжительность и динамику развития, обращают внимание на наличие жалоб на похудание, общую слабость, снижение аппетита, диспептические явления.

У желтушного больного выясняют время и продолжительность появления, а также динамику развития желтухи. Устанавливают особенности в состоянии больного в дожелтушном периоде: наличие и характер болевых ощущений, жалоб на потерю в весе, ухудшение общего самочувствия, диспептические явления, кожный зуд. Опрашивают его о наличии в прошлом кратковременной желтухи, предшествовавших заболеванию контакт с больным инфекционным гепатитом (болезнью Боткина), гемотрансфузией или другими внутривенными инъекциями. Выясняют, не заметил ли больной изменения цвета мочи и кала, если да, то на протяжении какого времени, а также не страдает ли больной калькулезным холециститом, сахарным диабетом.

"Сигналы тревоги" по раку поджелудочной железы

У желтушных больных подозрение на рак должно быть высказано, если:

- механическая желтуха появилась у человека без острого приступа болевых синдромов в правом подреберье;
- желтуха имеет стойкий или постепенно нарастающий характер, ей предшествовала или она сопровождается потерей массы тела, ухудшением общего самочувствия и тупой болью постоянного характера в эпигастральной области, склонной к опоясыванию;
- при пальпации живота у желтушного больного положителен симптом Курвуазье (увеличенный безболезненный напряженный желчный пузырь);
- желтуха не сопровождается симптомами раздражения брюшины.

При отсутствии желтухи рак поджелудочной железы следует заподозрить, если:

- в течение последнего времени наблюдается постоянная боль в верхней части живота, сопровождающаяся заметным похудением, и эти симптомы не связаны с патологией в желудке;
- у больного сахарным диабетом возникли стойкие болевые ощущения в эпигастральной области или быстрое похудание;
- резко ухудшилось клиническое течение диабета, сахароснижающая терапия таблетированными препаратами стала малоэффективной.

Осмотр. Во время осмотра нужно обратить внимание на цвет склер, видимых слизистых оболочек, обложенность языка, состояние тургора кожи. При наличии желтухи определяют интенсивность и оттенок желтушного окрашивания кожи, слизистой оболочки, склер. При длительной закупорке желчных протоков опухолью желтуха приобретает зеленоватый оттенок, на коже обнаруживают следы расчесов.

При пальпации органов брюшной полости выясняют состояние печени, поджелудочной железы, желчного пузыря и селезенки, наличие асцита. Нормальную поджелудочную железу прощупать не удается. Опухоли значительных размеров пальпируются в виде плотного образования, нередко выявляют положительный симптом Воскресенского (исчезновение пульсации брюшной аорты в эпигастральной области в результате увеличения поджелудочной железы, либо опухолью, либо отечностью ее при сопутствующем хроническом панкреатите). Уточняют локализацию боли и ее характер, и интенсивность в зависимости от положения тела.

Печень при желтухе, вызванной опухолью головки поджелудочной железы, равномерно увеличена, выступает из-под края реберной дуги на 2-4 см и более. Увеличение вызвано переполнением внутрипеченочных протоков желчью. Печень имеет плотноэластическую консистенцию, закругленный край. При пальпации слегка болезненна из-за растяжения глиссоновой ее капсулы. Поверхность печени гладкая, но при наличии метастазов может определяться бугристость.

Увеличение желчного пузыря, вызванное застоем желчи, называют симптомом Курвуазье. Этот симптом характерен для рака головки поджелудочной железы. При закупорке общего желчного протока камнем он почти не встречается из-за потери эластичности стенки в результате хронического воспалительного процесса и непродолжительностью обтурации протока. Увеличенный желчный пузырь прощупывается в правом подреберье или на уровне пупка в виде безболезненного округлого образования эластической или плотноватой консистенции диаметром от нескольких сантиметров до головки новорожденного ребенка, напоминая ретенционную кисту поджелудочной железы.

Селезенка при раке поджелудочной железы обычно не увеличена. Только при тромбозе или сдавлении опухолью селезеночной вены возникает спленомегалия. В таких случаях при раке тела и хвоста поджелудочной железы возможны кровотечения из варикозно расширенных вен пищевода.

Лимфатические узлы брюшной полости и забрюшинного пространства, пораженные метастазами, прощупать не удается. Метастазы в периферические лимфатические узлы, в том числе надключичные, подмышечные встречаются крайне редко.

Перкуторно определяют нижнюю границу печени, наличие асцита, вздутие газом кишечника. При нарушении экскреторной и инкреторной функции поджелудочной железы наблюдается усиленное образование газов в кишечнике, которое проявляется тимпанитом разлитого характера.

Лабораторные исследования играют важную роль в распознавании рака поджелудочной железы.

• *Общий анализ крови.* Анемия встречается реже, чем при опухолях желудочно-кишечного тракта. Типичным является повышенная СОЭ, наблюдается нейтрофильный лейкоцитоз и тромбоцитоз.

• *Анализ мочи.* При закупорке общего желчного протока моча приобретает темно-коричневый цвет, содержит большое количество билирубина, уробилин в ней отсутствует. Независимо от наличия желтухи нередко обнаруживают повышенное содержание диастазы в моче, иногда наблюдается гликозурия.

• *Анализ кала.* Стул при раке поджелудочной железы характеризуется обильными каловыми массами с пенистым характером, при желтухе они обесцвечены, глинистого характера. При исследовании кала отмечается стеаторея, креаторея, амилорея,

иногда наблюдается положительная реакция на скрытую кровь. Глинисто-серый цвет обусловлен закупоркой желчных протоков и отсутствием желчных пигментов в каловых массах (стеркобилина). Креаторея, стеаторея, амилорея связаны с нарушением кишечного переваривания из-за скудного или отсутствия поступления в кишечник ферментов поджелудочной железы. Скрытая кровь в кале появляется при прорастании распадающейся опухоли в двенадцатиперстную кишку.

Биохимическое исследование крови. При отсутствии желтухи наибольшее значение имеет гипергликемия и повышение содержания в крови липазы. У больных с желтухой выявляются выраженные нарушения функциональных проб печени. Для рака поджелудочной железы, особенно ее головки, высокий уровень общего и прямого билирубина, холестерина, значительное повышение активности щелочной фосфотазы, умеренное повышение активности трансферазы, фруктозофосфатальдалазы, лактодегидрогеназы, а также снижение уровня амилазы, мальтозы, трипсина, инсулина, белков плазмы за счет мелкодисперсного компонента и концентрации протромбина.

Иммунологическое исследование направлено на определение опухолеассоциированных антигенов. В сыворотке крови радио иммунологическим методом удается обнаружить специфические антигены, которые отсутствуют или встречаются в очень малых концентрациях при неопухолевых заболеваниях.

При раке поджелудочной железы обнаруживают высокую концентрацию *карбогидратного антигена CA-19-9* у 80% больных, тогда как при раке печени у 67%, желудка – у 60%. Метод технически прост, но неспецифичен. Его применяют для суждения о прогнозе и о появлении рецидива после радикальной операции по поводу рака вышеуказанных органов. Концентрация антигена бывает повышенной при большом объёме первичной опухоли и при наступлении рецидива.

Специальные методы обследования

Специальными методами обследования, предназначенными для выявления опухолей поджелудочной железы служат комплексное ультразвуковое исследование, компьютерная томография, ядерно-магнитная резонансная томография, релаксационная дуоденография, фибродуоденоскопия с эндоскопической ретроградной холангиопанкреатографией, лапароскопия с ультразвуковым исследованием, ангиография чревной артерии и сцинтография, чрезкожная тонкоигольная аспирационная биопсия под контролем УЗИ или КТ.

Рентгенологическое исследование желудка и двенадцатиперстной кишки производят с целью выявления патологии в них и выяснения особенностей их расположения. При раке поджелудочной железы больших размеров со стороны желудка могут наблюдаться деформация контура, сужение просвета и ригидности стенки пилоро-антрального отдела желудка, замедленный пассаж контрастного вещества (сернокислого бария) в двенадцатиперстную кишку, при преимущественной локализации опухоли в головке железы – расширение дуоденального окна, изменение контура просвета 12-перстной кишки за счет сдавления или прорастания опухолью. Детальный осмотр возможен при дуоденографии с управляемой гипотонией с помощью медикаментозных средств, предложенной в 1955 году аргентинским хирургом Д.Лиотта. Используют внутримышечное введение 2 мл 0,1% раствора метацина, внутривенное введение 1,0 мл 0,1% раствора атропина совместно с 4-5 мл 10% раствора хлорида кальция или пероральный прием аэрона. Различают *зондовую и беззондовую дуоденографию*.

При зондовой релаксационной дуоденографии контрастную взвесь в 12-перстную кишку вводят через дуоденальный зонд по истечении 15 минут после инъекции лекарственных препаратов. Получают тугое заполнение просвета, изучают контуры, форму и расположение кишки. При сдавлении и прорастании опухоли на пораженном участке кишки отмечаются сужение просвета и исчезновение перистальтики. Затем барьевую взвесь аспирируют через этот же зонд, после чего появляется возможность выяснить характер изменения рельефа слизистой оболочки.

Беззондовая дуоденография технически проста. Предварительно производят рентгеноскопию желудка. Затем больной принимает 2 таблетки аэрона. Аэрон замедляет перистальтику желудка, приводит к гипотонии 12-перстной кишки. Через 30-60 минут дают барьевую взвесь и выполняют рентгенологическое исследование.

Ультразвуковые методы исследования являются наиболее доступными в первичной диагностике рака поджелудочной железы, и они входят в обязательный клинический минимум обследования больных.

В настоящее время на основании данных УЗИ выработан алгоритм обследования пациентов, страдающих раком поджелудочной железы:

- УЗИ начинается с проведения чрескожного исследования в В-режиме в реальном масштабе времени;
- дуплексное сканирование с использованием режимов цветного доплеровского картирования (ЦДК) или энергии отраженного доплеровского сигнала (ЭОДС) дает информацию о характере взаимоотношений структур обследуемой области с сосудами – о степени вовлечения в процесс или интактном состоянии прилежащих магистральных сосудов системы воротной вены, нижней полой вены, а также аорты и ее ветвей;
- дуплексное исследование или исследование в В-режиме в сочетании с использованием двуокиси углерода (микропузырьков CO_2) в качестве контрольного вещества позволяют изучить кровоток внутри опухоли для уточнения характера очагового поражения на основании оценки степени васкуляризации;

Если диагноз окончательно не установлен, то на основании результатов комплексного УЗИ принимается решение о выборе необходимого дополнительного метода исследования или их сочетанного использования. К ним относят:

- *Эндоскопическое ультразвуковое исследование;*
- *Ультразвуковое внутрипротоковое исследование;*
- *Чрезкожная аспирационная пункционная биопсия* патологического очага поджелудочной железы под контролем УЗИ.

Ультразвуковое интраоперационное исследование позволяет уточнить вид и объем операции.

Диагностика рака поджелудочной железы при помощи УЗИ основывается на прямых и косвенных признаках.

К *прямым признакам* относятся выявление солитарного очага или полости неоднородной плотности с наличием линии демаркации между опухолью и паренхимой железы. Опухолевая перестройка паренхимы поджелудочной железы – это основной прямой признак наличия опухоли. Выделяют три варианта эхогенности опухоли: пониженная, повышенная и смешанная.

Возможности диагностики опухоли зависят от их локализации и размеров. Опухоли головки и тела железы определяются на более ранних стадиях, поскольку эти отделы более доступно УЗ исследованию. При использовании УЗ приборов с высокой разре-

шающей способностью удастся визуализировать опухоли размером 1,0-2,0 см и более. Опухоли хвоста поджелудочной железы на ранней стадии в ряде случаев трудно визуализировать из-за особенностей расположения данного отдела железы.

Косвенные ультразвуковые признаки рака поджелудочной железы:

• при обструкции опухолью просвета желчного протока отмечают расширение проксимальных участков общего протока, увеличенный размер желчного пузыря;

• при обструкции главного панкреатического протока в области его перехода в ампулу протоки и ацинусы, расположенные дистальнее участка обструкции, расширяются, иногда разрывы их приводят к появлению очагов некроза. В дальнейшем ацинарная ткань замещается фиброзной тканью;

• для рака, исходящего из крючковидного отростка, характерна дилятация общего желчного протока, главного панкреатического протока и развитие желтухи.

С помощью УЗИ определяют распространение опухоли за пределы поджелудочной железы, состояние лимфатических узлов в области гепатодуоденальной связки, в пара панкреатическом пространстве, по ходу аорты, нижней полой и воротной вены, метастазы в печени, асцит.

Эндоскопическое ультразвуковое исследование (ЭУЗИ) осуществляют с применением эндоскопа с высокочастотным ультразвуковым датчиком, который вводится через рот, пищевод и желудок в двенадцатиперстную кишку. ЭУЗИ дает возможность детально исследовать структуру поджелудочной железы, состояние фатерова сосочка. Далее датчик вводят ретроградно, транспапиллярно, что позволяет визуализировать главный панкреатический проток, желчные протоки от фатерова сосочка до бифуркации, желчный пузырь, близлежащие к поджелудочной железе магистральные сосуды, состояние панкреатических лимфатических узлов (Ю.М. Панцирев с соавт., 1999, Taro Hara et. al., 2002).

Компьютерная томография (КТ) является золотым стандартом диагностики рака поджелудочной железы, позволяющая выявить опухоль размерами 1,5 см и более. На снимках рак имеет вид бугристого овального образования, по плотности превышающего плотность паренхимы железы. В головке поджелудочной железы опухоль часто выявляется в сочетании с расширением общего желчного или панкреатического протока. Обрастание и инвазия соседних сосудов видна как обрыв или неровность контуров просвета, утолщение стенки или окружающих мягких тканей. Наличие коллатералей также подтверждает инвазию сосудов. КТ позволяет выявить увеличение лимфатических узлов, инвазию в соседние органы и метастазирование в печень, определить даже малое количество асцитической жидкости. Необходимо использовать тонкие срезы и малое поле обзора. Следует отметить, что рак поджелудочной железы в большей и меньшей степени "гиповаскулярен", чем нормальная паренхима железы. Внутривенное введение контрастного вещества (Омнипак-300 в объеме 100 мл в кубительную вену со скоростью 3 мл/секунд) и выполнение двух фаз сканирования после введения контрастного вещества- артериальной – через 20 секунд после начала введения контрастного вещества и венозной – через 80 секунд, позволяет получить более дифференцированную картину изменений в поджелудочной железе. Так, после контрастного усиления паренхима нормальной поджелудочной железы существенно накапливает контрастное вещество, а опухоль не накапливает, что облегчает ее визуализацию и более четко очерчивать ее контуры. КТ применяется в качестве метода уточняющей диагностики, при ее помощи часто осуществляют чрезкожную пункционную биопсию.

Магнитно-резонансная томография (МРТ) применяется как альтернатива КТ, поджелудочной железы чаще всего применяют с методикой подавления жиров. При МРТ поджелудочной железы чаще всего применяют ДТРА. Внутривенное введение этого парамагнитного контрастного вещества увеличивает дифференциацию интенсивности сигналов от нормальной ткани поджелудочной железы и менее васкуляризованной ткани опухоли. На МРТ протоковый рак поджелудочной железы виден как зона низкой интенсивности сигнала на томограмме №1. Если имеется жировая инфильтрация поджелудочной железы, опухоль будет прекрасно видна на этом фоне. После внутривенного введения ДТРА зона опухоли, имеющая исходную низкую интенсивность сигнала, становится более заметной. На томограммах Т2 – поджелудочная железа может быть видна как зона высокой интенсивности сигнала. Опухоль, не видимая при КТ, может видна на МРТ.

МРТ превосходит КТ при диагностике интрапанкреатического рака и в оценке перикреатического распространения опухоли, сосудистой инвазии, в том числе поражения вен воротной системы, поражения двенадцатиперстной кишки (Vellet D.A. et. al, 1992).

Таким образом, КТ и МРТ позволяют определить, локализуется ли опухоль только в пределах поджелудочной железы, имеются ли метастазы в печень или локальные лимфоузлы, имеются ли метастазы в печень или локальные лимфоузлы, имеется ли инвазия в окружающие сосуды. Эти данные позволяют дооперационно оценить операбельность опухолевого процесса.

Чрезкожную аспирационную пункционную биопсию осуществляют под контролем УЗИ и КТ, которая позволяет верифицировать морфологические изменения и гистологические формы рака поджелудочной железы. Осуществлять ее возможно только при условии нормальных показателей свертывающей системы крови и эвакуации асцита. Диагностические пункции поджелудочной железы выполняют из эпигастрального доступа, реже из подреберья. Главным условием успешного выполнения процедуры является отсутствие на трассе пункционной иглы крупных кровеносных сосудов и /или желчных протоков. Для получения материала для цитологического исследования используют иглу Chiba калибра от 20 до 25G, для гистологического исследования – более толстые иглы калибра 16-18 G, в том числе с применением пункционного пистолета. Чувствительность метода в диагностике рака поджелудочной железы составляет 72% (David A. et. al., 2001).Отрицательный ответ еще не позволяет полностью исключить наличие рака. Обнаружение в пунктате пролиферирующих и диспластических процессов при наличии на УЗИ очагового уплотнения свидетельствуют о возможном наличии злокачественной опухоли (Кунцевич Г.И., 2003).

Дуоденоскопию производят с помощью гастродуоденоскопа. Аппарат через рот вводят в двенадцатиперстную кишку и осматривают слизистую оболочку. Хорошо различимы опухолевидные образования и изъязвления в двенадцатиперстной кишке, вызванные раком фатерова сосочка или прорастающей в кишку опухоли головки поджелудочной железы. При обнаружении патологических изменений берут материал для гистологического и цитологического исследования.

Эндоскопическая ретроградная холангиопанкреатография производится при дуоденоскопии. После осмотра двенадцатиперстной кишки в отверстие фатерова сосочка вводят тонкий тифлоновый катетер и его продвигают в проток поджелудочной железы. В течение 5 минут проток опорожняют от секрета, затем медленно и осторожно вводят контрастное вещество. На рентгенограммах в месте расположения опухоли может быть видна культя, сужение или оттеснение протока. Процедуру соче-

тают со взятием мазков для цитологического исследования на атипические клетки. Метод высоко информативен, позволяет выявить опухоль любых размеров, связанную с протоком поджелудочной железы. Чувствительность, специфичность и точность метода колеблются в пределах 85-100% (В.А. Кубышкин с соавт., 2003).

Лапароскопическая диагностика на протяжении длительного времени при раке поджелудочной железы была очень ограниченной и сводилась к выявлению косвенных признаков опухоли и подтверждению или опровержению генерализации рака по брюшине, выявлению метастазов в печени. Это было связано с забрюшинным расположением железы.

За последние годы ситуация изменилась кардинальным образом. Используя малоинвазивные технологии, разработаны следующие новые методы, такие, как *лапароскопическое ультразвуковое исследование (ЛУЗИ) с интрокорпоральным введением датчика и бурсоскопии* (Ю.Г.Старков с соавт., 2003).

Современная диагностическая лапароскопия включает: визуальную, инструментальную и оперативную (бурсоментоскопия, адгезиолис) ревизию; УЗИ с интрокорпоральным введением датчика, использующее необходимые режимы сканирования; различные варианты биопсии очаговых образований (щипковая, пункционная и глубокая щипковая) под ультразвуковым контролем; краевые резекции органов со срочным и плановым гистологическим и цитологическим исследованиями.

Лапароскопическую диагностику с УЗИ начинают с *визуальной и инструментальной ревизии органов брюшной полости.* Вначале производится обзорная визуальная ревизия. Затем взятие смывов и выпота на цитологию, далее инструментальная ревизия печени, желчного пузыря, желудка, тонкой и толстой кишки, селезенки, малого и большого сальника. Следующим этапом обследования является *лапароскопическое ультразвуковое исследование.* Вначале выполняют обзорное УЗИ печени, желчных путей и поджелудочной железы, магистральных сосудов. Следом выполняются детальное исследование поджелудочной железы, пораженных патологическим процессом с целью прецензионного определения объема поражения, выявления характерных эхографических признаков очаговых образований, оценки вовлеченности в патологический процесс органных и магистральных сосудов.

Оперативная ревизия – следующий этап, при котором вскрывается сальниковая сумка на протяжении 5-15 см, что позволяет провести полноценный ее осмотр и взять биопсию. Если опухоль контурируется в проекции малого сальника, производится его рассечение, т.е. бурсоскопия через малый сальник. Вскрытие сальниковой сумки производят после проведенного лапароскопического УЗИ только при неясном диагнозе – опухоль или панкреатит, при необходимости к биопсии из поджелудочной железы.

Благодаря лапароскопическому ультразвуковому исследованию значительно расширились возможности лапароскопии в диагностике метастатического поражения различных групп регионарных лимфатических узлов и выявлении интрапаренхиматозных метастазов малых размеров в печени. Стало возможным установление морфологической верификации опухоли и распространенности опухоли на соседние органы, магистральные и органные сосуды, тем самым удается дать окончательную оценку возможности радикального хирургического лечения при раке поджелудочной железы.

Диагностическая лапароскопия с ультразвуковым исследованием и бурсоскопия показана практически во всех случаях неясного диагноза, когда арсенал неинвазивных методов диагностически уже исчерпан.

Цилиакография – это технически сложный метод, чем предыдущие методы. Водорастворимое контрастное вещество вводят в чревную артерию через рентгеноконтрастный катетер по методике Сельдингера. Для катетеризации пунктируют бедренную артерию под пупартовой связкой и по специальной струне-проводнику под контролем рентгеновского экрана проводят катетер по брюшной аорте до устья чревной артерии и ее ветвей, вводят контрастное вещество и тут же производят серии рентгенограмм, в которых при раке поджелудочной железы могут быть видны культи сосудов в железе, участки повышенной и пониженной васкуляризации, нарушение сосудистого рисунка. Поскольку метод связан с внутрисосудистыми манипуляциями, чреватыми осложнениями, его используют редко, чем УЗИ и КТ.

Радиоизотопные исследования поджелудочной железы производят с помощью селенмеметионина-75, меченного технецием 99 (Тх), который избирательно накапливается в большом количестве нормальной ткани поджелудочной железы, чем в печени и других органах. Исследование позволяет обнаруживать образования размером более 3 см, но не дает возможности отличить опухоль от кистозного поражения. Другим недостатком метода, ограничивающим его применение, является длительный период полураспада радиоактивного технеция-99.

16.9 Дифференциальная диагностика рака поджелудочной железы

В условиях практической работы дифференциальный диагноз при подозрении на рак поджелудочной железы проводится на основании данных клиники, лабораторных и специальных методов обследования.

Поскольку поводом для обращения больного к врачу являются боли в эпигастральной области и желтуха, приходится проводить дифференциальную диагностику рака поджелудочной железы с различными заболеваниями, характеризирующимися этими симптомами и прежде всего с панкреатитом, калькулезным холециститом, инфекционными гепатитами и опухолями желчных протоков и фатерова сосочка.

1. Панкреатит – специфическое заболевание, в основе которого лежат процессы аутолиза (самопереваривания), воспалительно-дегенеративных изменений, в случаях хронического течения – фиброзирование и развитие соединительной ткани с нарушением внутри- и внешнесекреторной функций поджелудочной железы.

Клиническая картина проявляется следующими признаками:

• *Сильные боли*, чаще в эпигастральной области опоясывающего характера с иррадацией влево, спину, позвоночник. Боль усиливается после приема пищи, особенно той, которая увеличивает секрецию поджелудочной железы (жиры, жареные блюда, алкоголь). Боли обусловлены повышением гидростатического давления в протоках железы, воспалительным процессом в паренхиме железы.

• *Диспептические проявления*, обусловленные расстройством пищеварения в силу нарушения и затруднения оттока панкреатического сока из-за вирсунгова протока воспалительным отеком. Они проявляются в виде урчания в животе, вздутия кишечника, неустойчивого стула, чаще поносов, тошноты и иногда рвоты.

• *Признаки сахарного диабета* из-за нарушения внутрисекреторной деятельности железы;

• *Резкая астенизация* и слабость как следствие нарушения всасывания (дефицит белка, микроэлементов, витаминов, и т.д.);

Установлению диагноза панкреатита помогают:

• Клинические проявления;

• Результаты непосредственного обследования больного:

- обложенность языка;

- может быть иктеричность (особенно в тех случаях, когда блокируется и холедох);

- болезненность в проекции поджелудочной железы;

- наличия выраженного френикус-симптома слева, симптомы Коча – нарушение мышечной защиты, Воскресенского – исчезновение пульсации брюшной аорты в эпигастральной области в результате отечности поджелудочной железы.

Лабораторные анализы:

а) повышение активности диастазы в моче и амилазы в крови;

б) характерная картина капрограммы:

- стеаторея (наличие нейтрального жира);

- креаторея (непереваренные мышечного волокна);

- амилорея (наличие зерен крахмала);

- нейтрофильный лейкоцитоз.

Результаты специальных методов исследования:

- при обзорной рентгенографии брюшной полости отмечается скопление газа в кишечнике, исчезновение контура левой поясничной мышцы, высокое стояние левого купола диафрагмы, плотная тень поджелудочной железы;

- при компьютерной томографии: неровность контуров железы, исчезновение структуры, постепенное, без обрыва, сужение общего желчного и вирсунгова протоков, внутрипротоковая и паренхиматозная кальцификация;

- УЗИ позволяет с большой точностью выявлять размеры, контуры, форму железы, различные изменения в тканях, а также состояние вирсунгова протока. Так, при остром панкреатите железа умеренно увеличена, контуры ее ровные, четкие, эхоструктура однородная, гипоэхогенная, за счет лейкоцитарной инфильтрации. При геморрагическом панкреонекрозе размеры железы значительно увеличены, эхоструктура представлена гипоэхогенными и анэхогенными участками деструкции неправильной формы от мелкоочаговых до крупноочаговых на фоне эхоплотной железы, отмечается наличие выпота в сальниковой сумке, скорость кровотока в аорте и ее крупных ветвях значительно увеличивается. При хроническом паренхиматозном панкреатите регистрируется незначительное увеличение железы, контуры ее неровные, четкие, эхоструктура однородная, скорость кровотока в аорте почти в норме. При псевдотуморозном панкреатите наблюдается локальное увеличение головки железы разной степени, контуры железы в этой области полициклические, наблюдается расширение протока, скорость кровотока в аорте увеличена. Лечение консервативное.

2. Калькулезный холесцистит – острое хирургическое заболевание, который характеризуется появлением острейших болей режущего характера в правом подреберье, обусловленный спастическим сокращением гладкой мускулатуры растянутого желчного пузыря или желчных путей в результате ущемления камня в пузырном или в другом отрезке желчевыводящих путей, нарушая отток желчи.

Приступ болей зачастую провоцируется обильной жирной едой, употреблением алкоголя, острых приправ, физической нагрузкой, тряской при езде и т.д. Боли появляются внезапно, они мучительные, из-за них больные беспокойные, стонут, не лежат в одном положении, мечутся в постели. Боль иррадирует в правое плечо, ключицу. Резко поло-

жительны пузырные симптомы: а) Ортнера-Грекова – болезненность при поколачивании локтевой стороной ладони по реберной дуге справа; б) Френикус (Мюсси) – болезненность при надавливании на диафрагмальный нерв между ножками грудино-ключично-сосцевидной мышцы справа; в) Мерфи – внезапное прерывание вдоха с усилением болезненности при прикосновении к желчному пузырю; г) Кера – усиления болезненности при пальпации желчного пузыря на вдохе; д) Боасса – болезненность при надавливании около позвоночника на уровне IX-X грудных позвонков, на 3 см правее позвоночника; е) слабовыраженный симптом Щеткина-Блюмберга из-за раздражения брюшины.

Наблюдаются тошнота и рвота с примесью желчи, не приносящая больному облегчения. Живот вздут, задержка кала и газов. Дыхание учащено, выраженная бледность кожных покровов, холодный пот. Язык обложен грязным налетом. Иногда наблюдается повышенная температура, нейтрофильный лейкоцитоз, ускоренная СОЭ. Для закупорки камнем общего желчного протока характерно появление **желтухи** в течение суток после начала приступа болей, и это временная зависимость имеет большое дифференциально-диагностическое значение. Застой желчи, как правило, приводит к холециститу и восходящему холангиту, поэтому для камней общего желчного протока характерна триада: боль, желтуха, лихорадка.

При калькулезном холецистите приступы колик могут прекратиться, если восстановится проходимость желчевыводящих путей (соскальзывание ущемленного камня в шейке пузыря обратно в желчный пузырь, проталкивание камня желчной пробкой в кишечник), причем так же внезапно, как и начинаются, а на следующий день самочувствие больного может быть уже вполне удовлетворительным. В отличие от опухоли, длительная закупорка камнем редко бывает полной, поэтому реакция на уробилиновые тела и билирубин в моче, стеркобилиноген в кале может быть попеременно, то положительной (вне болевого приступа), то отрицательной (во время приступа). Длительная закупорка камнем обычно бывает неполной, поэтому билирубин сыворотки, хотя и достигает высоких значений, но редко превосходит 170 мкмоль/л (10 мг%). Активность щелочной фосфатазы, аминотрансферазы повышена, показатели тимоловой пробы нормальные.

Для окончательного установления диагноза решающее значение имеет проведение ультразвукового исследования, которое позволяет определить наличие камня в желчном пузыре и в дистальных отделах общего желчного протока, состояние печени, желчного пузыря, холедоха, головки поджелудочной железы. Лечение – хирургическое.

3. Инфекционные гепатиты – являются наиболее массовой инфекцией человека. Они относятся к строгим антропонозам и инфицирование происходит парэнтерально, перорально. Существует множество форм инфекционного гепатита, из них наиболее распространенными формами являются гепатит А, В, С.

При всех гепатитах нет патогномичных клинических признаков, поэтому диагностика их обосновывается на так называемых опорных критериях, наиболее информативных симптомах, которые в своей совокупности позволяют установить синдром острого гепатита.

При сборе эпиданамнеза необходим целенаправленный распрос больного о эпидокружениях с учетом всех возможных источников инфекции и путей передачи.

Клиническая картина острого вирусного гепатита имеет 4 периода – инкубационный, преджелтушный (продромальный), желтушный, реконвалесценции.

Инкубационный период при гепатите А продолжается от 2 до 4 недель, минимальный 7 дней, а гепатите В – от 2 до 4 месяцев, минимальный – 6 недель, максимальный – 6 месяцев.

Преджелтушный период гепатита А характеризуется внезапным появлением озноба с высокой температурой (38^0 С выше), головной болью, развитостью, ломотой, катаральными явлениями (боль в горле, кашель, насморк). Диспептические синдромы развиваются в короткий срок (тошнота, нередко рвота, частый понос или запор). Появляется чувство тяжести в правом подреберье, реже – боль. При осмотре обнаруживают обложенный язык, вздутие живота, увеличение печени, чувствительной при пальпации. В периферической крови отмечается небольшая лейкопения без изменения в лейкоцитарной формуле. Активность аминотрансфераз в сыворотке крови повышена в течение всего преджелтушного периода (5-7 дней). Нарушение пигментного обмена наступает лишь в конце этого периода. При этом моча становится концентрированной, темной (цвета пива). Кал обесцвечивается, приобретает глинистый вид. Появление иктеричности склер свидетельствует о переходе болезни в желтушный период.

При вирусном гепатите В преджелтушный период, в отличие от гепатита А, характеризуется постепенным началом, обычно с диспептических явлений (понижение аппетита, тошнота, часто рвота, запор, сменяющийся поносом) и астеноневротического синдрома (вялость, апатия, нарушение сна). Только через несколько дней после начала заболевания возникают боли в правом подреберье или эпигастральной области. Печень увеличивается, наступает лейкопения, повышается активность альдолазы, аминотрансферазы, появляется спонтанная фруктозурия. Длительность этого периода – от 1 до нескольких недель.

Желтушный период представляет разгар болезни. Наиболее постоянный его симптом – желтуха, интенсивность которой не всегда соответствует тяжести болезни. Желтуха редко бывает интенсивной. Сначала желтушная окраска появляется на склерах, твердом небе, затем ее уже легко обнаружить на всех кожных покровах и видимых слизистых оболочек. Стойкая интенсивная желтуха с охряным оттенком указывает на развитие массивных некрозов в печени и возможную предкому и кому. У значительной части больных сохраняются лихорадка, диспептические нарушения, появляется кожный зуд, возможны геморрагические явления (кровотечения из десен, носа). При пальпации живота отмечается болезненность в правом подреберье, увеличенная в преджелтушном периоде печень продолжает увеличиваться, поверхность ее гладкая, консистенция уплотненная. Наблюдается увеличение селезенки, брадикардия, иногда появляются внепеченочные знаки – печеночные ладони и сосудистые звездочки. В периферической крови обнаруживается лейкопения, реже число лейкоцитов нормально, однако наблюдается лимфоцитоз, иногда моноцитоз. Гипербилирубинемия умеренна и непродолжительна: повышается преимущественно содержание связанной фракции пигмента (непрямой билирубин), в то время как при обтурационной желтухе значительно повышается концентрация общего билирубина почти исключительно за счет прямой его фракции. Характерны глубокие нарушения синтетической функции печени: гипопротеинемия, снижение уровня альфа-липопротеидов, протромбина, холестерина. Повышается активность альдолазы, аминотрансферазы, АЛТ. Желтушный период длится 7-15 дней.

Период рековалесценции характеризуется медленным исчезновением клинических и биохимических признаков гепатита, причем при гепатите этот период более длителен, чем при гепатите А. При гепатите А симптомы интоксикации сравнительно быстро подвергаются обратному развитию, чем при гепатите В. Кожи и слизистые оболочки принимают нормальную окраску, уменьшается печень, снижается активность ферментов, нормализуются функциональные пробы печени, содержания билирубина в сыворотке крови. Критерием достоверной диагностики гепатита В считают обнаружение антигена HBsAg в сыворотке крови. Этот антиген появляется в крови задолго до клинических признаков болезни и определяется в первые дни желтухи.

При гепатитах более информативным является определение активности аланин-аминотрансфераз (АЛТ), степень повышения аспартат-аминотрансферазы (АСТ). АЛТ – чисто цитоплазматический фермент, содержащийся исключительно в гепатоцитах, АСТ – включает изоэнзим, локализующийся в митохондриях. Соотношение АЛТ и АСТ в норме близко 1:1. Значительное снижение этого коэффициента рассматривается как индикатор тяжелого повреждения паренхимы печени. Определение стеркобилина в кале также имеет значение для выяснения характера желтухи. При обтурационной желтухе стеркобилин в кале отсутствует, при гепатитах – его содержание увеличено.

Ультразвуковое исследование проводят в начале больным с желтухой неясного происхождения, она играет существенную роль как отсеивающий метод в разграничении внепеченочного и внутрипеченочного холестаза.

Лечение – консервативное в инфекционной клинике.

4. Опухоли большого дуоденального (фатерова) сосочка исходят из следующих отделов сосочка: а) из эпителия слизистой оболочки 12-перстной кишки в области выводного протока сосочка; б) из эпителия слизистой оболочки самой ампулы; в) из эпителия дистальных отделов вирсунгова и общего желчного протока. В этой области возникают как доброкачественная опухоль (аденома), так и злокачественная (аденокарцинома).

Макроскопически первые две локализации растут экзофитно, имея вид папилломы, полипа, чаще напоминая цветную капусту мягкой консистенции, нередко с изъязвлением, а третья – эндофитно или смешанным типом роста, имея вид плоского округлого узла, не выступающего в просвет кишки, консистенция твердая. Клинические проявления зависят от анатомического отношения опухоли к выводным протокам поджелудочной железы и внепеченочным желчным протокам. Если опухоль начинает закрывать вирсунгов проток наблюдается постепенно нарастающая боль в эпигастральной области, похудание, нарушение переваривания пищи, проявляющегося кишечным расстройством и вторичным диабетом. Для дифференциальной диагностики рака фатерова сосочка и поджелудочной железы большое значение имеет исследование панкреатических ферментов в дуоденальном содержимом. При раке головки поджелудочной железы вследствие обтурации панкреатического протока опухолью панкреатические ферменты (липаза, амилаза, лактаза, мальтаза, трипсин) и гормоны (инсулин, глюкагон) в дуоденальном содержимом могут отсутствовать, или их концентрация бывает значительно пониженной, тогда как при раке фатерова сосочка отделение панкреатических ферментов и гормонов не нарушается или изменяется значительно меньше, чем при раке головки железы. Если опухоль захватывает внепеченочный желчный проток – желтуха, которая носит ремитирующий характер, вследствие некроза опухоли и/или периодического уменьшения перифокального воспаления. Неред-

ко желтуха сопровождается ознобами, гипертермией, кожным зудом. Отмечается увеличение печени и желчного пузыря (положительный симптом Курвуазье), потемнение цвета мочи, обесцвечивание кала, стабильная билирубинемия до 500 мк моль/л (30%) за счет прямой фракции. Во многих случаях отмечается дегтеобразный стул или положительная реакция на кровь в кале из-за микро- или макрокровотечения из распадающейся опухоли.

Наиболее информативными методами обследования являются дуоденография с управляемой гипотонией, эзофагогастродуоденоскопия с прицельной биопсией. О протяжённости опухоли можно судить при помощи эндоскопической ретроградной холангиопанкреатографии, а о распространенности опухоли в окружающие ткани, крупным сосудом в регионарные лимфатические узлы – эндоскопическим ультразвуковым исследованием. Лечение – хирургическое.

При раке, ограниченном большим дуоденальным сосочком или сфинктером Одди (T_1) производят клиновидную резекцию Фатерова сосочка, при доброкачественной папилломе – трансдуоденальную папиллоэктомию. Если опухоль прорастает в стенку 12-перстной кишки (T_2), производят циркулярную резекцию части 12-перстной кишки и части поджелудочной железы и сшивание 12-перстной кишки конец в конец с реимплантацией общего желчного и панкреатического протоков в 12-перстную или тонкую кишки по методике Холстеда (1898).

При опухоли, распространяющейся в поджелудочную железу на глубину не более 2см (T_3) осуществляют дуоденоэктомию с регионарной лимфаденэктомией или панкреатодукоденальную резекцию с регионарной лимфодиссекцией. При неоперабельности опухоли накладывают билиодегистивные анастомозы.

5. Опухоли внепеченочных желчных протоков редко встречаются, они возникают из любого отдела желчевыводящих путей, начиная от печеночных протоков до дистального отдела общего желчного протока, чаще всего в периампулярной области. По внешнему виду они бывают полиповидный, ворсинчато-папиллярный, в виде плотного тяжа или массивного конгломерата. Опухоль преимущественно растет интрадуктально, циркулярно суживая просвет желчного протока. Рано прорастает в окружающие ткани, в том числе в паренхиму печени, воротную вену и головку поджелудочной железы. Часто метастазирует в перипортальные лимфатические узлы и печень.

По гистологическому строению бывают: 1) доброкачественные (сосочковая аденома); 2) злокачественные (аденокарцинома, плоскоклеточный и недифференцированный рак); 3) редкие формы рака (эмбриональная рабдомиосаркома, карциносаркома, смешанные опухоли и др.).

Ранним и ведущим клиническим проявлением является нарастающая механическая желтуха (в 97%), проявляющаяся без предшествующих болевых приступов. Желтуха нередко носит ремитирующий характер, обусловленная распадом опухоли и сопровождающаяся изнуряющим кожным зудом (в 87%), похуданием и лихорадкой. Симптом Курвуазье положительный при локализации опухоли дистальнее впадения пузырного протока. Печень и селезенка чаще не увеличена, со стороны лабораторных анализов наблюдается значительная билирубинемия (20-30 мг %), за счет прямой фракции, отсутствует в моче уробилиноген, в кале стеркобилиноген, содержание холестерина нормальное или несколько повышенное, активность щелочной фосфатазы резко повышена, показатели тимоловой пробы в ранних стадиях – нормальные, позже – повышены.

Решающее диагностическое значение имеет эндоскопическая ретроградная холангиопанкреатография, чрескожная чреспеченочная холангиография. В обеих процедурах аспирируют желчь для цитологического исследования. В последние годы стали применять ультразвуковое внутрипротоковое исследование с целью определения распространенности опухоли за пределы протока.

Лечение хирургическое. Объем радикального вмешательства зависит от места локализации опухоли. При небольшой опухоли в начальной части общего печеночного протока производят высокую резекцию желчного протока с наложением гепатикоеюноанастомоза. При локализации опухоли в средней части общего желчного протока осуществляют резекцию пораженной части протока с желчным пузырем, дистальный конец холедоха ушивается наглухо. А проксимальный конец печеночного протока анастомозируется с одним из участков либо 12-перстной кишки, либо желудком, либо тонкой кишкой.

При локализации рака в дистальном отделе холедоха методом выбора является панкреатодуоденальная резекция с регионарной лимфодиссекцией.

При неоперабельных, обтурирующих просвет желчного протока, опухолях, локализованных в проксимальном отделе, формируется наружный печеночный свищ путем чрескожной чреспеченочной пункцией расширенных крупных внутрипеченочных желчных протоков или производится реканализация магистральных желчных протоков со стентированием.

16.10 Лечение рака поджелудочной железы

Все современные методы лечения рака поджелудочной железы можно подразделить на радикальные и паллиативные.

Наиболее эффективным методом лечения является радикальная операция. Лучевая, химиолучевая и полихимиотерапия применяются только с паллиативной целью или как дополнение к радикальной операции.

Хирургическое лечение. Основными видами хирургических операции при раке поджелудочной железы, в зависимости от локализаций, являются:

- При локализации опухоли в области головки и периампулярной части железы применяются проксимальная или гастропанкреатодуоденальная резекция (операция Whipple) в стандартным и расширенном вариантах;
- При локализации опухоли в области дистального отдела тела и хвоста железы производится дистальная или корпорокаудальная субтотальная резекция с регионарной лимфмодиссекцией;
- При раке тела поджелудочной железы с распространением как в сторону головки, так и в сторону хвоста, выполняют тотальную панкреатодуоденэктомию;
- В последние годы при рака поджелудочной железы применяют криодеструкцию опухоли тела и хвоста поджелудочной железы.

Стандартную и расширенную гастропанкреатодуоденальную резекцию выполняют, помимо рака головки поджелудочной железы, при раке большого дуоденального сосочка, двенадцатиперстной кишки и дистальной части общего желчного протока. При выполнении этой операции единым блоком удаляются головка поджелудочной железы, выходной отдел желудка с малым сальником и правой половины большого сальника, дистальная часть общего желчного протока, вся двенадцати-

перстная кишка, селезенка, проксимальная часть тощей кишки и регионарные лимфатические узлы. Последующее восстановление непрерывности пищеварительной трубки осуществляется наложением анастомозов, соединяющие культи желудка, поджелудочной железы и общего желчного протока с тощей кишкой. Дополнительно накладывают межпетельный анастомоз по Брауну на приводящие и отводящие колена тощей кишки.

Стандартная проксимальная гастропанкреатодуоденальная резекция включает пересечение железы в области шейки, приблизительно в 1 см дальше от опухоли, холестоэктомию и пересечение общего желчного протока выше впадения пузырного, пересечение желудка на границе его двух третей или двенадцатиперстной кишки, ниже привратника на 1,5-2,0 см. Дистальной границей резекции является первая петля тощей кишки, что позволяет подвести ее к культе поджелудочной железы без натяжения. В удаляемый комплекс включают следующие группы лимфатических узлов:

- Лимфатические узлы правой стороны гепатоодуоденальной связки – верхние и нижние лимфоузлы общего желчного протока и лимфоузлы вокруг пузырного протока;
- Задние панкреатодуоденальные лимфатические узлы;
- Лимфатические узлы правой стороны верхней брыжеечной артерии от ее устья у аорты до уровня нижней панкреатикодуоденальной артерии;
- Передние панкреатикодуоденальные лимфатические узлы;
- Дополнительно иссекаются лимфоузлы передне-верхней области общей печеночной артерии.

Расширенная радикальная гастропанкреатодуоденальная резекция с регионарной лимфодиссекцией отличается от стандартной полным удалением клетчатки и лимфатических узлов по пердней поверхности аорты от диафрагмы, с диссекцией вокруг чревного ствола и общей печеночной артерии, до дифуркации брюшной аорты.

Столь сложная одномоментная операция осуществима только у физически крепких больных при опухолях, классифицируемых по системе TNM как T_{1-2} N_{0-1} M_0.

В последнее десятилетие широкое распространение получила **панкреатодуоденальная резекция с сохранением привратника**. Что явилось поводом для сохранения привратника при панкреатодуоденальной резекции?

Это прежде всего было связано со следующими недостатками резекции дистального отдела желудка:

- риск развития постгастрорезекционных синдромов (прежде всего демпинг-синдрома и пептических язв);
- высокая вероятность развития щелочного рефлюкс- гастрита при выполнении всех анастомозов на одной петле тощей кишки;
- снижение возможности желудочной компенсации внешнесекреторной недостаточностью поджелудочной железы;
- сравнительно большая продолжительность операции;
- снижение качества жизни больных, связанные с алиментарными расстройствами.

С учетом вышеуказанных недостатков гастропанкреатодуоденальной резекции, в 1944 году английский хирург Kennet Watson впервые выполнил панкреатодуоденальную резекцию с сохранением привратника и одного дюйма двенадцатиперстной кишки при раке ампулы большого дуоденального сосочка.

В последние годы эту операцию стали широко применять при раке головки поджелудочной железы небольших размеров, когда отсутствует распространение опу-

холи на желудок и на луковицу двенадцатиперстной кишки, а также при отсутствии у больного сопутствующей язвенной болезни желудка. При выполнении этой операции принципиален вопрос об уровне пересечения двенадцатиперстной кишки, поскольку частота многих осложнений после панкреатодуоденальной резекции с сохранением привратника тесно связана с тем, на каком расстоянии от привратника пересечена двенадцатиперстная кишка. Этот этап операции связан и с выполнением адекватной лимфаденэктомии интрапилорических лимфоузлов. По мнению ряда ведущих специалистов (Ю.И.Патютко, 1998, В.А.Кубышкин с соавт., 2003, Grace P.A. et. al., 1990, Reith H.B. et. al., 1996, Takada T. et. al., 1997), наилучшим уровнем является пересечение двенадцатиперстной кишки не более 1,5 см от привратника, что позволяет, с одной стороны, уменьшить вероятность развития гастростаза, с другой стороны, обеспечивает техническую возможность удаления подпривратниковых лимфатических узлов.

Следует подчеркнуть, что реконструктивный этап панкреатодуоденальной резекции является ключевым при выполнении этой обширной операции и фактически определяет функцию желудочно-кишечного тракта и осложнения в послеоперационном периоде. Наиболее распространенная схема реконструкции после панкреатодуоденальной резекции с сохранением привратника является создание последовательно на одной петле тощей кишки панкреатоеюноанастомоза, гепатикоеюноанастомоза "конец в бок" и дуоденоанастомоза. Этот вариант реконструкции, предложенный еще Traverso L.W. Longmire W.R. (1978), до сих пор является основной модификацией панкреатодуоденальной резекции с сохранением привратника.

Дистальная или корпокаудальная субтотальная резекция применяется при локализации опухоли в ее хвосте и/или теле. Такая локализация встречается у 15-25% больных раком поджелудочной железы. Отличительной особенностью этой локализации является поздняя диагностика, вследствие скудных клинических проявлений и низкая резектабельность ко времени выявления.

В соответствии с закономерностями локорегионального распространения рака тела и хвоста поджелудочной железы при нем осуществляется дистальная резекция железы с обязательным удалением селезенки. Удаление селезенки производят из-за интимных сосудистых связей с поджелудочной железой и возможных метастазов в лимфатические узлы ворот селезенки. При стандартной дистальной резекции железы, дополненная спленэктомией, пересекается ткань железы, справа от верхней брыжеечной и воротной вены, селезеночная артерия у ее устья с удалением лимфатических узлов следующих групп:

- вокруг чревного ствола;
- в воротах селезенки;
- вдоль селезеночной артерии;
- по нижнему краю тела и хвоста железы.

При расширенной дистальной резекции иссекаются в блоке следующие группы лимфатических узлов:

- вдоль общей печеночной артерии;
- вдоль верхней брыжеечной артерии и вены;
- от верхнего края чревного ствола до нижнего края левой печеночной вены;
- от верхнего края левой почечной вены до верхнего края устья нижней брыжеечной артерии.

Левосторонняя адреналэктомия не обязательна.

Тотальная панкреатэктомия – достаточно редкое оперативное вмешательство, которая применяется при многофокусном или тотальном поражении.

Показания к ее выполнению:

а) мультицентричное опухолевое поражение железы;

б) значительная инвазия в дистальном направлении опухоли головки железы;

в) инвазия головки поджелудочной железы опухолью тела и хвоста железы.

Следует отметить, что при таком поражении опухолевый процесс редко носит локализованный характер, часто имеет метастатическое распространение и, как правило, неректабелен. Тем не менее существует мнение о целесообразности такого оперативного вмешательства как с онкологической точки зрения, так с точки зрения полного риска осложнений со стороны панкреотодигистовного анастомоза. Поэтому в отдельных случаях к тотальной панкреатэктомии прибегают и как к мере профилактики прогрессирующих тяжелых осложнений при панкреонекрозе в культе железы и несостоятельности панкреатодегитивного анастомоза. Но тотальная панкреатоэктомия может рассматриваться, безусловно, как стойко инвалидизирующая и в превентивных целях не нашла большого числа сторонников. Почти непреодолимым препятствием к тотальной панкреатомии являются тяжелые последствия экзо- и эндогенной недостаточности, которые постоянно требуют заместительную терапию.

Взгляд отдельных хирургов на эту операцию как путь повышения радикализма оперативного вмешательства при раке не выдержал испытания временем (Moosa A.R. et. al., 1984).

Техника тотальной панкреатоэктомии в основном повторяет этапы стандартной гастропанкреатодуоденальной и дистальной резекции поджелудочной железы. В целом, она менее сложна, чем гастропанкреатодуоденальная, так как не требует осуществления панкреатодигестивного анастомоза. При выполнении ее производится холецистэктомия и пересечение общего желчного протока, пересекается желудок и 12-перстная кишка ниже связки Трейтца и на последнем этапе – крючковидный отросток. Удаляется весь комплекс.

Криодеструкция опухоли тела и хвоста поджелудочной железы производится при нерезектабельной, из-за местного распространения, опухоли, т.е. при распространении опухоли внеорганно на крупные сосуды, при отсутствии отдаленных метастазов и асцита.

Методически (после лапаротомии и определения иноперабельности опухоли) определяются размеры опухоли (длина и ширина) и необходимые размеры зоны замораживания опухолевой ткани. Глубина опухоли устанавливается в предоперационном периоде с помощью РКТ. Установив размеры и геометрию предполагаемой зоны криодеструкции, хирург определяет кратность циклов криовоздействия, оценивает отношение опухоли к полым органам, намечает центры приложения криоинструмента. Затем по номограммам выбираются параметры температурного и временного режимов и необходимый размер криоаппликатора.

Криовоздействие на опухоль осуществляется с помощью аппарата "Криоэлектроника -4 (2)". Криовоздействие выполняется прямым контактным способом – наложением криоаппликатора на переднюю поверхность опухоли. Температура его устанавливается в диапазоне от 170 до 190^{0}С, время однократного воздействия составляет от 10 до 25 минут, диаметр криоапплиактора – от 20 до 35 см. Последние два пара-

метра выбираются в зависимости от объема опухоли. В ряде случаев криовоздействие осуществляется с двух или трех точек (полей). Оттаивание всегда спонтанное.

В целом криохирургический метод относительно легко переносится больными, хотя послеоперационная летальность может достигать 8% (Ю.И.Патютько, 2004).

Паллиативные операции при раке поджелудочной железы.

При трех наиболее тяжелых осложнениях рака поджелудочной железы выполняются паллиативные оперативные вмешательства, имеющих симптоматический смысл и облегчающих самочувствие и состояние больных:

- механической желтухе;
- дуоденальной непроходимости;
- нестерпимых (некупируемых) болях.

Механическая желтуха является основным клиническим проявлением поражения опухолью головки поджелудочной железы и она обусловлена сдавлением (прорастанием) дистальной части общего желчного протока. Установлено, что при неполном сдавлении опухолью общего желчного протока, уровень прямого билирубина в крови ежедневно увеличивается на 3, а при полной его обструкции – на 12-16 мкмоль/л ежедневно (Н.Ю.Коханенко, 2001).

В зависимости от уровня поражения желчных путей и их анатомических особенностей, в частности от уровня впадения пузырного протока в общий желчный, для обеспечения желчной декомпрессии применяют желчеотводящие анастомозы. Для выявления уровня блока во время операции необходимо выполнение холесцистохолангиографии.

Анастомозы с желчным пузырем наиболее просты и безопасны. Преимуществами этого вида соустья является то, что ткани не поражены опухолью, нет натяжения в зоне анастомоза, как правило, имеется хорошая визуализация. Однако формирование его может быть выполнено только при достаточно высоком (более 1 см опухолевой инвазии) уровне впадения пузырного протока в общий желчный.

Известны следующие виды этих анастомозов при раке поджелудочной железы:

• *холесцистогастроанастомоз* – дно желчного пузыря подшивают к передней стенке желудка, ближе к малой кривизне;

• *холесцистодуоденоанстомоз* – дно желчного пузыря подшивается к передней стенке нисходящей части 12-перстной кишки;

• *холецистоеюноанастомоз* – является наиболее стандартной операцией при раке головки поджелудочной железы;

• *холецистогепатико-холесцитоэнтероанастомоз,* который накладывается при низком впадении пузырного протока в общий проток и высокое распространение опухоли головки поджелудочной железы по ходу последнего;

• *холедоходуоденоанастомоз* – для операции используется участок общего печеночного протока, расположенный выше пузырного протока и передне-боковая стенка нисходящей части 12-перстной кишки. Предварительно всегда следует мобилизовать 12-перстную кишку по Кохеру для ликвидации возможного натяжения сшиваемых органов;

• *гепатикоэнтероанастомоз* – наиболее стандартный вид соустья для внутреннего отведения желчи при резектабельном раке поджелудочной железы, когда невозможно формирование анастомоза с желчным пузырем, вследствие обтурации пузырного протока.

В редких случаях при неэффективности вышеуказанных оперативных вмешательств и развитии осложнений во время операции возникают показания к выполнению *наружного дренирования желчных протоков.*

Такой тип оперативного вмешательства крайне неблагоприятен у тяжелых больных, так как заведомо обрекает их на существование наружного желчного свища. Однако эта операция является возможным способом сохранения жизни больным. Наружное дренирование выполняется в виде:

- *холецистостомии*;
- *гепатикостомии*;
- *транспеченочного дренирования*.

Техника наложения *холецистостомии* проста, а для формирования *гепатикостомы* необходимо использовать Т-образный дренаж Керра, который устанавливается после выполнения холецистостомии либо выше, либо ниже культи пузырного протока. После наложения гепатикостомы выполняют бужирование правого и левого долевых протоков печени зондами Долиотти.

Транспеченочное дренирование желчных протоков чаще выполняется чрескожно под ультразвуковым или рентгенотелевизионным контролем.

В ряде случаев оказывается возможным паллиативное разрешение механической желтухи и путем эндоскопического ретроградного *стентирования* терминального отдела общего желчного протока.

Для *устранения непроходимости двенадцатиперстной* кишки используют передний впередиободочный гастроэнтероанастомоз.

Для купирования сильного болевого синдрома при неоперабельном раке поджелудочной железы применяют *метод химической невротомии*. С этой целью во время операции используют инъекционное введение в область чревного ствола 6% раствора фенола (Flanigon D., 1978) или 50% раствора этанола (White T., 1978).

Минимальноинвазивные вмешательства для разрешения механической желтухи при раке поджелудочной железы в последние годы вытесняют традиционные шунтирующие операции или методы наружного дренирования.

Видеоэндоскопические операции при осложненном нерезектабельном раке поджелудочной железы выполняются лапаро- или торакоскопическим доступом или эндоскопически через большой дуоденальной сосочек. Используются эти методики, в основном, с целью лечения механической желтухи и купирования болевого синдрома.

Лапароскопический холесцистоеюноанастомоз впервые выполнена J.Mouioi в 1992 г. Обязательным условием выполнения операции функционирующий желчный пузырь и верифицированный диагноз нерезектабельного рака поджелудочной железы, осложненного механической желтухой.

Торакоскопическая симпатспланхниэктомия выполненная впервые C.Lin в 1994 г., применяется для купирования боли при раке поджелудочной железы. В условиях интратрахеального наркоза с применением двухлегочной интубационной трубки в 5 межреберье по среднеключичной линии вводят 10 миллиметровый троакар для торакоскопа. Два дополнительных 5- миллиметровых троакара вводят под контролем зрения в 6 и 7 межреберье по передней и задней аксилярным линиям. После коллабирования одного легкого отводят к перикарду, освобождая доступ к симпатическому стволу и его ветвям. Электроножом рассекают медиастинальную плевру, иссекают оба чревных симпатических нерва и их ветви, расположенные в глубине

кардиодиафрагмального угла, прилегающие к полу- или непарной вене. Такое малоинвазивное видеоэндоскопическое хирургическое вмешательство позволяет прервать доступ болевых импульсов от поджелудочной железы к чувствительным проводящим путям спинного мозга.

Эндоскопические операции через большой дуоденальный сосочек применяются в тех случаях, когда опухоль на небольшом (до 1,5 см) участке перекрывает интрапанкреатическую часть общего желчного или главного панкреатического протоков, вызывая механическую желтуху или болевой симптом, обусловленный панкреатической гипертензией. Выполнение эндоскопической папиллосфинктеротомии с последующим эндотезированием через опухоль участка желчного или панкреатического протока, специальными стентами, обеспечивает удовлетворительное качество жизни пациентам малотравматичным способом.

Комбинированное и комплексное лечение больных раком поджелудочной железы

При протоковом раке головки поджелудочной железы применяется лучевая терапия до операции, во время и после операции.

При небольших размерах рака головки железы применяется дистанционная гамма-терапия интенсивно-концентрированным методом в режиме крупного фракционирования дозы до СОД 12-30 Гр. перед гастропанкреатодуоденальной резекцией, которая по сравнению с одним хирургическим лечением улучшает 5-летнюю выживаемость на 4-10% (А.И. Барканов с соавт., 1995, Macdonald J.S. 1996).

В Японии при протоковом раке головки железы после интраоперационного облучения быстрыми электронами до СОД 15-30 Гр. производят расширенную гастропанкреатодуоденальную резекцию. Такое применение лучевого метода не мешает выполнению хирургического удаления опухоли. Далее, в конце операции внутрипортально или внутриартериально вводят 10 мг митомицина С. При этом в течение первого года после лечения у 86% больных не отмечено рецидивов заболевания, 5-летняя выживаемость – 16,8% (Hiraoka T. et. al., 1998).

При раке $T_{2\,3}\,N_{1A}\,M_0$ после гастропанкреатодуоденальной резекции проводится тормозное излучение с энергией 18-25 МэВ расщепленным курсом мелкими фракциями до СОД 40-60 Гр. на ложе опухоли, зоны регионарного метастазирования.

Комбинированное лечение рака тела и хвоста поджелудочной железы осуществляется в двух вариантах:

а) дистальная или корпорокаудальная субтотальная резекция в стандартном и расширенном варианте, после операции – лучевая терапия расщепленным курсом в СОД 50-60 Гр.;

б) комбинирование криохирургического и лучевого лечения (СОД 50-70 Гр. расщепленным курсом мелкими фракциями).

Ретроспективный анализ роли адъювантной химиолучевой терапии рака поджелудочной железы показал, что она заметно снижает частоты местных рецидивов.

Первая серьезная работа в этом направлении была выполнена под эгидой Gastrointestinal Tumor Study Group в 1985 году. В этом рандомизированном исследовании дистанционная гамма-терапия в дозе 40 Гр. применена совместно с 5-фторурацилом после радикальной операции. После завершения лучевого лечения (40 Гр.) больным еженедельно вводили 5-фторурацил в течение двух лет. В контрольной группе больным выполняли только операцию. Анализ результатов лечения показал,

что медиана выживаемости в контрольной группе составляла лишь 11 месяцев по сравнению с 20 месяцами в группе больных, которым проводилась адъювантная терапия. Пятилетняя выживаемость наблюдалась в 5% и 19% случаях соответственно. Несколько скромные результаты от адъювантной химиолучевой терапии получены Whittington R. et. al., 1991, Yeo C.J., 1995, J.Klinkenbijl et. al.,1992 и др.

Лучевая терапия больных раком поджелудочной железы применяется при местнораспространенном нерезектабельном раке поджелудочной железы в арсенале паллиативных методов.

В настоящее время используются различные варианты: дистанционная гамма-терапия открытыми полями либо через решетчатые диафрагмы, тормозное излучение с энергией 18-25 МэВ, а также сочетанное облучение тормозным и электронными пучками. Использование пучков электронов и протонов позволяет проводить облучение достаточно высокими дозами (60-80 Гр.) с расщепленным курсом, что заметно улучшает результаты лечения. Наиболее эффективно применение сочетанного облучения расщепленным курсом, при котором две трети дозы проводится с 2-х противоположных полей высокоэнергетическим тормозным излучением, а одна треть общей дозы, после двухнедельного перерыва, электронным пучком с переднего поля.

Такая методика, во-первых, уменьшает вероятность возникновения лучевого энтерита и общей лучевой реакций, во-вторых, позволяет в 70-80% случаях получить положительный непосредственный эффект, причем у 15-18% больных достигается выраженная регрессия, у 60-65% – частичная регрессия опухоли, а средняя продолжительность составляет 18-25 месяцев. Одногодичная выживаемость составляет 50-57%, три года переживают 25% больных. Следует отметить, что проведение средней СОД 17,5 Гр. приводит к уменьшению, 42 Гр. – к исчезновению болевого синдрома.

Хороший субъективный эффект от лучевой терапии отмечен при проведении ее на фоне гипертермии.

Представляет практический интерес внутритканевая радиотерапия нерезектабельного рака поджелудочной железы методом интраоперационной имплантации в опухолевую ткань зерен радиоактивных изотопов ^{198}Au, ^{222}Ra, ^{192}Jr, ^{125}j.

Возможно подведение источника излучения к опухоли через наружную холангиостому. Метод позволяет увеличить дозу лучевого воздействия на опухолевую ткань, однако при этом возрастает риск поражения близлежащих органов, в первую очередь 12-перстной кишки.

Комплексная химиолучевая терапия более эффективна, чем одна лучевая терапия. При лучевой терапии по радикальной программе в СОД 60 Гр. и химиотерапии 5-фторурацилом 2-летняя выживаемость больных составляет 10%.

Лекарственное лечение рака поджелудочной железы

Успехи лекарственной терапии рака поджелудочной железы пока остаются весьма скромными из-за чрезвычайной резистентности его существующим противоопухолевым препаратам. Тем не менее, по данным B.Glimelius et. al., (1996), сравнивших результаты применения симптоматического лечения химиотерапии у 90 больных раком поджелудочной железы, было отмечено, что больные, получавшие лишь симптоматическое лечение, в среднем прожили 2,5 месяца, а больные подвергнутые химиотерапии, прожили 6 месяцев. При этом в последней группе качество жизни пациентов было лучше.

Из химиопрепаратов 80-х годов в настоящее время для лечения рака поджелудочной железы активно используются: 5-фторурацил, митомицин С, доксорубицин, эпирубицин, активность которых составляет 15-20%. В последние годы в арсенал онкологов вошли современные противоопухолевые химиопрепараты: гемцитобин, кселода, кампто, паклитаксел, доцетаксел, томудекс и др., у которых при применении в монорежиме результаты существенно выше при раке поджелудочной железы.

В Японском исследовании была отмечена стабилизация роста опухоли в 30% при применении доцетаксела в дозах 100 мг/м 1 раз в 3 недели, всего 5-6 циклов (Okada S., Taguchi T. (1998), Andersen J.S., Munzone E., Louvet Alabiso O. et. al, 1999).

В настоящее время наиболее эффективной схемой полихимиотерапии при диссеминированном раке поджелудочной железы являются следующие:

1. 5-фторурацил – 400 мг/м^2 в 1-й день струйно и капельно;
   2-3 г/м^2 в течение 48 часов в 1 и 2 дни;
   Гемцитабин 1000 мг/м^2 в 3 день;
   Лейковорин – 400 мг/м^2 до 5-фторурацила.
2. Цисплатин – 20 мг/м^2 в/в в 1-5 дни;
   5-фторурацил – 300 мг/м^2 в/в в 1-5 дни;
   Лейковорин – 200 мг/м^2 в/в струйно до 5-фторурацила в 1-5 дни.
3. Гемцитабин – 1000 мг/м^2 в/в в 1,8,15 дни;
   Доцетаксел – 100 мг/м^2 в 8-й день под защитой G-CSF –
   150 мкг/м^2 п/к с 9 по 16 дни.

В последние годы при местнораспространенном нерезектабельном раке поджелудочной железы применяют внутриартериальную инфузионную полихимиотерапию (А.В. Гадский с соавт., 1996). При этом эндоваскулярное вмешательство осуществляется путем катетеризации панкреатодуоденальную артерию через бедренную артерию и чревного ствола по Сельдингеру, после чего в течение 3 часов проводится химиоинфузия с применением гемцитабина – 800 мг/м^2, 5-фторурацила – 750 мг/м^2 болюсно, цисплатин – 50 мг/м^2. Лечебную процедуру повторяют в каждые 4-5 месяцев. Об эффективности данной методики трудно судить, так как исследователи располагают небольшим количеством наблюдений.

Следует отметить, что полихимиотерапия проводится в условиях купированный механической желтухи любым методом.

Гормональная терапия больных эндокринным раком поджелудочной железы основана на том, что в опухолевых клетках обнаружены рецепторы стероидных гормонов. Кроме того, в пользу этого положения свидетельствуют половые отличия в частоте рака поджелудочной железы (у мужчин чаще, чем у женщин).

В эксперименте было показано, что тестостерон стимулирует рост опухолевых клеток, а эстроген – тормозит (Lhoste E.T. et. al., 1987). При применении тамоксифена у многих больных женщин отмечалось снижение опухолевого маркера СА 19-9. Механизм эффекта пока не ясен. Тем не менее при назначении тамоксифена увеличивается выживаемость до 20-25% (Keating J.J. et. al., 1989).

В рандомизированном исследовании было показано, что применение при раке поджелудочной железы комбинации сандостанина и тамоксифена у 12 больных привело к увеличению средней выживаемости до 12 месяцев (Allegretti A. et. al., 1993).

Однако, в клинических условиях гормональные препараты апробированы на небольшом числе больных, поэтому об их эффективности однозначно судить пока не представляется возможным.

Несомненно, что молекулярно-биологические разработки генной терапии скажутся в будущем на возможности лечения рака поджелудочной железы.

16.11 Непосредственные и отдаленные результаты лечения рака поджелудочной железы

В настоящее время к критериям эффективности лечения рака поджелудочной железы относят не только послеоперационной летальности, который неуклонно снижается, но и качество жизни, а также ее продолжительность.

Если в 60-х годах прошлого века послеоперационная летальность после гастропанкреатодуоденальной резекции колебалась в пределах 30-50%, то в последние десятилетия в ряде специализированных клиник летальность не превышает 5% (В.А.Кубышкин с соавт., 2003, Beger J. 1994, Trede M. et. al., 1997, Yeo C.S. et. al., 2000).

Не менее важными показателями результатов лечения являются показатели выживаемости. По сводным данным в 4 высокоразвитых странах мира (Япония, Франция, Германия, США) в период с 1993 по 1997 гг. были произведены 963 радикальных операций при раке поджелудочной железы, при этом актуриальная 5-летняя выживаемость составила от 10 до 21,8%.

По данным Yeo C.J. (1999), 5-летняя выживаемость (согласно классификации стадии рака поджелудочной железы японского панкреатического общества) после радикальной операции при I стадии колеблется от 35 до 45%, II стадии – 15-25%, III – стадии – 5-15%, IV стадии – 0-10%.

По данным Р.А.Алибегова с соавт. (2000), при размерах опухоли меньше 3 см 5-летняя выживаемость составила 11,3%. Однако, ни один больной с опухолями поджелудочной железы более 5 см не пережил даже двухлетний срок.

В ряде работ приведены результаты адъювантной полихимиотерапии и химиолучевого лечения после радикальной операции. Так, в США подвели итог рандомизированного исследования с использованием адриамицина, 5-фторурацила и митомицина С, в результате существенных различий выживаемости в группе больных, получивших адъювантную полихимиотерапию, и в контрольной группе получено не было. Так, 2-хлетняя выживаемость составила 43% и 32%, а 5-летняя 4% и 8% соответственно (Yeo C.J et. al., 1995).

J.Klinkenbijl et. al., (1997) сообщили о сравнительных результатах 218 больных раком поджелудочной железы, из них в I – группе (110 больных) после радикальной операции проводилось два курса лучевой терапии (по 20 Гр.), а также в/в вводился 5-фторурацил в средних терапевтических дозах. II группу составили 108 больных, которые лечились только оперативно. Медиана выживаемости составила 23,5 месяцев в группе пациентов, получавших адъювантное лечение, и 19,1 месяца – в контрольной группе.

Двухлетняя выживаемость отмечена в 50% и 42% соответственно.

Комбинация, при которой лучевая терапия в СОД 60 Гр., проведенная расщепленным курсом, сочеталась с FAP (5-фторурацил, доксорубицин, цисплатин), обеспечила медиану выживаемости в 15 месяцев в группе из 32 больных с распространенным раком поджелудочной железы (De Branel F. et. al., 1999).

В Российском онкологическом научном центре им Н.Н.Блохина апробирована комбинация митомицина С (по 5 мг в/в в 1, 8, 15 дни) и гемзара (по 1000 мг/м в/в 1, 8, 15 дни), при этом объективный эффект зарегистрирован у 28,5% пациентов, стабилизация опухолевого процесса отмечена в 50%, клиническое улучшение в 46,6% случаев (А.М.Гарин, И.С.Базин, 1999).

Таковы скромные результаты различных методов лечения рака поджелудочной железы.

16.12 Использованная литература

1. Агаджанян Н.А.; Тель Л.З.; Циркин В.И.; Чеснокова С.А. Физиология человека (курс лекций). СПб., СОРТИС; 1998, с. 144-146 и 343.

2. Алибегов Р.А.; Касумьян С.А.; Бельков А.В. Факторы прогноза выживаемости при раке поджелудочной железы после панкреатодуоденальной резекции. Мат.тез. "Хирургия поджелудочной железы на рубеже веков", 2000, с. 5.

3. Блохин Н.Н.; Итин А.Б.; Клименков А.А. Рак поджелудочной железы и внепечёеночных желчных путей. М., "Медицина", 1982, с. 270.

4. Гаврилин А.В. Чрезкожные лечебно-диагностические вмешательства под контролем ультразвукового исследования при хирургических заболеваниях гепатопанкреатобилиарной зоны. Дисс. – д.м.н.; М., 1999.

5. Гарин А,М.; Базин И. Рак поджелудочной железы. М., 1999.

6. Гурьевич Л.Е. Иммунногистохимическая диагностика опухолей поджелудочной железы. В рук-ве по иммуногистохимической диагнстике опухолей человека. Под ред. С.В.Петрова; Н.Т.Райхлина. Казань, 2000, с. 190-213.

7. Кармазановский Г.Г.; Гузеева Е.Б.; Шипулева И.В. Спиральная компьютерная томография при заболеваниях органов гепатопанкреатодуоденальной зоны. Анналы хирургической гепатологии. 1998, Т. 3 № 2, с.15-23.

8. Косицкий Г.И. Внутренняя секреция поджелудочной железы. В учебнике "Физиология человека", М., "Медицина"; 1985, с. 193-195.

9. Коханенко Н.Ю. Клиника; диагностика; хирургическое и комплексное лечение рака поджелудочной железы. Авт. дисс. д.м.н., СПб., 2001.

10. Кубышкин В.А.; Вишневский В.А. Рак поджелудочной железы. Москва; Медпрактика-М; 2003, с. 375.

11. Лепорский Н.И. Болезни поджелудочной железы. В главе XV: Опухоли поджелудочной железы. М., "Медгиз"; 1951.

12. Нигай Н.Г. Ультразвуковая диагностика острого и хронического панкреатита. Автореф. дисс. канд. мед. наук; Алматы; 2003, – 51с.

13. Патютко Ю.И.; Котельников А.Г.; Косырев В.Ю. и др. Современные данные о возможностях хирургического лечения больных раком поджелудочной железы и периампулярной зоны. //Современная онкология; 2000, № 1 Т. 2, с. 12-15.

14. Патютко Ю.И.; Котельников А.Г. Рак поджелудочной железы: диагностика и хирургическое лечение на современном этапе. Анналы хирургической гепатологии; 1998, Т.3. № 1, с. 96-111.

15. Саввина Т.В.; Скуба Н.Д. Опухоли поджелудочной железы. В кн: Патологоанатомическая диагностика опухолей человека под ред. Н.А.Краевского; А.В.Смольянникова; Д.С.Саркисова. М., "Медицина"; 1993, Т. 2, с. 114-136.

16. Справочник по онкологии под ред. Н.Н.Трапезникова и И.В.Поддубной. М., "Каппа", 1996, с. 300-301.

17. Старков Ю.Г. Диагностическая лапароскопия с интракорпоральным ультразвуковым исследованием – новый уровень диагностики при очаговых поражениях поджелудочной железы и печени. //Медицинская визуализация, 2000, № 2, с. 19-24.

18. Старков Ю.Г. Лапароскопическое ультразвуковое исследование при очаговых заболеваниях печени и поджелудочной железы. Методика и техника. Анналы хирургической гепатологии, 2000, Т. 5 №1 с. 49-58.

19. Федоров В.Д.Цвиркун В.В. Дифференциальная диагностика новообразований забрюшинного пространства; печени; поджелудочной железы. Анналы хирургической гепатологии. 1996, Т. 1 №1 с. 8-14.

20. Энциклопедия клинической онкологии под ред. Акад. АН и РАМН; проф. М.И. Давыдова. М., 000 "РЛС – 2004", 2004, с. 289-299.

21. Alabiso O.,Grasso M., Buobii R. et. al. Locoregional chemotherapy for advanced pancreatic cancer: a phase I study. Proct. ASCD, 1999, ab. 1061.

22. Allegretti A.; Lionetto R., Saccomanno S. et. al.- LH-RH analogue treatment in adenocarcmoma of the pancreas. A phase II study. Oncol., 1993, 50: 77-80.

23. Ariyama 1, Suyama M.; Sato K. Ear;ly pancreatis ductal adenocarcinoma: Difinition, diagnosis^ and prognosis. 1 Hep. Bil. Pancr. Surg, 1995, № 2 p. 387-394.

24.Berrozpe G., Schaeffer t^ Pemado M. et. al Comparative analysis of mutations in the p 53 and K-ras genes in pancreatic cancer. Int. tCancer, 1994 v. 58 r. 185-191.

25. De Brand F. Orlando L, Drecchia R. et. al. Combined modality treatment for loccally advanced pancreatic carcinoma ECF plus concomitant three dimensional radiotherapy. Pros. ASCD. 1999 ab. 1125.

26. Coley S.C.; Strickland N; Walker ID. et. al Spiral CT and the preoperative assess ment of pancreatic adenocarzinoma. Clin.Rodiol, 1997,52 p 24-30.

27. Flamgan D. Continuing experience with palliative chemical splanchnicectomy. Arch.Surg. 1978: 113: 509-511.

28. Grace P.A, Pitt H.A. Pancreatoduodenectomy with pylorus preservation for adenocarcinoma of the pancreas.Brit.lSung, 1990 vol. 77 p. 968-974.

29. Hiraoka T., Kanemittsu K. Combined treatment of resection with intraoperative radiotherapy. Jn The Pancreas, 1998, v. 2 p. 1085-1091.//I.

30. Коьап M, Matsunso S. Staging systems for pancreatic cancer: Differencers between the Japanese and ШСС systems, //I. Hep. Bil. Pancr. Surg. 1998 vol. 5 p 121-127.//I. Hep. Bil.

31. Keating I.I., Johnson PJ. Cochrane A. et al. A prospective randomized trial of Tamoxifen and cyproterone acetate in pancreatic carcinoma. BricJ.Cancer, 1989 60:789-792.

32. Klinkenbij H., Van der Schelling G.P., Hop W.C. et. al. The advantages of pylorus-preserving pancreatoduodenectomy in malingnaht disaese of the pancreas and periampullary region. Ann. Surg. 1992 vol 216 №2, p. 142-145.

33. Lhoste E.T., Roebuck B.D., Brinek T. et. al. Eeffect of castration and normal replacement on azaserin – induced pancreatic carcinogenesis in male and female Fisher rats. Carcinog, 1987, 8: 696-704.

34.Lin C.C., Mo R. L, Lin Y.M et. al. Bilateral lower sympathetic-splanchnicectomy for upper abdominal cancer pain. EurJ.Surg, 1994 v. 572 pp. 59-62.

35.Mason G.R. Pancreatogastrostomy as Reconstruction for Pancreatoduodenectomy: Reviev. Wored. J.Surg, 1999 v 23p. 221-226.

36. Mouioi 1, Endolaparoscopic palliation of pancreatic cancer. Surg. Laparosc. Endoac, 1992, 2: 241-243.

37. Moossa A.R., Scott M.H., Levelle-Jones M. The place of total and extended total pancreatectomy in pancreatic cancer. World t Surg, 1984, № 8 p. 895-899.

38. Morungiah M. et. al. Early experience of laparoscopic ultrasonography in the management of pancreatic carcinoma. Surg. Endosc., 1993, v 7, p. 177-181.

39. Munzone E., Note F., De Brand E., et. al. ECF in pancreatic carcinoma a promising approach. Proc. ASCO, 1997, ab. 1062.

40. 0kada S., Taguchi T. Phase П trial of docetaxel as first-line chemotherahy in patients with metastatic pancreatic cancer: a Japanese cooperative study. Proc. ASCO, 1998, ab. 1019.

41. Reith H.B., Kozuschek W., Traverso L.W. Current indications for pylorus saving duodenopancreatic head resections in malignancy. Langenbecks Arch. Chir, 1996, Vol. 381, № 4,p.207-211.

42. Sobin L.H., Wittekmg Ch. ШСС TNM classification of malignant tumors. 5-th edn.-New York.Wiley-Liss. incorporated, 1997p.87-90

43. Takada T., Yasuda H., Amano H. et. al. Results of a pylorus – preserving pancreatoduodenectomy for pancreatic cancer: a comparison with results of the Whipple procedure. Hepatogastroenterol., 1997 vol. 44. № 18, p. 1536-1540.

44. Traverso L.W., Longmire W.P. Preservation of the pylorus in pancreatoduodenectomy. Surg. Gynecol. Obstet, 1978, vol. 146 p. 959-962.

45. Whipple A.O. Present day surgery of (he pancreas. Now. England J.Med, 1942, 226: 515-526.

46. Yeo CJ., Cameron J.L.Lillemoe K.D.et. al. Pancreatoduodenectomy for Cancer of the Head of the Pancreas 210 patients Ann. Surg, 1995, № 6, p. 721-733.

16.13 Иллюстрационный материал по раку поджелудочной железы

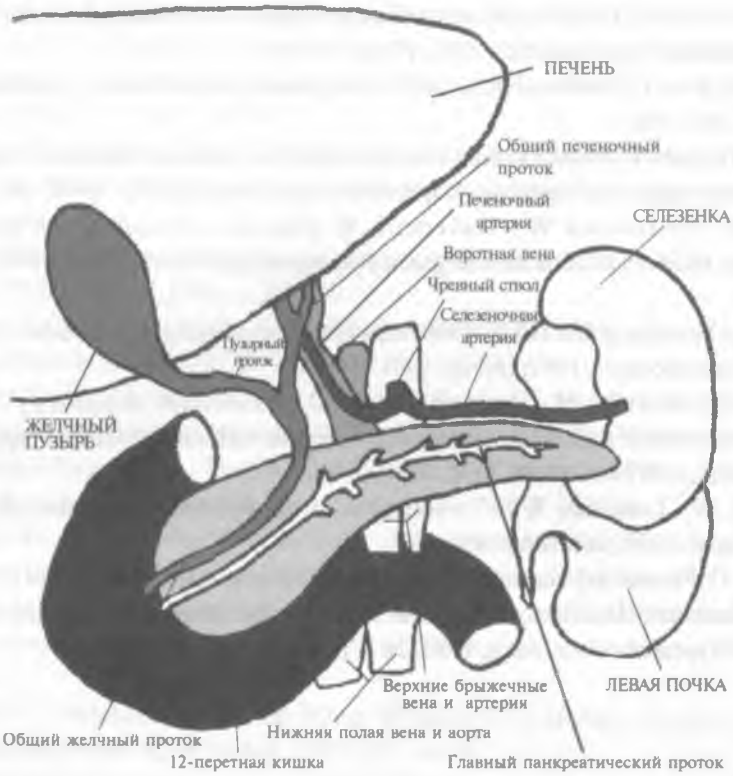

Рис. 1. Топографоанатомические взаимоотношения поджелудочной железы в гепаторанкреатодуоденальной зоне.

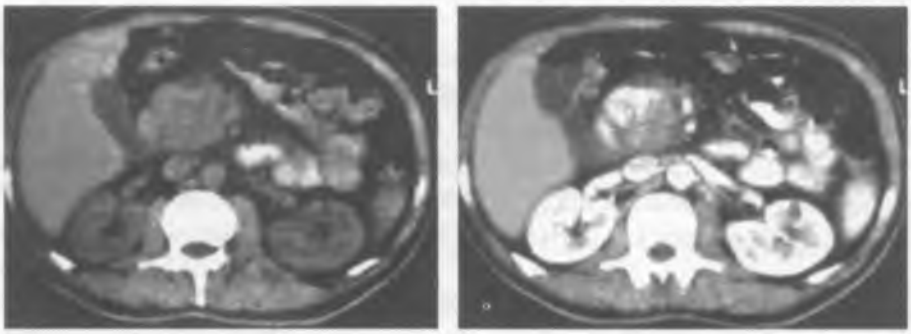

а) **б)**

Рис. 2. Аденокарцинома головки поджелудочной железы.

А – увеличенная головка железы умеренно неоднородна, с нечетким и неровным контуром. Слабо выражены лимфангоиты;

Б – при контрастном усилении отчетливо видна неправильной формы гиподесная зона - опухоль – в заднемерелиальном квадранте головки поджелудочной железы. Жировая ткань между опухолью и верхнебрыжеечной артерией прослеживается, но инфильтрирована.

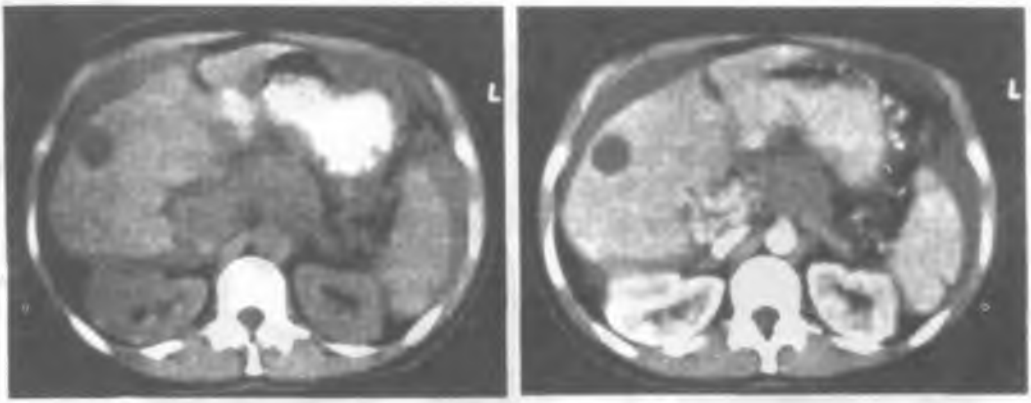

а) б)

Рис. 3. Аденокарцинома тела поджелудочной железы. Асцит. Киста правой доли печени.
а – выраженная деформация тела железы, железа тесно прилежит к сосудам;
б – опухоль распространяется на чревный ствол и другие регионарные сосуды

Рис. 4. Панкреатодуоденальная резекция. Блок тканей, подлежащий удалению

Рис. 5. Создание "туннеля" позади перешейка поджелудочной железы

Рис. 6. Завершение реконструктивного этапа панкреатодуоденальной резекции.
В рамке: создание межкишечного анастомоза

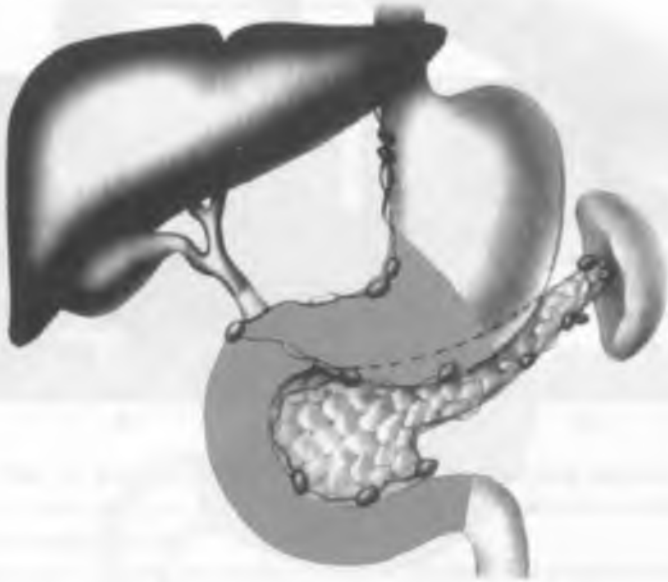

Рис. 7. Тотальная панкреатодуоденэктомия. Блок органов подлежащих удалению

Рис. 8. Завершение реконструктивного этапа тотальной панкреатодуоденэктомии

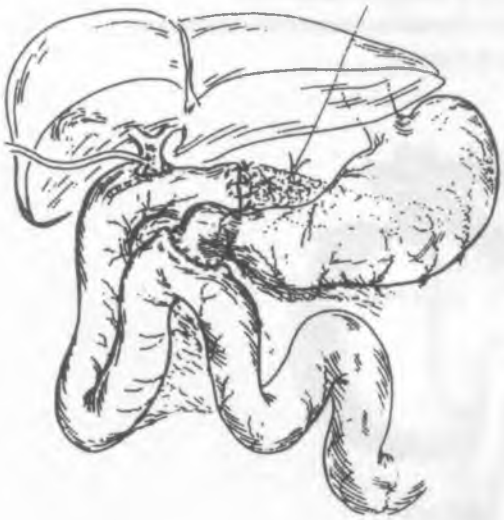

Рис. 9. Окончательный вид после восстановительного этапа при панкреатодуоденальной резекции с сохранением привратника

Рис. 10. Трансдуоденальная папиллэктомия. Наложение турникета на общий желчный проток, дуоденотомия

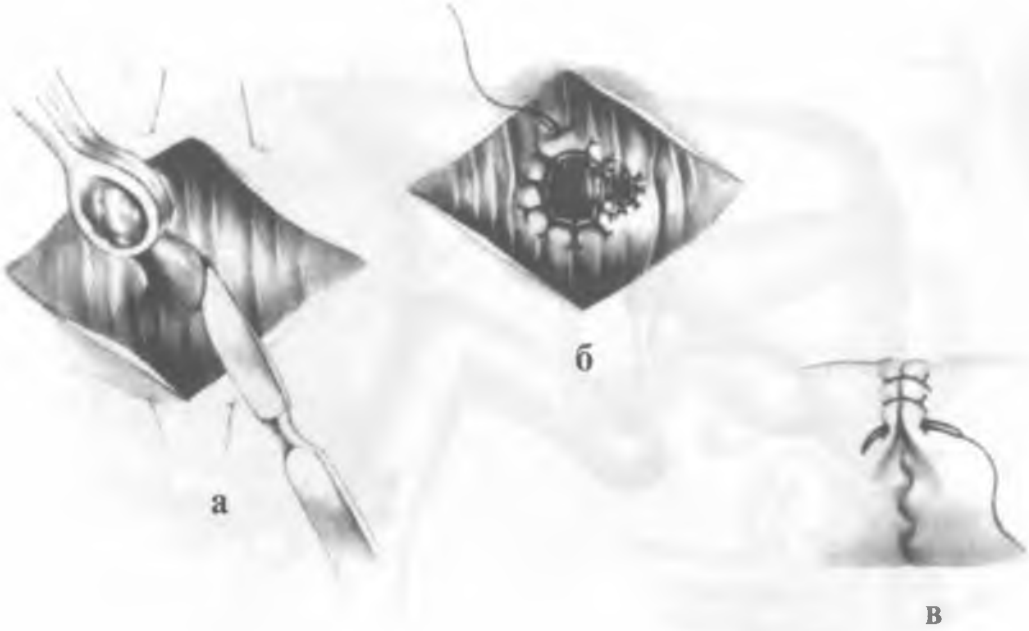

Рис. 11. Трансдуоденальная папиллэктомия.
а – иссечение большого дуоденального сосочка с опухолью;
б – вшивание культей общего желчного и панкреатического протоков в дефект слизистой оболочки двенадцатиперстной кишки;
в – ушивание раны двенадцатиперстной кишки;

Рис. 12. Схема отведения желчи в кишечник после резекции протока

Директор издательства “Арыс”
Гарифолла АНЕС

Хайржан
АБИСАТОВ

КЛИНИЧЕСКАЯ
ОНКОЛОГИЯ
Том 1

Редактор
Халиолла БАЙМЕН

Корректор
Фатима БУРУМБАЕВА

Техн. редактор
Саят АКЫЛОВ

Художники:
Леонид ТЕТЕНКО
Канат ИСАГОЖАЕВ

ИБ №622
Подписано в печать 30.11.2006. Формат 70x100 1/16.
Бумага офсетная. Печать офсетная. Усл. п.л. 42,0
Уч.-изд. л. 38,0. Тираж 1500 экз.
Заказ №3777

Полиграфкомбинат ТОО «Корпорация Атамұра»
Республики Казахстан, 050002, г. Алматы, ул. Макатаева, 41.

Дорогие читатели!

Фонд "АРЫС", созданный ведущими казахстанскими филологами, историками, политологами и публицистами, более тринадцати лет занимается сбором, исследованием и публикацией наследия передовой казахской интеллигенции, ставшей жертвой политических репрессий 20 века.
Фонд стремится восстановить объективную историческую память: выпускает книги, содействует открытию музеев и оформлению тематических экспозиций, участвует в проведении юбилеев выдающихся деятелей, оказывает посильную помощь их потомкам.

Издательство при фонде "АРЫС" квалифицированно и качественно выполнит заказы, относящиеся к сфере науки и культуры, выпустит Ваши литературные труды, брошюры, авторефераты, буклеты и др.

480100, г. Алматы
ул. Курмангазы, 29
(уг. ул. Пушкина)
каб. 418–421
тел./факс: 616 628,
616 692
E-mail: aris@nursat.kz

р/с 001700102 (тенге)
30070492 (валюта)
в АФ АО
"Казкоммерцбанк"
г. Алматы
МФО 190501724
РНН 600400010767

www.arys.kz